طب پوهنځی

عصبي تاریخچه، فزیکي انځوریزې او لابراتواري کتنې

پوهندوی جهان شاه تنی

۱۳۹٦

پلورل منع دی

Download from: aghalibrary.com

عصبي تاریخچه، فزیکي انځوریزې او لابراتواري کتنې

Neurological History, Physical Laboratoy Examination & Imagine

پوهندوی جهان شاه تنی ۱۳۹٦

Afghanic

Shaikh Zayed Unversity, Khost, Medical Faculty

Assist Prof Jahanshah Tany

Neurological History, Physical Laboratory Examination & Imaging

ISBN 978-9936-633-01-8

Not For Sale

2017

DVD's Version

عصبي تاریخچه، فزیکي انځورې
او لابراتواري کتنې

پوهندوی جهان شاه تنی

افغانیک
Afghanic

Pashto PDF
2017

Neurological History, Physical Laboratoy Examination & Imagine

Assist Prof Jahanshah Tany

Download:
www.ecampus-afghanistan.org

Download from: aghalibrary.com

بسم الله الرحمن الرحیم

عصبي تاريخچه، فزيکي انځوريزې او لابراتواري کتنې

پوهندوی جهان شاه تڼی

Download from: aghalibrary.com

د کتاب نوم عصبي تاریخچه، فزیکي انځوریزې او لابراتواري کتنې
لیکوال پوهندوی جهان شاه تنهی
خپرندوی شیخ زاید پوهنتون، خوست، طب پوهنځی
ویب پاڼه www.szu.edu.af
د چاپ کال ۱۳۹۶
چاپ شمېر ۱۰۰۰
مسلسل نمبر ۲۳۹
ډاونلوډ www.ecampus-afghanistan.org
چاپ ځای افغانستان تایمز مطبعه، کابل، افغانستان

د تدریسي کتابونو د چاپولو لپاره له موږ سره اړیکه ونیسئ:
ډاکتر یحیی وردک، د لوړو زده کړو وزارت، کابل
تیلیفون ۰۷۵٦۰۱٤٦٤۰
ایمیل textbooks@afghanic.de

د چاپ ټول حقوق له مؤلف سره خوندي دي.

ای اس بي ان ۹۷۸-۹۹۳٦-٦۳۳-۰۲-۵

Download from: aghalibrary.com

تقریظ

د ښاغلي پوهندوی دوکتور جهان شاه تني د (عصبي تاریخچې ،فزیکي ،لابراتواري او انځوریزو کتنو) په نوم لیکل شوی کتاب مې چې له بېلابېلو د ډاد وړ سرچینو راټول ، ژباړل او لیکل شوی دی سر ترپایه ولوست ، کتاب چې د ناروغیو د تشخیص په موخه په تفصیل سره مشاهده اخیستل ، داړتیا وړ لابراتواري او د انځوریزو کتنو لاربښودني په کې کښل شوي او په اووڅپرکیو او (۱۰۶) مخونو کې داسې ترتیب شوی دی چې هرڅپرکی په پیل کې د خپلې منځپانګې ور پېژندنه او د څپرکي په وروستۍ برخه کې د منځپانګې د بنسټیزو ټکو تر سرلیک لاندې لنډیز لري چې وروسته د څپرکي په اړوند پوښتنو پای مومي . زه د پوهندوی دوکتور جهان شاه تني زیار ستایم او د درسي مرستندوی کتاب په حیث یې د طب پوهنځي محصلانو ته لوستل اړین او ګټور بولم نو ځکه له خپرندویه موسساتو غواړم چې چاپ او نشر یې کړي او لیکونکي ته یې په راتلونکي کې نور زیات بریالیتوبونه غواړم !

په درانښت

پوهاند دوکتور نجیب الله امرخېل

د کابل طبي پوهنتون د عمومي جراحي دیپارتمنت غړی

تقریظ

د ښاغلي پوهندوی دوکتور جهان شاه تني د (عصبي تاریخچې ،فزیکي ،لابراتواري او انځوریزو کتنو) په نوم لیکل شوی کتاب مې چې له بېلابېلو د ډاد وړ سرچینو راټول ، ژباړل او لیکل شوی دی سر ترپایه ولوست ، کتاب چې د ناروغیو د تشخیص په موخه په تفصیل سره مشاهده اخیستل ، داړتیا وړ لابراتواري او د انځوریزو کتنو لارښودني په کې کښل شوي او په اووڅپرکیو او (۱۰۶) مخونو کې داسې ترتیب شوی دی چې اړین انځورونه ، جدولونه په وړ ځایونو کې ځای پر ځای او د رېفرېنس شمېرې په متن کې لیکل شوي دي . هرڅپرکی یې په پیل کې د خپلې منځپانګې ور پېژندنه او د څپرکي په وروستی برخه کې د منځپانګې د بنسټیزو ټکو تر سرلیک لاندې لنډیز لري چې وروسته د څپرکي په اړوند پوښتنو پای مومي . زه د پوهندوی دوکتور جهان شاه تني زیار ستایم او د درسي مرستندوی کتاب په حیث یې د طب پوهنځي محصلانو او ځوانو ډاکترانو ته یې لوستل اړین او ګټور بولم نوځکه له خپرندویه ټولنو غواړم چې دا کتاب چاپ او خپور کړي او د چاپ او خپرېدو وړ یې ګڼم. لیکونکي ته یې په راتلونکي کې نور زیات بریالیتوبونه غواړم !

په درانښت

پوهاند دوکتور ګل سالم شرافت

د شیخ زاید پوهنتون د بیولوژي او کیمیا دېپارتمنت مشر

تقریظ

د ښاغلي پوهندوی دوکتور جهان شاه تني د (عصبي تاریخچې ،فزیکي ،لابراتواري او انځوریزو کتنو) په نوم لیکل شوی کتاب مې چې له بېلابېلو د ډاډ وړ سرچینو راټول ، ژباړل او لیکل شوی دی سر ترپایه ولوست ، کتاب چې د ناروغیو د تشخیص په موخه په تفصیل سره مشاهده اخیستل ، داړتیا وړ لابراتواري او د انځوریزو کتنو لارښودنې په کې کښل شوي او په اووڅپرکیو او (۱۰۶) مخونو کې داسې ترتیب شوی دی چې اړین انځورونه ، جدولونه په وړ ځایونو کې ځای پر ځای او د رېفرېنس شمېرې په متن کې لیکل شوي دي . هرڅپرکی یې په پیل کې د خپلې منځپانګې ور پېژندنه او د څپرکي په وروستی برخه کې د منځپانګې د بنسټیزو ټکو تر سرلیک لاندې لنډیز لري چې وروسته د څپرکي په اړوند پوښتنو پای مومي . زه د پوهندوی دوکتور جهان شاه تني زیار ستایم او د درسي مرستندوی کتاب په حیث یې د طب پوهنځي محصلانو او ځوانو ډاکترانو او د طبابت د ټولو څانګو ډاکترانو ته یې لوستل اړین او ګټور بولم نو ځکه له خپرندویه موسساتو هېله کوم چې چاپ او خپور یې کړي. لیکونکي ته یې په راتلونکي کې نور زیات بریالیتوبونه غواړم!

په درانښت

پوهنوال دوکتور بادشاه زار عبدالي

د اعصابو جراح او د شیخ زاید پوهنتون د جراحي څانګې مشر

www.ketabton.com

سریزه

درنو مینه والو او لوستونکیو د زړه له تله درناوی مي و منئ !

دا کتاب چي ستاسو په وړاندې غوړېدلی دی د عصبي رنځپوهنې د سمندر يوه خوراډېره وړه برخه خوبنستیزه ده ځکه چي د لارې وهلو لومړنی ګام دی چي څومره په پاملرنې او زړه ورتيا يې واخلوموخې ته مو بنه او ژر رسوي او په دې لاره کي به د هر ډول ستونځو سره په بشپړې تیاری سره ډغرې ووهو . درنو لوستونکیو د دې لپاره چي دعصبي ناروغانو د بېځایه لګښتونو ، د درملني د وړ وخت له لاسه ورکولو او د درملني د نیمګړتیا او راتلونکیو ناوړه پایلو مخه مو نیولي وي اړینه مي و ګڼله چي د دې کتاب په منځپانګه کې د عصبي انځور اخیستلو بېلا بېل ډولونه لکه CT scan ، MRI ، میلوګرافي ، انجیو ګرافي او نور د هغوی د په ځای کارولو او بدن ته د زیانو د کچې سره یو ځای ستاسو حضور ته وړاندې کړم . هڅه مي کړیده چي له بېلابېلو سرچینو څخه د اړتیا وړ شیان را ټول او د عصبي رنځپوهنې مینه والو ته یې وړاندې کړم . د علمي مالوماتو د تر لاسه کولو زیاتې سرچینې شته خو دنړۍ د زیات شمېر هیوادونو هېوادونو د ناروغیو ډولونه او د طبي پوهنځیو درسي نصاب تو پیر کوي نو ځکه زمونږ د ګران هېواد افغانسان په څېر هیوادونه چي د طب پوهنځي لپاره درسي نصاب له بېلابېلو سرچینو چي مونږ ته په کار راځي راټول کړي .

درنو لوستونکیو دا لیکنه چي په اوو څپرکیو او څه د پاسه سلو مخونو کي مي راټوله ده . د هر څپر کي په وروستی برخه کي د اړوند څپرکي د منځپانګي بنستیز ټکي او د بېلګي په ډول څو پوښتني لیکل شوي دي . لوی او ښونکي ته شکر پر ځای کوم چي د دې لیکني د بشپړولو یې جوګه کړم . د طب پوهنځي محصلینو ته یې دوړ زده کړې هېله او له لوسنکیو غواړم چي د تېروتنو سره په مخکېدو کي مي له خبرولو او مرستي بې برخي نه کړي ځکه د کتاب د راټولوني ، لیکني او سمون ټولې چارې مي خپله تر سره کړي دي . بیاهم لوستونکیو ته د پوهې په سمندر کې د تلپاتې لمبو وهلو په هېله !

په خورا درانښت

پوهندوی دوکتور جهان شاه تنی

لړلیک

ګڼه- سرلیک ....مخ
۱-د لیکوال سریزه x
۲-لومړی څپرکی ۱
۳-د عصبي ناروغ د مشاهدې اخیستل ۱
۴ -ځانګړي حسونه ۵
۵ -دوهم څپرکی..۱۰
۶ -کلینیکي کتنه ۱۰
۷ -د عصبي ناروغ فزیکي کتنه ۱۱
۸ -اهرامي سیستم ۱۲
۹ -د عکساتو کتنه ۱۲
۱۰ -خارج اهرامي سیستم ۲۳
۱۱ -د حسیت کتنه ۲۷
۱۲ -دریم څپرکی ۳۴
۱۳-د کوپړۍ د ننه اعصابو جوړې ۳۴
۱۴- د کوپړۍ د ننه اعصابو د جوړو کتنه ۳۵
۱۵-څلورم څپرکی ۵۱
۱۶ -د محیطي اعصابو کتنې ۵۱
۱۷-د محیطي عصبي سیستم کتنه ۵۲
۱۸ -د پورتنیو اطرافو د اعصابو کتنه ۵۲
۱۹ -د ښکتنیو اطرافو د اعصابو کتنه ۵۸

گڼه -سرلیک ....مخ
۴۰ -د مقناطیسي اهتزازاتو پر مټ نېوروګرافي ۹۶
۴۱ .-د پوزيترون د بمباردمان توموګرافي ۹۶
۴۲ -میلو ګرافي ۹۷
۴۳ -په نخاع کې مداخلې (لاسوهنې) ۹۸
۴۴-انجیو ګرافي ۹۹
۴۵ -د انجیوګرافي استطبابات ۱۰۰
۴۶ -د انجیوګرافي اختلاطات ۱۰۰
۴۷ -نخاعي انجیوګرافي ۱۰۱
۴۸- مداخله کوونکي عصبي راډیولوژي ۱۰۱
۴۹-اخځلیکونه ۱۰۵

ختم .

لومړی څپرکی

په دې څپرکي کې لاندې توکي څیرو

- د مشاهدې او تاریخچې ارزښت .
- د شعور لرونکي ناروغ سره مرکه .
- د ناروغ څخه د مالوماتو د راټولولو کړنلارې .
- د ترلاسه شویو مالوماتو تحلیل او لیکنه .

د عصبي ناروغ د مشاهدې اخیستل

دا ښکاره او رښتیا دي چې د طبابت په ټولو څانګو کې په سم ډول او ترتیب سره د مشاهدې اخیستل د ناروغ د ناروغی په تشخیص کې خورا ارزښت لري . په عصبي ناروغانو کې د بدني کتنې څخه د تاریخچې د اخیستلو ارزښت زیات دی ، ځکه چې بدني کتنه یوازې د ناروغۍ د شتون ځای را په ګوته کوي ، خو په ځیرکۍ سره د تاریخچې اخیستل مونږ ته د ناروغۍ تګ لوری او لاملونه را برسېره کوي نو له دې امله اړینه ده چې د عصبي ناروغیو د تشخیص لپاره په لومړي ګام کې سمه تاریخچه واخیستل شي او له هغې وروسته ناروغ ته سمې فزیکي کتنې (معاینات) تر سره شي . د تاریخچې د اخیستلو پر مهال باید لاندې ټکو ته په ځیر سره پاملرنه وشي. (که ناروغ په شعوري حالت کې وي).

۱-د تاریخچې د اخیستلو ځای اړینه ده چې ارام او له ربړوونکو غږونو څخه تش وي.

۲-د ناروغ خبرو ته په جدي توګه ځیرکېدل او یادداښت شي. .

۳-د ناروغ د خبرو په کومه برخه کې که شک شتون ولري او یا یې یادونه و نه شي بیا ځلي دې پوښتنې وشي .

۴-کوښښ دې وشي چې ناروغ ته وخت ورکړل شي تر څو خپلې ستونځې پخپله ووایي .

۵-که چېرې د ډېرو پوښتنو سره سره د ناروغ په خبروکې روڼتیا شتون و نه لري نو اړینه ده چې د ناروغ له خپلوانو څخه زیاتې مالومات تر لاسه شي.

۶-که چېرې ناروغ خبرې نه شي کولی بایده دي چې د ناروغ له پایواز (ورسره کس) څخه مالومات تر لاسه شي.

۷-که چېرې د ناروغ سره نیږدې خپلوان نه وي بایده دي له هغه چا څخه چې ناروغ یې راوړی دی مالومات تر لاسه شي.

۸-که چېرې د ناروغ د خبرو کولو په منځ کې کومه تشه شته وي ، بایده دي چې یادداښت شي .

۹-باید هڅه وشي چې له ناروغ څخه ځنګځني پوښتني وشي او د خپل اند ټکي د ناروغ په خوله کې ور نه کړل شي .

۱۰-له ناروغ سره په ډېر ګرانښت او نرمښت چلند وشي .

۱۱-د پوهوي راپوهوي کړنلاره بایده دي چې د موخې او ترتیب لرونکي وي .

۱۲- د خبرو کولو پر مهال بایده دي چې طبي لغاتونه ونه کارول شي .

۱۳-د پورتنیو شرایطو په پام کې نیولو سره بایده دي چې د ناروغ تاریخچه په لاندې ډول سره په ترتیب واخیستل شي .

(Identification) : د ناروغ په پېژندنه کې بایده دې لاندې ټکي یاد داښت شي .

- نوم ، د پلارنوم ،عمر ،دنده او پته یې باید ولیکل شي .

د ناروغ غوره شکایتونو (سرټکونو)یا Chief complaints اړوند درې بنسټیزې پوښتنې کیږي.

۱-څه ستونځه ده ؟

۲-د بدن په کومه برخه کې دې ستونځه ده ؟

۳-دا ستونځه څومره موده کیږي چې درته پیدا شوي ده ؟

- اوسنی ناروغي(Present Illness) په دې حالت کې د ناروغ بنسټیزې ستونځې تحلیل او تجزیه کیږي چې د هغې په منځپانګه کې په ترتیب سره په بشپړ ډول پوښتنې کیږي په دې مانا چې د ناروغ د بنسټیزې ستونځې د پیلېدو ډول او د نورو اعراضو سره یې اړیکي او د ناروغ د ستونځې ځانګړنې په سم ډول سره ارزول کیږي . د بنسټیزې ستونځې له تحلیل وروسته بایده دي په اړوند عصبي ناروغ کې لاندېنې حالتونه تر څېړنې لاندې و نیول شي .

✓ **د ناروغ دماغي حالت (Mental status):** په دې حالت کې د ناروغ سره په داسې کړنلاره مرکه وشي تر څو د ناروغ دېته پام نه شي چې د ده عقلي (دماغي) حالت تر ارزونې لاندې نیول شوی دی . که چېرې په دې ارزونه کې د ناروغ له خبرو کولو څخه موخه په لاس را نغله بایده دي چې

د ناروغ له ملګرو او خپلوانو څخه مرسته و غوښتل شي او له دوی څخه موخیزې پوښتنې وشي .

- ✓ **خوب (Sleep):**ایا د ناروغ خوب په ترتیب سم دی او که نه ؟ د ناروغ خوب د شپې په پیل کې ورک وي او یا یې د شپې مهال خوب نه وي ؟ او یا د سهارمهال له خوبه وختي پاڅیږي ؟ او یا دا چې ناروغ د ورځې لخوا بیده او د شپې مهال یې خوب نه وي ؟

د خبروکول (Speech) : ایا د ناروغ د غږېده څرنګوالی څنګه دی ؟ ایا د خبرو کولو پر مهال د ناروغ ژبه بندیږي او که نه ؟ ایا ناروغ پر خپلو خبرو باندې حاکمیت لري او که نه ؟ ایا د ناروغ لوستل اولیکل سم دي اویا کومه نیمګړتیا پکې شته اوکه نه ؟ [۹ ، ۱۰ ، ۱۲]

- ✓ **د شعور د اخلال کېدوحملې (Attacks of unconsciousness) :** ایا ناروغ خپل شعور له لاسه ورکوي ؟ ایا پخوا یې کوم ځل شعور له لاسه ورکړی دی ؟ ایا د شعور د له لاسه ورکولو سره عضلي ټکانونه یا جټکې شته وي او که نه ؟ که چېرې د ناروغ د شعور له لاسه ورکولو سره د جټکو (اختلاج) څخه شکایت کوي نو بایده دي چې لاندې پوښتنې ور څخه وشي .

لومړنی حمله څه وخت په ناروغ کې لیدل شوي ده ؟ د دغو جټکو یا عضلي ټکانونو سره نورې ناروغۍ شته وې او یا دا چې په یوازیني ډول وربانديې لیدل شوي ده ؟

که چېرې ناروغ ښځه وي نو د نوموړو حملو او میاشتني عادت ترمنځ اړیکې شته او که نه ؟

ایا نور داسې لاملونه شته چې د هغو په شتون کې نوموړي ټکانونه رامنځته کیږي ؟

ایا ناروغ د کوم زیان سره مخامخ شوی دی ؟

د حملې پیل څه ډول وي ځایي وي او که عمومي ، دا حمله په ورو ورو پیلیږي او که نا ځاپي؟

ایا حمله متناظره وي او که نا متناظره وي ؟

د حملې پر مهال ناروغ ته کوم زخم پیدا شوی او که نه ؟

د حملې پر مهال ناروغ خپله ژبه چیچلې ده او که نه ؟

دا حمله څومره وخت پاینت مومي ؟

د حملې وروسته د ناروغ وضعیت څنګه وي ؟

د حملې وروسته ناروغ ته د سر درد ، بېخوبي ، فلج یا کوم بل غیر ارادي حرکت پیدا شوی دی او که نه ؟

ایا ناروغ د دغو ټکانونو درملنه یې کړې ده ،که نه او که شوي وي څه ډول درملنه ورته شوي ده ؟

ایا ناروغ د زیږېدو پرمهال د کومې ضربې سره مخ شوی دی او که نه ؟

د تې رودلو په عمر کې کومه جټکه تېره کړې او که نه ؟

ایا د ناروغ په کورنۍ کې دجټکو د نارغۍ کومه تاریخچه شته او که نه ؟ د ضعفیت او دماغي ګډوډیو پوښتنې باید وشي په دې مانا چې په ناروغ کې ضعفیت او دماغي ګډوډۍ د جټکو سره شته او که نه ؟

دوهمه حمله یې څه وخت لیدل شوي ده ؟

د دوو حملو په مینځ کې څومره موده وه ؟ ایا په ورو ورو زیاتیږي او که نه ؟

ایا دغه حملې د ټوخي سره زیاتیږي ؟

ایا ناروغ داسې حملې تېرې کړې چې شعوریې ترډېره وخته پورې بېرته راګرځېدلی نه وي ؟

ایا دغه حملې د ورځې یا شپې په ځانګړي وخت کې پېښیږي ؟ [۱]

سردردي (Headache) : ایا ناروغ د سردردي څخه شکایت کوي ؟ که چېرې په ناروغ کې د سردردي کومه تاریخچه شتون ولري نو بایده دي چې لاندېنۍ پوښتنې ورڅخه وشي .

- د ناروغ له سردردي څخه څومره موده کیږي ؟
- ایا د درد په شدت کې زیاتوالی راځي ؟
- ایا د سردرد سختېدونکي ځانګړنه لري او یاپه ثابت(Steady) حالت باندې وي ؟
- ایا دغه سردردي په یوه ټاکلي وخت کې وي ؟

- ايا د دغه سردردي سره په جس باندې د کوپړۍ حساسيت شته وي او که نه ؟
- د دې سردردي سره کانګې ، سرګرزېدل او د ليدلو ګډوډي شته وي او که نه ؟
- له دې سردردي څخه پخوا ناروغ د سر د ضربې څخه شکايت کوي او که نه ؟
- ايا ناروغ د سر له درد سره د پوزې د بندېدو او له پوزې څخه د افرازاتو د رابهېدو څخه شکايت کوي او که نه ؟
- ايا ناروغ په خپله کورنۍ کې د زهروي يا سفليس يا اېډز د ناروغۍ کومه تاريخچه لري او که نه ؟

ځانګړي حسونه (Special senses) : په دې اړوند بايد له ناروغ څخه د ځينو ځانګړو حالتونو د احساس پوښتنه وشي ، د بېلګې په ډول په سترګو باندې د ځينو ځانګړو شيانو ليدل (بصري برسام)او يا د ځينو ځانګړو خوندونو د احساس پوښتنه اړينه ده . همدارنګه د ناروغ د ليدلو د ساحې اړوند بايد مالومات تر لاسه شي . که چېرې ناروغ د دوه ليدني څخه شکايت کوي بايد يادداښت شي . همدارنګه که چېرې د ناروغ د ليدلو ساحه لږه شوي وي نو دا بايد جوته شي چې دا حالت په يوه سترګه کې دی او که په دواړو کې دی او دا بايد څرګنده شي چې نوموړي ستونځه لنډ مهاله ده او که تلپاتې ده . د ناروغ د اورېدو قدرت بايد مطالعه او و ارزول شي . که چېرې په ناروغ کې د اورېدو د ستونځو بيان وشي نو بايد دا ښکاره شي چې د اورېدو د ستونځو سره سرڅرخي او په غوږونو کې شرنګاری شته او که نه ؟

د عضلاتو د حرکتونو او حسيت د قدرت څېړنه (Movement and Sensibility)
: په دې برخه کې بايده دي ناروغ د عضلي کمزورۍ اړوند تر څېړنې لاندې ونيول شي او د عضلاتو د قووت اړوند ور څخه پوښتنې وشي . همدارنګه په علوي اطرافو (لاسونو) کې د خپل سري حرکتونو د شتون اړوند مالومات تر لاسه شي . د تګ پر مهال د ناروغ د حرکت کولو ډول وکتل شي اوهم بايده دي معاينه کوونکی دا په ګوته کړي چې ناروغ د

حرکت کولو پر مهال غورځېدو ته میلان پیدا کوي او یا نه ؟ همدارنګه د حسیت د له لاسه ورکولو ، د ستنو د چوخېدو یا (Tingling) حسیت اړوند باید مالومات تر لاسه شي .

د بولي او تناسلي جهاز کتنه : په ناروغ کې بایده دي معصرۍ و ارزول شي ، همدارنګه د تشو میتیازو د حجم د زیاتوالي او د جنسي فعالیت د وړتیا اړوند مالومات تر لاسه شي . که ناروغ ښځینه وي نو د میاشتني عادت اړوند مالومات واخیستل شي .

تغذي(Nutrition) : ایا د ناروغ وزن د ډاډ وړ دی او که وزن یې له لاسه ورکړی او یا یې وزن زیات دی ؟

پخوانی تاریخچه (Post history) : په پخوانی تاریخچه کې د زهروي ناروغیو اړوند مالومات تر لاسه شي ، دغوړونو څخه د افرازاتو د راتلو او یا په پخوا وختونو کې د مزمنو (اوږد مهاله) ناروغیو لکه توبرکلوز پوښتنه وشي ، همدارنګه د کوچنۍ د ننه ابسه او د نري رنځ د منانژیت اړوند مالومات تر لاسه شي ، په وړوکتوب کې د جټکو د حملو د تېرولو او د بېحاله دماغي التهاب(Encephalitis Lethergica) د ناروغیو په اړوند بشپړ مالومات باید تر لاسه شي . د کوچنۍ ترضیض او د والګي یا انفلوانزا تاریخچه هم باید و پوښتل شي .

کورنۍ تاریخچه (Family history) : د کورنۍ تاریخچې اخیستل ډېر ارزښتمن او اړین دي ځکه چې ډېری عصبي ناروغۍ کورنۍ نسبت لري . که چېرې یو ناروغ په عصبي ستونځو اخته وي نو د دې ستونځو د شتون په اړوند دې د ناروغ په کورنۍ کې مالومات تر لاسه شي. که چېرې له یوې جوړې (Supose)څخه یو له عمومي فلج(General Paralysis)یا دماغي انیورېزم څخه مړ شي نو موږ ته د هغې د ښځې او یا مېړه په اړوند چې په سفلیس اخته وي ښه او بشپړ مالومات راکوي .

، د ماشومانو او د اولادونو د زیانولو شمېره باید وپوښتل شي .

ارثیت : ډېرې عصبي ناروغۍ ارثي بنسټ لري د بېلګې په ډول Hungtington,Colour blindness

, Refum’s diseas,Willson diseas, Duchin type muscular atrophy , Leber’s optic atrophy چې په ارثي توګه له میندو-پلارونو څخه اولادونو ته لېږدیږي

.

دا مو باید په یاد وي چې تولې عصبي ناروغی په یوه ډول سره له والدینو څخه اولادونو ته نه لیږدیږي په دې مانا چې د ارثي ناروغیو په لیږد کې بېلابېل بیوشیمیکي ، انزایماتیکي او ځیني نورې ګډوډۍ ونډه لوبوي . کروموزومي ګډوډۍ هم د عصبي ناروغیو د رامنځته کېدو لامل ګرزي لکه Trisomy 21 چې د عصبي ګډوډیو لامل ګرځي . [۲ ، ۵ ، ۱۳].

د لومړي ځپرکي بنستیز ټکي

- د سمي مشاهدې او تاریخچې اخیستلو پر مټ د ناروغۍ لاملونه ، تګلورى او اندار په ګوته کیږي .
- د ډاکټر کتنخی بایده دي ارام او ګنه ګونه و نه لري او د ناروغ سره د طبابت د اخلاقو په چوکاټ کې چلند وشي .
- د ناروغ په پیژندنه کې د ناروغ نوم ، د پلارنوم ، عمر ، دنده او پته لیکل اړین دي .
- د ناروغ غوره شکایتونو (سرټکونو)یا Chief complaints اړوند لاندې درې بنستیزې پوښتنې کیږي.

۱-څه ستونځه ده ؟

۲-د بدن په کومه برخه کې دې ستونځه ده ؟

۳-دا ستونځه څومره موده کیږي چې درته پیدا شوي ده ؟

- په اوسنۍ ناروغي کې اوسنۍ بنستیزې ستونځې او د نورو ناروغیو سره د هغوی اړیکي ارزول کیږي د بېلګې په ډول د سر دردي اړیکي له خپګان سره .
- د ناروغ دماغي حالت په ډېر ځیر سره پرته له دې چې د ناروغ ورته پام شي لکه د ناروغ بې توپیره والی ، غوسه کېدل ، خپګان او ځیرتیا ارزول کیږي .
- د خوب د څرنګوالي بېلابېل اړخونه لکه موده ، ژوروالی او یا برسېرنوالی ، ډېروخت وروسته خوب ته ننوتل ، د شپې مهال ژر ژر بیدارېدل او یا د ورځې خوبجنتوب ارزول کیږي .
- په خبرو کولو کې د ناروغ د ژبې بندښت ، تشه ، لیکل او لوستل ارزول کیږي .
- د شعور د اخلال کېدو د شتون په حالت کې د ناروغ د عضلي ټکانونو د شتون په اړوند پوښتنې کیږي او ناروغه ښځینه وي د ناروغۍ اړیکي له میاشتني عادت (تحیض) سره ترې پوښتل کیږي .

-د سردردي د لومړني پيل ، د وخت په تيرېدو سره يې د شدت د زياتوالي يا کموالي اړوند پوښتنه کيږي .

- په ځانګړو حسيتونو کې د ليدلو او اورېدلو قدرت (وس لرلو) کچه په ګوته کيږي .

- د عضلاتو د خوځښت او حسيت د قدرت په څيړنه کې د عضلاتو مړاويتوب ، خپل سري خوځښتونه ، د تګ پر مهال د خوځښت ځرنګوالی او قووت ارزول کيږي .

-د بولي او تناسلي جهاز اړوند د تشو ميتيازو د حجم د زياتوالي او د معصرو د دندو اړوند او د جنسي فعاليت اړوند پوښتني کيږي .

- د تغذي اړوند د ناروغ د وزن له کموالي او زياتوالي څخه مالومات تر لاسه کيږي .

- په پخوانۍ تاريخچه کې د زهروي ناروغيو د شتون يا د غوږونو څخه د افرازاتو د راتلو اړوند پوښتني کيږي.

- په کورنۍ تاريخچه کې د ځينو عصبي ناروغيو شتون په کورنۍ کې ارزول کيږي د بېلګې په ډول که چېري په يوه کونۍ کې د ښځې او مېړه څخه يوه سفليس لرلی وي او دوهم تن په عمومي فلج سره مړ شي داسې مانا ورکوي چې دا کس د سفليس له امله چې د ژوند ملګري درلود مړشوی دی .

- ډېرې عصبي ناروغۍ ارثي بنسټ لري د بېلګې په ډول Hungtington,Colour blindness , Refum's diseas,Willson diseas, Duchin type muscular atrophy , Leber's optic atrophy چې په ارثي توګه له ميندو-پلارونوڅخه اولادونو ته لېږديږي.

د لومړي څپرکي پوښتنې

۱-د ناروغ په پېژندنه کې د عمر د ياد داښت کولو ارزښت څه دی ؟

۲-د عمومي سرِک پر غاړه د ناروغ پر کتنه څه اغيزه لري ؟

۳-که چېرې يوناروغ د Hungtington ناروغۍ ته ورته اعراض او نښې ولري په داسې حال کې چې مور او يا پلار يې هم Hungtington ناروغي لرلي وي مور ته په تشخيص اېښودلو کې څه ارزښت لري ؟

۴-په پخوانۍ تاريخچه کې کوم شيان په پام کې نيول کيږي ؟

۵-د ارثيت څيړنه د ناروغيو په تشخيص کې څرنګه ونډه لوبوي ؟

سم ځواب په نښه کړئ !

۶-د شعور د له منځه تلو په حال کې له ناروغ څخه د لاندې شيانو اړوند پوښتنې کيږي .

الف- د جټکو د شتون اړوند . ب – د لومړنی حملې اړوند . ج – دواړه . د – هېڅ يو .

۷-د ناروغ په دماغي حالت کې لاندې شيان ارزول کيږي .

الف – خپګان . ب – غوسه کېدل . ج – بې توپيره کېدل . د – درې واړه سم دي .

۸-ځينې عصبي ناروغی په ارثي توګه له مور او پلار څخه او لادونو ته لېږديږي .

۹-په ځانګړو حسيتونو کې د ليدلو او اورېدلو او نورو اړوند مالومات تر لاسه کيږي .

۱۰-له غوړونو څخه په پخوانی تاريخچه کې د افرازاتو راتلل او د توبرکلوز شتون شوني ده چې منانژيت رامنځته کړي .

دوهم څپرکی

په دې څپرکي کې لاندېني سرليکونه څېړل کيږي .

- د ناروغ حياتي نښې .
- د ناروغ شعور .
- د ذکاوت حالت .
- رواني حالت .
- د ناروغ د خبرو جوړونه .
- د ناروغ د ذکاوت د وړتيا په ګوته کول .
- فزيکي کتنه (حرکي او حسي کتنې) .
- د عکساتو ډولونه او کتنې .
- د حسيت بېلابېل ډولونه او کتنې .

کلينيکي کتنه

په کلينيکي کتنه کې د لاندېنيو معايناتو بشپړول اړين دي

۱-د ناروغ حياتي علايم (نښې) :لکه د ويني فشار ، تنفس (ساه ايستل) او د تودوخي درجه بايده دي په ګوته شي .

۲-د ناروغ شعور : ايا د ناروغ شعوري حالت څرنګه دی ، که ناروغ شعوري حالت لري نو د تنبيه (سکونډلو) په وړاندې يې غبرګون څنګه دی او څه وخت غبرګون ښکاره کوي ؟

۳-د ذکاوت حالت (Intellectual state) : په دې حالت کې پر شعوري حالت سربېره دا بايد و ارزول شي چې ناروغ خپله شاوخوا او چاپېريال پېژني او که نه ؟ ايا د ناروغ ياد داښت ساتل اوس خراب شوي او که له پخوا څخه خراب وو، ايا ناروغ د نيږدې پېښنو او يا د تېرو شويو پېښنو په وړاندې د په ياد ساتلو نيمګړتيا لري ، ايا ناروغ د لوستلو او ليکلو وړتيا لري او که نه ؟ ايا ناروغ هذيان او برسام لري او که نه ؟

رواني حالت (Emotional state) : د ناروغ رواني حالت څرنګه دی ؟ ايا ناروغ د هيجان په مرحله کې دی او يا انحطاطي حالت لري ؟ ايا ناروغ درواغجنه خوشحالي لري او که نه ؟ ايا ناروغ د کاليو د اغوستلو وس لري او که نه ؟

د ناروغ د خبرو جوړونه (Articulation): ایا د ناروغ د خبروجوړښت سم دی اوکه ژبه یې بندیږي ؟

د ناروغ د ذکاوت د وړتیا (IQ) کتنه : د ناروغ IQ باید و ارزول شي . د ناروغ د ذکاوت یا IQ ؛

Intelligent Quaent؛ کتنه باید ډېره په ځیرکۍ سره او هر اړخیزه وي . د ذکاوت د کتنې لپاره د لاندې فارمول څخه کار اخلو : IQ=MA.100/CA په دې فورمول کې MA عقلي اوCA زماني عمرونه دي .

بېلګه : د یوه ۱۲ کلن ماشوم له کتنې څخه دا جوته شوه چې د هغه ذهني یا دماغي غښتلتیا له ۹ کلن ماشوم سره برابره ده . تاسې د هغې IQ پیدا کړئ ! په دې بېلګه کې CA=12 او MA=9 شوو نو نوموړي عددونه په فارمول کې ځای پر ځای کوو چې له هغې وروسته د نوموړي ماشوم IQ معلومیږي لکه : IQ=MA/CA=9/12.100=75 ځکه د نوموړي ماشوم IQ=75 شوه چې د هوښیارۍ او عقلي لړوالي په سرحد(Borderline) کې ځای لري .

د عصبي ناروغ فزیکي کتنې (Physical Examinations)

څنګه چې عصبي ناروغ په دوډیز ډول د حسي او حرکي ګډوډیو څخه سرټکوي نو موږ باید د فزیکي کتنو په لومړي سر کې د حرکي او حسي سیستمونو فزیکي کتنې ترسره کړو. د حرکي سیستم برخې دا دي .

I –اهرامي سیستم Pyramidal tract

II –خارج اهرامي سیستم Extra pyramidal tract

III –مخیخ (Cerebellum)

IV – د نخاع د قدامي قرن (ښاخ) حجرې(Ant. Horn cells)

I – اهرامي سیستم (Pyramidal tract): دغه سیستم ته چې Upper motor neuron هم ویل کیږي د بدن د ارادي خوځښتونو د کابو کولو دنده په غاړه لري . د دې سیستم د ناروغه کېدو له امله په ناروغ کې لاندېني بدلونونه منځته راځي .

۱-ژور عکسات لوړیږي .

۲-عضلي قووت یا Power کمیږي .

۳-عضلي مقویت یا Tone زیاتیږي .

۴-د Babensky علامه يا نښه مثبت وي .

Clonus-۵ مثبت وي .

۶-د نس يا بطن عکسات ورک وي .

A – د عکساتو کتنه : د کار د اسانتيا لپاره په ټوله کې عکسات په دوو ډلو وېشل کيږي

a – سطحي عکسات

b – ژور عکسات

a-سطحي عکسات : دا عکسات د بېلابېلو غړو د عصبي سيستم د روغوالي او ناروغتيا په اړوند مالومات راکوي او نوموړي سطحي عکسات دا لاندې دولونه په ځان کې رانغاړي .

- Corneal reflex
- Sneezing reflex
- Pupilary reflex
- Gag reflex
- Abdominal reflexes
- Cremastric reflex
- Palmomental reflex
- Babensky reflex
- Grasp reflex
- Bulbo cavernous

Corneal reflex:-1 د دغه عکسي کتنه مونږ ته د پنځم قحفي زوج د بصري څانګې حسيت او د اووم قحفي زوج د '' Orbicular oculia ؛ د تعصيب او تحرکيت اړوند بشپړ مالومات راکوي . ددې څرګندوني موخه دا ده چې د قرنيې حسيت او د اووم قحفي زوج د هغې برخې د خوځښت په اړوند مالومات راکوي کوم چې د Orbicularis oculi عضلات تعصيبوي .

د معاينې ترتيب : د نوموړي عکسي د سمې کتنې لپاره معاينه کوونکی د خپل کيڼ لاس پر مټ د ناروغ سترګه خلاصه ساتي او د ښي لاس پر مټ تعقيم شوي مالوچې ته د ناروغ د همغه سترګې قرنيې ته په تماس کې کيږي کومه چې د هغې ارزونه تر سره کيږي .

(۱)شکل

پایله : د نومړي مانورې د ترسره کولو په پایله کې د ناروغ دواړه سترګې په یوه وخت پټیږي . خو که چېرې د ناروغ په اړونده خوا کې د پنځم او اووم قحفي ازواجو ستونځه شته وي نو په ناروغ کې همغه خوا سترګه نه پټیږي په دې مانا چې د همغه خوا د سترګې نه پټېدل مونږ ته په همدغه خوا کې د پنځم اواووم قحفي ازواجو رنځمن کېدل را په ګوته کوي.

2 –Pupilary reflex: دغه عکسه د حدقې (کسي) پراخوالی او کوچنیوالی را په ګوته کوي کوم چې د دریم قحفي زوج پر مټ تعصیبیږي . په دې مانا چې دریم قحفي زوج دا دنده په غاړه لري . د دې عکسې د معاینې لپاره ډاکټر د ناروغ د سترګې د وحشي څنډې څخه د اړوند خوا سترګې ته رڼا نیږدې کوي ، د رڼا د لګېدو سره جوخت په همغه سترګه کې د کسي تقبض(Myosis) پیدا کیږي .

پایله : د دې کتنې موخه د دریم قحفي زوج ارزونه ده . په دې مانا چې که چېرې د رڼایي په وړاندې د کسي غبرګون نه وي نو دریم قحفي زوج په ناروغي اخته دی .

3 – Sneezing reflex د ترنجي عکسه : د پوزې مخاطي غشا (پرده) د پنځم قحفي زوج پر مټ تعصیبیږي ، د دغې عکسې د کتنې لپاره یو Prop یا کوم شي د ناروغ د پوزې د جدار سره په اړیکه کې کیږي .

پایله : که چېرې پروپ د ناروغ د پوزې د جدار سره و نښلول شي نو په نارمل ډول اړوند شخص ته ترنجی پیدا کیږي ، خو که چېرې پنځم قحفي زوج په افت اخته وي نو نومړې عکسه (ترنجی) نه پیدا کیږي .

4 – Gag reflex : د دې عکسې د کتنې لپاره د ناروغ د حنجرې شاتنی برخه د پروپ پر مټ تنبیه کیږي چې د نهم قحفي زوج د روغوالي په حالت کې معاینه کېدونکي ته زړه ډکوالی او کانګې پیداکیږي .

پایله : د کانګي د عکسې مسولیت د نهم قحفي زوج پر غاړه دی که چېرې نوموړی عصب په رنځ اخته شوی وي نو ناروغ ته زړه ډکوالی او کانګي نه پیدا کیږي .

Super facial abdominal reflex -5 : د بطن عضلاتو ته د ظهري دوولسمې فقرې څخه عصب راښکته کیږي.په دې مانا چې بطني عضلات د ظهري دوولسمې فقرې دعصبي رېشتو پر مټ تعصیبیږي .

د معاینې ترتیب : د بطني عکسې د معاینې لپاره د ستني یا سنجاق پر مټ د شخص د ګېډې د جدار د پاسه د پښتیو نه په لاندې برخه ، یا د نامه په برابر او یا د نامه لاندې تنبیه واردیږي .

پایله : د تنبیه له واردېدو سره جوخت د شخص نوم همغه خوا ته تقلص کوي . خو که چېرې په Cortico spinal tract کې کوم رنځ شته وي نو د نوموړي خوا بطني عکسه شتون نه لري ، او که چېرې افت خفیف وي نو د همغه خوا عکسه په خفیف شکل شتون لري ، مګر په شدیدو رنځونو کې نوموړي ورکه وي . د Polio او Multiple sclerosis په ناروغیو کې هم نوموړي عکسه نه وي . مګر د ولادي Diplegia په ناروغي کې لوړه وي . نوموړي عکسه په نارمل ډول سره په لاندېنیو حالتونو کې ورکه وي

- په چاغو خلکو کې .
- په هغو ښځو کې چې ډېر يې زیږولي وي .
- په خېټه باندې د عملیاتو د ترسره کېدو وروسته .
- په زړو او عمر خوړلیو کسانو کې .

Cremastric reflex – 6 : د Cremastric د عضلې تعصیب د قطني لومړۍ فقرې له خوا ترسره کیږي .

د معاینې ترتیب : د ناروغ د پاسنۍ برخې په انسي څنډه باندې د سنجاق پر مټ تنبیه واردیږي .

پایله : د تنبیه له واردیدو وروسته د نوموړي عصب د جوړوالي په حالت کې د همغه خوا خصیه (خوټه) پورته خوا ته کش کیږي ، مګر که چېرې نوموړی عصب تکلیف ولري نو دا عکسه نه لیدل کیږي . دغه عکسه په ماشومانو کې ډېره حساسه او د ورانه په هره برخه کې چې تنبیه وارده شي نوموړی غبرګون لیدل کیږي . دا رنګه دا عکسه د واریکوسل په ناروغۍ کې له منځه ځي .

7 – **Palmomental reflex عکسه:** دغه عکسه د Upper motor neuron په ناروغانو کې چې د اووم قحفي زوج د هستې په مخامخ خوا کې رنځ شته وي مثبته وي .

د کتنې ترتیب : د ناروغ د لاس په ورغوي کې تنبیه واردیږي په دې مانا چې د یوه شي پر مټ د لاس د ورغوي تخریش اړین دی .

پایله : د اهرامي سیستم د مخامخ اړخ په افاتو کې د خولې د کونج (وښکې) عضلات Twitch (کشش) پیدا کوي ، د دغې نښې شتون د مقابل طرف د Upper motor neuron افت راښیي .

8 – **Grasp reflex:** دغه عکسه په جبهي او جداري رنځونو کې مثبته وي .

د کتنې ترتیب : کتونکی خپل لاس د ناروغ د غټې او د شهادت د ګوتو په منځ کې ورکوي .

پایله : د عکسې د شتون په حالت کې ناروغ د معاینه کوونکې ګوتې د خپلو ګوتو پواسطه ټینګې نیسي . دغه نښه د ښې په تلې کې هم تر سره کېدی شي ، په دې مانا چې د ناروغ د ښې تلی تخریش کیږي چې له تخریش وروسته د ناروغ د ښې ګوتې د قبض حالت نیسي .

9 – **Anal reflex and Bulbo cavernous reflex :** د Bulbo cavernous عضلات د دویم ، دریم او څلورمو عجزي فقراتو(مهرو) پر مټ تعصیبیږي . او د مقعدي ناحیې تعصیب د څلورم او پنځمو عجزي فقرو په غاړه دی .

د کتنې ترتیب : د Bulbo cavernous د عضلاتو د معاینې لپاره د قضیب سر ته فشار (زور) ورکول کیږي . د مقعدي عکسې د کتنې لپاره د مقعد پر شاوخوا د سنجاق پر مټ تنبیه واردیږي .

پایله : د Bulbo cavernous د عکسې د جوړوالي په حالت کې د قضیب د سر له تنبیه وروسته نوموړي عضلات تقلص کوي ، او که چیرې په نوموړو عجزي فقرو کې کوم رنځ شتون درلود نوموړی تقلص نه لیدل کیږي . د مقعدي عکسې د معاینې په حالت کې د مقعد معصره متقلصه کیږي . مګر د عجزي څلورمې او پنځمې فقرو په افاتو کې نوموړې عکسه له منځه ځي . همدارنګه دا دواړه عکسې د Tabis dorsalis,Conus medularis, او Cauda equines په افاتو کې له منځه ځي .

10 – **Babensky sign :** په ۱۹۸۶کال کې Babenskyدغه نښه په قشري اهرامي افاتوکې وڅیړله.

د کتنې ترتیب : معاینه کوونکی د ناروغ د اړوند پښې د پوندې د انسي څنډې څخه د یوه سنجاق یا یوه بل شي پر مټ تنبیه پیلوي او د تنبیه تګ لوري ته له انسي څخه وحشي خوا ته میلان ورکوي . (۲)شکل

(۲ شکل)

پایله : د نوموړي ناحیې په افاتو کې د ناروغ د پښې غټه ګوته پورته خوا ته میلان پیدا کوي او د پښې د نورو ګوتو ترمینځ سربېره پر دې چې مسافه پیدا کیږي د قبض په حالت کې راځي . دغه نښه د قشري اهرامي افاتو پرته په لاندېنیو حالتونو کې هم شتون لري

- د میرګي له حملې وروسته تر دوو ګړیو پورې .
- په ژوره کوما کې .
- د خوب پر مهال .
- په ماشومانو کې تر یوه کلنۍ پورې .

b- ژورعکسات : دا عکسات له

Jaw jerk-۱

Biceps-۲

Triceps-۳

Supinator یا Brachioradialis-۴

Patellar reflex یا Knee jerk-۵

Achill reflex یا Ankle-۶

Jaw jerk-۱ : دا عکسه د پنځم قحفي زوج د حرکي الیافو د جوړوالي او ناجوړتیا په اړوند مالومات راکوي ، په دې مانا چې د مخ او ژامې د عضلاتو د حرکت ورکولو دنده په غاړه لري .

د کتنې ترتیب : معاینه کوونکی د خپل کیڼ لاس منځنۍ ګوته د ناروغ د زنې د پاسه په افقي ډول ږدي ، وروسته په خپل ښي لاس د عکسي څټک را اخلي او د خپل کیڼ لاس د منځنۍ ګوتې په منځني Phalanx باندې تنبیه واردوي مګر د تنبیه د واردولو څخه د مخه باید د ناروغ څخه هیله وشي چې خپله خوله په لږه اندازه خلاصه و نیسي .

(۳) شکل

پایله : په نارمل حالت کې ډاکتر د ژامې حرکت کول محسوسوي ،مګر که چېرې په اهرامي سیستم کې د Pons څخه پورته رنځ شته وي نو نوموړي عکسه لوړه او زیاته وي ، مګر په هغه حالت کې چې نوموړي عکسه مشتده نه وي او د لاس عکسات مشتد او زیات وي نو په دې حالت کې مور ته دا را ښیي چې ښایي د Foramen magnum په لاندېنۍ برخه کې رنځ شته وي . د نوموړي عکسي نشتون د پنځم قحفي زوج د سفلي حرکي نېورون په رنځمن کېدو دلالت کوي . د دې عصب په حرکي ځانګه کې د رنځ په پایله کې په ناروغه خوا کې ناروغ ته د ژوولو د عضلاتو کمزوري پیدا کیږي . د Temporalis او Master د عضلاتو د کمزورۍ له امله د ناروغ د Zygomatic په پاسنۍ او لاندېنۍ برخو کې تشې او ژوروالي پیدا کیږي او که د ناروغ څخه هیله وشي چې خوله خلاصه کړه ، د خولې د خلاصولو سره جوخت د ناروغ خوله رنځمني خواته کږیږي . که چېرې نوموړی عصب په دوه اړخیز ډول رنځمن شوی وي نو د ناروغ خوله وازه او ژامه یې ځوړند پاتیږي . لکه د Amyotrophic Lateral sclerosis او Myasthenia ناروغۍ .

۲-Biceps Reflex : د Biceps عضلاتو ته په لاس کې د C5-C6 له رقبي فقراتو څخه عصب راځي . **د کتنې ترتیب :** د ناروغ لاس د هغې د ګېډې د پاسه پداسې حال کې چې د معاینې پر مېز د شا په تخته پروت وي اېښودل کیږي ، او وروسته د عضد د هډوکي

د سفلي نهايت جنبي برخه د عکسې د ځټک پر مټ تنبيه کيږي . (۴)شکل

(۴)شکل

پايله : د عکسې په شتون کې د ناروغ لاس د تقبض په وضعيت کې يو حرکت کوي . که چيرې د ناروغ په اهراهي سيستم کې افت شته وي نو نوموړي عکسه به ډېره شديده وي ، او که چيرې د رقبي (ورمېږه) د پنځمې او شپږمې فقرو (C5-C6) په برخه کې کوم تخريب شته وي نو نوموړي عکسه نه وي .

۳-د Triceps عکسه : د Triceps عضلي ته د ورمېږه د شپږمې او اوومې (C6-C7) فقرو څخه عصب راځي .

د کتنې ترتيب : ناروغ ته د Biceps د عکسې په څېر همغه وضعيت ورکول کيږي .

(۵)شکل

پايله : دلته د Triceps د علوي (پاسني) وتر د پاسه تنبيه وارديږي ، چې د عکسې په شتون کې د ناروغ لاس د Elbow (څنګلي) د بند څخه د بسط حالت ځانته غوره کوي . که چيرې د ناروغ په اهرامي سيستم کې افت (رنځ) شته وي نو نوموړي عکسه به زياته

او که د C6-C7 په برخه کې تخریب وي نو نوموړي عکسه به کمزوري او یا به بیخي نه وي .

۴-Supinator یا Brachio radialis : ناروغ ته د Biceps د عکسې په شان وضعیت ورکول کیږي او دغه عکسه هم د Triceps د عکسې په شان C6-C7 تعصیب لري .

د کتني ترتیب : د Process styloid د پاسه تنبیه واردیږي .

(۶)شکل

پایله : د نوموړي عکسې د سالموالي په شتون کې د ناروغ لاس د څنګلي د بند څخه د قبض حالت ته راځي، مګر که چېرې په اهرامي سیستم کې افت شته وي نو نوموړي عکسه لوړه وي د دې پر خلاف د C6-C7 په افاتو کې کمه او یا ورکه وي .

۵-Knee jerk : دغه عکسه د قطني دوهمې ، دریمې او څلورمې فقرو سالموالی را په ګوته کوي .

د کتني ترتیب : ناروغ د بستر د پاسه د شا په تخته پروت وي . معاینه کوونکی د ناروغ د دواړو پښو لاندې خپل کیڼ لاس تېروي او پښې یې د لاس د پاسه نیسي او د عکسې د څټک

پر مټ د Quadriceps د عضلې د وتر د پاسه تنبيه واردوي . (۷)شکل

(۸)شکل

پایله : د تنبيه د واردېدو سره جوخت د ناروغ پښه د بسط وضعيت ته راځي چې نورمال حالت دی . که چېرې د اهرامي سيستم د افت شتون وي نو نوموړې عکسه خورا لوړه وي . او د قطني دوهمې ،دريمې او څلورمې فقرو په افتونو کې ورکه او يا لږ وي . همدارنګه نوموړې عکسه د Sciatic او د فخذي عصب په ناروغيو کې کمه او له منځه ځي .

Ankle reflex-۶ : دغه د عجزي هډوکي د لومړۍ او دوهمې فقرو د عصبي ريښو په اړوند مالومات راکوي . د کتنې لپاره د ناروغ تيارول سوچه د **Knee jerk** د کتنې په متود دي .

د کتنې ترتيب : کوم وخت چې ناروغ معاينې ته تيار شوو نو د ناروغ د Achill د وتر د پاسه تنبيه واردېږي.

(۹)شکل

پایله : په نارمل حالت کې د ناروغ پښه د قبض په حالت کې تقلص کوي . که چېرې په اهرامي سیستم کې افت شته وي نو نوموړي عکسه لوړه ، مګر که چېرې د عجزي لومړۍ او دوهمې فقرو په برخه کې رنځ شته وي نو نوموړي عکسه ورکه وي . نوموړي عکسه د Sciatic د عصب په افاتو کې له مینځه ځي .

د عضلي قووت (Power)معاینه : د اهرامي سیستم په افاتو کې د عضلي قووت جوتول ارزښتمن وي او اړینه ده چې و کتل شي .

د کتنې ترتیب : د دې معاینې د تر سره کولو لپاره د ناروغ اطراف په بېلابېلو وضعیتونو کې معاینه کیږي . په دې ترتیب چې د هر طرف په وړاندې معاینه کوونکی مقاومت را منځته کوي او د ناروغ څخه هیله کیږي چې د مقاومت په وړاندې قووت (زور) و کړي .

پایله : د اهرامي سیستم په رنځونو کې ناروغ تر لږې کچې قووت او حرکت نه شي را منځته کولی .

دعضلي مقویت (Tone) معاینه : دعضلي مقویت زیاتوالی داهرامي سیستم د رنځمن کېدویوه ښه نښه ده .

د کتنې ترتیب : د ناروغ د اړوند خوا بند ته په بېلابېلو وضعیتونو سره قبض ، بسط او تدور ورکول کیږي چې د دې عمل په پایله کې د Tone د زیاتوالي په صورت کې معاینه کوونکی یوه عضلي شخي احساسوي ، چې دا عضلي شخي په درې ډوله ده .

- Cogwheels چې د څرخ د حرکت په شان شخوالی احساسوي .
- Lead pipe د منفعل حرکت پر مهال شخوالی احساسیږي .
- Clasp knife د منفعل حرکت په لومړي وخت کې شخوالی شته وي او وروسته له منځه ځي .

د Babensky نښه مخکې بیان شوي ده .

Clonus د اهرامي سیستم د رنځمن کېدو په صورت کې مثبته او ارزښتمنه نښه ده .

د کتنې ترتیب : ناروغ د بستر د پاسه د شا په تخته پروت وي ، معاینه کوونکی د ناروغ د اړوند اړخ د پښې په تله کیڼ لاس ، او پر ساق (پونډۍ) باندې ښی لاس ږدي ، په دې مهال کې د ناروغ پښې ته په خلفي وضعیت ټکان ورکول کیږي او بېرته په خپل لومړني وضعیت پرېښودل کیږي .

شکل(۱۰)

پایله : د Clonus په شتون کې د ناروغ د اړوند خوا پښه اهتزازات کوي دغه د کلونیوس نښه د اهرامي سیستم په رنځونو او د Vit B12 په کمخونی کې شته وي .

بطنی عکسه : مخکې ویل شوي ده .

هغه ناروغی چې په هغوکې ژور یا وتری عکسات له منځه ځي په لاندې ډول ورځخه یادونه کوو .

1. Polyneuritis
2. Diabetus
3. Holmes adiesyndrom
4. Syringe myelia
5. Cervical spondylosis
6. Sciatica
7. Tabes dorsalis

8. Polio myolitis

II – خارج اهرامي سيستم Extra pyramidal tract : دغه سيستم د اتم قحفي زوج د Vestibular part په مرسته د بدن په انډول ساتلو کي مرسته کوي . د دغي برخي په ناروغه کېدو سره شخص ته لاندېني اعراض او نښي پيدا کيږي .

۱-ريږدېدل : دغه رېږدېدل منظم او 4-8cycle/sec وي چې د ارادي خوځښت او خوب په وخت کي له منځه ځي او د Pill Rowling (ګوليو جوړولو) ځانګړنه لري .

۲-Muscle hyper tonicity : د دې ناحيي په رنځونو کې عضلي شخوالی پيداکيږي چې د معاينې ترتيب يې مخکې ويل شوی دی .

۳-Mask like face : د ناروغ مخ په افاده کې بېوسه وي او له مخ څخه يې کوم مطلب نه اخيستل کيږي.

۴-د ناروغ تګ په کړوپ شکل وي .

III**-مخيخ Cerebellum:** واړه دماغ او يا مخيخ د بدن د سمون ورکولو په حرکتونو کي ونډه تر سره کوي . په دې مانا چې د بدن د خوځښت سمون او منظموالی د دې ناحيې پر مټ اداره کيږي . مخيخ په غوره توګه درې برخې لري : Pleo cerebellum,Archo cerebellum,Neo cerebellum د مخيخ د په رنځ ککړېدو په حالت کي دا لاندېنۍ نښې په ناروغ کې شته وي .

۱- Finger to finger test : په دې ازموينه کې ناروغ ته لارښوونه کيږی چې په پټو سترګو سره د خپلو دواړو لاسونو د ګوتو سرونه يو دبل سره ونښلوي .

(۱۱)شکل

پايله : په نورمال حالت کې دا ټسټ شته وي په دې مانا چې ناروغ د ګوتو سرونه سره نښلولی شي ، مګر د مخيخ په رنځونو کې دا کړنه نه تر سره کيږي .

۲-**Finger to nose test :** په دې ازمايښت کې معاينه کوونکی خپله د شهادت ګوته د دووفټو(60cm) په ليرېوالي د ناروغ مخې ته نيسي او د ناروغ څخه هېله کوي چې د شهادت خپله ګوته د کتونکي د ګوتي

(۱۲)شکل

سره له تماس ورکولو وروسته د خپلې پوزې سره ژر ژر ونښلوي . معاينه کوونکی هر ځل د خپلې ګوتې ځای ته بدلون ورکوي .(۱۳)شکل

(۱۳) شکل .

پایله : په نارمل ډول نوموړي عکسه په اسانی تر سره کيږي ، خو د مخيخ په رنځونو کې دغه عمليه ګډوډه او خرابيږي .

۴- **Threading of needle :** له ناروغ هېله کيږي چې په ستنه کې تار واچوي .

پایله : په نورمال حلت کې نوموړي عمليه ترسره کيږي مګر د مخيخ په رنځونو کې ګډوډيږي .

۵ **-Intentional tremor :** له ناروغ څخه هېله کيږي چې د شهادت ګوته د يوه ځانګړي ځای سره ونښلوي .

پايله : کوم مهال چې د ناروغ لاس اړوند ځای ته ورسيږي د مخيخ د افت په شتون کې ګوته د اړوند ځای سره نه نښلي بلکه د هغې د پاسه يا بلې خوا ته کږيږي .

۶-dysdiodo koknesia (Adiodokoknesia) : له ناروغ څخه هېله کيږي چې خپل دواړه لاسونه د خپل ټټر څخه د 20cm په ليرېوالي ونيسي پدې شرط سره چې دواړه لاسونه يې د څنګلي په بند کې په نيمه قبض حالت کې وي . پر دې مهال له ناروغ څخه هېله کيږي چې خپلو لاسونو ته د Supination او Pronation وضعيت ور کړي .

پايله : د مخيخ د جوړوالي په حالت کې نوموړی عمل ژر ترسره کيږي ، مګر د مخيخ په رنځونو کې نوموړی عمل ګډوډيږي .

۷-Romberg sign : له ناروغ څخه هېله کيږي چې پر ځمکه په نېغ ډول په داسې حال کې چې د پښو پوندې يې سره نښتي وي ودريږي ، چې په دې حالت کې د ناروغ سترګې خلاصې وي .

پايله : که چېرې د ناروغ د وړو دماغو په کومه برخه کې افت شته وي نو همغه خوا ته لويږي . که چېرې د ناروغ په Post clomn کې افت شته وي نو ناروغ په خلاص سترګو درېدلی شي ، او که سترګې ور باندې پټې شي نو غورځيږي . د پورتني پېښې لامل دا دی چې د Post clomn په افاتو کې ناروغ په خلاصو سترګو کې د ليدلو په مرسته خپل انډول ساتلی شي ، او کوم وخت چې د ليدلو حسيت ور باندې بند شي نو انډول يې خراب او لويږي .

۸-Rebound phenomena : ناروغ نېغ و درول کيږي ، خپل دواړه لاسونه د بدن په مخکېنۍ برخه کې په نيم قبض حالت کې د ټټر څخه د دوه فټو (20cm) په اندازه ليرې نيسي معاينه کوونکی په داسې حالت کې چې د ناروغ شا ته ولاړ وي پخپلو دواړو لاسونو د ناروغ پر لاسونو فشار راوړي .

پايله : د ناروغ د دواړو لاسونو په پرېښودو سره د ناروغ لاسونه په لږه اندازه سره پورته خوا ته حرکت کوي ، مګر د مخيخ په افاتو کې لاسونه په ډېر شدت سره پورته خوا ته حرکت کوي تر دې بريده چې د معاينه کوونکي په مخ لګيږي .

Nystagmus-۹ : د سترګو اهتزازي حرکتونو ته ویل کیږی ، د معاینې لپاره د ناروغ مخ ته د 20cm په اندازه یو شی نیول کیږي . د ناروغ څخه هیله کیږي چې نوموړی شی په سرګو و څاري (ناروغ باید خپل سر و نه خوځوي) .

پایله : د سترګو خوځښت پر مهال که چیرې Nystagmus شته وي نو د ناروغ په سترګو کې اهتزازات پیداکیږي چې د سترګو دا اهتزازي خوځښتونه درې ډوله دي

- Horizental: د ناروغ سترګې په څنګ اهتزازات کوي .
- Vertical: د ناروغ سترګې عمودي اهتزازات کوي .
- Circular : د ناروغ سترګې دایروي اهتزازات لري .

Pleuro to tonus-۱۰ : د مخیخ په افاتو کې د ناروغ سر په رنځ ککړه خوا کې په اوږه باندې کوږ شوی وي .

Skew division of eye-۱۱ : د مخیخ په رنځمن کېدو کې د یوې سترګې یوه خوا لاندېنی خوا ته او بله خوا پورتنی خوا ته کږیږي او په بله سترګه کې د دې مخالف جوړښت وي .

Staccato)Seaning speech-۱۲) : د مخیخ د Vermis په افاتو کې د ناروغ خبرې طغیاني او پرې کېدونکي وي .

Hypotonia-۱۳ : د مخیخ په افاتو کې د عضلاتو مقویت له منځه ځي او عضلات نرم وي .

د کتنې کړنلاره : د ناروغ طرف ته قبض او بسط ورکول کیږي د مخیخ د ناروغی له امله اړوند خوا Flaccid او نرمه حس کیږي .

Lower motor neuron (L.M.N) : د نخاع د قدامي قرن د حجراتو (Lower Motor Neuron) په افاتو کې دغه لاندې نښې په ناروغ کې شته وی

۱-ژور عکسات ورک وي : د ژورو عکساتو د معاینې ترتیب مخکې ویل شوی دی یوازې دومره چې د دې ناروغی په شتون کې نوموړي عکسي له سره غبرګون نه ښکاره کوي .

Fasciculation-۲ : د یوې ډلې عضلاتو له تقلصاتو څخه عبارت دي چې په ځایي ډول په سترګو لیدل کیږي او د نوموړي Fasciculation د کتنې لپاره بایده دي چې لاندې شرایط پلي شي

- کوټه بایده دي چې توده وي .

- رڼایي بایده دي چې په پوره کچه کې وي .
- یوه طرف ته باید په لومړي سر کې د قبض او بسط په شکل خوځښت ورکړو .
- له خوځښت وروسته په نوموړي خوا یوه قرع (Auscultation) تر سره کړو .

Fasciculation په دغه لاندې ناروغیو کې شته وي

- Poliomyelitis
- Motor neuron disease
- Cervical myelopathy
- د Inter vertebral discs په فتقونو (چوره ګانو) کې .
- په Thyrotoxicosis او Poly myositis کې .
- په نارمل ډول یو ډول Fasciculation په سترګو کې لیدل کیږی چې د Live blood یا Myokyma په نوم یادیږي .

د حسیت کتنه

حسیت په ستره کې په دوو برخو وېشل کیږي ، او د اناتومو فزیولوژي له اړخه دوې بېلابېلې لارې حسي هڅونې او تحریکونه د دماغو قشر ته لیږدوي چې په لاندې ډول بیانیږي .

۱-Lemniscale: دا لاره یا تګ لورى حسي سطحي مالومات (تماسي حسیت) او د ژور حسیت مالومات (د بندونو د برخو حسیت) لیږدوي . دا تګ لورى یو نېغ تګ لورى دی چې د نخاع د شاتنی رسی پر مټ بصلې ته رسیږي او تر هغې وروسته نېورون له دې ځای څخه خپل تګ لوري ته بدلون ورکوي او د منځني ښکر د الیافو په مرسته د مقابل اړخ تالاموس ته رسیږي .

۲-Extralemniscale : دا تګ لورى د درد د حسي مالوماتو (د درد حسیت) او همدارنګه د تودوخي او سوړوالي د حسیت د لیږد مسول دی . اول تم ځای د نخاع په شاتني ښکر کې (د لومړي نېورون پای) دی ، وروسته د مقابل اړخ تالاموس ته تر تللو وړاندې یوه بله قطع کوي او د مخکېني ښکر د وحشي الیافو په مرسته د مقبل اړخ تالاموس ته رسیږي . د حسیت د لیږد دا دوه تګ لوري د شاتنیو ريښو پر مټ نخاع ته رسیږي . د

نیورون جسم د خلفي نخاع په غوټو (Ganglions) کې پروت دی نو ځکه هر عصب او هره رېښه د پوستکي د يوې ځانګړې برخې او ساحې د حسيت دنده په غاړه لري او ترې استازيتوب کوي . [۷ ، ۸ ، ۱۳] .

I-برسېن حسيت : چې په دې کې د حسيت لاندې ډولونه نغښتي دي

۱-Light touch

۲-Coarse Touch

۳-Pain

۴-Temperature

II-ژور حسيت چې لاندې حسيتونه ور پکې نغښتي دي

۱-Position sense

۲-Sense of passive movement

۳-Sense of vibration

۴-Sterognosis

۵-Sense of deep pain

۱-Light touch : په دې ازمايښت کې يوه اندازه مالوچې د بدن دهغې برخې سره چې تر ازمويلو لاندې ده ، نښلول کيږي او بيا له ناروغ پوښتنه کوو چې ستا د بدن د کومې برخې سره مالوچې نښتي دي ؟ ناروغ بايده دي د جوړوالی په شتون کې د مالوچو د نښلېدو ځای په ګوته کړي . د پورتنی کتنې لپاره بايد لومړي د بدن پورتني اطراف ، تنه او بيا لاندېني اطراف په متناظر ډول و ارزول شي . کوم وخت چې مالوچې د بدن د کومې برخې سره و نښلول شي او ناروغ د مالوچو د تماس ځای په ګوته کړي دې حالت ته Tactile Localization ويل کيږي .

۲-په يوه لاس کې د مالوچو دوې ټوټې نيول کيږي او د ناروغ د بدن د بېلابېلوبرخو سره په متناظر ډول نښلول کيږي ، او له ناروغ پوښتنه کيږي چې ستا د بدن په کومو دوو برخو کې مالوچ مښتي دي چې ناروغ بايد کره مالومات در کړي ، چې دې ته discrimination Tactileويل کيږي. که چېرې د Antospinothalamic tract په برخه کې کوم افت شته وي ، نو نوموړي حسيتونه له منځه ځي .

۳-Coarse touch : په دې حالت کې د ناروغ اړوند برخه چې ارزول کیږي ، د ګوتې یا پروپ پر مټ تر فشار لاندې نیول کیږي ، ناروغ باید دغه فشار احساس کړي .

۴-د درد احساس : د دغه حسیت د کتنې لپاره د ناروغ په هغه ځایونو کې چې موخه وي د ستنې او یا سنجاق پر مټ فشار راوړل کیږي او له ناروغ پوښتنه کیږي چې د بدن د کوم ځای سره دې ستنه نښتي ده او درد احساسوې او که نه ؟ درد د Lat.Spinothalamic tract له لارې لیږدیږي که چېرې په دې برخه کې کوم افت شته وي نو ناروغ درد نه شي حس کولی .

۵-د تودوخې احساس : په دې حالت کې دوه ټستیوبونه چې د مسو له فلز څخه جوړ شوي وي را اخلو په دوی دواړو کې په یوه کې سړې او په بل کې تودې اوبه تویوو او هر یو پخپل وار سره د ناروغ له بدن سره نښلول کیږی چې په دواړو حالتونو کې د تماس سره جوخت د تودوالي او سوړوالي اړوند پوښتنې کیږي . چې نوموړی حسیت د Lat.Spinothalamic tract په افاتو کې له مینځه ځي (د نوموړو ټستیوبونو د تودوخې درجه د بدن د تودوخې د درجې څخه یوه درجه ښکته او یا پورته وي) .

ژور حسیتونه

۱-Sense of position : په دې حالت کې له ناروغ څخه هیله کیږي چې خپلې سترګې پټې کړي د سترګو له پټولو وروسته ناروغ ته ویل کیږي چې زه ستا لاس ته یو وضعیت ورکوم ته هم هغه و کړه چې بل لاس ته همدا وضعیت ورکړې مګر د نوموړي ازماینت د تر سره کولو د مخه ناروغ ته د کتنې څرنګوالی څرګند او بیان شي .

۲-Sense of passive movement : په دې حالت کې د کتنې د مخه د یوه غړي د خوځښت په اړوند چې د معاینه کوونکي له خوا تر سره کیږي ، بشپړ او سم مالومات ورکول کیږي او وروسته له ناروغ څخه هیله کیږي چې خپلې سترګې پټې کړي . د سترګو د پټولو سره جوخت د ناروغ د لاس غټه ګوته د کتونکي لخوا د غټې او شهادت د ګوتو پواسطه نیول کیږي او بېلابېلو خواوو ته د 30-40درجو زاویو پورې خوځښت ورکول کیږي او د ناروغ څخه د هغې د ګوتې د ځای اړوند مالومات اخیستل کیږي .

۳-اهتزازي حسیت (Sense of Vibration) : په دې کتنه کې Tuning fork ته 128/sec اهتزاز ورکول کیږي ، د اهتزاز د راوستلو لپاره نوموړي اله د یوه بل شي پر

مټ وهو له هغې وروسته نوموړي اله د بدن د هغو برخو سره چې پوستکی او هډوکي سره نښلېدلي وي لګول کيږي چې دا لاندې ځايونه دي .

- Lat and med maleoli
- Sup ilio spin
- Olecranon
- په دې حالت کې بايده دي ناروغ د Buzzing احساس وکړي ،مګر نوموړی حسيت په دغه لاندې ناروغيو کې له مينځه ځي
  - ✓ په زړو کسانو کې .
  - ✓ Poly neuropathy
  - ✓ د Post column په ناروغانو کې .

۴-Sterognosis : په دې کتنه کې د يوه شي د جنسيت ، جوړښت ، وزن او جسامت (لويوالي) اړوند له ناروغ څخه پوښتنې کيږي ، د بېلګې په ډول کلي د ناروغ په لاس کې ورکول کيږي(چې د کتنې پر مهال د ناروغ سترګې پټې وي) او مالومات تر لاسه کيږي . که چېرې ناروغ د شي په ، په ګوته کولو کې بېوسه وي دې ته Astereo gnosis ويل کيږي . چې دغه پېښه د حسي قشر په افاتو کې ليدل کيږي .

۵-د ژور درد حسيت (Sense of deep pain) : د دې حسيت د کتنې لپاره درې ازماېښتونه په ناروغ باندې تر سره کيږي

۱.د پښې د ساق (پونډۍ) د عضلاتو Punch يا سکونډاري لګول .

۲.د شهادت او د غټې ګوتو تر مينځ سکونډاري لګول .

۳.په خصيو (خوټو) باندې سکونډاري لګول .

که چېرې په نوموړيو درې واړو حالتونو کې ناروغ درد احساس نه کړي نو ويل کيږي چې په نوموړي ناروغ کې Sensorial pathway يا تکلاره له منځه تللي ده لکه د Tabies dorsalis ناروغي .

ځيني غير نورمال حسيتونه

۱.Alocheria : که چېرې د بدن په ښي اړخ کې يو شی و لګول شي او ناروغ ووايي چې د کيڼي خوا سره لګېدلی دی ، نو دېته Alocheria ويل کيږي ، او دا حالت د Ant spin thalamic tract په ناروغي کې ليدل کيږي .

Hyperesthesia.۲ : کله چې ناروغ په یوه لږه تنبیه سره د سخت درد احساس وکړي دې ته Hyperesthesia ویل کیږي .

Delayed conduction.۳ : کله چې یو شخص د یوه تماس سره جوخت حس و نه کړي دې ته Delayed conduction ویل کیږي په دې مانا چې د تماس سره جوخت درک شتون نه لري او لږ وروسته ناروغ احساس کوي لکه د Tabes dorsalis ناروغي .

Parasthesia.۴ : د ناروغ لخوا غیرنورمال حسیتونه لکه خاربښت ، کرختي (شالېدل) او په ستنې چوخېدل چې د Poly neuritis په ناروغي کې لیدل کیږي احساسیږي .

Analgesia-۵ : کله چې د درد حسیت په بشپړ ډول له منځه لاړشي دی ، لکه د Tabes dorsalis په ناروغي کې . [۶ ، ۸ ، ۱۳] .

د دوهم څپرکي بنسټیز ټکي

- په فزیکي کتنه کې حرکي او حسي سیستمونه دواړه تر څیړنې لاندې نیول کیږي .
- حرکي سیستم له اهرامي ، خارج اهرامي ، Cerebellum او د نخاع د قدامي قرن د حجراتو پر مټ په ټولیز ډول تنظیمیږي .
- د اهرامي یا علوي حرکي نیورون د سیستم د ناروغه کېدو له امله په ناروغ کې لاندېنې بدلونونه منځته راځي .

۱-ژور عکسات لوړیږي .

۲-عضلي قووت یا Power کمیږي .

۳-عضلي مقویت یا Tone زیاتیږي .

۴-د Babensky علامه یا نښه مثبت وي .

۵-Clonus مثبت وي .

۶-د نس یا بطن عکسات ورک وي .

- په ټوله کې عکسات په دوو ډلو برسېرنو او ژورو باندې وېشل کیږي .
- د عکساتو نه شتون ، لوړوالی او کمزوري درې واړه رنځمن حالتونه بیانوي .
- د Corneal، Pupillary ، Sneezing او Palmomental عکسې د کوچنی د ننه ازواجو اړوند دي .
- د بابېنسکي نښه د میرګي له حملې وروسته تر دوو ګړیو پورې، په ژوره کوما

د خوب پر مهال . په ماشومانو کې تر يوه کلنۍ پورې شته وي .

- د Jaw jerk ، Biceps ، Triceps ، Brachioradialis يا Supinator ، Knee jerk يا Patellar reflex او Ankle يا Achill reflex ژورعکسات دي .

- خارج اهرامي سيستم د کوپړۍ د ننه د اتم زوج په مرستې سره د بدن په انډول ساتلو کې ونډه لوبوي

او د رنځمن کېدو په حالت کې يې ربړدېدل ، د عضلاتو د مقويت زياتوالی او د مخ په عضلاتو کې د افادې نه شتون رامنځته کيږي .

- په نورمال ډول په چاغو خلکو ، په هغو ښځو کې چې ډېر يې زيږولي وي ، په خېټه باندې د عملياتو د ترسره کېدو وروسته او په زړو او عمر خوړليو کسانو کې بطني عکسات ورک وي .

- حسيت په دوه ډوله دی برسېرن او ژور چې په برسېرن حسيت کې د تماس ، تودوخي او سوړوالي حسيتونه او په په ژړر حسيت کې د بندونو او وترونو حسيتونه سره راټول دي .

د دوهم څپرکي پوښتي

سم ځواب په نښه کړئ !

۱-حرکي سيستم له لاندېنيو برخو څه جوړدی .

الف-اهرامي سيستم . ب – خارج اهرامي سيستم . ج – دواړه . د – ټول ناسم دي .

۲-د بدن د خوځښتونو انډول د کومو سيستمونو پر مټ ساتل کيږي ؟

الف – مخيخ او د کوپړۍ اتم زوج . ب – اهرامي سيستم او د کوپړۍ نهم زوج . اهرامي سيستم او مخيخ . د – هېڅ يو .

۳- د ليدلو حسيت د لاندې حسيتونو يوه برخه ده .

الف – د ليرې حسيت . ب – نيردې حسيت . ج – دواړه . د – هېڅ يو .

۴-د د اهرامي سيتم په رنځمن کېدو کې .

الف – ژورعکسات لوړ وي . ب - عضلي قووت کميږي . ج - دواړه . د – هېڅ يو .

۵-بابېنسکي نښه .

الف- يوه پتالوژيکه نښه ده . ب – د اهرامي سيستم په رنځونو کې مثبته وي . دواړه . هېڅ يو .

۶-د حرکي سيتم برخې وښياست !

۷- Beachial Reflex له کومه ځايه سرچينه اخلي او څه ډول څرګنديږي ؟

۸-Limniscal Sensation راوپيژنئ !

۹-د بويولو د حسيت د په ګوته لپاره کوم شيان کارول کيږي ؟

۱۰-د بطن (نس) عضلات د کومو اعصابو پرمټ تعصيبيږي ؟

دريم څپرکی

قحفي ازواج (CRANIAL NERVES)

په بنستيزه توګه قحفي ازواج (۱۲) جوړې دي چې د بېلابېلو سوريو څخه تېر او د بدن بېلابېلو برخو ته عصب ورکوي ، د قحفي ازواجو کتنه مونږ ته د ناروغۍ د تشخيص او انذارو څخه په بشپړ ډول مالومات راکوي په دې مانا چې که چېرې دا دوولس جوړې قحفي ازواج په سمه توګه معاينه شي ، د دې سربېره چې د ناروغۍ تشخيص را په ګوته کوي دا را ښيي چې د دې ناروغۍ انذار ښه او که خراب دي . قحفي ازواج د بدن بېلابېلې برخې تعصيبوي چې د دې ازواجو څخه ځينې حسي ، ځينې حرکي او ځينې نورېې بيا حسي او حرکي دواړه دندې تر سره کوي . د دې دوولسو قحفي ازواجو نومونه په لاندې ډول دي

۱.لومړی قحفي زوج Olfactory N : د دې عصب دنده د بوی درکول دي .

۲-دوهم قحفي زوج Optic N : دا عصب د ليدو دنده لري .

۳-دريم قحفي زوج Occulomotor N .

۴-څلورم قحفي زوج Trochlear N .

۵-پنځم قحفي زوج Trigeminal N : د مخ د حسيت دنده لري .

۶-شپږم قحفي زوج Abducens N : دا درې قحفي ازواج (دريم ، څلورم او شپږم) د سترګو د حرکاتو دنده په غاړه لري .

۷-اووم قحفي زوج Facial N : د مخ د حرکتونو دنده يې تر غاړې ده .

۸-اتم قحفي زوج Acusticus N : دا عصب دوې د ارزښت وړ برخې لري چې يوه يې د Cochlear په نوم ياديږي چې د اورېدو مسوليت لري ، او بله برخه يې Vestibular نوميږي چې د بدن د انډول په ساتلو کې ونډه لري .

۹-نهم قحفي زوج Glossophyrangeal N : د بلعوم حرکات کابو کوي .

۱۰-لسم قحفي زوج Vagus N : دا قحفي زوج ډېر پراخ جوړښت لري او ډېرى اوتونوميک حرکات کابو کوي .

۱۱-يوولسم زوج Accessory N : دا عصب په بنستيزه توګه د Sternoclido mastoidus عضلات تعصيبوي .

۱۲-دوولسم قحفي زوج Hypoglossal N : د ژبې د خوځښت دنده په غاړه لري .

اوس د دې دوولسو جوړو دمعاينې ترتيب او هم د نومونږو قحفي ازواجو د په رنځ ککړېدو

اعراض او نښې په ګوته کوو چې د يوه قحفي زوج په رنځ ککړېدو کې کوم ډول اعراض او نښې په ناروغ کې وينو .

۱-لومړی قحفي زوج Olfactory nerve : دا عصب يو بشپړ حسي عصب دی کوم چې بوی د پوزې د مخاطي غشا څخه د دماغو د بوی د درک کولو ځای ته چې د قحف په وړاندېنۍ برخه کې د (Uncus Uncinate gyrus)په برخه کې پروت دی لېږدوي .

د لومړي قحفی زوج کتنه : د دې عصب د کتنې لپاره لومړۍ بايد د ناروغ يوه سږمه او د هغې د ارزونې څخه وروسته بله سږمه وکتل شي چې د دې موخې د تر لاسه کولو د پاره بايد د ناروغ يوه سږمه د يوه شي پر مټ (د معاينه کوونکي د ګوتې پر مټ) و تړل شي او د ناروغ هغه سږمه چې خلاصه ده و ځينو ځانګړو شيانو ته مخ شي او له ناروغ پوښتنه وشي چې څه ډول بوی احساسوي ؟ د دې کتنې لپاره ډېری وختونه د نعناع (وېلنې) او Coffee د بوی څخه کار اخيستل کيږي . که چېرې ناروغ د ځانګړو شيانو د بوی په تو پيرولو کې ستونځه ولري نو بايد د ناروغ څخه و پوښتل شي چې دا بوی ستا په سږمو کې د کافي بوی دی او که د وېلنې بوی دی؟ دا موبايده دي چې په ياد وي چې لومړی قحفي زوج نه يوازې بوی درک کوي بلکه څلور لومړني خوندونه (مزې) لکه د خوږو، ترېوو ، مالګينو او ترخو شيانو خوندونه هم احساس کوي. که چېرې يې د يوه ډول بوی د بويولو احساس له لاسه ورکړی وي دېته Anosmia ويل کيږي .

د بويولو د احساس د له مينځ تلو په شتون کې بايد موږ د بويولو د جوړښتونو په اړوند ښه ځير شو چې ايا د پوزې په مخاطي غشا کې څه تکليف شته دی او يا دا چې په لومړني قحفي زوج کې په داسې حالت کې چې د بويولو احساس په حاد ډول له منځه تللی وي ، ډېری وختونه د پوزې د مخاطي غشا په افت دلالت کوي او که چېرې په مزمن ډول سره له منځه تللی وي نو ډېری وختونه د قحف د قاعدې د ترضيضاتو له امله وي همدارنګه په يوه سږمه کې د بوی د احساس له منځه تلل د Meningioma له کبله وي چې وروسته بيا په دوه اړخيز شکل وي . که چېرې د بويولو احساس په ناوړه شکل او يا د يوه بوی انګېرل په بل بوی وي دې ته Paraosmia ويل کيږي .

۲-دوهم قحفي زوج Optic nerve : دا عصب د ليدو دنده په غاړه لري د دې عصب د ارزونې لپاره د لاندېنيو ټستونو تر سره کول اړين دي .

- Visual acuity

- Visual field
- Colour vision
- د Fundus کتنه د Fundoscopy پر مټ .

۱.د ليدلو د قدرت معاينه (Visual acuity) د دې معاينې لپاره دوه ازمايښتونه تر سره کيږي .

۱-نيږدې ليدنه (Near vision) : په دې کتنه کې ناروغ بايد د لسو انچو په ليرېوالي يو کتاب و لولي (Jaeger's type) .

۲-ليرې ليدنه (Far vision) : د دې ازمايښت د تر سره کولو د پاره د Snellen له چارت څخه کار اخيستل کيږي چې د دې عمل د ترسره کولو د پاره د ناروغ په مخ کې د ۶مترو په ليرېوالي سره چارت ايښودل کيږي . بايده دي په نارمل حالت کې ناروغ نوموړي ټکي و لولي چې په نورمال حالت کې يو شخص کولی شي چې ۶/۶ ليدل ولري .

۲-Visual field کتنه(د ليدلو د ساحې کتنه) : د ليدلو د ساحې په کتنه کې Perimetry او Confrontatim له کړنلارو څخه کار اخيستل کيږي .

د کتنې کړنلاره

د ليدلو د ساحې د کتنې لپاره ناروغ په يوه چوکۍ کېنول کيږي شوني ده چې د ولاړي او يا ناستې په وضعيت تر سره شي او په مخامخ کې يې داکتر د يوه متر په ليرېوالي په بله چوکۍ کېني او وروسته له ناروغ هيله کوي چې د خپل لاس پر مټ خپله يوه سترگه پټه کړي او کومه سترگه يې چې خلاصه ده ، د معاينه کوونکي د مقابل سترگې سره ثابته ساتي ، پدې وخت کې معاينه کوونکی د منځني خط څخه خپله گوته او يا کوم بل شی د خپلې او د ناروغ د ليدلو د ساحو ترمنځ راوړي پدې وخت کې له ناروغ څخه پوښتنه کيږي چې ايا اړوند شی ويني او يا نه ؟ دا ازمايښت تر هغې اندازې پورې تر سره کيږي ترڅو په کومه ساحه کې چې معاينه کوونکی او ناروغ دواړه و نشي کولی چې نوموړی شی ووينې . دا ازمايښت د سترگو په جنب ، پورتنۍ او ښکتنۍ خواوو کې بايد تر سره شي . په ځينو وختونو کې دا اړتيا احساس کيږي چې يو شی د ناروغ سترگو ته مخامخ راوړل شي ، او له ناروغ پوښتنه وشي چې څه وخت نوموړی شی ليدلی شي او په کوم وخت يا کوم ځای کې يې له سترگو څخه ورک کيږي . په هغه ناروغانو کې چې د ارزونې ستونځې شته وي نو د ناروغ د سترگو په وړاندې د لاس يو حرکت تر سره کيږي او د ناروغ د سترگو غبرگون

کتل کيږي او يا دا چې د ناروغ د سترګو وړاندې پوکی وهل کيږي او د هغې د سترګو پلک وهلو ته ځيرېږو چې دې ته Menace reflex ویل کيږي . که چېرې په نوموړي مېتود و نه شو کولی چې د ناروغ د ليدلو ساحه و ارزوو نو د ځينو مېخانيکي ازمايښتونو څخه چې د Bjerrum's په نوم ياديږي کار اخلو چې دا مېتود په ډېر حساس او سم ډول سره مالومات را کوي . د ليدلو د ساحې خرابوالی په لاندې ډولونو سره دی .

الف-Concentric Constriction : په دې حالت کې د ناروغ ليدل په مرکزي برخه کې شتون لري او په لاندېنيو حالتونو کې نوموړی غير نورمال حالت په ناروغ کې د کتنې وړ دی .

- Optic atrophy : دا حالت ډېری وختونه د سفلېس د ناروغۍ له کبله منځته راځي .
- د شبکيې ناروغي .
- Hysteria .
- Papilloedema .

ب-د ليدلو د مرکزي برخې نيمګړتيا : دا حالت ډېری وختونه د Macula د ناروغيو له کبله را منځته کيږي چې دا ناروغۍ په لاندې ډولونو دي .

- Papillitis .
- Multiple sclerosis .

ج-Hemianopia : په دې حالت کې ناروغ د خپلو ليدلو د ساحې نيمايي برخه له لاسه ورکوي او په دوه ډوله ده .

- Homonymous Hemianopia
- Heteronymous Hemianopia په Homonymous Hemianopia کې ناروغ د دواړو سترګو د عين اړخ ليدل له لاسه ورکوي په دې مانا چې د يوې سترګې د پوزې خوا او د بلې سترګې صدغي خوا خپل ليدل له لاسه ورکوي نو له دې امله په دې ډول د ليدلو له منځه تللو کې موږ دوه ډوله ځانګړني په ناروغ کې مونډلی شو يعنې د Right homonymous او Left homonymous hemi anopia په ډولونو وي په لومړني حالت کې په ښي Optic tract کې او په

دوهمي حالت کې په کيڼ Optic tract کې افت شته وي د Hetero nymous hemianopia په پېښه کې د ناروغ د ښي سترگې ښئ خوا او د بلې سترگې کيڼې خوا دخپلو ليدلو ساحه له لاسه ور کړي وي چې دا بيا په دوه ډوله ده .

- Temporal heteronymous hemianopia چې دېته bilateral hemianopia هم وايي.
- Nasal heteronymous hemianopia په لومړي حالت کې د يوي سترگې صدغي برخې او د بلې سترگې هم د صدغي برخې ليدل له لاسه ورکړی وي چې دا ناروغي ډېری وختونه د Chiasma optic د رنځمن کېدو له امله رامنځته کيږي (چې ډېری وختونه د نخامي غدې د تومورونو له امله رامنځته کيږي) همدارنگه ترضيضات او التهابات هم د نوموړي حالت لامل کېدی شي . په دوهمي حالت کې د دواړو سترگو د پوزې برخې خپل ليدل له لاسه ورکوي نو له دې امله دوهمي حالت ته Binasal hemianopia ويل کيږي چې نوموړی حالت د Chiasma optic د هغو عصبي اليافو د افت څخه پيا کيږي کوم چې يو بل نه سره پرې کوي . Hemianopia بيا په دوو برخو وېشل کېدی شي .
- Sup hemianopia
- Inf hemianopia چې دا دواړه پورتني حالتونه د Altitudinal hemianopia په نوم هم ياديږي . په وروستيو کې مو دا خبره بايد په ياد وي چې د سترگو د ليدلو د څلورمې برخې له لاسه ورکولو ته Hemianopia ويل کيږي .

۳-Colour vision : په دې ازمايښت کې د ناروغ څخه هېله کيږي چې بېلابېل رنگونه په گوته کړي . کوم رنگونه چې د دې موخې لپاره کارول کيږي ډېری يې له سره ، ابي او شنه رنگونو څخه کار اخيستل کيږي (د Ischihara او يا Holmgrenwod څخه ډېر کار اخيستل کيږي).

۴-د Fundus کتنه : په دې کتنه کې له Ophthalmoscope څخه کار اخيستل کيږي مگر د نوموړي معاينې د مخه بايد د ناروغ Puple يا کسو ته د Homoatropine له څڅولو څخه کار واخيستل شي . په نارمل ډول سره د يوه انسان ډېسک گلابي بنفشي رنگ لري نو کوم وخت چې د يوه شخص Disc معاينه کيږي بايد دا لاندې جوړښتونه او حالتونه په گوته کړو .

- د Disc د جوړښت حالت .
- د ويني د رګونو جوړښت او حالت .
- د ويني بهېدني او چټليو شتون .

د دريم،څلورم اوشپږم قحفي ازواجوکتنه (Examination of 3rd , 4th , 6th Cranial nerves)

دا پورتني درې واړه قحفي ازواج د سترګو د عضلاتو د تعصيب دنده په غاړه لري .

دريم قحفي زوج (Oculomotor nerve) : دا عصب د Sup. Oblique او د Lat rectus د عضلاتو پرته د سترګو نور ټول عضلات تعصيبوي . د رڼا او د تطابق عکسات (Light and accommodation) د نوموړي دريم قحفي زوج پر مټ کنټروليږي د Sup Oblique عضلات د څلورم (Trochlear .n) او Lat. Rectus د شپږم (Abducens n) پر مټ تعصيبيږي .

د نوموړو قحفي ازواجو کتنه : د دې قحفي ازواجو د کتنې لپاره ناروغ او ډاکټر يو د بل مخامخ کېني د ناروغ څخه هيله کيږي چې يوازې د معاينه کوونکي د شهادت ګوته و ګاري او خپل سر و نه خوځوي . معاينه کوونکی خپل لاس بېلابېلو وضعيتونو (علوي ، سفلي ، وحشي او انسي) ته وړي چې د نوموړو اعصابو د نارمل والي په شتون کې د ناروغ سترګې هرې خواته منظم حرکت کوي مګر که چېرې د نوموړو قحفي ازواجو په دنده کې

(۱۴)شکل نيمګړتيا شته وي

نو نوموړی حرکت سم نه وي چې د سترګو دې نارمل حرکت ته Conjugate movement ويل کيږي.

که چېرې نوموړي قحفي ازواج د کومې ناروغۍ له امله ماوف شوي وي په ناروغ کې لاندې نښې د کتنې وړ وي .

- د ناروغ د سترګو حرکات محدودیږي .
- ناروغ له دوه لیدوڅخه هغه وخت شکایت کوي کوم چې فلج خوا ته د سترګو د حرکت هڅه وکړي.
- ښایي په ناروغ کې قیح (Squint) شته وي .
- د دریم قحفي زوج د څرګندو رنځمن کېدو په شتون کې د رنځمني خواکسی پراخ اوبدلون نه منونکی وي.

دریم قحفي زوج : د دریم قحفي زوج د رنځمن کېدو له امله ښایي د رنځمنې خوا د سترګې ګاټی وحشي (باندېنۍ) او سفلي (ښکتنۍ) خوا ته کوږ شي او شوني ده چې دغه لاندېنۍ نښې په ناروغ کې ولیدل شي.

- Ptosis
- د Light reflex له منځه تلل .
- د Accomodation د عکسې له منځه تلل .
- د رنځمني خوا د کسي پراخوالی او بدلون نه منل .

که چېرې د نوموړي عصب رنځمن کېدل په قسمي توګه وي نو شوني ده چې د نوموړو نښو څخه یوه یا دوې نښې شته وي .

Ptosis : د پاسني جفن د لوېدلي (سقوطي) حالت څخه عبارت دی . د دې حالت د ارزوني لپاره د ناروغ پر تندي باندې لاس ایښودل کیږي او هېله ترې کیږي چې پورته خوا ته و ګوري ، په دې حالت کې ناروغ نه شي کولی چې خپل پورتني جفن ته پورته خوا ته حرکت ورکړي . Ptosis شوني دی چې د Horner syndrome په ناروغي کې هم و لیدل شي .

Accomodation : د نیږدې لیدو لپاره د سترګو له مطابقوالي څخه عبارت دی . د دې د ارزوني لپاره د ناروغ له سترګو څخه په یوه فاصله کې یو شی نیول کیږي او ور څخه هېله کیږي چې ورته و ګوري ، نوموړی شی د مرکزي کرښې په اوږدوالي سترګو ته نیږدې کیږي . په نارمل ډول د ناروغ دواړه سترګې د پوزې خواته نیږدې کیږي او کسي واړه کیږي .

Light reflex : د دې ازمایښت د تر سره کولو لپاره د ناروغ څخه هېله کیږي چې یوه ټاکلي ځای ته و ګوري . په دې حالت کې د ناروغ د سترګې د وحشي څنډې څخه رڼایي

متوجه کوو ، په نارمل ډول سره د ناروغ همغه سترګي کسی کوچنی کيږي ، په هغه حالت کي چې رڼايي يوې سترګي ته متوجه وي مګر بله سترګه يې منقبضه شي ، دېته Consensual reflex ويل کيږي .

څلورم قحفي زوج Trochlear. N : د څلورم قحفي زوج د رنځمن کېدو په شتون کې ناروغ نه شي کولی چې د رنځمنې خوا سترګه پاسني او انسي خواته و اړوي .

شپږم قحفي زوج Abducens nerve : د شپږم قحفي زوج د رنځمن کېدو په شتون کې ناروغ نه شي کولی چې خپلې سترګي ته تبعد ورکړي .   پورتنی څيړني په هغه حالت کې د درې واړو قحفي ازواجو

اړوند دي چې که چېرې نوموړي قحفي ازواج په Infra nuclear ډول سره رنځمن شي . که چېرې په Supra nuclear ډول سره رنځمن شوي وي ، نو د نوموړو نښو سره يو ځای په ناروغ کې Conjugated movement هم په سترګو کې له منځه ځي .

پنځم قحفي زوج Trigeminal nerve : دا قحفي زوج په بدن کې تر ټولو قحفي ازواجو غټ زوج دی او د بدن د بېلابېلو برخو سره پيوستون او اړيکي لري. د دې زوج ترټولوارزښتمن پيوستون د Duramater او دوهمې رقبي فقرې سره دی. دا ډېری حسي عصب دی مګرپه لږه کچه حرکي څانګي هم لري .

- حسي برخه : د دې برخې د ارزونې لپاره بايد د ناروغ په مخ باندې د تودوخې ، تماس او د درد حسيتونه ازمايښت او و ارزول شي ، همداراز د نوموړي عصب د ارزونې لپاره لاندې عکسات بايد تر غور او څيړني لاندې ونيول شي .
  - ✓ Corneal reflex : د ناروغ څخه هېله کيږي چې څنګ ته و ګوري ، په دې حالت کې يو نه تحريکوونکی شی د سترګې د کونج څخه د صلبيې (قرنيې) سره په تماس کې راوړل کيږي . د عکسې په شتون کې د ناروغ سترګې پټيږي .
  - ✓ Conjunctivial reflex : د دې عکسې د کتنې لپاره د ناروغ څخه هېله کيږي چې يوې خواته وګوري . په دې حالت کې د ناروغ د منضمې سره د مالوچو يوه وړوکې ټوټه نښلول کيږي ، د دې عکسې په شتون کې د ناروغ په سترګه کې زمبل   (Blinking) پيداکيږي .
- د حرکي برخې معاينه : د دې زوج حرکي الياف د ژوولو عضلات تعصيبوي .

ارزونه : د حرکي برخې د ارزونې لپاره د ناروغ څخه هیله کیږي چې خپل غاښونه یو د بل د پاسه کلک کړي . وروسته د ناروغ دواړو خواوو مخونو ته فشار ورکول کیږي ، د عصب د نارملوالي په شتون کې معاینه کوونکی په دواړو خواوو کې شخوالی (سختوالی) حس کوي .

- ✓ دناروغ څخه هیله کیږي چې خپلې خولې ته له یوې نه بلې بلې خوا ته حرکت ورکړي .
- ✓ د ناروغ نه هیله کیږي چې خپله خوله خلاصه کړي ، د ناروغ خوله فلج شوي خواته تیله کیږي او خوله یې کږه ښکاریږي .

د Jaw jerks عکسه : کتونکی د خپل لاس منځنۍ گوته د ناروغ د زنې د پاسه ږدي او د خپلې دې گوتې د پاسه د عکسې د څټک پر مټ ضربه واردوي ، په دې حالت کې معاینه کوونکی د ناروغ د زنې حرکت محسوسوي . د پنځم قحفي زوج د رنځمن کېدو له امله په هغه حالت کې چې د نوموړي عصب رنځمن کېدل د هستې په پورته برخه کې وي ، نوموړي عکسه زیاته وي ، باید په یاد مو وي چې د ناروغ څخه د معاینې پر مهال هیله وکړی چې خپله خوله نیمه خلاصه وساتي .

د ترنجي عکسه (Sneezing Reflex) : د کوپړۍ پنځم زوج د پوزې داخلي برخې د مخاطي غشا حسیت تامینوي که چېرې دا برخه رنځمنه وي نو د ترنجي عکسه نه وي یا کمیږي .

اووم قحفي زوج Facial nerve : دا عصب یو بشپړ حرکي عصب دی چې ډېری د مخ په افادوي مسایلو پورې اړوند دی ، مگر د حسي ځانگې یوه وړوکي برخه هم لري چې د Intermedus wrisberge په نوم یادیږي . د دې عصب په رنځمن کېدو سره د ناروغ د اړوندې خوا سترگه په فلج اخته کیږي او په لاندې ډول سره یې ارزونه کیږي .

د ازموینې کړنلاره Farowing of the forehead : په دې ازمایښت کې له ناروغ څخه هیله کیږي چې پورته خواته وگوري (پرته له دې نه چې سر و ښوروي) به دې وخت کې د ناروغ په تنده کې گونځې پیدا کیږي چې بایده دي د تندې د بلې نیمايي خوا سره پرتله شي .

- Charlli’s Bell’s Sign : د ناروغ څخه هیله کیږي چې سترګې پټې کړي . د رنځمن اړخ سترګه نه پټیږي بلکه پاسني او انسي خواته کږیږي چې دېته Bell’s sign ویل کیږي .
- Corcodial tear : د ناروغ له سترګو څخه اوښکې بهیږي چې دېته Corcodial tear (د مکر اوښکې) ویل کیږي .
- Puffed checks : د ناروغ باړخوګان پړسېدلي ښکاري .
- Nasolabial fold : په رنځمني خواکې له منځه تللي وي .
- Inflation test : دا ټسټ هم مثبت وي په دې مانا چې ناروغ خپل مخ پړسولی نه شي .

اتم قحفي زوج Acusticus nerve : دا یو حسي عصب دی چې په غوره توګه دوې برخې لري ، یوې برخې ته یې Cochlear وایي چې د اورېدلو مسولیت په غاړه لري او بله برخه یې Vestibular دی چې د خارج اهرامي سیستم په مرستې سره د بدن د اندول په ساتلو کې ونډه لري .

- ❖ Watch test : د دې ازمايښت د ترسره کېدو لپاره یو ساعت چې په حرکت کې وي د یوه ټاکلي ځای څخه معاینه کوونکی خپل غوږ او د ناروغ غوږ ته نیسي په کوم واټن کې یې چې معاینه کوونکی اوري باید ناروغ یې هم و اوري ، او که چېرې په همغه واټن کې ناروغ و نه شول کولی چې اواز و اوري نو په دې حالت کې د غوږ د اورېدو د قدرت نیمګړتیا ښیي . دا خبره مو باید په یاد وي چې د ناروغ بل غوږ باید د مالوچو او یا ګوتو پرمټ بند وساتي .
- ❖ Weber test : د دغه ازمايښت پرمټ د اورېدو قدرت د Air conduction او Bone conduction له لارې سره بېل او توپیریږي ، یا دا چې دا معلومیږي چې په دې ناروغ کې چې د اورېدو ستونځې دي ، د هغې په Air conduction کې او یا Bone conduction کې نیمګړتیا شته ده . د دې ازمايښت د ترسره کولو لپاره Tuning fork په اهتزاز راوستل کیږي او د ناروغ د تندې په منځنی برخه کې اېښودل کیږي د نوموړي الې اهتزازات باید 256cycle/sec وي . په نارمل ډول سره د تندې په منځنی برخه کې نوموړي اهتزازات محسوسیږي . اوس د ناروغ څخه پوښتنه کیږي چې دا اهتزازات په کوم ځای کې احساسوې؟

- ❖ که چېرې ناروغ په خپل یوه غوږ کې اهتزازات د بل غوږ په پرتله په شدت سره و اوري نو دا راښیي چې د دې غوږ په منځنی برخه کې ستونځه شته (په منځني غوږ کې نیمگړتیا شته وي) ځکه چې منځنی غوږ باندېنی اواز لېږدولی نه شي ، مگر د هډوکي پر مټ ډېر ښه لېږدیږي .
- ❖ مگر که چېرې ناروغ نوموړي اهتزازات په کمزوري ډول و اوري او یا یې بیخي وا نه وري ، نو دا مانا چې د ناروغ په عصب یا Bone conduction کې نیمگړتیا شته .
- ❖ Rinne test: په دې ازمایښت کې Tuning fork په اهتزاز راوستل کیږي او د ناروغ د Mastoid د هډوکي د پاسه تر هغه وخته ایښودل کیږي ترڅو نور اوازونه وانه وري (په دې وخت کې د ناروغ غوږ د لاس پواسطه بند ساتل شوی وي) . کوم وخت چې اواز د اورېدو وړ نه وي نو د ناروغ غوږ خلاصیږي او نوموړي اله د ناروغ د باندېني Acoustic meatus په برخه کې ایښودل کیږي ، که چېرې ناروغ اواز وانه اورېدو نو مانا دا چې د هغې په منځني غوږ کې نیمگړتیا شته او د دې پر خلاف که یې و اورېدو نو مانا دا چې د ناروغ په Bone conduction کې نیمگړتیا شته ده . په وروستیو کې باید ووایو چې په Nerve deafness کې ناروغ لوړ اوازونه سم نه شي اورېدلی ، او د منځني غوږ په ناروغیو کې ټیټ اوخفیف اوازونه نه شي اورېدلی .

د Nerve deafness لاملونه : دغه ډول کونوالی دلاندې ناروغیو له امله پیدا کیږي.

۱-د داخلي غوږ د حسي عصبي الیافو ناروغۍ .

۲-د اتم قحفي زوج ناروغی .

۳-د اتم قحفي زوج د هستې ناروغي اویا په دماغي ساقه کې د Ascending pathway د ناروغۍ له امله .

۴-د قشري سمعي ناحیې د رنځمن کېدو له امله .

۵-د داخلي غوږ تخریب د دې لاندې ناروغیو له امله منځته راځي .

- Menier syndrome.
- Labyranthitis: چې دا ډېر ځله د لومړني او دوهمي قیحي Otitis media له امله پیدا کیږي . همداراز Labyranthitis د Menangococal

meningitis او Mumps له امله را منځته کېدی شي . ضربې او د Streptomycin زرقيات په ځانګړو پېښو کې نوموړي پېښي پيداکوي . يا دا چې ضربه او د Streptomycin زرقيات ناروغ ته Nerve deafness پيدا کولی شي . Acoustic neuroma ، د Cerebello pontine angle ناحيې هم دا ډول کونوالی پيدا کولی شي . د صدغي فصونو دوه اړخيز رنځمن کېدل او Multiple sclerosis هم د دې کونوالي نادر لاملونه دي .

د Vestibular برخې ارزونه : دغه برخه د بدن د انډول په ساتلو کې غوره ونډه لري او د دې برخې د ارزونې لپاره دوه غوره ازماينتونه شته دي .

Caloric test-۱

Rotational test-۲

Caloric test-۱ (Oculovestibular reflex) : په دې ازماينت کې تر هر څه د مخه بايد د ناروغ د غوږ کانال او پرده دواړه وکتل شي او د هغوی د سلامتيا او بندښت اړوند بشپړ مالومات تر لاسه شي . يا دا چې اړوند غوږ چې ارزول کيږي بايد وکتل شي چې د هغې په پرده او کانال کې کوم غيرنورمال حالت شته نه وي .

د ارزونې کړنلاره : ۱۰سي سي اوبه چې د هغې د تودوخې درجه 30 سانتي ګراد او يا ۴۴ درجې د سانتي ګراد وي (د بدن د تودوخې د درجې څخه ښکته او يا پورته) د ناروغ په غوږ کې د يوه کتيتر پر مټ تويېږي مخکې له دې چې د عکسې نه شتون ثابت کړو دوهم ځل ۵۰سي سي اوبه بايد نوره داخلې شي . د دې خبرې دليل دا دی چې که چېرې د ۱۰سي سي اوبو په ورانديې غبرګون و نه ليدل شوو نو بايده دي چې ۵۰سي سي اوبه په همدې کړنلاره و کاروو .

پايله : د ناروغ د دماغي ساقې او د قحفي زوج د Vestibular د برخې د سلامتيا په شتون کې د ناروغ په دواړو سترګو کې Nestagmus پيداکيږي مګر هغه کسان چې خينې ځانګړي درمل باربيتورات ، Tricyclic anti depressant، د امينو ګلايکوزيډ انتي بيوتيک او ځينې نور Vestibulotoxic درمل کاروي د نوموړي ناحيې د دندې د خرابوالي لامل او نوموړی ازماينت منفي وي . مګر دا خبره مو بايد په ياد کې وي چې د اوبو له څڅولو وروسته بايد دوې دقيقې د

د پیدا کېدو لپاره انتظار و باسو . په داسې حالت کې چې ناروغ د Nystagmus پخوا څخه Nystagmus ولري نو د نوموړي عملیې په پلې کولو سره دا حالت زیاتیږي چې دېته Directional prepouderance ویل کیږي .

د نهم قحفي زوج معاینه (Examination of Glosso pharyngeal nerve) : د نهم قحفي زوج د ارزونې او کتنې لپاره دوو ازمایښتونو ته اړتیا ده .

- د ژبې په ۳ / ۱ خلفي (شاتنۍ) برخه کې د خوند د حسیت جوتول د ځینو شیانو په ور کړې سره چې ایا ناروغ د دغه توکو خوند درک کولی شي او که نه ؟
- د Pharyngeal reflex کتنه : د دې ازمایښت د ارزونې لپاره له ناروغ څخه هیله کیږي چې سترګې پټې او خوله خلاصه کړي ، پدې وخت کې د Prope پر مټ د بلعوم خلفي برخه تنبیه کیږي چې د دې ځای د تنبیه کېدو سره د ناروغ سویقات تقلص کوي . چې دا حالت د نهم قحفي زوج پر سلامتیا دلالت کوي مګر که چېرې نهم قحفي زوج رنځمن شوی وي نو نوموړي عکسه شتون نه لري .

د لسم قحفي زوج معاینه (Examination of Vagus nerve) : لسم قحفي زوج هم حرکي او هم حسي الیاف (تارونه) لري ، د دې عصب ډېری ونډه په سمپاتیکو عصبي رېښو پورې اړه لري .

- Pharyngeal reflex(gag reflex) : د ناروغ د حلقوم د خلفي برخې د پروپ پر مټ په تنبیه سره ناروغ ته زړه ډکوالی (دلبدي) پیدا کیږي ، چې د دې عصب په سلامتیا دلالت کوي .
- په خبرو کولو کې بدلون (Change in speech) : د نرم حنک ، حلقوم او حنجرې د فلج کېدو له امله د خبرو کولو منځپانګه بدلون مومي دا چې که چېرې ورته ووای چې egg ووایه دی eng وایي .
- د خوړل شویو بېرته را ګرزول (Regurgitation of food) : کله چې ناروغ خواړه خوري د نرم حنک د فلج کېدو له امله نوموړي غذایي توکي د ناروغ له سږمو څخه دوهم ځلي راوزي .

- Horseness of voice : د حنجرې د عضلاتو د فلج کېدو له امله د ناروغ اواز خپ او رخلرونکی وي .

د یوولسم قحفي زوج معاینه (Examination of accessory nerve) : دا عصب یو بشپړ حرکي عصب دی او د Sternoclidomastoid عضلات تعصیبوي .

- Rotation test : د ناروغ په یوه خوا مخ کې د معاینه کوونکي له خوا مقاومت را پیدا کیږي او د ناروغ څخه هېله کیږي چې د زور په وړاندې زور و کاروي ، په دې وخت کې د ناروغ غاړه کتل او د عضلاتو را پورته کېدل ارزول کیږي .
- د ناروغ په زنه معاینه کوونکی خپل لاس ږدي او د ناروغ څخه هېله کیږي چې سر ښکته کړي د دواړو خواوو مقاومت د معاینه کوونکي لخوا ارزول کېدی شي .
- Shrugging of shoulder : د ناروغ د دواړو اوږو د پاسه معاینه کوونکی فشار راوړي او د ناروغ څخه هېله کیږي چې خپلې اوږې پورته کړي فلج خوا د جوړې خوا په پرتله ډېر کمزوری حرکت کوي .

د دوولسم قحفي زوج معاینه (Examination hypoglossal nerve) : دا عصب په بشپړ ډول یو حرکي عصب دی او د ژبې د عضلاتو د تعصیب پېټی یې تر غاړې دی . د دې عصب د ارزونې لپاره باید لاندې ټکو ته ځیرشو .

د ژبې ځای : ژبه په نورمال حالت کې د خولې په منځنۍ برخه کې ځای پر ځای وي . له ناروغ څخه هېله کیږي چې خپله ژبه وباسي ، په دې وخت کې د ژبې ځای پر ځای کېدل ارزول کیږي . په نارمل ډول ژبه لږ ښیٔ خواته کږه وي . (۱۵)شکل

- که چېرې دوولسم قحفي زوج په هسته کې رنځمن شوی وي ، نو د رنځمنې خوا د ژبې نيمايي برخه کمزوري او سره ټوله شوي ښکاري .
- د ژبې هغه خوا چې فلج شوي وي په څرګند ډول Fasciculation (تارتار کېدل) پکې ليدل کيږي .

د ژبې خوځښت دې د خولې په دواړو خواوو کې و ارزول شي ، او په فشار سره جس شي خو کومه خوا چې نرمه جس شي د همغه د عصب په رنځمن کېدو دلالت کوي . [۶ ، ۸ ، ۱۳] .

د دريم څپرکي بنسټيز ټکي

-د کوپړۍ د ننه دوولس جوړې اعصاب ځای پر ځای دي چې بېلا بېلې حسي ، حرکي او حسي – حرکي دندې تر سره کوي .

N. Occulomotorious- ، N. Trochlear ، N . Abducence ، N . Facialis ، Accessorious N ، N . Hypoglosus ، حرکي اعصاب او N . Olfactorious ، N . Opticus ، N . Acusticus ، N . glosso pharyngeal ، حسي اعصاب او N . Trigeminal ، N . Vagus حرکي او حسي ګډ اعصاب دي .

- د کوپړۍ د ننه د لومړۍ جوړې د رنځمن کېدو په حالت کې يا د بويولو حسيت له منځه ځي او د يوه بوی پر ځای بل ډول بوی احساسيږي چې دېته Parasomia وايي .

- د کوپړۍ د ننه د دوهمې جوړې د رنځمن کېدو په شتون کې د لېدلو وس زيان ويني .

- د کوپړۍ د ننه د دريمې جوړې د رنځمن کېدو په شتون کې د رڼا په وړاندې د سترګو سمون ورکول د دې عصب دنده ده چې د ناروغه کېدو په حالت کې د نور عکسه او Accomodation له منځه ځي او Ptosis رامنځته کيږي .

- د کوپړۍ د ننه څلورمې جوړې د رنځمن کېدو په شتون کې د ناروغ سترګه پورته او انسي خواته خوځښت نه شي کولی .

- د کوپړۍ د ننه پنځمې جوړې د رنځمن کېدو له امله Trigeminal Neuralgia چې شوني ده په هره يوه څانګه ، دوو يا دريو څانګو کې درد رامنځته شي .

- د کوپړۍ د ننه شپږمې جوړې د رنځمن کېدو له امله ناروغ نه شي کولی چې خپلې سترګې ښۍ او یا کیڼې خواته و غړوي .
- د کوپړۍ د ننه اوومې جوړې د رنځمن کېدو له امله د مخ د عصب فلج را منځته کیږي .
- د کوپړۍ د ننه اتمې جوړې د فلج له امله ناروغ ته کوڼوالی او که Vestibular برخه رنځمنه وي د بدن د انډول ساتل ګډوډیږي .
- د کوپړۍ د ننه نهمې کوړې د رنځمن کېدو له امله په ناروغ کې د ژبې د شاتنۍ دریمې برخې او د بلعوم حسیت له منځه ځي او د کانګو عکسه ورکه کیږي .
- د کوپړۍ د ننه لسمې جوړې د رنځمن کېدو له امله په خبرو کې بدلون ، د بلعوم د عکسې نشتوالی او د اواز رخداره کېدل رامنځته کیږي .
- د کوپړۍ د ننه یوولسمې جوړې په رنځمن کېدو کې د ناروغ د ورمېږه او مټانو د عضلاتو مقاومت کمیږي .
- د کوپړۍ د ننه دوولسمې جوړې په رنځمن کېدو کې د ژبې د عضلاتو کمزوري او د ژبې د ځای له طبیعي حالت څخه کوږوالی رامنځته کیږي .

د دریم څپرکي پوښتنې

سم ځواب په ګوته کړئ !

۱-د کوپړۍ د ننه عصبي جوړې .

الف – ۱۲ دي . ب – حسي ، حرکي او حسي – حرکي دي . ج – یو څه برخه اوتونوم هم دي . د- درې واړه سم دي .

۲-په نورمال حالت کې ژبه د منځنۍ کرښې څخه لرې څه .

الف- کیڼې خواته کږه ده . ب- ښۍ خواته کږه ده . ج- هېڅ کوږوالی نه لري . د- ټول ناسم دي .

۳-د کوپړۍ د ننه اتمه جوړه اعصاب له دوو برخو جوړدي چې .

الف –Facial او Cochlear . ب –Cchlear او Radicular . ج – Vestibular او Cochlear . د – ټول ناسم . دي .

۴-که چیرې په Trigeminal Neuralgia کې د ترنجي پرمټ درد زیاتیږي نو د پنځمې جوړې کومه څانګه رنځمنه ده او څه نومیږي ؟

الف-لومړۍ څانګه او N. Mandibulare نومیږي . ب- دوهمه څانګه او N . Maxillare نومیږي . ج- دواړه سم دي . د- هېڅ یو .

۵-د کوپړۍ د ننه د اتمې جوړې اعصابو کومه څانګه د Cerebellum سره یو ځای د بدن په انډول ساتلو کې مرسته کوي ؟

الف-Cochleare . ب – Vestibulare . ج – دواړه . د- هېڅ یو .

۶-د کوپړۍ د ننه اوومې جوړې اعصابو کتنه په لنډ ډول بیان کړئ !

۷-د Sneezing Reflex د کوپړۍ د ننه کومې جوړې په رنځمن کېدو کې له منځه ځي ؟

۸-د کوپړۍ د ننه لسمه جوړه څه ډول عصب دی ؟

۹- د کوپړۍ د ننه یوولسمې جوړې اعصابو کتنه په لنډ ډول بیان کړئ !

۱۰-د کوپړۍ د ننه اوومې جوړې په رنځمن کېدو کې د رنځمني خوا سترګه ولې نه پټیږي ؟

څلورم څپرکی

د محیطي اعصابو معاینه (Examination of peripheral nerves)

یادونه :د محیطي عصبي سیستم معاینه باید د عصبي سیستم په فزیکي معایناتو کې تر سره شي او د محیطي عصبي سیستم هغه برخې چې ډېرې ارزښتمنې دې په لاندې ډول دي .

١.Brachial plexus

٢.Circumflex nerve

٣.Nerve of Bell

۴.Ulnare nerve

۵.Median nerve

۶.Sciatic nerve

٧.Lateral Popliteal nerve

د عصب د فزیکي کتنې لپاره دوه برخې ډېرې ارزښتمنې دي .

- د شونتیا په حال کې باید د عصب اړوند ځای جس شي .
- هغه غړی کوم چې د عصب پر مټ تعصیبیږي په ځیر سره معاینه شي .

جس (Palpation) : د Brachial plexus د جس لپاره ډېر وړ ځای تخرگ دی کوم چې د گوتو پرمټ د اړوند ناحیې ژور جس د ناروغ مټ د اوږې د بند څخه د تقرب (نیږدېوالي) حالت ته را کاږي . د زند (Ulnar) عصب د عضد د هډوکي د وحشي Epicondile په ناحیه کې جس کیږي او د Lateral Popliteal عصب د Fibula د هډوکي په راس کې باید جس شي . که چېرې یو ناروغ په جذام باندې اخته وي نوموړی عصب د یوې رسۍ په شان جس کیږي . د Von Reckling hausens په ناروغۍ کې کوم چې د Neuro fibromatosis د ناروغۍ په نوم هم یادیږي . قحفي ازواج ، نخاعي او محیطي اعصاب په جس سره نوډول ډوله محسوسیږي او همدارنگه پرسوب ور کې د لیدلو وړ دی .

د محيطي عصبي سيستم معاينه

۱-د علوي اطرافو کتنه .

د Brachial plexus د رنځمن کېدو بنسټيز شکلونه دوه دي .

- Upper lesion(Erb Duchene Paralysis)
- Lower lesion (Klumpke Paralysis)

په لومړي ډول کې ډېرى وختونه د زيږېدو پر مهال د ماشوم سر را کښېکاږل کيږي (د اړوند ډاکټر لخوا را منځته کيږي)چې له دې امله د رقبي پنځمې او شپږمې فقرو تر منځ عصبي ريښي تخريبيږي کوم چې د دې عصب د ريښو د تخريب په پايله کې د Biceps Brachialis او Supinator عضلات فلج کيږي . چې د دې عضلاتو د فلج کېدو له امله د ناروغ د اړوند خوا لاس ځوړند او کش کيږي په دې حالت کې د ناروغ لاس د بدن داخل ته کوږ او Forearm د Pronation وضعيت ته راځي نو له همدې امله دغه وضعيت ته د Policeman receiving tip وايي . که چېرې C6 هم رنځمن شوى وي نو د ناروغ د مټ په باندېنۍ برخه کرختي او بېحسي شته وي . دوهم ډول يې ډېرى په هغو خلکو کې منځته راځي چې د يوه لوړ ځاى څخه لاندې راولويږي او د هڅې وروسته ځان په يوه شي پورې ځوړند کړي چې په دې حالت کې د ناروغ واړه عضلات په رنځ اخته او د ناروغ د لاس په داخلي برخه کې بې حسي شته او همدارنګه د دريو داخلي ګوتو بېحسي او کرختي شتون لري .

- Circumflex nerve : د دې عصب رنځمن کېدل ډېرى وختونه د عضد د راس د تخريب او يا بېخايه کېدو څخه رامنځته کيږي ، چې په دې حالت کې د داليې يا Deltoid عضله کمزوري او فلج کيږي د دې عصب د رنځمن کېدو په حال کې د حسيت له منځه تلل په خال خال ډول د لاس د علوي برخې په باندېنۍ او منځنۍ برخو کې د کتنې وړ وي او د ناروغ د لاس حرکتونه د بدن په باندېنۍ ، مخکېنۍ او شاتنۍ برخو کې تنګيږي .
- Bell nerve: دا عصب د Serratus ant عضلې تعصيب په غاړه لري . دا عصب هغه وخت رنځمن کيږي چې اړوند کس يو دروند بار په خپلو اوږو باندې ولېږدوي چې د نوموړي د فلج کېدو له امله د ناروغ د Scapula هډوکى ځوړند

پاتې کيږي ، چې په دې ترتيب د نوموړي هډوکي ،د فقرې څنډه او لاندېنۍ زاويه يوه ناوړه غونډاري جوړوي .

- Ulnar nerve : دا عصب هغه وخت رنځمن کيږي چې د ناروغ لاس د Cubits' vulgus په وضعيت راشي او يا دا چې د عضد د هډوکي داخلي Condyle مات شي د زند عصب د تخريب په پايله کې د Flexor Carpi Ulnaris او Flexor digitorum profoundus د عضلاتو داخلي طبقه په فلج اخته کيږي . په نارمل ډول سره د Flexor Carpi Ulnar د عضلې اوتار د لمس وړ وي ، مګر کوم وخت چې نوموړی عصب په فلج اخته شي نو دا وترونه نه لمس کيږي . د Fore arm داخلي برخه ژوروالی پيداکوي . د Flexor digitorum profoundus د عضلې د فلج کېدو له امله منځنۍ ګوته او د ګوتمې ګوته د قبض په وضعيت کيږي . د Tenar او د دوو خارجي Lumbricale د عضلاتو پرته درې داخلي Lumbricale عضلات هم په فلج اخته کيږي ، د Interosseous د عضلاتو فلج هم شونی دی .

د حسيت له لاسه ورکول (Light touch) : په منځنۍ ګوته او د هغې پر خوا د دوو نورو ګوتو(په قدامي او خلفي برخو کې) شته وي . د زند د عصب د رنځمن کېدو په پايله کې په ناروغ کې يوه ډېره ارزښتمنه نښه د Forament sign په نوم شته وي ، په دې نښه کې د ناروغ د غټې ګوتې وروستی فلانکس د قبض په وضعيت کې راځي (کوم وخت چې ناروغ د خپلې غټې او شهادت د ګوتو پر مټ يو کاغذ ونيسي .

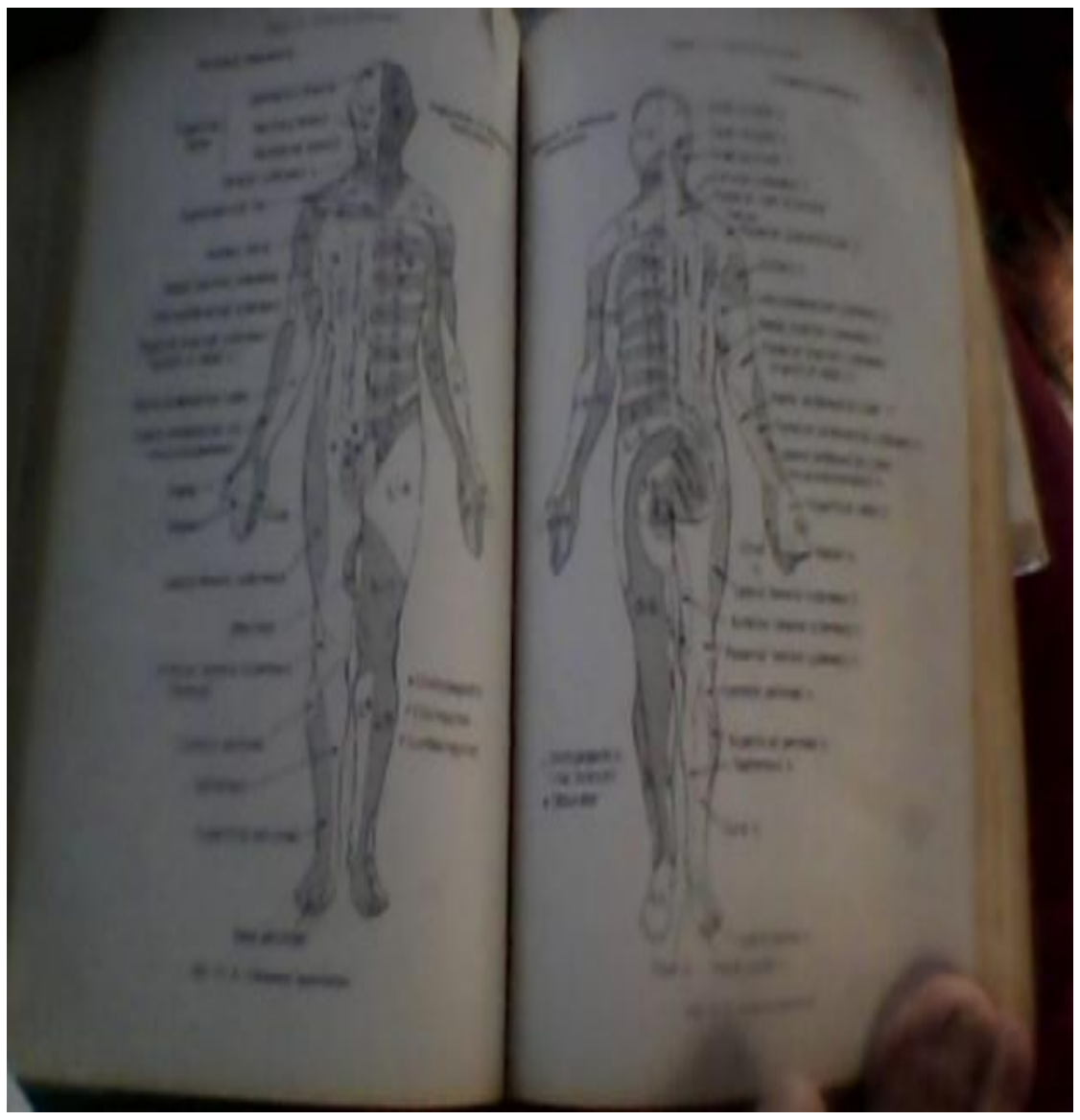

(۱۶ شکل)

Radial nerve: دا عصب په لاندې حالتونو کې په رنځ اخته کیږي .

- د تخرگونو لاندې د لکړې د کاروني له امله (Crustch palsy) .
- د Radial nerve رنځمن کېدل د نوموړي عصب په Groove کې چې دا ځای په لاندېنيو حالتونو کې رنځمن کيږي .

۱-اوږدمهاله فشار : په اوږده موده کې د کار د مېز د پاسه د لاس اېښودل .

۲-د عضد د هډوکي کسرونه چې بېځايه شوي وي .

۳-عضلي زرقيات .

د دې عصب د تخريب له امله د Triceps او د مړوند او گوتو د بسط عضلات په فلج اخته او په پايله کې ناروغ ته Wrist drop پيداکيږي . د دې پېښې د رامنځته کېدو له امله ناروغ نه شي کولی چې خپل مړوند د بسط حالت ته راوړي د Triceps عکسه کمزوري وي مگر د Lumbricale او Interosseousi د عضلاتو د تقلص له امله په نسبي شکل سره د ناروغ گوتې د بسط وضعيت ته حرکت کوي . په وروستۍ مرحله کې ناروغ ته Claw hand (د مړوند بند د بسط حالت او گوتې د قبض په وضعيت) پيداکيږي . دا عصب يو بشپړ حرکي عصب دی چې د C5-C8 څخه پيليږي او ډېری باسطه عضلات تعصيبوي .

د حسيت بدلون : د Fore arm په شاتنۍ او د لاس په شانتۍ برخو کې د حسيت ورکېدل وي .

(۱۷) شکل

- Median nerve : دا عصب د څنګلې د بند او د مړوند د بند د ښځایه کېدو او یا د تورنېکېټ د کاروني له امله په فلج اخته کیږي . همدارنګه نوموړي عصب د یوه ناڅرګند لامل پر مټ د Carpaltunal په سنډروم کې رنځمن کیږي . د Fore arm د Pronator عضلات او د مړوند او ګوتو د Flexor عضلات د نوموړي عصب د رنځمن کېدو له امله په فلج اخته کیږي . مګر د Flexor carpi ulnaris او د Flexor profoundus digitorum د عضلاتو داخلي طبقه سالمه پاتې کیږي چې په دې حالت کې که چېرې د مقاومت سره مخ شي نو د ناروغ لاس د زند د هډوکي خواته قبض کیږي . او همدارنګه که چېرې ناروغ هڅه وکړي چې خپل لاس قبض کړي نو د هغې د شهادت ګوته نه قبض کیږي . همدارنګه د Fore arm د Pronation حرکتونه له منځه ځي . کله کله دې ناروغ ته د غټې ګوتې او د شهادت د ګوتې قبض کول ستونزمن وي . د دې ناروغانو د Tenar عضلات کمزوري کیږي او د ناروغ په لاس کې ژوروالی پیداکیږي چې په دې حالت کې دې جوړښتونو ته Apelike hand ویل کیږي چې په دې حالت کې ناروغ نه شي کولی چې خپله خچې ګوته د غټې ګوتې سره ونښلوي . د Median nerve په نا بشپړ فلج کې د ناروغ د شهادت د ګوتې د قبض حرکات او د غټې ګوتې د جانبي حرکاتو له منځه تلل لیدل کیږي .

(۱۸) شکل

د Median nerve د رنځمن کېدو په حالت کې د ناروغ په غټه ګوته کې حسيت له منځه ځي .

Long thoracic nerve : د دې عصب رنځمن کېدل ډېر په هغو سړو کې ليدل کيږي چې درانه بارونه په خپلو لاسونو لېږدوي ، چې د دې بارونو د لېږدولو په پايله کې دا عصب رنځمن کيږي چې دې پېښې ته Hod carriers ploy ويل کيږي . د دې عصب د رنځمن کېدو له امله ناروغ په افقي ډول سره خپل لاس جګولی نه شي . د دې عصب د رنځمن کېدو ښه نښه داده چې هرکله ناروغ خپل لاس د تبعد په وضعيت کې قدامي خواته جګ کړي نو د ناروغ د Scapula هډوکی پخپله حرکات (Winging) کوي ، او کوم وخت چې نوموړی لاس بېرته بدن ته نيږدې شي نو نوموړي حرکتونه له منځه ځي. داعصب دC5-C7رقبي فقراتوڅخه سرچينه اخلي اود Serratus antعضلات تعصيبوي.

Brachial cutanous and ante brachial cutanous nerve : دا عصب د C8-T1 نه پيل او د مټ داخلي برخه او د Forearm د پاسنۍ برخې 2/3برخې ته حسيت ورکوي . د دې عصب رنځمن کېدل ډېر نادر او يوازې د Brachial plexus د انسي رسی په رنځمن کېدو کې رنځمن کيږي . د دې عصب د رنځمن کېدو په حالت کې د ناروغ متي د Forearm په اړوند ناحيو کې Hypoesthesia (د حسيت د درک کمزوري) پيدا کيږي .

Musculo Cutaneous nerve: دا عصب د رقبي C5-C6 فقرو څخه سرچينه اخلي او يو شمېر زيات عضلات تعصيبوي . د دې عصب رنځمن کېدل په يوازې توګه ډېر نادر

دي . دا عصب د Brachial plexus د تني له پاسنۍ برخې څخه سرچينه اخلي او د دې لاندېنيو عضلاتو د تعصيب دنده په غاړه لري .

Brachial muscle

- Coracho brachialis
- Biceps brachi

همدارنګه نوموړي عصب د Forearm د شاتنۍ خوا د باندېنۍ برخې حسيت په غاړه لري . په يوازېني شکل سره د دې عصب رنځمن کېدل ډېر نادر او ډېرى د Brachial plexus د جروحاتو وروسته رنځمن کيږي . د دې عصب د رنځمن کېدو په پايله کې ناروغ د Fore arm او Supination په کړاو سره تر سره کوي ، همدارنګه د Fore arm د قدامي باندېني مخ په يوه وړوکي ساحه کې کرختي او بېحسي شته وي. د دې عصب په جروحاتو کې د مټ د قدامي مخ عضلات په اتروفي اخته او Biceps reflex له مينځه ځي مګر د Fore arm قبض کول تر يوه وخته د Brachi radialis د عضلاتو د فعاليت په پايله کې په نسبي توګه سالم وي ، ځکه دا عضلات د Radial nerve له خوا تعصيبيږي . د دې عصب په جروحاتو کې ناروغ د Supination له وضعيت څخه خپل لاس د قبض وضعيت ته نشي راوړى .

Supra scapular nerve : دا عصب د Brachial plexus د تني د علوي برخې څخه ببليږي ، رېشتې (الياف) يې ډېرى د C5-C6 فقرو څخه سرچينه اخلي ، دا يو حرکي عصب دى او د Supra spinatus او Infraspinatus عضلات تعصيبوي . د دې رنځمن کېدل په يوازې توګه ډېر نادر او ډېر ځله د عضلاتو د زيات کښېکارلو په پايله کې رنځمن کيږي . د دې عصب د رنځمن کېدو په پايله کې ناروغ خپلې اوږې ته تبعد او خارجي تدور نه شي ورکولى .

Brachial plexus : دا عصب له C5,C6,C7,C8 او T1 فقراتو څخه سرچينه اخلي . دغه عصبي رېښې درې تني لري (علوي ، متوسط اوسفلي) علوي تنه يې له C5-C6 څخه منځنۍ يې له C7 څخه او سفلي تنه يې د C8 او T1 څخه جوړې دي چې بيا يې له نوموړو تنو څخه Axilliary ، Radial ، Musculo Brachial ، Ulnar ، Ante brachial cutanous او Median nerve عصبي جذرونه جوړاو رامنځته کيږي.

همدارنګه نوموړی عصب د اوږې او Scapula د تعصیب دنده په غاړه لري . دا عصب په لاندې حالتونوکې رنځمن کیږي .

۱-په چاړې د پرې کولو له امله .

۲-د ټوپک د مرمي پر مټ .

۳-د تومورونو له کبله .

۴-د Aneurism پر مټ .

۵-د غورځېدو له امله .

۶-په اوږو باندې د درانو بارونو د وړلو له امله (Ruck sack paralysis) .

۷-د زیږون پر مهال د کش کولو له امله .

۸-د اوږو د بند د بېځایه کېدو په وخت کې .

د Brachial plexus د یوې یا دواړو خواوو رنځمن کېدو په پایله کې ښایي د تنفسي طروقو انتانات را منځته شي . که په یوه ناروغ کې د Brachial plexus د رنځمن کېدو په پایله کې د عضلاتو کمزوري او درد شته وي نو دې ته Amyotrophic Neuralgia یا Brachial plexus neuritis ویل کیږي . د عضلاتو کمزوري په ځو لږو ورځو کې رامنځته کیږي د عصبي لېږد معاینه د Brachial plexus رنځمن کېدل را په ګوته کوي .

د سفلي اطرافو د عصبي سیستم معاینه

Obturator nerve : دا یو مخلوط عصب دی کوم چې حسي او حرکي دواړه څانګې لري . دغه عصب له دوهمي ، دریمي او څلورمي قطني فقرو څخه سرچینه اخلي . دا د حرقفي د ناحیې د انسي مخ داخلي برخې ، ورانه او د زنګانه بند ته حسي عصب ورکوي . دغه عصب د لاندېنیو عضلاتود حرکت دنده په غاړه لري.

- Oturator externous
- Adductor brevis
- Gracilis
- Adductor magnus

د دې عصب رنځمن کېدل ډېر نادر دي مګر شوني ده چې په لاندې حالتونو کې رنځمن شي .

- د حوصلې د پاسه فشارونه .
- د Obturator چوره کېدل .
- د زیږولو پر مهال (چې زیږون په کړاو تر سره شي) .

د نوموړي عصب د رنځمن کېدو په حالت کې ناروغ ته د پښې تقرب ورکول ، او د پښې داخل او باندې خواته تدور ستونځمن کیږي ، د زنګانه د پاسه دردونه کله د Obturator د عصب د Geneculate د څانګې د رنځمن کېدو څخه ناروغ ته پیداکیږي .

Femoral nerve : دغه عصب د دوهمې ، دریمې او څلورمې قطني فقرو سرچینه اخلي او لاندېني عضلات تعصیبوي .

- Psoas magnus
- Pectineus
- Sertorius
- Quadriceps femoral muscle

همدارنګه نوموړی عصب د ورانه قدامي مخ (د داخلي Saphinous د عصب پرمټ) د ورانه داخلي برخې او د زنګانه د بند داخلي مخ ته حسیت ورکوي . د دې عصب رنځمن کېدل ډېر دي او په لاندېنیو حالتونو کې یې د رنځمن کېدو شونتیاوې شته .

- د اړوند ناحیې تومورونه .
- د Pubic ramus او یا د فخذ د هډوکې تومورونه .
- د ځینو توکسیکو لاملونو لکه ډیابټ ،محرقي او نقرص پواسطه رنځمن کېدی شي .

د نوموړي عصب د رنځمن کېدو په حالت کې ناروغ نه شي کولی چې خپل زنګانه ته بسط ورکړي او یا خپل ورون د قبض حالت ته راوړي او کوم وخت چې ناروغ ولاړیږي نو د زنګانه د بند څخه یې نوموړي پښه د بسط په وضعیت کیږي چې دا د بسط وضعیت د Tensorfacisue femoris او د Gracilis د عضلاتو د تقلص له کبله به وي . ناروغ د حرکت په وخت کې خپلې پښې د بسط په وضعیت کې ساتي او که چېرې په لږه اندازه د قبض وضعیت ته راوړی شوې نو ناروغ ناڅاپه پر مځکه لویږي (کوم چې نوموړی بند یې د قبض په حالت کې وي) . د زینې د پاسه ختل ناروغ ته ستونځمن تماميږي ، همدارنګه د زنګانه عکسه په ناروغ کې له منځه ځي او د دې ناحیې حسیت نیمګړی وي . د دې عصب د رنځمن کېدو باید د

Hysteria له ناروغي سره توپيري تشخيص و شي کوم چې که چېرې د Hysteria ناروغ د Recumbent په وضعيت پروت وي او ورڅخه هېله وشي چې رنځمنه پښه دې پورته کړه په دې وخت کې ناروغ د خپلې جوړې پښې په پونده فشار نه راوړي او خپله روغه پښه پورته کوي چې Hoover sign ورته ويل کيږي . د دې عصب د درملنې لپاره د زنگانه بند د بسط په حالت کې تثبيت دی .

Illio inguinal nerve : دا عصب د قطني ضفيرې يوه څانگه ده کوم چې د صدري دوولسمي او قطني لومړۍ فقرې څخه سرچينه اخلي ، دا عصب د ورانه د علوي برخې داخلي برخه د Pubic ناحيې او خارجي تناسلي ناحيې ته حسي عصب ورکوي ، د دې عصب حرکي الياف لاندېني عضلات تعصيبوي .

- M.Transversalis
- Internal and external Oblique

د نوموړي عصب د معاينې لپاره کوم ځانگړی فزيکي مانور نشته .

Genito Femoral nerve : دا عصب د قطني دوهمې فقرې له رېښو څخه سرچينه اخلي او لاندېنيو جوړښتونو ته حسيت ورکوي .

- د ورانه Scarp’s Trigle ناحيې ته .
- Scrotum (خصيې) ته .
- د ورانه داخلي مخ .

د دې عصب رنځمن کېدل ډېرنادردي مگر د رنځمن کېدو په صورت کې يې په خصيو کې د زغم نه وتلي دردونه شته وي .

Lateral Cutaneus nerve of thigh : دا عصب د قطني دوهمې او دريمې فقرو څخه سرچينه اخلي او ډېرى د ورانه د وحشي برخې حسيت پوره کوي . د دې عصب د رنځمن کېدو په حالت کې ناروغ ته Neuralgia parasthetica پيداکيږي . دا عصب په لاندېنيو حالتونو کې په رنځ اخته کيږي .

- د کمربند د کلک تړلو له امله .
- د پرتوگاښ د کلک تړلو له امله .

- د پښې د زیات پراخوالي په وخت کې چې سړی اوږده ګامونه واخلي ، دا دړی په سړیو کې دړپر رنځمن کیږي . تشخیص یې اسانه دی درد دړی وختونه د ورانه په جنبي برخه کې وي .

Sciatica : دا عصب په بدن کې د ټولو عصبي رېښو څخه دېرغټ دی . دا عصب په وروستی برخه کې په دوو غټو برخو وېشل کیږي چې دا دواړه یوه د بل په ضد ځایونو کې عمل کوي چې دا دوې برخې عبارت له 1.External Popliteal Common Peroneal

2.Internal Popliteal Tibial Nerve

لومړنی برخه د عجزي ضفیرې د (L4-S3) د خلفي برخې څخه او دوهمي برخه یې د عجزي ضفیرې د (Sacral plexus) د قدامي برخې څخه سرچینه اخلي . د سیاتیک عصب دغو لاندېنیو عضلاتو ته عصب ورکوي .

- Semitendinosus m
- د Quadriceps د عضلې اوږدو او لنډو سرونو ته .
- Adductor magnous
- د Semi membranouses عضلاتو ته .

د Sciatica عصب رنځمن کېدل په سوچه توګه دېر لږ دي مګر دا مو باید په یاد وي چې د Common peroneal د Tibial عصب په پرتله دېر زیات رنځمن کیږي . دا عصب په لاندېنیو حالتونو کې رنځمن کیږي .

- د ټوپک د ګولۍ پر مټ .
- د ژورو زخمونو په وخت کې .
- د عضلاتو د دېر غښتلي تقلص له امله .
- د مور په حوصلې باندې د ماشوم د سر د فشار راوړلو له امله .
- د حرقفي فخذي بند د بېځایه کېدو له امله .
- د حوصلې د تومورنو د شتون له امله .

- په اړونده ناحیه کې د درملو له زرقیاتو (پیچکاري کولو) وروسته (دا په ځانګړې ډول په ماشومانو کې) ، همدارنګه ډېر نادر لاملونه یې د الکهولو مسمومیت ، د ارسنیک مسمومیت ، د شکرې ناروغي ، نقرص ، سفلیس ، Phlebitis ، Gonorrhea ، توبرکلوز ، Gluteal bursitis ، د Sacroiliac د بند Arthritis ، Osteoitis ، د مفصل د ډسک تخریب هم نوموړي عصب رنځمن کوي . د Sciatica د عصب رنځمن کېدل په ناروغ کې دا لاندېني اعراض او نښې پیدا کوي .
  - د ښنګري د بند او د پښې د ګوتو فلج کېدل .
  - د پښې د قبض ورکولو کمزوي .
  - ناروغ کولی شي چې ودریږي مګر د Foot drop د سمون لپاره خپله پښه په ناوړه اندازه جګوي .
  - د ښنګري د بند عکسه له مینځه ځي او د پښې په باندېنی برخه کې حسیت نیمګړی کیږي .
  - په ناروغ کې Vasomotor او غذایي بدلونونه د کتنې وړ دي .
  - Lassaque sign مثبت وي په دې مانا چې که د ناروغ اړونده پښه د Hip په بند کې د بسط په وضعیت راوړو نو پدې وخت کې ناروغ ته د عصب په تګ لوري کې شدید درد پیداکیږي چې په لږه کچه درد په روغه خوا کې هم محسوسوي .

Common Peroneal Nerve : حرکي او حسي ګډ جوړښت لري او دا عصب د پنجو او د ښنګري د بند باسطه عضلات تعصیبوي او د پښې بعیده عضلاتو ته عصب ورکوي ، همدارنګه د پښې د خارجي مخ او د ځلورو داخلي ګوتو داخلي مخونو ته حسیت ورکوي . دا عصب د لاندېنیو پېښو پر مټ رنځمن کیږي .

- T.B
- Typhoid
- Malaria
- Neuritis

- ځرنګه چې داعصب ډېر برسېرن غزېدلی دی نو د بر سېرنو ترضیضاتو له امله ډېر ژر تخریبیږي.
- Ganglion cyst : دا Cyst ډېرځله د Fibula په سر کې د جس وړ وي چې د دې Cyst په شتون کې ناروغ ته Foot drop پیدا او د پښې په وحشي برخه کې سوزوونکي دردونه محسوسیږي . د دې عصب د رنځمن کېدو په حالت کې ناروغ ته Foot drop پیدا او د ښنګري د بند ځخه ناروغ خپلې پښې ته Dorsi flexion نه شي ورکولی . د دې عصب د رنځمن کېدو په حالت کې ناروغ خپل زنګون ډېر وخت د قبض په حالت کې ساتي او خپله پښه په زور په ځمکه وهي یعنې د دوی تګ د Step page gait (د چرګ د تګ) په څېر وي . په دې ناروغانو کې Cyanosis ، پړسوب او په اړوند خوا کې د خولو لړوالی د کتنې وړ وي . درملنه یې Physiotherapy ده .

Tibial nerve: دا عصب هم حسي او هم حرکي څانګې لري او دا لاندې جوړښتونه د دې عصب پرمټ تعصیبیږي .

- د پښې د خلفي برخې عضلات .
- د پښې د تلې عضلات .
- د پښې د خلفي برخې د حسیت دنده هم د دې عصب پر غاړه ده .

د دې عصب رنځمن کېدل ډېر نادر دي او ډېری وختونه د مرمي د لګېدو په پایله کې رنځمن کیږي . د دې عصب د رنځمن کېدو په پایله کې ناروغ لاندې شکایتونه لري .

- Plantar flexion او د تقرب د وضعیت له منځه تلل .
- د ګوتو د قبض ورکولو او د هغوی په مینځ کې د لیرېوالي د ورکولو زور له مینځه ځي .
- په همدې برخو کې د حسیت ورکېدل .
- د ښنګري د بند عکسه له منځه ځي .
- د پښې د تلې عکسه هم ورکه وي .
- Causalgia ښایي ولیدل شي .

په انسي Maleolus باندې د زور کول د پښې په تلي کې د درد د پيدا کېدو لامل ګرزي . [۱۱ ، ۱۳] .

د څلورم څپرکي بنستيز ټکي

- د محيطي عصبي سيستم په کتنه کې د پورتنيو او ښکتنيو اطرافو د اړوند اعصابو د حسيت او خوځښت د ارزولو په موخه کتنې تر سره کيږي .

- په پورتنيو اطرافو کې د Plexus Brachialis ، Radial ، Ulnar او نورو کتنې ترسره کيږي چې د کتنو کړنلارې يې مخکې لوستل شوي دي .

- په ښکتنيواطرافو کې Femoral ، Tibial ، Common peroneal او نور ارزول کيږي .

-د نرۍ ملا اړوند غوټې (Gonglions) د L4-L5 او تر S3 پورې کتل کيږي .

د څلورم څپرکي پوښتنې

سم ځواب په ګوته کړئ

۱-د ښکتنيو اطرافو په کتنه کې بايده دي چې : الف-د Femoral عصب . ب- د Tibial .

ج- دواړه سم دي . د- هيڅ يو . وکتل شي .

۲-د5 L3 - L4 –L اړوندبرخو کې : الف- فتقونه رامنځته کيږي.ب- لامل يې درانه فزيکي کارونه دي لکه په پنډيانو کې .ج- دواړه سم دي .د- هيڅ يو .

۳-په ښکتنيو اطرافو کې د سياتيک د عصب درد : الف- ډېر ربړوونکی دی .ب- د دندې د تر سره کولو خنډ ګرزي .ج – دواړه سم دي . د – هيڅ يو .

۴-په پورتنيو اطرافو کې د Plexus Brachialis کتنه بيان کړئ !

۵-د Common peroneal Nerve د رنځمن کېدو لاملونه په ګوته کړئ !

پنځم څپرکی

د سحاياوو د تخريش نښې (Menangeal Irritation)

د سحاياوو د تخريش له امله ځيني نښې په ناروغ کې پيدا کيږي کوم چې دغه نښې د ځانګړو ناروغيو په تشخيص کې ډيرې مهمې وندې او ارزښت لري . د سحاياوو د تخريش نښې په لاندې حالتونو کې مثبت وي

- ❖ د سحاياوو التهاب .
- ❖ د عنکبوتيه لاندې (Subarachnoid) په خونريزي کې .
- ❖ د Post fossa په رنځمن کېدو کې .

پورته يادې شوي ناروغۍ په يو ځايي او يا ګوښي توګه د سحاياوو د تخريش نښې منځته راوړي په دې مانا چې د نوموړو ناروغيو له کبله Menangeal Irritation نښې يا Menangism مثبت وي . په کلينيک کې بايد په روتين ډول سره د سحاياوو د تخريش نښې معاينه او و ارزول شي د بېلګې په ډول که يو څوک د سر له درد څخه شکايت کوي نو بيخي اړينه ده چې د هغې د سحاياوو د تخريش نښې و لټول شي ځکه کېدی شي چې د نوموړي ناروغ د سر د درد انګيزه او يا لامل Menangitis او يا د عنکبوتيه لاندې خونريزي وي . د سحاياوو د ارزونې لپاره دغه لاندې فزيکي کتنې او مانورې اړينې دي .

١-Nuchal rigidity

٢-Kernigs sign

٣- Brudzinski sign

۴ – قطني بذل .

١-Nuchal rigidity “ Neck rigidity “ : د دې معاينې د تر سره کولو د پاره معاينه کوونکی خپل ښی لاس د ناروغ د سر په قفوي برخه بردي او کين لاس د ناروغ د ټټر د پاسه د قص پر هډوکي بردي پدې حالت کې معاينه کوونکی د ناروغ سر د ټټر خواته را ماتوي ، که چيرې د سحايا تخريش شتون و نه لري نو نوموړی عمل تر سره کيږي مګر د سحاياوو د تخريش په شتون کې د ناروغ ورمېږ کلک او معاينه کوونکی د هغې د ورمېږه په قاتولو کې بېوسه وي . چې په دې حالت د هغې د ورمېږه کلکوالی د ګوتو پر متې اندازه

www.ketabton.com

کیږي په دې مانا چې معاینه کوونکی دا په ګوته کوي چې د ناروغ غاړه دوه ، درې او یا

څلور ګوتې شخوالی لري چې دا کړنلاره موږ ته لاندېنی ځانګړني راښيي .

- ➢ د ناروغ د ناروغی د تشخیص اړوند مالومات تر لاسه کیږي .
- ➢ د درملنې پایله جوتیږي .

۲-Kernig sign : د دې معاینې د ترسره کولو لپاره ناروغ په بستر باندې د شا په تخته پروت وي . معاینه کوونکی د ناروغ یوه پښه د زنګانه بند او د حرقفي فخذي بند د قایمه زاویې په وضعیت راولي په دې وخت کې هڅه کیږي چې نوموړی د زنګانه بند د منفرجه زاویې حالت ته راوړي په دې حالت کې که چیرې نښه مثبت وي نو په دې وخت کې په نوموړي کې درد پیداکیږي او د عملیې په تر سره کولو کې ستونزې پیداکیږي .

۳- Brudzinski نښه : د دې نښې د معاینې لپاره دوې لارې شته دي .

الف- د غاړې په متود معاینه : په دې متود کې د ناروغ غاړه د ټټر خوا ته کږیږي د نښې د شتون په حالت کې د ناروغ دواړه پښې قات کیږي . دا مو باید په یاد وي چې ناروغ د معاینې پر مهال په بستر کې د شا په تخته پروت وي .

ب- Leg method : د ناروغ یوه پښه د زنګانه او د حرقفي فخذي بندونو څخه قات کیږي په دې حالت کې د ناروغ بله پښه پخپله قاتیږي . پورتنۍ دواړه نښې د Sub arachnoid په خونریزي او Menangitis کې مثبت وي چې د عنکبوتیه د لاندې ساحې د خونریزۍ او د سحایا د التهاب په منځ کې تو پیر د قطني بذل پر مټ تر سره کیږي .

Lumbar puncture (**قطني بذل**) : قطني بذل د سحایاوو د التهاب او د عنکبوتیه لاندې مسافې خونریزۍ تر منځ د توپیري تشخیص لپاره ډېر ښه او بنسټیز متود دی .

متود : ناروغ په یوه اړخ " Recumbnant " په بستر کې پروت وي چې په دې حالت کې د ناروغ دواړه پښې د نس خواته د قبض په وضعیت او دواړه لاسونه د ټټر د پاسه د قبض وضعیت ته راوستل کیږي چې په دې حالت کې د ناروغ د فقراتو ستون انحنا پیدا کوي او اړوند ناحیه چې د بذل لپاره غوره کیږي ډېره ښه برامدګي پیدا کوي په دې وضعیت Spina illiaca ant. Sup څخه یوه کرښه د فقراتو د ستون خواته کښل کیږي د فقراتو د ستون د هر ځای سره یې چې سر و خوړو دغه ځای د بذل لپاره وړ او برابر دی چې دا د L3. L4. L5 ټکي دي په دې حالت کې اړوند ناحیه د Antiseptic پر مټ تعقیم او بیا یې د پاسه یو معقم Compress اچول کیږي " نوموړي Compress د بذل په ناحیه باندې

سوری وي " په دې حالت کې لومړۍ اړوند ناحیه د Novocaine 2% پر مټ بې حسه کوو او بیا یوه Stylete لرونکي ستنه په اړونده ناحیه کې ننه ایستل کیږي چې کله اړوند ناحیې ته ورسېږو نو مقاومت له مینځه ځي چې په دې حالت کې ستنه وړاندې نه بېول کیږي او Stylete را ایستل کیږي د Stylete د را ایستلو سره جوخت C.S.F را څاڅیږي چې په دې حالت کې تر 10 cc پورې C.S.F یا د شوکي نخاع مایع اخیستی شو چې دا کچه C.S.F په دریو ټسټ ټیوبونو کې اخیستل کیږي چې هر یو د سایتولوژي ، بیوشیمي او کلچر لپاره استول کیږي . که چېرې C.S.F بشپړه وینه وي نو دا د Subarrachnoid په خونریزي باندې دلالت کوي .

د قطني بذل استطبابات

۱-د تشخیص په موخه : لاندېنۍ ناروغۍ او پېښې د قطني بذل پر مټ تشخیص کیږي .

- ✓ د سحایاوو التهاب او خونریزي .
- ✓ د نا څرګند لامل لرونکي کوما .
- ✓ د هوا زرق کول د Encephalography لپاره .
- ✓ د Radio opaque موادو زرق کول د Myelography په موخه . همدارنګه د ځینو انتي بیوتیکو کارول د Menangitis د درملنې لپاره .

۲-د انستیزیا په موخه .

د قطني بذل مضاد استطبابات

- کله چې د ناروغ د وینې فشار له 100/70 ملي مترو سیمابو څخه کم وي .
- د زړه په احتشا کې .
- د قحف د فشار په لوړوالي کې .
- Papilloedema .
- د Post fossa په تومورونو کې .
- د بذل د ناحیې منتن والی .

د قطني بذل پرمټ مونږ کولی شو چې د ناروغ قحفي فشار هم اندازه کړو ، په دې صورت کې د ناروغ څخه 10cc د شوکي نخاع مایع را و باسو ، د C.S.F د څڅېدو په پیل کې یې

د فشار کچه ثبت شي او وروسته د 10cc مايع له څکولو وروسته فشار اندازه کوواو په دې لاندې فارمول کې يې ځای پر ځای کوومونږ ته د C.S.F فشار راښيي .

Ayala------------index=FP.10/IP

په دې فارمول کې FP له وروستنی فشار او IP له لومړنی فشار څخه عبارت دي که چېرې index=5 وي نو قحفي فشار نارمل که د ۵ څخه کم وي نو د قحف داخلي فشار ټيټ او که ۷ او يا زيات وي نو قحفي فشار هم زيات وي .

بېلګه : د ناروغ د شوکي مايع لومړنی فشار 625mm H_2O او وروستنی فشار 350mmH_2O وي تاسې Ayala index پيدا کړئ ! په پورتني فارمول کې کې FP=350 او IP=625 دي په فارمول کې يې ځای پر ځای کوو : -----Ayala index=350.10/625=5.6 کيږي چې دا يو نارمل قحفي فشار دی. [۲ ، ۱۱ ، ۱۳].

د پنځم څېربنستيز ټکي

-د سحاياو د تخريش نښې د سحاياوو په التهاب ، د عنکبوتيه لاندې (Subarachnoid) په خونريزي کې او د Post Fossa په رنځمن کېدو کې مثبتې وي .

-Lumbar Puncture د تشخيص په موخه : لاندېنی ناروغی او پېښې د قطني بذل پر مټ تشخيص کيږي: د سحاياوو التهاب او خونريزي ، د ناڅرګند لامل لرونکي کوما ، د هوا زرق کول د Encephalography لپاره ، د Radio opaque توکو زرق کول د Myelography په موخه همدارنګه د ځينو انتي بيوتيکو کارول د Menangitis د درملنې لپاره او د انستيزيا په موخه کارول کيږي .

-په لاندېنيو حالتونوکې Lumbar Puncture نه کارول کيږي : کله چې د ناروغ د وينې فشار له 100/70 ملي مترو سيمابو څخه کم وي ، د زړه په احتشا کې ، د کوپړی د ننه فشار په لوړوالي کې ، په Papilloedema کې ، د Post Fossa په تومورونو کې ، د بذل د ناحيې په منتن والي کې .

-د Ayala…….index=FP/IP فورمول د دماغي فشار د کچې د ټاکلو په موخه کارول کيږي .

www.ketabton.com

د پنځم څپرکي پوښتنې

سم ځواب په نښه کړئ !

۱-د Lumbar Puncture پرمټ : الف-د سحايا التهاب . ب- د سحايا خونريزي . ج- دواړه .د- هېڅ يو. تشخيص کيږي .

۲-د L4 او L5 په سويه کې ځکه چوره رامنځته کيږي چې : الف- د بدن ټول زور او قووت . ب- د وزن د پورته کولو او په شا وړلو زور. ج- دواړه سم دي. دلته عمل کوي .

۳-د Brudzinski نښه : الف- که چېرې د ناروغ ورمېږ د مخې خواته بوټوو د ناروغ پښې هم بوټيږي .

ب- که چېرې د ناروغ پښه د زنګانه او حرقفي- فخذي بندونو څخه بوټه کړو بله پښه خپله بوټيږي .

۴-پوښتنه : د Lumbar Puncture کړنلاره بيان کړئ !

۵-پوښتنه : د شاتنۍ تشې په تومورونو کې ولې بايد Lumbar Puncture توصيه نه شي ؟

شپږم څپرکی

د بې شعوره ناروغ کتنه

په هر بې شعوره ناروغ کې باید د ګلاسګو کوما سکېل Glasgow coma scale و ارزول شي . دا متود موږ ته د ناروغۍ انذار او پایله په ګوته کوي. په دې متود کې د ناروغ سترګې ، شعوري حالت ، حرکي حالت او د هرې تنبیه په وړاندې د ناروغ غبرګون ته نومرې ورکول کیږي چې د سم غبرګون ښودلو پایله ۱۵ نمرې ده چې دا غبرګونونه او په ټوله کې کوما په دې لاندې دریو ډولونو لیدل کیږي

- شدیده کوما : هغه ده چې په هغه کې GCS له ۳ نه تر ۸ پورې ارزول شوي وي په دې مانا چې تاسې نه شی کولی چې GCS له د ریو نه ښکته و ارزوی .
- منځنۍ کوما : چې GCS له ۹ نه تر ۱۲ پورې وی .
- خفیفه کوما : چې GCS یې له ۱۳نه تر ۱۵ پورې وي .

دا ارزونه د ښه روزل شوي متخصص له خوا په ډېرې پاملرنې سره په لاندې ډول تر سره او ارزول کیږي.

د سترګو غړول (E)

- که خپله سترګې غړوي = ۴ نمرې .

- د خبرو په وړاندې د = ۳ نمرې . (۱۹)شکل
- د درد ورکولو په وړاندې=۲نمرې .
- چې هېڅ یې نه غړوي=۱نمره.

د غږېدلو غبرګون (V)

- نورماله مرکه =۵ نمرې .
- بې لوري غږېدل=۴نمرې .
- بې اړيکو خبروکول=۳نمرې .
- خبرې نه وي يوازې غږونه کوي=۲نمرې .
- هېڅ غږ نه باسي=۱نمره ده .

حرکي غبرګون (M)

- نورمال =۶نمرې .
- د درد په وړاندې ځان ټولول=۵نمرې .
- د درد په وړاندې ځان سستول=۴نمرې .
- يو کش لرونکی وضعيت (چې کېدی شي يو غير نارمل وضعيت لکه شخي ، د لاسونو موټي کېدل ،د پښو نه غزول ، مټونه د بدن سره نښتي ، مړوند او ګوتې يې سره ټول او پر ټټروي) =۳نمرې .
- يو مړاوی حالت (يو غير نورمال وضعيت دی چې کېدی شي شخي ،د مټونو او پښوغزېدل ،د پښو ګوتې ښکته بوتې ، سر او ورمېږ شا ته کش وي)=۲نورې .
- هېڅ نه خوځيږي =۱نمره ده .

هغه ناروغ چې په کوما کې وي بايد دا لاندې جوړښتونه يې معاينه او و ارزول شي .

۱-د تنفس ډول : Cheyne Stokes تنفس ډېری د CO_2 پر را ټولېدو دلالت کوي او دا ډول تنفس ډېر ځله د Brain stem او د دماغو په دوه اړخيزو رنځمن کېدو دلالت کوي . کله کله دا ډول تنفس د زړه په ناروغيو کې هم شته وي ، اوږدمهاله ژور تنفس د Mid brain په رنځونو لکه (تومورونو ، احتشا

اويا چوره ګی) له امله پيداکيږي . بېنظمه تنفس او يا Jerk ډوله تنفس ډېری وختونه د Pontin د لاندېنی برخې او يا د Medulla د رنځونو له امله پيدا کيږي .

۲-کسي : که چېرې کسي پراخ وي او د رڼايي په وړاندې غبرګون و نه ښيي نو ډېر وختونه د منځنی دماغو پر رنځمن کېدو دلالت کوي . که چېرې په يوه اړخيز ډول يوه حدقه پراخه وي نو د Tentorial په چوره کېدو دلالت کوي چې دا پېښه د قحف د لوړ فشار له امله وي . د Pontine په ساحه کې ستونځه ډېری وختونه د کسو د کوچنيوالي لامل ګرزي ځکه

نازله سمپاتیک عصب بلاک کوي ، همدارنګه د مورفین په مسموم کېدو کې کسي کوچني وي .

۳-د سترګو حرکات او Vestibulo ocular غبرګون : د ارادي پرته د سترګو کږېدل په Hemiparesia کې نورمالې خواته د دماغو د نیمې کرې په رنځمن کېدو دلالت کوي مګر که چېرې د ناروغ سترګې فلج شوي خوا ته کږې شوي وي نو د Pontin په رنځمن کېدو دلالت کوي .

۴-سر: د ناروغ سر باید د زخمونو او یا د هډوکو د کسرونو اړوند تفتیش او جس شي . د ناروغ پزه او غوږونه باید د وینې د راڅڅېدو په اړوند او منځنی غوږ د التهاب له اړخه معاینه ا و و پلټل شي ، همدارنګه د ناروغ په مخ کې د Scar یا ندباتو شتون د مرګي د پخوانیو حملو ښکارندویي کوي .

۵-د تنفس بوي اړین دی چې و ارزول شي ، د الکهولو په مسمومیت کې د الکهولو بوی ، د شکرې د ناروغۍ په کوما کې د اسیتون بوی د ناروغ د تنفس څخه محسوسیږي ، د Uremia په ناروغانو کې لکه د نورو ناروغانو په شان چې د اوږدې مودې غیر شعوري حالت ولري انتاني بوی لري .

۶-پوستکی : په پوستکي کې Cyanosis د CO_2 د راټولېدو ښکارندوی دی په ځانګړي ډول که چېرې نصواري داغونه ورسره وي نو د Addison ناروغي په ګوته کوي . د Co په تسمم کې Cherry red په پوستکي کې لیدل کیږي . په پوستکي کې د Telengectesia شتون مونږ ته دماغي Telengectsia چې خونریزي یې پیداکړي وي په ګوته کوي او د Spider naevi شتون د بدن په علوي اطرافو کې د ځګر ناروغي په ګوته کوي ، Purpura مونږ ته Thrombocytopenic purpura په ګوته کوي ، همدارنګه د (S.B.E) په ناروغي او Menangococal m کې هم دا ډول Purpura د لیدو وړ وي . د پوستکي ډبلوالی د Myxoedema په ناروغۍ او نازکوالی یې د نخامیه د غدې په ناروغۍ کې وي (Hypopituiterism) . د زرقیاتو ندبې په معتادینو او د شکرې په ناروغۍ کې په پوستکي باندې لیدل کیږي ، مګر په دې دواړو ناروغیو کې د بدن وینتان رژېدلي وي .

۷-د عصبي سیستم معاینه : د عصبي سیستم معاینه ډېره ارزښتمنه ده ، په ځانګړي ډول Fundoscopy ، د Hemiplegia د شتون اعراض او نښې د غاړې شخوالی باید و کتل شي .

۸-نورغړي : د ناروغ سږي ، زړه او د وینې فشار باید کنترول شي ، په ځانګړي ډول د مېترال تضیق (تنګوالی)او اذیني فېبریلشن باید و څارل شي ، د رګونو پراخوالی د ځګر په ناروغي دلالت کوي اود پښتورګو جس کېدل په Poly cyctic kidney باندې دلالت کوي.

۹-که چېرې ناروغ د Decorticate په وضعیت وي او د ناروغ لاسونه د قبض په حالت کې وي نو دا د دماغو د قشري برخو په رنځمن کېدو دلالت کوي ، او که چېرې ناروغ د Decerebrate په وضعیت کې او لاسونه او پښې د بسط په حالت کې وي نو دا د Mid brain په رنځمن کېدو دلالت کوي .

لابراتوار : د تشو میتیازو ، وینې ، CSF ، Skull x-ray ، CT scan ، Electrocardiography ، MRIاو Electroencephalography باید ورته وشي . [۳ ، ۴ ، ۶ ، ۱۱ ، ۱۳] .

د شېږم څپرکي بنسټیز ټکي

-د GCS ارزونه د سترګو د غړولو ، غږېدلواو د بدن دنورو غړو د خوځښتونو د ځرنګوالي له مخې ترسره کیږي .

-د GCS په ارزونه کې که ناروغ سترګې هېڅ نه غړوي نو یوه نومره ، که هېڅ غږ نه باسي نو یوه نومره او که هېڅ نه خوځیږي بیا هم یوه نومره اخلي چې ټولې درې نومرې کیږي .

-د GCS په ارزونه کې چې ناروغ شخص پخپله نورمال خوځیږي نو شپږ نومرې ، که خپله نورماله مرکه کوي نو پنځه نومرې او چې خپله نورمالې سترګې غړوي نو څلور نومرې اخلي چې ټولې (۱۵) نومرې کیږي .

- پایله دا شوه چې د GCS په ارزونه کې مونږ ناروغ له دریو ښکته او له (۱۵) نومرو پورته نه شو ارزولی .

د شپږم څپرکي پوښتنې

سم ځواب په نښه کړئ !

۱-د GCS په ارزونه کې : الف-سترګوغړولو.ب- غږېدلو . ج- خوځښتونو . د- ټول سم دي .ته نومرې ورکول کیږي .

۲-د GCS د ارزونې د پایلو پر بنسټ کولی شو چې : الف- د ناروغی د درملنې تګلوری . ب- انذار .   ج – دواړه . د- هېڅ یو . وټاکو .

۳-په Decorticate حالت کې : الف-لاسونه د قبض په حالت کې وي. ب- د دماغو د قشر رنځمن کېدل په ګوته کوي .ج – دواړه سم دي . د – هېڅ یو .

۴-پوښتنه : Decerebrate څنګه حالت دی بیان یې کړئ !

۵-پوښتنه : د Decorticate او Decerebrate ترمنځ توپیر بیان کړئ !

اووم څپرکی

عصبي انځور اخیستل

د دې لپاره چې ناروغي وختي تشخیص او درملنه یې وشي او د وخت د بېځایه له منځه تللو او بېځایه لګښت مخنیوی شوی وي نو اړینه ګڼل کیږي چې ناروغ ته د هغو رادیولوژیکو کتنو سپارښتنه و شي چې وړ وي ، نو د دې موخې د تر لاسه کولو لپاره بایده دي چې د هرې رادیولوژیکي کتنې د سپارښتنې ځای او اغیزمنتوب په لاندې ډول سره په ګوته شي . ډاکټران د ځارنې لپاره هغه ناروغان چې عصبي اعراض لري د ګڼ شمېر زیاتېدونکیو د انځور اخیستلو له غورویو سره مخ کوي چې computed tomography(CT),CT angiography (CTA),perfusion CT (Pct),magnetic resonance imaging (MRI), MR angiography (MRA),functional MRI (Fmri), MR spectroscopy (MRS), MR neurography, او پرفیوژن p (MRI MRI) په ځان کې رانغاړي . په ټوله کې یوه زیاتېدونکی شمېرې عصبي لاسوهونکو تخنیکونو ته لاسرسی شته چې انجیوګرافي ، د هوا د ننه کول او د رګونو د جوړښت پلټل او نخاعي لاسوهني (مداخلې) لکه د ډېسکونو انځور اخیستل ، په غوروي سره د اعصابو رېښو ته پیچکاري کول او د ډورال د پاسه پیچکاري کول په ځان کې رانغاړي . اوسنۍ پرمختیاوې لکه د ګڼ شمېر نښه شویو CT پر مټ انجیوګرافي او ګرځنده پرمختللي MRA د سنتي انجیوګرافۍ تر سره کولو د لاسوهنې سپارښتنه تنګه کړي اوس یوازې د هغو ناروغانو لپاره چې په دوی کې د وړو رګونو اجزاوې د تشخیص لپاره بنسټیزې وي او یا د هغو کسانو لپاره چې د درملنې لپاره لاسوهنه په پلان کې وي ساتل کیږي (۱) جدول .

(۱) جدول

گڼه	حالت		سپارښت شوی تخنیک
۱	ويني بهېدنه	حاده پرانشيمال خونريزي	CT,MR
		تحت الحاد يا مزمنه خونريزي	MRI
		د عنکبوتيه لاندې خونريزي	CT,CTA,lumbar puncture→ *angiography*
۲	انيوريزم		Angiography>CTA,MRA
۳	اسکميکه احتشا	هموراژيکه احتشا	CT or MRI
		نرمه احتشا	MRI>CT
		د ثباتي او د فقراتو د شريانونو څيري کېدل	MRI/MRA,CTA,angiography
		د فقاري-بصلي شريان (اروا) بېوسي	CTA,MRI/MRA
		د ثباتي شريان تنګوالی	CTA>Doppler ultrasound,MRA
۴	شکمني کتلي ډوله تخريبات	لومړنی يا متاستاتيک نيوپلازم	MRI+contrast
		انتانات/ ابسه	MRI+contrast
		ټيټ شوی معافيت له محراقي موندنو سره	MRI+contrast
۵	د رګونو غير نورمال جوړښت		MRI+/-angiography
۶	د سپينو جوهرو ګډوډی		MRI
گڼه	حالت		سپارښت شوی تخنیک
۷	د ميالين د له لاسه ورکړې ناروغي		MRI+ / - contrast
۸	ډيمنشيا		MRI >CT
۹	تراوما	بيرنی تراوما	CT (noncontrast)
		لوڅ زخم / مزمنه خونريزي	MRI
۱۰	سردردي / نيم سري		CT(noncontrast)/ MRI
۱۱	جټکي	په لومړي ځل چې محراقي ستونځې نه وي	د CT چاپ تر پوښتني لاندې دی + / - contrast
		قسمي پيچلي / معندي	MRI with coronal T2W imaging
۱۲	د کوپړی د جوړو اعصابو نيوروپاتي		MRI with contrast
۱۳	د سحايا ناروغي		MRI with contrast
۱۴	نخاع — د نرۍ ملا دردونه	عصبي ستونځه نه وي	MRI or CT after 4 week
		دځايي ستونځوسره	MRI> CT
		د نخاع بندېدل	MRI or CT
۱۵	د ورمېږه د مهرو سپانډيلوز		MRI or CT myelography

MRI+contrast,CT	انتان	۱۶
MRI+contrast> myelography	Myelopathy	۱۷
MRI, myelography/angiography	د شريانونو او وريدونو ناوړه جوړښت	۱۸

په عمومي توګه د CT په پرتله MRI د هغو ضايعاتو د په ګوته کولو لپاره چې مرکزي عصبي سيستم اغيزمنوي ، په ځانګړي ډول د دې په پرتله لکه نخاعي پړی ، د کوپړۍ اعصاب او د شاتنۍ تشې جوړښتونوغونډې ، ډېر حساس دی . د ډيفيوژن پرمټ MR يوه داسي کړنلاره ده چې د اوبو د مايکروسکوپيک خوځښت کموالی په ګوته کوي . د حاداسکيميک سټروک د په ګوته کولو لپاره يو خورا ډېر حساس تخنيک دي او د انسفاليت ، ابسه او پريون ناروغۍ د په ګوته کولو لپاره ډېر کارول کيږي . CT همدارنګه په چټکۍ تياريږي او په پراخه کچه د لاسرسي وړ ده او د هغو ناروغانو چې د بيړنۍ سکتې ، خونريزۍ او د کوپړۍ د ننه او يا د نخاع د تراوما ترشک لاندې وي په پيل کې د ارزوني د ډېرو خوښ غوروی دی . CT همدارنګه د MRI په پرتله د هدوکو د وړو اجزاوو د ليدلو لپاره ډېر حساس دی او د تماسي اوربدو د له لاسه ورکړې لکه د کوپړۍ د قاعدې او د کياسما برخو د ضايعاتو په پيل کې يې سپارښتنه کيږي .

Computed Tomography Technique : د CT انځور د زياتو برخو بېلابېل اناتوميکه څېره ده چې د کامپيوټر پر مټ توليد شوی تحليل دی چې د X-ray د نرۍ ګېډۍ پر مټ چې د بدن يوې برخې ته

تېريږي په لاس راځي . داسې چې کله د X-ray ګېډۍ د بدن د يوې برخې د پنډوالي سره برابره شوه د ناروغ پر شاوخوا دوران خوري دا په بدن کې غوره شويو برخو ته تېريږي . د X هغه وړانګې چې د بدن له خوا نه دې جذب شوي د X-ray د په نښه کوونکيو حساسو وړانګو له خوا د X-ray د ټيوب په اوږدو کې په 180° زاويې سره په نښه کيږي . يو کامپيوټر د شا ته راګرزېدونکيو X-ray څخه په ۳۶۰ درجو چوکاټ کې د خپرو شويو وړانګو څخه انځور اخلي . په پراخه کچه د X-ray د وړانګو کمېدل د بېلګې په ډول د هډوکي پر مټ د لوړ غلظت په څېر د نرمو انساجو د جوړښتونو په پرتله چې په لږه کچه د X-ray وړانګې نرموي او په غلظت کې ټيټ دي . د يوه انځور جوړېدل د ورکړل شويو وړانګو په کچه ، د مخامخ شوي ټوټې په پنډوالي ، د ښودلو په ساحه او دښودنې داصلي

ساحې په کچه پورې اړه لري . یوه عصري CT پلټنه د داسې وړو وړو ټوټو د تیارولو سره چې پنډوالی یې له ۰،۵ نه تر ۱ملي متره پورې یا د ملي متر په اجزاوو سره چې چټکوالی یې له ۰،۵نه تر ۱ ثانیې پورې د یوې ټوټې لپاره وي چې د دماغو بشپړه کتنه له ۲۰نه تر ۶۰ ثانیو پورې بشپړیږي . ګرځنده کامپیوټري توموګرافي پلټونکی په کوم کې چې په پرلپسې توګه د CT مالومات کله چې ناروغ د X-Ray په ساحه کې وي را ټولوي . د ګرځنده پلټنې په کړنلاره کې ناروغ په پرلپسې توګه د څرخېدونکي X-Ray په منځ کې خوځیږي ، د داسې مالوماتو یوه ټولګه رامنځته کوي چې کولی شي په بېلابېلو پنډوالیو ټوټو سره رامنځته شي . یواځېنۍ یا ګڼ شکلیزه (له ۴- ۶۴) پلټونکي د X-Ray له سرچینې څخه په ۱۸۰ درجو سره ځای پر ځای شوي چې د ناروغ پر شاوخوا لوله کې په یوه وار سره په څو ټوټو پای مومي . دا ګڼ کشفوونکیو درلودونکي پلټونکي د راټلونکو کتنو لپاره وخت لنډوي او د رګونو د اناتومۍ یا جوړښتونو او د دماغو د پېه کولو ارزونه ګړندۍ کوي . (۲۰ او ۲۱ شکلونه) .

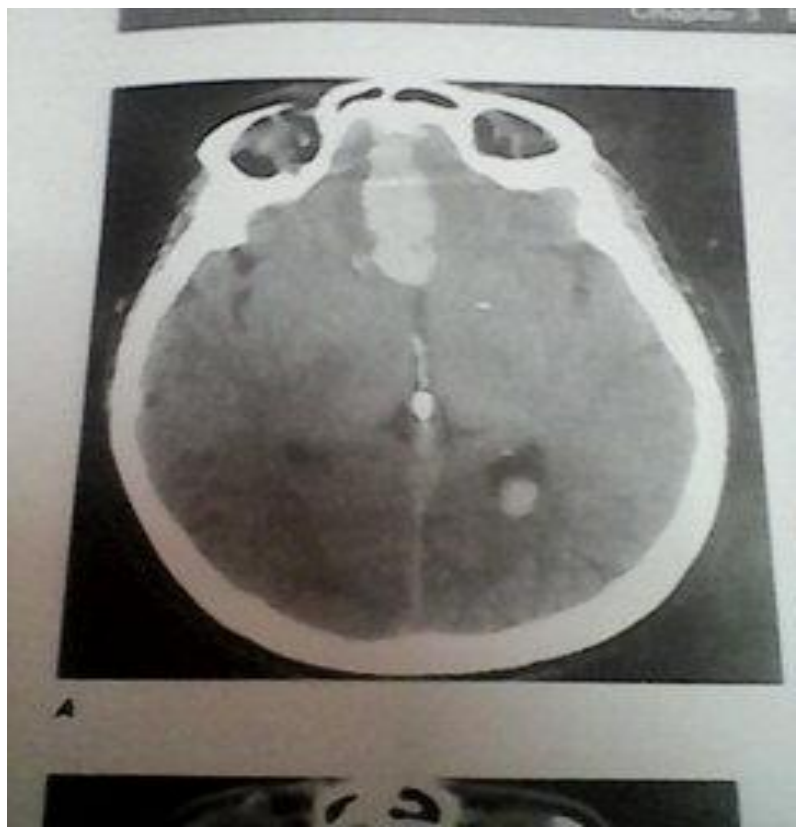

(۲۰ الف) شکل .

د دماغو د قدامي شراینو د انیوریزم د څیري کېدو CT انجیوګرافي (CTA) راښیي . یو ۴۵کلن سړي چې د سردردي سره راغلی دی . د (الف) د کثیفه توکو پرته CT د بطیناتو د ننه ، د عنکبوتیا لاندې او د جبهي فص خونریزي راښیي . (ب) د CTA یوه برخه د دماغو د قدامي شریان ترشک لاندې پراخوالی راښیي چې په ویکتور سره ښودل شوی دی .
(ج) له دریو اړخونو څخه جوړ او داسې برابر شوی چې دماغي قدامي انیوریزم ته متوجه وي او د رګونو سره د دوی لوری او اړیکي راښیي چې د ویکتور پر مټ ښودل شوي دي .د CTA انځور د ۱ ملی متر په پنډوالي د ګرځنده پلټونکو پر مټ د مایعاتو د پرفوژن یا کثیفه توکو د ورید د ننه د ورکړې پر مهال اخیستل شوی دی .

(۲۰ ب) شکل .

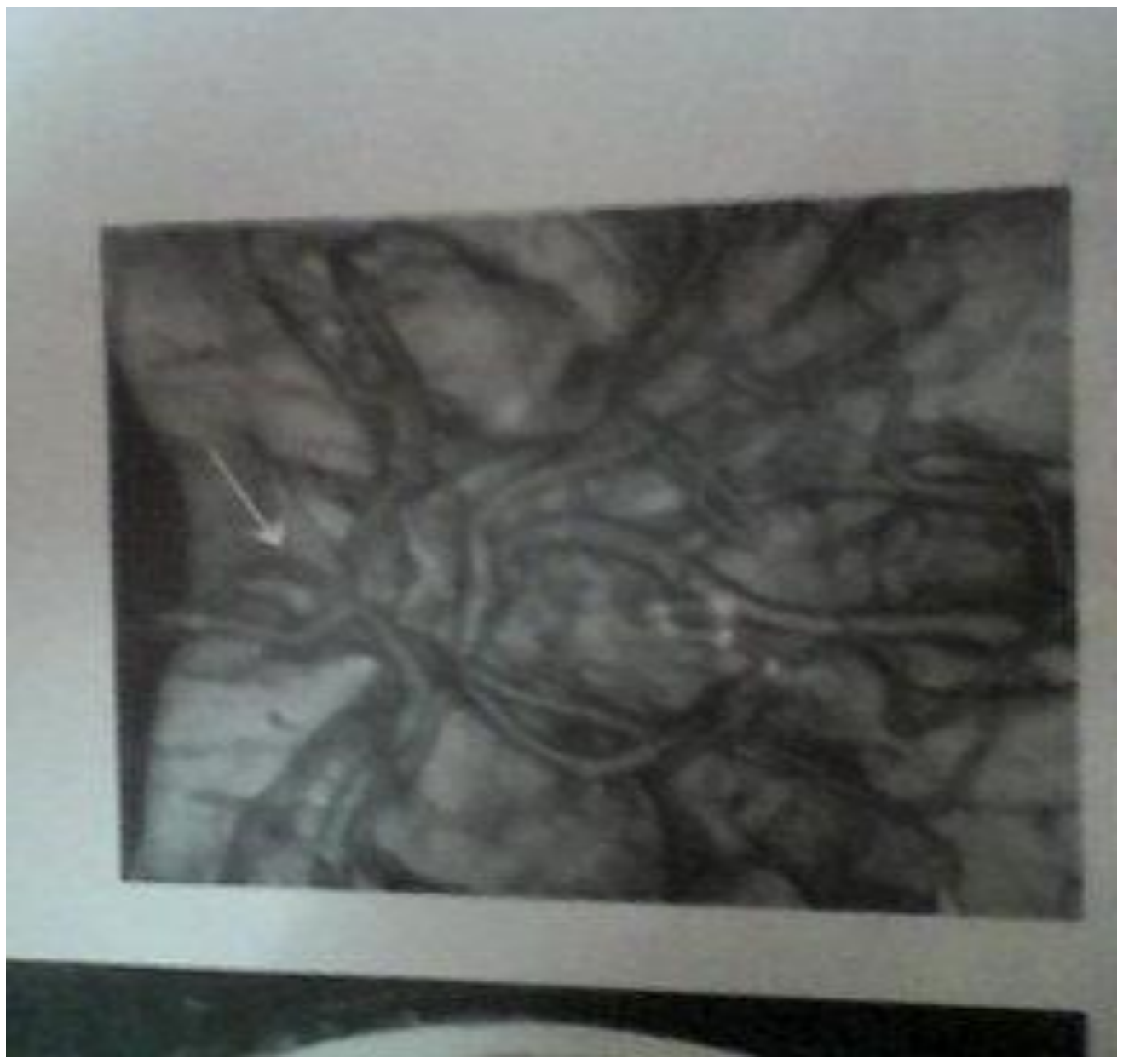

(۲۰ ج) شکل .

د ګنوکشفوونکیوپلټني ښېګني د پلټني د وخت کموالی ، د ناروغ او د هغه د غړو د خوځښت کموالی ، او د دې وس ورکړه چې د ورید د ننه د کثیفه توکو د انفوژن پر مهال خوځنده انځورونه لاسته راشي چې کېدی شي د رګونو د جوړښت لپاره د کثیفه توکو پر مټ د انجیوګرام او پرفوژن CT لپاره وکارول شي . (۲۰ ب او ۲۱ انځورونه) .

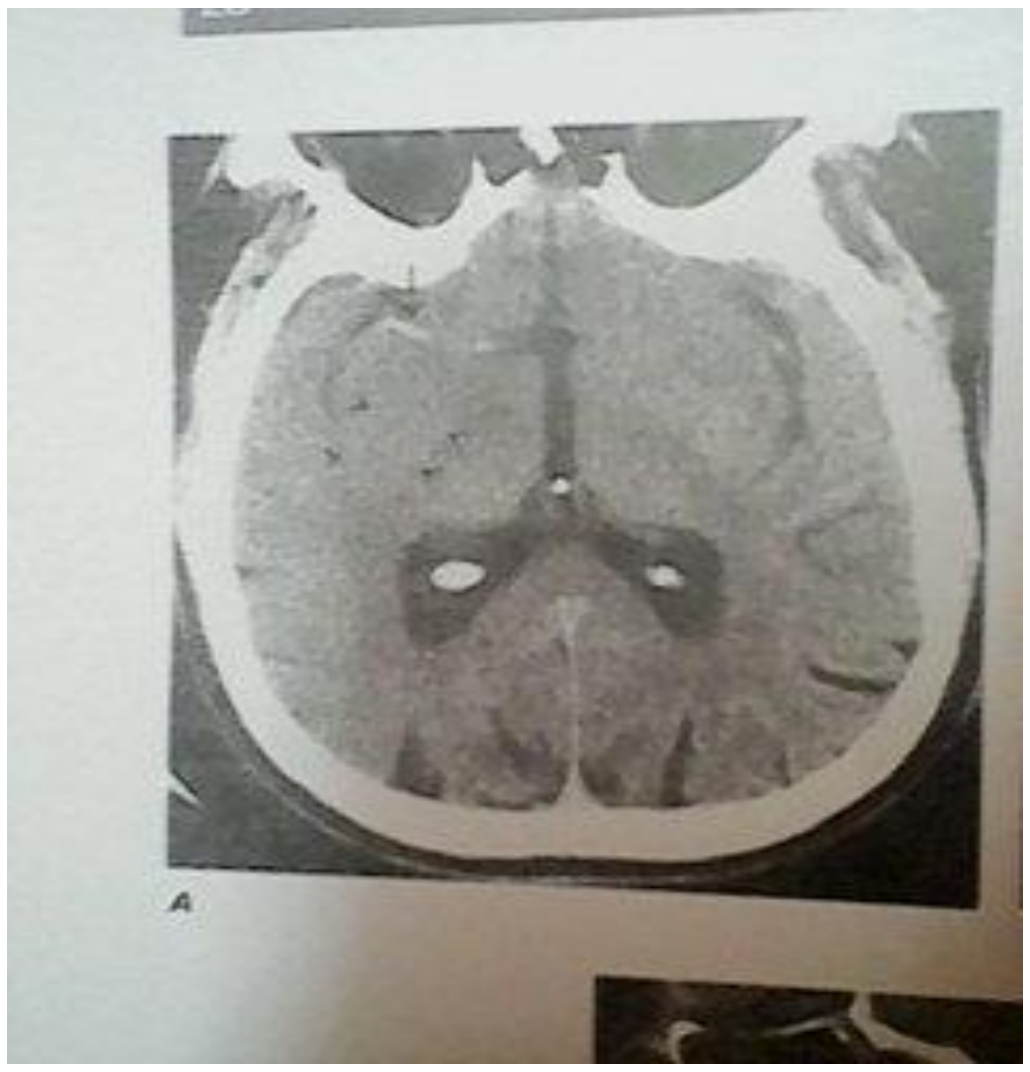

(٢١ الف) انځور.

(٢١ب) انځور.

(٢١ ج) انخُور .

(٢١ د) انخُور .

(۲۱ ه) انځور .

(۲۱) شکل : یو ۴۹کلن سړی چې د ورمېږه د ناڅاپي درد او د کيڼې خوا کمزوري فلج دی .

الف : محوري له کثیفه توکوپرته CTscan د دماغو د منځني شريان د ننه لوړ کثافت راښيي چې د ويکتور پر مټ ښودل شوی چې د لږ ټيټ کثافت سره چې د نخاميه غدې ښی خوا پوښي يو ځای وي (د ويکتور په سرکي ليدل کيږي) .

ب : د منځني لېږد موده د پرفوژن CT د څيړني له مخې چې د يوې ټوټې څخه په عين ځای کې د ۴۵ انځورونو د اخيستلو په وخت کې د ۴۰ ملي ليترو کثيفه توکو د زرق کولو پرمټ تياريږي حسابيږي . د منځني لېږد مهال په ښی نيمه کره کې اوږد دی چې د ويکتور پر مټ ښودل شوی دی .

ج : محوري اعظمي شديد خپروی له CTA څخه د Willis دايرې ته د دماغو د نيږدې منځني ښي شريان بيرنی بندښت راښيي چې په ويکتور سره ښودل شوي ده . د اروا (پنې) بيا پر ځای کې د بندښت په ليرې ساحه کې ليدل کيږي همدارنګه ناروغ د ښی قاعدوي غوټې احتشا (مړينه) زغملي ده .

د : په ښي داخلي ثباتي شريان کې سهمي بيا جوړښت . په ټيټ کثافت سره د شحمياتو ځوړند پلاکونه چې په ويکتور سره ښودل شوي دي د داخلي ثباتي شريان لومن تنګوي په تور ويکتور سره ښودل شوي دي . داخلي جوګولار وريد په سپين ويکتور سره ښودل شوی دی .

ه : د درې اړخيزه CTA انځورونه (بېلابېل ناروغان) د داخلي ثباتي شريان کلسيفيکېشن او تنګوالی راښيي . چې د اتېروسکلېروتيکو ناروغيو سره يوځای سير کوي .

CTA شوني ده چې په راتلونکي کې په دريو اړخونو کې لکه د (۲۰ ج انځور) په ډول انجيوګرام وښيي . CTA همدارنګه په پرمختلونکي ډول د ثباتي شريان د دوو ښکرو کېدلو او د کوپړی د ننه د شريانونو او وريدونو د جوړښتونو د ارزونې لپاره کارول کيږي . د وريد د ننه کثيفه توکي د مخه يا د CT د کتنې پر مهال د رګيز جوړښت د پيژندلو او ددې لپاره چې د وينې او دماغو د مانعي (BBB) نيمګړتياوې په ګوته کولو لپاره کوم چې د تومورونو ، احتشاوو او انتاناتو سره يو ځای وي ورکول کيږي . په نورمال مرکزي عصبي سيستم کې د کثيفه توکو له ورکړې وروسته يوازې رګونه او جوړښتونه (لکه نخاميه غده ، د کوروييد ضفيره او ډورا) د دماغو- وينې مانعه (BBB) قفل کوي . په ايوډين مشبوع شويو کثيفه توکو کارونه د الرژيک غبرګون او برسېره پردې زيات لګښت او ورانګې اخيستنې خطر لېږدوي . لکه څنګه چې د کتلوي ضايعاتو د ځانګړتياوو د په ګوته کولو لپاره د CTA کتنه بنستيزه اړتيا ده د کثيفه توکو د کاروني پرېکړه بايده دي تل په ډېرې پاملرنې سره وشي .

استطبابات (Indications): د دماغي او نخاعي تراوما ، ترشک لاندې Subarachnoid hemorrhage او د انتقالي لارو د کوڼوالي د ارزونې لپاره CT لومړنی غوره کتنه ده (۲۰ شکل) . CT د کوپړۍ د قاعدې ، د سترګو د جوف او د شمزۍ د تير د هډوکين جوړښت د ارزونې لپاره د MR بشپړوونکی دی . په نخاع کې CT په هغو ناروغانو کې چې د نخاع تنګوالی يا سپانديلوز ولري ګټور دی مګر MRI له دې امله چې عصبي نيمګړتياوې ولري ډېری وختونه ترسره کيږي . CT همدارنګه شوني ده چې د cisternography (د کوپړۍ د ننه وړو سينوسونو ارزونه) چې د دماغي – نخاعي مايع د فېستول همدارنګه د نخاعي او عنکبوتيا لاندې تشو(myelography) د ارزونې لپاره د کثيفه د ورکولو وروسته ترسره شي .

اختلاطات (Complication) : CT خوندي ، ژرترسره کېدونکي او د ډاډ وړ ده . په هره یوه کتنه کې د وړانګې سره مخ کېدل له ۳ نه تر ۵ cGy پورې دي . کله چې د ماشومانو انځور اخلئ بایده پاملرنه وکړئ چې د وړانګې سره مخکېدل کم کړئ . د ورید د ننه د کثیفه توکو د ورکړې یې خورا ډېر اختلاطات یو ځای پېښیږي . د کثیفه توکو دوې پراخې ډلې ایونیک او غیر ایونیک کارول کیږي . همدارنګه ایونیک توکي په پرتلیزه توګه خوندي او کم لګښته او دوی همدارنګه د غبرګون د زیاتو پېښواوجانبي عوارضو سره یو ځای وي . په پای کې ایونیک توکي په پراخه کچه په غیرایونیکو مرکباتو عوض شوي دي (۲ جدول) .

په هغه ناروغ کې د ورید د ننه د کثیفه توکو د کاروني لاربشود چې د پښتورګو دندې یې ویجاړې وي .

(۲) لمبر جدول .

ګڼه	دسیروموکریاتینین مایکرومول/لیتر(ملي ګرام /دیسي لیتر) a	توصیه
۱	<133 (< 1.5)	دواړه ایونیک اوغیر ایونیک د 2mg/kg په کچه تول ۱۵۰ ملي لیتره .
۲	۱۳۳-۱۷۷(۵ . ۱ - تر ۰ . ۲) پورې	غیرایونیک ډیابتیک هایرایتونه 1mg/h×10h غیر کثیفه CT دې ورته وشي یا د غیر ایونیکو کثیفه توکو MRI که چېرې اړتیا وه ورته تر سره شي .
۳	۱۷۷-۲۲۱ (۰ ، ۲- ۵ ، ۲)	یوازې غیر ایونیک که چېرې اړتیا وه (د پورته په څېر) په ډیابت ناروغانو کې استطباب نه لري .
۴	>۲۶۵ (< ۳،۰)	یوازې د په هغو ناروغانو کې چې تر ډیالېز لاندې وي په ۲۴ ګړیو کې د ورید د ننه غیر ایونیک کثیفه توکي ورکړل شي .

a ډېر خطر په هغو ناروغانو کې دی چې د کریاتینین کچه یې لوړیږي . یادونه : د CT کامپیوټېډ توموګرافي ،MRI مقناطیسي اهتزاز انځور اخیستل دي.

د کثیفه توکو نفروپاتي ښایي د هېمو ډینامیک بدلونونو په پایله کې د پښتورګو د ټیوبولونو د تنګوالي ، د ژونکو د تخریب او یا د کثیفه توکو په وړاندې د معافیتي غبرګونونو په څېر رامنځته شي . د ۴۸ ګړیو په موده کې د سیرومو د کریاتینونو یو لوړوالی د 85μmol/L(1mg/Dl) په کچه د کثیفه توکو د ورکړې وروسته د کثیفه توکو د نفروپاتي په څېرپېژندل کیږي همدارنګه بایده دي د پښتورګي د بیړنی ببوسی نور لاملونه و پلټل شي.

اندار ډېر ځله په زړه پورې دي که چېرې د سيرومو د کرياټينونو کچه له يوې نه تر دوو دوو اونيو پورې اساسي کرښې ته راوګرزي . د کثيفه توکو د نفروپاتي د خطرلاملونه : لوړ عمر ، د پښتورګو مخکېنيو ناروغيو شتون ، ډيابټ ، ډيهايډريشن او د کثيفه توکو لوړ دوز په ځان کې را نغاړي .

د شکرې ناروغان او هغه کسان چې د پښتورګو خفيفه بېوسي لري د کثيفه توکو د ورکړې تر مخه بايده دې چې پوره مايعات ور کړل شي . همدارنګه بايده دې په ډېرې پاملرنې سره دعوضي انځور اخيستنې لکه د MRI تخنيک ورته و ټاکل شي . برسېره پردې ځو توکي چې سوډيم بای کاربونېټ او N-acetylcysteine داسې ښودل کيږي چې کله د کثيفه توکو له کارونې د مخه و کارول شي د کثيفه توکو د نفروپاتي خطر کموي . غير ايونيک ، د ټيټ اوزمولار چاپېريال د پښتورګو د وينې په جريان کې ډېرې لږې غيرنورمالتياوې او د اندوتليال ژونکو لږه ويجاړي رامنځته کوي مګر په هغه ناروغانو کې چې په خطر کې دي بايده دې چې په پاملرنې سره و کارول شي (۳ جدول) .

د غير ايونيک کثيفه چاپېريال د کارولو استطبابات

(۳) جدول .

د کثيفه چاپېريال لومړني سرچپه غبرګون د تودوالي ، د رنګ سره کېدلو يا د زړه بدوالي يا کانګو سره يو ځای وي .
استما يا د سږو نوره سختې (جدي) ناروغی .
د ناځرګندو الرژيو (د ستېرواييد پر مټ مخکېنی درملنه /د انتي هستامينيکو توصيه).
له دوو کالونو کم عمره ماشومان .
د پښتورګو بېوسي يا (177µmol/L(>2.0mg/dL> کرياټينين .
د زړه وظيفوي ستونځې چې اوسنی يا نيږدې وظيفه ويجاړوونکي ، شديده اريتميا بېثباته صدري حناق (د ټټر درد) ، اوسنی د زړه د عضلې مړينه او د سږي د شريان د فشار لوړوالی په ځان کې رانغاړي .
د شکرې ناروغي .
شديد احمقتوب .

نوره جانبي عوارض نادر دي او په ټول بدن کې د تودوالي ، او د ايوډين لرونکي کثيفه توکو د ورکړې پر مهال د فلزي خوند احساس په ځان کې رانغاړي . د وريد د ننه د کثيفه توکو په وړاندې انافلاکتيک غبرګونونه که څه هم نادر دي خو خورا شديد جانبي عوارض او دهغه پراخوالی له لږې ساه لنډۍ څخه بيا تر برانکوسپازم ، بيړنۍ انفلاکسيا او مړينه دي .د دې الرژيکو غبرګونونو پاتوجېنېزس په بشپړ ډول نه دی پوهول شوی . مګر دا برسېره شوي چې د مډياتورونو افراز لکه هستامين ، د انتيجن او انتي بادي غبرګون او د

کامپلیمنټونو فعالېدل په ځان کې رانغاړي . په هغه ناروغانو کې چې غیر ایونیک محلولونه اخلي شدید الرژیک غبرګونونه په 0.04%~ کې لیدل کیږي چې د هغو څخه چې ایونیک محلول اخلي شپږ ځلې کم دي . د خطر لاملونه د کثیفه توکو سره مخکېنی غبرګون ، دخوړو الرژي د صدفي ماهي سره او ناڅرګنده (استما او لوړه تبه) په ځان کې رانغاړي . په داسې ناروغانو کې یوه غیرکثیفه CT یا د MRI عملیه باید د کثیفه توکو د ورکړې د بدیل په توګه ورته ترسره شي . که چېرې ایوډین لرونکي کثیفه توکي مطلق اړین وي یوغیرایونیک توکی باید د درملنې د مخه د ګلوکوکورتیکویید او انتي هستامینیکو سره یوځای و کارول شي (۴)جدول .

(۴) جدول .

د کثیفه توکو د مخکېنی الرژي لرونکو ناروغانو د لومړنی درملني لارښودني
دکتني څخه۱۲ ګړی ترمخه Prednisone,40mg PO or methylprednisolone,32mg PO
له کتني څخه دوې ګړۍ تر مخه Prednisone,40mg PO or methylprednisolone,32mg PO And Cimetidine,300mg PO
سملاسي د کتني ترمخه Benadryl,50mg IV(alternatively can be given PO 2h د کتني د مخه باید ورکړل شي).

د ایوډین لرونکو کثیفه توکو سره غبرګون ښودونکي تل د کثیفه توکو لرونکي MR په وړاندې چې د ماهي د تېلو پربنسټ ولاړ وي غبرګون نه ښیي همدارنګه دا ښایي چې په دې کړنلاره مقناطیسي اهتزاز په بیولوژیکو انساجو کې د هایدروجن د پروټونونو ترمنځ یو پېچلی خپل منځي عمل دی او د مقناطیسي ساحې یو حالت (مقناطیس) دی او انرژي د په وړانګو لرونکو فریکوېنسیو کې (Rf) ځانګړي فریکوېنسی څرګندوي چې د هغې کړی له خوا چې د بدن د خوښې وړ په یوه برخه کې ځای په ځای شوي ده را منځته کیږي . فضایي ځای نیونه د اساسي مقناطیس پر شاوخوا د مقنایسي جریان پر مټ رامنځته کیږي کوم چې په انځوریز حجم کې د مقنایسي ساحې په منځ کې واړه بدلونونه را منځته کوي . د هایدروجن د پروټونونو د انرژي حالت د Rf پرمټ لوړیږي کوم چې د مقناطیس غښتلي ساحې ته یوه ځانګړي فرېکوېنسي ورکوي . چې وروسته بیا انډولیز انرژیک حالت ته (د

www.ketabton.com

پروټونونو د استرحا حالت) ته راګرزي چې د Rf د انرژي په رامنځته کېدو پای مومي (echo) کوم چې د هغې حلقي پر مټ چې د Rf څاپې تولیدوي په نښه کیږي . echo په هغه جوړښت کې چې د MR د جوړولو لپاره کارول کیږي په ځلرم وار انالایزس سره انځورجوړوي . د MR انځور له دې امله د هایدروجن د پروټونونو د ګډون کولو او د هغو سیګنالونو د شدت سره یوځای چې د هایدروجن د دواړو کثافتونو سره ورکړل شوي دي لکه څنګه چې د استرخا وخت یې سره توپیر لري ، د هایدروجن پروټونونه په بېلابېلو مالیکولونو کې (لاندې یې وګورئ) .

د T1 او T2 د استرخا وختونه : په نادر ډول د پاشل شویو پروټونونو د انډول کرښې ته بېرته راګرزېدلو ته د Relaxation rate وایي . د استرخا کچه د نورمالو او پتالوژیکو انساجو ترمنځ توپیرکوي . په یوه نسج کې د هایدروجن د پروټون د استرخا کچه د ځایي شاوخوا مالیکولونو او اتومیکو ګاونډیانو له خوا اغیزمنیږي . د استرخا دوې کچې T1 او T2 د انځور د سیګنالونو شدت اغیزمنوي . د T1 د استرخا وخت هغه مهال دی چې د ملي ثانیې پر مټ اندازه کیږي چې د ۶۳٪ د هایدروجن پروټون لپاره چې د نورمال انډول حالت ته راوګرزي ، په داسې حال کې چې د T2 استرخا هغه وخت دی چې ۶۳٪ پروټونونه چې د ځان سره داسې غبرګون وښیي چې د نیږدې پروټون سره خپل منځي اغیزه وکړي . د بېلابېلو انساجو او د انځور د کثافت ترمنځ د سیګنالونو شدت کېدی شي د لاسته راغلیو پارامترونو د بدلون پرمټ وښیو لکه د Rf د څاپو ترمنځ فاصله په TR او د Rf د څاپو او سیګنال د اخیستلو ترمنځ وخت د TE په نوم وښیو . څکه د پراخ T1 (TIW) انځورونه ورته ویل کیږي چې د TR او TE په پرتلیز ډول په لنډ ساتلو سره په لاس راځي . پراخ T2 (T2W) انځورونه د اوږده TR او TE وختونو د کارولو پر مټ رامنځته کیږي . شحمیات او تحت الحاده خونریزي د T1 استرخا لنډه کچه لري او د TIW په انځورونو کې د لوړ سیګنال شدت لري . هغه جوړښتونه چې ډېرې اوبه لري لکه د CSF او اذیما غوندې د T1 او T2 د استرخا اوږده کچه او د TIW په انځورونو کې د ټیټ سیګنال شدت او د T2W په انځورونو کې د لوړ سیګنال شدت لري (۵ جدول) .

(۵) جدول

ځینې دودیز سختوالي په **T1** او **T2** کې پراخه **MRI** موندنې

د سبګنالونو شدت

انځور	TR	TE	CSF	FAT	BRAIN	EDEMA
T1W	لنډ	لنډ	تیت	لوړ	تیت	تیت
T2W	اوږد	اوږد	لوړ	تیټ	لوړ	لوړ

یادونه : TRد Rf د فریکوینسیو د څاپو تر منځ فاصله او TE د Rf د څاپو او د سبګنالونو د اخیستلو ترمنځ ترمنځ فاصله ، CSF دماغي-نخاعي مایع ، T1W او T2W د T1 او T2 پراخوالي رابښيي . الف –شکل .

ب

(۲۲) شکل : الف : یو ساده اپکوخپور پراخ MR انځور یوه پراخه کمه شوي منتشره ساحه چې له بیرنۍ دماغي اسکیمیا نه جوړه ده چې په ویکتور سره ښودل شوي او په ښي شاتني جبهي-صدغي لوب کې ځای پر ځای ده .لږ شوی انتشار د حجروي مسمومیت پرمټ رامنځته شوی او خورا ډېر د دماغي بیرنۍ احتشا سره یوځای وي .
ب : د ویلیس د دایرې په منځ کې د روښانه MR انجیوګرافی وخت دی چې په لوړه درجه سره د کینې منځني دماغي شریان د دوه ځایه کېدو په ځای کې تنګوالی رابښيي .

خړه ماده د سپينې مادې په پرتله له ۱۰ نه تر ۱۵٪ پورې زياتې اوبه لري کوم چې په MRI کې دهغه په زيات کثافت کې ليدل کيږي (۲۲ شکل) . د T2W انځورونه د T1W انځورونو په پرتله اذيما ته ډېر حساس دي ، د ميالين له لاسه ورکړه ، احتشا او مزمنه خونريزي د پراخ T1 انځور اخيستلو پرمهال تحت الحادې خونريزې او د شحمياتو لرونکو جوړښتونو لپاره ډېر حساس دي . د MR بېلابېلې پراخې ځاپې شته او هه يوه کېدی شي چې په بېلابېلو سطحو کې راشي (۲۲ ، ۲۳ ، ۲۴ شکلونه) . د يوه وړ پروتوکول غوروی چې کلينيکي پوښتنو ته خورا ښه واب ورکړي په يوه سمه کلينيکي تاريخچه او د معاينې په توصيه پورې اړه لري . د مايعاتو د نرموالي بدلونونه بېرته پرځای کېدل (**FLAIR**) يوه کارېدونکي پراخه ځاپه ده چې د **T2W** انځورونه توليدوي په کوم کې چې د **CSF** نورمالي لوړ شدت لرونکي ځاپې لاندې کيږي (۲۴ الف شکل) . د **FLAIR** انځورونه د **CSF** په منځ او يا د هغې سره پيوست ضايعاتو د په ښه کولو لپاره د نخاع د سټانډرد اېکو انځورونو په پرتله ډېر حساس دي . د اېکو ګرزنده انځور اخيستل په وينه ، کلسيم او هوا کې د د مقناطيسي کېدو لپاره خورا ډېر حساس دي او په هغه ناروغانو کې توصيه کيږي چې دماغي تراوماتيک زخمونه ولري . د **MR** انځورونه کېدی شي چې په سهمي ، کورونال ، محوري يا کږو پلانونو کې د ناروغ د وضعيت له بدلون پرته رامنځته شي . هر پلان د بېلو سلسلو د ترسره کولو اړتيا پيداکوي چې له ۱-۱۰ دقيقو پورې پايښت مومي . د دريو ساحو حجم لرونکي انځور اخيستل همدارنګه د **MRI** شوني دي چې د يوې اندازې مالوماتو پای مومي چې کېدی شي د ورکشاف په هره خوا کې جوړ چې د ټاکلو ناروغيو پروسه روښانه کوي .

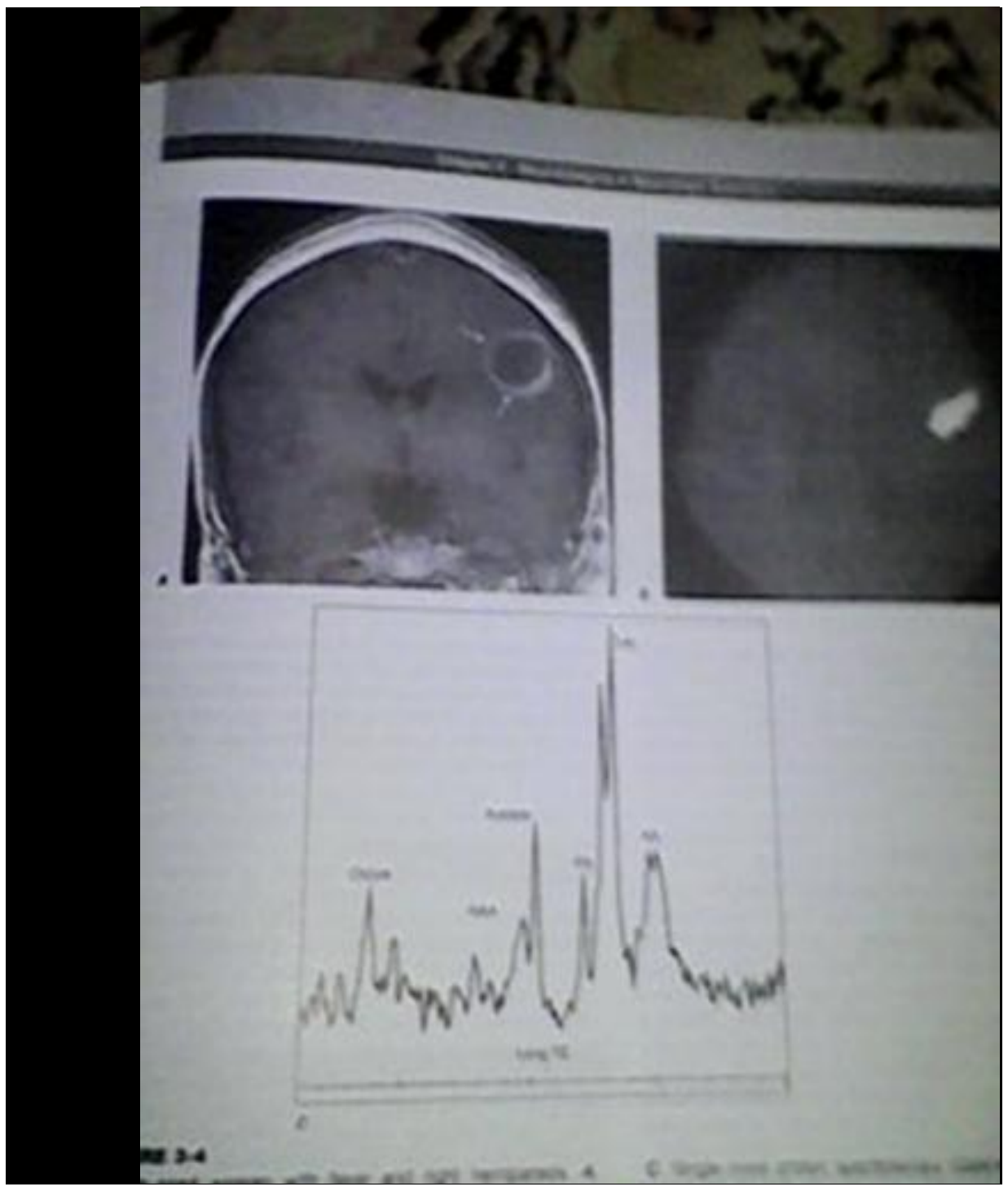

(۲۳ شکل) دمنځني عمر ښځه چې تبه او د بدن د ښی خوا لږ فلج لري .

الف – د کثیفه توکو وروسته د **T1** پراخ انځور یوه حلقه راښیي چې یوه کتله یې په کیڼ فرانتال لوب کې چاپېره کړې ده او په ویکتور سره ښودل شوي ده .

ب – محوري منتشر پراخ شوی انځور معند خپروی د افت په منځ کې (د لوړ سېګنال شدت) راښیي . معند خپروی داسي یو جوړښت دی چې په لوړه کچه د ماغي ابسه ځرګندوي .

ج – د ساده ډول پروټون سپېکتروسکوپي د ۲۸۸**TE** ملي ثانیو سره تر سره کیږي . برسېره پردې د **N-acetylaspartate** (**NAA**) د پیک د کمولو لپاره ، غیرنورمالي څوکي اسیتات ، الانین (**Ala**) ، لاکتات (**Lac**) او امینو اسید (**AA**) د

لیدلو وړ دي په ځان کي رانغاړي . دوی د دماغي ابسې په لوړه پیمانه ښودونکي دي . په بیوپسي کې ستریپټوکوکال ابسه پېژندل

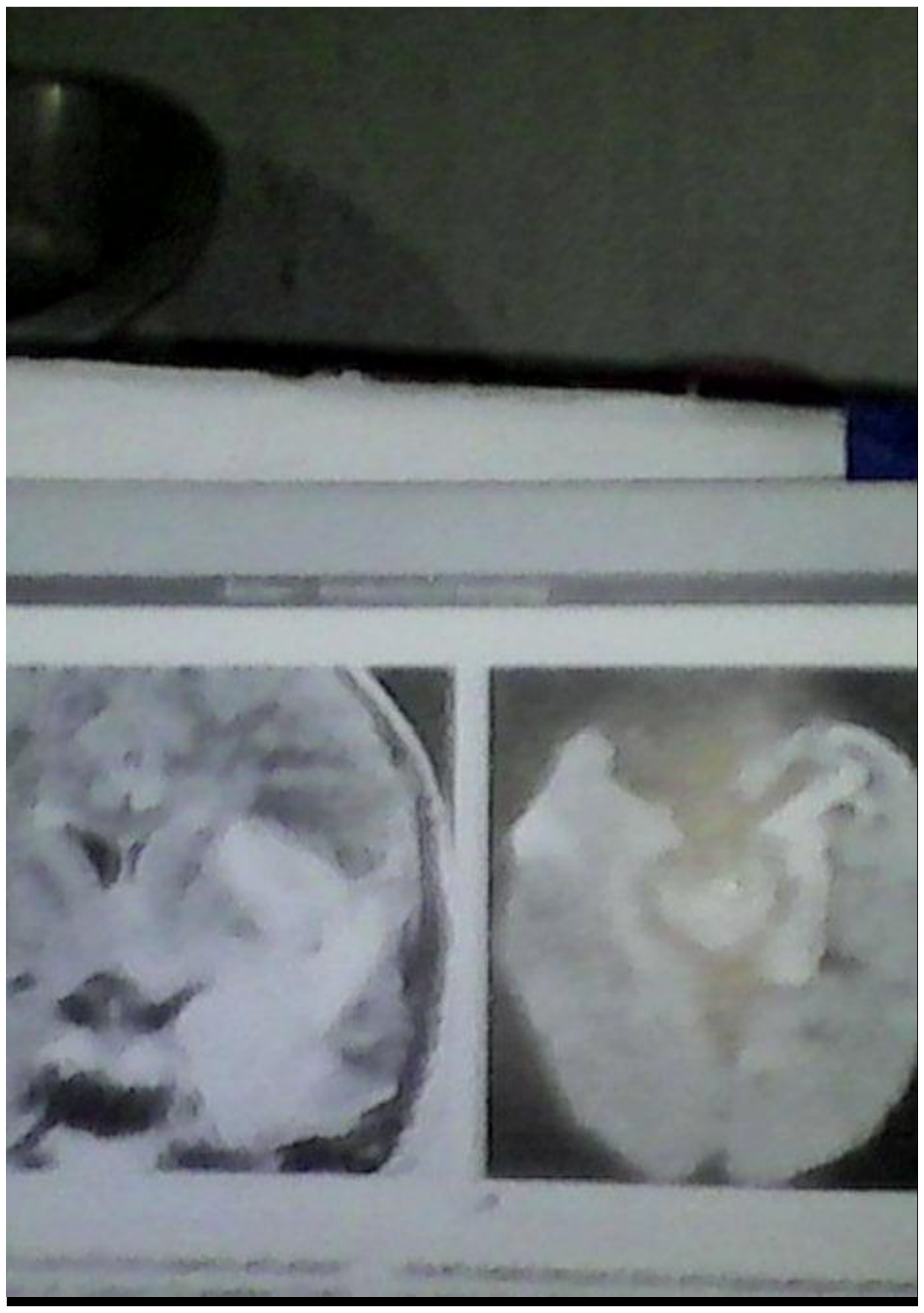

شوي ده

(۲۴) شکل ـ هرپیس انسپفالیت .

یو ۴۰کلن سړی د رواني حالت له بدلون او تبې سره راځي .

الف – یو کرونال د T2پراخ شوي FLAIR انځور پراخوالی او د لوړو سېګنالونو شدیدوالی چې کیڼ انسي صدغي فص ، د انسولار قشر او کیڼ سینګولاتا ژیروس په ځان کي رانغاړي راښیي .

ب – متشر پراخ شوي انځورونه د لوړو سېګنالونو چې یو معند خپروي چې کیڼ انسي صدغي لوب او هایپو کامپاس رانغاړي شدت ښودونه راښیي چې په ویکتور سره ښودل شوي ده . دا په خورا زیاته کچه له عصبي ویجاړیو څخه جوړ او شوني ده چې په انتاني او التهابي انسپفالیتونو کې او بیړنی احتشا کي ولیدل شي . د پولیمیراز د ځنځیر غبرګون د CSF ارزونه هرپیس انسپفالیت هوکړه کوي .

Case courtesy of owley , MD,University of Wisconsin.)
. (Howard R

د MR کثیفه توکي

د درنو فلزاتو اجزا په مایع شکل سره په اوس مهال کې د ورید د ننه توصیه کیږي د **MR** د کثیفه توکو بنسټ جوړوي . دا غوړین توکي د مقناطیس پر شاوخوا توکي دي چې داسې مانا ورکوي چې د **T1** او **T2** د استرخا وخت په نیردې ساحه کې د اوبو د پروتونونو پر مټ

راکموي چې د **T1W** په انځورونو کې په لوړو سېګنالونو او د **T2W** په انځورونو کې په ټیټو سېګنالونو پای مومي (چې وروسته اغیزمن ځایي تمرکز اړینوي په دودیز ډول د **bolus** په شکل) څرګندیږي . د دې پرخلاف په ایوډین مشبوع شوي کثیفه توکي او د کثیفه توکو د **MR** اغیزه د ځایي هایدروجن د پروټونونو په شتون پورې اړه لري کوم چې د پام وړ اغیزې ته په رسېدو کې ډېره ونډه لوبوي . غوړین توکي **DTPA** (**diethylenetriaminepentaaacetic acid)**

ته بدلون مومي کوم چې خوندي کلیوي اطراح ته اجازه ورکوي . په اټکلي توګه ۲ ، ۰ ملي لیتره د بدن په یوه کیلو ګرام وزن باندې د ورید د ننه ورکول کیږي چې د یوه دوز لګښت یې ۶۰ ډالره دی . د **DTPA** غوړین توکي د **BBB** له نیړدې برخې څخه نه تېریږي مګر هغه افت چې **BBB** بندوي (۲۳ الف شکل) او د دماغو هغه ساحې چې په نورمال ډول له **BBB** څخه لیرې او بېلې دي را چاپېروي . دا توکی ښه زغمل کیږي او د غوړینو توکو پر وړاندې شدید الرژیک غبرګون نادر دی مګر رپوټ یې ورکړل شوی دی . د سرچپه غبرګون کچه په هغه ناروغانو کې چې مخکېنۍ د لړې سالنډۍ او یا استما تاریخچه ولري ٪ ۷ ، ۳ ده همدارنګه د غبرګون کچه ٪ ۳ ، ۶ ته په هغه ناروغانو کې لوړیږي چې د ایوډین لرونکو کثیفه توکو سره غیر وصفي الرژیک مخکېنیو غبرګونونو تاریخچه ولري . دا توکي په خوندي توګه د لویانو په څېر ماشومانو ته شوني ده چې ورکړل شي د پېنتورګو بېوسي نه لیدل کیږي .

اختلاطات او مضاد استطبابات : د ناروغانو لخوا د **MRI** یوه کتنه کېدی شي چې ډاروونکي وي او د **CT** په پرتله زیات ګډ کار اړینوي . ناروغ په هغه مېز باندې غزیږي چې په اوږده نري سوري کې د مقناطیس په منځ کې خوځیږي . په اټکلي توګه ٪۵ وګړي د **MR** په چاپېریال کې شدید منتشر ډار تجروبه کوي . دا کېدی شي چې د لړ تسکین ورکولو پر مټ راکم شي مګر د ځینو لپاره ستونځمن پاتیږي . د **CT** پر خلاف د **MR** د سلسلې پر مهال د ناروغ خوځښت ټول انځورونه بېنظمه کوي له دې امله مرسته نه کوونکي ناروغان باید هم د **MR** د کتنې لپاره تسکین او یا په **CT** سره وپلټل شي . په ټوله کې هغه واړه چې له لسو کالونو واړه وي په اصل کې تل د شعور په حال کې تسکین ته اړتیا لري تر څو **MR** کتنه د ګرندیوالي پرته بشپړه شي . **MRI** په هغو ناروغانو کې د دې سره چې ساحه لوړه غښتلتیا ولري په خوندي توګه ترسره کیږي (**>3 to4T**) . همدارنګه مقناطیس ته د اوسپنې-

مقناطيسي شيانو د کښېکاږلو پر مټ کوم چې مقناطيس ته نيږدې په ډېر شدت سره غورځول کيږي ښايي د ډېرو شديدو زخمونو لامل شي . په همدې ډول د اوسپنې – مقناطيس د انيوريزم د کلېفت په ځېر ، ښايي د مقناطيس په منځ کې غږوندی شي چې د رګونو د تخريب او ورسره د مرګ لامل شي . فلزي خارجي اجسام ښايي سترګو ته تېر شي او د سترګو د ننه د ويني د بهېدو لامل شي په دوی کې چې د فلزاتو سره د کار يا په سترګو کې د فلزي خارجي اجسامو د شتون تاريخچه ولري د سترګو د فلزي خارجي اجسامو چاڼ توصيه کيږي . د قلبي **pacemakers** (وړاندې ګام اخيستونکي) ځای پرځای کول له دې امله چې د اريتميا د پيداکولو خطر لري د **MRI** لپاره مضاد استطباب دي . ټول روغتيا ځارونکی پرسونل او ناروغان بايد و پلټل شي او له دې مصيبت څخه چې مقناطيس يې تل فعال لامل دی د ځان ژغورلو توصيه وشي . (۶ جدول) د **MRI** لپاره د دويزو مضاد استطباباتو نوملړ وړاندې کوي .

د مقناطيسي اهتزازاتو پر مټ انجيوګرافي

د نخاع د يوه عادي **MR** غبرګون د پروټونونو د خوځښت (چې وينه او **CSF** تعقيبوي) د سلسلې سره سمون خوري د **MR** د سېګنالونو ټولګه راښيي چې د سېګنالونو له لوړ نه بيا تر ټيټ شدت پورې توپيرکوي چې د اړوند نسج په زمينه پورې اړوند ده . د نخاع د **MR** په **T1W** او**T2W** عادي انځورونو کې ، په چټکې سره د وينې بهرته راګرزېدلو کې سېګنالونه نه وي (تش –روان) وي . د وينې خورا ورو جريان لکه څنګه چې په واريدونو او يا د شرياني بندښت په ليرې خوا کې ښايي لوړ سېګنالونه وښيي . همدارنګه د ځانګړي حرکي سلسلې کارونه د درجې ورکړل شوي ابکو سلسلې په نوم ياديږي . دا شوني ده چې ترکتنې لاندې نسج کې ټيټ شدت لرونکو سېګنالونو کې د خوځېدونکو پروټونونو د سېګنالونو شدت زيات کړو . دا انجيوګرافي ته ورته انځورونه جوړوي چې کولی شي په دريو بعدونو کې د رګونو اناتومي او اړيکي روښانه کړي **.MR A** دوه تخنيکونه لکه د خوځښت کولو مهال (**time-oe-flight**) يا **TOF** او د تکاثف پړاو چې په دوديز ډول کارول کيږي . د **TOF** تخنيک په اوس مهال کې د ثابتو نسجونو د لاندې کولو لپاره يوې برخې ته د وينې د ننه کېدو پر مهال چې د لوړ شدت سېګنالونه توليدوي تر څو د ټيټ شدت سېګنالونه پيداکړي کارول کيږي لکه شرياني يا وريدي جوړښتونه ښايي راوښيي .

(۶) لمبر جدول

د مقناطيسي اهتزازاتو پر مټ د انځور اخيستنې دوديز مضاد استطبابات
Cardiac pacemaker or permanent pacemaker leads
Internal defibrillatory device
Cochlear prostheses
Bone growth stimulators
Spinal cord stimulators
Electronic infusion devices
Intracranial aneurysm clips (some but not all)
Ocular implants (som) or ocular metallic foreign body
McGee stapedectomy piston prosthesis
Omniphase penile implant
Swan-Ganz catheter
Magnetic stuma plugs
Magnetic dental implants
Magnetic sphincters
Ferromagnetic IVC filters,coils,stents-6 weeks after implantation
Tattooed eyeliner(contains ferromagnetic material and may irritate eyes)

د **TOF** د انجيوګرافۍ يوه ځانګړي سلسله د **MR** په نازکو يوه دبلې سره نيږدې برخو (۹، ۰) ملي متره پنډې وي پاى مومي کوم چې کېدى شي د يوه مېخ په څېر ښکاره شي او کولى شي چې د انجيوګرافيکو مالوماتو يوه ټولګه جوړه کړي چې کولى شي تکراري جوړ شي او په بېلابېلو سطحو او زاويو سره ښکاره شي چې ډېر سنتي (عادي انجيوګرافي ته ورته وي .(۲۲ ب شکل) . غير متکاثفه پرمختللي **MR A** د رګونو د اناتوميکي نقشې په پرتله چې د عادي انجيوګرافۍ پر مټ ښودل کيږي د هغوى د اروا نقشه په لاس راکوي . د **MR A** د تکاثف پېراو د **TOF MR A** په پرتله د رامنځته کېدو اوږد وخت نيسي مګر

سربېره پر دې د اناتوميکو مالوماتو په تر لاسه کولو کې د **TOF** انځور اخيستلو ته ورته دی چې کولی شي په اړوند رګ کې د ويني د بهېدو چټکوالی او لوری په لاس راکړي . د بېلابېلو پارامترونو د انځور اخيستلو په غوروي سره ، د ويني د چټکوالي په توپيرولو سره کولی شي چې د غوره شوي وريد يا شريان ولېدل شي ځکه د **MR A** انځورونه جوړولی شي . د تکاثف د پړاو د **MR A** يوه ګټه داده چې د اړوند زميني د جوړښتونو د لوړو سېګنالونو د شدت خورا ښه کموونکی (لاندې کونکی) دی . **MR A** همدانګه کېدی شي چې د کثيفه توکو د انفيوژن پر مهال په لاس راشي . اوس مهال کثيفه پر مختللي **MR A** د کوپړۍ د باندې رګيزې**MR A** لپاره سټانډرډ ده . دا تخنيک چټکه انځور اخيستنه په لاس راکوي چې د ۱۵ نه تر ۲۰ ملي ليترو د DTPA-ګاډولينيم د حبابونو د انفوژن د کارولو پر مهال په دريو محورونو کې د **TOF**سلسله جوړوي . وړ تخنيک او د لاسته راوړلو وخت يې د حبابونو په رسېدو پورې اړوند دی چې د برياليتوب لپاره بنسټيز دي . ګټې يې ، د لاس ته راتلو په وخت کې کمښت (يوه يا دوې دقيقې د لسو دقيقوپر ځای) او په اړوند جوړښت کې ساده والی په ځان کې رانغاړي . **MR A** د عادي انجيوګرافی د فبلم په پرتله په رنګ اخيستلو کې ټيټ دی نو ځکه د وړو رګونو د اجزاوو په ښه کولو کې لکه څنګه چې د رګونو په التهاب کې اړين دي ستونځې لرونکی دی . **MR A** همدارنګه که چېرې د ويني جريان ورو وي لږ حساس دی نو ځکه نشي کولی د بشپړ بندښت او بندښت ته نيږدې حالتونو ترمنځ په توپيرلو کې د ډاډ وړ نه دی . د ناروغ يا اناتوميکو جوړښتونو له خوا خوځښت ښايي د **MR A** انځورونه بد شکله کړي او ارتيفکټ جوړوي . ددې محدوديتونو په شتون سره **MR A** د د کوپړۍ د باندې ثباتي او فقاري دوران په ارزولو کې ګټور ثابت شوی دی همدارنګه د کوپړۍ د ننه شريانونو او د سحايا د سينوسونو د ارزولو لپاره په لوړه کچه ارزوونکی دی . همدارنګه دا د کوپړۍ د ننه انيورېزم او د رګونو د ناوړه غيرمهاجمو جوړښتونو د په ګوته کولو لپاره ګټور ثابت شوی دی .

د غبرګون پر طرح د MR د انځور اخيستل (Echo-planar MR Imaging)

د اوسني مهال په سافټوېرونو او په کامپيوټرونو کې د لوړې چټکتيا لرونکو عمل کوونکيو په لاره لوېدلو پرمختياوې اجازه ورکوي چې اوس په خورا زيات ګړنديتوب د دماغو **MRI** واخلو . د **Echo-planar MRI (EPI)** د مالوماتو د راغونډولو لپاره د انځور په بنه په ډېرې چټکۍ سره چالان او بنديزي او په ګړندي ډول انځورونه جوړوي . د نخاع په

عادي اېکو انځوراخیستلو کې د دماغو انځورونه له ۳ نه تر ۱۰ دقیقو پورې تر لاسه کیږي . د EPI پر مټ ټول مالومات له ۵۰ نه تر ۱۵۰ ملي ثانیو کې پروسېس او انځور را منخته کیږي او د دماغو د ننه مالومات په یوه یا دوو دقیقو کې تر لاسه کیږي چې د اړتیا او خوښې وړ د رنګ اخیستلو په درجه پورې تړلي دي . چټک MRI د ناروغ او غړو خوځښت کموي او د ډېفوژن انځور اخیستلو ته اجازه ورکوي ، (۲۲ او۲۴ شکلونه)، د کثیفه توکو د ورکړې پر مهال د خپرېدو انځور اخیستل یا MRI f او وربښودونکی خوځښت تر څېړنې لاندې نیسي . د پاشلو او خپروي انځور اخیستل د EPI تخنیکونه دي چې د دماغو د اسکیمیکو ترضیضاتو په وختي په ګوته کولو کې ګټور او همدارنګه ورسره یو ځای د انساجو د احتشا په ښودلو کې او اسکیمیا چې د احتشا تر غښتلي خطر لاندې وي (لکه ډېره شدیده اسکیمیا) کارول کیږي . د زیات خپروي انځور اخیستنه (Diffusion – weighted imaging) یا (DWI) د اوبو مایکروسکوپیک خوځښت ته رسیږي ، د خوځښت محدودیت په پرتلیز دول په درانه خپروي انځورونو کې د لوړو سېګنالونو د شدت په څېر ښکاري . DWI د حادې دماغي احتشا چې له اوو ورځو کمه وي د په ګوته کولو لپاره خورا ډېر حساس تخنیک دی او همد ا رنګه د انسېفالیت او د ابسه د ټولو ډولونو لپاره کوم چې کم خپروی یا لوړ سېګنال ښیي حساس دی . د پرفوژن MRI د کثیفه توکو د چټکو پوکانو پر مهال د EPI د انځورونو لاسته راوړل دي . د پرفوژن اړوند غیرنورمالتیاوې کولی شي و پېژني . د دماغو د وینې نسبي حجم ، د لېږد منځنی وخت او دماغي اروا (پنه) له یوه سره انځور کولی شي چې د خوښې په وړ ناحیو کې یې و شمېرې . د لېږد په منځي وخت کې ځنډ او د دماغي وینې د حجم او دماغو ته د وینې د رسېدو کموالی په ځانګړي ډول په احتشا کې لیدل کیږي . د وینې د جریان د کموالي په څارنه کې د دماغو د وینې د حجم لوړوالی یا نورمالوالی ښایي هغه نسج را وښیي چې د احتشا تر خطر لاندې وي . د pMRI انځوراخیستنه همدارنګه کېدی شي د دماغي تومورونو په ارزولو کې وکارول شي چېرې چې د کوپړۍ د ننه د لومړنیو تومورونو او د کوپړۍ د باندې تومورونو او متاستازونو په توپیرولو کې ګټور ښودل شوی دی . د یوې برخې د ډېفوژن انځور اخیستنه (Diffusion tract imaging) یا DTI د ځانګړي ډیفوژن تخنیک دی چې د سپین جوهر د برخو او د دماغي زیان سره د دوی د اړیکو د ښودلو سره یو ځای وي . په د سپین جوهر په یوه برخه کې د اوبو ځانګړی مایکروسکوپیک خوځښت د ډیفوژن MR پر مټ په

ښه کیږي کوم چې همدارنګه کولی شي د سپین جوهر د فایبرونو لوری راوښیي . دا نوی تخنیک په لوړه پیمانه د دماغو د بشپړتیا په ارزونه او همدارنګه د هغو ناروغیو د ماهیت په ښکاره کولو کې چې په پټه د سپین جوهر د سمون جوړښت ویجاړوي کارول کیږي . د دماغو fMRI د EPI یو تخنیک دی چې د وظیفوي فعالیت وروسته د دماغو د فعالو ځایونو فعالیت راښیي . د دماغو یوې ځانګړې برخې ته د اکسیجن لرونکي وینې د رارسېدو په زیاتوالي کې نیوروني فعالیت زیاتیږي چې د اوکسي هېموګلوبین او ډي اوکسي هېموګلوبین د انډول پر لړ بدلون پای مومي کوم چې په دریناژ کېدونکیو وریدونوکي له ۲٪-۳ پورې د سېګنالونو د شدت زیاتوالی رامنځته کوي . په راتلونکی کار کې به دا تخنیک د لوړ ارزښت اغیزمن یا کلینیکي کارېدونکی وی مګر اوس مهال د عملیاتو د مخه د بدن د جوړښت د حسي او اوریدلو د قشر د ځای په ګوته کول شوني دي . دا تخنیک عصب پوهانو ته په دماغو کې د هغوی د خوښې د ځایونو د ټاکلو دندو د پوهېدو اجازه ورکوي .

د مقناطیسي اهتزازاتو پر مټ نېوروګرافي (MRN)

د MR نېوروګرافي یو تخنیک دی چې په تخریش شوي ، التهابي یا ارتشاح لیدونکي عصبو کې د سېګنالونو زیاتوالي په ګوته کول راښیي . دا انځورونه د شحمیاتو پر مټ له لاندې شویو ګړندی نخاعي انځوراخیستلو یا د لنډو سرچپه بیا جوړو شویو سلسلو په ډول رامنځته کیږي او دوی ښایي په خورا ټینګار سره هغه اعصاب راوښیي چې د درد سندروم ته ځواب ویونکي دي . تخریش شوي یا ارتشاح لیدونکي اعصاب به په T2 W انځور اخیستنه کې لوړ سېګنالونه راوښیي .

د پوزیترون د بمباردمان توموګرافي (PET (Positron Emission Tomography:

PET د پوزیترون د بمبارد د په ښه کولو سره د یوه رادیو نکلوييد د زوال پرمهال چې ناروغ ته پیچاري کیږي را منځته کیږي . خورا ډېر کارېدونکي برخه یې

2-{[18]F}fluoro-2-deoxy-D-glucose(FDG)

دی کوم چې د ګلوکوز یو انالوګ دی چې د ژونکو له خوا دوه ډي اوکسي ګلوکوز سره په مسابقوي توګه اخیستل کیږي . د ګلوکوز د اخیستلو د فعالیت ګڼ شمېر انځورونه د ۴۵ نه تر ۶۰ دقیقو پورې منځته راځي . انخورونه د دماغو په نورمالو او پتالولوژیکو جوړښتونو کې د ګلوکوز د ځایي فعالیت په منځ کې توپیر څرګندوي . په جداري لوبونو کې د FDG یو ټیټ فعالیت د الزایمر ناروغی (AD) سره یو ځای وي او کېدی شي چې د ډیمنشیا له

نورو ډولونو څخه د الزایمر د ناروغۍ د توپیرولو لپاره وکارول شي . FDG PET د لومړي ځل لپاره د کوپړۍ د باندې متاستاتیکو ناروغیو د په ګوته کولو لپاره و کارول شوو . PET په لومړي ځل د اوږدې مودې لپاره د تومورونو او د وړانګو د اخیستلو د نکروز د توپیرولو لپاره نه دی کارول شوی .

نخاعي ګراف اخیستل (Myelography)

تخنیک : میلوګرافي د بدن د ننه د ځانګړې په اوبوکې منحل ایوډین لرونکي کثیفه وسط په ورو ورو قطني یا رقبي د اراکنویید تشې ته ننه کېدل په ځان کې رانغاړي . CT سکن تل له میلوګرافۍ وروسته (CT myelography) د نخاعي رسۍ او رېښو د ښه ورښودلو لپاره کوم چې په کثیفه شوي اراکنویید لاندې تشه کې د ډکېدلو نیمګړتیاوې لیدل کېږي تر سره کیږي . په ټیټ دوز CT myelography په کوم کې چې CT په اراکنویید لاندې تشه کې په پرتلیز ډول دنرم شوي توکي له لرې کچې پېچکاري کولو وروسته ترلاسه کیږي د ډېرو استطباباتو لپاره د دودیزې میلوګرافۍ ځای نیوونکي ده ځکه دلته د کثیفه وسط د وړانګو سره مخ کېدل کم شوي دي . ډېر نوي ګڼ نښه کوونکي سکېنرونه اوس په چټکۍ سره د CT څېرنه تر سره کوي ځکه دا سهمي او کورونال پلانونه د سنتي میلوګرافۍ له څرګندونو سره یوشان چې اوس مهال روټین دي .

استطبابات (Indications) : میلو ګرافي په پراخه کچه د CT میلوګرافۍ پرمټ او MRI د نخاعي قنات او پړي د ناروغیو د تشخیص لپاره ځای نیول شوي ده (۱ جدول). د سنتي ساده فلم میلوګرافۍ پاتې استطبابات تر شک لاندې سحایایي یا اراکنویید کیستونه او د نخاعي ډوراماټر شریاني – وریدي یا د CSF فېستولونه په ځان کې رانغاړي . سنتي میلوګرافي او CT میلوګرافي په هغو ناروغانو کې چې دنخاع د ستون لومړنی پیوستون او په فقاري ستون کې د سختو اجسامو د تثبیت اړوند په ټینګارسره مالومات ورکوي .

د میلوګرافۍ ډېر پېښېدونکي اختلاطات دي چې په ۳۸٪ ناروغانو کې لیدل کیږي . دا اعراض د کثیفه توکو د زهري اغیزو ، د بذل په ساحه کې د CSF د شته لیکاژ یا د عملیې په وړاندې د فزیولوژیک غبرګون له امله رامنځته کیږي . د قطني بذل پر مهال وعایي – واګوسي ساینکوپ ښایي ولیدل شي ، دا په مخ پورته ملاستي سره غښتلی کیږي چې د قطني بذل د میلوګرافۍ پر مهال کارول کیږي . د میلوګرافۍ تر مخه او وروسته د وړ مایعاتو ورکړه ددې اختلاطاتو پېښېدل کموي . وضعیتي سردردي (له قطني بذل وروسته سردردي

) په لويه کې د بذل له ساحې څخه د CSF له ليکاژ څخه چې د CSF د فشار په ټيټوالي پای مومي درملنه يې په پنځم څپرکي کې څېړل شويده . د اوربېدو له لاسه ورکړه د ميلوګرافۍ نادر اختلاط دی . دا ښايي د کثيفه وسط د نبغ زهري اغيز پايله وي او يا په داخلي غوږ کې د CSF او پيريلمف تر منځ د فشار د انډول د بدلون له امله وي . د نخاعي پړي زخمي کېدل نادر دي مګر د رقبي (C1-2) او د لوړ قطني بذل جدي اختلاط دی . د نخاعي پړي د زخمي کېدو خطر په هغو ناروغانو کې چې نخاعي تضيق يا هغه حالتونه چې د CSF حجم کموي ورسره وي خورا ډېر دی . په داسې حالتونو کې په ټيټه کچه قطني پېچکاري کول په نازکه CT يا MRI سره تعقيب يې د رقبي بذل يو خوندي بديل دی . بدن ته د کثيفه توکو د ننه کېدلو غبرګون يې نادر دی مګر غير انتاني سحايايي التهاب او انسېفالوپاتي ښايي وليدل شي . دا حالت تل د دوزاژ اړوند او د کوپړۍ د ننه د کثيفه توکو د اراکنوييد لاندې تشې ته د داخلېدو سره يوځای وي . له ميلوګرافۍ وروسته په ۱ ، ۰ نه تر ۳ ، ۰٪ ناروغانو کې جټکې ليدل کيږي . د خطر فاکتورونه يې پخوانۍ شته د جټکو ګډوډۍ او د ايوډين د ټوليز دوز له ۴۵۰۰ ملي ګرامو نه زياته کارونه دي . نور رپوټ ورکړل شوي اعراض د تودوخي لوړوالی ،برسامات ، خپګان او د اضطراب حالتونه په ځان کې رانغاړي . دا جانبي عوارض ښايي د غيرايونيکو په اوبو کې منحل کثيفه توکو د ودې او همدارنګه د ميلوګرافۍ وروسته د سر د پورته ابښودلو او د پرېمانه مايعاتو د ورکړې پر مټ راکم شي.

په نخاع کې مداخلې (Spine Interventions) : د ملا د درد او د راديکيوپاتي ارزونه ښايي تشخيصي عمليې اړينې کړي ، هغه کيږي چې يا د ناروغ درد بيا پيدا نه شي يا کم شي د هغې سمه سرچينه په ګوته کيږي . ډېسکوګرافي د ۲۲- ۲۵ guage ستنې پر مټ چې په فلوروسکوپيک ډول د فقراتو ترمنځ ډېسک کې ځای پر ځای کيږي او له هغې وروسته د ۱-۳ ملي ليترو کثيفه وسط د پېچکاري کولو له لارې تياريږي . د ډېسک د ننه فشار د کثيفه توکو د پېچکاري کولو په وړاندې د نارو غ د غبرګون په څېر ارزول او ياد داښت کيږي . په ځانګړي ډول لږ اويا د درد نه احساس په نورمال ډېسک کې وي ،کوم چې له يوه ملي ليتر زيات کثيفه توکي يې نه وي اخيستي ، سره د دې چې فشار لوړ وي د ۴۱۵

www.ketabton.com

نه تر ۶۹۰ kPa (۱۰۰-۶۰/in^2 پونډه) وي . CT او ساده فلم له پورتني عمليې وروسته په لاس راځي .

د غوره شوي عصب رېښه (ولي) او د ډورال د پاسه نخاعي پېچکاري کول : د پوستکي د غوره شوي عصب ولي او د اپيډورال د ګلوکوکورتيکوييد او اناستيتيکو د ګډولې پر مټ بلاک يا ډب کول ښايي دواړه درمليز او تشخيصي په ځانګړي ډول که چېرې د ناروغ درد کم شوي وي ، وي . په ځانګړي ډول د اوږدې اغيزې لرونکيو ګلوکوکورتيکوييدو ۱-۲ ملي ليتره يوه برابره ګډوله لکه د ٪ ۷۵ ، ۰ bupivacaine د CT لپاره يا د فلوروسکوپيکې لارښودنې لاندې د نخاع د ننه د اپيډورال تشې يا د يوه شته عصب ولي ته پيوست پېچکاري کيږي .

Angiography

تخنيک : کتيتر انجيوګرافي د هغو ناروغانو د ارزونې لپاره چې رګيزه پتالوژي په ځانګړي ډول د کوپړۍ د ننه د خورا وړو رګونو ولري توصيه کيږي . همدارنګه دا د ټولو تشخيصي انځور اخيستنو څخه د وينې په رګونو کې د کتيتر د ځای پرځای کولو پر مټ د معيوبيت زيات خطر لېږدوي چې د اړتيا وړ ځای ته لارښودل کيږي د رګونو د ليدلو لپاره کثيفه توکي پېچکاري کيږي او کله چې د وينې جريان سم شوو کتيتر ايستل کيږي . د درمليز کتيتر د ننه کولو عمليه (لاندې وګورئ) د ځينو عصبي –وعايي ناروغيو د درملنې لپاره يو ارزښتمن غوروی او کړنه ده . دا پرېکړه چې تشخيصي او يا درمليزه انجيوګرافي عمليه تر سره کړي د ارزونې موخې او د هغې رامنځته کوونکيو خطرونو ته ډېره پاملرنه اړينوي . د کثيفه توکو لپاره د زغم پرمختيا لپاره هغه ناروغ چې انجيوګرافي يې کيږي بايده دي چې د عمليې د وړاندې او وروسته وړ مايعات ورکړل شي . له دې امله چې د فخذ يا ورانه دوران په دوديز ډول کارول کيږي د ورانه شريانونه بايده دي چې له عمليې وروسته تر فشار لاندې راشي تر څو هماتوم له پراختيا څخه وساتي . د بذل شاوخوا او ليرې نبضانات بايده دي له عمليې وروسته په ډېرې پاملرنې سره وارزول شي . اختلاطات شوني دي چې د ورانه هماتوم او د ښکتنيو نهاياتو امبولي په ځان کې را ونغاړي .

استطبابات (Indications) : (۱) جدول د سنتي انجیوگرافی لپاره ځینې استطبابات نوملړکوي . په ډېرو استطباباتو کې انجیوگرافی CT/CTA یا MRI/MRA ته خپل ځای پرېښودلی دی ، سره د دې د کوپړۍ د ننه وړو رگونو د پتالوژۍ (لکه د رگونو التهاب) ، د رگونو د ناوړه جوړښتونو ، او انیورېزمونو او د رگونو د ننه د درملیزو عملیو ، د ارزونې لپاره تر اوسه د کارولو جوگه پاتې شوی دی .

اختلاطات (Complications) : د فخذ د غټ شریان بذل د ابحر شریان د ابحر د قوس او غټو رگونو له لارې د شا لخوا لاسرسی رامنځته کوي . د دماغي انجیوگرافی خورا ډېر ډاروونکی اختلاط سټروک دی . ترومبوز کېدی شي د کتیتر په سر یا د ننه کې رامنځته او اتېروسکلېروتیک ترومبوز یا پلاک شوني ده چې د کتیتر یا لارښودونکي سیم یا د پېچکارۍ کولو د قووې پر مټ بېځایه او کولی شي چې په دماغي دوران کې لیرې ځای ته ولاړ او امبولي جوړه کړي . د اسکیمیکو اختلاطاتو لپاره د خطر فاکتورونه : د انجیوگرافر د یوې برخې سره محدوده تجروبه ، اتېروسکلېروزس ، د رگونو سپازم ، د زړه ټیټ اوټ پټ ، د اکسیجن د لېږد د ظرفیت ټیټوالی ، لوړ عمر ، او احتمالي نیم سري په ځان کې را نغاړي . د عصبي اختلاط خطر بېلابېل دی مگر د تېرېدونکي اسکیمیکي حملې او سټروک لپاره ۴٪ دی ، ۱٪ تلپاتي نیمگړتیاوې او د مړینې لپاره له ٪ ۱ ، ۰ څخه لږ موندل شویدي . د دماغو رگیز جوړښت ته د ایونیکو کثیفه توکو پېچکاري کول که چېرې BBB د دواړو هرې یوې پټې ناروغۍ یا د هایپراوسمولار کثیفه توکي د پېچکاري کولو پر مټ سسته شوي وي کولی شي چې عصبي توکسیک شي . ایونیک کثیف وسط د غیر ایونیک وسط په پرتله لږ ښه زغمل کیږي په اټکلي توگه ځکه چې دوی کولی شي چې د حجروي غشا په برېښنایي پوتانشیال کې بدلونونه رامنځته کړي . هغه ناروغان چې قاعدوي شریانونه یې واړه واړه وېشل شوي وي کېدی شي چې د دماغو د تنې د بیا راگرزېدونکو وظیفوي ستونځو او د انجیوگرافی پر مهال د کثیفه توکو د ورو سوچه کېدو او په وروستیو کې د دماغو د اوږده مهال مخامختیا له امله د بیرنۍ لنډمهاله حافظې له لاسه ورکړې څخه و کړیږي . په نادر ډول د کثیفه توکو پېچکاري کول د یوې انجیوگرافی پر مهال د کوپړۍ د ننه د یوه انیورېزم څیري کېدل د اراکنویید لاندې خونریزۍ لامل گرزي ، ښایي تر لوړ فشارلاندې د پېچکاري کولو پایله وي .

نخاعي انجيوګرافي (Spinal Angiography) : نخاعي انجيوګرافي ښايي د د رګونو د ناوړه جوړښتونو او تومورونو د ارزوني لپاره او هم د **Adamkiewicz** د شريانونو د پېژندلو لپاره د ابحر د انيورېزم د رامنځته کېدو ترمخه توصيه شي . دا عمليه اوږده ده او په پرتليز ډول په لوړه پيمانه د کثيفه توکو کارونه اړينوي ، د جدي اختلاطاتو پېښېدل : پاراپريزيا ، د ليدلو ذهني تياره والی او غبرېدو بدلون په ځان کې را نغاړي ، ۲٪ د ګاډولينيم پرمختللي MRA په دې ځارنه کې په بريالیتوب سره کارول کيږي او په ځينو استطباباتو کې د تشخيصي انجيوګرافی ځای نيولولپاره همغږي کوي .

مداخله کوونکي عصبي راديولوژي (Interventional Neuroradiology) : دا په بيره پرمختلونکي ساحه د هغو ناروغانو لپاره چې سختې عصبي ستونځې لري د درملنې د نويو لارو رامنځته کوونکي ده . د لاسرسي وړ عمليې : د انيورېزم لپاره د بېلوونکي حلقې درملنه ، ځانګړي يا د شرياني – وريدي ناوړه جوړښتونو لپاره د سربېښناکو مايع د امبولي جوړونه ، د بالون انجيوګرافي ، د شرياني تنګوالي يا د رګونو د سپازم پراخوالی ، د ډورال د شرياني – وريدي فېستولونو د شريانونو د ننه يا وريدونو د ننه د امبولي جوړونه ، د ثباتي اسفنجي او فقاري فېستولونو د بالون پر مټ بندول ، د Galen وريدي ناوړه جوړښت د رګونو د ننه درملنه ، د عملياتو ترمخه د تومور خوځښت ورکول ، د کوپړۍ د باندې د معيوبو ثباتي شريانونو سپړل ، د ترومبوز حلول ، يا د شرياني او وريدي ترومبوز مېخانيکي بيا سمونه ، په ځان کې رانغاړي . له دې ګډوډيو څخه يې ډېرې ناروغ د دماغو د وينې بهېدنې ، سکتې يا مړينې په لوړ خطر کې اچوي . د لوړو اختلاطاتو کچه يې په هغه درملنو کې چې د لوړ خطر لرونکي ناروغيو لپاره طرح شويدي موندل کيږي . په لوړه سلسله د کوپړۍ د ننه انيورېزم د جراحی ستونځې د بېلوونکيو بالونونو پر مټ درملنه شوي دي . هيګاشيدا او د پوهنځي ملګرو يې د سکتې لپاره ٪ ۴ ، ۷ او٪ ۸ ، ۹ د مړينې لپاره رپوټ ورکړی دی . دا شکلونه بايد د لوړ نه لوړ معيوبيت او مړينې لپاره چې د انيورېزم د نه درملنې او جراحي نه کولو او د ورته نه رسېده سره يوځای وي وتاکل شي . دا پرمختللي الکترولايتيکه ، بېلوونکي حلقه دا کچې کموي او د دماغي انيورېزم د درملنې نوي دوران ته لارښوونه کوي . يوې اوسنۍ د دوهم ځل کتنې هڅې (ISAT) د عصبي جراحي پرمټ د سمون پرخلاف د قدامي دوران د انيورېزم د بېلوونکي حلقې پر مټ د درملنې له امله د يوه

کال په موده کې په معيوبيتونو او مرګونو کې ٪ ۲۸ کمښت موندل شوی دی . دا دې ته پاتې کيږي چې بايد مالومه شي چې د جراحي عمليې په پرتله د حلقې ونډه يا رول څه شی دی ، مګر په ډېرو مرکزونو کې د انيوريزم حلقه کول د ډېرو انيوريزمونو لپاره ستاندرډ درملنه ده . [۱۳ ، ۱۴] .

د اووم څپرکي بنسټيز ټکي

-دا انځوريزې کتنې په نېورولوژي کې کارول کيږي . Computed tomography(CT) ، Perfusion CT ، Angiography(CTA) ، (Pct) magnrtic resonance imaging(MRI). ، MR spectroscopy(MRS) ، functional MRI(Fmri) ، MR angiography (MRA) ، MR neurography اوپرفيوژن MRI (p MRI) .

-CT د دماغي او نخاعي تراوما ، د شک لاندې Sub arachnoid hemorrhage او د انتقالي لارو د کونوالي د ارزولو لپاره CT لومړنۍ غوره کتنه ده (۲۰ شکل). CT د کوپړۍ د قاعدې ، د سترګو د جوف او د شمزۍ د تير د هډوکين جوړښت د ارزونې لپاره د MRI بشپړوونکي ده . په نخاع کې CT په هغو ناروغانو کې چې د نخاع تنګوالی يا سپانډيلوز ولري ګټوره ده .

-نخاعي انجيوګرافي (Spinal Angiography) : نخاعي انجيوګرافي ښايي د رګونو د ناوړه جوړښتونو او تومورونو د ارزونې لپاره او هم د Adamkiewicz د شريانونو د پېژندلو لپاره بايد د ابحر د انيوريزم د رامنځته کېدو تر مخه توصيه شي . دا عمليه اوږده ده او په پرتليز ډول په لوړه پيمانه د کثيفه توکو کارونه اړينوي . د جدي اختلاطاتو پېښېدل : پاراپريزيا ، د ليدلو دهني تياره والی ، او غړېدو بدلون په ځان کې رانغاړي ، ٪۲ د ګاډولينيم پرمختللي MRA په دې ځارنه کې په برياليتوب سره کارول کيږي او په ځينو استطباباتو کې د تشخيصي انجيوګرافی د ځای نيولو لپاره همغږي کوي .

مداخله کوونکي عصبي راديولوژي (Interventional Neuroradiology) : دا په بيره پرمختلونکي ساحه د هغو ناروغانو لپاره چې سختې عصبي ستونځې لري د درملنې د نويو لارو رامنځته کوونکي ده .

www.ketabton.com

د لاسرسي وړ عمليې : د انيوريزم لپاره د بېلوونکي حلقې درملنه ، ځانګړي يا د شرياني- وريدي ناوړه جوړښتونو لپاره د سربښناکو مايع د امبولي جوړونه ، د بالون انجيوګرافي ، د شرياني تنګوالي يا د رګونو د سپازم پراخوالی ، د ډورال د شرياني – وريدي فېستولونو د شريانونو د ننه يا وريدونو د ننه د امبولي جوړونه ، د ثباتي اسفنجي او فقاري بېستولونو د بالون پر مټ بندول ،د Galen وريدي ناوړه جوړښت د رګونو د ننه درملنه ، د عملياتو ترمخه د تومور خوځښت ورکول ، د کوپړۍ د باندې د معيوبو ثباتي شريانونو سپړل ، د ترومبوزحلول ، يا د شرياني او وريدي ترومبوز مېخانيکي بيا سمونه په ځان کې رانغاړي . له دې ګډوډيو څخه يې ډېرې ناروغ د دماغو د وينې بهېدنې ، سکتې يا مړينې په خطر کې اچوي .د لوړو اختلاطاطو کچه يې په هغه درملنو چې د لوړ خطر لرونکيو ناروغيو لپاره طرح شوي وي موندل کيږي . په لوړه پرلپسې توګه د کوپړۍ د ننه انيوريزم د جراحۍ ستونځې د بېلوونکيو بالونونو پر مټ درملنه شوي دي .

د اووم څپرکي پوښتنې

سم ځواب په ګوته کړئ !

۱-د CT scan کتنه د : الف- دماغي او نخاعي تراوما . ب- د تر شک لاندې Subarachnoid Haemorrhage . ج – دواړه سم دي . د- هېڅ يو . د په ګوته کولو لپاره کارول کيږي .

۲-په لاسوهونکي عصبي راديولوژی کې لاندې کړنلارې : الف- د انيوريزم لپاره د بېلوونکي حلقې درملنه.

ب- ځانګړي يا د شرياني- وريدي ناوړه جوړښتونو لپاره د سربښناکو مايع د امبولي جوړونه . ج – دواړه .د – هېڅ يو . پلي کيږي .

۳-ميلوګرافي : الف- د نخاعي قنات .ب- نخاعي پېري . ج- دواړه سم دي .د – هېڅ يو .د ناروغيو د په ګوته کولو لپاره کارول کيږي .

۴-پوښتنه : د CT او MRI د کاروني توپيرونه په ګوته کړئ !

۵-د ماشومانو لپاره د CT زيانونه کوم دي ؟

په خورا درانښت

د پوهنتون د استادانو مېنه

د خوست ولايت

References .... اخځلیک نوملړ

1-Aen H.Gulberman,M.Joseph Bruni,M.D.Clinical Hand book of Epilepsy .International Meducom 290 Stevenson street north Guelph ontario NIE 5B5 Printed in Canada. 1997.Pages:1-148.

2-Belal Payenda M.D.History & Physical Examination in Neurology .SAPI Publisher Peshawar Pakistan.2002.Pages:(1-12),(89-105).

3-Christopher G,M.D. Goetz, M.D Eric J,pappert, M.D.editors. Text book of Clinical Neurology. W.B sander's company A division Harcourt Brau and company Philadelphia.USA.1999.Pages;(1-2),(114-223),

4-E.I Gusev,N.N. Bogoleov,G.S Burd .editors.Cerebrovascular diseases Mir Publishers Moscow Russia .1982.pages; 54-175.

5-Hamesh Darwish, M.D. Psychiatric & Behavioral disorders,Sappi Publishers Peshawar Pakistan .1996 .Pages;5-16.

6-Harold I. Kaplan ,M.D. Benjamin J Sadock, M.D. Comprehensive Text book of Psychiatry fifth edition volum 1 Baltimore,Maryland.1989.Pages;(5-44),(146-175).

7- هونورا ژوروم نیورولوژي قسمت اول پروفیسوراعصاب چاپ پوهنتون کلود برنارد شهرلیون فرانسه

سال ۲۰۰۲. صفحات : ۶-۷

8- Josep G.Chusid ,M.D. Correlative Neuroanatomy & Functional Neurology 15th edition.Lange Medical Publication los)Pages;(1-60),(77-104),(186-206 Altos,California USA 1973.

9- Johon Green & Lan bone Understanding Neurology Copyright 2007. Manson Publishing. Pages;163-169.

10- Jushua T. Thornhill IV NMS Psychiatry fifth edition Published by Williams & Wilkins USA Philadelphia 2008. Pages;(1-10).

11-Lewis Rowland P. Timothy A.Padly .Merrits Neurology Twelfth Copyright 2010.Lippinctt William & Wilkins. Pages; (38- edition .)48) ,(682-702

12-Michael J,Murphy & Ronald L,Cowan.et al Bluprints Psychiatry fifth edition.Copyright by Lippincott William & Wilkins, a Wolters Kluwer business Philadelphia 2009. Pages;(54-55),(58-62),(67-69).

13- Stephen L.Hauser.et.al Harrison's Neurology in Clinical medical Publishing Division Newyork 2006 .Pages;(15-22),(25-36),(51-66),(69-88),(103-213),(491-508).

14.Tughyan Ahmadshah MD,PhD Aguid to Radiological & Imaging Examination and Procedures including;X-ray,Ultrasound, CT scan, MRI, Nucear Medicine and Interventional Radiology.second edition.Published by;Ahmad Printing Press,Kabul .Copy right 2012. Pages;(1- 56) .

ژوندلیک

جهان شاه (تنی) د الحاج میرزاشاه زوی په ۱۳۳۷ ل ، ل کال کې د خوست ولایت د تنیو د اولسوالۍ اړوند د حصارک په کلي کې زیږېدلی او په ۱۳۴۴ ل ، ل کال کې د حصارک د کلي په کلیوالي ښوونځي کې لومړي ټولګی ته شامل په ۱۳۴۶ ل ، ل کال کې د وخت د څړبن منځني ښوونځي ته تبدیل شوی چې بیا په ۱۳۴۷ ل ، ل کال کې د حصارک لومړني ښوونځي ته تبدیل شوی او په ۱۳۴۹ ل ، ل کال کې په لومړۍ درجه فارغ شوی دی . په همدې کال د دلوې په میاشت کې د وخت د دفاع وزارت د رالیرل شوي هیات له خوا د حربي ښوونځي اووم ټولګي ته ومنل شوو او د کب په میاشت کې یې په عملي توګه د (ژ) په څانګه کې چې بهرنۍ ژبه یې فرانسوي وه او یوازې د پروجکتور پر مټ ورښوول کېده په درس پیل وکړ خو له بده یا نېکه مرغه نه پوهېږم چې کومه یوه به سمه وي د ۱۳۵۰ ل ، ل کال د وري په میاشت کې د لیدلو د کمزورۍ په دلیل له حربي ښوونځي خارج شوی.د ۱۳۵۰ ل ، ل کال نه بیا تر ۱۳۵۲ ل ، ل کال پورې هم په عمومي لومړۍ درجه د میرنادرشاه کوټ له نهم ټولګي فارغ شوم . په ۱۳۵۳ ل ، ل کال کې د کابل تخنیکم او د ثانوي تخنیک لیسې ته لسم ټولګي ته د نمرو پر بنسټ د نهمو ټولګیو فارغین نیول کېدل خو له بده مرغه موږ ته ناوخته خبر را کړل شوو نو ابن سینا لیسې ته شامل اوپه ۱۳۵۵ ل ، ل کال کې د ابن سینا له لیسې څخه فارغ شوی یم . د ۱۳۵۵ ل ، ل کال د کانکور د ازموینې په پایله کې په ۲۳۲ نمرو د کابل طب پوهنځي ته بریالی شوم . چې په ۱۳۵۶ ل ،ل کال کې پي سي بي ته شامل او په ۱۳۶۲ ل ، ل کال کې مې د ماشومانو څانګه په دوهمه درجه او عمومي پنځمه درجه پوهنځی پای ته ورسوله او د ماسټري دیپلوم مې تر لاسه کړ. وخت د وزیرانو شورا د حکم له مخې د ۱۳۶۲ ل ، ل کال فارغان ټول عسکري خدمت ته سوق شول . د ناچارۍ له امله مې د وخت د کورنیو چارو وزارت په اډانه کې کې په لومړي پړاو کې ملکي او په ۱۳۶۳ ل ، ل کال کې له نظامي لنډمهاله کورس وروسته د لومړي څارن په رتبه د وخت د څارندوی د ډاکترپه توګه د پولیسو په مرکزي روغتون کې د عقلي او عصبي په څانګه کې په دنده بوخت شوم . د ۱۳۸۲ ل . ل کال راپدېخوا د شیخ زاید د طب په پوهنځي کې د رواني – عصبي ناروغیو په څانګه کې دنده تر سره کوم .

په درانښت .

پوهندوی دوکتور جهان شاه تنی

Download from: aghalibrary.com

Book Name Neurological History, Physical Laboratory

Examination & Imagin

Author Assist Prof Jahanshah Tany

Publisher Shaikh Zayed University, Khost, Medical Faculty

Website www.szu.edu.af

Published 2017

Copies 1000

Download www.ecampus-afghanistan.org

Printed at Afghanistan Times Printing Press, Kabul

If you want to publish your textbooks please contact us:

Dr. Yahya Wardak, Ministry of Higher Education, Kabul

Office 0756014640

Email textbooks@afghanic.de

All rights reserved with the author.

Printed in Afghanistan 2016

ISBN 978-9936-633-02-5

Download from: aghalibrary.com