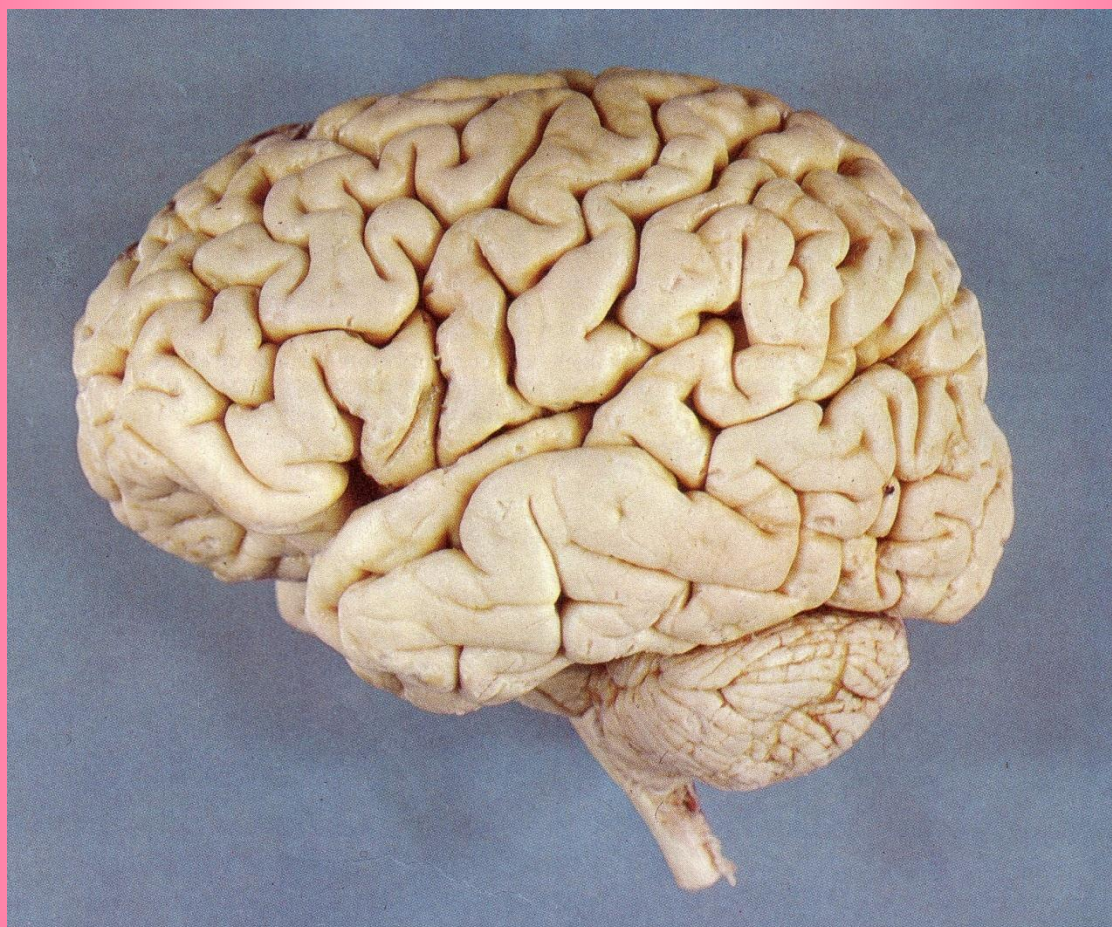




دانشگاه علوم پزشکی و خدمات بهداشتی درمانی شهید بهشتی  
دانشکده پزشکی

 **Reform**

**درسنامه دستگاه اعصاب**



بهمن ۱۳۹۵

بِسْمِ اللَّهِ الرَّحْمَنِ الرَّحِيمِ

# در سنانه دستگاہ اعصاب

## بازنگری چهارم بازنگری چهارم

# فهرست مطالب

## درسنامه اعصاب

صفحه	عنوان
ج.....	پیشگفتار.....
د.....	اسامی گروه مولفین .....
۱ .....	فصل اول : جنین شناسی .....
۱۳ .....	فصل دوم : بافت شناسی .....
۲۴ .....	فصل سوم : رادیوآناتومی .....
۱۷۱.....	فصل چهارم : رشد و تکامل .....
۱۷۵ .....	فصل پنجم : بیوشیمی .....
۲۰۷ .....	فصل ششم : فیزیولوژی .....
۳۱۵ .....	فصل هفتم : ایمنی شناسی .....
۳۳۳ .....	فصل هشتم : فیزیک پزشکی .....
۳۴۵ .....	فصل نهم : معاینه فیزیکی .....



## پیشگفتار:

حمد و سپاس خدای عزوجل و قادر متعال را که والاترین انسان روی کره خاکی یعنی حضرت محمدبن عبدالله را مأمور هدایت بشر نمود، درود خدا بر او و خاندان طاهرینش که توفیق رهروی ایشان به ما عطا شده است. متنی که پیش رو دارید درسنامه اعصاب می باشد که توسط اعضای هیئت علمی علوم پایه دانشکده پزشکی با همکاری صمیمانه اعضای هیئت علمی بالینی تدوین شده است از آنجا که علوم اعصاب بسیار گسترده بوده و طی سالهای اخیر در این رشته پیشرفتهای چشمگیری اتفاق افتاده است، جمع آوری چنین مجموعه ای، اهمیت زیادی در آموزش دانشجویان دارد، انشاءاله در ویرایش های بعدی نقایص آن با همکاری اساتید محترم و دانشجویان عزیز رفع شود و مجموعه ای کامل تر ارائه گردد.

لازم به تذکر است که اگر پیچیدگی در بعضی از مطالب دیده می شود به علت اختصاری است که در درسنامه رعایت شده است، در این موارد دانشجویان بایستی به اساتید و رفرانس های مربوطه مراجعه نمایند.

در پایان از همه همکاران که در تهیه این درسنامه کمال کوشش و تلاش و همکاری را نموده اند تشکر و امتنان دارم، از همکاران علوم پایه که بار اصلی تهیه درسنامه و تألیف آنرا بعهده داشتند تشکر می نمایم، و از اساتید بالینی که با حوصله فراوان به مطالعه درسنامه پرداختند و در جلسات متعدد نقطه نظرهای خود را با اساتید علوم پایه در میان گذاشتند کمال سپاسگزاری را دارم. همچنین از مسئولین دانشکده پزشکی بخصوص از ریاست دانشکده و معاونت محترم آموزشی علوم پایه و مدیر آموزش دانشکده قدردانی می نمایم. از مسئولین و همکاران EDC دانشگاه و EDO دانشکده که در طول تدوین درسنامه همواره مشوق و راهنمای ما بودند نیز کمال امتنان را دارم. در پایان از سرکار خانم درخشان که با علاقه و سخت کوشی فراوان پی گیری مراحل مختلف کامل شدن درسنامه را دنبال نمودند، همچنین از سرکار خانم فتح الله زاده که در تایپ قسمتهای مختلف درسنامه زحمات طاقت فرسایی را متحمل شدند، سپاسگزاری می نمایم.

باشد که خداوند متعال به همه همکاران سلامتی و توفیق دهد تا در مراحل بعدی بتوانیم درسنامه کاملتری را در علوم اعصاب تدوین نمائیم و قدمی هر چند کوچک در راه اصلاح نظام آموزش پزشکی کشور برداریم.

باتشکر

دکتر محسن نوروزیان

نماینده دانشکده پزشکی در کمیته بین رشته ای اعصاب

## اسامی اعضای تیم تألیف درسنامه اعصاب به ترتیب حروف الفبا

گروه فیزیولوژی	دکتر حسین استکی
گروه بیوشیمی	دکتر عبدالحسین باستانی
گروه فیزیولوژی	دکتر ژیلا بهزادی
گروه رادیولوژی	دکتر نوشین بهبودی مقدم
گروه فیزیک پزشکی	دکتر فرج تابعی
گروه فیزیولوژی	دکتر نرگس حسین مردی
گروه ایمنولوژی	دکتر ربابه رضائی پور
گروه آناتومی	دکتر یوسف صادقی
گروه بیوشیمی	دکتر اویس کریم
گروه اطفال	دکتر فرهاد محولاتی
گروه فیزیک پزشکی	دکتر احمد مستعار
گروه فیزیولوژی	دکتر فرشته معتمدی
گروه اعصاب	دکتر شمس الدین نورمحمدی
گروه آناتومی	دکتر محسن نورزبان
گروه اعصاب	دکتر ابوالفضل همتی
گروه ایمنولوژی	دکتر فرشید یگانه

سایر همکارانی که ما را در این امر مهم یاری نمودند :

- دکتر نرگس بیرقی

- دکتر معصومه ثابت کسائی

- دکتر شیرزاد جلیل زاده ازهری

- دکتر فخر السادات حسینی

- دکتر علیرضا رجایی

- دکتر مسعود شابه پور

- دکتر فاطمه فلاح

نماینده EDO- دکتر هرمز مظفری

- دکتر محسن نوروزیان: نماینده دانشکده

- دکتر شهرام یزدانی

فصل یک  
جنین شناسی

دکتر یوسف صادقی

اهداف

- ۱ - منشا جنینی سیستم عصبی را بداند.
- ۲ - قرابت منشا جنینی سیستم عصبی با سایر سیستم ها را بداند.
- ۳ - تفاوت منشا جنینی سیستم عصبی مرکزی و محیطی را بشناسد.
- ۴ - روند شکل گیری جنینی قسمت های مختلف سیستم عصبی مرکزی را بداند.
- ۵ - روند شکل گیری ماده سفید و ماده خاکستری را بداند.
- ۶ - روند شکل گیری مجرای مرکزی و سیستم بطنی را بداند.
- ۷ - اثرات اختلال در روند رشد جنینی بر بروز ناهنجاری های مادر زادی را بشناسد.

کلیات

General Considerations

سیستم عصبی مجموعه عناصریست که می توانند هماهنگی موجود زنده را با محیط برقرار نموده و نیز سیستم های داخل بدن موجود زنده را با همدیگر هماهنگ نمایند.  
سیستم عصبی از نظر آناتومی به دو بخش قابل تقسیم است:

۱- سیستم عصبی مرکزی (CNS) Central nervous system

توده هایی از بافت عصبی محصور شده داخل محفظه های استخوانی است که توسط غلاف های هم بندی احاطه شده و محافظت می گردند و شامل نخاع (Spinal cord) و مغز (Encephalon) Brain است که اولی در داخل محفظه استخوانی ناشی از روی هم قرار گرفتن سوراخ های مهره ها به نام کانال مهره ای (Vertebral canal) قرار گرفته، و دومی در داخل محفظه استخوانی ناشی از به هم رسیدن استخوان های تشکیل دهنده سر به نام جمجمه (Cranium) واقع شده. مغز و نخاع توسط غلافهای هم بندی به نام مننژ (Meninges) احاطه شده اند.

۲- سیستم عصبی محیطی (PNS) Peripheral nervous system

رشته های عصبی خارج از محفظه های استخوانی هستند که با توده های مرکزی مرتبط می باشند نظیر رشته های عصبی مرتبط با نخاع که اعصاب نخاعی (Spinal nerves) و شامل سی و یک زوج عصب هستند و رشته های عصبی مرتبط با مغز به نام اعصاب مغزی (Cranial nerves) و شامل دوازده زوج عصب می باشند. البته در این بخش رشته ها و عقده های عصبی که ارتباط مستقیم با مغز و نخاع ندارند نیز وجود دارد از جمله عقده ها و رشته های زنجیره سمپاتیک و عقده های سیستم خودکار که در کنار احشا قرار دارند.

سیستم عصبی از نظر فیزیولوژی نیز به دو بخش قابل تقسیم است:

- ۱- سیستم عصبی پیکری (SNS) Somatic nervous system که اسکلت بدن ( استخوان ها، عضلات مخطط، مفاصل، پوست و مخاط) را عصب می دهند. اعمال این سیستم بطور عمده در اختیار شخص است و لذا سیستم عصبی ارادی نیز گفته می شود.

۲- سیستم عصبی احشائی یا خودکار (ANS) Autonomic (Visceral) nervous system که احشا داخلی، عضلات صاف و غدد موجود در احشاء داخلی (Viscera) و جدار عروق خونی را عصب می دهند و عمل کرد آن بطور عمده خارج از اراده شخص است و لذا سیستم عصبی غیر ارادی نیز گفته می شود. سیستم عصبی پیکری گاهی به نام سیستم عصبی مغزی- نخاعی نیز اطلاق می شود چرا که بخش اعظم از توده مغز و نخاع و نیز عمده رشته های اعصاب مغزی و نخاعی جزء این سیستم هستند. اگرچه مراکز سیستم عصبی احشائی نیز در داخل توده های مغزی و نخاعی قرار گرفته اند و تعدادی از رشته های آن همراه بعضی از اعصاب مغزی و اعصاب نخاعی می باشند. سیستم عصبی احشائی به دو بخش سمپاتیک (Sympathetic) و پاراسمپاتیک (Parasympathetic) تقسیم می شود و علاوه بر مراکز مربوطه در نخاع و مغز، بخش پاراسمپاتیک انتشار کرانیوساکرال دارد که شامل رشته های همراه اعصاب مغزی زوج های سوم (Oculomotor nerve)، هفتم (Facial nerve)، نهم (Glossopharyngeal nerve) و دهم (Vagus nerve) و اعصاب نخاعی زوج های دوم، سوم و چهارم خاجی ( $S_1, S_3, S_4$ ) در مورد پاراسمپاتیک که سیستم مغزی-خاجی (Cranio-sacral nervous system) نیز گفته می شود و اعصاب نخاعی سینه ای ( $T_1 - T_{12}$ ) و کمری فوقانی ( $L_1, L_2$ ) در مورد سمپاتیک که سیستم عصبی سینه ای، کمری (Thoraco-lumbar nervous system) نیز خوانده می شود؛ عقده های سمپاتیکی در طرفین ستون مهره ها به نام زنجیره سمپاتیکی (Sympathetic chain) و عقده های پاراسمپاتیکی در جدار احشاء و عروق همراه با رشته های پیش و پس عقده ای (Pre and post ganglionic fibers)، همچنین شبکه های عصبی متعدد اطراف ستون مهره ای در قفسه سینه، شکم و لگن نظیر شبکه قلبی (Cardiac plexus) شبکه ریوی (Pulmonary plexus)، شبکه معدی (gastric plexus)، شبکه سلیاک (Coeliac plexus)، شبکه هیپوگاستریک (Hypogastric plexus)، شبکه مثانه ای (Vesical plexus) و ارتباط آنها مجموعاً بخش محیطی (Peripheral) سیستم عصبی احشائی را ایجاد می کنند.

### جنین شناسی سیستم عصبی (Embryology of nervous system)

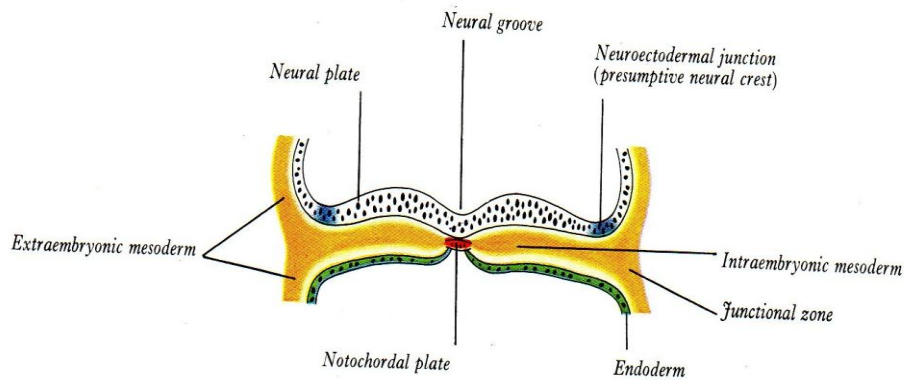
در پایان اولین مرحله دیفرانسیه شدن (Differentiation) یعنی آخر هفته دوم زندگی جنینی سه لایه در جنین قابل تمیز است:

۱- لایه اکتودرم (Ectoderm) که منشاء سیستم محافظت کننده بدن نظیر پوست و سیستم عصبی است.

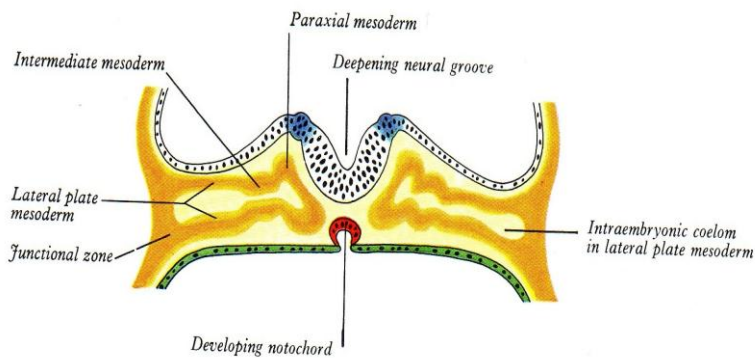
۲- لایه مزودرم (Mesoderm) که منشاء بافت های عضلانی و همبندی است

۳- لایه اندودرم (Endoderm) که منشاء پوشش های داخلی و سیستم تغذیه دهنده است.

پیدایش سیستم عصبی در اوایل هفته سوم زندگی در بخشی از اکتودرم است که در وسط قسمت پشتی جنین قرار گرفته و این قسمت از اکتودرم بنام اکتودرم عصبی (Neural ectoderm) بوده و از بقیه اکتودرم که اکتودرم عمومی (General ectoderm) گفته می شود بدلیل پرولیفراسیون زیاد سلولهایشان متمایز می شود. اکتودرم عصبی ابتدا صفحه ضخیمی در پشت جنین ایجاد می کند بنام صفحه عصبی (Neural plate) که مرز آن را با اکتودرم عمومی Neuroectodermal junction می گویند (شکل ۱-۱). در ادامه رشد سریع ضمن اینکه اکتودرمی که دارای یک ردیف اپیتلیوم استوانه ای بود، تبدیل به اکتودرم مطبق با چند ردیف سلول می شود، صفحه عصبی بدخل فرورفته شده و ایجاد ناودان عصبی (Neural groove) می کند و Neuroectodermal junction به صورت لبه های برآمده ای در می آید که چین عصبی (Neural fold) نامیده می شود (شکل ۱-۲).

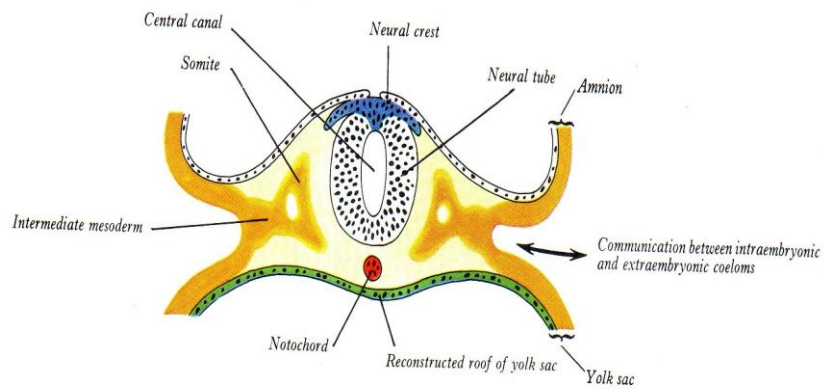


(شکل ۱-۱) شمای جنین سه لایه و موقعیت صفحه عصبی - نوتوکورد - Neuroectodermal junction



(شکل ۱-۲) شمای ناودان عصبی و چین عصبی

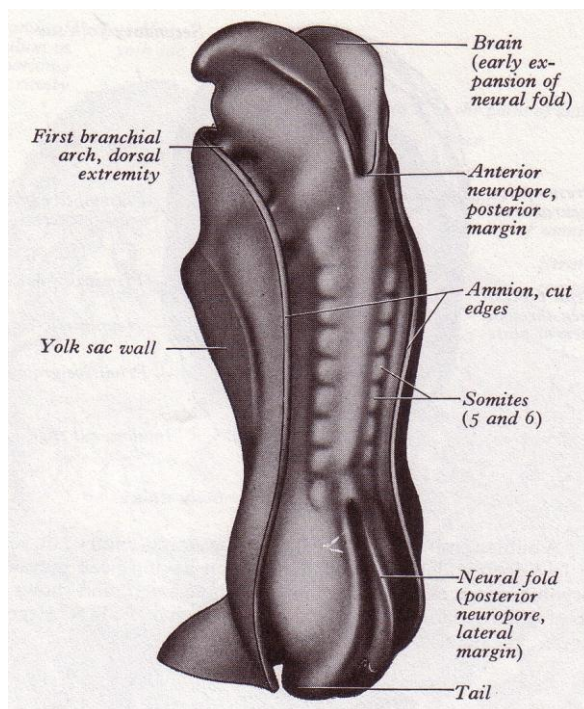
در ادامه روند رشد دو لبه ناودان به هم نزدیک تر شده و با رسیدن به هم دیگر لوله عصبی (Neural tube) شکل می گیرد (شکل ۱-۳).



(شکل ۱-۳) شمای تشکیل لوله عصبی - ستیخ عصبی - کانال مرکزی

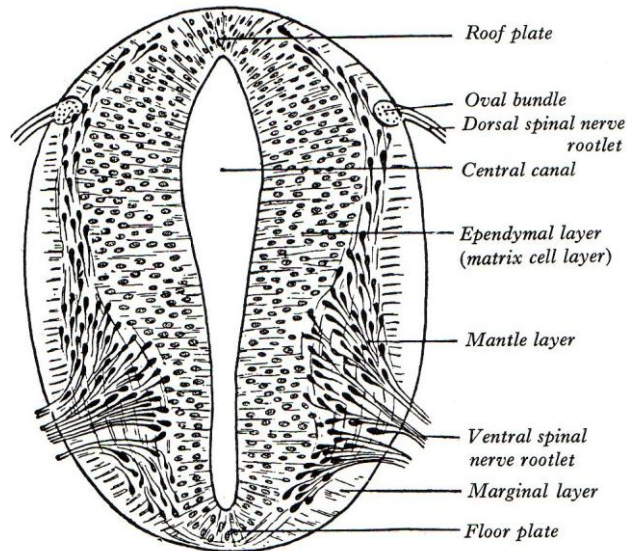


تشکیل لوله عصبی در اواخر هفته سوم با به هم رسیدن لبه های ناودان در قسمت وسط آن یعنی جاییکه در حد گردن جنینی قرار گرفته شروع می شود و این محل مرز بین نخاع و مغز خواهد بود. بعد از تشکیل لوله عصبی در قسمت میانی ناودان عصبی بخشی از ناودان را که جلوتر و بالاتر قرار گرفته قطب فوقانی Cranial neuropore و بخشی را که عقب تر و پایین تر است، قطب تحتانی Caudal neuropore می گویند (شکل ۴-۱). سپس به تدریج ابتدا Cranial neuropore که منشاء مغز می باشد تبدیل به لوله شده و بعد Caudal neuropore که منشاء نخاع است لوله ای شکل می شود. همزمان با تشکیل لوله عصبی بهم رسیدن چین های عصبی سبب تشکیل توده ای بنام ستیغ عصبی (Neural crest) می شود که نسبت به لوله عصبی در موقعیت پشتی (Dorsal) واقع شده (شکل ۳-۱).



(شکل ۴-۱) شمای تشکیل لوله عصبی در قسمت میانی ناودان و بوجود آمدن Anterior neuropore و Posterior neuropore

لوله عصبی وقتی تشکیل شد دارای یک مجرای مرکزی سرتاسری (Lumen) می باشد که همان کانال مرکزی (Central canal) را تشکیل خواهد داد. اطراف کانال را یک ردیف سلول استوانه ای بنام سلولهای اپی تلیال عصبی (Neural epithelial cells) پوشانده است، زواید این سلولها در داخل به غشاء محدود کننده داخلی (Inner limiting membrane) و در خارج به غشاء محدود کننده خارجی (Outer limiting membrane) متصل است. در ادامه روند رشد، سلولها طولی تر می شوند و بدلیل قرار گرفتن هسته ها در عمقی ترین قسمت (نزدیک غشاء محدود کننده داخلی) اپی تلیوم بصورت طبق کاذب (Pseudostratified) در می آید که دارای یک ناحیه داخلی هسته دار و یک ناحیه خارجی شامل زوائد محیطی سیتوپلاسم می باشد. در این مرحله ناحیه داخلی را بنام ناحیه بطنی (Ventricular layer) و یا ناحیه زایا (Germinal layer) و ناحیه خارجی را بنام ناحیه حاشیه ای (Marginal layer) می گویند. ادامه تقسیمات میتوتیک (Mitotic) سبب می شود که تعدادی از سلولها به خارج مهاجرت کرده و موقعیت واسطه ای (Intermediate) در جدار لوله عصبی پیدا می کنند و جدار لوله عصبی از نظر هیستولوژی دارای سه لایه میشود: ناحیه بطنی (Ventricular zone) که داخلی ترین لایه است و به نام لایه زایا (Germinal layer) یا لایه اپاندیمی (Ependymal layer) و یا لایه زمینه ای (Matrix) گفته می شود (شکل ۵-۱). ناحیه واسطه ای (Intermediate zone) یا لایه (Mantle) شامل سلولهای مهاجرت یافته از تقسیمات سلولهای موجود در لایه قبلی است (شکل ۵-۱).



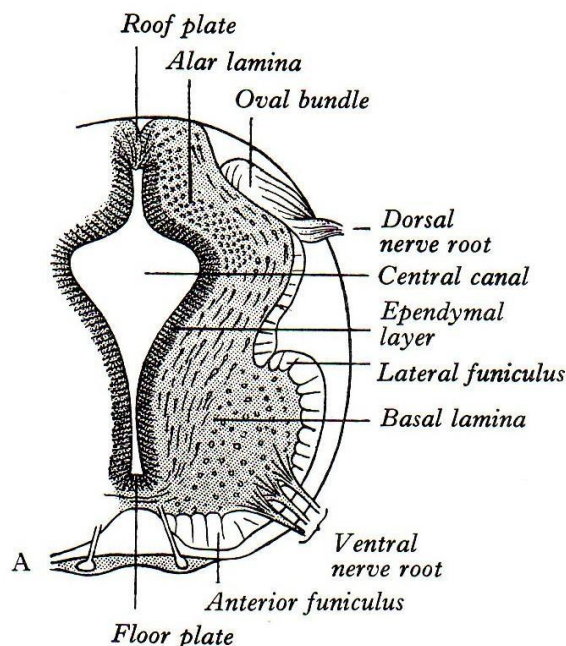
(شکل ۵-۱) مقطعی از نخاع در حال رشد نواحی سه گانه جدار لوله عصبی و مجرای مرکزی

ناحیه حاشیه ای (Marginal zone) که خارجی ترین لایه است و ابتدا فقط شامل زواید سیتوپلاسمی خارجی بعضی از سلولهای استوانه ای اولیه هستند ولی بزودی توسط اکسون ها و نوروبلاست های (Neuroblast) ناحیه واسطه ای و زوایدی که از بیرون وارد میشوند و به مراکز بالا تر و پایین تر میرسند اشغال شده و همزمان شامل سلولهای غیر عصبی نظیر گلیوبلاست ها (Glioblasts) و سپس اندوتلیوم عروق خونی و مزانشیم اطراف عروقی می شوند.

لایه های سه گانه جدار لوله عصبی در ادامه روند رشد بافت های مختلف سیستم عصبی بالغ را بوجود خواهند آورد، بطوریکه لایه اپاندیمی پوشش اپاندیم جدار کانال مرکزی (Central canal) را و در محل هایی که کانال مرکزی به بطن های مختلف تبدیل شده جدار بطن ها را مفروش خواهد کرد. لایه mantle بافت خاکستری (Grey matter) و لایه Marginal بافت سفید (White matter) را در سیستم اعصاب مرکزی بوجود خواهند آورد.

### رشد نخاع (Development of Spinal cord)

بخشی از لوله عصبی که در پشت نوتوکورد واقع شده تبدیل به نخاع شده و در داخل کانال مهره ای ناشی از رشد مزودرم از جمله نوتوکورد قرار خواهد گرفت. لوله عصبی که جدار آن سه لایه دارد به دلیل ادامه روند هیستوژنز سلولهای زایای اولیه (Primitive germinal cells) به سلولهای Spongioblast و Neuroblast اولیه تبدیل می شوند که اولی منشاء و سر دودمان انواع نوروگلی ها (Neuroglia) و دومی منشاء و سر دودمان انواع نورون ها می باشند و همزمان با این تبدیل در طی هفته چهارم و پنجم زندگی جنینی پیدایش شیارهای محدود کننده (Limiting sulcus) در طرفین کانال مرکزی سبب می شود که لوله عصبی به دو بخش پشتی (Dorsal) و شکمی (Ventral) تقسیم شود و در پایان هفته پنجم قسمت پشتی از دو تیغه بالی Alar lamina (Dorsolateral lamina) که توسط صفحه سقفی (Roof plate) در عقب به هم متصل هستند و قسمت شکمی از دو تیغه قاعده ای (Basal lamina) (Ventrolateral lamina) که توسط صفحه کفی (plate Floor) در جلو به هم متصل هستند، تشکیل شده است (شکل ۶-۱)

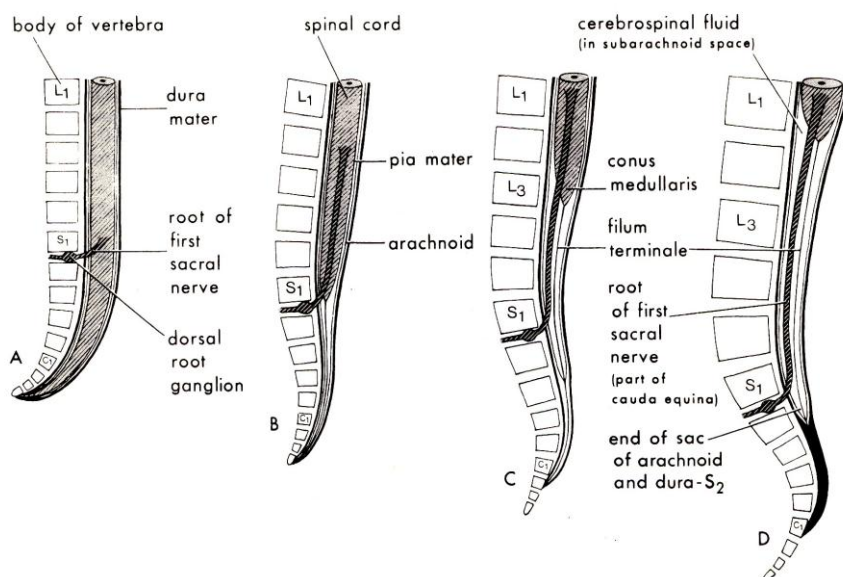


(شکل ۶-۱) مقطعی از نخاع در حال رشد تیغه های بالی وقاعده ای ، صفحات سقفی و کفی و شکل گیری ریشه های قدامی و خلفی اعصاب نخاعی و شروع تشکیل طناب ها

واضح تر شدن تیغه ها و متمایز شدن آنها از همدیگر نشان دهنده یک اختلاف اساسی عملکردی (Functional) می باشد، به طوری که Neuroblast هایی که در تیغه های قاعده ای هستند سلولهای حرکتی و Interneuron های ستون های قدامی و جانبی و Neuroblast هایی که در تیغه های بالی هستند سلولهای حسی و Interneuron های ستون های خلفی ماده خاکستری نخاع را بوجود خواهند آورد (شکل ۶-۱) .

اکسون های Neuroblast های ستون قدامی وارد ناحیه Marginal شده و ریشه قدامی اعصاب نخاعی (Ventral nerve root) شکل می گیرد (شکل ۶-۱). Neuroblast های قسمت خلفی تیغه قاعده ای در نخاع پشتی و قسمت فوقانی نخاع کمری ایجاد ستون جانبی (Lateral column) نخاع را کرده و اکسون های آنها که رشته های پیش عقده ای (Preganglionic fibers) سیستم سمپاتیک هستند به عقده های سمپاتیکی زنجیره سمپاتیک می روند ، همین سلولها در بخشی از نخاع خاجی رشته های پیش عقده ای سیستم پاراسمپاتیک را بوجود می آورند.

در اواخر هفته چهارم و طی هفته پنجم زوائد اکسونی وارد لایه Marginal شده و همراه با اکسون های Neuroblast های لایه Mantle طناب های ماده سفید نخاع را بوجود می آورند. اکسون های مربوط به Neuroblast های گانگلیون های شوکی اولیه با ورود خود به نخاع ، ریشه پشتی اعصاب نخاعی (Dorsal nerve root) را بوجود می آورند (شکل ۶-۱) . در اواخر هفته ششم این رشته ها یک دسته بیضی شکل (Oval) نزدیک قسمت محیطی تیغه بالی ایجاد می کنند که بزرگتر شدن و گسترش آنها به طرف داخلی، طناب خلفی (Posterior funiculus) را به وجود می آورند. در همین زمان ورود رشته عصبی نزولی (Descending fibers) از مراکز بالاتر به نخاع سبب شکل گیری طناب های قدامی - جانبی نخاع (Anterolateral funiculus) می شوند (۶-۱) طول نخاع در بدو تشکیل و تا هفته هشتم مساوی با طول ستون مهره هاست به تدریج که روند رشدی نخاع کاهش و رشد ستون مهره ای افزایش می یابد اختلاف طول بین این دو عنصر به وجود می آید بطوری که در هفته بیست و چهارم حد تحتانی نخاع در محاذات مهره اول خاجی  $S_1$  و در موقع تولد در محاذات مهره سوم کمری  $L_3$  قرار می گیرد . همین اختلاف طول مسیر خروج اعصاب نخاعی را که می بایستی از سوراخهای بین مهره‌ای انجام شود از بالا به پائین بتدریج از حالت افقی به صورت مایل و نهایتاً عمودی در می آورد (شکل ۷-۱).



(شکل ۷-۱) طول نخاع با طول ستون مهره ای طی مراحل مختلف رشدی مقایسه می شود (A) هفته ۸، (B) هفته ۲۴، (C) زمان تولد و (D) در بالغین و فضای تحت عنکبوتیه.

### ناهنجاری های مادرزادی نخاع (Congenital Abnormality of the cord)

اگر به هر دلیل لوله عصبی بسته نشود ناهنجاری مادرزادی ایجاد خواهد شد. اختلال در بسته شدن لوله عصبی ممکن است در سرتاسر لوله یا محدوده خاصی از آن سبب باز ماندن لوله عصبی شود. به طوریکه بسته نشدن لوله عصبی در ناحیه مربوط به نخاع را Spina bifida و بسته نشدن آن در ناحیه مربوط به مغز را Anencephalus می گویند.

### Spina Bifida

طیف وسیعی از ناهنجاری مربوط به اختلال در بسته شدن ناحیه نخاع لوله عصبی می باشد. در درجات خفیف معمولاً اختلال نورولوژیک وجود ندارد در حالی که در موارد شدید می تواند همراه با اختلالات نورولوژیک باشد. از نظر لغوی اسپینا بیفیدا عبارت از وجود شکاف در ستون مهره ای است و در فرم ساده آن فقط عدم اتصال قسمت های پشتی مهره دیده می شود که معمولاً محدود به ناحیه کمری خاجی Lumbosacral است و علامت ظاهری ندارد و تشخیص آن در برخی موارد وجود موهای مجعد در روی ناحیه گرفتار است و یا در عکس برداری هایی از که به منظور دیگری انجام میشود این ناهنجاری تشخیص داده میشود. این نوع از آنومالی را Spina bifida occulta می نامند، که نخاع و اعصاب نخاعی ضایعه ای ندارند.

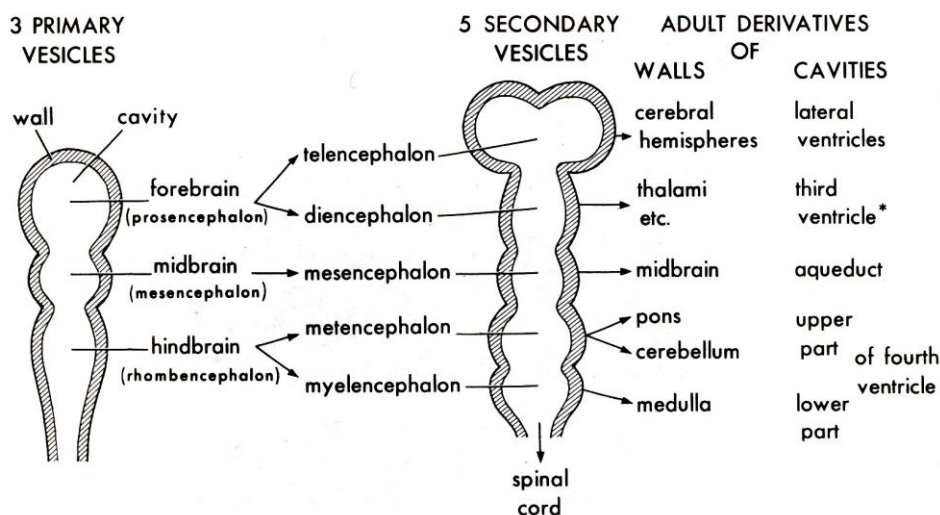
در صورتی که عدم اتصال در بیش از دو مهره باشد معمولاً مننژ نخاع از طریق شکاف موجود به قسمت پشتی برجسته شده و در زیر پوست به صورت کیسه Sac، برجسته ای قابل لمس می شود که به آن Meningocele می گویند. چنانچه به علت وسعت ضایعه علاوه بر مننژ، نخاع و اعصاب نخاعی نیز در داخل کیسه قرار گیرند اختلال را Meningomyelocele می گویند که معمولاً همراه با علائم نورولوژیک می باشد و چون در ناحیه پشتی فقط به وسیله پوست پوشیده شده خطر پاره شدن نیز وجود دارد.

در نوع دیگری Spina bifida نه تنها اختلال در بسته شدن ستون مهره ای است بلکه اختلال در بسته شدن نودان عصبی نیز وجود دارد. به طوری که بافت عصبی بصورت گسترده در سطح باز شده (Exposed) که به آن Rachischisis یا Myelocele می گویند.



### رشد مغز (Development of the brain)

همزمان با شکل گیری لوله عصبی قسمت فوقانی (Cranial) آن رشد قابل ملاحظه ای پیدا می کند که نشانه اولیه رشد مغز می باشد. بعد از بسته شدن قطب فوقانی (Cranial neuropore) این ناحیه بزرگتر شده و در هفته چهارم زندگی جنینی سه برجستگی از عقب به جلو ایجاد میشوند که حبابچه های سه گانه اولیه مغزی (Primary cerebral vesicles) نامیده می شوند و به ترتیب از پائین به بالا (Caudorostrally) مغز خلفی (Rhombencephalon) یا Hindbrain، مغز میانی (Mesencephalon) یا Midbrain و مغز قدامی (Forebrain) یا Prosencephalon گفته می شوند (شکل ۸-۱).



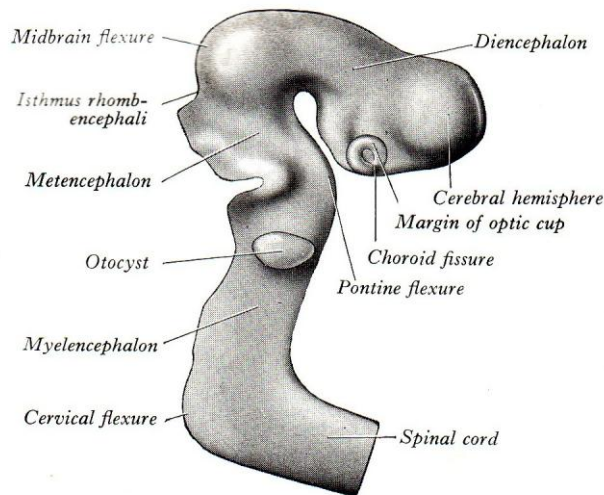
(شکل ۸-۱) مقطع شماتیک کروئال حبابچه های سه گانه و پنج گانه همراه با حفره داخلی آنها

رشد غیر مساوی حبابچه های سه گانه اولیه در ادامه روند رشدی سبب پیدایش سه خمیدگی بین قسمت های مختلف می شود به طوریکه در طی هفته چهارم اولین خمیدگی در حد مغز میانی ایجاد شده و سبب می شود که مغز قدامی در جهت شکمی (Ventral) روی قسمت های پائین تر خمیده شود و به نام خمیدگی مغز میانی (Midbrain flexure) یا خمیدگی سری (Cephalic flexure) گفته می شود. دومین خمیدگی در طی هفته پنجم در محل اتصال مغز و نخاع ایجاد می شود که تقعر آن نیز به سمت شکمی (Ventral) بوده و به نام خمیدگی گردنی (Cervical flexure) می باشد. سومین خمیدگی به نام خمیدگی پلی (Pontine flexure) است و در محل تشکیل پل ایجاد شده ولی تفاوت عمده از نظر جهت خمیدگی با دو خمیدگی قبلی دارد به طوری که تحدب آن به سمت شکمی (Ventral) می باشد (شکل ۹-۱).

در طی هفته پنجم، تقسیم مغز قدامی به دو قسمت تالاسفال (Telencephalon) و دیانسفال (Diencephalon) و مغز خلفی به دو قسمت میلین سفال (Myelencephalon) و متانسفال (Metencephalon) سبب می شود که مغز دارای پنج حبابچه شود (شکل ۸-۱).

### مغز خلفی (The rhombencephalon)

مرز مغز خلفی را در پائین خمیدگی گردنی از نخاع و در بالا قسمت باریک شده ای به نام تنگه مغز خلفی (Isthmus rhombencephali) از مغز میانی مشخص می کنند و این قسمت از مغز ابتدا طویل تر شده و طول آن به اندازه مجموع طول مغزهای میانی و قدامی می شود سپس با پیدایش خمیدگی پلی به دو قسمت دمی (Caudal) به نام میلین سفال و سری (Cranial) به نام متانسفال تقسیم می شود (شکل ۹-۱). پیدایش خمیدگی پلی در اواخر هفته چهارم و افزایش آن در طی هفته پنجم همراه با رشد مخچه سبب ایجاد کشش در صفحه سقفی (Roof plate) شده و در ادامه روند به شکل گیری بطن چهارم در نیمه فوقانی مغز خلفی منجر می شود در حالی که کانال مرکزی در نیمه تحتانی ساده تر باقی می ماند.



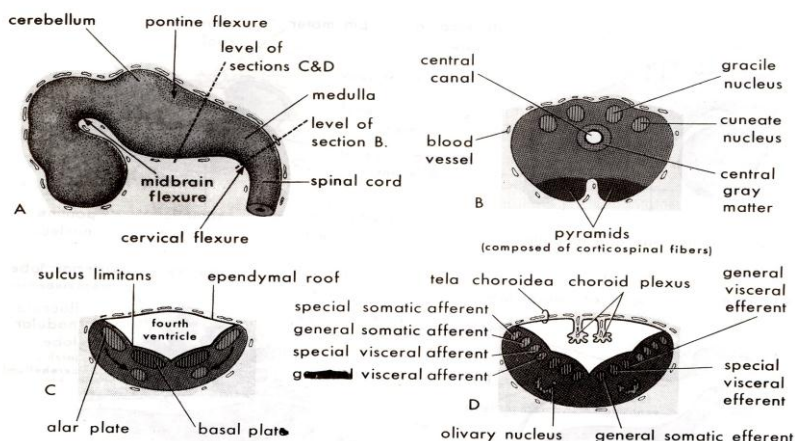
(شکل ۹-۱) نمای طرفی جنین خمیدگی مغز میانی، گردنی و پلی

### میلین سفال (Myelencephalon)

میلین سفال تبدیل به بصل نخاع می شود. بطوریکه هسته های حرکتی سوماتیک از قسمت شکمی تیغه Basal و هسته های احشایی از قسمت کاملاً پشتی آن که نزدیک شیار محدود کننده است منشا می گیرند و هسته های حسی سوماتیک از قسمت پشتی تیغه Alar و هسته های حسی احشایی از قسمت شکمی آن که نزدیک شیار محدود کننده است بوجود می آیند. بطور کلی میتوان گفت که اطراف شیار محدود کننده منشایی برای سیستم عصبی خودکار و بخش های از هر دو تیغه که دور تر از شیار محدود کننده هستند منشایی برای سیستم عصبی سوماتیک می باشند. رسیدن رشته های پائین رو منشاء گرفته از قشر مغز به قسمت شکمی میلین سفال که در حقیقت همان لایه مارژینال لوله عصبی اولیه است سبب تشکیل هرمها می شود (شکل ۱۰-۱).

### متانسفال (Metencephalon)

دامنه فوقانی (Rostral) مغز خلفی جنینی به نام متانسفال است و منشاء مخچه و پل می باشد



(شکل ۱۰-۱) سه قسمت اولیه مغز در هفته ۵ (B) برش قسمت بسته میلین سفال و شکل گیری هرمها، هسته های گراسیلیس و کونه اتوس. (C و D) برش قسمت باز میلین سفال و تمایز سلولهای صفحات بالی و قاعده ای و شکل گیری ستون های سلولی



هسته های حرکتی از تیغه Basal و هسته های حسی ان از تیغه Alar بوجود می آیند. نیمکره های مخچه از تیغه Alar و ورمیس مخچه از تیغه های Alar و Basal درست می شوند. بخشی از مجرای مرکزی میلین سفال تبدیل به بطن چهارم می شود

### مغز میانی (Mesencephalon)

از حبابچه مغزی اولیه میانی بوجود می آید و برای مدتی بصورت لوله ای با جدار باریک است. هسته های حرکتی از تیغه Basal و برجستگی های چهارگانه از تیغه Alar بوجود می آیند. افزایش رشته های عبوری در ناحیه مارژینال اولیه سبب تشکیل ساقهای مغزی Crus cerebri می شود. هسته قرمز، ماده سیاه و هسته های مشبکی مغز میانی از تیغه های قاعده ای و بالی درست می شوند. مجرای مرکزی مزانسفال تبدیل به قنات سیلوپوس شده و ارتباط بین بطن چهارم و بطن سوم را برقرار می کند.

### مغز قدامی (Prosencephalon)

از حبابچه مغزی اولیه قدامی بوجود می آید و ابتدا دارای دیواره های جانبی ضخیم است که توسط صفحات نازک سقفی و کفی بهم مربوط می شوند.

دیواره جانبی از داخل توسط شیار هیپوتالامیک (Hypothalamic sulcus) به دو قسمت پشتی و شکمی تقسیم می شود. این شیار در بالا و جلو به سوراخ بین بطنی (Interventricular) که محل شروع دیورتیکول اولیه منشاء نیمکره است و در عقب و پائین به انتهای فوقانی (Rostral) قنات مغزی می رسد. صفحه سقفی به صورت پوشش اپی تلیال نازک باقی مانده و با افزوده شدن مزانشیم عروقی به آن شبکه کوروئید (Choroid plexus) شکل می گیرد. صفحه کفی ضخیم تر شده و توده های هسته ای هیپوتالاموس و زیر تالاموس (Subthalamus) ایجاد می شوند.

دیواره جانبی در بالای شیار هیپوتالامیک تبدیل به تالاموس و متاتالاموس و در پایین شیار به هیپوتالاموس و ساب تالاموس تبدیل می شود. (شکل ۱۱-۱).

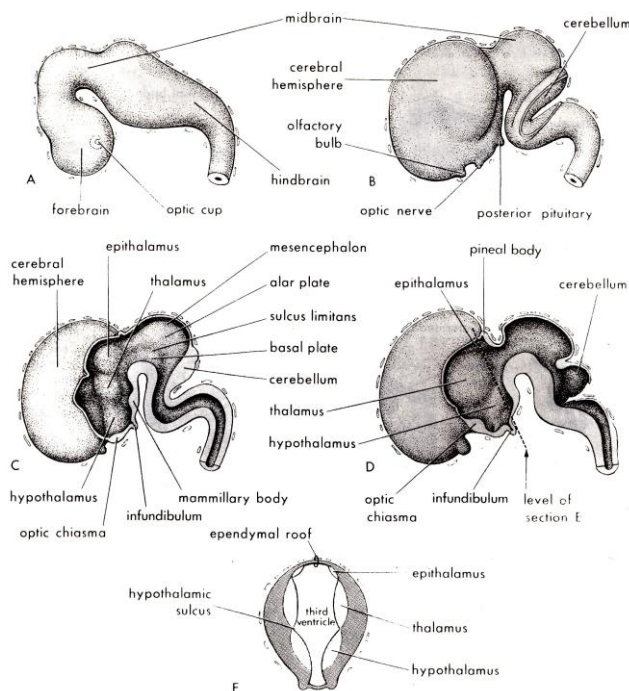
در مراحل اولیه رشد مغز قدامی حتی قبل از بسته شدن قطب فوقانی (Rostral neuropore) یک دیورتیکول جانبی به نام وزیکول بینائی (Optic vesicle) در هر سمت ظاهر می شود که با ادامه رشد تبدیل به ساقه بینائی (Optic stalk) می شود.

با ادامه رشد نوک مغز قدامی به سمت شکمی (Ventral) خمیده می شود و دیورتیکول دیگری در هر طرف به سرعت رشد می کند که نسبت به Optic stalk در موقعیت فوقانی خارجی است و این دو دیورتیکول تبدیل به نیمکره مغزی (Cerebral hemisphere) خواهند شد و حفره داخل هر کدام از دیورتیکولها با حفره قسمت میانی مغز قدامی که بطن سوم است توسط سوراخی که سوراخ بین بطنی گفته می شود در ارتباط باقی می ماند (شکل ۱۱-۱). سوراخ بین بطنی همان محل اولیه شروع رشد دیورتیکول است.

حد قدامی قسمت میانی مغز قدامی عبارت از ورقه نازکی است به نام تیغه انتهائی (Lamina terminalis) که از سوراخ بین بطنی به Optic stalk می رسد.

قسمت قدامی مغز قدامی که شامل نیمکره های مغزی است تالانسفال (End-Brain) Telencephalon و قسمت خلفی و میانی آن که شامل تالاموس، اپی تالاموس، متاتالاموس، هیپوتالاموس و ساب تالاموس است، دیانسفال (Inter-Brain) Diencephalon می باشد.

حفره داخل مغز قدامی اولیه تبدیل به بطن سوم می شود که جدارهای آن عمدتاً توسط عناصر دیانسفالی ایجاد شده است. حفرات داخل هر کدام از دیورتیکول های اولیه نیمکره های مغزی ضمن اینکه ارتباط خود را توسط سوراخ بین بطنی با بطن سوم حفظ می کنند هر کدام تبدیل به بطن جانبی (Lateral ventricle) می شوند.



(شکل ۱۱-۱) (A) سه قسمت اولیه مغز در هفته ۵ (B) منظره مشابه در هفته ۷، (C) برش ساژیتال در هفته ۷ که تالاموس، اپی تالاموس و هیپوتالاموس شکل گرفته، (D) برش مشابه در هفته ۸ که عناصر مذکور واضح تر شده، (E) برش عرضی دیانسفال که موقعیت شیار هیپوتامیک دیده می شود در این سری اشکال شکل گیری نیمکره مغزی و سوراخ بین بطنی و بطن سوم

### ناهنجاری های مادرزادی مغز (Congenital malformation of encephalon)

با توجه به اینکه مغز در داخل حفره استخوانی جمجمه رشد می کند هر گونه اشکال در شکل گیری استخوان های تشکیل دهنده جمجمه می تواند سبب بروز ناهنجاری در مغز شود. البته ناهنجاریهای ناشی از عوامل ارثی و محیطی طیف وسیعی از اختلال را در کل بدن از جمله مغز می توانند داشته باشند.

استخوانی که بیشتر گرفتار ضایعه می شود قسمت صدف (Squamous part) استخوان پس سری (Occipital) است که ممکن است تمام یا قسمتی از آن وجود نداشته باشد و در این صورت سوراخی ایجاد می شود که با سوراخ بزرگ پس سری (Foramen magnum) در ارتباط است. اگر سوراخ کوچک باشد فقط مننژ به بیرون برجسته شود ضایعه را مننگوسل (Meningocele) می گویند ولی اگر سوراخ بزرگتر باشد ممکن است علاوه بر مننژ قسمتی از مغز نیز از سوراخ به خارج برجسته شود که ضایعه را مننگو انسفالوسل (Meningoencephalocele) می نامند و چنانچه علاوه بر مننژ و مغز قسمتی از بطن ها نیز به بیرون برجسته شوند که در آن صورت ضایعه به نام مننگوایدروانسفالوسل (Meningohydroencephalocele) می باشد.

آنانسفالی (Anencephalus) یعنی تشکیل نشدن مغز که ناشی از بسته نشدن قطب فوقانی (Rostral neuropore) است و سبب می شود بافت مغزی به صورت دژنره شده در سطح دیده شود چرا که طاق (Vault) جمجمه بسته نشده و یا وجود ندارد. این ناهنجاری با ادامه حیات جنین مغایرت دارد و همراه است با ضایعات مادرزادی دیگر نظیر باز بودن کانال مهره ای در ناحیه گردن و یا نبودن گردن بطوریکه سطح صورت و سینه در یک صفحه واقع می شوند.

هیدروسفالی (Hydrocephalus) عبارت از تجمع غیر عادی مایع مغزی نخاعی (C.S.F) Cerebrospinal fluid در سیستم بطنی یا در فضای زیر عنکبوتیه است. بیشترین دلیل مادرزادی هیدروسفالی وجود اشکال در قنات مغزی (Aqueduct cerebri) است که مانع عبور Cerebro spinal fluid (C.S.F) از بطن سوم و بطن های جانبی به بطن چهارم و از آنجا به فضای زیر عنکبوتیه می شود. در این ضایعه افزایش حجم داخل جمجمه سبب می شود که سوچورهای (Suture) جمجمه وسیع باقی مانده و استخوان های جمجمه نازک شوند که نتیجه آن بزرگ شدن جمجمه است. ناهنجاریهای آناتومیکی دیگر تشکیل نشدن تمام یا قسمتی از رابط بزرگ بین نیمکرهات (جسم پینه ای Corpus callosum) که معمولاً تظاهر قابل ملاحظه ندارد و یا تشکیل نشدن تمام یا بخشی از مخچه که اختلال هماهنگی Coordination ایجاد می کند.

### رفرنس :

- ۱ - " نورواناتومی برای دانشجویان پزشکی " دکتر یوسف صادقی ۱۳۸۴ انتشارات جعفری - تهران.
- ۲ - " آناتومی بافت شناسی و جنین شناسی دستگاه عصبی " دکتر نغمه احمدیان کیا - دکتر یوسف صادقی ۱۳۹۱ انتشارات پارسه نگار - تهران.

3 - Gray's Anatomy 2008.

فصل دوم  
بافت شناسی

دکتر یوسف صادقی

اهداف

- ۱ - سلول های تشکیل دهنده بافت عصبی را بشناسد.
- ۲ - ساختار نورون و ویژگی های آنرا بداند.
- ۳ - انواع نورون را بشناسد.
- ۴ - ساختار نوروگلی و ویژگی های آنرا بداند.
- ۵ - انواع نوروگلی را بشناسد.
- ۶ - رشته عصبی را در سیستم عصبی مرکزی و محیطی و انواع آنرا بشناسد.
- ۷ - عقده ها و هسته های سیستم عصبی را بشناسد.

**بافت شناسی سیستم عصبی (Histology of the nervous system)**

بافت عصبی شامل دو دسته از سلولهاست:

- ۱- سلولهای تحریک پذیر نورون Excitable neurons
  - ۲- سلولهای تحریک ناپذیر نوروگلی و اپاندیم Non- excitable neuroglia and ependym
- تعداد نورون ها در مغز انسان حدود ۱۰۰ بیلیون و تعداد نوروگلی ها چندین برابر نورون هاست. اگر چه تعداد نوروگلی ها چندین برابر نورون ها می باشد لیکن بدلیل اندازه کوچک آنها تقریباً نصف مغز و نخاع توسط نورون ها و نصف دیگر توسط نوروگلی ها ساخته می شود.

**نورون The neuron**

در حقیقت سلول اصلی سیستم عصبی است و بعضی ها آنها را واحد آناتومیکی (Anatomical unit) و همین طور عمل کردی Functional unit سیستم عصبی می شناسند.

هر نورون تشکیل شده از هسته و سیتوپلاسم اطراف آن که مجموعاً جسم سلولی (Soma, Perikarion or Cell body) را بوجود می آورند و زواید نازکی که از جسم سلولی منشعب هستند مجموعاً زواید عصبی Neurites گفته می شوند که یا دندریت (dendrites) و یا اکسون (Axon) هستند. البته اصطلاح perikarion گاهی فقط به سیتوپلاسم اطلاق میشود چرا که karion بمعنی هسته می باشد. دندریت در نورون ها معمولاً متعدد بوده و با شاخه شاخه شدن متعدد درخت دندریتی (Dendritic tree) ایجاد می کند که تحریکات و ایمپالس ها را به طرف جسم سلولی هدایت می کنند در حالیکه اکسون منفرد بوده و ایمپالس ها را از جسم سلولی دور می کند.

**جسم سلولی (Soma)** شامل هسته و سیتوپلاسم دور آن است که توسط غشا سیتوپلاسمی احاطه شده. جسم سلولی محل تولید ارگانل های داخل نورونی می باشد و سنتز واسطه های شیمیایی (Neurotransmitter) که از طریق سیتوپلاسم داخل اکسون (Axoplasm) در طول اکسون جابجا می شوند نیز به عهده جسم سلولی است. غشا سیتوپلاسمی روی جسم سلولی و دندریت ها دارای گیرنده (Receptor) هایی هستند که توسط واسطه های شیمیایی سایر نورون ها تحریک می شوند.

هسته (Nucleus) در اغلب نورون ها کروی یا بیضی شکل و بزرگ است. هسته نورون کم رنگ بوده و گرانول های ظریف کروماتین بطور گسترده در داخل آن منتشر هستند. معمولاً یک و گاهی چند هسته (Nucleolus) در داخل هسته دیده می شوند.

سیتوپلاسم Cytoplasm دارای عناصر و اندامک هایی است:

**اجسام نیسل (Nissl bodies)** به صورت توده های گرانولار و بازوفیلیک و مجموعه ای از رتیکولوم اندوپلاسمیک ناصاف که تجمی از ریبوزوم ها (Ribosomes) روی رتیکولوم اندوپلاسمیک است در اکثریت نورون ها وجود دارد. اجسام نیسل در تمام سیتوپلاسم دیده می شود مگر در محل شروع اکسون که بصورت تپه ای (Axon hillock) است و بدلیل نداشتن اجسام نیسل رنگ پریده دیده می شود. اجسام نیسل در داخل دندریت ها نیز دیده می شود. اجسام نیسل سنتز پروتئین را در سلول انجام می دهند.

**مجموعه گلژی (Golgi complex)** توده ایست از کیسه های مسطح و وزیکول های کوچک تشکیل شده از رتیکولوم اندوپلاسمیک صاف که در نزدیک هسته دیده می شود.

**میتو کندری** در سیتوپلاسم جسم سلولی و دندریت و اکسون دیده می شوند به دلیل متابولیسم سلولی فعال نورون ها دارای تعداد زیادی میتو کندری هستند. میتو کندری ها دارای یک غشا خارجی هستند که آنرا احاطه کرده و غشا داخلی که چین چین شده و ستیخ های (Cristae) آنرا درست می کنند. میتو کندری ها تنفس سلولی را انجام می دهند و منبع اصلی تولید انرژی شیمیایی می باشند.

**نوروفیبریل ها (Neurofibril)** دسته جاتی از رشته هایی هستند که بطور موازی همدیگر در داخل جسم سلولی و زواید نورون ها دیده می شوند. در حقیقت هر نوروفیبریل دسته جاتی از میکرو فیلامنت ها (Microfilament) هستند. هر میکرو فیلامنت حدود 7nm قطر دارد که توسط میکروسکوپ الکترونی دیده می شوند. عمل کرد فیلامنت ها مشخص نیست اگرچه با دارا بودن اکتین و میوزین می توانند در مکانیسم انتقال نقش داشته باشند.

**میکروتوبول ها (Microtubules)** نیز به کمک میکروسکوپ الکترونی در سیتوپلاسم نورون تمیز داده می شوند و بطور پراکنده بین میکرو فیلامنت ها در جسم سلولی و زواید دیده می شوند. قطر میکروتوبول حدود 20-30nm می باشد و احتمالاً در مکانیسم انتقال به میکرو فیلامنت ها کمک می کنند.

**لیزوزوم ها (Lysosomes)** کیسه های به قطر 8nm هستند که توسط غشایی احاطه شده اند. لیزوزوم ها توسط مجموعه گلژی ساخته می شوند بعنوان پاک کننده های (Scavengers) داخل سلول عمل می کنند.

**سانتروزوم (Centrosome)** در نورون های نابالغ که تقسیم سلولی انجام می دهند دیده می شود. به کمک میکروسکوپ الکترونی سانتروزوم در نورون بالغ هم دیده شده و عقیده براین است که در ایجاد میکروتوبول ها دخالت دارد.

**لیپوفوشین (Lipofuscin)** بصورت گرانول های زرد رنگ در سیتوپلاسم نورون ها به خصوص در عقده های نخاعی دیده می شود که رنگدانه پیری نامیده می شود چرا که در نورون های پیرتر بیشتر دیده می شود و محصول عمل لیزوزوم ها می باشد.

**ملانین (Melanin)** در سیتوپلاسم نورون های جسم سیاه مغز میانی دیده میشود و احتمالاً ناشی از سنتز کاتکولامین (دوپامین) در این سلول هاست.

**گلیکوژن (Glycogen)** کربوهیدراتی است که در سیتوپلاسم نورون بعنوان منبع انرژی دیده می شود.

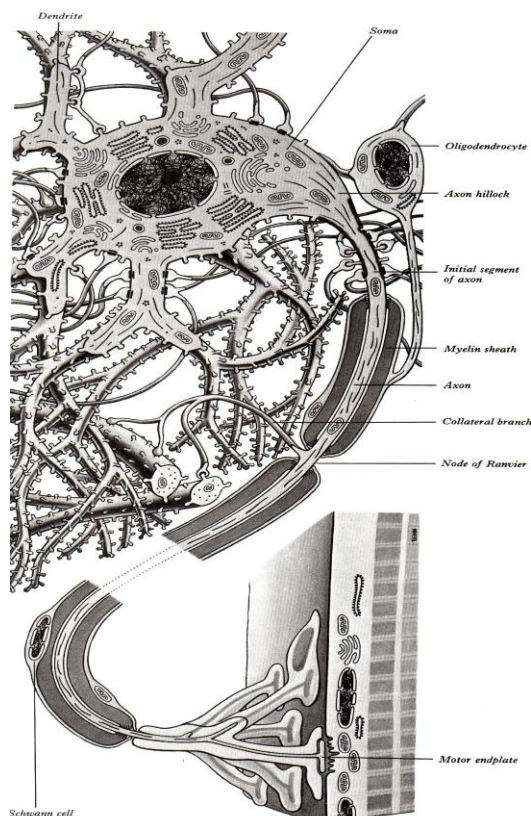
چربی (Lipid) بصورت قطراتی در سیتوپلاسم و بعنوان منبع انرژی دیده می شود.

غشا سیتوپلاسمی (Plasma Membrane) با ضخامت 8nm دور تا دور سیتوپلاسم را احاطه کرده و آنرا از بیرون نورون جدا می کند. غشا سیتوپلاسمی دارای دو لایه از مولکول های پروتئینی است که یکی داخلی و دیگری خارجی می باشد و بین آندو یک لایه از مولکول های چربی قرار گرفته. مولکول های پروتئینی سبب ایجاد کانال های هیدروفیلیک می شود که

یون‌های غیر ارگانیک از طریق آنها بدخل سلول وارد و یا خارج می‌شوند. مولکول‌های کربوهیدرات به خارج غشا چسبیده و پوشش سلولی بنام Glycocalyx ایجاد میکنند.

**دندریت‌ها (Dendrites)** زوایدی کوتاه هستند که در حقیقت ادامه سیتوپلاسم جسم سلولی هستند و نقطه شروع آن را مشکل بتوان مشخص کرد و از این رو عناصر سیتوپلاسمی در داخل دندریت دیده می‌شوند. دندریت‌ها هر چه از جسم سلولی دور می‌شوند باریکتر شده و شاخه شاخه شده نسل‌های متوالی از انشعاباتی که به تدریج باریک تر می‌شوند را بوجود می‌آورند. ریبوزوم‌ها در داخل دندریت‌ها نظیر سیتوپلاسم جسم سلولی به صورت آزاد (Free Ribosomes) و یا چسبیده به رتیкулوم اندوپلاسمیک به صورت رتیкулوم اندوپلاسمی دانه دار (rER) Rough Endoplasmic Reticulum دیده می‌شوند. تعداد این ارگانل در قسمت‌هایی از دندریت که دور از جسم سلولی می‌باشد کمتر می‌شود. مهمترین مشخصه دندریت‌ها در مطالعه با میکروسکوپ الکترونی فراوانی میکروتوبولها و نوروفیلان‌ها می‌باشد، که در نقل و انتقال دندریتی (Dendritic transport) نقش اساسی دارند.

دندریت‌ها دارای سطح مستعد برای تماس سیناپسی هستند و در دندریت‌ها برجستگی‌های کوچکی به نام خار دندریتی (Dendritic spines) دیده می‌شوند که مختص ایجاد تماس سیناپسی می‌باشند. (شکل ۱-۲). وجود خار‌های دندریتی یکی از معیارهای تقسیم بندی نورون‌ها نیز می‌باشد.



شکل (۱-۲) شمای ساختمان یک نورون با دندریت‌های متعدد و خارهای دندریتی که با انتهای سیناپسی مرتبط هستند. سیتوپلاسم نورون با ارگانل‌های مختلف و اکسون نورون که دارای غلاف میلینی است و در انتها با رشته عضلانی سیناپس دارد.

**اکسون (Axon)** زائیده ایست که از جسم سلولی یا از تنه یک دندریت اصلی شروع می‌شود. شروع آن در روی جسم سلولی به صورت برآمدگی مخروطی شکلی به نام تپه اکسونی (Axon hillock) می‌باشد. قسمتی از اکسون که بعد از تپه اکسونی



قرار گرفته موسوم به قطعه ابتدایی ( Initial segment ) است. که عبارت از فاصله بین راس تپه اکسونی تا نقطه شروع پوشش میلینی اکسون می باشد.

شروع غلاف میلین بعد از قسمت ابتدایی اکسون است و تا شاخه های انتهایی ادامه دارد. قسمتی از اکسون که میلین آن توسط زائده یک اولیگودندروسیت ایجاد می شود به نام قسمت بین گرهی یا ( Internodal segment ) است. فاصله بین آنها را گره های رانویه ( Nodes of Ranvier ) می گویند.

سطح اکسون صاف است و قطر آن در طول اکسون یکسان می باشد اگر چه در نورون های مختلف متفاوت می باشد. اکسون در بعضی از نورون ها کوتاه و در بعضی خیلی طویل است. غشایی که اکسون را پوشانده بنام اکسولما (Axolema) و سیتوپلاسم داخل اکسون را اکسوپلاسم (Axoplasm) میگویند. در اکسوپلاسم اجسام نیسل و مجموعه گلژی وجود ندارد. غشاء اکسون (Axolema) در قسمت ابتدایی دارای پایین ترین آستانه تحریک پذیری است و در نتیجه محل شروع پیام عصبی از این قسمت می باشد. میکروتوبول ها و نوروفیلان ها در قسمت ابتدایی نیز دیده شده و به سمت دیستال اکسون کشیده می شوند که در جریان اکسونی (Axonic Flow) نقش قابل توجهی دارند.

انتهای اکسون ها در سلولهای عصبی دیگر، رشته های عضلانی یا سلولهای غده ای ختم می شوند. در سیستم اعصاب مرکزی اکسون یک نورون درمحل به نام سیناپس Synapse به سایر سلولهای عصبی ختم می شود. موقعی که اکسون به انتهایی سیناپسی نزدیک می شود اکثرا ایجاد شاخه های متعدد می کند. ناحیه ختم اکسون اکثرا به صورت ناحیه کم و بیش متسع می باشد که موسوم به تکمه انتهایی (Terminal boutons) است (شکل ۱-۲). اکسون همواره ایمپالس عصبی را از جسم سلولی دور میکند. اکسون های نورون های حسی عقده ریشه خلفی اعصاب نخاعی برخلاف بقیه اکسون ها ایمپالس عصبی را که از محیط دریافت کرده به سمت جسم سلولی می برند و لذا گاهی بنام زائده محیطی اطلاق میشوند.

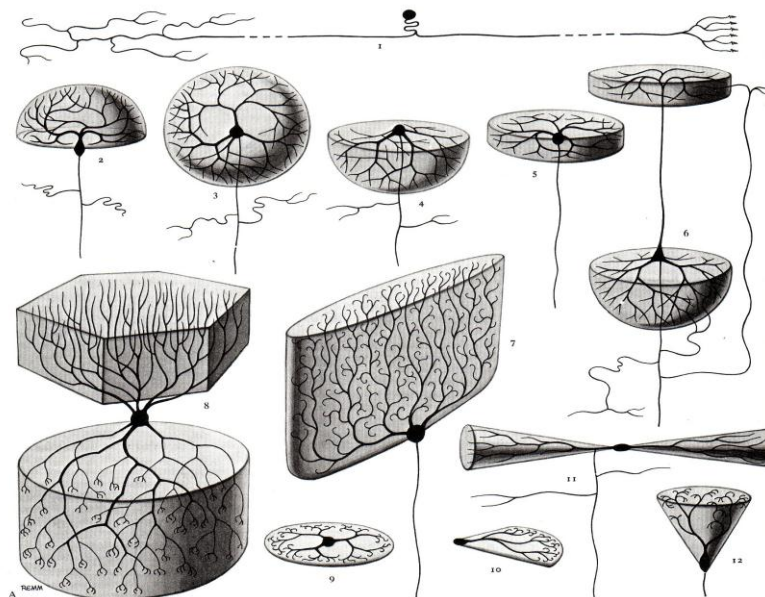
### انواع نورون

نورون سلولی است با اندازه های بسیار متفاوت به طوریکه قطر کوچکترین نورون ها در حدود ۵ میکرون (۵μm) و بزرگترین نورونها در حدود ۱۲۰ میکرون (۱۲۰μm) می باشد. طول اکسون نورونها از چند میلی متر تا حدود یک متر می باشد، و گاهی حجم اکسون یک نورون صد برابر بزرگتر از حجم جسم سلولی آن می باشد. بعلاوه تعداد زیاد نورون ها از یک سو و تفاوت های زیاد ساختاری و عملکردی، نورون ها را با روش های مختلف تقسیم بندی میکنند.

براساس زواید سلولی نورون ها را به سه گروه تقسیم می کنند.

- ۱ - نورون های یک قطبی (Unipolar neurons) که یک زائده به جسم سلولی متصل است و کمی دور تر از جسم سلولی به شاخه های دندریتی و اکسون تقسیم می شود نظیر نورون های هسته مزانسفالی تری ژمو و نورون های عقده ریشه خلفی اعصاب نخاعی. گاهی این نورونها را یک قطبی کاذب Pseudounipolar می نامند چرا که یک قطبی شدن آن در روند رشدی ثانویه است (شکل ۲-۲). بدین معنی که در حقیقت دو زائده دارند ولی ایندو در ابتدا بقدری بهم نزدیکند که فاصله آنها قابل مشاهده نمی باشد.
- ۲ - نورونهای دو قطبی (Bipolar neurons) که دارای دو زائده در دو قطب جسم سلولی است یکی دندریت و دیگری اکسون. نظیر نورون های دو قطبی شبکیه و نورون های عقده ای شنوایی و دهلیزی (شکل ۲-۲).
- ۳ - نورون های چند قطبی (Multipolar neurons) که دارای زواید متعددی است، به طوریکه به جسم سلولی به طور معمول یک اکسون و چندین دندریت متصل می باشد، اکثریت نورون های سیستم اعصاب مرکزی از این نوع می باشد (شکل ۲-۲).

نورونهای چند قطبی را به نام های مختلف ذکر می کنند که در شکل ۲-۲ مشاهده می کنید.



شکل ۲-۲) شمای انواع نورون ها، (۱) نورون یک قطبی، (۲) نورون دو قطبی، (۳) نورون Stellate، (۴)، (۵) و (۱۱) اشکال مدیغه نورون های چند قطبی، (۶) نورون هرمی، (۷) سلول پورکنژ، (۸) نورون گلژی (۹) و (۱۰) سلولهای آماکین و (۱۲) نورون گلمرول.

تقسیم بندی خاص بر اساس اندازه نورون ها توسط Golgi پیشنهاد و توسط Cajal تعریف شده که بدین ترتیب نورون ها را به دو گروه تقسیم می کنند:

الف- نورون های تیپ یک گلژی ( Golgi type I ) با جسم سلولی بزرگ و اکسون بلند به طوری که اکسون آنها یک ناحیه از سیستم عصبی مرکزی را با سایر قسمت های سیستم عصبی مرکزی مرتبط میکنند، و یا از سیستم عصبی مرکزی به عضله یا پوست در محیط می رسند.

ب- نورون های تیپ دو گلژی (Golgi type II) با جسم سلولی کوچک و اکسون کوتاه که در نزدیک جسم سلولی ختم می شوند. این نوع را نورون کوچک (Microneuron) و یا Interneuron نیز می گویند که مناطق خیلی نزدیک بهم را در سیستم عصبی با هم مرتبط میکنند. تعداد این نوع خیلی زیاد است بطوریکه ۹۰ درصد کل نورون ها در سیستم عصبی مرکزی از همین نوع می باشد.

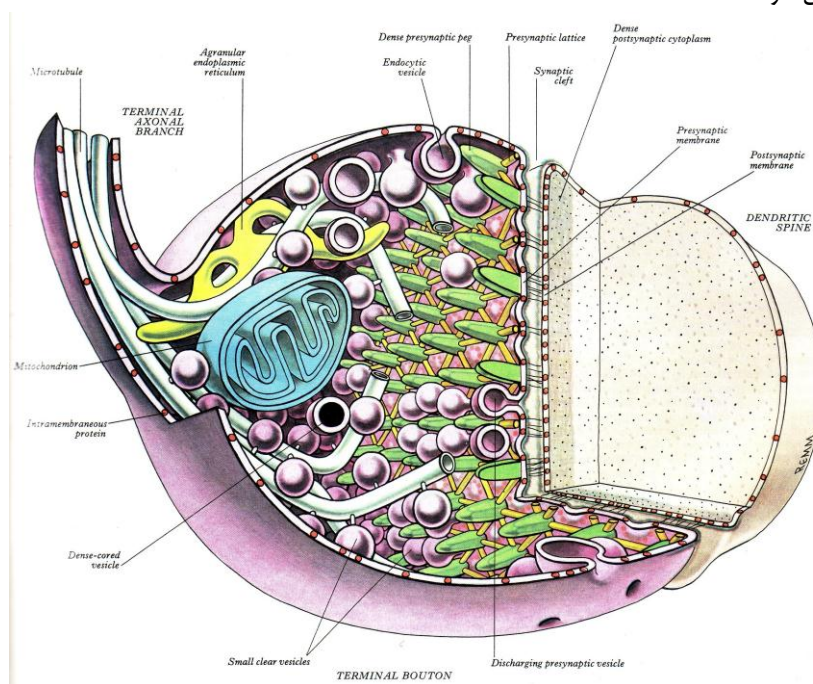
روش دیگری که برای تقسیم بندی نورون ها بکار برده می شود شکل جسم سلولی است مثل نورون هرمی که شکل جسم سلولی آن هرمی شکل است یا سلول های میترا که جسم سلولی شبیه کلاه اسقف هاست و گاهی نحوه آرایش تقسیمات دندریتی هست که مبنای اسم گذاری نورون هاست مثل نورون های پورکنژ در قشر مخچه که آرایش درخت دندریتی خاص و دیواره مانند دارد و یا نورون های بسکت (Basket cells) که تقسیمات دندریتی آنها منظره ای شبیه تور بسکت ایجاد میکند .

### سیناپس ها (Synapses)

تعداد خیلی زیاد نورون در سیستم عصبی وجود دارند که از طریق ارتباط با همدیگر مسیر هدایتی و عملکردی زیادی را ایجاد میکنند و در مواقعی نورون ها برای ایجاد عملکرد با سایر سلول ها نظیر سلول های عضلانی و یا سلول های جدار عروق و غیره ارتباط دارند. به محل اتصال بین نورون ها و یا نورون با سایر سلولها سیناپس می گویند.

غشای روی قسمت های مختلف نورون همگی دارای پتانسیل ایجاد سیناپس است و لذا قسمتی از یک نورون می تواند با هر قسمت از نورون بعدی سیناپس داشته باشد. شایعترین سیناپس بین اکسون یک نورون با دندریت نورون بعدی است که سیناپس اکسونی - دندریتی (Axo - dendritic) گفته میشود.

برای بررسی ساختار سیناپس شایعترین فرم سیناپس مطالعه می شود که دارای یک تکمه پیش سیناپسی (Presynaptic bouton) یا کیسه سیناپسی (Synaptic bag) در تکمه انتهایی اکسون یک نورون و یک زائده پس سیناپسی (Postsynaptic process) است که روی دندریت نورون دیگر میباشد و این دو قسمت توسط شکاف سیناپسی (Synaptic cleft) از هم جدا می شوند که در هر دو قسمت ناحیه ای فشرده از سیتوپلاسم دیده می شود. به کمک میکروسکوپ الکترونی در شکاف سیناپسی رشته های عبوری ظریفی دیده می شود. ضمناً در تکمه پیش سیناپسی وزیکول های کوچک سیناپسی نزدیک به شکاف سیناپسی تجمع یافته اند، و میکروتوبول های (Microtubules) اکسونی نزدیک به غشاء پیش سیناپسی هستند. وزیکول ها در اطراف میکروتوبول ها قرار گرفته و توسط رشته های ظریفی با آنها در ارتباط هستند (شکل ۳-۲) که احتمالاً این مساله به انتقال وزیکول های حاوی واسطه ها ی شیمیایی به سمت غشاء پیش سیناپسی کمک می کند. وزیکول ها در موقع دپولاریزه شدن غشاء از نقاط خاصی (Synaptopores) عبور کرده وارد شکاف سیناپسی می شوند.



(شکل ۳-۲) ارگانیزاسیون کلی یک سیناپس (سیناپس تحریکی از نوع یک گلزی) - تکمه سیناپسی - ساختارهای پیش سیناپسی

در پستانداران در اکثریت سیناپس ها انتقال شیمیایی انجام می شود. در مهره داران رده پائین تر و در بی مهره گان سیناپس های الکتریکی زیاد دیده می شود که در آنها انتقال یون ها بین دو نورون باعث انتقال ایمپالس عصبی بین نورون ها میشود. این سیناپس را اتصال شکافی شکل (Gap junction) می گویند که در بین فیبر های عضله قلبی و عضله صاف زیاد دیده میشود و سرعت هدایت در اینها بسیار زیادتر از سیناپس های شیمیایی می باشد. امروزه گزارش هایی هست که این نوع سیناپس ها در بین نورون های سیستم عصبی مرکزی نیز دیده می شوند بخصوص بین آستروسیت ها با همدیگر و حتی آستروسیت ها با نورون ها.

### نوروگلی Neuroglia

سلولهای تحریک ناپذیر در سیستم عصبی هستند که به عنوان بافت همبندی سیستم عصبی هستند. وظایف بسیار مهمی در سیستم عصبی به عهده آنهاست. نوروگلی ها کوچک تر از نورون ها هستند و تعداد آنها ۵ تا ۱۰ برابر بیشتر از نورون هاست. در سیستم اعصاب مرکزی سلولهای تحریک ناپذیر عبارتند از انواع سلولهای نوروگلیال و سلولهای اپاندیم.

### انواع سلولهای نوروگلیال Neuroglia cell types

بر اساس منشاء جنینی سلولهای نوروگلیال را به دو گروه تقسیم می کنند.

- ۱- سلولهای ماکروگلیا (Macroglia) که از صفحه عصبی منشاء گرفته اند یعنی منشا اکتودرمی دارند و اکثریت سلولهای نوروگلیال را تشکیل می دهند.
  - ۲- سلولهای میکروگلیا (Microglia) که از بافت مزودرمی اطراف سیستم عصبی منشاء گرفته اند و اندازه کوچکتری دارند.
- ماکروگلیا ها شامل آستروسیت ها (Astrocytes) و اولیگودندروسیت ها (Oligodendrocytes) می باشد .

**آستروسیت ها** دارای جسم سلولی کوچک با تعداد زیادی از زوائد دندریتی هستند. زوایدی از آستروسیت ها در دور عروق خونی انتهای متسع شده دارند بنام پای دور عروقی (Pericapillary end feet)، بعضی دیگر دور جسم سلولی نورون انتهای متسع شده دارند بنام پای دور نورونی (Perineuronal end feet) و بعضی هم زیر نرم شامه بنام پای زیر نرم شامه (Subpial end feet) . وجود چنین زوایدی سبب میشود که آستروسیت ها هم در حفظ ساختار و اسکلت بافت عصبی نقش داشته باشند و هم در تغذیه خونی آن موثر باشند.

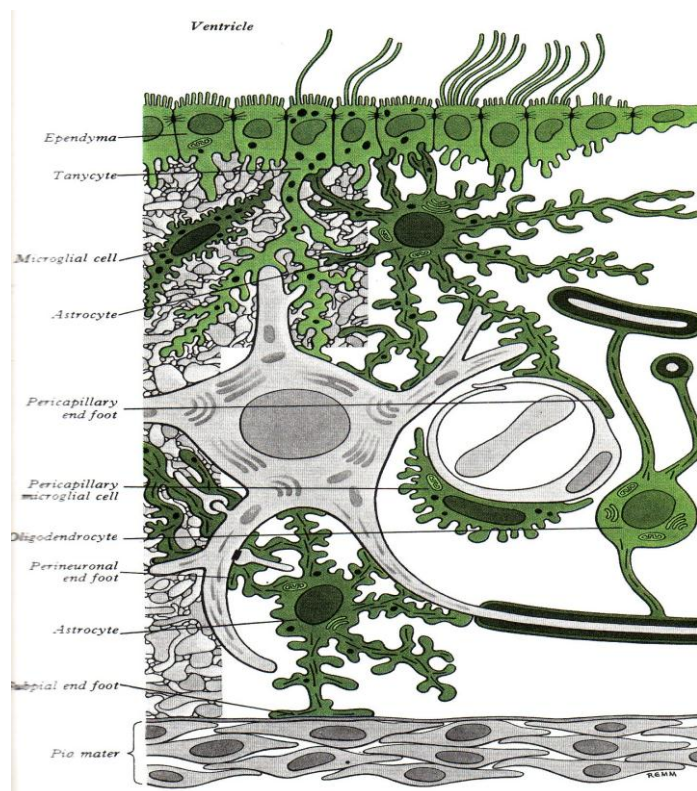
آستروسیت های پرتوپلاسمی (Protoplasmic astrocytes) ستاره ای شکل با زوائد کوتاه و شاخه شاخه که در بین اجسام سلولی نورون ها قرار دارند و لذا بیشتر در ماده خاکستری بافت عصبی هستند و آستروسیت های فیبروز (Fibrous astrocytes) با زوائد غیر قرینه و بلند که اغلب در مسیر شعاعی بین رشته های عصبی قرار می گیرند و لذا عمدتاً در ماده سفید دیده می شوند. ( شکل ۴-۲ ) در سیتوپلاسم آستروسیت های فیبروز فیلامنت های بیشتری نسبت به آستروسیت های پرتوپلاسمی دیده می شوند.

آستروسیت ها با همدیگر و گاهی با نورون ها دارای اتصالات شکافی شکل (Gap junction) هستند.

**اولیگودندروسیت ها** جسم سلولی کوچکتر و زوائد کمتری نسبت به آستروسیت ها دارند و در سیتوپلاسم آنها فیلامنت دیده نمی شود. گاهی به صورت سلولهای داخل دسته ای (Intrafascicular) در نوارهای میلین دار و گاهی به صورت اولیگودندروسیت های اطراف نورونی (Perineuronal) به طوریکه زوائد آنها مجاور جسم سلولی نورون هستند دیده می شوند. نقش اصلی آنها ایجاد میلین دور اکسون های سیستم اعصاب مرکزی است. اولیگودندروسیت ها معمولاً چندین اکسون را در غلاف های میلین مجزا در برمی گیرند، در حالیکه در سیستم اعصاب محیطی سلول شوان فقط یک اکسون را در بر می گیرد (شکل ۴-۲).

**گلیوبلاست ها (Glioblasts)** سلولهایی هستند که هم قبل از تولد و هم بعد از آن قابلیت تبدیل به ماکروگلیاها را دارند. سلولهایی هستند مدور با هسته رنگ پریده و سیتوپلاسم حاوی ریبوزوم های آزاد. تعداد گلیوبلاست ها زیاد است. حتی در بالغین به تعداد زیاد در ناحیه تحت آپاندیم (Subependymal) دیده می شوند.





(شکل ۴-۲) شمای انواع سلولهای غیر نورونی در سیستم اعصاب مرکزی (انواع سلولهای نوروگلیال) میکروگلیا کوچکترین سلولهای گلیال هستند و دارای تعداد زیادی زوائد دندریتی نازک، ظریف و کوتاه می باشند.

به کمک میکروسکوپ الکترونی هسته آنها هتروکروماتیک و پهن دیده می شود و سیتوپلاسم آنها دارای مقدار زیادی لیزوزوم است که شباهت آنها را به ماکروفاژهای خارج عصبی نشان می دهد. این سلولها در جریان ضایعات سیستم عصبی بعنوان ماکروفاژ عمل می کنند.

**سلولهای اپاندیم (Ependymal cell)** سلولهای اپی تلیالی مکعبی ساده هستند ، که جدار کانال مرکزی و حفرات بطنی را در نخاع و مغز مفروش می کنند. این سلولها از سلولهای زیای اولیه بعد از بوجود آمدن Neuroblasts (که به نورو تبدیل میشوند) و Glioblasts (که به نوروگلیاها تبدیل می شوند) بوجود می آیند. مشخصه این سلولها داشتن تعداد زیاد Microvilli و یک یا چند Cilia در سطح Ventricular می باشد که به حرکت مایع مغزی نخاعی کمک می کند.

سلولهای اپاندیم مجاور هم با همدیگر اتصالات شکافی شکل (Gap junction) دارند. مایع مغزی نخاعی براحتی می تواند وارد فضاهای بین سلولی بافت سیستم عصبی مرکزی شود.

سه گروه سلول اپاندیم دیده میشود

۱ - اپاندیموسیت ها (Ependymocytes) در جدار کانال مرکزی و بطن های مغزی بصورت یک ردیف دیده میشوند و لذا در تماس با مایع مغزی نخاعی هستند. سطوح مجاور بین آنها فاقد اتصالات شکافی شکل هستند و مایع مغزی نخاعی در فضا های بین سلولی بافت سیستم عصبی مرکزی قرار میگیرد.

۲ - تانی سیت ها (Tanycytes) در بخش هایی از کف بطن سوم روی برجستگی میانی (Median eminence) و هیپوتالاموس را میپوشانند. این سلول ها دارای زوایدی هستند که پا های انتهایی دور عروقی دارند.

۳ - سلول های اپی تلبال کوروئیدی (Chroidal epithelial cells) این سلول ها سطوح شبکه کوروئیدی را میپوشاند. کناره ها و قاعده این سلول ها چین دار هستند و در نزدیک سطح نزدیک به حفرات بطنی اتصالات محکم ( Tight Junction ) بین آنها دیده میشود و این نوع اتصالات مانع عبور مایع مغزی نخاعی به بافت زیرین می شود. شبکه کوروئیدی (Choroid plexus) در طی مراحل رشدی بعضی از قسمت های مغز لایه سلولهای اپاندیمی در تماس با لایه مننژی پر عروق قرار گرفته و Tela choroid نامیده می شود. در سقف بطن چهارم، سقف بطن سوم و در طول شیار کوروئید کف بطن های جانبی این ساختار شکل می گیرد. سلولهای اپاندیمی این محل به اپی تلیوم ترشعی دیفرانسیه می شود. که در ترکیب با عروق خونی مننژ مجموعه ای به نام شبکه کوروئید (Choroid plexus) درست می شود.

این شبکه جهت تولید مایع مغزی نخاعی می باشد و چون این پروسه وابسته به انرژی می باشد لذا سلولهای اپاندیمی در این شبکه دارای تعداد زیادی میتوکندری هستند.

### سیستم عصبی محیطی Peripheral nervous system

شامل تمام عناصر نورونی خارج از مغز و نخاع می باشد نظیر نورون های حسی و گیرنده های آنها، اکسون نورون های حرکتی تحتانی (Lower motor neurons) که از تنه مغزی یا نخاع به سمت عضلات مخطط می روند ، و بخش های محیطی سیستم اعصاب احشائی.

### سلولهای شوان (Schwann cells)

سلولهای شوان که بنام Neurolemal cells نیز گفته میشوند تک تک رشته های عصبی محیطی را می پوشانند. و در حقیقت میلین رشته های عصبی محیطی توسط این سلولها ساخته می شود. در رشته های عصبی میلین دار هر سلول شوان فقط یک قسمت از اکسون را که بنام فاصله بین گره ای (Internodal space) است پوشش داده و غلاف میلین را درست می کند. این کار مشابه کار اولیگودندروسیت ها در سیستم عصبی مرکزی است. و هر دو این سلولها اگرچه منشاء Neuroectodermal دارند، ولی دو تفاوت مهم دارند:

نخست اینکه هر سلول شوان فقط یک Internodal segment از میلین یک رشته عصبی را درست می کند. در حالیکه یک اولیگودندروسیت ممکن است ۴۰ تا ۵۰ Internodal segment را از رشته های عصبی مختلف را میلین دار کند. دوم اینکه رشته های فاقد میلین در سیستم عصبی محیطی در سیتوپلاسم سلولهای شوان تکیه میکنند که به منظور دریافت حمایت است، در حالیکه در سیستم عصبی مرکزی توسط اولیگودندروسیت ها احاطه نشده اند بلکه زواید آستروسیت ها آنها را در برگرفته.

### ساختار اعصاب محیطی (Structure of Peripheral Nerves)

عصب محیطی از رشته های عصبی درست شده و رشته عصبی عبارت از اکسون و یا دندریت سلول عصبی است. پوشش میلینی رشته ها در اعصاب محیطی توسط سلول های شوان انجام می شود. البته تعدادی از رشته ها فاقد میلین هستند. تنه هر عصب محیطی مجموعه ای از دستجات عصبی و هر دسته عصبی مجموعه ای از رشته های عصبی است. تنه عصبی توسط Epineurium که عبارتست از یک غلاف محکم از جنس بافت همبند ، با رشته های کلاژن زیاد پوشانده شده است.

هر دسته عصبی که در داخل تنه عصبی قرار گرفته توسط Perineurium که از جنس بافت همبندی است احاطه شده. و رشته های عصبی تشکیل دهنده دسته عصبی هر کدام توسط Endoneurium که غلافی از جنس بافت همبندی شل (شامل فیبروبلاست، رشته های کلاژن و عروق خونی ریز) است پوشانده شده و این پوشش در روی غلاف میلین رشته عصبی می باشد.

این پوششها علاوه بر نقش حفاظتی روی عصب حامل عروق مربوط به آن نیز می باشند.



### عقدۀ های محیطی (Peripheral Ganglia)

اجسام سلولی نورون های تشکیل دهنده عقدۀ های حسی توسط سلولهای شوان مدیفته شده به نام سلولهای Capsular و Satellite احاطه شده اند. این سلولها اجسام سلولی نورون های حسی را در بر می گیرند. بافت همبندی مشابه با Epineurium و Perineurium رشته های عصبی محیطی در روی عقدۀ های حسی نیز قرار می گیرند و پوششی برای آن ایجاد می کنند.

نورون های تشکیل دهنده عقدۀ های محیطی از نوع یک قطبی هستند و جسم سلولی آنها گرد یا بیضی شکل است. البته نورون های تشکیل دهنده عقدۀ های دهلیزی و شنوایی از نوع دو قطبی می باشند. زواید محیطی نورون های داخل عقدۀ به انتها های حسی محیطی می روند در حالیکه زواید مرکزی به سیستم عصبی مرکزی می روند. نورون های عقدۀ های سیستم اعصاب احشائی مشابه عقدۀ های حسی پوشانده شده اند اگرچه لایه سلولهای Satellite شبیه آنچه در عقدۀ های حسی دیده می شود نمی باشد.

### سلولهای بنیادی عصبی (Nervous stem cells)

در بسیاری از بافت های اندام های بالغ، جمعیتی از سلولهای بنیادی وجود دارد که می تواند به طور مداوم یا در پاسخ به آسیب وارده سلولهای جدید تولید کند. این جمعیت در بافتها ثابت و پایدار می ماند، پس از تقسیمات سلولی فقط برخی از سلولهای دختر تمایز می یابند در حالیکه بقیه بصورت سلولهای بنیادی باقی می ماند. از آنجا که نورون ها تقسیم نمی شوند تا سلولهایی را که از طریق حادثه یا بیماری از دست رفته اند جایگزین کنند، موضوع سلولهای بنیادی عصبی در سالهای اخیر تحت بررسی جدی می باشد. مخزن سلولهای بنیادی عصبی می تواند یک منبع ذخیره از سلولهایی تشکیل دهد که در صورت تحریک مناسب قادرند نورون های از دست رفته را جایگزین کنند.

برخی از مناطق مغز و نخاع در پستانداران بالغ سلولهای بنیادی را که قادرند استروسیت ها، نورون ها و اولیگودندروسیت ها را تولید کنند حفظ می کنند.

اخیرا مشخص شده است که سلولهای بنیادی عصبی میتوانند حتی سلولهایی تولید کنند که ارتباطی با بافت عصبی ندارند. این مشاهده نشان می دهد که سلولهای بنیادی عصبی از ظرفیت بالایی برای تمایز برخوردارند.

### نکات کلینیکی Clinical points

#### تومور نورون ها (Tumors of neurons)

وقتی بحث تومور در سیستم عصبی مطرح می شود، بایستی در نظر داشته باشیم که در سیستم عصبی بافت های مختلفی وجود دارد. در سیستم عصبی مرکزی نورون ها، نوروگلیاها، عروق خونی و مننژ و در سیستم عصبی محیطی نورونها، سلولهای شوان، با بافت همبندی و عروق خونی وجود دارد. تومور در نورون های سیستم عصبی مرکزی نادر است ولی در نورون های سیستم عصبی محیطی نادر نمی باشد.

#### تومور در نوروگلیا (Tumors of neuroglia)

حدود ۴۰ الی ۵۰ درصد از تومورهای داخل جمجمه تومورهای نوروگلیاها می باشد این تومورها را Glioma می گویند. تومور در استروسیت ها شایع تر است و شامل Astrocytoma و Glioblastomas می باشد. بغیر از تومور سلولهای اپاندیم (Ependymomas) تومور سایر نوروگلیاها خیلی تخریب کننده (Invasive) هستند.

#### گلیوزیس (Gliosis)

بدنبال ضایعه در سیستم عصبی بعد از ضربه فیزیکی ویا انسداد عروقی، هیپرپلازی و هیپرتروفی در استروسیت در واکنش به ضایعه دیده می شود که این حالت را Gliosis می گویند.

### سلولهای میکروگلیال و بیماری ها (Microglial cells and disease)

در واکنش به ضایعات تورمی یا دژنراتیو سلولهای میکروگلی بسرعت پرولیفره شده و تبدیل به فاگوسیت های فعال می شود. این عمل به پاک سازی محیط کمک می کند.

### نوروژنسیس (Neurogenesis)

براساس اطلاعات کلاسیک نوروژنسیس یا توانایی تولید نورون از سلول های دیفرانسیه نشده یا سلول های پیش ساز محدود به دوره رشد قبل از تولد است. و بر این مبنا به نظر می آید که مرگ نورون ها باعث کاهش تعداد نورون در تمام زندگی خواهد بود و یا عبارتی نورون هایی که در زمان تولد هستند بایستی مراقبت شوند چرا که در صورت از بین رفتن جایگزین نخواهند شد. شواهد و یافته های جدید نشان داده که تعداد محدودی از سلول های عصبی در نواحی محدودی بعنوان سلول های پیش ساز نورون هستند و توانایی تقسیم و دیفرانسیه شدن به نورون را دارند.

### رفرنس:

- ۱- " نورواناتومی برای دانشجویان پزشکی " دکتر یوسف صادقی ۱۳۸۴ انتشارات جعفری - تهران.
- ۲- " آناتومی بافت شناسی و جنین شناسی دستگاه عصبی " دکتر نغمه احمدیان کیا - دکتر یوسف صادقی ۱۳۹۱ انتشارات پارسه نگار - تهران.

3 – Gray's Anatomy 2008.

## فصل سوم

آناتومی : دکتر یوسف صادقی  
رادیو آناتومی: دکتر نوشین بهبودی مقدم

### اهداف:

- ۱ - تقسیم بندی و جایگاه سیستم عصبی مرکزی را بدانند.
- ۲ - شکل ظاهری قسمت های مختلف آنرا بشناسد .
- ۳ - کلیات ساختار درونی قسمت های مختلف را بدانند.
- ۴ - رشته ها و نوار های عصبی را از نظر منشا مسیر و انتها و تقاطع و یا عدم تقاطع بدانند.
- ۵ - محل تقاطع های رشته های بالا رو و پایین رو را بدانند.
- ۶ - موقعیت و شکل ماده خاکستری را در قسمت های مختلف سیستم عصبی مرکزی بشناسد.
- ۷ - ارتباطات قسمت های مختلف سیستم عصبی مرکزی را بدانند.
- ۸ - پوشش های سیستم عصبی مرکزی (منز) را بدانند.
- ۹ - فضا های بین لایه های منز را بشناسد.
- ۱۰ - عروق تغذیه کننده قسمت های مختلف را بشناسد.
- ۱۱ - با اهمیت شناخت آناتومی سیستم اعصاب در شناخت و تجزیه تحلیل علایم و نشانه های درگیری سیستم عصبی آشنا شود.
- ۱۲ - مجرای مرکزی و سیستم بطنی را بشناسد.
- ۱۳ - فضای زیر عنکبوتیه و ارتباط آن با سیستم بطنی و بن بست های آن را بشناسد.
- ۱۴ - تصویر نرمال قسمت های مختلف سیستم عصبی مرکزی را در تصویر تهیه شده با انواع دستگاه های تصویر برداری بشناسد.

## نخاع شوکی

### Spinal medulla or Spinal cord

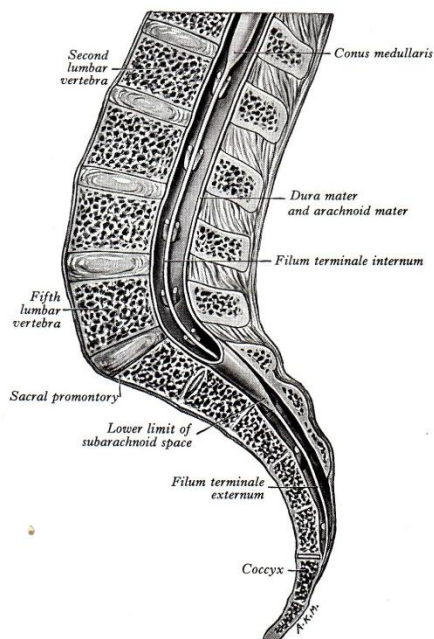
#### شکل ظاهری و جایگاه

نخاع شوکی قسمتی دراز و تقریباً استوانه ای شکل از سیستم اعصاب مرکزی (C.N.S) است که در داخل کانال مهره ای (Vertebral canal) قرار دارد. طول نخاع حدود ۴۳-۴۵ سانتی متر است و با توجه به طول متوسط ۷۰ سانتی متری کانال مهره ای در بالغین، حدود  $\frac{2}{3}$  فوقانی آنرا اشغال می کند. قطر نخاع کمتر از قطر کانال مهره ای است و در فاصله محیط خارجی نخاع و محیط داخلی کانال مهره ای پوشش هائی از جنس بافت هم بند به نام منز (Meninges) و فضا هایی قرار گرفته است.

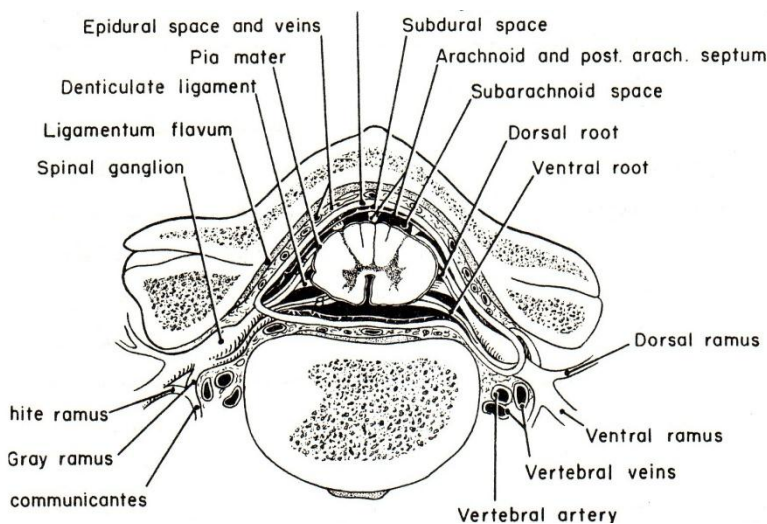
#### انتهای فوقانی و تحتانی نخاع

**الف:** انتهای فوقانی به علت تبدیل تدریجی نخاع به بصل النخاع به صورت صفحه ای قرار دادی در نظر گرفته می شود که در عقب از روی کنار فوقانی قوس خلفی مهره اطلس و در جلو از وسط زائده دندانی مهره دوم گردن ( Axis ) می گذرد. این صفحه فرضی در اصل بر این اساس است که از بالای اولین زوج از اعصاب نخاعی عبور می کند.

ب: انتهای تحتانی در شخص بالغ و سالم از نظر ستون مهره ای معمولاً در محاذات دیسک بین مهره های اول و دوم کمری قرار دارد که ممکن است در حد مهره ۱۲ پشتی یا مهره اول کمری و حتی مهره دوم کمری نیز دیده شود. انتهای تحتانی نخاع در ماه سوم از زندگی جنینی در حد راس استخوان خاجی، در ماه پنجم در حد قاعده آن و در زمان تولد در محاذات مهره سوم کمری است. این اختلاف طول سبب می شود که رشته ای از جنس بافت هم بندی به نام رشته انتهایی (Filum terminal) از حد تحتانی نخاع انسان بالغ تا حد تحتانی کانال مهره ای کشیده شده و در آنجا به پشت استخوان دنبالچه (Coccyx) بچسبند و تا حدی باعث تثبیت نخاع در جایگاه خود می باشد (شکل ۱-۳).



(شکل ۱-۳) شمای نیمرخ از ستون فقرات کمری - خاجی - مخروط انتهایی، رشته انتهایی و حد تحتانی



(شکل ۲-۳) مقطع عرضی نخاع، پوشش های مننژی و فضاها بین آنها، رباط دنداندار و تعقیب ریشه ها تا تشکیل اعصاب نخاعی توسط پوشش های مننژی

علاوه بر رشته انتهایی عامل دیگری که در تثبیت نخاع موثر است ۱۸ تا ۲۴ جفت رباطهای دنداندار (Denticulate ligament) از جنس نرم شامه می باشد که هر یک به شکل مثلثی است که قاعده آن در روی

پرده نرم شامه و راس آن در عنکبوتیه و سطح داخلی سخت شامه ثابت شده و محل اتصال آن به پرده نرم شامه در حد فاصل بین محل اتصال ریشه های قدامی و خلفی اعصاب نخاعی است (شکل ۲-۳). محل اتصال رباطهای دنداندار در مرز بین نیمه قدامی و خلفی نخاع می باشد.

### اعصاب و سگمان های نخاعی

در طول نخاع رشته های مرتبط با نخاع وجود دارد که مجموعاً ۳۱ زوج اعصاب نخاعی را درست می کنند. هر عصب نخاعی شامل یک ریشه قدامی (Ventral root) و یک ریشه خلفی (Dorsal root) است. ریشه قدامی حاوی رشته های وابرانی (Efferent) است که اجسام سلولی آنها در داخل ماده خاکستری نخاع می باشد و ریشه خلفی حاوی رشته های آورانی (Afferent) است که اجسام سلولی آنها در خارج از نخاع در عقده هایی به نام عقده شوکی (Spinal ganglion) می باشد. دو ریشه وقتی به هم رسیدند عصب نخاعی مختلط به وجود می آید که معمولاً به هم رسیدن این دو ریشه در نزدیکی سوراخ بین مهره ای (Intervertebral foramen) است و عصب نخاعی بعد از تشکیل شدن، کانال مهره ای را از طریق سوراخ بین مهره ای ترک نموده و بلافاصله به دو جزء تقسیم می شود یکی به نام شاخه خلفی (Dorsal ramus) که باریک است و مسئول عصب دادن قسمت هایی از بدن است که در پشت ستون فقرات قرار دارند و دیگری شاخه قدامی (Ventral ramus) که قطورتر است و مسئول عصب دادن قسمت هایی از بدن است که در جلوی ستون فقرات قرار دارند و در تشکیل شبکه های مختلف اعصاب نخاعی شرکت می کنند. (شکل ۲-۳).

اعصاب نخاعی را از بالا به پایین شماره گذاری و برحسب اینکه از مجاورت کدام مهره، کانال مهره ای را ترک نمایند نامگذاری می کنند. به طوریکه ۸ عصب گردنی از C<sub>1</sub> تا C<sub>8</sub>، ۱۲ عصب پشتی از D<sub>1</sub> تا D<sub>12</sub> (T<sub>1</sub> تا T<sub>12</sub>)، ۵ عصب کمری از L<sub>1</sub> تا L<sub>5</sub>، ۵ عصب خاجی از S<sub>1</sub> تا S<sub>5</sub> و بالاخره یک عصب دنباله ای مجموعاً ۳۱ جفت اعصاب نخاعی را شامل می شوند. سگمان نخاعی (Spinal segment) قسمتی از نخاع است که یک جفت عصب نخاعی را تشکیل می دهند و لذا ۳۱ سگمان نخاعی همانا با اعصاب نخاعی وجود دارد.

### شکاف و شیارهای موجود در سطوح نخاعی

در سطح خارجی نخاع شیارهای طولی سراسری دیده می شوند: (شکل ۳-۳) و (شکل ۳-۶)

الف- شکاف قدامی میانی (Anterior median fissure)

ب- شیار خلفی میانی (Posterior median sulcus)

ج- شیارهای قدامی جانبی (Anterolateral sulcus)

د- شیارهای خلفی جانبی (Posterolateral sulcus)

و شیباری که سرتاسری نمی باشد:

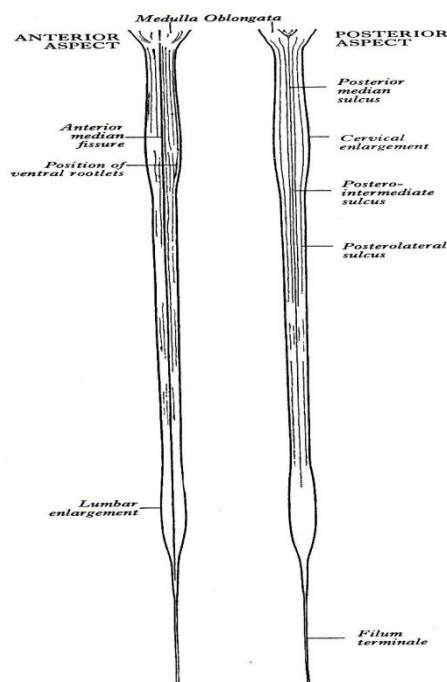
شیارهای خلفی واسطه ای (Posterior intermediate sulcus): در نخاع گردنی و نیمه فوقانی نخاع پشتی در هر نیمه نخاع و به صورت شیباری در حد فاصل دو شیار خلفی میانی و شیار خلفی جانبی می باشند.

### برجستگی های نخاع

نخاع یک استوانه کامل نیست و قطر عرضی آن از قطر قدامی خلفی آن بیشتر است همچنین از بالا به پائین از قطر کلی آن کاسته می شود حجم ماده خاکستری در هر سطحی از نخاع با مقدار عضله ای که در آن سطح عصب می شود متناسب است. به همین دلیل در طول نخاع ۲ برجستگی دیده می شود. (شکل ۳-۳)

برجستگی گردنی (Cervical enlargement) که محل اتصال اعصاب نخاعی مربوط به اندام های فوقانی بوده و در حد سگمان های C<sub>3</sub> تا T<sub>2</sub> و تقریباً در محاذات مهره های C<sub>3</sub> تا T<sub>2</sub> می باشد.

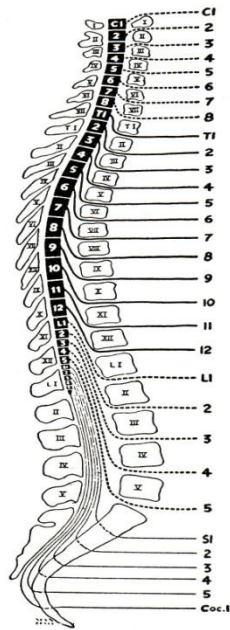
برجستگی کمری (Lumbar enlargement) که محل اتصال اعصاب نخاعی مربوط به اندام های تحتانی بوده و در حد سگمانهای  $L_2 - S_3$  و تقریباً در محاذات مهره های  $T_9 - T_{12}$  می باشد. در پائین تر از برجستگی کمری یعنی از محاذات مهره ۱۲ پستی به پایین از قطر نخاع به سرعت کاسته شده و بالاخره نخاع در محاذات دیسک بین مهره های اول و دوم کمری ختم می شود. این قسمت آخری را به نام مخروط انتهائی (Conus terminalis) می نامند (شکل ۱-۳).



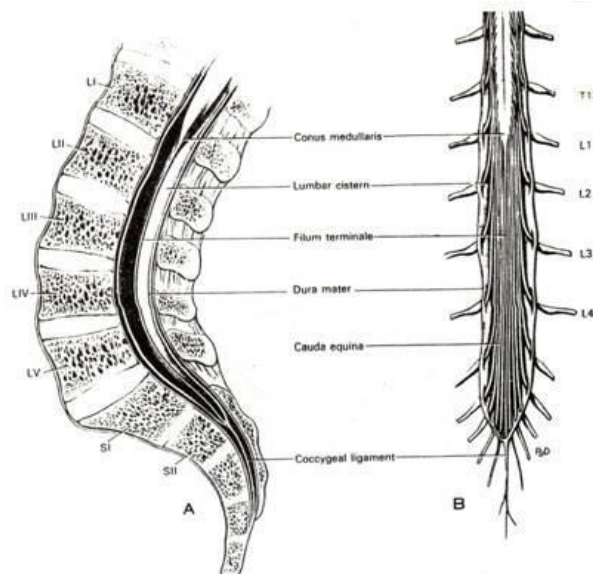
(شکل ۳-۳) شمای نمای قدامی و نمای خلفی نخاع و شیارهای موجود در طول نخاع.

### نحوه خروج اعصاب نخاعی از کانال مهره ای

اعصاب گردنی از  $C_1$  تا  $C_7$  از بالای مهره های همنام، کانال مهره ای را ترک می کنند. چون در ازای ۷ مهره گردنی، ۸ زوج عصب گردنی وجود دارد لذا آخرین عصب گردنی ( $C_8$ ) از زیر مهره هفتم گردنی ( $C_7$ ) کانال مهره ای را ترک می کند. اعصاب پستی  $T_1 - T_{12}$  هر کدام از پائین مهره های همنام، کانال مهره ای را ترک می کنند و به همین ترتیب اعصاب کمری ( $L_1 - L_5$ ) و اعصاب خاجی ( $S_1 - S_4$ ) نیز از پائین مهره های همنام و آخرین عصب خاجی ( $S_5$ ) به همراه تنها عصب دنبالچه ای از شکافی که در پشت استخوان های خاجی و دنبالچه قرار دارد کانال مهره ای را ترک می کنند. با توجه به اینکه طول نخاع از طول کانال مهره ای کوتاه تر است، سگمان های فوقانی نخاع به مهره های هم نام نزدیک تر در حالی که به تدریج سگمان های نخاعی از مهره های هم نام بالاتر قرار می گیرند و این اختلاف زیادتر شده و سبب می شود که اعصاب نخاعی در بالا جهت خروج از سوراخ های بین مهره ای تقریباً مسیر افقی داشته باشند در حالی که این مسیر به تدریج مایل شده و نهایتاً از عصب دوم کمری ( $L_2$ ) به بعد مسیر آنها کاملاً عمودی گردد و در کنار رشته انتهائی قرار گرفته و دسته ای را تشکیل دهند که شباهت به دم اسب دارد و به نام دم اسب (Horse tail) Cauda equina مشهور است (شکل ۴-۳ و شکل ۵-۳).



(شکل ۳-۴) شمای سگمان‌های نخاعی: تنه‌ها و زائده شوکی مهره‌ها و نحوه خروج اعصاب نخاعی نسبت به مهره‌های همنام.



(شکل ۳-۵) شمای قسمت تحتانی نخاع در داخل ستون مهره ای (A) برش سازیتال از مخروط انتهایی، بن بست کمری و مهره‌های کمری-خاجی. (B) نمای خلفی از ناحیه دم اسب و ریشه‌های اعصاب نخاعی



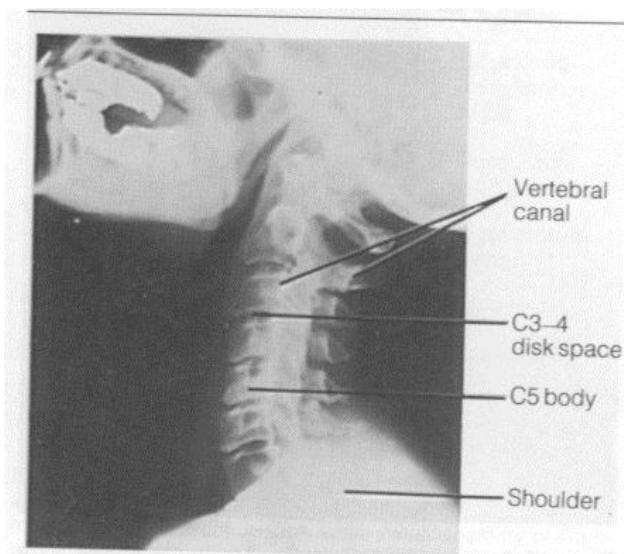


Figure 6-12. Roentgenograms through the neck (lateral view).

گرافی ساده نیمرخ از گردن - اجزا مهره ها - جایگاه دیسک های بین مهره ای - محدوده کانال مهره ای

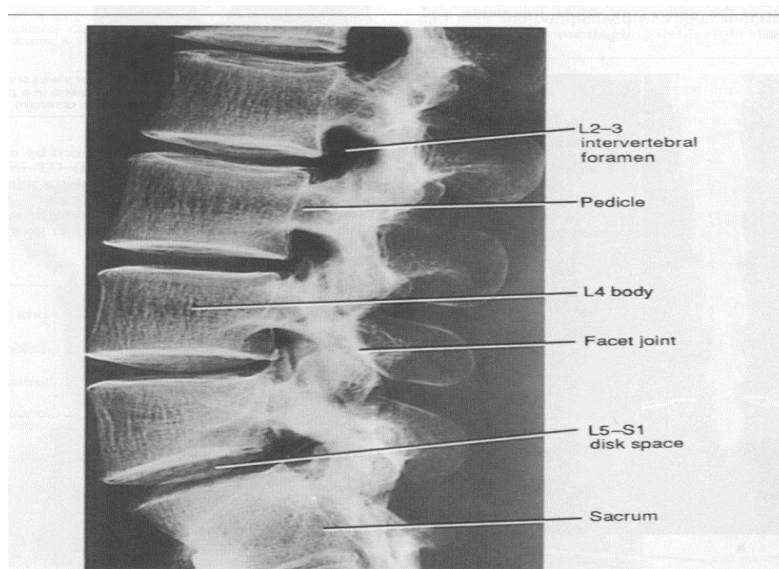
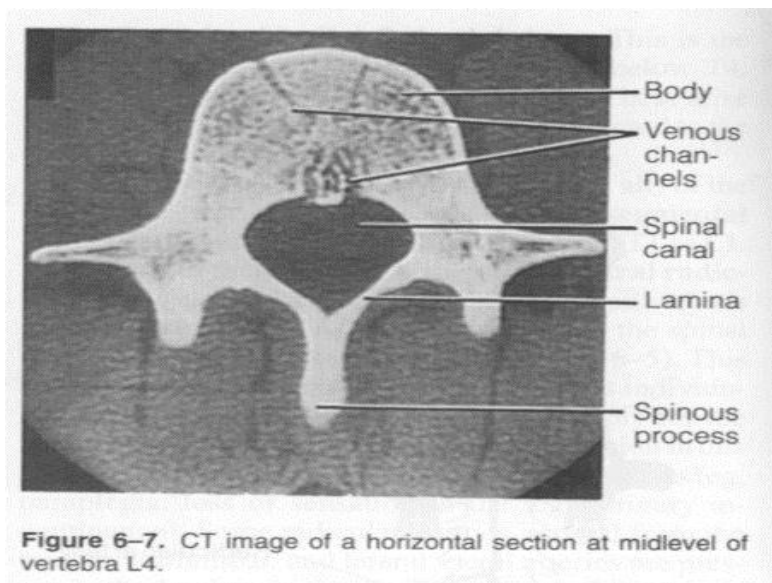


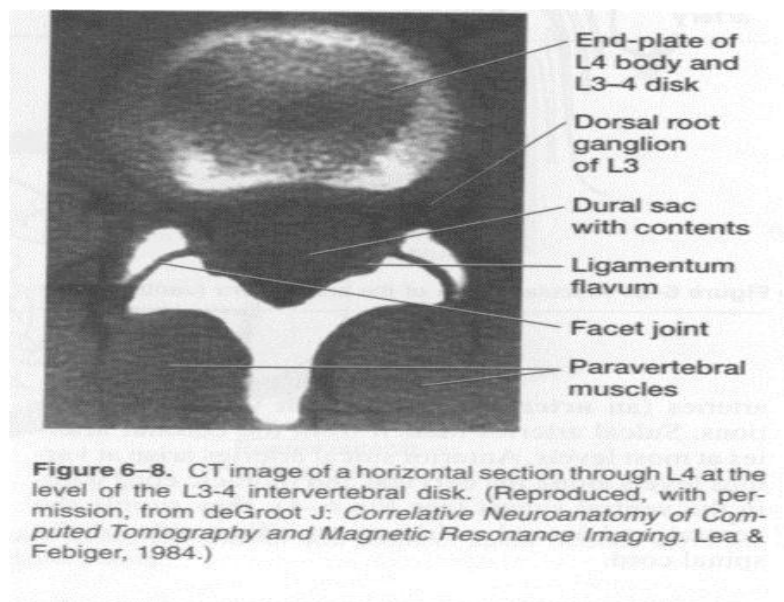
Figure 6-13. Roentgenogram of lumbar vertebrae (left lateral view). (Compare to Fig 6-6, right side).

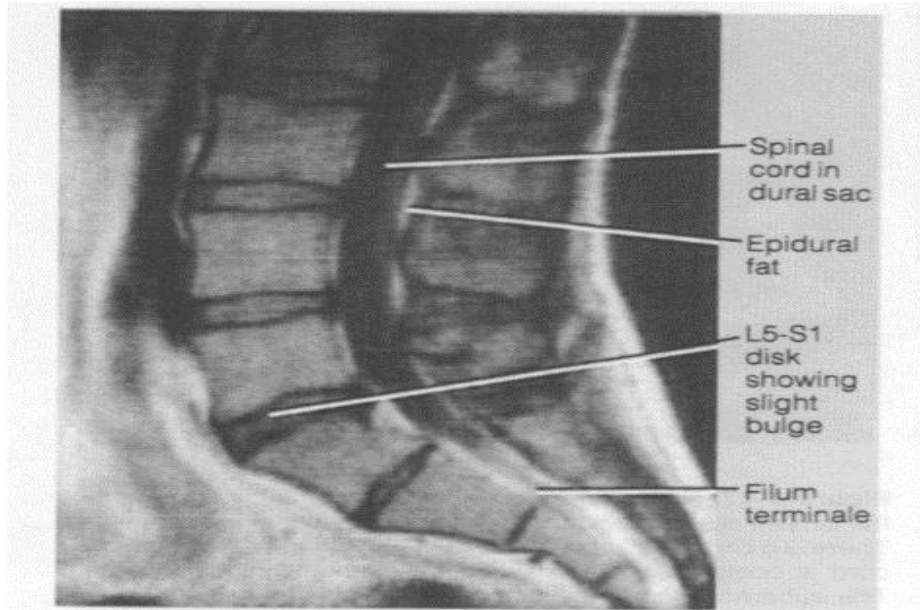
گرافی ساده نیمرخ از مهره های کمری - جایگاه دیسک های بین مهره ای - محدوده سوراخ های بین مهره ای



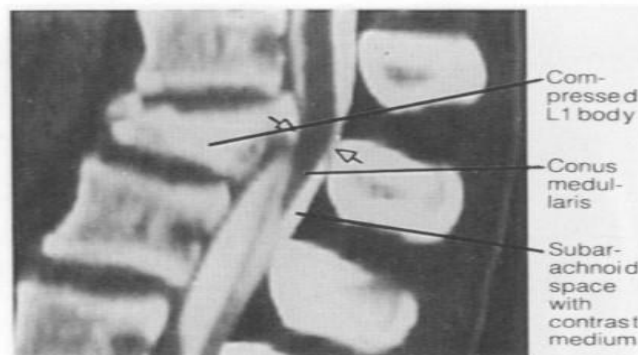


Axial CT از وسط مهره L4 - اجزای مهره





**Figure 6–21.** MR image of a midsagittal section through the lumbosacral vertebrae and dural sac. Note that the dural sac terminates at the level of S2. The epidural fat is clearly visible. The L5-S1 disk has degenerated and shows a slight posterior bulge.



**Figure 6–17.** Reformatted CT image of midsagittal section of the lumbar spine of a patient who fell from a third-floor window. There is a compression fracture in the body of L1, and the lower cord is compressed between bony elements of L1 (arrows). The subarachnoid space was injected with contrast medium. (Reproduced, with permission, from Federle MP, Brant-Zawadzki M [editors]. *Computed Tomography in the Evaluation of Trauma*. Williams & Wilkins, 1982.)

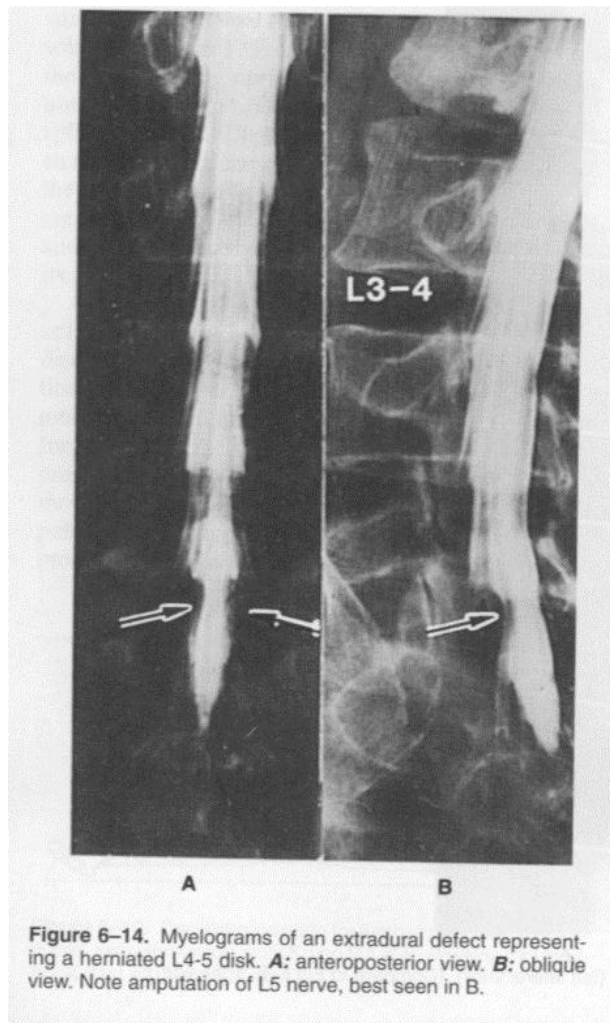


Figure 6-14. Myelograms of an extradural defect representing a herniated L4-5 disk. **A:** anteroposterior view. **B:** oblique view. Note amputation of L5 nerve, best seen in B.

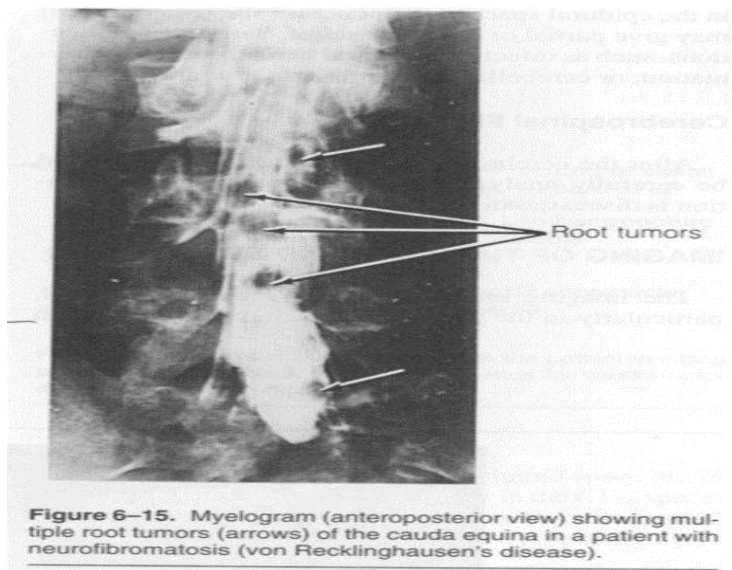


Figure 6-15. Myelogram (anteroposterior view) showing multiple root tumors (arrows) of the cauda equina in a patient with neurofibromatosis (von Recklinghausen's disease).

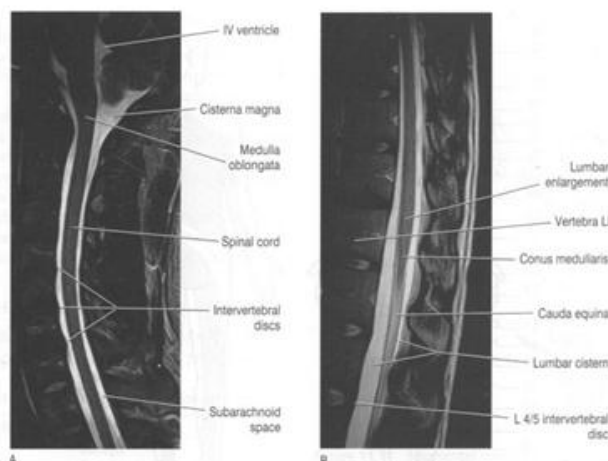


Figure 11.7 Sagittal MRI scans of the vertebral canal, weighted so as to enhance cerebrospinal fluid. (A) Brainstem, cerebellum and cervical spinal cord are outlined. (B) Lumbosacral spinal cord and cauda are outlined. (From a series kindly provided by Dr J. Paul Finn, Director, MR research and Development, Siemens MedicalSystems Inc., Iselin, New Jersey)

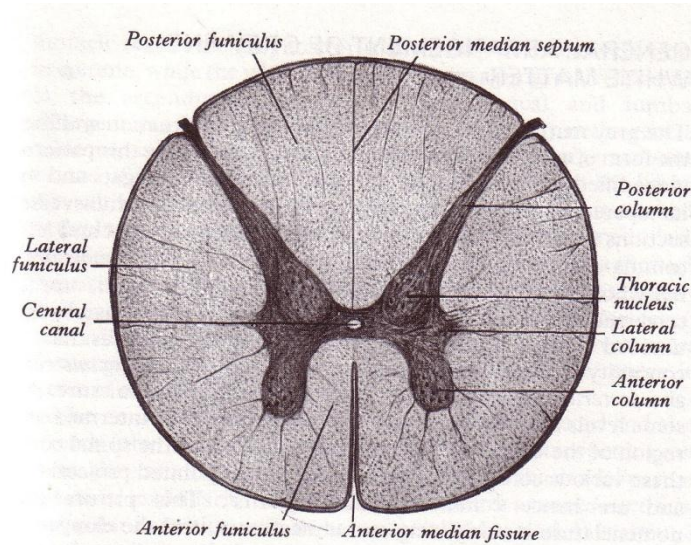
### نگاهی کلی به ساختمان داخلی نخاع

ماده خاکستری نخاع در مرکز و ماده سفید آن در محیط قرار دارد. مجرای مرکزی (Central canal) که کانالی سرتاسری است در مرکز ماده خاکستری واقع شده (شکل ۳-۶).

مقطع عرضی ماده خاکستری را اگر به طور شماتیک در نظر بگیریم شبیه حرف H می باشد. قسمت افقی آن ستون واسطه ای (Intermediate column) نامیده می شود که بخش میانی آن که مقطع مجرای مرکزی را نیز در خود جای می دهد را رابط خاکستری (Grey commissure) میگویند. هر کدام از بازوهای طرفی در جهت قدامی- خلفی قرار دارند و نسبت به موقعیت ستون واسطه ای قسمتی که جلوتر واقع شده به نام شاخ قدامی (Anterior horn) و قسمتی که عقب تر واقع شده به نام شاخ خلفی (Posterior horn) گفته می شوند. البته این توده های ماده خاکستری در طول نخاع وجود دارد و لذا به صورت ستون هایی هستند که به ترتیب ستون قدامی (Anterior column) و ستون خلفی (Posterior column) نامیده می شوند. ستون واسطه ای در نخاع پشتی و کمری فوقانی به طرفین برجسته شده است که در هر طرف شاخ جانبی (Lateral horn) گفته می شود (شکل ۳-۶).

ماده سفید در مقطع عرضی در محیط ماده خاکستری دیده می شود و شکاف و شیارهایی که در سطوح نخاعی ذکر شد سبب بوجود آمدن تقسیماتی در ماده سفید از نظر تعریفی می شوند به طوری که ماده سفید بین شکاف قدامی میانی و شیار قدامی جانبی هر طرف را طناب قدامی (Anterior funiculus)، ماده سفید بین شیار خلفی میانی و شیار خلفی جانبی هر طرف را طناب خلفی (Posterior funiculus)، ماده سفید بین شیار قدامی جانبی و شیار خلفی جانبی همان طرف طناب جانبی (Lateral funiculus)، ماده سفید بین شیار خلفی میانی و شیار خلفی واسطه ای را در هر طرف دسته ی گراسیلیس (Fasciculus gracilis) و بالاخره ماده سفید بین شیار خلفی واسطه ای و شیار خلفی جانبی را دسته کونه آتوس (Fasciculus cuneatus) نامگذاری کرده اند. (شکل ۳-۶)





(شکل ۳-۶) مقطع عرضی نخاع در ناحیه سینه‌ای میانی - طرح کلی ماده خاکستری و ماده سفید و تقسیمات مربوطه .

در قعر شیار خلفی میانی پرده ای از جنس بافت هم بند به نام غشاء خلفی میانی (Posterior median septum) به عمق ماده سفید نفوذ می کند که در حقیقت بین دو طناب خلفی قرار گرفته و حد قدامی آن تا نزدیک رابطه خاکستری کشیده می شود. در قعر شیار خلفی واسطه ای نیز پرده ای دیگر از بافت هم بند به عمق ماده سفید نفوذ کرده به نام غشاء خلفی واسطه ای (Posterior intermediate septum) که طناب خلفی را به دو دسته گراسیلیس و کونه آتوس تقسیم می کند.

### رابطه های نخاع

اگر قعر شکاف قدامی میانی، مقطع مجرای مرکزی و غشاء خلفی میانی را در نظر بگیریم در می یابیم که در امتداد یک خط قدامی خلفی قرار دارند و با تصویر فرضی این خط می توانیم نخاع را به دو نیمه متقارن تقسیم کنیم. بخشی از نسج نخاعی را که در فاصله بین حد قدامی غشاء خلفی میانی و قعر شکاف قدامی میانی قرار گرفته رابطه (Commissure) می نامند که خود قابل تقسیم به دو جزء خاکستری و سفید می باشد. رابطه خاکستری مقطع مجرای مرکزی را در خود جای می دهد و لذا به دو جزء قدامی و خلفی (بسته به اینکه جلوتر از مقطع مجرای مرکزی یا عقب تر از آن باشد) تقسیم می شود در حالی که رابطه سفید معمولاً فقط در جلوتر از رابطه خاکستری قرار داشته و رابطه سفید قدامی (Anterior white commissure) نامیده می شود (شکل ۳-۶).

### ساختمان ماده خاکستری نخاع

ماده خاکستری عمدتاً از اجسام سلولی نورون ها تشکیل شده و تعداد رشته های عصبی در آن کمتر است. تجمع نورون ها در نقاط مختلف ماده خاکستری هم از نظر اندازه سلولها و هم از نظر فشردگی آنها، متفاوت است به طوری که معمولاً تعدادی از نورون های شبیه به هم که مسئول انجام کاری خاص هستند نزدیک همدیگر جمع شده و بدین ترتیب هسته های مختلف درست می شوند.

ستون قدامی ماده خاکستری را قسمت حرکتی سوماتیک نخاع می گویند که اکثریت اجسام سلولی نورون های تیپ I گلژی در این قسمت دیده می شوند و منشاء رشته های وابران (Efferent) نوع آلفا و گاما می باشند. رشته های نوع آلفا ( $\alpha$ ) به عضلات مخطط و رشته های گاما ( $\gamma$ ) به رشته های عضلانی مخطط داخل دوکهای عصبی عضلانی (Neuromuscular spindles) عصب می دهند.

اکثریت نورون های موجود در ستون قدامی، منشاء رشته های وابران نبوده بلکه فقط ارتباطات بین نورون ها را برقرار می سازند و لذا به این نورون ها Interneuron یا نورون های واسطه ای میگویند.

### هسته های مهم ماده خاکستری ( شکل ۷-۳ )

#### الف- در ستون قدامی

از نظر کاربردی سلولهای عصبی ستون خاکستری قدامی را می توان به ۳ گروه یا ستون اصلی تقسیم کرد (۱) گروه داخلی ، این گروه در اکثر سگمان های نخاع وجود دارد و مسئول عصب دهی به عضلات محوری در گردن و تنه و از جمله عضلات بین دنده ای و شکمی می باشد.

( ۲ ) گروه مرکزی کوچکترین گروه بوده و در بعضی از سگمان های گردنی و Lumbosacral وجود دارد . در بخش گردنی هسته های زیر وجود دارد :

۱- هسته عصب فرنیک (Phrenic nucleus)

در سگمان های گردنی C<sub>3</sub> تا C<sub>7</sub> گروهی به نام هسته عصب فرنیک (Phrenic nucleus) وجود دارد که منشاء رشته های تشکیل دهنده عصب فرنیک می باشد.

۲- هسته نخاعی عصب شوکی (Spinal nucleus of accessory nerve)

در ۵ یا ۶ سگمان فوقانی نخاع گردنی گروه دیگری به نام گروه عصب شوکی (Accessry group) مشاهده می شود که منشاء رشته های تشکیل دهنده ریشه نخاعی عصب شوکی است.

( ۳ ) گروه خارجی : در ناحیه گردنی و ناحیه کمری -خاجی قرار گرفته است و مسئول عصب دهی به عضلات اندام ها است .

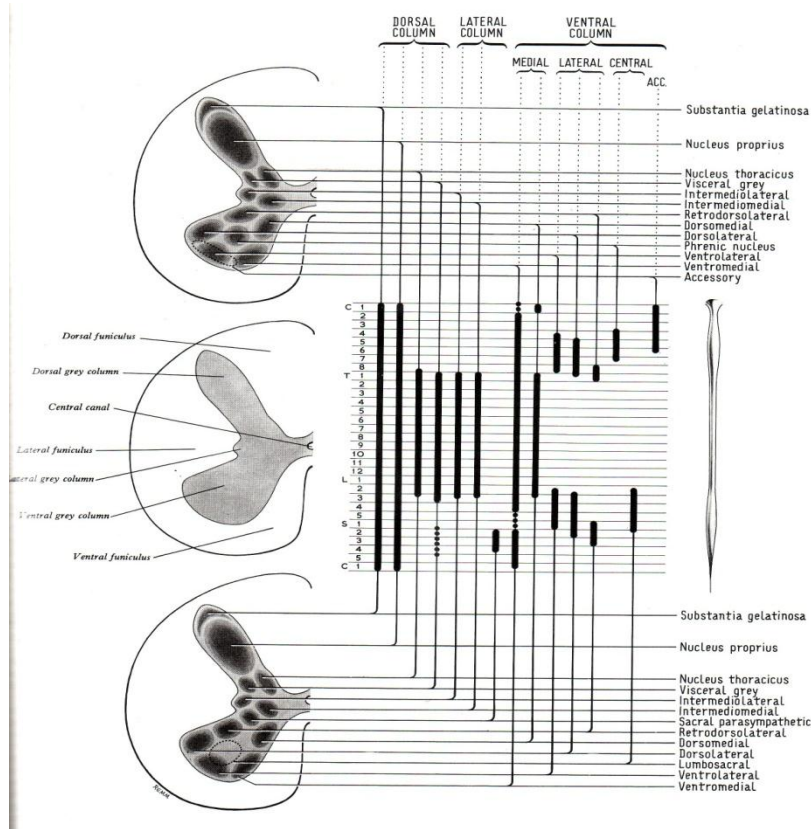
#### ب- در ستون خلفی

۱- ماده ژلاتینی رولاندو (Substantia gelatinosa) که در خلفی ترین قسمت ستون خلفی قرار دارد و اکثرا از نورون های تیپ II گلژی تشکیل شده و در سرتاسر نخاع دیده می شود.

۲- گروهی به نام هسته اصلی (Nucleus proprius) که در سرتاسر نخاع نسبت به ماده ژلاتینی رولاندو جلوتر قرار دارد و از سلولهای نسبتا بزرگی تشکیل شده است. این هسته بخش اعظم سلول های موجود در ماده خاکستری خلفی را به خود اختصاص می دهد.

۳- هسته کلارک (Clark Nucleus) که هسته پشتی (Dorsal Nucleus) نیز خوانده می شود، جلوتر از گروههای قبلی در ستون خلفی واقع شده و فقط در فاصله سگمان هشتم گردنی (C<sub>8</sub>) تا سگمان سوم کمری (L<sub>3</sub>) قرار دارد. اندازه سلولهای تشکیل دهنده هسته پشتی اغلب بزرگ هستند که اکسون بعضی از آنها در تشکیل نوارهای نخاعی مخچه ای پشتی شرکت می کنند و بقیه سلول های آن از نوع Interneuron می باشند.

۴- هسته آوران احشایی: گروهی از سلولهای عصبی با اندازه متوسط است که در خارج هسته پشتی قرار گرفته و از اولین سگمان سینه ای تا سومین سگمان کمری ادامه دارد . این هسته اطلاعات آوران احشایی را دریافت می کند.



(شکل ۷-۳) گروه های سلولی در ستون های ماده خاکستری نخاع طول نخاع و هسته های مهم

### ج- در ستون واسطه ای:

ستون واسطه ای عمدتاً از سلولهای پیش عقده ای سیستم خودکاری تشکیل شده است که در دو ناحیه مشخص تر هستند.

- ۱- ناحیه پشتی و کمری فوقانی
- ۲- ناحیه خاجی.

در ناحیه پشتی و کمری فوقانی به صورت دو گروه سلولی دیده می شوند یکی گروه واسطه ای داخلی (Intermedio medial) که نزدیک مرکز نخاع می باشد و دیگری گروه واسطه ای خارجی (Intermedio lateral) که متوجه محیط است و ایجاد یک برجستگی به سمت طناب جانبی نخاع می کند که در مقطع عرضی شاخ جانبی نامیده می شود.

دو گروه فوق معمولاً در فاصله بین سگمان هشتم گردنی  $C_8$  تا سگمان دوم کمری ( $L_2$ ) قرار داشته و بخش واسطه ای خارجی آن از سلولهای پیش عقده ای سمپاتیک تشکیل شده اند.

در ناحیه خاجی سلولهایی که در موقعیت ستون واسطه ای هستند منشاء رشته های پیش عقده ای پاراسمپاتیک می باشند که در سگمان دوم، سوم و چهارم خاجی ( $S_2, S_3, S_4$ ) واضح ترند و Sacral parasympathetic grey column نامیده می شوند. (شکل ۷-۳).

### ساختمان داخلی ماده سفید نخاع

ماده سفید نخاع از رشته های عصبی میلین دار ساخته شده و این رشته ها عبارتند از:

- ۱- رشته های آوران (Afferent fibers) که جسم سلولی آنها در عقده های شوکی است و رشته مرکزی آنها ریشه خلفی اعصاب نخاعی را تشکیل داده و وارد نخاع می شود.
- ۲- رشته های صعودی طویل (Long ascending fibers) که جسم سلولی آنها معمولاً در ماده خاکستری نخاع بوده و این رشته ها به مراکز بالاتر از نخاع می روند.

- ۳- رشته های نزولی طویل (Long descending fibers) که جسم سلولی آنها معمولاً در مراکز بالاتر از نخاع بوده و مسیر این رشته در نخاع به پائین است و در سطوح مختلف ماده خاکستری نخاع ختم می شوند.
- ۴- رشته های بین سگمانی (Intersegmental fibers) و رشته های داخل سگمانی (Intrasegmental fibers) که به نام رشته های اصلی (Properia fibers) نیز گفته می شوند. جسم سلولی این رشته ها در داخل ماده خاکستری نخاع است و مقصد آنها نیز در ماده خاکستری نخاع در سگمان دیگری از نخاع (در مورد رشته های بین سگمانی) و یا در همان سگمان مبداء (در مورد رشته های داخل سگمانی) می باشد.
- ۵- رشته های وایران (Efferent fibers) که منشأ آنها سلولهای ماده خاکستری نخاع است که پس از خارج شدن از ماده خاکستری از طریق شیار قدامی جانبی در تشکیل ریشه قدامی اعصاب نخاعی شرکت می کنند.

تعدادی از رشته های آوران پس از ورود به نخاع در حد فاصل مرز خلفی ماده خاکستری با محیط نخاع که معمولاً فاصله کمی می باشد به شاخه های صعودی و نزولی تقسیم می شوند و ایجاد نواری به نام نوار لیسائور (Lissauer) یا دسته پشتی خارجی (Dorsolateral fasciculus) را می نمایند (شکل ۸-۳). شاخه های صعودی و نزولی این رشته ها در سگمان های فوقانی و یا تحتانی نخاع وارد ستون خلفی ماده خاکستری نخاع می شوند.

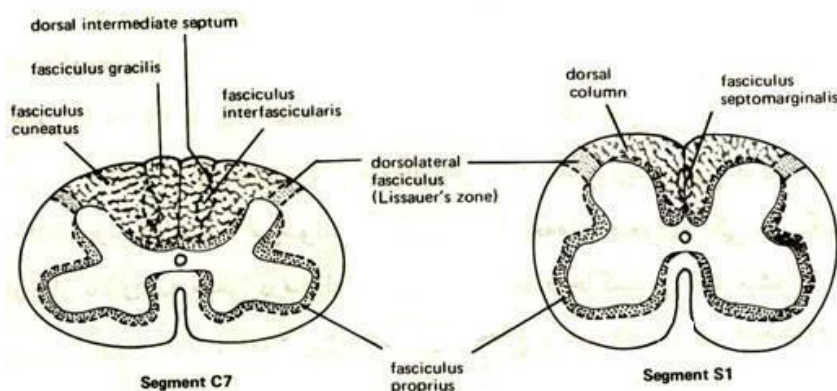
تعداد زیادی از رشته های آوران پس از ورود به نخاع و قبل از رسیدن به ستون خلفی ماده خاکستری وارد طناب خلفی ماده سفید می شوند و مسیری صعودی را انتخاب می نمایند که مقصد آنها بصل النخاع است این رشته ها دستجات گراسیلیس و کونه اتوس را تشکیل می دهند. شاخه های جانبی این رشته ها مسیر رو به پائین را طی کرده و در ستون خلفی ماده خاکستری و عمدتاً در هسته کلارک ختم می شوند. این رشته ها بیشتر در ارتباط با حس عمقی (Proprioceptive) بوده و رشته های بالارو اصلی تقریباً تمام ضخامت طناب های خلفی را شامل می شوند.

#### دسته گراسیلیس (Fasciculus gracilis)

رشته های مربوط به حس عمقی اندام تحتانی و نیمه تحتانی تنه هستند، در موقعیت داخلی طناب خلفی قرار دارند و به هسته گراسیلیس واقع در بصل النخاع می روند. (شکل ۸-۳) و (شکل ۹-۳)

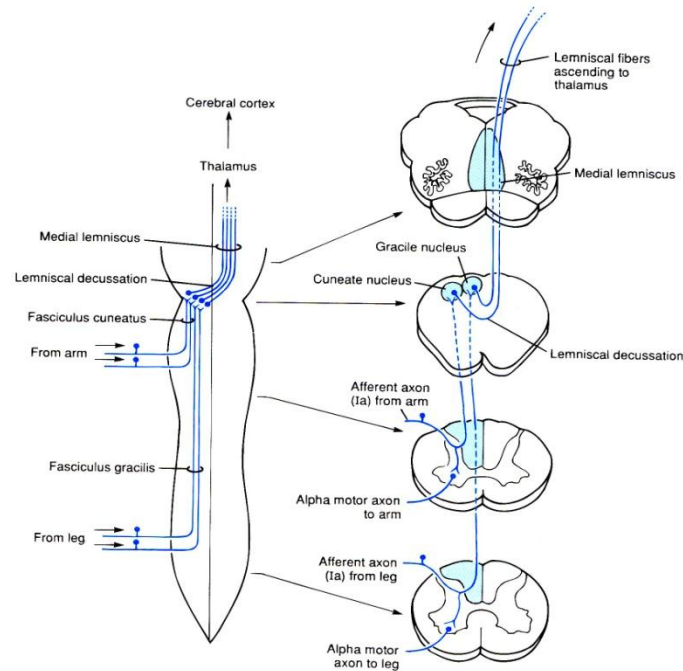
#### دسته کونه اتوس (Fasciculus cuneatus)

رشته های این دسته مربوط به حس عمقی اندام فوقانی و نیمه فوقانی تنه است که در موقعیت خارجی طناب خلفی قرار دارند و به هسته کونه اتوس در بصل النخاع می روند. (شکل ۸-۳) و (شکل ۹-۳)



(شکل ۸-۳) شمای نوارهای بین سگمانی، نوار پشتی خارجی، دستجات گراسیلیس و کونه اتوس و نوار حاشیه غشائی





(شکل ۹-۳) دستجات گراسیلیس و کونه آنوس و ادامه مسیر تا تالاموس  
(Dorsal column medial lemniscus)

رشته های صعودی طویل که منشا آنها از نخاع است عبارتند از:

#### نوار نخاعی تالاموسی (Spinothalamic tract)

در هر طرف از ستون خلفی ماده خاکستری نخاع شروع شده، از طریق رابط سفید به سمت مقابل رفته (تقاطع میکنند) و در طناب قدامی و جانبی به طرف بالا و به مقصد تالاموس (هسته شکمی خلفی) می روند. این رشته ها را نوار قدامی طرفی (Anterolateral tract) نیز می نامند. (شکل ۱۰-۳)

معمولاً آن بخش از رشته ها که در طناب قدامی قرار دارد به نام نوار نخاعی تالاموسی قدامی و بخشی که در طناب طرفی است به نام نوار نخاعی تالاموسی جانبی می باشد. این رشته ها در ارتباط با حس های حرارت، درد، لمس و فشار می باشند .

#### نوار نخاعی مخچه ای قدامی (Anterior spinocerebellar tract)

منشاء رشته های آن از ستون خلفی ماده خاکستری نخاع است که پس از عبور به طرف مقابل از طریق رابط سفید قدامی (تقاطع) در طناب جانبی ماده سفید رفته و به سمت بالا می روند تا از طریق پایه مخچه ای فوقانی وارد مخچه شوند (شکل ۱۱-۳).

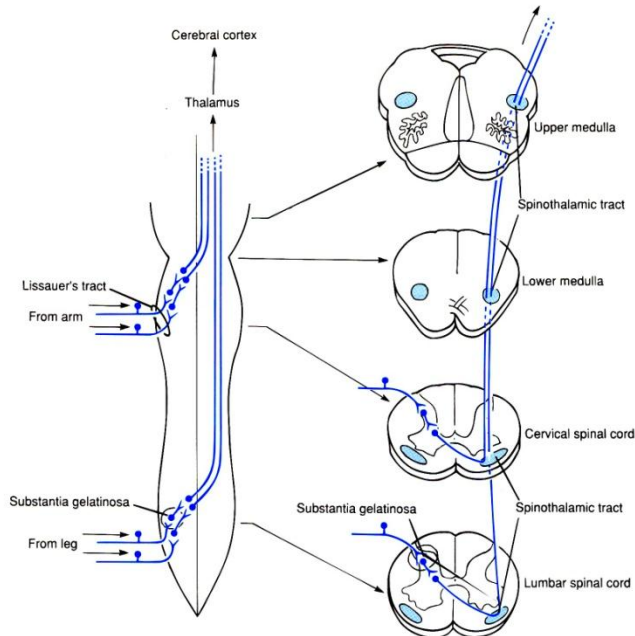
تعدادی از رشته ها تقاطع نمی کنند و در ستون سفید خارجی همان طرف صعود می کند البته با توجه به اینکه ارتباط مخچه با نخاع به صورت ipsilateral است رشته هایی که در نخاع تقاطع یافته بودند بار دیگر تقاطع پیدا می کند.

#### نوار نخاعی مخچه ای خلفی (Posterior spinocerebellar tract)

منشاء رشته های تشکیل دهنده آن عمدتاً از هسته کلارک بوده و در هر نیمه نخاع در طناب جانبی همان نیمه به سمت بالا رفته و سرانجام از طریق پایه مخچه ای تحتانی وارد مخچه می شود (شکل ۱۱-۳).

**نوار نخاعی بامی (Spinotectal tract)**

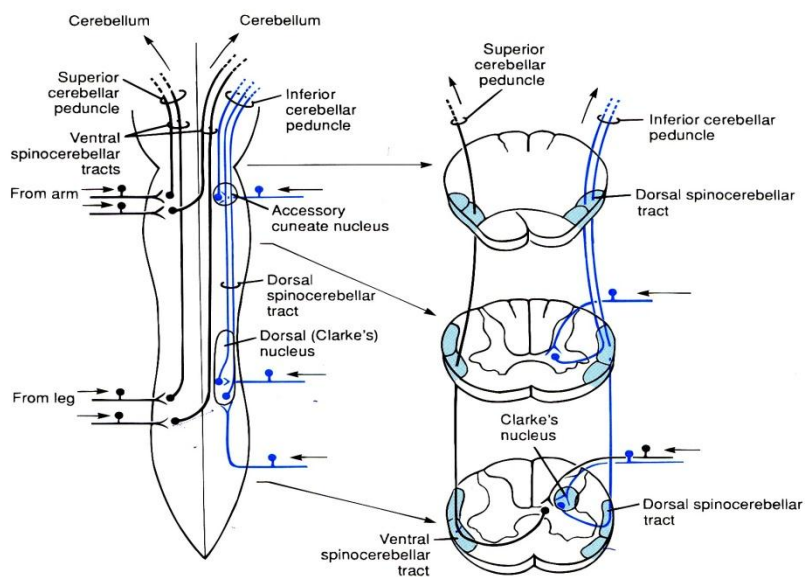
رشته های تشکیل دهنده این نوار از ستون خلفی ماده خاکستری شروع شده و پس از عبور به سمت مقابل ( تقاطع ) در طناب جانبی به سمت بالا رفته و در مغز میانی به برجستگی های چهارگانه ختم می شوند .



( شکل ۱۰-۳ ) نوارهای تالاموسی نخاع و ادامه مسیر تا بالا

**رشته های نخاعی مشبکی (Spinoreticular fibers)**

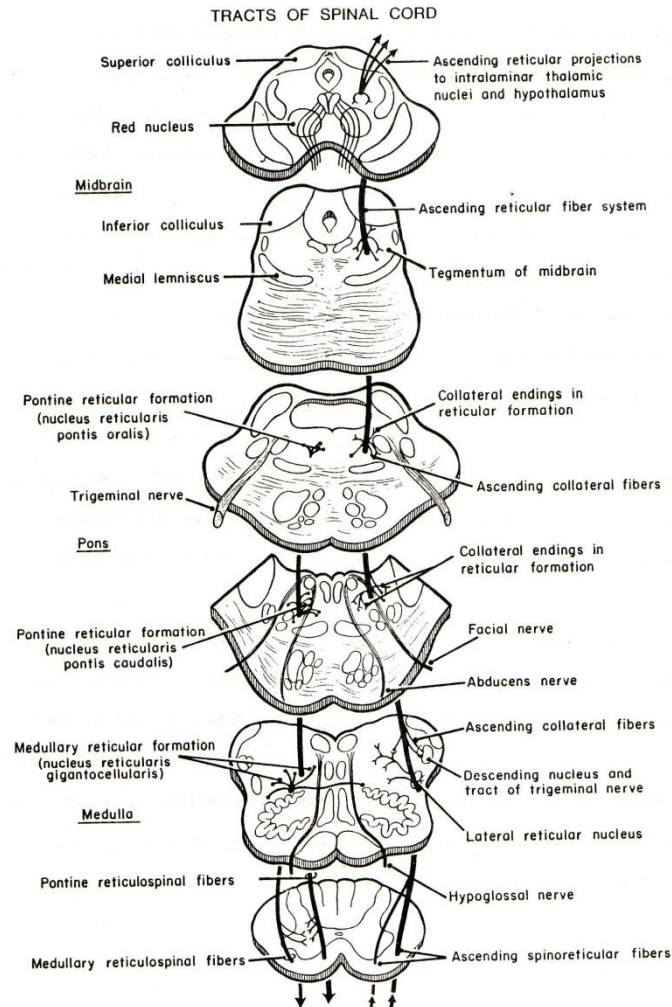
این رشته ها از ماده خاکستری نخاع شروع شده و به طور پراکنده در طناب جانبی همان طرف به بالا می روند. البته تعدادی از این رشته ها متقاطع هستند. این رشته ها به هسته های سیستم مشبک تنه مغزی به خصوص در بصل النخاع و پل می رسند (شکل ۱۲-۳).



( شکل ۱۱-۳ ) نوارهای نخاعی - مخچه ای و ادامه مسیر تا مخچه

**رشته های نخاعی دهلیزی (Spinovestibular fibers)**

این رشته ها از ماده خاکستری نخاع شروع شده و در مرز بین طناب های قدامی و جانبی همان طرف به بالا رفته و در هسته های دهلیزی ختم می شوند.

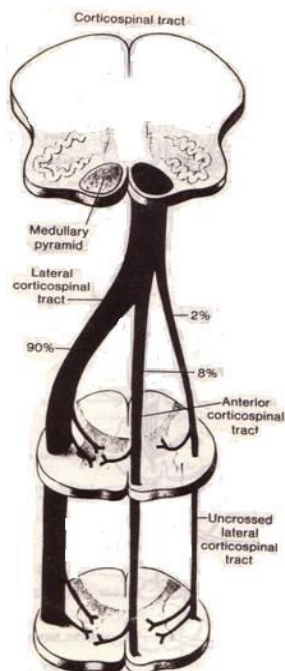


(شکل ۱۲-۳) دیاگرام رشته های مشبکی صعودی و نزولی

رشته های نزولی در نخاع عبارتند از:

**نوار قشری نخاعی (Corticospinal tract)**

رشته های تشکیل دهنده این نوار از قشر حرکتی و حسی مغز شروع و پس از عبور از تالانسفال و مزانسفال به مغز خلفی می رسند. در حد تحتانی بصل النخاع ۷۰ تا ۹۰ درصد از کل رشته ها تقاطع یافته به طناب جانبی نخاع می رسند که نوار قشری نخاعی جانبی (Lateral corticospinal tract) نامیده می شود و رشته های تشکیل دهنده آن در ماده خاکستری همان طرف ختم می شوند. حدود ۱۰ الی ۳۰ درصد از کل رشته ها که تقاطع نیافته اند در طناب قدامی نخاع قرار داشته به نام نوار قشری نخاعی قدامی (Anterior corticospinal tract) می باشند. این رشته های در سگمانی که باید تمام شوند از طریق رابط سفید قدامی به سمت مقابل رفته و در ماده خاکستری ختم می شوند. پس تقریباً تمامی رشته های منشاء گرفته از قشر یک نیمکره مغز به نیمه مقابل از ماده خاکستری نخاع می رسند. (شکل ۱۳-۳) و (شکل ۱۴-۳). و در نتیجه هر نیمکره مغزی حرکت نیمه غیر همانام بدن را سبب میشود.



(شکل ۱۳-۳) دیاگرام تقاطع هرم ها و شکل گیری نوار قشری نخاعی جانبی نوار قشری نخاعی قدامی و تعداد محدودی رشته های غیر متقاطع همراه نوار قشری نخاعی جانبی

### نوار قرمزی نخاعی (Rubrospinal tract)

رشته های تشکیل دهنده این نوار از سلولهای هسته قرمز (Red Nucleus) واقع در مغز میانی منشاء گرفته پس از تقاطع در مغز میانی در محل Ventral tegmental decussation وارد طناب جانبی سمت مقابل نخاع شده و در ماده خاکستری ختم می شوند (شکل ۱۵-۳).

**نوار بامی نخاعی (Tectospinal tract)** رشته های تشکیل دهنده این نوار از برجستگی های چهارگانه (اکثرا از برجستگی های فوقانی) شروع شده و پس از تقاطع در مغز میانی در محل Dorsal tegmental decussation وارد طناب قدامی سمت مقابل در نخاع شده و در ماده خاکستری نخاع ختم می شوند (شکل ۱۵-۳).

### نوار دهلیزی نخاعی (Vestibulospinal)

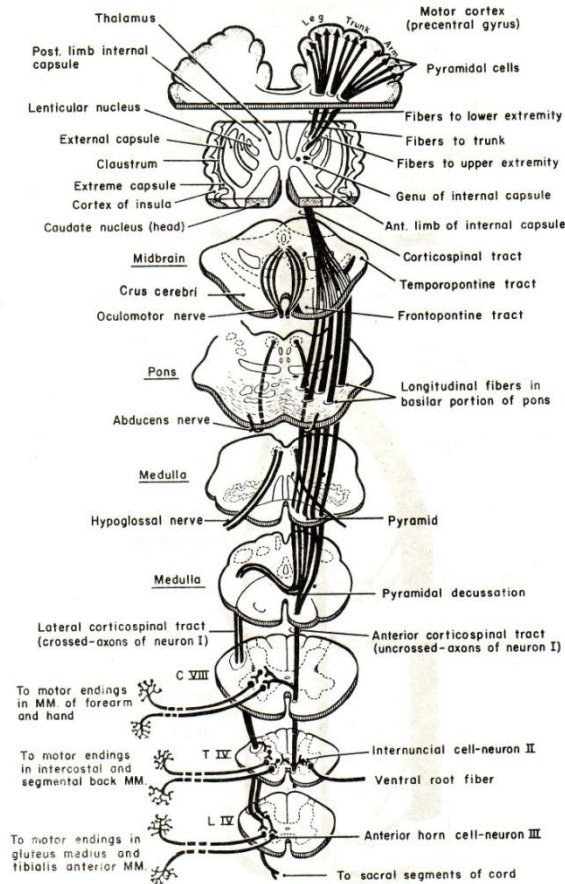
رشته های تشکیل دهنده این نوار از هسته های دهلیزی مغز خلفی (اکثرا از هسته دهلیزی خارجی) شروع شده و بدون تقاطع به ماده سفید نخاع در مرز بین طناب های قدامی جانبی هر طرف رسیده و نهایتا در ماده خاکستری همان طرف ختم می شوند.

### نوار مشبکی نخاعی (Reticulospinal tract)

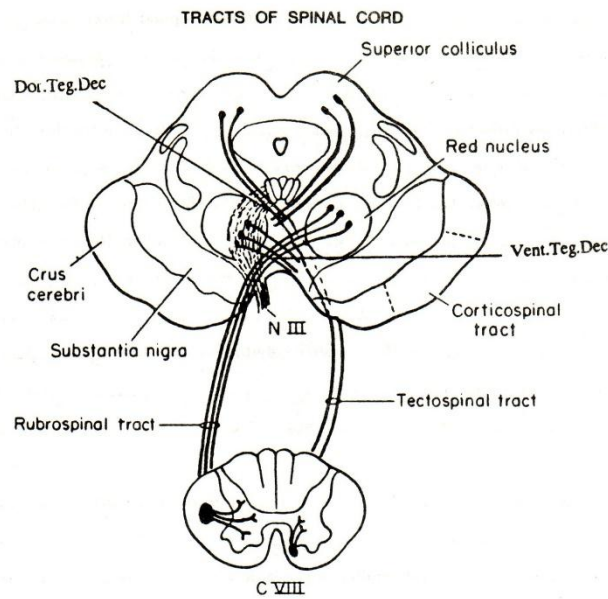
رشته های تشکیل دهنده این نوار از هسته های مشبکی تنه مغزی و به خصوص پل و بصل النخاع شروع شده با و بدون تقاطع به نخاع می رسند. (شکل ۱۲-۳) و (شکل ۱۶-۳)

### رشته های نزولی سیستم خودکار (Descending autonomic fibers)

از مراکز مختلف سیستم خودکاری در بالاتر از نخاع شروع شده و در طناب های قدامی و جانبی نخاع به طور پراکنده به پائین رفته و به مراکز خودکاری نخاع در ماده خاکستری ختم می شوند.



(شکل ۱۴-۳) دیاگرام مسیر رشته های قشری، نخاعی از قشر تا نخاع



(شکل ۱۵-۳) دیاگرام نوارهای قرمزی- نخاعی و بامی- نخاعی و محل تقاطع آنها در مغز میانی.

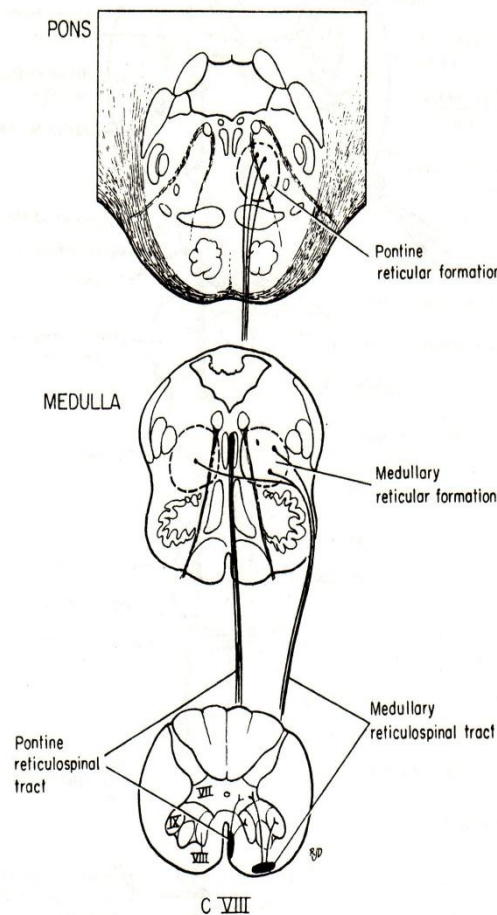


سگمان های نخاعی و مهره های ستون مهره ای

مهره های تشکیل دهنده ستون مهره های عبارتند از: ۷ مهره گردنی (C<sub>1</sub> - C<sub>7</sub>) ، ۱۲ مهره پشتی (سینه ای) (T<sub>1</sub> - T<sub>12</sub>) ، ۵ مهره کمری (L<sub>1</sub> - L<sub>5</sub>) ، ۵ مهره خاجی (S<sub>1</sub> - S<sub>5</sub>) و چهار مهره دنبالچه ای (Co<sub>1</sub> - Co<sub>4</sub>) .

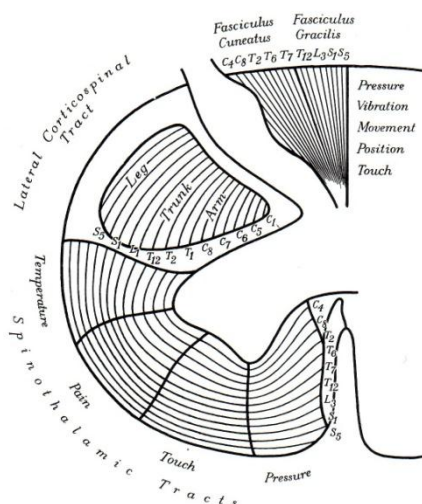
در مورد تعداد سگمان ها قبلا اشاره شده و با توجه به اینکه نامگذاری اعصاب نخاعی برحسب نام مهره ایست که عصب از سوراخ بین مهره ای مربوط به آن مهره، کانال مهره ای را ترک می نماید و سگمان ها بر حسب منشاء اعصاب نخاعی نامگذاری می شوند و با توجه به اختلاف طول نخاع و ستون مهره ای و اختلاف ارتفاع مهره ها با سگمان های همنام می توان گفت که اکثرا سگمان های همنام مهر ها، بالاتر از محاذات مهره همنام می باشند. به طور مثال:

سگمان نخاع C<sub>1</sub> در محاذات تنه مهره ای C<sub>1</sub> . سگمان نخاعی C<sub>8</sub> در محاذات تنه مهره ای C<sub>6</sub> . سگمان نخاعی T<sub>6</sub> در محاذات تنه مهره های T<sub>4</sub> . سگمان نخاعی T<sub>12</sub> در محاذات تنه مهره ای T<sub>10</sub> . سگمان نخاعی L<sub>5</sub> در محاذات تنه مهره ای T<sub>12</sub> .



( شکل ۱۶-۳ ) شمای نوارهای مشبکی نخاعی و منشاء آنها در هسته های مشبکی پل و بصل النخاع





(شکل ۱۷-۳) شمای ترتیب سوماتوتوپیک رشته های مهم صعودی و نزولی نخاع

### عروق خونی نخاعی

شرائین خون رسان به نخاع عبارتند از:

**شرائین نخاعی خلفی (Posterior spinal arteries)** که در هر طرف شاخه‌ای از شریان مهره‌ای است، هر شریان

در مسیر خود به طرف پائین در نزدیکی محل اتصال ریشه خلفی اعصاب نخاعی به نخاع قرار دارد. (شکل ۱۸-۳)

**شرائین نخاعی قدامی (Anterior spinal arteries)** که در هر طرف از شریان مهره‌ای منشأ می‌گیرد شریان

های دوطرف با هم دیگر یکی شده و شریان منفردی ایجاد می‌کنند که در طول شیار قدامی میانی نخاع به پائین می‌آید.

شرائین نخاعی خلفی و قدامی همگی باریک و کوچک هستند و توانائی خون رسانی تمام طول نخاع را ندارند. لذا در طول نخاع

توسط شرائین ریشه‌ای (Radicular arteries) که شاخه‌های شرائین مجاور مسیر نخاع هستند (نظیر شرائین گردنی

عمقی، بین دنده‌های و کمری‌ها) تقویت می‌شوند.

شرائین ریشه‌ای از طریق سوراخ‌های بین مهره‌ای وارد کانال مهره‌ای می‌شوند. اغلب یکی از شرائین ریشه‌ای بزرگتر از

بقیه می‌باشد و به نام شریان ریشه‌ای بزرگ (Arteria radicularis magna) یا شریان Adamkiewtitz گفته می‌شود.

این شریان معمولاً یک شاخه Intersegmental از شریان آئورت نزولی در حدود مهره‌های تحتانی سینه‌ای یا

فوقانی کمری است، و معمولاً در سمت چپ می‌باشد. اهمیت این شریان در این است که منبع اصلی خون رسانی به دو سوم

تحتانی نخاع می‌باشد. (شکل ۱۸-۳)

شاخه‌های شریان نخاعی قدامی حدود دو سوم قدامی نخاع را خون می‌دهند و یک سوم باقی مانده خلفی توسط شاخه‌ای

شرائین نخاعی خلفی خون رسانی می‌شود. (شکل ۱۹-۳)

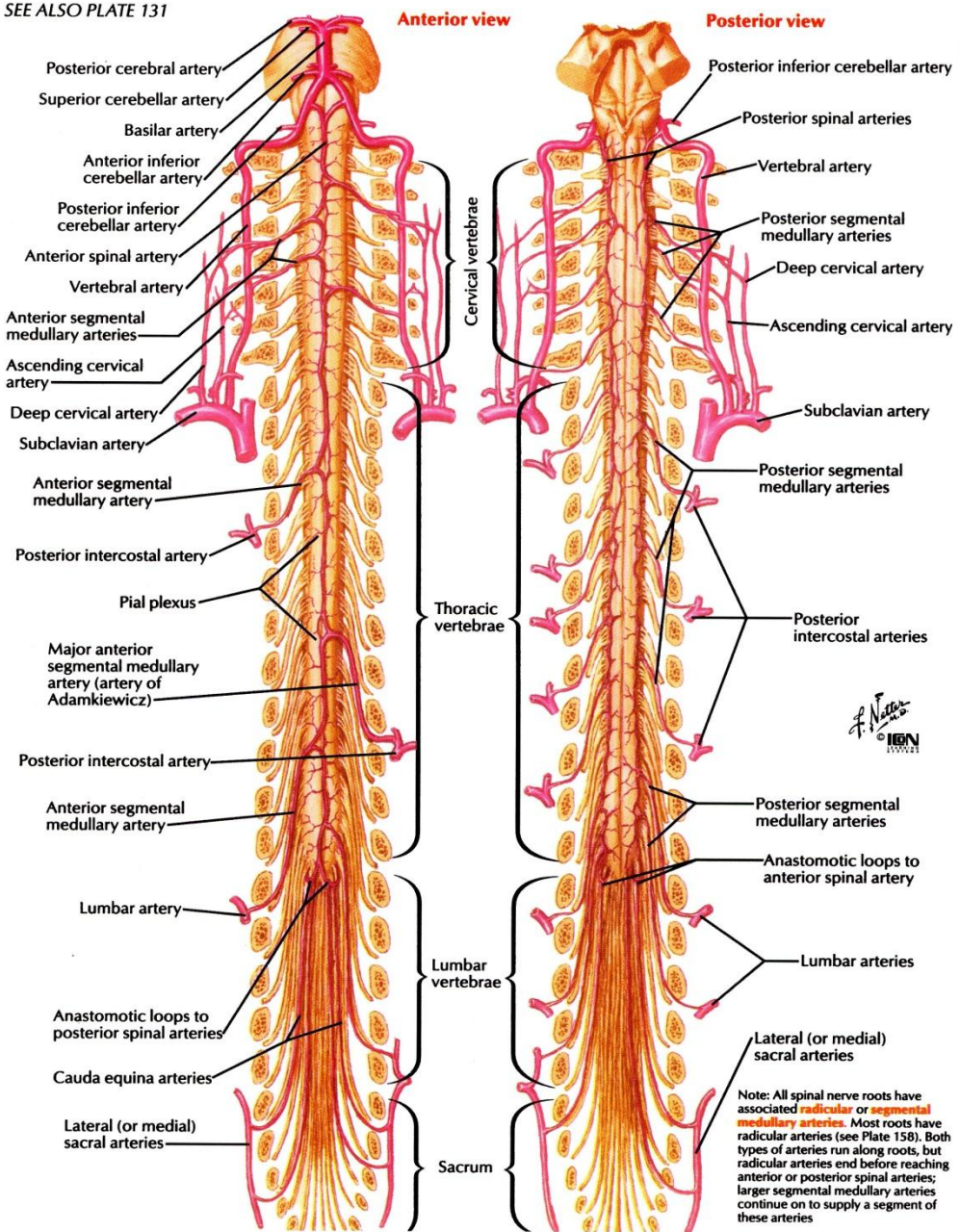
قسمت کوچکی از محیط نخاع توسط شریان‌های کوچکی که از شبکه نرم شامه‌ای هستند خون رسانی می‌شوند.

**وریدهای نخاع** به شش کانال وریدی پیچ و خم‌دار که در بالا به وریدهای مغزی و سینوس‌های وریدی مرتبط هستند

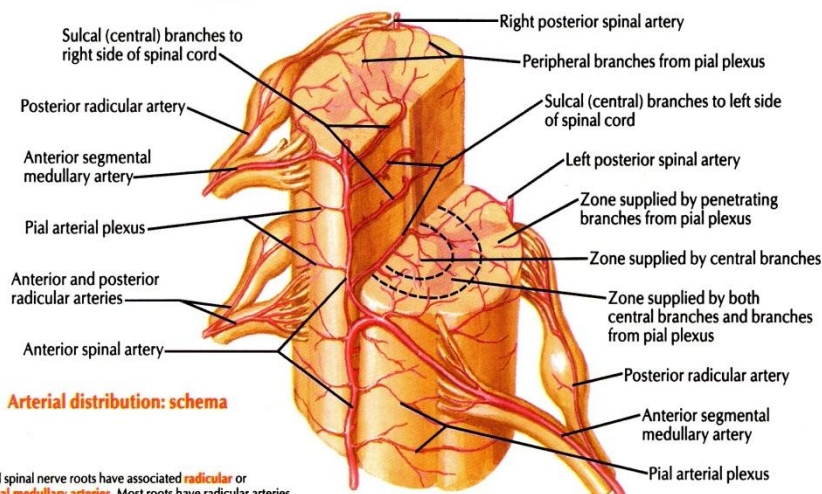
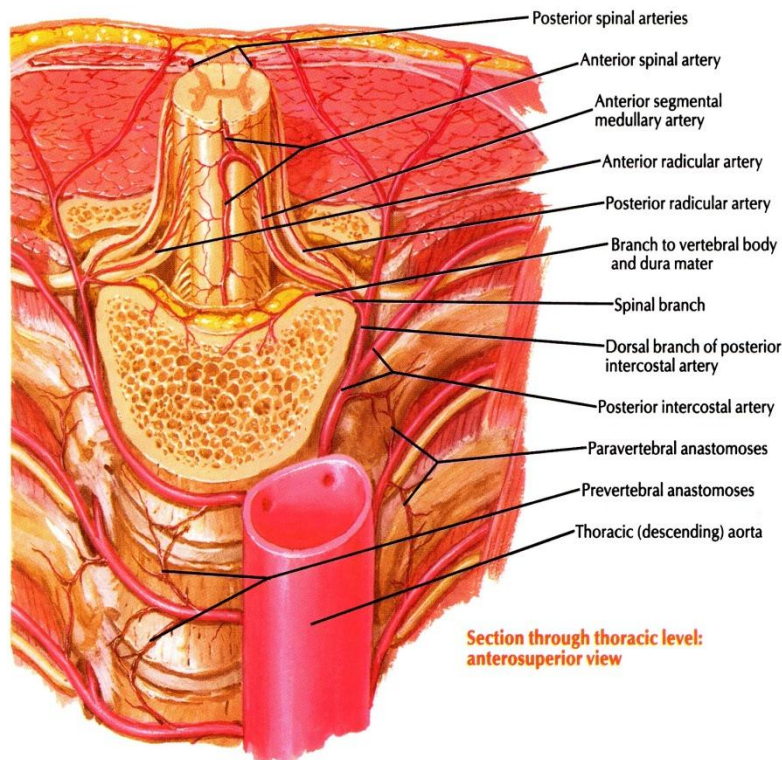
منتهی می‌شوند. این کانال‌ها در شبکه وریدی داخل مهره‌ای تخلیه می‌شوند. و خون ستون مهره‌ای و نخاع را تخلیه

می‌کند (Internal vertebral venous plexus).

SEE ALSO PLATE 131



( شکل ۱۸-۳ ) شریان نخاعی قدامی و شریان های نخاعی خلفی و شریان های Radicular



Note: All spinal nerve roots have associated **radicular** or **segmental medullary arteries**. Most roots have radicular arteries. Both types of arteries run along roots, but radicular arteries end before reaching anterior or posterior spinal arteries; larger segmental medullary arteries continue on to supply a segment of these arteries

( شکل ۱۹-۳ ) شریان های **Radicular** و خون رسانی قسمتهای قدامی و خلفی نخاع از شریان های خون رسان

### نکات بالینی (Clinical points)

#### صدمات نخاع (Spinal cord injuries)

در ناحیه گردن در رفتگی و یا شکستگی همراه با دررفتگی مهره ها شایع است، ولی بدلیل بزرگ بودن اندازه کانال مهره ای صدمه شدید به نخاع کمتر اتفاق می افتد.

در شکستگی همراه با دررفتگی مهره های سینه ای جابجایی قسمت های جدا شده تنه مهره بخاطر تنگی کانال مهره ای احتمال صدمه شدید نخاع را در این ناحیه زیاد می کند. در شکستگی همراه با دررفتگی مهره ناحیه کمتری احتمال صدمه به



نخاع کمتر است چرا که نخاع در حد فاصل بین  $L_1$  و  $L_2$  تمام شده است و بزرگی اندازه سوراخ های بین مهره‌ای در این ناحیه فضای لازم برای ریشه‌های اعصاب نخاعی ایجاد کرده و صدمه به اعصاب نخاعی کمتر می باشد.

### صدمات اعصاب نخاعی (Spinal nerve injuries)

#### بیماریهای مختلف و سوراخهای بین مهره ای (Disease and intervertebral foramina)

عصب نخاعی حین عبور از سوراخ بین مهره ای ممکن است به علت ضایعات ساختارهای اطراف تحت فشار قرار گیرد. نظیر Herniation دیسک بین مهره‌ها، شکستگی تنه مهره ها، استئوآرتریت مفاصل بین زواید مفصلی مهره‌ها و یا مفاصل بین تنه مهره‌ها.

#### Disc herniation

در ناحیه گردن ستون مهره ای دیسک بین  $C5 - C6$  و دیسک بین  $C6 - C7$  بیشتر از بقیه دیسک ها شانس فتق دار شدن دارند. و چون هر عصب نخاعی گردنی از بالای مهره همانم خود عبور می کند، لذا برآمده شدن دیسک بسمت عقب و خارج بین  $C_5$  و  $C_6$  به عصب نخاعی  $C_6$  و یا ریشه های آن فشار وارد می کند (Spinal nerve injury). برآمده شدن دیسک به سمت عقب و مرکز احتمال فشار به نخاع (Spinal cord injury) را ایجاد می کند.

در ناحیه کمری ستون مهره ای Herniation در دیسک بین  $L_4 - L_5$  و دیسک بین  $S_1 - L_5$  شایع تر است. عصب نخاعی در این ناحیه از زیر مهره همانم عبور می کنند، لذا ریشه های عصب  $L_5$  بین مهره های  $L_5$  و  $S_1$  است. Herniation بسمت عقب و خارج باعث فشار به ریشه عصب  $L_5$  و Herniation بسمت عقب و مرکز باعث فشار به دم اسب می شود. شایعترین محل فتق دیسک در دیسک بین  $L_5$  و  $S_1$  است چرا که در این محل بخش متحرک ستون مهره ای (مهره های کمری) با بخش بی تحرک آن (خاجی) مفصل شده.

### Ischaemia of the spinal cord

بدنبال صدمه به شراین تغذیه دهنده نخاع، در جریان روشهای بلوک کردن اعصاب نخاعی، جراحی روی آئورت نزولی و یا جراحی ستون مهره ها و یا هر عمل جراحی که منجر به هیپوتاسیون شدید شود دیده می شود.

### Compleat cord transection syndrome

در این سندرم :

- ۱- تمام حس های پائین تر از حد ضایعه از بین می روند.
- ۲- تمام حرکات ارادی پائین تر از حد ضایعه از بین می روند.

### Anterior cord syndrome

در این سندرم :

- ۱- پارالزی دو طرفه نورون های حرکتی تحتانی در سگمان محل ضایعه.
  - ۲- پارالزی اسپاستیک دو طرفه در زیر سطح ضایعه.
  - ۳- از بین رفتن دو طرفه حس های درد، حرارت، لمس غیر دقیق در زیر سطح ضایعه.
- حس لمس دقیق و حس ارتعاشی و حس تشخیص دو نقطه (Two point discrimination) عمقی حفظ می شوند چراکه طناب های خلفی ماده سفید نخاع صدمه ندیده اند.

### Central cord syndrome

- ۱- پارالزی دو طرفه نورون های حرکتی تحتانی در سگمان صدمه دیده
- ۲- پارالزی اسپاستیک دو طرفه در زیر محل ضایعه
- ۳- از بین رفتن دو طرفه حس درد، حرارت، لمس غیر دقیق و فشار در زیر محل ضایعه

### **Poliomyelitis**

عبارت است از عفونت ویروسی حاد که نورون های حرکتی ستون قدامی نخاع (نورون محرکه تحتانی) و هسته های حرکتی اعصاب مغزی را گرفتار کرده و در نتیجه باعث پارالزی عضلات می شود. بعلت مرگ نورون ها در اثر این ویروس پارالزی و ضعف و لاغر شدن عضلات ایجاد میشود. عضلات اندام تحتانی بیشتر از عضلات اندام فوقانی گرفتار می شوند. در موارد شدید پولیومییلیت و بعلت گرفتاری اعصاب عضلات بین دنده ای و عصب دیافراگم تنفس مختل می شود.

### **Syringomyelia**

سیرنومیلی عبارتست از یک نوع اختلال در مراحل رشدی که سبب ایجاد حفره در سگمان های گردنی نخاع و تنه مغزی می شود. و این مساله باعث قطع رشته های نخاعی- تالاموسی خارجی و قدامی در موقع عبورشان از رابطه قدامی می شود. بیمار اختلال حس درد و حرارت سگمانی دارد که اغلب دو طرفه است و اختلال مختصر در حس لمس نیز دیده می شود. این بیماران بعلت اختلال حس درد و حرارت ممکن است دچار سوختگی بخصوص در انگشتان باشند بدون اینکه متوجه شوند. آتروفی نورون های ستون قدامی منجر به ضعف و لاغری عضلات اندام فوقانی می شود. بعلت قطع شدن رشته های نزولی خودکاری در طناب جانبی ماده سفید نخاع با گسترش حفره علایم سندرم هورنر نیز دیده می باشد.

### **ضایعه در مخروط انتهایی و دم اسب**

ضایعه در مخروط انتهایی و دم اسب مانند تومور سبب علایم دو طرفه می گردد نظیر دردی که از طریق سگمان های خاجی به اندام تحتانی کشیده می شود. علایم دیگر اختلال در عملکرد مثانه واز بین رفتن ارکسیون در پنیس است. علایم درگیری نورون محرکه تحتانی در اندام تحتانی با فاسیکولاسیون و آتروفی در عضلات نیز دیده می شود. حس درد در ناحیه پرینه و نیز در درماتوم های کمری و خاجی از بین می رود. در جریان آنومالی های مادر زادی نظیر اسپینا بیفیدا ممکن است که مخروط انتهایی به پایین تر از کناره تحتانی مهره اول کمری کشیده شود که اغلب همراه با رشته انتهایی باریکتر است.

### **شرح حال ۱**

مرد ۴۵ ساله ای با سابقه درد گردن با درد رادیکولر از گردن به دست راست مراجعه کرده است. سابقه گزگز و درد در قسمت خارجی ساعد، شست و انگشت اول را ذکر می کند که اخیراً قدرت خم کردن بازو و چرخش بداخل ساعد کم شده است. در معاینه رفلکس دوسر کم شده است. با تشخیص دیسکوپاتی و انجام MRI گردن، دیسک بین C5 – C6 تایید شد که باعث فشار به ریشه عصب C6 شده است.

### **شرح حال ۲**

خانمی با کمر درد که اخیراً دچار درد رادیکولر از پشت به کفل و ساق و پشت پا و انگشت بزرگ شده در معاینه کاهش درک حس درد در پشت پا و انگشت بزرگ دارد. ضعف در دورسی فلکسیون مچ پا، دارد. و اکستانسور انگشت بزرگ ضعیف می باشد. SLR) Straight leg raising) در ۳۰ درجه مثبت است، و رفلکس آشیل کاهش یافته است. با انجام MRI نخاع لومبوساکرال، ضایعه دیسک بین L5 و S1 و فشار به ریشه عصب L5 تایید شد.

### شرح حال ۳

مرد ۴۰ ساله ای با آمپوتانس مراجعه کرده است . که سابقه بی حسی در ناحیه ساکروم دارد وی در معاینه Saddle anesthesia در ساکروم بدست آمد. قدرت عضلات اندام تحتانی طبیعی است. رفلکس کف پای اکستانسور است. رفلکس های تاندونی کاهش دارد ، کنترل اسفنکتری ندارد .  
با بررسی ضایعه فضا گیر Conus medullaris تایید شد.

### شرح حال ۴

مرد ۴۰ ساله ای با ضعف دست راست مراجعه کرده که تدریجاً پیشرونده در عرض یکسال بوده است. در معاینه ضعف عضلات دست راست بخصوص هیپوتنار دارد و درد و حرارت را در اندامهای فوقانی کمتر حس می کند. بطوریکه سابقه زخم شدن انگشت دست راست بعلت سوختگی داشته است . تنوس در اندامهای تحتانی افزایش یافته است و حس های عمقی طبیعی است. سابقه تروما ندارد.  
MRI گردن سیرنگومیلی نخاع سرویکال را نشان می دهد.

### شرح حال ۵

جوان ۲۰ ساله ای با تب و درد عضلانی و در پشت و احساس گرفتگی دور تنه که در عرض ۲۴ ساعت بدتر شده و به ضعف اندام تحتانی منجر شده که در عرض ۲۴ ساعت به فلجی کامل پاها انجامیده مراجعه کرده است تمام حس های سطحی و عمقی در زیر ناف از بین رفته و کنترل ادرار و مدفوع ندارد. در معاینه ، رفلکس ها از حد ناف به پایین از بین رفته است، MRI ضایعه فضاگیر ندارد و در بررسی مایع مغزی نخاعی، پروتئین ۶۵ میلی گرم در دسی لیتر و ۲۰ عدد لنفوسیت دارد .  
با تشخیص میلیت عرضی درمان میشود.

### شرح حال ۶

خانم ۲۵ ساله با سابقه تاری دید یکسال قبل ، با ضعف اندام های تحتانی مراجعه کرده است. هیپیرفلکسی اندام های تحتانی، افزایش تنوس عضلانی به همراه بانسکی دو طرفه مثبت می باشد. بیمار تکرر ادرار دارد و قادر به نگهداری آن نیست. حس ارتعاش و پوزیشن اندامهای تحتانی مختل بوده و در خم کردن گردن احساس درد ناخوشایند در طول ستون فقرات دارد. با احتمال MS دستور MRI داده میشود که پلاک دمیالینیزان در نخاع سرویکال نشان می دهد، درمان MS شروع می شود.

### شرح حال ۷

مرد جوانی در اثر تصادف با اتومبیل دچار ضعف پاها شده که در معاینه درد و حرارت را در اندام تحتانی راست متوجه نمی شود و حس لمس باقی مانده ، ولی در اندام تحتانی چپ ضعف خفیفی دارد که به همراه اختلال حس ارتعاش و حس افتراق دو نقطه از هم در سمت چپ است . تنوس عضلانی کم شده به همراه پاسخ کف پای اکستانسور است.  
با تشخیص spinal hemisection ( سندرم Brown- sequare ) بررسی می شود که محل ضایعه در نیمه چپ نخاع توراسیک است.

### شرح حال ۸

بعد از جراحی آنوریسم آئورت بیمار دچار ضعف در هر دو پا شده که به همراه اختلال در درک حس درد و حرارت بوده ولی حس ارتعاش و پوزیشن اندام ها طبیعی بوده است.



تشخیص انفارکت نخاع و anterior spinal artery syndrome در اثر اختلال پرفوزیون ، عارضه جراحی آئورت بوده است. (anterior cord syndrome).

### بخش چهارم

### تنه مغزی Brain stem

تنه مغزی عبارتست از بصل النخاع، پل و مغز میانی.

تنه مغزی که ساختار ساقه ای شکل می باشد در پائین به نخاع شوکی باریک و در بالا به مغز قدامی متسع شده متصل است. وجود سه اصل مهم باعث اهمیت قابل توجه تنه مغزی می باشد:

۱- تنه مغزی بعنوان گذرگاهی برای نوارهای صعودی و نزولی ارتباط دهنده نخاع با قسمت های مختلف مغز است و تقاطع مهم حرکتی و همینطور تقاطع مهم حس عمقی در تنه مغزی می باشند.

۲- تنه مغزی دارای مراکز مهم رفلکسی مرتبط با کنترل سیستم تنفس و سیستم قلبی - عروقی است و نیز بدلیل قرار گرفتن تشکیلات مشبک در تنه مغزی در کنترل سطح هوشیاری دخالت دارد.

۳- هسته ها ومبدا ظاهری اعصاب مغزی III الی XII در تنه مغزی قرار دارند.

### نمای ظاهری تنه مغزی

تنه مغزی دارای سطح قدامی، سطح خلفی و سطوح جانبی می باشد:

### سطح قدامی تنه مغزی

شامل سطح قدامی بصل النخاع ، پل و مغز میانی است.

### سطح قدامی بصل النخاع

در امتداد ظاهری طنابهای قدامی نخاع می باشد. در خط وسط این سطح شیاری طولی به نام شیاری قدامی میانی (Anterior Median Sulcus) مشاهده می شود که در پائین در امتداد شکاف قدامی میانی نخاع بوده ولی در بالا وقتی به شیاری پیزی پلی می رسد تمام شده و در محل تلاقی آن دو، حفره کوچکی به نام سوراخ کور (Foramen caecum) مشاهده می شود.

در طرفین شیاری قدامی میانی، برجستگی های طولی دیده می شوند این برجستگی ها را هرم (pyramid) می نامند و علت وجود آن عمدتاً رشته های قشری نخاعی (Cortico-spinal fibers) می باشند. از آنجایی که بین ۷۰-۹۰ درصد از این رشته ها در نیمه تحتانی بصل النخاع تقاطع یافته و در سمت مقابل به سطوح جانبی می روند لذا سبب باریک شدن برجستگی در پائین می شوند.

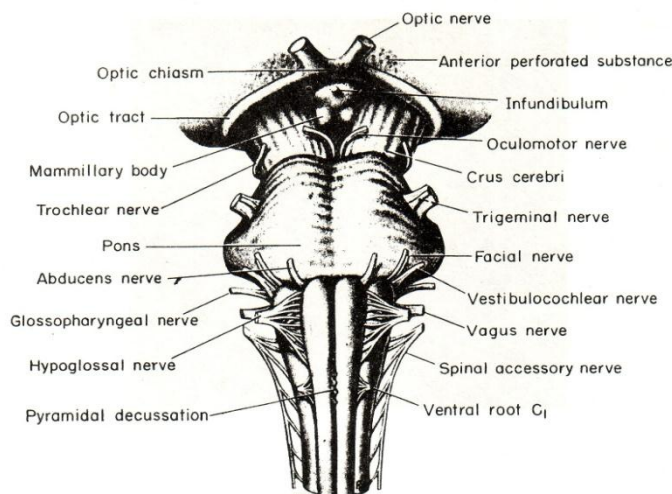
در حد خارجی هر هرم شیاری طولی به نام شیاری قدامی جانبی وجود دارد که در امتداد شیاری همانم در نخاع می باشد و در طول این شیاری، رشته های عصبی متصل به بصل النخاع وجود دارد که در هر طرف تشکیل عصب زیر زبانی را می دهند. در شیاری پیزی پلی بین بصل النخاع و پل و در طرفین سوراخ کور مبداء ظاهری عصب محرک خارجی چشم دیده می شود (شکل ۱-۴).

### سطح قدامی پل

از بالا به پائین و از یک طرف به طرف دیگر محدب است. این سطح دارای یک ناودان طولی است که به دلیل قرار گرفتن شریان Basilar، ناودان Basilar نامیده می شود. در مرز خارجی سطح قدامی و نزدیک مرز پل با مغز میانی، مبداء ظاهری عصب سه قلو به صورت دو ریشه یکی بزرگتر و در موقعیت قدامی - خارجی به نام ریشه حسی و دیگری کوچکتر و در موقعیت خلفی - داخلی به نام ریشه حرکتی دیده می شود (شکل ۱-۴).

### سطح قدامی مغز میانی

در این سطح دو دسته از الیاف عصبی دیده می شوند که از بالا به پائین و داخل کشیده شده و به تدریج به هم نزدیک شده و درست در محل اتصال مغز میانی به پل به همدیگر می‌رسند. هر کدام از این دسته ها به نام ساق مغزی (Crus cerebri) گفته می‌شود. در حد داخلی هر ساق مغزی شیار طولی به نام شیار داخلی (Medial sulcus) وجود دارد که مبداء ظاهری عصب زوج سوم مغزی (Oculomotor nerve) در طول آن دیده می شود و در حد خارجی آن شیار طولی به نام شیار خارجی (Lateral sulcus) وجود دارد که الیاف مربوط به نوار ریل خارجی (Lateral lemniscus) در حال عبور به سمت برجستگی های چهارگانه خلفی در طول آن شیار دیده می شوند. فضای بین ساقه های مغزی را فضای بین پایه ای (Interpeduncular space) می گویند که کف آن توسط ماده خاکستری پوشیده شده و به علت عبور شاخه های مرکزی شریان مغزی خلفی سوراخ سوراخ بوده و لذا فضای سوراخ شده خلفی (Posterior perforated substance) گفته می شود که ناحیه ایست چهار ضلعی به طوری که اضلاع خلفی تحتانی آن را ساقهای مغزی و اضلاع قدامی فوقانی آن را نوارهای بینائی (Optic tract) درست می کنند. (شکل ۱-۴).



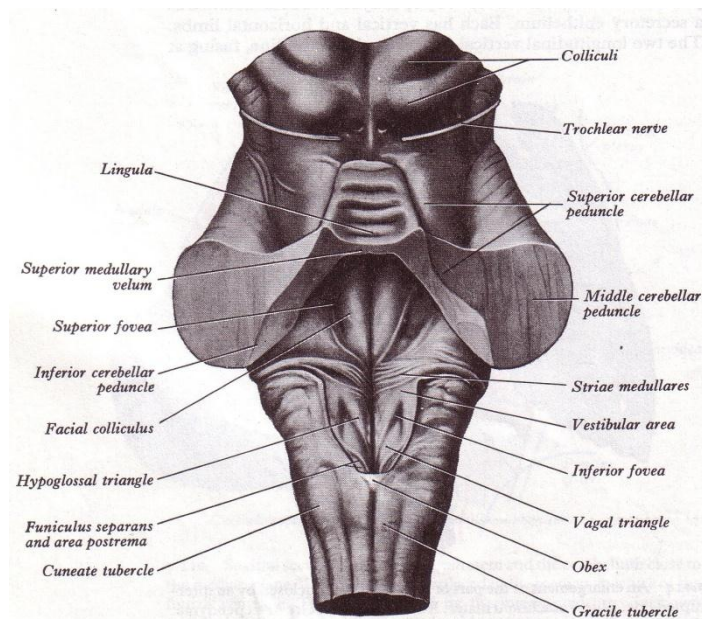
(شکل ۱-۴) سطح قدامی بصل النخاع، پل و مغز میانی (سطح قدامی تنه مغزی)

### سطح خلفی تنه مغزی

شامل سطح خلفی بصل النخاع، پل و مغز میانی می باشد:

### سطح خلفی بصل النخاع

در امتداد ظاهری طنابهای خلفی نخاع می باشد و به دو نیمه تحتانی (Caudal) و فوقانی (Cranial) قابل تقسیم است. نیمه تحتانی که قسمت بسته (Closed part) نیز گفته می شود دارای یک شیار طولی به نام شیار خلفی میانی در خط وسط است که در امتداد شیار همانم در نخاع است. مرز خارجی این قسمت از سطح خلفی در هر طرف توسط شیارهای خلفی جانبی محدود می گردد. ضمناً در هر طرف بین شیار خلفی میانی و شیار خلفی جانبی، شیار خلفی واسطه ای دیده می شود که در امتداد شیار همانم در قسمت فوقانی نخاع می باشد، در نتیجه ادامه دستجات گراسیلیس و کونه آتوس را در بصل النخاع نیز می توان دید ولی به تدریج در امتداد دستجات مذکور برجستگی هایی به نام تکمه های گراسیلیس و کونه آتوس که به علت وجود هسته هایی به همان نام است دیده می شود (شکل ۲-۴).



(شکل ۲-۴) سطح خلفی بصل النخاع، پل و مغز میانی بعد از برداشتن مخچه.  
( سطح خلفی تنه مغزی )

در نیمه فوقانی که به نام قسمت باز (Open part) نیز گفته می شود، کانال مرکزی کاملاً در سطح خلفی قرار گرفته و بین دو دسته ضخیم از رشته های سفید که هر کدام در امتداد ظاهری دستجات گراسیلیس و کونه اتوس همان طرف هستند، قرار می گیرد. این دستجات به تدریج از خط وسط دور می شوند و فاصله بین آنها به صورت حفره مثلثی شکلی با قاعده فوقانی و راس تحتانی درمی آیند که همان مثلث تحتانی کف بطن چهارم می باشد. دستجات ضخیم هر طرف را به نام پایه مخچه ای تحتانی (Inferior cerebellar peduncle) می نامند که شامل رشته های ورودی و خروجی مخچه می باشند و رشته های گراسیلیس یا کونه اتوس در تشکیل آن نقشی ندارند.

### سطح خلفی پل

عبارتست از مثلث فوقانی کف بطن چهارم لذا در مبحث بطن چهارم توضیح داده می شود (شکل ۲-۴).

### سطح خلفی مغز میانی

در سطح خلفی مغز میانی چهار برجستگی دیده می شود که برجستگی های چهارگانه (Corpora quadrigemina) یا به اختصار Colliculi گفته می شوند. از نظر موقعیت بالاتر از پرده مدولار فوقانی و پائین تر از غده اپی فیز (Pineal body) و رابط خلفی قرار دارند و توسط شیار صلیبی شکل ظاهراً از همدیگر جدا می شوند به طوری که شاخه عمودی شیار که عمیق تر است برجستگی های دو نیمه مغز میانی را از هم جدا می کنند. در انتهای فوقانی این شیار محل فرو رفته ای دیده می شود که جایگاه اپی فیز می باشد و به انتهای تحتانی آن بند پرده مدولار (Frenulum veli) متصل است که در پائین به راس پرده مدولار فوقانی وصل می شود. شاخه عرضی شیار که کم عمق تر است برجستگی های چهارگانه را به برجستگی های فوقانی (بالاتر از شیار عرضی) و تحتانی (پائین تر از شیار عرضی) تقسیم می کنند. به طور کلی یک جفت از برجستگی ها به عنوان برجستگی های فوقانی (Superior colliculi)، و یک جفت دیگر از برجستگی ها به عنوان برجستگی های تحتانی (Inferior colliculi) می باشند. از نمای خارجی برجستگی فوقانی دسته ای از رشته های سفید به عنوان بازوی برجستگی فوقانی (Brachium of superior colliculi) به سمت شکمی خارجی (Ventrolateral) رفته و به جسم زانوئی خارجی (Lateral geniculate body) متصل می شود.

از نمای خارجی برجستگی تحتانی دسته ای از رشته های سفید به نام بازوی برجستگی تحتانی (Brachium of inferior colliculi) در جهت شکمی خارجی به جسم زانوئی داخلی (Medial geniculate body) می روند.

در این سطح و در طرفین بند پرده مدولار و در پائین برجستگی های تحتانی، مبدا ظاهری عصب اشتیاقی یا زوج چهارم (Trochlear nerve) دیده می شد.

### سطوح جانبی تنه مغزی

در هر طرف شامل سطح جانبی بصل النخاع، پل و مغز میانی می باشد.

### سطوح جانبی بصل النخاع

هر کدام در امتداد ظاهری یکی از طنابهای جانبی نخاع بوده، و در بالا توسط شیار پیازی پلی از پل جدا می شوند. مرز قدامی هر سطح جانبی شیار قدامی جانبی و مرز خلفی آنها شیار خلفی جانبی می باشد. در نیمه فوقانی هر سطح جانبی برآمدگی به نام زیتون (Olive) وجود دارد که به علت وجود مجموعه هسته های زیتونی تحتانی در زیر آن است .

در شیار پیازی پلی در بالای هر سطح جانبی از جلو به عقب مبداء ظاهری عصب صورتی و عصب شنوائی - تعادلی، و در شیار خلفی جانبی هر طرف از بالا به پائین مبداء ظاهری عصب زبانی - حلقی، عصب واگ و عصب شوکی دیده می شوند (شکل ۳-۴).

### سطوح جانبی پل

در هر طرف، سطح قدامی به تدریج به سطح جانبی تبدیل می شود که نهایتاً امتداد آنها پایه های مخچه ای میانی (Middle cerebellar peduncle) را می سازند. مرز بین سطح قدامی با هر کدام از سطوح جانبی را به طور قراردادی مبداء ظاهری عصب سه قلو می دانند. (شکل ۳-۴).

### سطوح جانبی مغز میانی

در طرفین سطح خلفی است و بازوهای برجستگی های فوقانی و تحتانی و نمای خارجی ساقه های مغزی این سطح را درست می کنند به طوری که شیار جانبی و رشته های مربوط به نوار ریل خارجی را نیز می توان در این سطح دید. ضمناً عصب اشتیاقی در مسیر خود از این سطح عبور می کند. (شکل ۳-۴).

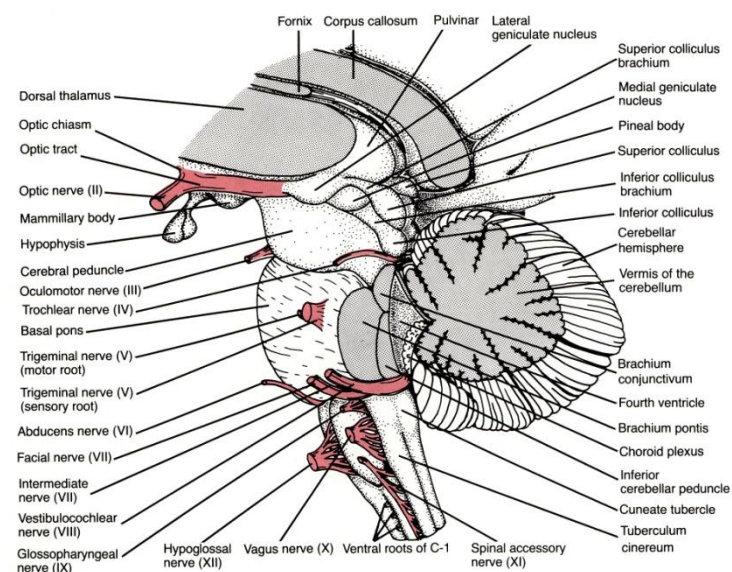


FIGURE 7-3

( شکل ۳-۴ ) سطح جانبی تنه مغزی ( سطح جانبی بصل النخاع ، پل و مغز میانی )

مبداء ظاهری اعصاب مغزی III الی XII در سطوح مختلف تنه مغزی: ( شکل ۱-۴ و ۲-۴ و ۳-۴ )  
 مبداء ظاهری عصب زوج XII (Hypoglossal nerve) از شیار قدامی - جانبی بصل النخاع (Antero lateral sulcus of bulb) می باشد.  
 مبداء ظاهری اعصاب زوجهای XI، X و IX (Accessory nerve, Vagus, Glossopharyngeal nerve) از شیار خلفی - جانبی بصل النخاع (Posterolateral sulcus of bulb) می باشد .  
 مبداء ظاهری اعصاب زوجهای VIII، VII و VI از شیار پیازی - پلی می باشد.  
 مبداء ظاهری عصب زوج V (Trigeminal nerve) همانطور که ذکر شد در هر طرف از مرز بین سطح قدامی و سطح جانبی همان طرف پل می باشد.  
 مبداء ظاهری عصب زوج IV (Trochlear nerve) از سطح خلفی مغز میانی و در طرفین Frenulum - veli در پائین برجستگی های چهارگانه تحتانی است و این عصب تنها عصب از اعصاب مغزی است که مبداء ظاهری آن از سطح خلفی تنه مغزی می باشد.  
 مبداء ظاهری عصب زوج III (Oculomotor nerve) از شیار Medial کنار داخلی ساقهای مغزی (Crus cerebri) مغز میانی می باشد.

2/Cerebral topography

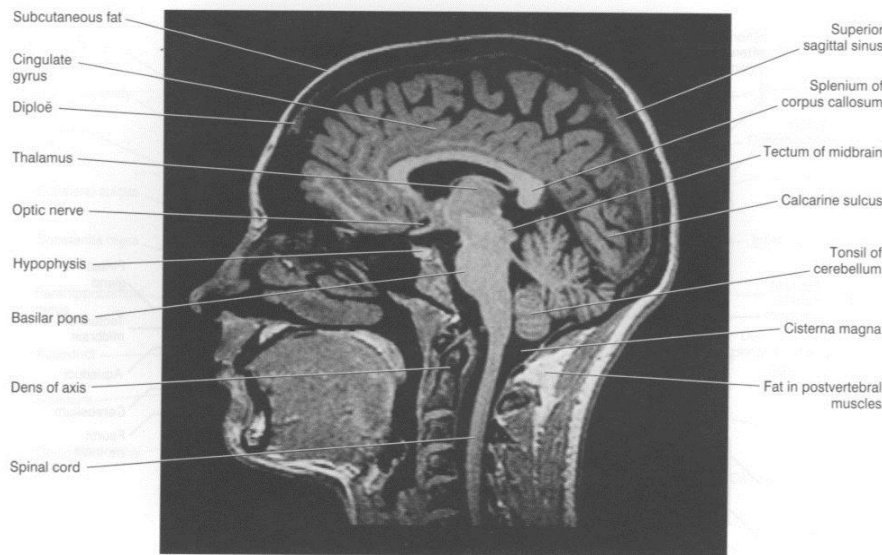
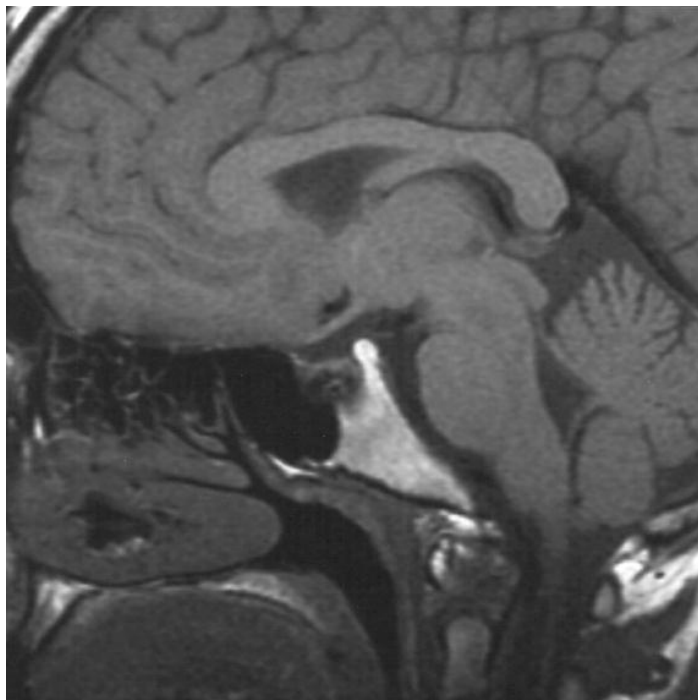


Figure 2.8 Sagittal MRI 'slice' of the living brain. (From a series kindly provided by Dr. J. Paul Finn, Director, MR Research and Development, Siemens Medical Systems Inc., Iselin, New Jersey) (Note: Lipid-rich tissues are especially enhanced, e.g. CNS myelin, subcutaneous fat, lipid in muscle and bone marrow.)





### ساختمان داخلی بصل النخاع Internal structure of the medulla oblongata

در بصل النخاع موقعیت ماده سفید و خاکستری از پائین به بالا به تدریج تغییر می کند و لذا ساختمان داخلی آن را در چهار مقطع از پائین به بالا مطالعه می نمائیم.

#### ۱- مقطع عرضی در نزدیک انتهای تحتانی (شکل ۴-۴)

این مقطع سطح تقاطع اصلی الیاف حرکتی است . ساختمان این مقطع که تقریباً در پائین تقاطع هرم ها (Decussation of the pyramids) می باشد خیلی نزدیک به نخاع است.

ماده خاکستری در این مقطع به صورت چندین توده سلولی به شرح زیر است:

هسته نخاعی عصب شوکی (Spinal nucleus of accessory nerve) منشأ رشته های فوقانی بخش نخاعی عصب شوکی است. و امتداد این هسته در پائین در پنج یا شش سگمان فوقانی نخاع گردنی نیز دیده می شود و در بالا به نام هسته ambiguum نامیده می شود که منشأ رشته های وایرمان Branchial همراه عصب شوکی (بخش cranial عصب شوکی)، عصب واگ (زوج ۱۰) و عصب زبانی - حلقی (زوج ۹) می باشد. دو هسته فوق رشته هایی از قشر مغز سمت خودی و سمت مقابل به نام رشته های Cortico- nuclear دریافت می کنند.

هسته گراسیلیس (Gracilis nucleus) توده کوچکی از ماده خاکستری است که با ماده خاکستری مرکزی اطراف کانال مرکزی ارتباط خود را حفظ کرده و رشته های دسته گراسیلیس سمت خود را دریافت می کند.

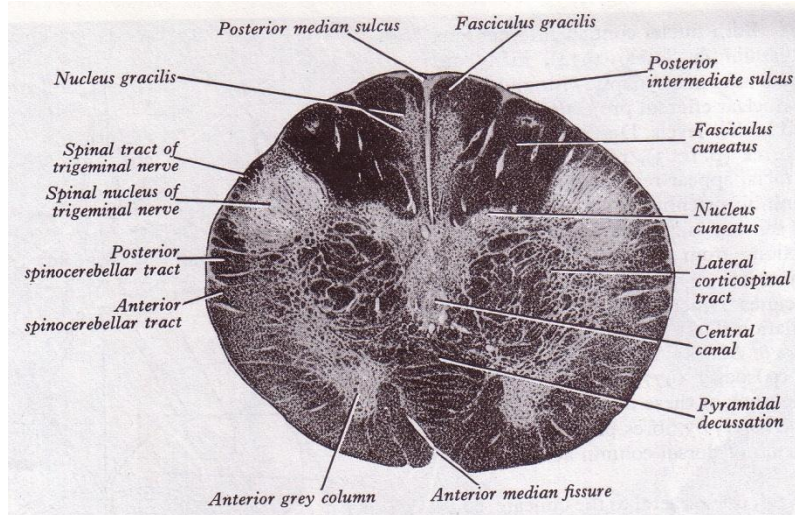
هسته کونه آتوس (Cuneatus nucleus) نظیر هسته گراسیلیس توده کوچکی از ماده خاکستری و مرتبط با ماده خاکستری مرکزی است و رشته های دسته کونه آتوس را دریافت می کند.

رشته هایی که از این دو هسته شروع می شوند بنام رشته های قوسی داخلی می باشند که مقصدشان تالاموس می باشد.

هسته نخاعی عصب سه قلو (Spinal nucleus of trigeminal nerve) توده ایست از سلولها که شباهت زیادی به ماده ژلاتینی نخاع داشته و در امتداد آن می باشد و رشته های حسی عصب سه قلو را دریافت می کند. در حد فاصل این هسته تا محیط بصل النخاع و درست در امتداد فوقانی دسته پشتی طرفی (Dorsolateral tract) ، رشته های حسی مربوط به عصب سه قلو ، نوار نخاعی عصب سه قلو (Spinal tract of trigeminal nerve) را ایجاد می نمایند.



ماده سفید در این مقطع شباهت زیادی به ماده سفید نخاع گردنی دارد. رشته های موجود در دستجات گراسیلیس و کونه آتوس به دلیل ختم آنها در هسته های همنام به تدریج از پائین به بالا از تعداد آنها کاسته می شود. سایر رشته های بالارو یا پائین رو موجود در انتهای فوقانی نخاع کلا در این مقطع دیده می شوند.

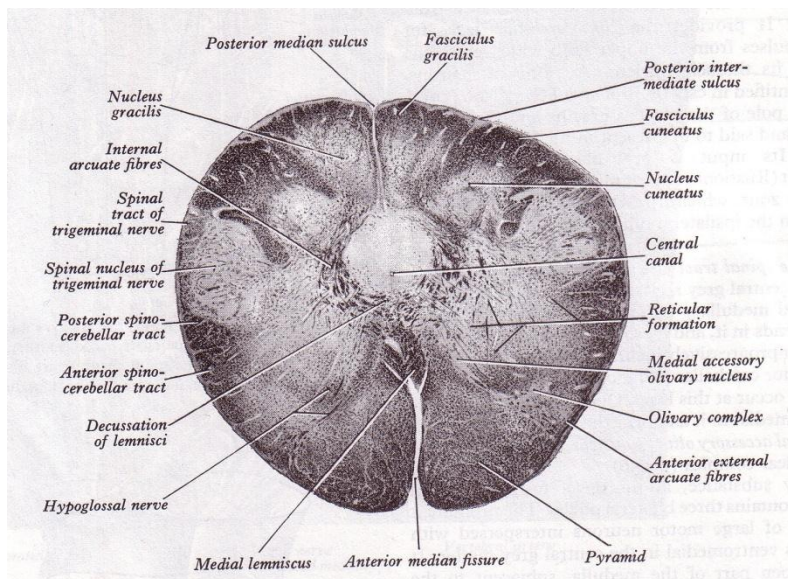


(شکل ۴-۴) مقطع عرضی بصل نخاع در نزدیک انتهای تحتانی

## ۲- مقطع عرضی در حد فوقانی نیمه تحتانی (شکل ۴-۵)

این مقطع سطح تقاطع اصلی الیاف حسی است. هسته گراسیلیس و کونه آتوس در این مقطع کاملاً بزرگتر شده اند. این دو هسته منشأ رشته های قوسی داخلی (Internal arcuate fibers) هستند. که این رشته ها به سمت جلو و داخل آمده و در جلوی کانال مرکزی با رشته های مشابه از سمت مقابل تقاطع لمنیسکوس (Decussation of lemnisci) را ایجاد می کند و سپس در نیمه مقابل نوار صعودی به نام نوار ریل داخلی (Medial lemniscus) را که به تالاموس خواهد رفت تشکیل می دهند.

هسته فرعی کونه آتوس توده ایست که در عقب و خارج از هسته کونه آتوس واقع شده و از سلولهایی شبیه سلولهای هسته پستی نخاع تشکیل شده و شاخه های جانبی از رشته های دسته کونه آتوس دریافت می کند. و رشته های قوسی خلفی خارجی (Posterior external arcuate fibers) از این هسته منشأ می گیرند که مانند رشته های منشأ گرفته از هسته پستی نخاع از طریق پایه مخچه ای تحتانی سمت خود به مخچه می روند و به نام رشته های کونه آتوسی- مخچه ای (Cuneocerebellar fibers) هستند.



(شکل ۵-۴) مقطع عرضی بصل النخاع در حد فوقانی نیمه تحتانی

هسته و نوار نخاعی عصب سه قلو در این مقطع مشابه قبلی می باشد. کانال مرکزی در این مقطع به علت وجود تمامی رشته های قشری- نخاعی در موقعیت شکمی (Ventral) و نیز تقاطع لیمبیکوس ها نزدیک به سطح خلفی قرار گرفته و در نتیجه ماده خاکستری مرکزی نیز مجاور سطح خلفی می باشد. در ماده خاکستری مرکزی از خط وسط به هر طرف هسته های زیر دیده می شوند:

هسته زیر زبانی که منشأ رشته های وایران سوماتیک عصب زیر زبانی است. این هسته نزدیک خط وسط قرار دارد و رشته های قشری- هسته ای از قشر مغز سمت خود و سمت مقابل دریافت می کند. هسته Ambiguus منشأ رشته های وایران Branchial در بخش مغزی (Cranial) عصب شوکی، عصب واگ و عصب زبانی- حلقی می باشد.

هسته پشتی واگ (Dorsal vagal nucleus) منشأ رشته های وایران احشائی عصب واگ می باشد. این دو هسته رشته های آوران از مراکز خودکاری بالاتر دریافت می کنند.

هسته و نوار منزوی (Solitary nucleus and tract) خارج تر از هر سه هسته مذکور در فوق قرار گرفته و رشته های آوران احشائی اعصاب زبانی - حلقی و واگ را دریافت می کند و رشته های وایران آنها به تالاموس می روند. این هسته حس چشائی را نیز دریافت کرده و به تالاموس رله می کند. ضمناً حس Baroreceptor از سینوس کاروتید و Chemoreceptor از جسم کاروتید توسط عصب زبانی حلقی به این هسته می رسند.

در ماده سفید این مقطع نوار جدیدی به نام نوار ریل داخلی (Medial Lemniscus) دیده می شود. از آنجائی که این مقطع تقریباً بالاتر از تقاطع هرمها می باشد لذا نوار قشری- نخاعی به صورت یک جا و در هر طرف در موقعیت ventral قرار گرفته است. سایر نوارهای ماده سفید مشابه مقطع قبلی می باشد.

### ۳- مقطع عرضی نزدیک انتهای تحتانی بطن چهارم (شکل ۶-۴)

ماده خاکستری در این مقطع با دارا بودن هسته زیتونی و هسته قوسی کاملاً متمایز از دو مقطع قبلی است. هسته زیتونی تحتانی (Inferior olivary nucleus) به صورت کیسه چین خورده ای از ماده خاکستری است که دهانه باز آن به نام ناف (Hilum) متوجه داخل می باشد رشته های آوران (Afferent) به این هسته یا از نخاع، هستند و یا از مراکز بالاتر نظیر قشر مغز، تالاموس، هسته های قاعده ای و هسته قرمز.

رشته های وایران (Efferent) این هسته از طریق ناف، هسته را ترک کرده، به طرف خط وسط رفته و پس از تقاطع از طریق پایه مخچه ای تحتانی به مخچه می روند. هسته زیتونی تحتانی نسبت به رشته های قشری نخاعی که در این مقطع

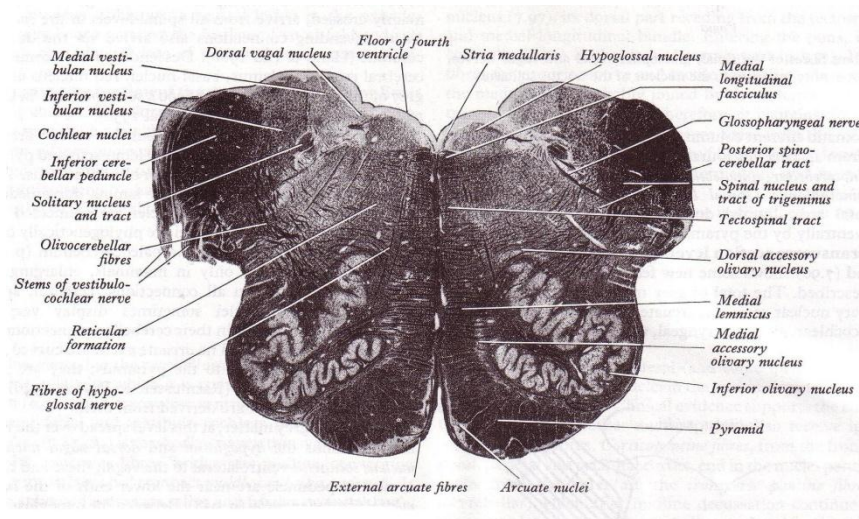
کلا در سطح Ventral واقع شده اند، خارجی تر است و به همین جهت در سطح خارجی نیمه فوقانی بصل النخاع برآمدگی زیتون (Olive) را ایجاد می کند.

هسته قوسی (Arcuate nucleus) به صورت تیغه قوسی شکل از ماده خاکستری است که نسبت به رشته های قشری- نخاعی در موقعیت Anteromedial واقع شده است.

رشته هایی که از این هسته شروع می شوند به نام رشته های قوسی قدامی خارجی (Anterior external arcuate fibers) می باشند و عمدتاً از طریق پایه مخچه ای سمت خود تعدادی هم از طریق پایه مخچه ای سمت مقابل به مخچه می روند این هسته اوران هایی از قشر مغز دریافت می کند. این هسته مشابه هسته های پلی است که در پل ذکر خواهند شد.

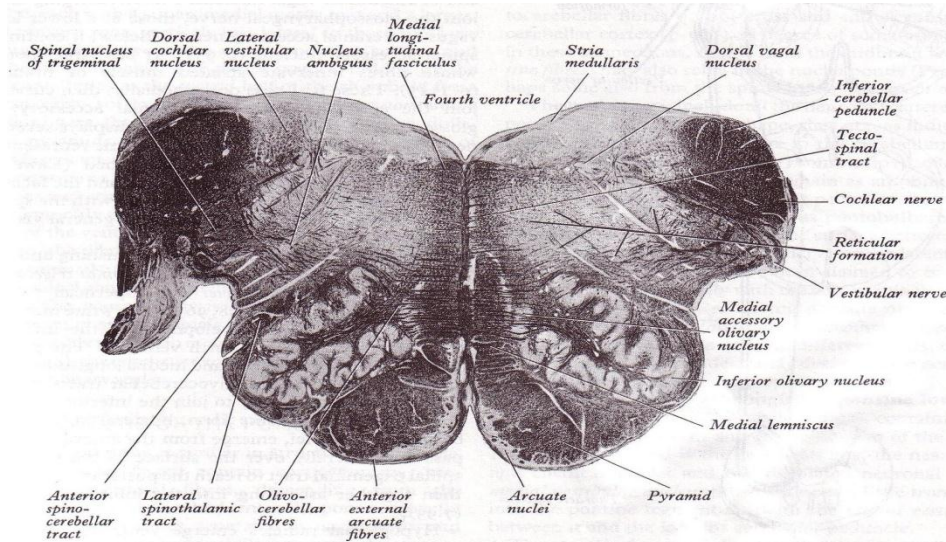
ماده سفید تغییر مختصری نسبت به مقطع قبلی دارد و شکل گیری پایه مخچه ای تحتانی در این مقطع مشهود است. در مورد رشته های زیتونی مخچه ای (Olivocerebellar) و رشته های قوسی قدامی خارجی قبلاً توضیح داده شد.

رشته های تشکیل دهنده عصب زیر زبانی پس از شروع در هسته مربوطه داخلی تر نسبت به هسته زیتونی عبور کرده و پس از رسیدن به شیار قدامی خارجی، بصل النخاع را ترک می کنند.



(شکل ۶-۴) مقطع عرضی بصل النخاع در نزدیک انتهای تحتانی بطن چهارم





(شکل ۷-۴) مقطع عرضی در حد بصل النخاع با پل

#### ۴- مقطع عرضی در بالاترین حد بصل النخاع (شکل ۷-۴)

این مقطع خیلی شبیه به مقطع قبلی است و فقط هسته های دهلیزی و شنوائی واضح تر هستند. از نظر ماده سفید نیز پایه های مخچه ای کامل تر شده.

**هسته های دهلیزی** چهار عدد هستند که هسته های دهلیزی داخلی عمدتاً در بصل النخاع است و تا حدی در پل قرار گرفته و هسته دهلیزی تحتانی که بنام هسته دهلیزی نخاعی نیز گفته میشود کلاً در بصل النخاع است. هسته های دهلیزی فوقانی و خارجی در پل می باشند.

#### Internal structure of pons ساختمان داخلی پل

در مقطع عرضی پل در هر سطحی که تهیه شود دو ناحیه قابل تمیز است: یکی ناحیه **Ventral** یا **Basilar** و دیگری ناحیه **Dorsal** یا **Tegmental**.

ناحیه **Ventral** در کلیه مقاطع ساختمان یکنواخت دارد در حالی که ناحیه **Dorsal** در پایین و بالا تفاوت هایی دارد.

#### ناحیه Ventral

از تعداد زیادی رشته های عصبی نزولی و عرضی و نیز چندین تجمع سلولی پراکنده در سرتاسر آن تشکیل می شود. رشته های موجود در ناحیه **Ventral** پل عبارتند از:

a- رشته های قشری- نخاعی (**cortico- spinal fibers**) که در هر نیمه پل مربوط به قشر نیمکره مغزی سمت خودی هستند و از طریق مغز میانی به پل رسیده اند و پس از طی طول پل وارد بصل النخاع می شوند.

b- رشته های قشری- هسته ای (**Cortico – nuclear fibers**) که در هر نیمه پل مربوط به قشر نیمکره مغزی سمت خودی هستند و از طریق مغز میانی به پل رسیده اند و اکثراً پس از طی پل وارد بصل النخاع می شوند. اما تعدادی از آنها که باید در هسته های اعصاب مغزی موجود در پل ختم شوند از خط وسط عبور کرده و به هسته عصب مغزی سمت مقابل می روند و یا در سمت خودی به هسته های اعصاب مغزی موجود در پل می رسند.

C- رشته های قشری- پلی (Cortico- pontine fibers) که در هر نیمه پل مربوط به قشر نیمکره مغزی سمت خودی هستند و از طریق مغز میانی به پل رسیده اند و به هسته های پلی (Pontine nuclei) ختم می شوند. از هسته های مذکور رشته هایی منشاء می گیرند که از خط وسط عبور نموده و از طریق پایه مخچه ای میانی سمت مقابل به مخچه می روند و به نام رشته های عرضی پل نیز شناخته می شوند. به طور کلی می توان گفت که رشته های قشری- پلی و رشته های عرضی پل جمعاً مسیر قشری- پلی- مخچه ای (Cortico- ponto- cerebellar pathway) را تشکیل می دهند (شکل ۸-۴).

### هسته های پلی (Pontine- Nuclei)

عبارت از تجمع های سلولی هستند که به صورت پراکنده در بین رشته های عرضی پل و رشته های نزولی در سرتاسر طول پل و در بخش Ventral قرار دارند و سلولهای آنها رشته های قشری - پلی را دریافت نموده و منشاء رشته های عرضی پل هستند.

### ناحیه Dorsal پل

اصولاً در دو مقطع بررسی می شود.

#### ۱- مقطع پل در حد برآمدگی صورتی ( شکل ۸-۴ و ۹-۴ )

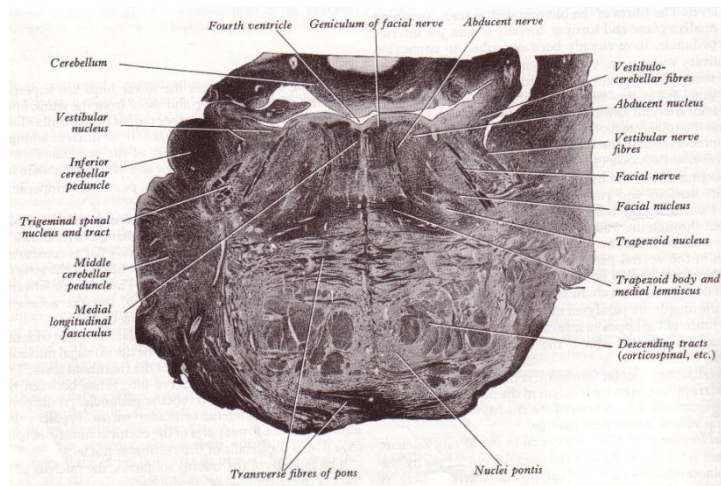
در ناحیه dorsal این مقطع هسته های زیر دیده می شوند:

#### هسته های دهلیزی ( Vestibular nuclei )

در زاویه بین پل و بصل النخاع واقع شده اند و ادامه هسته های دهلیزی بصل النخاع می باشند ولی عمدتاً هسته های دهلیزی خارجی و دهلیزی فوقانی در پل قرار دارند. رشته های آوران اصلی به این هسته ها شامل جزء دهلیزی عصب شنوایی- تعادلی می باشند و اکسونهای نورون های هسته های دهلیزی به مخچه ، دسته طولی داخلی (MLF) و نوار ریل خارجی می روند. هسته های دهلیزی رشته هایی از قشر مخچه و هسته Fastigial دریافت می نمایند و ارتباط آنها با نخاع نه تنها توسط رشته های دهلیزی - نخاعی بلکه توسط MLF نیز می باشد. هسته های دهلیزی با هسته های مشبک مجاورشان و نیز توسط MLF با هسته های حرکتی عضلات خارجی چشم نیز مرتبط می شوند.

#### هسته های شنوایی ( Cochlear nuclei )

مجاور هسته های دهلیزی و به صورت دو جزء پشتی و شکمی می باشند. رشته های آوران اصلی به این هسته ها از طریق جزء شنوایی عصب شنوایی- تعادلی است. هسته شنوایی شکمی (Ventral cochlear nucleus) در موقعیت قدامی تر واقع شده و هسته پشتی شنوایی (Dorsal cochlear nucleus) امتداد هسته شکمی بسمت پشتی است بطوریکه در کف بطن چهارم ایجاد تکه شنوایی (Cochlear tubercle) می نماید.



(شکل ۸-۴) مقطع عرضی پل در حد برجستگی صورتی



این هسته ها عمدتاً منشاء رشته های خروجی در مسیر شنوائی هستند اکثریت رشته ها در خط وسط با رشته های مشابه از سمت مقابل تقاطع یافته و جسم دوزنقه (Trapezoid body) را درست می کنند و سپس به هسته زیتونی فوقانی سمت مقابل در پل می روند. تعداد کمی از این رشته ها که تقاطع نیافته اند به هسته زیتونی فوقانی سمت خود ختم می شوند. رشته های وایران هسته های زیتونی فوقانی نوار ریل خارجی (Lateral lemniscus) را تشکیل می دهند که به جسم زانوئی داخلی می رود. رشته های وایران از جسم زانوئی داخلی از طریق تشعشع شنوایی که بخشی از کپسول داخلی است به قشر شنوائی در لوب گیجگاهی می روند.

### هسته عصب زوج ششم (Nucleus of the abducens nerve)

تجمعی از نورون های است که نزدیک خط وسط قرار دارد. رشته های آوران به این هسته از قشر مغز (Corticonuclear) است که هم از نیمکره سمت خودی و هم از نیمکره سمت مقابل دریافت می کند. رشته های خروجی هسته عصب ششم به سمت Ventral از داخل سیستم مشبک این ناحیه و همین طور از ناحیه Basilar پل عبور کرده از شیار پیازی- پلی نزدیک خط وسط خارج می شوند و عصب زوج ششم مغزی را درست می کنند. این هسته از طریق نوار طولی داخلی (MLF) با هسته های دهلیزی و با سایر هسته های حرکتی بخصوص با هسته های اعصاب حرکتی کره چشم ارتباط دو طرفه (Reciprocal) دارد.

### هسته عصب صورتی (Facial nucleus)

این هسته نسبت به هسته Abducens در موقعیت Ventrolateral واقع شده . هسته عصب صورتی دارای دو بخش فوقانی و تحتانی می باشد، بخش فوقانی رشته های قشری - هسته ای (Cortico- nuclear) از نیمکره سمت خودی و نیمکره سمت مقابل دریافت می کند، در حالیکه بخش تحتانی رشته های قشری - هسته ای را فقط از نیمکره سمت مقابل دریافت می کند. رشته های وایران از هر دو بخش فوقانی و تحتانی مجموعاً عصب صورتی (Facial nerve) را درست می کنند. این عصب در طی مسیر خود ابتدا به طرف عقب و داخل رفته، از پشت هسته Abducens عبور نموده و زانوی عصب صورتی (Genu of the facial nerve) را ایجاد می کند. سپس به طرف Ventrolateral طی مسیر نموده خارج تر از عصب Abducens از شیار پیازی- پلی خارج می شود.

در عصب صورتی رشته هایی که از نیمه فوقانی هسته منشاء گرفته اند برای عصب دادن عضلات اطراف چشم در صورت، و رشته هایی که از نیمه تحتانی هسته منشاء گرفته اند برای عصب دادن عضلات اطراف دهان در سمت خودی می باشد.

### مجموعه هسته ای زیتونی فوقانی (Superior olivary nucleus)

در محل اتصال پل و بصل النخاع و درست در بالای هسته های زیتونی تحتانی واقع شده است. این هسته محل رله رشته های شنوائی می باشد. و مبداء رشته های تشکیل دهنده نوار ریل خارجی می باشد.

### هسته بزاقی (Salivatory nucleus)

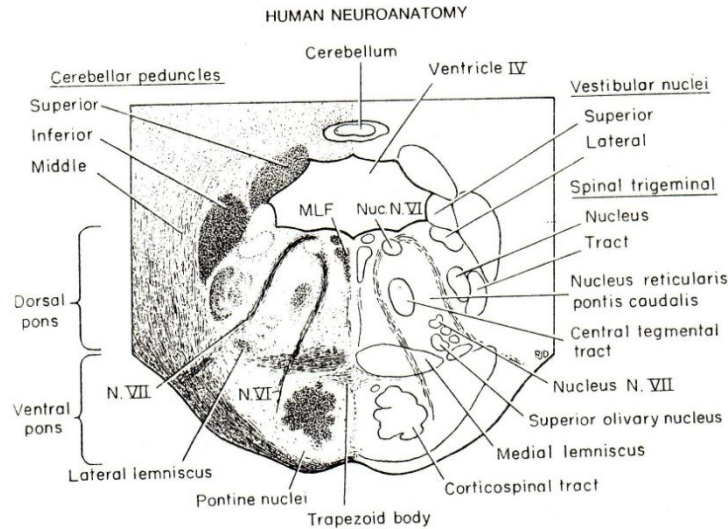
نزدیک انتهای فوقانی هسته پستی واگ در محل اتصال بصل النخاع به پل واقع شده . رشته های وایران سکروتوموتور (پاراسمپاتیک) این هسته توسط اعصاب صورتی و زبانی- حلقی به غدد بزاقی و غده اشکی می روند و تحریک آن ترشح بزاق و اشک را سبب می شود.

رشته های آوران به هسته بزاقی از مراکز خودکاری بالاتر می باشد.

### هسته و نوار نخاعی عصب سه قلو

در این مقطع از پل دیده می شوند که در بالا به هسته حسی اصلی این عصب و در پائین به هسته نخاعی آن در بصل النخاع گسترش دارند.

ماده سفید این مقطع از پل شامل رشته های جدیدی به نام نوار ریل خارجی است که در کنار سایر رشته های مذکور در بصل النخاع که به سمت تالاموس می روند قرار می گیرند. (شکل ۸-۴) و (شکل ۹-۴). البته مقصد رشته های نوار ریل خارجی برجستگی تحتانی مغز میانی و جسم زانوئی داخلی دیانسفال می باشد.



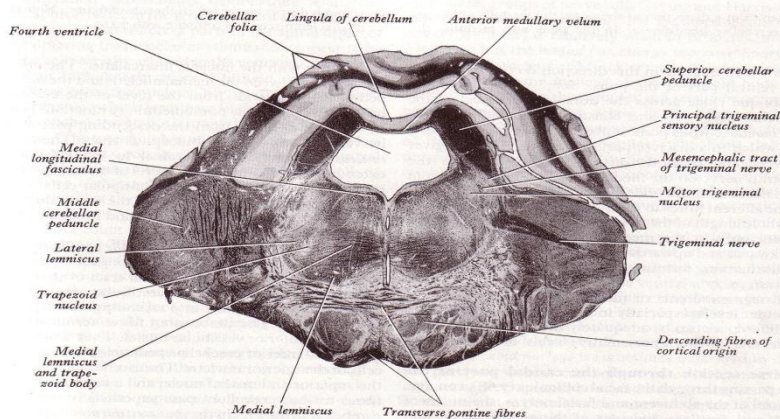
( شکل ۹-۴ ) مقطع شماتیک از پل در حد برجستگی صورتی

## ۲- مقطع پل در حد مبداء ظاهری عصب سه قلو ( شکل ۱۰-۴ )

این مقطع عناصر تگمنتوم پل را در بالاترین قسمت نشان می دهد. عنصر جدید در این مقطع هسته حرکتی و هسته حسی اصلی سه قلو می باشد.

### هسته حرکتی عصب سه قلو ( Motor nucleus of trigeminal nerve )

در عمق پل در مسیر خطی که رشته های عصب سه قلو از ناحیه Ventral پل عبور می کنند ، قرار گرفته است. رشته های آوران به هسته حرکتی عصب تری ژمینال از قشر مغز نیمکره سمت خودی و سمت مقابل می باشند. و رشته های وایران این هسته جزء حرکتی عصب تری ژمینال را درست می کنند که به همراه شاخه Mandibular عصب تری ژمینال از سطح پل خارج شده و پس از خروج از مجامه به عضلات جونده سمت خودی عصب حرکتی می دهد. ( شکل ۱۰-۴ )

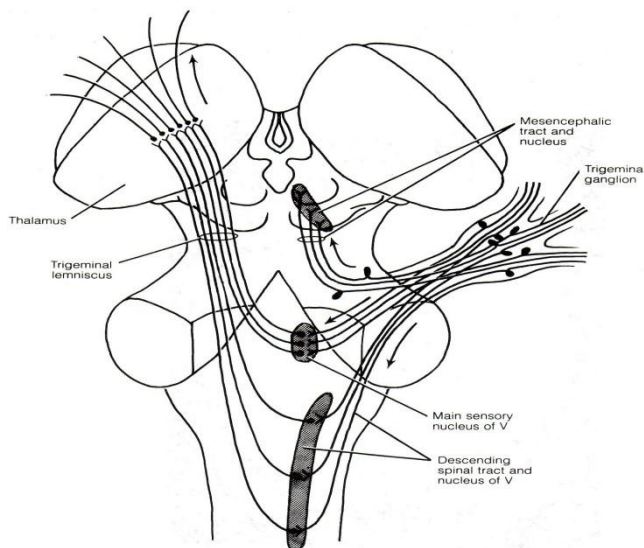


( شکل ۱۰-۴ ) مقطع عرضی پل در محل ورود عصب سه قلو

### هسته حسی اصلی عصب سه قلو ( Main sensory nucleus of trigeminal nerve )

این هسته در کنار خارجی هسته حرکتی سه قلو واقع شده و ادامه آن به سمت پائین هسته نخاعی و گسترش آن به بالا هسته مزانسفالی عصب سه قلو می باشد.

رشته های آوران به هسته حسی اصلی از نورون های موجود در عقده گاسر است و لذا جزء حسی عصب سه قلو می باشند. رشته های وایران از این هسته پس از عبور از خط وسط ایجاد Trigeminal lemniscus را نموده و به سمت تالاموس می روند. ( شکل ۱۱-۴ )



( شکل ۱۱-۴ ) هسته های مختلف عصب سه قلو و نحوه تشکیل لمنیسکوس تری ژمینال

### ساختمان داخلی مغز میانی ( Internal structure of midbrain )

مغز میانی را اگر توسط یک برش ساژیتال به دو نیمه تقسیم نماییم، هر نیمه را یک پایه مغزی (Cerebral peduncle) می گویند. هر پایه مغزی از جلو به عقب شامل قسمت های زیر است:

- ۱- ساقه مغزی (Crus cerebri)، ۲- ماده سیاه (Substantia nigra)، ۳- قسمت پشتی یا تگمتوم (Tegmentum) و ۴- بام یا تکتوم (Tectum)

مجرای مرکزی در مغز میانی به صورت لوله ساده ای باقی مانده و قنات سیلیویوس یا مجرای مغزی (Aqueduct cerebri) گفته می شود. مجرای مغزی در حد فاصل بین دو پایه مغزی و در مرز تگمتوم و تکتوم واقع شده و فضای داخل بطن چهارم را با فضای بطن سوم مرتبط می سازد و مثل بقیه قسمت های مجرای مرکزی پوشیده از اپاندیم می باشد.

### ساقه های مغزی (Crus cerebri)

در مقطع عرضی هلالی شکل بوده و شامل رشته های قشری- نخاعی، قشری - هسته ای و قشری- پلی می باشد. رشته های قشری- نخاعی و قشری - هسته ای که به عنوان راه هرمی (Pyramidal pathway) می توان از آنها یاد کرد،  $\frac{2}{3}$  میانی هر کدام از ساقه های مغزی را اشغال می نمایند. رشته های قشری- نخاعی پس از عبور از مغز میانی، پل و بصل النخاع به نخاع می روند. رشته های قشری- هسته ای که مقصد آنها هسته های اعصاب مغزی موجود در تنه مغزی می باشد اکثراً از مغز میانی گذشته و به پل و بصل النخاع می روند و تعدادی هم در مغز میانی به هسته های اعصاب مغزی موجود در مغز میانی میروند. این رشته ها اکثراً به هسته سمت مقابل و تعداد کمتری هم به هسته سمت خودی می روند. رشته های قشری- پلی بسته به منشأ شان در قشر مغز به دو گروه تقسیم می شوند:

الف: رشته های پیشانی پلی (Fronto- pontine fibers) ب: رشته های گیجگاهی پلی (Temporo- pontine fibers)

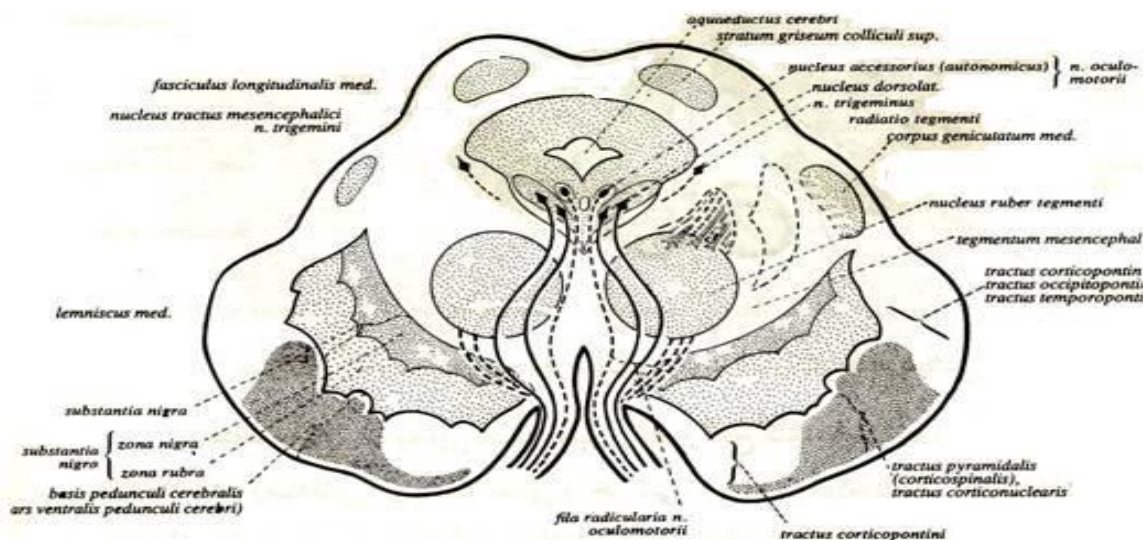
رشته های پیشانی پلی که منشأ شان از قشر لوب پیشانی است،  $\frac{1}{6}$  داخلی هر ساقه مغزی را اشغال می نمایند. رشته های

گیجگاهی پلی از قشر لوب گیجگاهی منشأ گرفته و  $\frac{1}{6}$  خارجی ساقه مغزی را اشغال می نمایند.

رشته های آهیانه ای پلی و پس سری پلی نیز که از قشر لوبهای آهیانه و پس سری منشأ گرفته اند در ساقه مغزی همراه رشته های گیجگاهی پلی هستند. (شکل ۱۲-۴).

### ماده سیاه (Substantia nigra)

تیغه ای از ماده خاکستری است که خلفی تر نسبت به ساقه های مغزی در تمام مغز میانی دیده می شود و انتهای فوقانی (Cranial) آن از مرز قرار دادی مغز میانی و دیانسفال عبور کرده به ناحیه زیر تالاموس (Subthalamic) نیز می رسد. به علت وجود رنگدانه های نوروملانین (Neuromelanin) در نورون های این تیغه، رنگ آن خاکستری تیره است به طوری که با چشم غیر مسلح هم می توان رنگ تیره آن را مشاهده کرد.



(شکل ۱۲-۴) دیاگرام مقطع مغز میانی، موقعیت رشته ها در ساقه های مغزی، تقسیمات ماده سیاه، موقعیت هسته قرمز و هسته عصب زوج سوم و مسیر عصب زوج سوم

در مقطع عرضی مغز میانی ماده سیاه به شکل هلال دیده می شود که تقعر آن متوجه تگمنتوم است و در هر نیمه مغز میانی در حد فاصل بین شیارهای داخلی و خارجی قرار دارد. ارتباطات ماده سیاه با نخاع، جسم مخطط و قشر مغز می باشد.

ارتباط ماده سیاه با جسم مخطط عمدتاً از نوع وابران است و تحت عنوان Nigrostriatal به هسته دمدار و پوتامن می روند.

### تگمنتوم مغز میانی (Tegmentum of the midbrain)

برای مطالعه ساختمان داخلی تگمنتوم به دلیل تغییرات مختصری که در نیمه تحتانی و نیمه فوقانی مغز میانی از نظر هسته ها و تا حدی رشته های عصبی وجود دارد، دو مقطع از مغز میانی تهیه می کنیم:

### مقطع مغز میانی در حد برجستگی های تحتانی (شکل ۱۳-۴)

تجمع های سلولی که در این مقطع دیده می شوند عبارتند از:

۱- ماده خاکستری اطراف قنات مغزی Periaqueductal gray matter (P.A.G) که دور تا دور قنات

مغزی قرار گرفته و عمدتاً منشاء گروهی از هسته های مشبکی (Reticular nuclei) هستند.

۲- هسته عصب اشتیاقی (Nucleus of trochlear nerve) که در هر نیمه مغز میانی در جلوی ماده

خاکستری اطراف قنات مغزی (P.A.G) قرار گرفته اند.

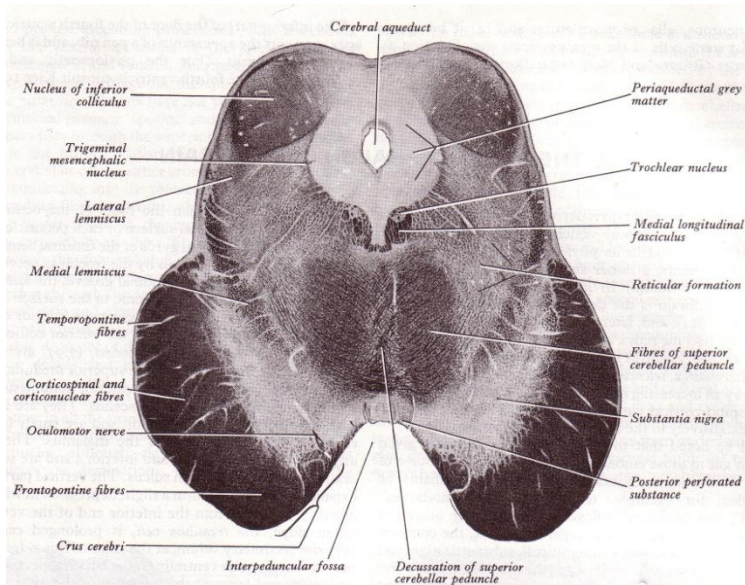
رشته های خروجی از این هسته به طرف خارج و پشت دور ماده خاکستری اطراف قنات چرخیده سپس از طرفین بند پرده مدولار و در سطح خلفی مغز میانی، آنرا ترک می کنند. رشته های آوران به هسته Trochlear از قشر نیمکره سمت خودی و سمت مقابل می باشد.

۳- هسته مزانسفالی عصب سه قلو (Mesencephalic nucleus of trigeminal nerve) که در هر نیمه

مغز میانی خارجی تر نسبت به ماده خاکستری اطراف قنات مغزی قرار گرفته و عبارت از گسترش فوقانی هسته



حسی اصلی عصب سه قلو می باشد. رشته های آوران به این هسته از نورون های موجود در عقده گاسر (Trigeminal ganglion) است و حس Proprioceptive ناحیه سر و گردن را به این می رسانند. رشته های وبران این هسته عمدتاً به هسته های اعصاب کرانیال می روند و لذا این هسته در ایجاد رفلکس های ناحیه صورت نقش دارد.



(شکل ۱۳-۴) مقطع مغز میانی در حد برجستگی های چهارگانه تحتانی، تقاطع رشته های پایه مخچه ای فوقانی و هسته زوج عصب زوج چهارم

### رشته ها و نوارهایی که در این مقطع دیده می شوند عبارتند از:

۱- رشته هایی که توسط پایه های مخچه ای فوقانی به مغز میانی رسیده اند، در حد برجستگی های تحتانی و در قسمت قدامی تگمنتوم در خط وسط بهم رسیده و اکثراً تقاطع می نمایند و فقط تعداد کمی از رشته های بدون تقاطع باقی می مانند.

مهمترین مقصد رشته های تقاطع یافته هسته قرمز مغز میانی و هسته شکمی خارجی تالاموس (Nucleus ventralis lateralis) در بالا و هسته زیتونی تحتانی در پایین و رشته های تقاطع نیافته سیستم مشبک تنه مغزی می باشند.

۲- نوارهای Medial lemniscus, Trigeminal lemniscus, Lateral lemniscus و Spinothalamic که در نخاع، بصل النخاع و پل تشکیل شده اند در این مقطع مغز میانی دیده می شوند.

۳- بازوی برجستگی تحتانی در هر طرف و نزدیک سطح خارجی در این مقطع دیده می شود و از رشته هایی که از طریق نوار ریل خارجی به برجستگی تحتانی یا جسم زانویی داخلی می روند و نیز رشته هایی که از برجستگی تحتانی به جسم زانویی داخلی یا سایر مراکز شنوایی می روند، تشکیل می گردد.

### مقطع مغز میانی در حد برجستگی های فوقانی (شکل ۱۴-۴)

تجمع های سلولی که در این مقطع دیده می شوند عبارتند از:

۱- هسته عصب محرک مشترک چشم (Nucleus of oculomotor nerve) که در موقعیت شکمی داخلی (Ventromedial) ماده خاکستری اطراف قنات مغزی قرار گرفته.

این هسته به دو قسمت قابل تقسیم است:

الف) - قسمتی که قدامی خارجی تر واقع شده و هسته حرکتی سوماتیک یا هسته اصلی عصب محرک مشترک چشم است. رشته های آوران به این هسته از قشر نیمکره سمت خودی و نیز از قشر نیمکره سمت مقابل می باشند.

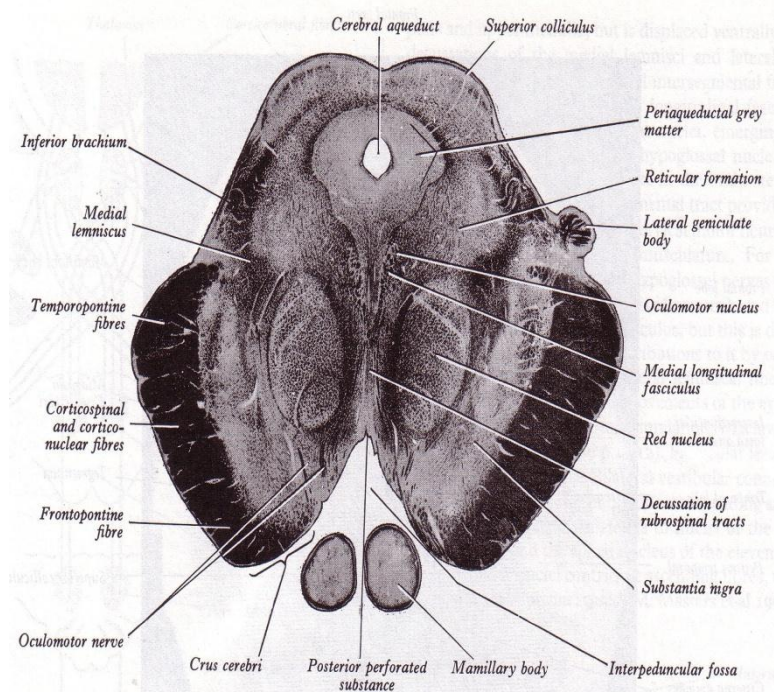


این هسته از طریق دسته طولی داخلی با هسته های دهلیزی و هسته های حرکتی اعصاب مغزی بخصوص با هسته های اعصابی که به عضلات حرکت دهنده کره چشم عصب می دهند ارتباط دو سویه دارد.

(ب) - قسمتی که خلفی داخلی تر واقع شده و هسته حرکتی احشائی یا هسته فرعی عصب محرک مشترک چشم (Accessory oculomotor nucleus) (Edinger- Westphal) می باشد. رشته های آوران به این هسته از مراکز خودکاری (پاراسمپاتیک) بالا می باشند.

رشته های وابران از هر دو قسمت هسته مجموعاً عصب Oculomotor را ایجاد می کنند که به شیار داخلی ساقه های مغزی رسیده و از طریق شیار مذکور، مغز میانی را ترک می کنند.

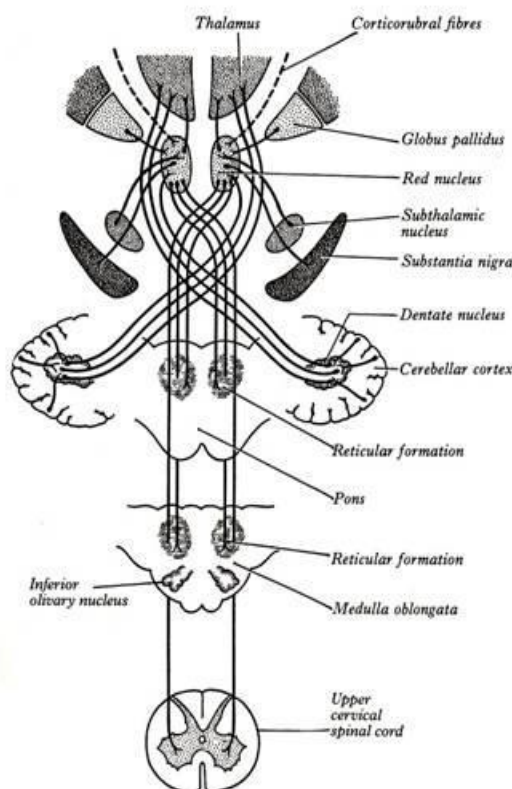
۲- هسته قرمز (Red nucleus) توده ای بیضی شکل از سلول هاست که رنگ آنها به دلیل دارا بودن رنگدانه های حاوی آهن متمایل به صورتی است و در موقعیت پشتی داخلی (Dorsomedial) نسبت به ماده سیاه هر نیمه مغز میانی قرار گرفته اند.



(شکل ۱۴-۴) مقطع مغز میانی در حد برجستگی های چهارگانه فوقانی

### رشته های آوران به هسته قرمز ( شکل ۱۵-۴) :

رشته هایی از قشر مغز به نام Corticorubral که اکثراً در هر طرف بدون تقاطع به هسته قرمز سمت خودی ختم می شوند. رشته هایی از هسته های داخل مخچه ای که اکثراً از هسته Dentatus منشأ گرفته اند و پس از تقاطع به هسته قرمز می رسند .



( شکل ۱۵-۴ ) رشته های اوران و وایران هسته قرمز

### رشته های وایران از هسته قرمز ( شکل ۱۵-۴ ) :

رشته های قرمزی- نخاعی (Rubro spinal) از این هسته شروع شده در مغز میانی تقاطع می کنند که این محل را تقاطع تگمنتال قدامی (Ventral tegmental decussation) گویند و سپس به نخاع می روند و در طناب جانبی ماده سفید نخاع به پائین رفته در ماده خاکستری نخاع ختم می شوند.

رشته هایی به نام قرمزی- بصل نخاعی (Rubro bulbar) نیز از هسته قرمز شروع شود و پس از تقاطع به هسته های اعصاب نخاعی در پل و بصل نخاع نظیر هسته حرکتی عصب سه قلو، هسته عصب صورتی و نیز سیستم مشبک تنه مغزی می روند.

رشته هایی که به تالاموس می روند.

رشته ها و نوارهایی که در این مقطع دیده می شوند عبارتند از:

- ۱- رشته هایی که به هسته های مذکور در فوق می رسند و یا از آنها منشأ گرفته به مراکز دیگر می روند.
- ۲- نوار ریل داخلی ، نوار نخاعی تالاموسی و نوار ریل عصب سه قلو (Trigeminal lemniscus).
- ۳- بازوی برجستگی فوقانی که در هر طرف نزدیک سطح خارجی دیده می شود و متشکل از رشته های است که بین برجستگی فوقانی و جسم زانویی خارجی قرار دارند.

### ۴- دسته طولی داخلی (MLF) Medial longitudinal fasciculus ( شکل ۱۶-۴ )

عبارت از نواری از رشته های سفید است که در این مقطع نسبت به هسته عصب محرک مشترک چشم در موقعیت قدامی خارجی قرار دارد. شروع رشته های MLF عمدتاً از هسته بینابینی (Interstitial nucleus) واقع در دیواره جانبی بطن سوم است و رشته ها از طریق رابط خلفی تقاطع یافته وارد مغز میانی می شوند. MLF در تمام طول مغز میانی دیده می شود و سپس از پل و بصل نخاع نیز گذشته به نخاع می رسد. در مغز میانی و پل و نیمه فوقانی بصل نخاع نزدیک ماده خاکستری مرکزی است ولی در نیمه تحتانی بصل نخاع به دلیل تقاطع لمنیسکوس ها و تقاطع هرمها به

سمت شکمی (Ventral) رانده شده و در نخاع در طناب قدامی ماده سفید قرار می گیرد. در تنه مغزی به دلیل مجاورت این دسته با هسته ها و یا رشته های اعصاب مغزی نظیر هسته عصب محرک مشترک چشم، هسته عصب اشتیاقی، هسته عصب محرک خارجی چشم، رشته های خروجی عصب صورتی، رشته های خروجی از هسته پستی شنوایی و هسته عصب زیر زبانی رشته های ارتباطی از اعصاب فوق از طریق این دسته به همدیگر می رسند و هماهنگی لازم بین اعصاب مغزی برقرار می شود. ارتباط MLF با هسته دهلیزی و با هسته نوار ریل خارجی هماهنگی لازم بین حرکات چشم و سر را در جریان تحریکات مناطق شنوایی تعادلی برقرار می سازد. دسته طولی داخلی در نخاع نیز ادامه یافته و حاوی رشته های بین سگمانی نیز می باشد.

### تکتوم مغز میانی (Tectum of the midbrain)

همانطور که در شکل ظاهری مغز میانی ذکر شد چهار عدد برجستگی سطح خلفی مغز میانی به صورت دو عدد فوقانی و دو تحتانی قابل بررسی هستند.

#### برجستگی های تحتانی (Inferior colliculus)

در داخل هر کدام از این برجستگی ها هسته ای بیضی شکل قرار گرفته که مشتق از ماده خاکستری اطراف قنات مغزی می باشد. در اطراف هسته رشته های عصبی به صورت لایه لایه دیده می شود. این رشته ها عمدتاً از نوار ریل خارجی بوده و اکثراً در همین هسته ختم می شوند.

رشته های آوران اصلی به برجستگی تحتانی عبارت از نوار ریل خارجی یعنی مسیر شنوایی است. رشته های وابران از این برجستگی ها از طریق بازوی برجستگی تحتانی به جسم زانویی داخلی می رود. البته تعدادی از رشته های نوار ریل خارجی نیز در ساختمان بازوی برجستگی تحتانی شرکت می کنند.

به طور کلی رشته هایی که از طریق نوار ریل خارجی به برجستگی تحتانی می رسند، تعدادی با نورون های آن سیناپس می یابند و تعدادی فقط از برجستگی تحتانی عبور کرده و از طریق بازوی برجستگی تحتانی به جسم زانویی داخلی می رسند. از رشته هایی که به جسم زانویی داخلی می رسند تعدادی با نورون های آن سیناپس یافته و تعدادی بدون سیناپس عبور می کنند و به طور کلی رشته هایی از جسم زانویی داخلی از طریق تشعشع شنوایی (Auditory radiation) به قشر شنوایی می روند.

رشته های نزولی این مسیر هم از قشر شنوایی به جسم زانویی داخلی و از آنجا به برجستگی تحتانی می رسند و در این دو هسته سیناپس نموده و یا فقط عبور می نمایند تا به مراکز پائینی سیستم شنوایی برسند.

#### برجستگی های فوقانی (Superior colliculus)

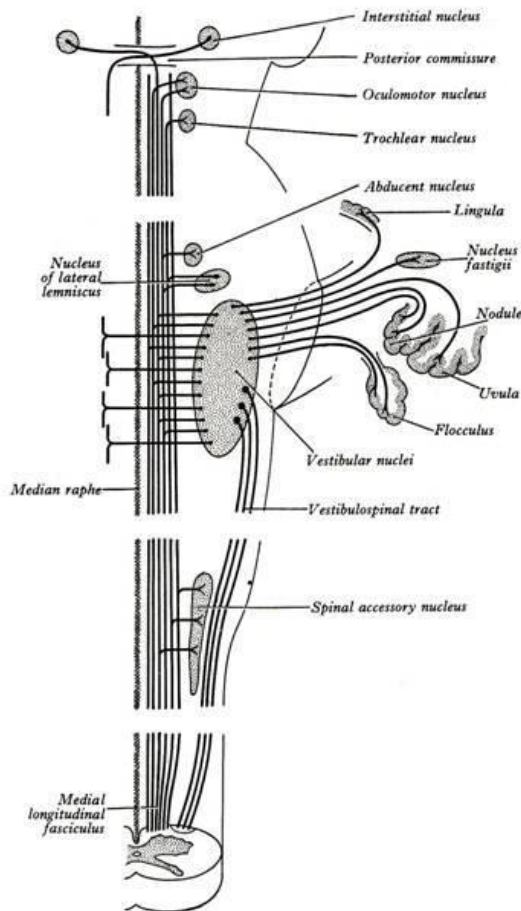
این برجستگی ها به صورت لایه لایه هستند تقریباً شباهت ساختمانی به قشر مغز دارد. عموماً عقیده بر این است که این برجستگی ها با فعالیت های بینائی در ارتباط هستند.

#### رشته های آوران به این برجستگی ها عبارتند از:

رشته هایی که از قشر بینائی می آیند که از طریق تشعشع بینائی و جسم زانویی خارجی به این برجستگی می رسند. رشته هایی که از نخاع و توسط نوار نخاع-بامی (Spinotectal) به این برجستگی می رسند. رشته هایی از شبکه که از طریق عصب بینائی، نوار بینائی و جسم زانویی خارجی به این برجستگی ها می رسند.

#### رشته های وابران از این برجستگی ها عبارتند از:

رشته هایی که از طریق جسم زانویی خارجی و تشعشع بینائی به قشر بینایی می روند. رشته هایی که از طریق نوار بامی- نخاعی (Tectospinal tract) به نخاع می روند و این رشته ها در مغز میانی و عقب تر از محل تلاقی رشته های منشاء گرفته از هسته قرمز، تقاطع یافته و سپس به نخاع می روند. محل تلاقی این رشته ها را به نام تقاطع تگمنتال پستی (Dorsal tegmental decussation) می گویند.

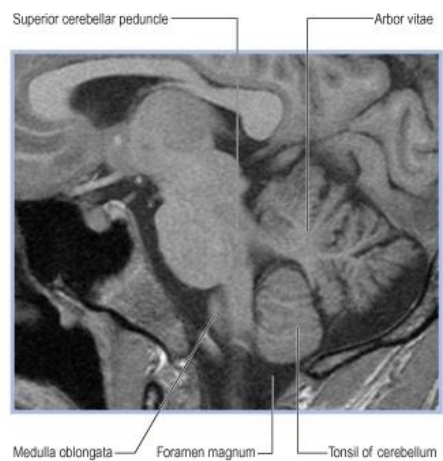
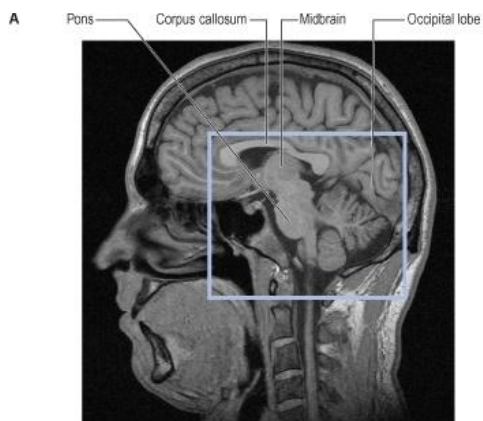
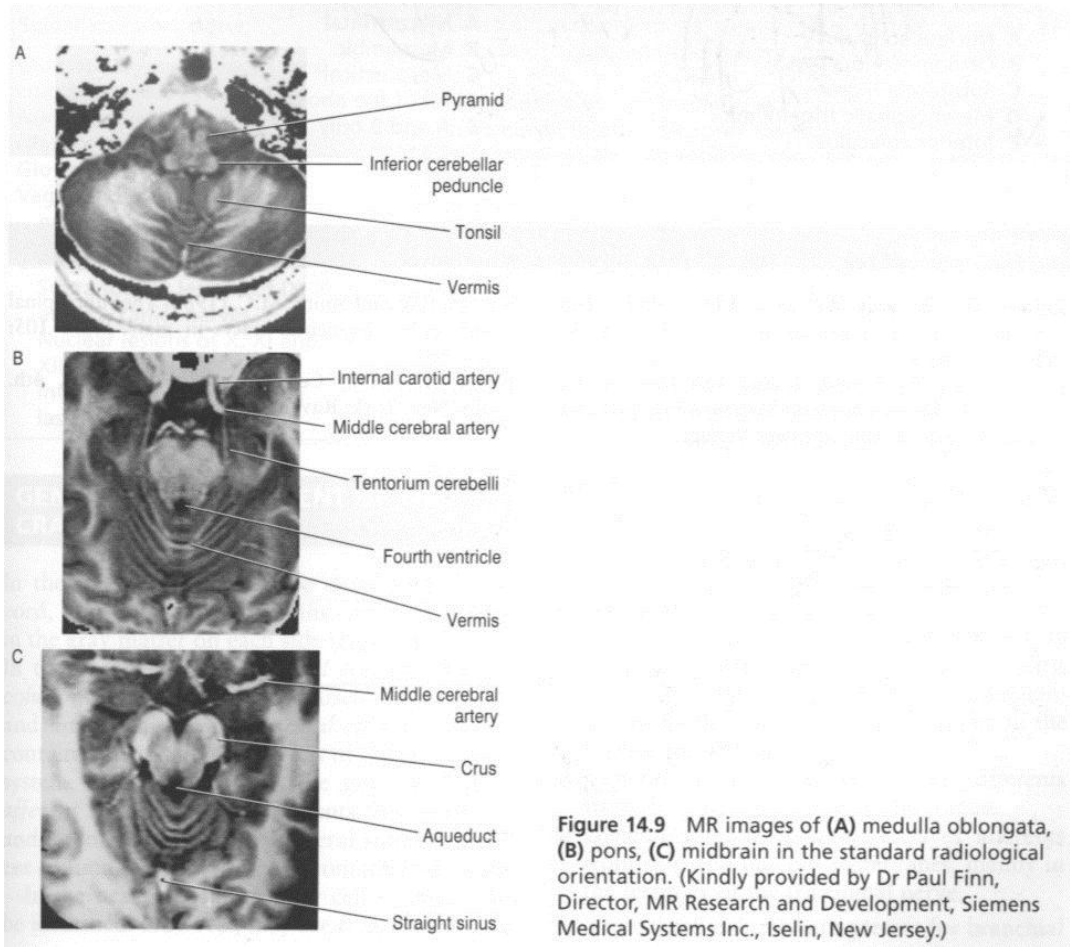


( شکل ۱۶-۴ ) دیاگرام رشته های موجود در نوار طولی داخلی (MLF)

### هسته پیش بامی (Pretectal nucleus)

عبارتست از توده ای از ماده خاکستری که حدود آن کمتر واضح است و در محل ارتباط مغز میانی با دیانسفال در بین برجستگی های فوقانی و رابط خلفی واقع شده است. رشته هائی از قشر پس سری و ریشه خارجی نوار بینائی توسط بازوی برجستگی فوقانی به این هسته می رسند.

رشته های وابران از این هسته به هسته فرعی محرک مشترک چشم (Accessory oculomotor nuclei) هر دو طرف می روند و به دلیل این ارتباط عنبیه (Iris) دو طرف در اثر تحریک یک سمت منقبض می شوند.



© Elsevier Ltd 2005. Standing: Gray's Anatomy 39e - www.graysanatomyonline.com



2/Cerebral topography

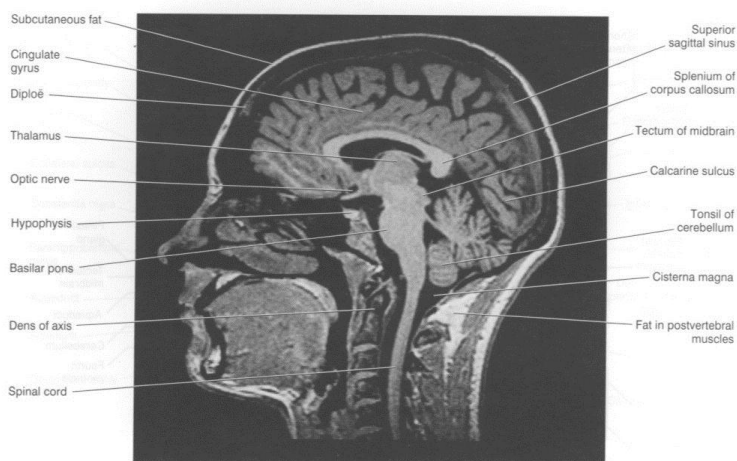


Figure 2.8 Sagittal MRI 'slice' of the living brain. (From a series kindly provided by Dr. J. Paul Finn, Director, MR Research and Development, Siemens Medical Systems Inc., Iselin, New Jersey) (Note: Lipid-rich tissues are especially enhanced, e.g. CNS myelin, subcutaneous fat, lipid in muscle and bone marrow.)

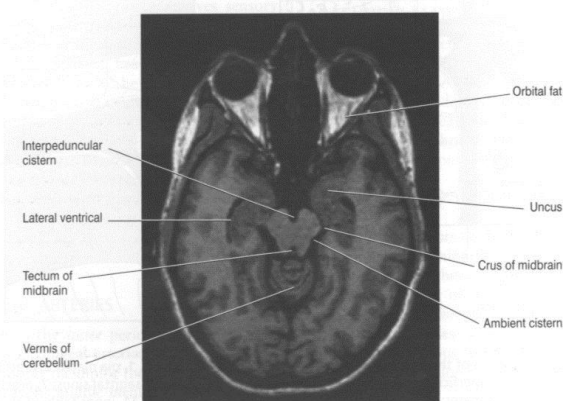
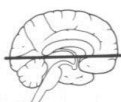

Figure 4.6 Horizontal MRI 'slice' at the level indicated at top. Note the proximity of the uncus to the crus of the midbrain (cf. uncal herniation in Chapter 6). (From a series kindly provided by Dr. J. Paul Finn, Director, MR Research and Development, Siemens Medical Systems Inc., Iselin, New Jersey)

### The reticular formation سیستم مشبک

سیستم مشبک منطقه وسیعی در تنه مغزی است که در بخش پشتی خارجی (Dorso lateral) آن قرار گرفته و ناحیه ایست که در آن دستجاتی از ماده سفید و ماده خاکستری به صورت نامنظم در کنار هم قرار دارند به طوری که رشته های عصبی در جهات مختلف در لابلای هسته ها قرار گرفته اند. این قسمت ها را نواحی مشبک سیستم عصبی اطلاق مینمایند. بطور کلی قسمت های کاملاً عمقی بصل النخاع، پل و مغز میانی جزء سیستم مشبک هستند. ویژگی های قسمت های مشبک سیستم عصبی عبارتند از:

- ۱- گروه هایی از نورون ها و رشته هایی که به طور عمقی قرار گرفته اند و ارتباطات بیشتری دارند.
- ۲- مشخص کردن راههای هدایتی این نواحی مشکل و اغلب از نظر آناتومیکی غیر ممکن است ولی تظاهرات فیزیولوژیک نشان داده که اغلب این قسمت ها به صورت مجموعه بوده و اکثراً چند سیناپسی می باشند.
- ۳- این قسمت ها دارای راههای صعودی و نزولی می باشند.

- ۴- تحریک ناحیه ای در یک طرف اغلب سبب پاسخ در هر دو طرف می شود و این نشان می دهد که راههای صعودی و نزولی دارای اجزاء متقاطع و غیر متقاطع هستند.
- ۵- راههای صعودی و نزولی قسمت های مشبک اعمال سوماتیک (Somatic) و اعمال احشائی (Visceral) دارند. به طور کلی سیستم مشبک در تنه مغزی شامل شبکه منتشر است که قابل تقسیم به سه ستون طولی (Longitudinal columns) می باشند (شکل ۱۷-۴).

### ستون میانی هسته های مشبک (Median column of reticular nuclei)

در تمام طول بصل نخاع، پل و مغز میانی قرار دارند. سلول هایی که در این موقعیت هستند هسته های سجافی (Rapheal Nuclei) را درست می کنند.

### ستون داخلی هسته های مشبک (Medial column of reticular nuclei)

از نورون هایی با اندازه متوسط و درشت درست شده اند. هسته های Magnocellular را درست می کنند.

### ستون خارجی هسته های مشبک (Lateral column of reticular nuclei)

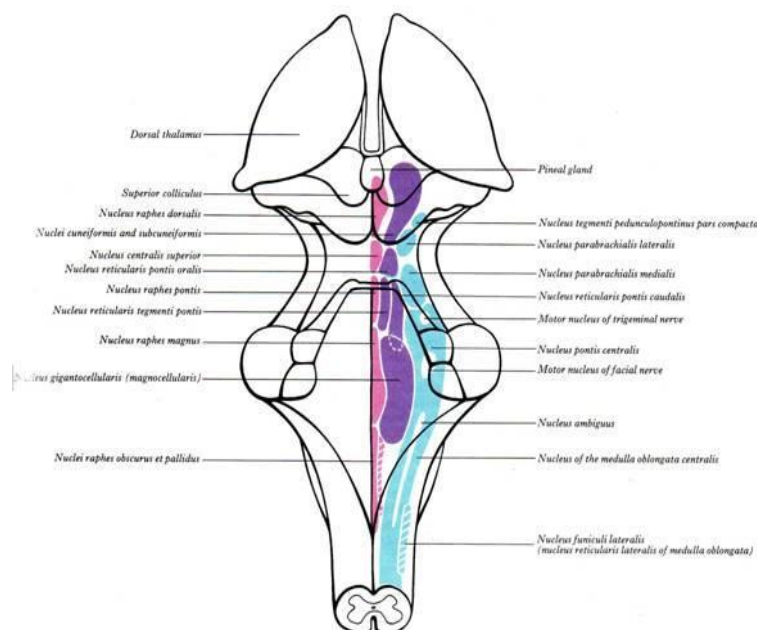
این ستون از نورون های کوچک تشکیل شده، و در تمام طول تنه مغزی دیده می شود.

### ارتباط سیستم مشبک (Connections of reticular formation)

ارتباطات سیستم مشبک را در دو گروه آوران (Afferent) و وابران (Efferent) فقط اسم می بریم.

### راههای آوران Afferent Projections

- رشته هایی که به سیستم مشبک می رسند از منابع زیر می باشند: ۱- رشته های نخاعی - مشبکی (Spinoreticular) از نخاع: ۲- شاخه های جانبی از بعضی از اعصاب مغزی، نظیر راههای تعادلی (Vestibular) و شنوایی (Acoustic). ۳- رشته های مخچه ای مشبکی (Cerebelloreticular) از مخچه. ۴- به صورت غیر مستقیم و از طریق رشته های بامی - مشبکی (Tectoreticular) از راههای بینائی و شنوایی. ۵- از هسته های مختلف تالاموسی، زیر تالاموسی و هیپوتالاموسی. ۶- از اجسام مخطط (Corpus striatum). ۷- به طور مستقیم توسط رشته های قشری مشبکی از نواحی حسی حرکتی (Sensoriomotor) قشر مغز. ۸- از قسمت های مختلف سیستم لیمبیک .



(شکل ۱۷-۴) دیاگرام ستون های هسته ای مشبک در تنه مغزی

### راههای وایران ( Efferent connections )

ارتباط وایران سیستم مشبک عبارتند از: ۱- رشته های مشبکی- نخاعی (Reticulospinal) به مراکز خودکاری و حرکتی نخاع. ۲- توسط راههای نزولی کوتاه به مراکز خودکاری و حرکتی تنه مغزی. ۳- رشته هایی به مخچه. ۴- رشته هایی به هسته قرمز، ماده سیاه و تکتوم (Tectum) در مغز میانی. ۵- رشته هایی به هسته های متعددی در زیر تالاموس، تالاموس و هیپوتالاموس. ۶- رشته هایی به اجسام مخطط و قشر مغز و سیستم لیمبیک.

### نکات کلینیکی (Clinical points)

#### Tumors of the posterior cranial fossa

در بیماری که تومور در Posterior cranial fossa دارند فشار داخل جمجمه افزایش می یابد. در نتیجه مخچه و بصل نخاع به Foramen Magnum رانده میشوند، و این کار باعث ایجاد علائمی نظیر سردرد و سفتی گردن، فلج اعصاب IX، X، XI و XII می شود.

#### Lateral medullay (Wallenberg 's syndrome)

قسمت خارجی بصل نخاع توسط شریان Posterior inferior cerebellar خون رسانی میشود که معمولا شاخه شریان Vertebral می باشد. ترومبوز این شریان در هر طرف سبب علائمی در سمت مربوطه می شود که عبارتند از: Dysphagia و Dysarthria که ناشی از فلج عضلات Palatal و Laryngeal سمت خودی است این عضلات توسط رشته هایی از هسته Ambiguus عصب دهی می شوند.

اختلال حس درد و حرارت در نیمه سمت خودی صورت که بعلت درگیری هسته و نوار نخاعی عصب تری ژمینال می باشد. سندرم هورنر (Horners syndrome) سمت خودی بعلت درگیری رشته های نزولی سمپاتیک. علائم سندرم هورنر عبارتست از گود رفتگی چشم (Enophthalmia)، افتادگی پلک (Ptosis)، تنگی مردمک (miosis) و از بین رفتن تعریق در صورت و پیشانی در یک طرف (سمت ضایعه دیده). علائم مخچه ای در سمت خودی شامل اختلال راه رفتن و آتاکسی که ناشی از درگیری مخچه و یا پایه های مخچه ای تحتانی می باشد. اختلال حس درد و حرارت در سمت مقابل که ناشی از درگیری نوار نخاعی- تالاموسی می باشد.

#### Medial medullary syndrome

قسمت داخلی بصل نخاع توسط شاخه های بصل نخاعی (Bulbar branches) شریان Vertebral خون رسانی می شود. ترومبوز شاخه های بصل نخاعی این شریان سبب بروز علائم زیر می شود: فلج سمت مقابل بدن بعلت درگیری Cortico – spinal fibers. اختلال حس position و لمس دقیق و تشخیص دو نقطه (Two points dicrimination) بعلت درگیری Medial lemniscus. فلج عضلات نیمه سمت خودی زبان که همراه است با انحراف قسمت فلج شده زبان در موقع بیرون آوردن زبان بعلت درگیری عصب زوج XII (Hypoglossal nerve)

#### Tumors of the pons

علائم تومرهای پل، فلج اعصاب مغزی سمت خودی و همی پارزی سمت مقابل بدن است (Crossed hemiparesis) ضعف عضلات صورت در سمت خودی ناشی از گرفتاری هسته عصب صورتی، ضعف عضله راست خارجی در یک یا دو طرف ناشی از گرفتاری هسته عصب Abducens، نیستاگموس ناشی از گرفتاری هسته های دهلیزی، ضعف عضلات چونده ناشی از گرفتاری هسته حرکتی عصب تری ژمینال، اختلال در شنوائی ناشی از گرفتاری عصب شنوائی. همی پارزی سمت مقابل بدن و Quadriparesis ناشی از گرفتاری رشته های Cortico spinal.

اختلال حس لمس غیر دقیق همراه با حفظ درک درد در پوست صورت ناشی از گرفتاری هسته حسی اصلی عصب تری ژمینال و حفظ هسته نخاعی عصب تری ژمینال اختلال حس در نیمه مقابل بدن ناشی از گرفتاری **Medial and spinal lemniscus**.

گرفتاری رشته های **Corticoponto cerebellar** ممکن است سبب ایجاد علائم مخچه ای در سمت خودی شود.

### **Pontine Hemorrhage**

خونریزی در یک طرف پل علائم ذیل را می تواند بدنبال داشته باشد. فلج عضلات صورت در همان سمت که ناشی از گرفتاری هسته عصب صورتی می باشد. فلج اندام های سمت مقابل که ناشی از گرفتاری رشته های **Cortico spinal** می باشد.

### **Trauma of the midbrain**

در نتیجه حرکت شدید ناگهانی سر احتمال دارد که پایه های مغزی در لبه تیز **Tentorial notch** گیر کرده و سبب صدمه به هسته های اعصاب **Oculomotor** و **Trochlear** شود.

### **Blockage of the cerebral Aqueduct**

مجرای سیلویوس باریک ترین قسمت در سیستم بطنی می باشد. معمولاً مایع مغزی نخاعی (CSF) که در بطن های جانبی و بطن سوم تولید می شود از طریق این مجرا به بطن چهارم می رود و از طریق سوراخهای سقف بطن چهارم وارد فضای تحت عنکبوتیه می شوند. بسته بودن مادرزادی آن می تواند منجر به هیدروسفالی مادرزادی شود. تومور مغز میانی و یا فشار وارده به مغز میانی ناشی از تومور خارج از مغز میانی می توانند با فشار به مجرای سیلویوس منجر به هیدروسفالی شوند.

### **اختلالات عروقی مغز میانی (Vascular Disorders of the Midbrain)**

#### **الف – Weber's syndrome**

سندرم Weber اکثراً ناشی از انسداد شاخه شریان مغزی خلفی می باشد که به مغز میانی خون می دهد. در اثر انسداد این شاخه نکروز در بافت مغز میانی ایجاد می شود که عصب **Oculomotor** و ساقهای مغزی گرفتار میشوند. افتالموپلژی سمت خودی و پارالزی قسمت تحتانی صورت، زبان و بازو و ساق پا در سمت مقابل دیده می شود. کره چشم به سمت خارج منحرف شده است که ناشی از فلج عضله راست داخلی چشم است. افتادگی (ptosis) پلک فوقانی و اتساع مردمک بعلت گرفتاری هسته **Edinger- Westphal** می باشد.

#### **Benedikt's syndrome**

سندرم Benedikt شبیه سندرم Weber است، ولی نکروز **medial lemniscus** و هسته قرمز سبب ایجاد **Hemianesthesia** و اختلال حرکات ارادی اندامها در سمت مقابل می شود.

### **شرح حال ۱**

مرد ۶۰ ساله ای با سرگیجه ، تهوع و استفراغ که بصورت حاد شروع شده و تدریجاً دچار سکسکه و خشونت صدا به همراه اختلال بلع گشته است در معاینه در راه رفتن بطرف راست می افتد و درد و حرارت صورت در نیمه راست را کمتر از چپ متوجه می شود و درد و حرارت نیمه چپ بدن کاهش دارد . میوز چشم راست و گلوب راست بالاتر از چپ است و نیستاگموس دارد و رفلکس gag کاهش یافته است.

با تشخیص لاترال مدولاری سندرم (**Wallenberg's syndrome**) و اختلال در جریان خون **posterior inferior Cerebellar artery** تحت مراقبت و درمان قرار گرفت.

### شرح حال ۲

بیماری با اختلال بلع و تکلم بصورت دیزآرتری بصورت حاد مراجعه کرده است در معاینه همی پارزی بهمراه اختلال در درک حس وضعیت و ارتعاش در طرف راست بهمراه انحراف زبان است وقتی از دهان خارج میکنند زبان بطرف راست منحرف می شود.

عارضه بعنوان سندرم مدیال مدولاری و انفارکت شریان ورتبرال مطرح است.

### شرح حال ۳

بیماری با سابقه هیپرتانسیون شریانی دچار کرختی نیمه راست صورت و کاهش شنوایی در سمت راست بصورت ناگهانی شده که در عرض یک ساعت منجر به خواب الودگی شده . در معاینه بابنسکی دو طرفه دارد . ضعف اندامها که بیشتر در طرف چپ است .

با احتمال خونریزی پونز brain ct-scan انجام شد و خونریزی سمت راست پل تایید شد.

### شرح حال ۴

بیماری با سابقه دیابت، ناگهانی دچار ضعف نیمه چپ بدن بهمراه دوبینی شده در معاینه پتوز راست بهمراه انحراف چشم راست به خارج است .

بعنوان سندرم weber ، انفارکت در میدبرین مطرح است.

### شرح حال ۵

بیماری با افتادگی پلک راست و دو بینی که در معاینه همی پارزی چپ و در اندام فوقانی چپ ترمور دارد و در انجام حرکات ، آتاکسی دارد.

ضایعه عروقی بعلت انفارکت در نیمه راست میدبرین با درگیری تکتوم مطرح است.



## بخش پنجم

### مخچه Cerebellum و بطن چهارم 4<sup>th</sup> Ventricle

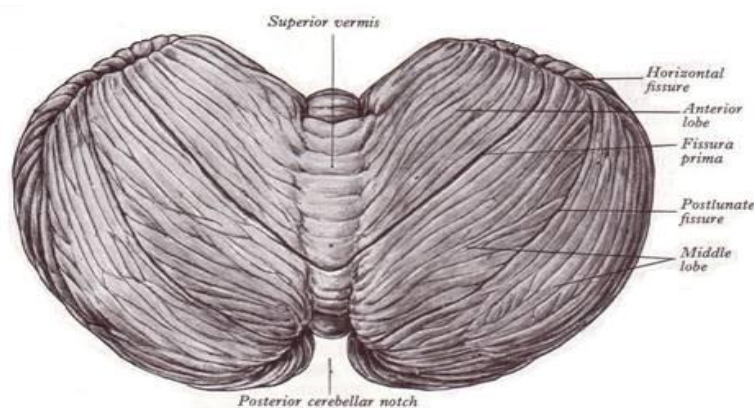
#### شکل ظاهری مخچه

تقریباً بیضی شکل است و قطر عرضی آن بزرگتر از قطر قدامی خلفی آن می باشد. وزن متوسط آن ۱۵۰ گرم بوده و نسبت مخچه به نیمکره مغز در نوزادان ۱ به ۲۰ و در بالغین ۱ به ۸ است که نشان دهنده رشد قابل ملاحظه مخچه بعد از تولد می باشد.

مخچه شامل دو توده طرفی به نام نیمکره است که در طرفین نواری میانی به نام کریمینه (Vermis) قرار گرفته اند و دارای سطوح فوقانی ، تحتانی و قدامی می باشد.

#### سطح فوقانی Superior surface ( شکل ۱-۵ )

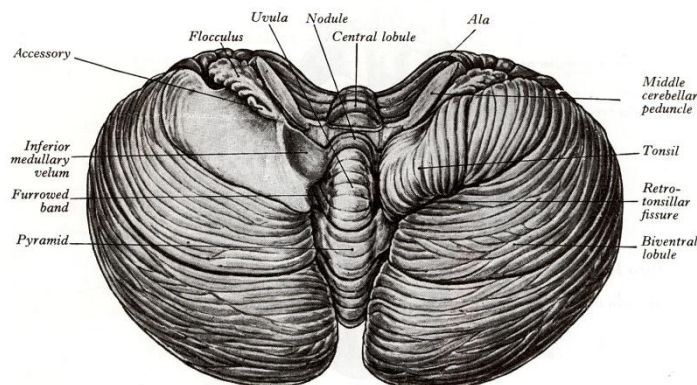
سطحی است تقریباً صاف که در زیر استپاله ای از سخت شامه به نام چادر مخچه (Cerebellar tentorium) قرار گرفته و توسط آن با سطح تحتانی نیمکره مغزی به خصوص لوب پس سری مجاور است. در این سطح قسمتی از کریمینه به نام کریمینه فوقانی (Superior vermis) می باشد که به صورت باندهای قدامی خلفی برجسته دیده می شود و در طرفین آن سطوح فوقانی نیمکره مغزی به صورت دو دامنه شیب دار قرار گرفته اند. قطر قدامی - خلفی نیمکره مغزی از طول کریمینه فوقانی بزرگتر است و لذا در جلو و عقب دو بریدگی بین نیمکره مغزی مشاهده می شود به نام بریدگی مخچه ای قدامی (Anterior cerebellar notch) و بریدگی مخچه ای خلفی (Posterior cerebellar notch). این بریدگی ها در سطح تحتانی نیز مشاهده می شوند. از بریدگی مخچه ای قدامی، تنه مغزی عبور می کند و پایه های مخچه ای که ارتباطات مخچه با تنه مغزی را برقرار می کنند در این بریدگی به مخچه متصل هستند. همچنین چادر مخچه در بالای این بریدگی دارای بریدگی چادرینه ای (Tentorial notch) می باشد. عبور تنه مغزی از این بریدگی و مجاورت بریدگی چادرینه ای با قلاب (Uncus) (به مغز قدامی مراجعه شود) اهمیت کلینیکی خاصی دارد به طوری که افزایش فشار فوق چادرینه ای داخل جمجمه احتمال فشردن قلاب به بریدگی چادرینه ای را بوجود می آورد. در بریدگی مخچه ای خلفی استپاله ای از سخت شامه به نام داس مخچه (Falx cerebelli) قرار گرفته است .



(شکل ۱-۵) سطح فوقانی مخچه - وریمیس فوقانی - بریدگی های مخچه ای قدامی و خلفی - شیارهای سطح فوقانی

### سطح تحتانی Inferior surface

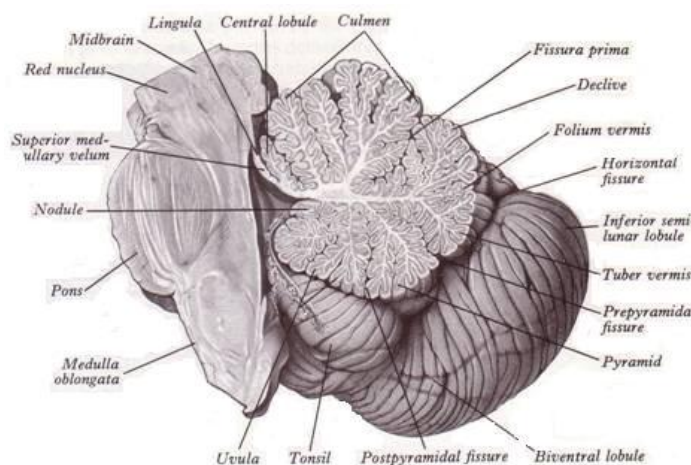
در این سطح یک بریدگی قدامی خلفی به نام Valleculla دیده می شود و کرینه تحتانی (Inferior vermis) به صورت برآمدگی قدامی خلفی در قعر آن واقع شده است. در طرفین Valleculla، سطح تحتانی نیمکرهات مخچه قرار دارند که دارای برآمدگی و فرورفتگی هایی هستند و مجاور استخوان های تشکیل دهنده Posterior cranial fossa می باشند (شکل ۲-۵).



(شکل ۲-۵) سطح تحتانی مخچه - تقسیمات ورمیس تحتانی، فولوکولوس و محل اتصال پایه های مخچه ای در بریدگی مخچه ای قدامی

### سطح قدامی Anterior surface

این سطح درست در پشت بطن چهارم واقع شده و با واسطه بطن چهارم از سطح خلفی نیمه فوقانی بصل النخاع و سطح خلفی پل فاصله دارد. انتهای قدامی کرینه فوقانی و تحتانی و نیز پایه های مخچه ای در این سطح دیده می شوند (شکل ۳-۵).



(شکل ۳-۵) مقطع سائیتال مخچه و تنه مغزی، تقسیمات ورمیس و سطح قدامی مخچه که در ایجاد بطن چهارم شرکت می کند.

### شیارها و تقسیمات مخچه

در سطوح فوقانی و تحتانی مخچه شیارهای عرضی متعددی سبب تقسیمات کرینه و نیمکرهات مخچه به قسمت های مختلف می شوند. بعضی از این شیارها در تقسیمات مخچه به لوب های مختلف و یا در مرزبندی سطوح آن اهمیت دارند که به آنها شیارهای اصلی می گویند شیار افقی (Horizontal fissure) به عنوان یک شیار اصلی جدا کننده سطح فوقانی از سطح تحتانی است.

شیار اولیه (Primary fissure) مرز بین لوب قدامی با لوب میانی (لوب خلفی) را مشخص می کند. شیار خلفی طرفی (Posterolateral Fissure) مرز بین لوب فولکولوندولر را با جسم مخچه ایجاد می کند.

### لوب های مخچه

تقسیمات مخچه به قسمت های مختلف در سطوح فوقانی و تحتانی ذکر شدند. جهت ساده کردن تقسیمات مخچه بطور شماتیک اگر سطح تحتانی را در امتداد سطح فوقانی مخچه قرار دهیم درک تقسیم مخچه راحت تر می شود (شکل ۴-۵).

شیار خلفی طرفی، مخچه را به دو قسمت تقسیم می کند:

۱- لوب فولکولوندولر (Flocculonodular lobe)

۲- جسم مخچه (Corpus cerebelli)

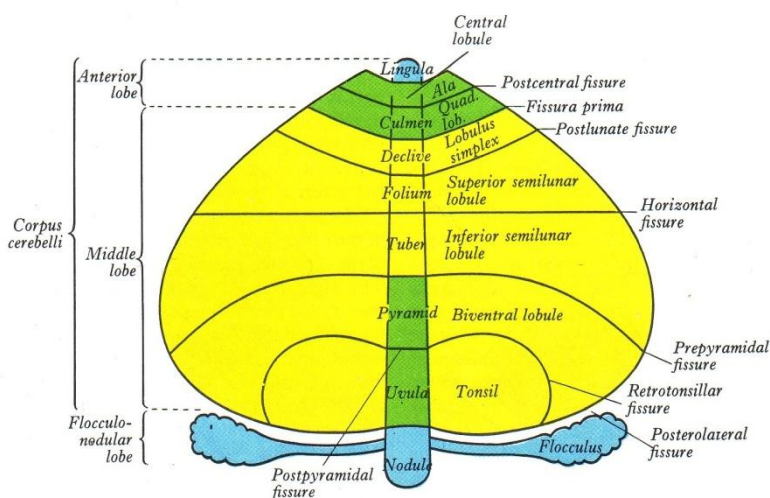
لوب فولکولوندولر شامل Nodule و Flocculus ها و پایه های آنهاست. Nodule انتهای قدامی ورمیس تحتانی و Flocculus استاله ایست که توسط پایه ای به Nodule متصل است.

جسم مخچه بقیه مخچه را شامل می شود.

جسم مخچه توسط شیار اولیه به لوب قدامی (Anterior lobe) و لوب میانی (Middle lobe) تقسیم می شود.

### تقسیم مخچه از نظر تکاملی

نقش مخچه در حفظ تعادل، هماهنگی حرکات و تنظیم تونسیسته عضلانی شناخته شده است و از نظر تکاملی نیز قسمت های مختلف با توجه به وظایفی که به عهده دارند دارای ترتیب خاصی هستند.



(شکل ۴-۵) دیاگرام تقسیمات مخچه به لوب های مختلف و تقسیمات ورمیس و نیمکره در هر کدام از لوب ها و شیارهای اصلی مخچه.

قسمتی از مخچه که در ارتباط با حفظ تعادل است قدیمی ترین قسمت مخچه است به نام مخچه باستانی (Archicerebellum) این قسمت شامل لوب فولکولوندولر و Lingula (انتهای قدامی ورمیس فوقانی) بوده و ارتباطات گسترده با سیستم دهلیزی دارد به همین دلیل مخچه دهلیزی (Vestibulo cerebellum) نیز گفته می شود. قسمتی از مخچه که در ارتباط با هماهنگی حرکات است نسبت به مخچه باستانی، جدیدتر بوده و شامل بخش اعظم لوب قدامی است که به نام مخچه قدیمی (Paleocerebellum) نیز گفته می شود و ارتباطات گسترده با نخاع دارد.

قسمتی از مخچه که در ارتباط با تنظیم تونسیته عضلانی و هماهنگی حرکات می باشد جدیدترین قسمت مخچه بوده و به نام مخچه جدید (Neocerebellum) شناخته می شود که شامل بخش اعظم لوب میانی می باشد و ارتباطات گسترده ای از قشر مغز تحت عنوان Cortico cerebellar را دریافت می کند.

### ساختمان داخلی مخچه Internal structure of cerebellum

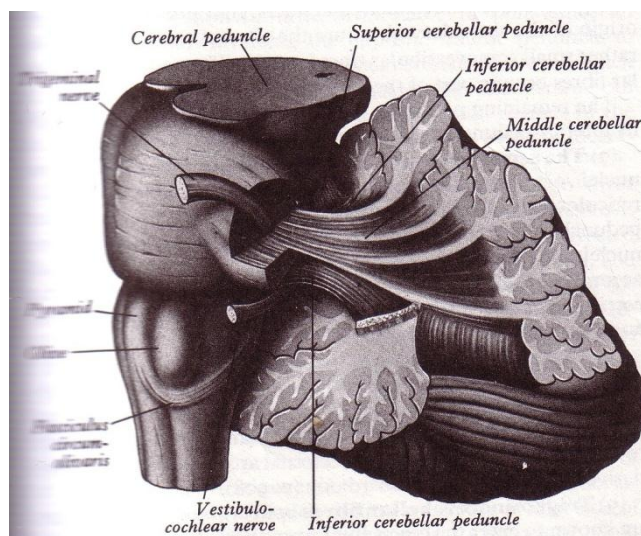
ماده خاکستری مخچه عمدتاً به صورت لایه ای سطوح مخچه را پوشانده است که قشر مخچه (Cerebellar cortex) گفته می شود در حالیکه ماده سفید قسمت مرکزی توده مخچه را می سازد. توده هایی از ماده خاکستری در داخل ماده سفید به عنوان هسته های مخچه ای وجود دارند.

#### ماده سفید مخچه

ماده سفید عمدتاً از رشته هایی تشکیل شده اند که توسط پایه های مخچه ای ارتباط مخچه را با عناصر مختلف برقرار می کنند. البته رشته هایی هم قسمت های مختلف مخچه را با همدیگر مرتبط می کنند.

#### پایه های مخچه ای (Cerebellar peduncles)

رشته هایی که پایه های مخچه ای را درست می کنند مبداء یا مقصد آنها خارج از مخچه می باشد و لذا قسمت هایی مختلف از C.N.S را با مخچه مرتبط می کنند. (شکل ۵-۵).



(شکل ۵-۵) پایه های فوقانی، میانی و تحتانی مخچه و موقعیت آنها نسبت به همدیگر.

#### پایه های مخچه ای تحتانی (شکل ۵-۶)

دسته بزرگی از رشته های سفید هستند که یا از منابع مختلف سیستم اعصاب مرکزی به مخچه می آیند و یا از مخچه به سمت مقاصد مختلفی در سیستم اعصاب مرکزی می روند. در مجموع ظاهراً مخچه را به سطح خلفی بصل نخاع متصل می نمایند. رشته هایی که از طریق پایه های مخچه ای تحتانی هر طرف وارد مخچه می شوند عبارتند از:

#### ۱. نوار نخاعی - مخچه ای خلفی (Posterior spinocerebellar tract)

عبارت از اکسون نورون های هسته کلارک یا سینه ای (Thoracic Nucleus) نیمه سمت خودی نخاع بوده و حاوی ایمپالس های حسی extroceptive و proprioceptive از قسمت تحتانی تنه و اندام های تحتانی می باشند.

### ۲- نوار کونه آتوسی - مخچه ای (Cuneocerebellar tract)

رشته های تشکیل دهنده این نوار که به نام رشته های قوسی خلفی خارجی (Posterior external arcuate fibers) نیز شناخته می شوند عبارت از اکسون نورون های موجود در هسته فرعی کونه آتوس (Accessory cuneate nucleus) نیمه سمت خودی بصل نخاع می باشند و حاوی ایمپالس های مشابه نوار نخاعی مخچه ای خلفی است ولی از اندام های فوقانی و نیمه فوقانی تنه می باشند.

### ۳- نوار زیتونی - مخچه ای (Olivocerebellar tract)

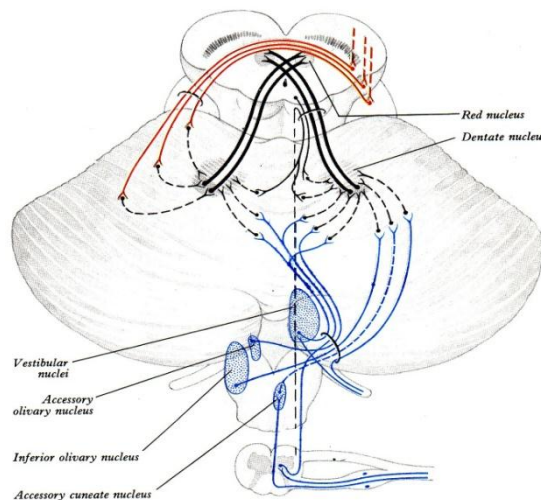
عبارت از اکسون نورون های هسته زیتونی تحتانی نیمه سمت مقابل بصل نخاع می باشند که پس از تقاطع به مخچه می رسند. هسته های زیتونی رشته هایی از نخاع، قشر مغز دریافت می کنند.

### ۴- نوار مشبکی - مخچه ای (Reticulocerebellar tract)

رشته های این نوار اکسون نورون های موجود در هسته بصل نخاعی سیستم مشبک هستند.

### ۵- نوار دهلیزی مخچه ای (Vestibulocerebellar Tract)

رشته های این نوار اکثراً رشته های بخش دهلیزی از عصب شنوایی - دهلیزی (زوج ۸) و تعدادی هم از هسته های دهلیزی هستند. این رشته ها در نیمه سمت خودی از مخچه ختم می شوند.



(شکل ۵-۶) رشته های مهم موجود در هر کدام از پایه های مخچه ای.

رشته هایی که از طریق پایه مخچه ای تحتانی مخچه را ترک می کنند به هسته زیتونی تحتانی ، هسته های دهلیزی و هسته های سیستم مشبک می روند.

### پایه های مخچه ای میانی ( شکل ۵-۵ )

دسته بزرگی از رشته های سفید هستند که سطح جانبی پل را در هر طرف با نیمکره مخچه متصل می نماید و لذا بازوی پل (Brachium pontis) نیز نامیده می شوند. رشته های تشکیل دهنده این پایه ها اکثراً اکسون نورون های موجود در هسته های پلی (Pontine nuclei) هستند و به صورت رشته های عرضی در قسمت قاعده ای (Basilar part) پل از خط وسط عبور کرده و از طریق سطح جانبی پل تبدیل به پایه های مخچه ای میانی می شوند. این رشته ها به نام رشته های پلی مخچه ای خوانده می شوند. از آنجائی که هسته های پلی دریافت کننده رشته های قشری - پلی



(Corticopontine fibers) از قشر مغز (نیمکره سمت خودی) هستند می‌توان گفت که رشته‌هایی که هسته‌های پلی را با مخچه مربوط می‌کنند، نورون دوم در مسیر قشری- پلی - مخچه ای (Cortico- ponto- crebellar) می‌باشند.

### پایه‌های مخچه ای فوقانی ( شکل ۵-۶ )

دسته ای از رشته‌های سفید هستند که در بریدگی قدامی مخچه به مخچه متصل شده و به سمت بالا و داخل می‌روند و در قسمتی از مسیر توسط لوب قدامی مخچه از نظر پنهان هستند. بین دو پایه مخچه ای فوقانی پرده مدولار فوقانی (Superior medullary velum) قرار دارد. این پایه‌ها دیواره خارجی مثلث فوقانی بطن چهارم را درست می‌کنند و بطور ظاهری مخچه را با مغز میانی مرتبط می‌نمایند.

اکثریت رشته‌های تشکیل دهنده این پایه‌ها از هسته دنداندار (Dentatus nucleus) و تعداد محدودی هم از هسته‌های Fastigial و Globose , Emboliform نیمه سمت خودی مخچه شروع می‌شوند. رشته‌های تشکیل دهنده پایه‌های مخچه ای فوقانی پس از رسیدن به تگمنتوم مغز میانی در حد برجستگی چهارگانه تحتانی تقاطع پیدا می‌کنند.

رشته‌هایی که از طریق پایه مخچه ای فوقانی به مخچه می‌روند:

### ۱- نوار نخاعی - مخچه ای قدامی (Ventral spinocerebellar tract)

این رشته‌ها پس از تقاطع در نخاع به بالا می‌آیند و پس از عبور از بصل النخاع و پل از طریق پایه مخچه ای فوقانی به مخچه می‌روند و گفته می‌شود در موقع ورود به مخچه نیز متحمل تقاطع دیگر می‌شوند و لذا رشته‌های منشاء گرفته از هر نیمه نخاع به نیمه سمت خودی در مخچه که مربوط به اندام تحتانی می‌باشند ختم می‌شوند.

### ۲- نوار سرلوتوسی - مخچه ای (Coeruleocerebellar tract)

شامل رشته‌های نورآدرنژیک از نورون‌های هسته سرلوتوس (Nucleus coeruleus) هستند و احتمالاً در هسته‌های مخچه ای و قشر مخچه ختم می‌شوند.

### ۳- نوار هیپوتالاموسی - مخچه ای (Hypothalamocerebellar tract)

شامل رشته‌های کولینرژیک از هسته‌های خلفی هیپوتالاموس می‌باشند.

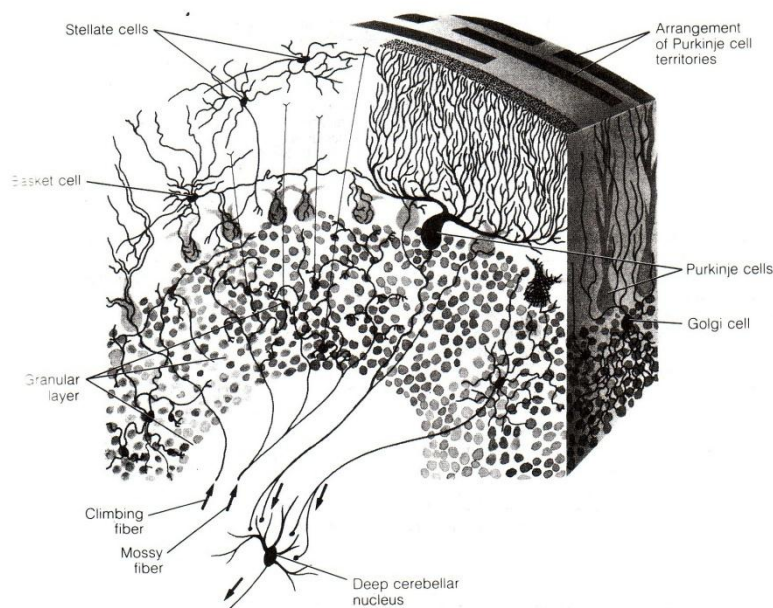
بطور کلی رشته‌هایی که به مخچه وارد می‌شوند بدو دسته کلی تقسیم می‌شوند رشته‌های بالارونده (Climbing fibers) که عبارت از رشته‌های زیتونی مخچه ای است و رشته‌های خزه ای ( Mossy fibers) که بقیه رشته‌های ورودی به مخچه را شامل می‌شود.

### ماده خاکستری مخچه

ماده خاکستری مخچه را به دو بخش می‌توان تقسیم کرد: یکی قشر مخچه و دیگری هسته‌های داخل مخچه ای.

### قشر مخچه Cerebellar cortex ( شکل ۵-۷ )

عبارت از لایه ای از ماده خاکستری است که سطوح مخچه را پوشانده و توسط شیارهای عرضی که به طور موازی هستند و عمق‌های متفاوتی دارند به چین‌ها، لوب‌ها و لوبولها تقسیم شده است. ویژگی خاص قشر مخچه، یکنواختی ساختمان در کل وسعت آن می‌باشد که این مساله در قشر مغز صدق نمی‌کند. بطور کلی قشر مخچه را با توجه به عناصر شرکت کننده در ساختمان آن از سطح به عمق به دو لایه تقسیم می‌کنند:



(شکل ۷-۵) شمای قشر مخچه و لایه های قشری آن.

### ۱- لایه مولکولار (Molecular layer)

این لایه حدود 300-400µm ضخامت دارد واکثرا از رشته های مختلف تشکیل شده و تعداد سلولها در این لایه کم است. واضح ترین سلول این لایه که در عمقی ترین قسمت قرار دارد، سلولهای پورکنژ (Purkinje cells) می باشند که مخصوص قشر مخچه بوده و در بقیه سیستم عصبی دیده نمی شوند. سلولهای پورکنژ نورون های هرمی شکل هستند که جسم سلولی پهن آنها در مقطعی که از چین ها (Folia) تهیه شود هرمی شکل می باشد. دندریت سلولهای پورکنژ در بقیه لایه مولکولار شاخه شاخه شده منظره خاص در این لایه ایجاد می کند (شکل ۷-۵).

اکسون سلولهای پورکنژ از قاعده جسم سلولی آن در نزدیکی لایه گرانولار شروع شده و از لایه گرانولار به سمت ماده سفید می روند. اکسون دارای پوشش میلین و شاخه های متعدد است. اکسون ها یا در هسته های مخچه ای ختم می شوند و یا از آنها عبور کرده و به هسته های دهلیزی می رسند. شاخه های جانبی اکسون ها مسیرهای متفاوتی دارند، به طوری که با دیگر سلولهای پورکنژ، سلولهای زنبیلی شکل و نورون های گلژی سیناپس دارند.

غیر از سلولهای پورکنژ در لایه مولکولار تعدادی سلولهای ستاره ای (Stellate cells) که سطحی تر قرار دارند و سلولهای زنبیلی شکل (Basket cells) که عمقی تر هستند، دیده می شوند. بقیه ساختمان لایه مولکولار را رشته ها تشکیل می دهند.

### ۲- لایه گرانولار (Granular Layer)

این لایه حدود 100 µm در عمق شیارها و 400-500 µm در راس چین ها ضخامت دارد و دارای تعداد زیادی از سلولهای گرانولار (Granular cells) می باشد. بقیه این لایه را رشته ها تشکیل می دهند. (شکل ۷-۵).

از آنجایی که سلولهای پورکنژ فقط در یک ردیف و در عمقی ترین بخش از لایه مولکولار قرار گرفته اند، عده ای از مولفین ردیف سلولهای پورکنژ را به عنوان لایه ای حد فاصل بین لایه مولکولار و گرانولار می دانند و لذا سه لایه برای قشر مخچه ذکر می کنند.

**هسته های داخل مخچه ای (Intracerebellar nuclei)**

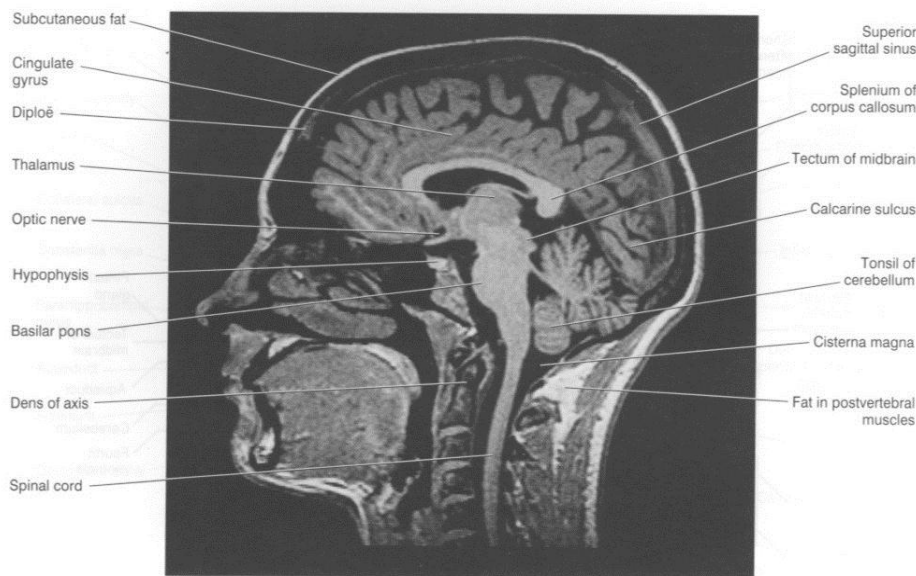
در هر نیمه مخچه چهار هسته در داخل توده ماده سفید قرار گرفته اند که به علت مجاورت با سقف بطن چهارم Roof nuclei نیز نامیده می شوند و به ترتیب از خارج به داخل عبارتند از هسته های دندانه دار (Dentatus), Fastigial و Globos, Emboliform,

هسته Fastigii از نظر تکاملی قدیمی تر از همه است و مربوط به مخچه باستانی بوده و رشته های دهلیزی-مخچه ای بدان می رسند، هسته های Emboliform و Globosus جدیدتر هستند و مربوط به مخچه قدیمی بوده و رشته های نخاعی-مخچه ای را دریافت می کنند و بالاخره هسته Dentatus خیلی جدید بوده و مربوط به مخچه جدید است و رشته های قشری-پلی - مخچه ای را دریافت می کند.

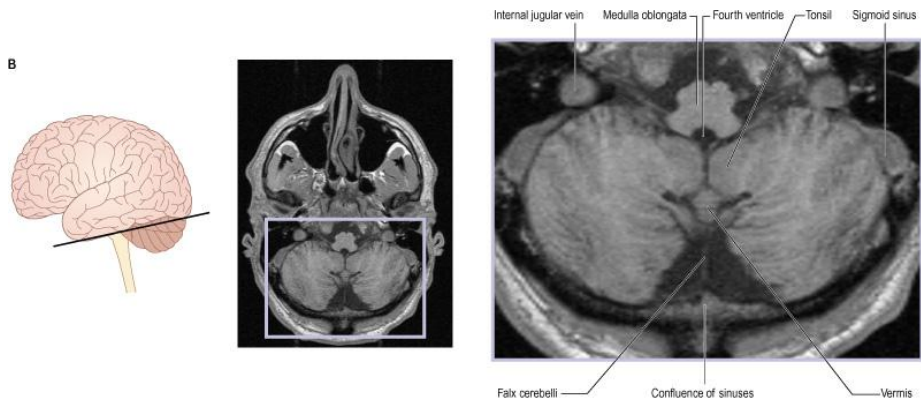
هسته Dentatus تقریباً در مرکز ماده سفید نیمکره مخچه قرار گرفته، بزرگتر از هسته های دیگر بوده و شامل چین نامنظمی از تیغه ماده خاکستری است. شکل کلی آن مثل یک کیسه چین خورده است که دهانه باز آن به نام ناف (Hilum) متوجه داخل است. رشته های منشاء گرفته از نورون های موجود در تیغه چین خورده ماده خاکستری از طریق ناف هسته آنرا ترک می کنند. (شکل ۶-۵) و (شکل ۹-۵)

هسته Emboliform نزدیک کنار داخلی هسته Dentatus است و تا حدی ناف آن را می پوشاند، در حالی که هسته Globosus داخلی تر واقع شده و برخلاف اسمش که باید کروی باشد از جلو به عقب کشیده شده است. هسته Fastigii از هسته Globosus بزرگتر است و در نزدیک خط وسط قرار گرفته.

2/Cerebral topography

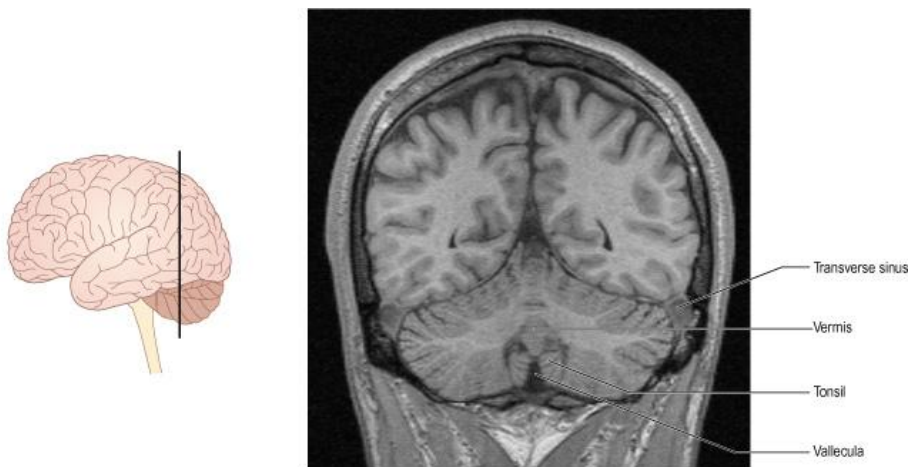


**Figure 2.8** Sagittal MRI 'slice' of the living brain. (From a series kindly provided by Dr. J. Paul Finn, Director, MR Research and Development, Siemens Medical Systems Inc., Iselin, New Jersey) (Note: Lipid-rich tissues are especially enhanced, e.g. CNS myelin, subcutaneous fat, lipid in muscle and bone marrow.)

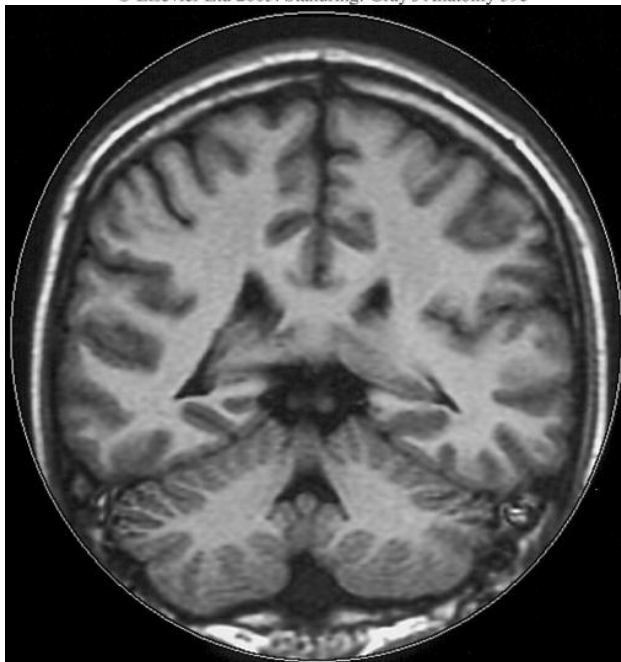


© Elsevier Ltd 2005. Standing: Gray's Anatomy 39e

C



© Elsevier Ltd 2005. Standing: Gray's Anatomy 39e



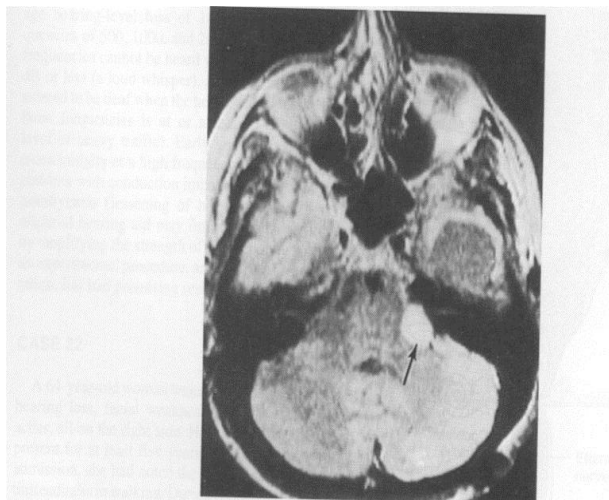


Figure 16-8. Magnetic resonance image of a horizontal section through the head at the level of the lower pons and internal auditory meatus. A left acoustic nerve schwannoma with its high intensity is shown in the left cerebellopontine angle (arrow).

### بطن چهارم (Fourth ventricle)

بطن چهارم قسمت اعظم از مجرای مرکزی (Central canal) داخل مغز خلفی می باشد که در مقطع ساژیتال به صورت فضای چادری شکل در جلوی مخچه و در عقب پل و نیمه فوقانی بصل النخاع دیده می شود. (شکل ۸-۵) مجرای مرکزی نیمه تحتانی بصل النخاع حالت لوله ای ساده خود را نظیر آنچه که در نخاع ذکر شد حفظ کرده است.

حد تحتانی بطن چهارم در امتداد مجرای مرکزی نیمه تحتانی بصل النخاع و حد فوقانی آن در امتداد قنات سیلویوس می باشد. بطن چهارم شامل دیواره های جانبی، سقف یا جدار خلفی و کف یا جدار قدامی می باشد.

دیواره های جانبی را در نیمه تحتانی پایه های مخچه ای تحتانی و در نیمه فوقانی پایه ای مخچه ای فوقانی می سازند.

### سقف یا جدار خلفی (Roof or dorsal wall)

سقف در نیمه فوقانی توسط پایه های مخچه ای فوقانی و پرده مدولار فوقانی (Superior medullary velum) ساخته می شود. بدین ترتیب که پایه های مخچه ای فوقانی در مسیر خود به طرف بالا و داخل بهم نزدیک تر شده و در نزدیک انتهایی فوقانی بطن چهارم روی همدیگر Over lap پیدا کرده و بخشی از سقف را می سازند و بین آنها را در پائین پرده مدولار فوقانی که در پشت آن انتهایی قدامی کرینه فوقانی یعنی Lingula قرار گرفته می پوشاند.

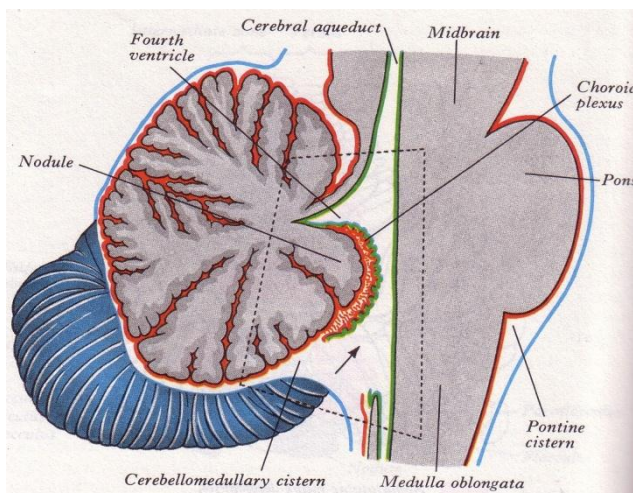
سقف در نیمه تحتانی ساختمان پیچیده ای دارد. بیشتر این قسمت را پرده نازکی تشکیل می دهد که شامل لایه ای از اپاندیم بطن چهارم و نرم شامه ای که به نام پرده کورویید آن را از عقب پوشانده، می باشد. درپائین سوراخی در این پرده دیده می شود که سوراخ میانی (Median aperture) نام دارد و از طریق این سوراخ حفره بطن با فضای زیر عنکبوتیه مربوط می شود. پرده کورویید (Tela choroidea) دو لایه از نرم شامه می باشد که در فاصله بین مخچه و قسمت تحتانی سقف بطن چهارم قرار دارد. لایه خلفی آن پوشش نرم شامه ای کرینه تحتانی است که بعد از رسیدن به Nodule به طرف جلو و پائین در تماس نزدیکی با اپاندیم سقف بطن چهارم منعطف می شود. چین های عروقی زیادی در پرده کورویید وجود دارد و مجموعه پرده کورویید، عروق آن و نرم شامه شبکه کورویید بطن چهارم را درست می کنند. (شکل ۹-۵ و ۸-۵)

### سوراخهای سقف (Openings in the roof)

در قسمت تحتانی سقف بطن چهارم سه سوراخ موجود است. یکی میانی (Median or Magendie foramen) و دو عدد جانبی (Lateral or Lushka foramina) سوراخ میانی بزرگ و در پائین Nodule واقع شده است.

سوراخ های جانبی در انتهایی بن بست های جانبی می باشند و تا حدی توسط قسمت هایی از شبکه کورویید پوشیده می شوند. اپاندیم و نرم شامه در کناره های این سوراخ ها در امتداد هم قرار می گیرند. این سه سوراخ فضای زیر عنکبوتیه را با فضای مجرای مرکزی مرتبط می کنند. (شکل ۹-۵ و ۸-۵)





(شکل ۸-۵) شمای مقطع سازینال مخچه و تنه مغزی، موقعیت بطن چهارم، شبکه کورونید و ارتباط بطن از طریق سوراخ های سقف با فضای تحت عنکبوتیه.

### کف یا جدار قدامی بطن چهارم یا حفره لوزی (Rhomboid fossa)

از سطح خلفی پل و نیمه فوقانی سطح خلفی بصل النخاع و به صورت دو ناحیه مثلثی شکل با قاعده مشترک درست شده که جمعا حفره لوزی شکل Rhomboid fossa را ایجاد می کنند. کف بطن چهارم توسط اپاندیم مفروش است و در زیر آن ماده خاکستری اطراف مجرای مرکزی قرار گرفته است. زوایای طرفی محل بهم رسیدن پایه های مخچه ای تحتانی و فوقانی در هر طرف هستند که بن بست های جانبی (Lateral recess) خوانده می شوند.

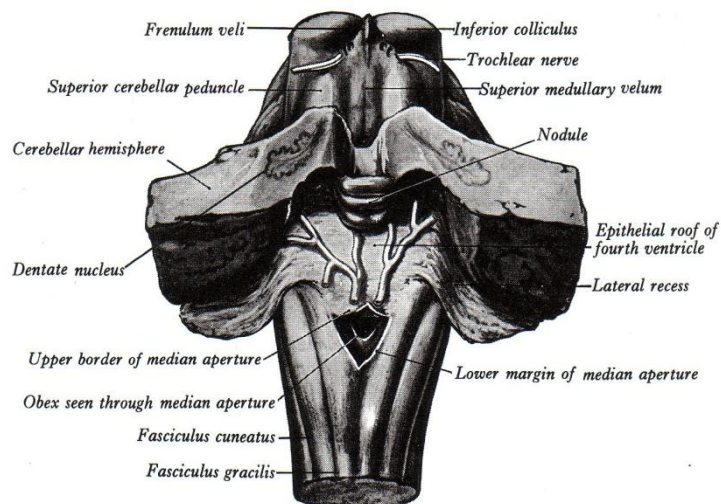
شیار طولی واضحی به نام شیار میانی (Median sulcus) که از انتهای فوقانی تا انتهای تحتانی کشیده شده، کف بطن چهارم را به دو نیمه تقسیم می کند. در هر طرف این شیار یک برآمدگی طولی به نام برآمدگی داخلی (Medial eminence) که کنار خارجی آن را شیار محدود کننده (Limiting sulcus) مشخص می کند، دیده می شود. (شکل ۲-۴)

برآمدگی داخلی در نزدیک قاعده مثلث فوقانی (نیمه فوقانی) کف بطن چهارم برجسته تر است به نام برجستگی صورتی (Facial colliculus) که به علت وجود هسته عصب محرک خارجی چشم (زوج ششم) و زانوی عصب صورتی (زوج هفتم) در زیر آن ایجاد شده،

برآمدگی داخلی در نزدیک قاعده مثلث تحتانی (نیمه تحتانی) کف بطن چهارم نیز یک برجستگی دیگر به نام برجستگی زیر زبانی یا مثلث زیر زبانی (Hypoglossal trigonum) ایجاد می کند که علت آن وجود هسته عصب زیر زبانی (زوج دوازدهم) در زیر آن می باشد.

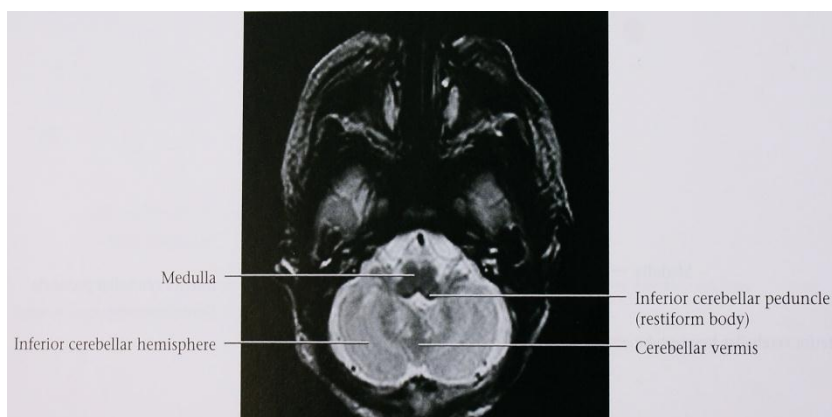
شیارهای محدود کننده دو طرف ، بالا بهم نزدیک تر می شوند و در نزدیک انتهای فوقانی بطن چهارم حد خارجی کف بطن چهارم را درست می کنند. این ناحیه به رنگ آبی خاکستری است و ناحیه آبی تیره (Locus coeruleus) نامیده می شود و رنگ تیره آن به علت وجود رنگدانه های نورومالین در نورون های این ناحیه می باشد. در عمق این ناحیه هسته Coeruleus قرار گرفته است.

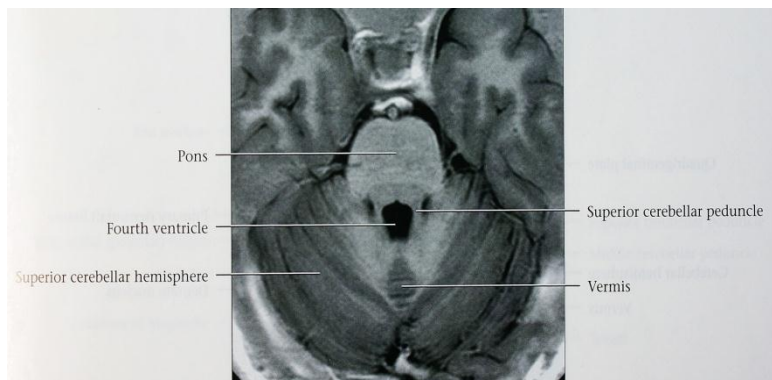
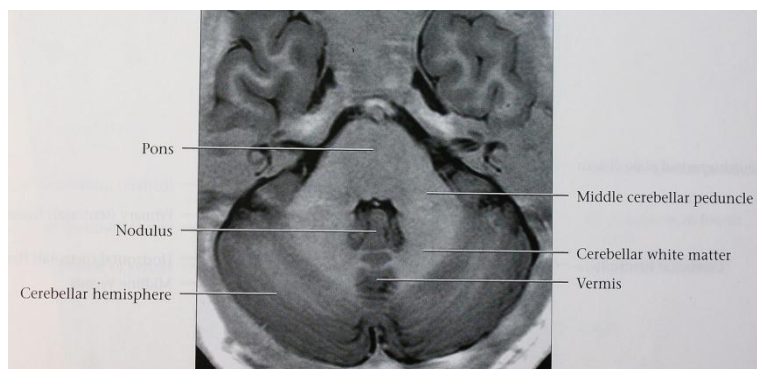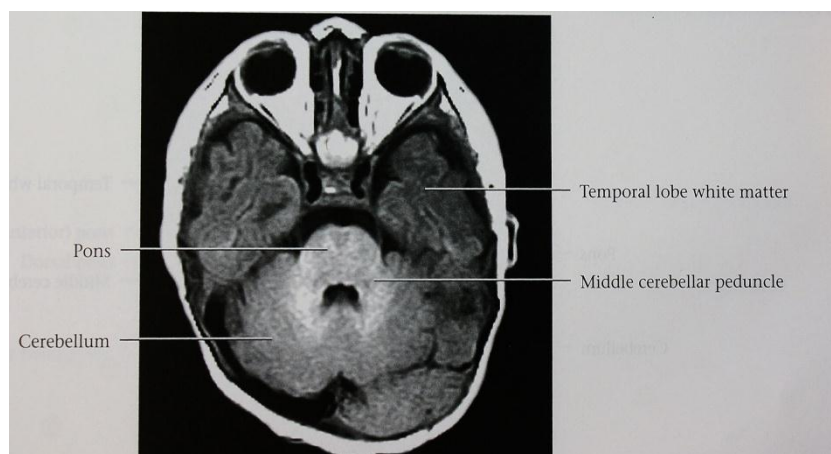
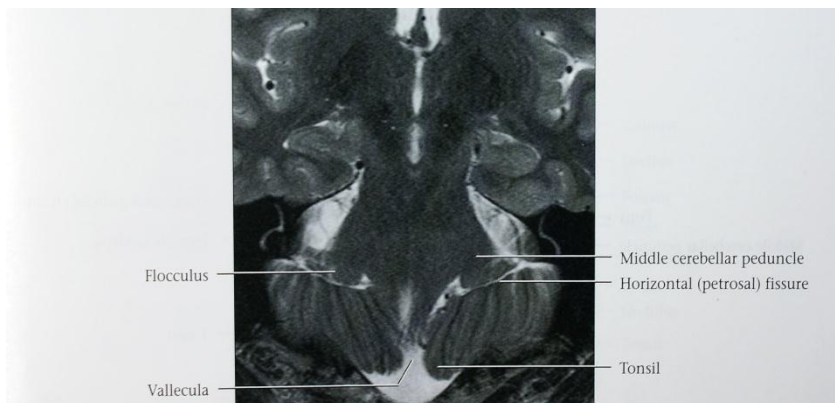هسته Coeruleus رشته هایی از نخاع، هسته های مشکی تنه مغزی و هسته مزانسفالی عصب سه قلو دریافت می کند. رشته های وایران از این هسته به قسمت های مختلف ستون خلفی ماده خاکستری نخاع، هسته های مخچه، قشر مخچه و دیانسفال می روند.

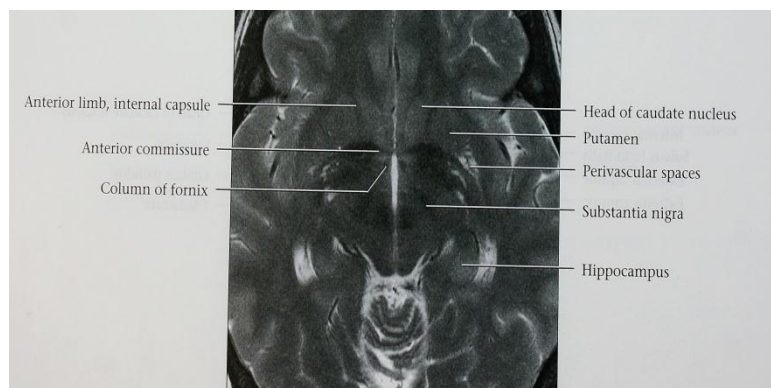
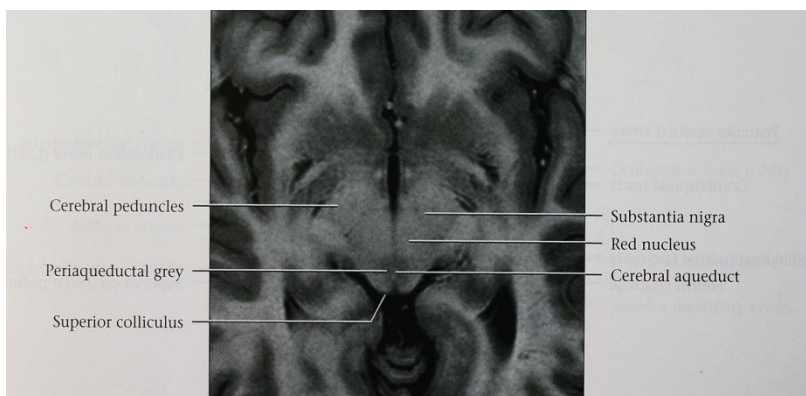
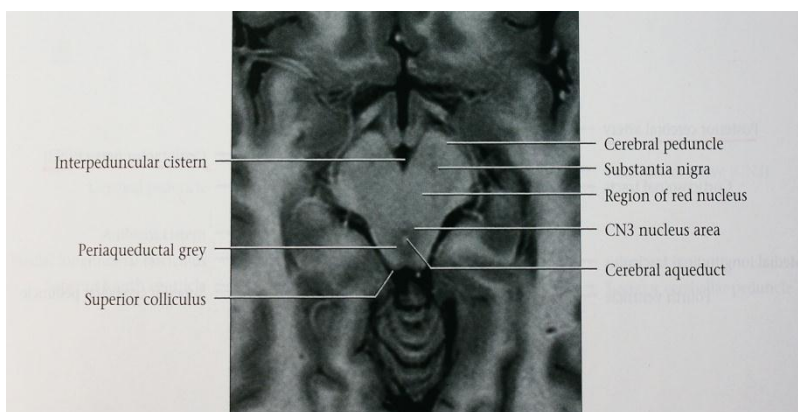
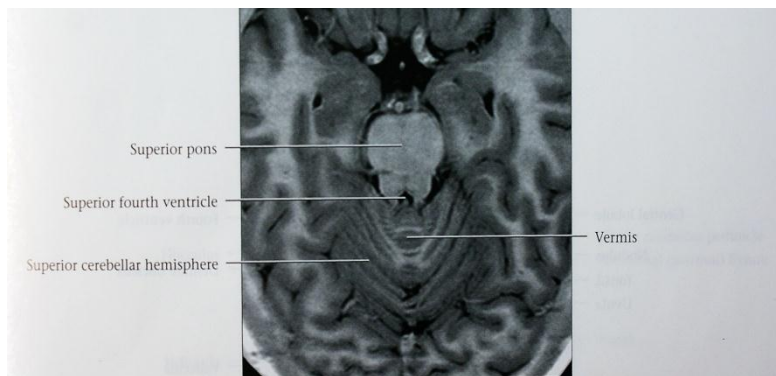


(شکل ۹-۵) سقف بطن چهارم.

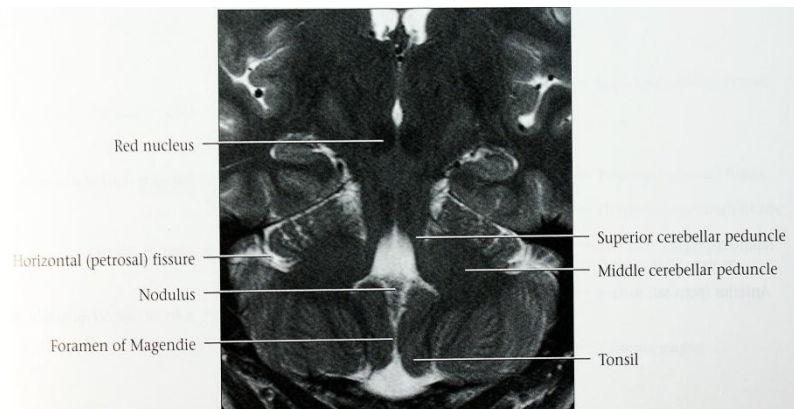
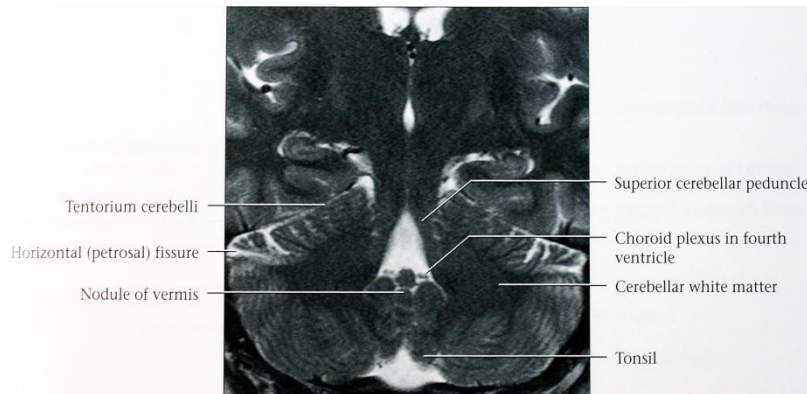
در خارج تر از شیارهای محدود کننده دو طرف ناحیه ایست که در مثلث های فوقانی و تحتانی قرار دارد. ناحیه دهلیزی (Vestibular area) گفته می شود که در عمق آن هسته های دهلیزی واقع شده اند. این ناحیه تا بن بست های طرفی کشیده شده و در هر طرف به برآمدگی شنوایی (Auditory tubercle) که بر روی هسته پستی شنوایی می باشد ختم می شوند. در مثلث تحتانی و بین مثلث زیر زبانی و قسمت تحتانی ناحیه دهلیزی ناحیه مثلثی شکل تیره به نام مثلث واگ (Vagal triangle) دیده می شود که بر روی هسته پستی واگ قرار دارد. در نزدیک راس تحتانی در هر طرف برجستگی مدور کوچکی دیده می شود که ناحیه پوسترما (Area postrema) خوانده می شود.











### نکات کلینیکی (Clinical points)

#### Cerebellar dysfunction

دو نکته مهم آناتومی مخچه اهمیت کلینیکی خاصی دارد، یکی اینکه قشر مخچه برخلاف قشر مغز دارای ساختار میکروسکوپی یکنواخت و یک شکل است، دوم اینکه هر نیمکره مخچه ای با نیمه سمت خودی از بدن مرتبط است و لذا ضایعات نیمکره هر سمت سبب پیدایش اختلال در همان سمت از بدن می شود.

#### شرح حال

کودک ۸ ساله ای با بیحالی، استفراغهای مکرر و سردرد صبحگاهی بعنوان میگردن شکمی معرفی شده است در معاینه راه رفتن، عدم تعادل دارد و منجر به افتادن گشته، استرابیسم و ادم پایی دو طرفه دارد با تابلوی علائم افزایش فشار داخل جمجمه و علائم مخچه ای بررسی شده و با احتمال مدولو بلاستوم مخچه جراحی شد. دکتر نوشین بهبودی مقدم‌تر نوشین بهبودی مقدم



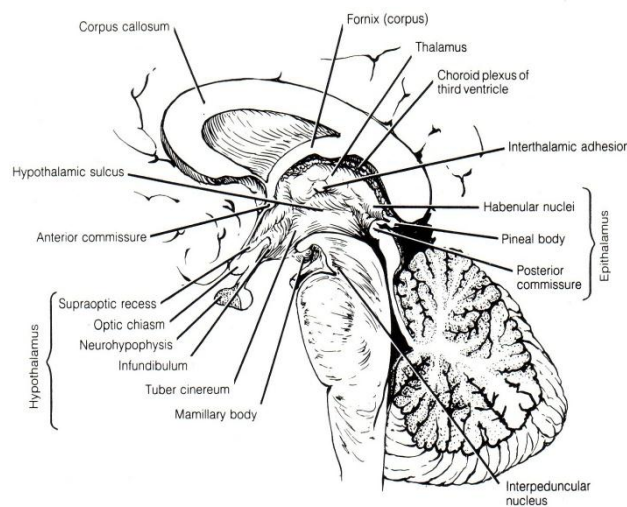
## بخش ششم

### دیانسفال و بطن سوم

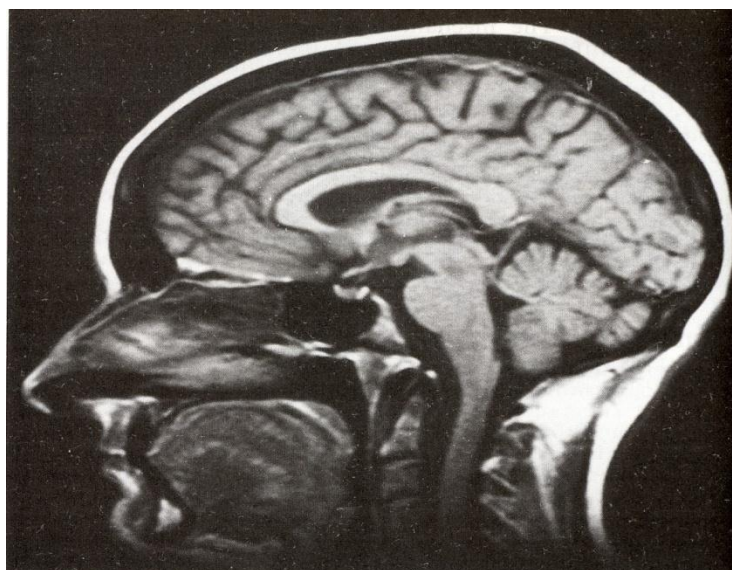#### دیانسفال یا مغز داخلی The Diencephalon or interbrain

از توده اصلی جنین اولیه مغزی به وجود می آید و بطن سوم به صورت فضایی شکافی شکل (Slit like) در بین دو نیمه از عناصر دیانسفالی قرار می گیرد.

دیانسفال مجموعه عناصری است که به صورت دو نیمه قرینه در طرفین حفره بطن سوم قرار دارند و کلا یک ساختمان میانی در مغز می باشد. اگر هر نیمه دیانسفال را از داخل حفره بطن سوم بررسی کنیم در جدار خارجی بطن شیار دیده می شود که از انتهای فوقانی قنات مغزی (Cerebral aqueduct) تا سوراخ بین بطنی همان طرف کشیده شده و به نام شیار هیپوتالامیک (Hypothalamic sulcus) می باشد. این شیار هر نیمه دیانسفال را به دو قسمت پشتی (Dorsal) و شکمی (Ventral) تقسیم میکند. (شکل ۶-۱).



(۶-۱) مقطع ساژیتال دیانسفال، شیار هیپوتالامیک و تقسیمات کلی دیانسفال.



قسمت پشتی (Pars dorsalis) دیانسفال شامل عناصر زیر است:

۱- تالاموس پشتی Dorsal thalamus (تالاموس) (Thalamus)

۲- اپی تالاموس (Epithalamus)

۳- متاتالاموس (Metathalamus)

قسمت شکمی (Pars ventralis) دیانسفال شامل عناصر ذیل است:

۱- هیپوتالاموس (Hypothalamus)

۲- تالاموس شکمی Ventral thalamus (زیر تالاموس (Subthalamus))

### تالاموس پشتی (تالاموس)

توده ایست تخم مرغی شکل که عمدتاً از ماده خاکستری تشکیل می شود. طول آن حدود ۴ سانتی متر است و دارای دو انتها و چهار سطح می باشد.

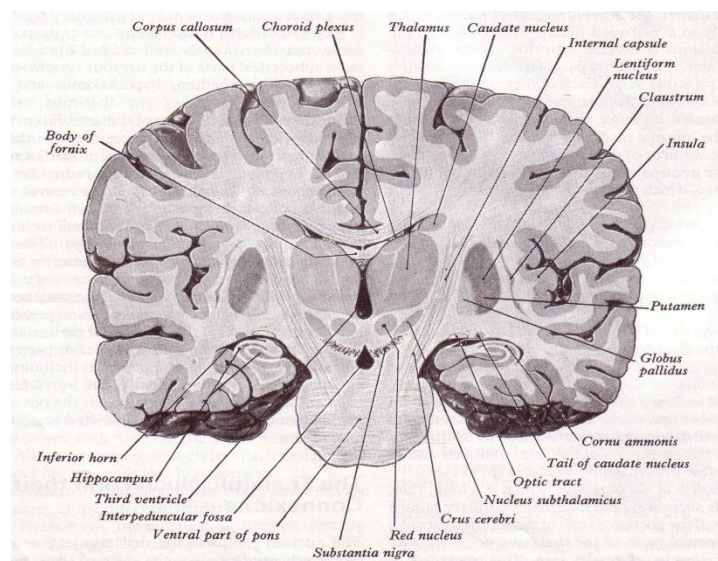
انتهای قدامی تالاموس باریک است، نزدیک به خط وسط قرار گرفته و مرز خلفی سوراخ بین بطنی را درست می کند. انتهای خلفی حجیم تر است و به نام پولوینار (Pulvinar) گفته می شود. این قسمت متوجه پشت و خارج است و در روی برجستگی فوقانی و بازوی آن قرار دارد.

### سطوح تالاموس (شکل ۲-۶)

سطح فوقانی آن محدب است و توسط لایه ای از ماده سفید به نام استراتوم زونال (Stratum zonale) پوشیده شده است. مرز خارجی این سطح توسط بانندی از ماده سفید به نام نوار انتهایی (Stria terminalis) و ورید تالاموسی نواری (Thalamostriate vein) از هسته دمدار جدا می شود (شکل ۳-۶).

در قسمت قدامی از کنار داخلی سطح فوقانی دسته کوچکی از رشته های سفید به نام نوار مدولار تالاموسی (Stria medullaris thalami) قرار گرفته. این نوار در قسمت خلفی کمی از مرز داخلی تالاموس فاصله گرفته و مرز قدامی مثلث هابنولا (Habenular trigone) را درست می کند. (شکل ۳-۶).

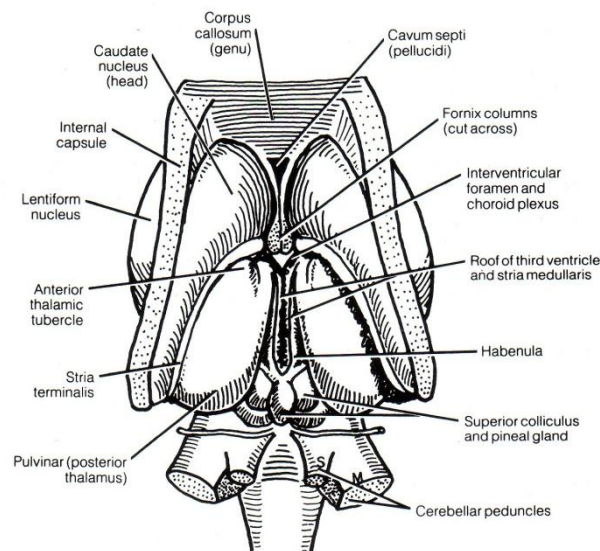
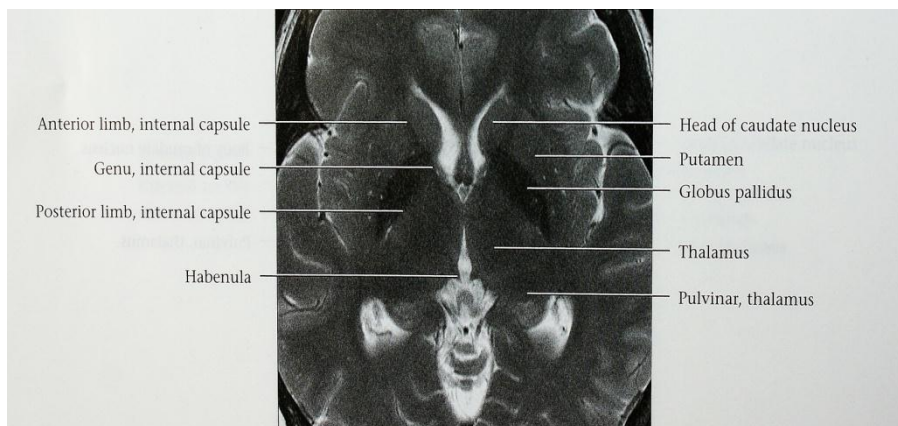
سطح فوقانی تالاموس به علت عبور تنه مثلث مغزی (Fornix) به دو قسمت داخلی و خارجی تقسیم می شود بطوریکه بخش خارجی قسمتی از کف بطن جانبی را ایجاد می کند و شبکه کوروئید بطن جانبی در روی این بخش قرار دارد در حالیکه، بخش داخلی توسط شبکه کوروئید سقف بطن سوم پوشیده شده است.



(شکل ۲-۶) سطوح چهارگانه تالاموس و مجاورت آن در مقطع کروئال مغز که از قسمت شکمی پل عبور کرده.

سطح تحتانی در روی تگمنتوم مغز میانی و در امتداد آن است که همان ناحیه زیر تالاموسی می باشد. (شکل ۲-۶).  
سطح داخلی تالاموس عبارت از قسمت فوقانی جدار خارجی بطن سوم است و معمولاً در نزدیک انتهای قدامی توسط بانندی پهن از ماده خاکستری به نام چسبندگی بین تالاموس ها (Interthalamic adhesion) (رابط بین تالاموس ها Interthalamic connection) با سطح داخلی تالاموس سمت مقابل اتصال دارد. سطح داخلی در پائین محدود به شیار هیپوتالامیک است (شکل ۱-۶).

سطح خارجی مجاور بازوی خلفی کپسول داخلی است و بین آنها تیغه ای از ماده سفید به نام تیغه مدولار خارجی (External medullary lamina) واقع است. کپسول داخلی در حد فاصل تالاموس و هسته عدسی (Lentiform nucleus) قرار دارد.

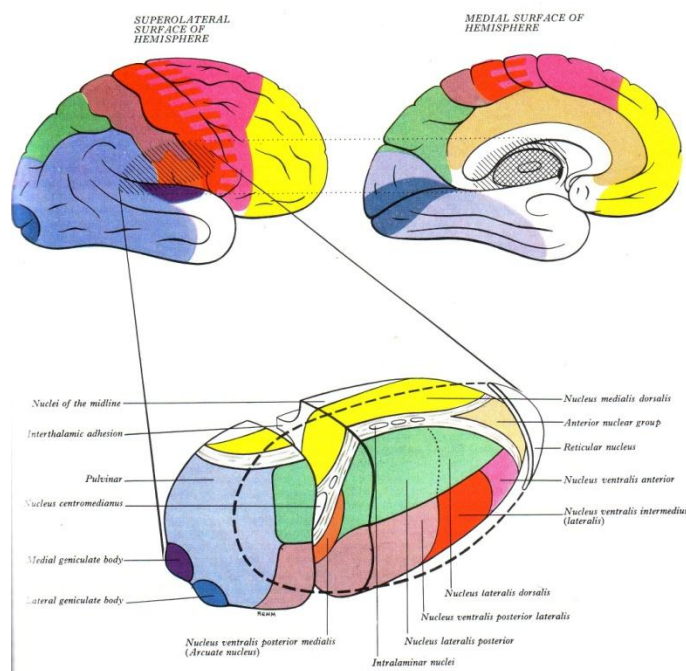


(شکل ۳-۶) سطح فوقانی دیانسفال، مرز سطح فوقانی تالاموس با هسته دمدار و نوار انتهایی، ناحیه هابنولا و مجاورت پولوینار با برجستگی های چهارگانه.

#### تقسیمات تالاموس ( شکل ۴-۶ )

تیغه ای از ماده سفید به نام تیغه مدولار خارجی در سطح خارجی تالاموس وجود دارد. در داخل تالاموس نیز مجموعه ای از تیغه های ناکامل ماده سفید قرار گرفته اند که مجموعاً مشابه حرف Y می باشند و به نام تیغه مدولار داخلی (Internal

(medullary lamina) گفته می‌شود. این تیغه در جهتی قرار گرفته که دهانه باز آن متوجه انتهای قدامی تالاموس می‌باشد. پس بر اساس دو تیغه مذکور تالاموس را ابتدا به سه قسمت قدامی (Anterior) بین دهانه باز Y و انتهای قدامی تالاموس، داخلی بین تیغه مدولار داخلی و سطح داخلی تالاموس و خارجی بین تیغه مدولار داخلی و تیغه مدولار خارجی تقسیم می‌نمائیم. مجموعه قسمت های قدامی و داخلی بخش قدیمی تالاموس (Paleothalamus) را درست میکنند و کوچک تر باقی می‌مانند در حالیکه قسمت خارجی تالاموس که بخش جدید تالاموس (Neothalamus) است در انسان رشد زیاد پیدا کرده و می‌توان آن را به دو جزء پشتی خارجی (Dorsolateral) و شکمی داخلی (Ventromedial) تقسیم کرد. بر این اساس چهار قسمت کلی در تالاموس وجود دارد که هر کدام حاوی چندین هسته می‌باشند. هسته های موجود در این قسمت ها را به نام گروه های اختصاصی تالاموس می‌نامند و به شرح زیر هستند:



(شکل ۴-۶) تقسیمات تالاموس و گروه‌های هسته‌ای اختصاصی و غیر اختصاصی و ارتباط گروه های مختلف با نواحی قشری مربوطه

### هسته های گروه قدامی (The anterior group of nuclei)

هسته هایی که در قسمت قدامی تالاموس قرار دارند.

ارتباطات مهم این هسته ها:

- ۱- ارتباطات با اجسام پستانی سمت خودی از طریق Mamillothalamic tract.
  - ۲- ارتباطات قشری با قسمت هایی از شکنج سینگولی.
- و به طور کلی این گروه از هسته ها، مرکزی جهت ارتباطات هیپوکامپ (Hypocampus) و هیپوتالاموس با دیگر گروه های هسته ای و نواحی قشری وسیع از سیستم لیمبیک می باشند.

### هسته های گروه داخلی (The medial group of nuclei)

هسته مهم این گروه به نام هسته داخلی پشتی (MD) Medial dorsalis می باشد که در قسمت داخلی تالاموس قرار دارد.

ارتباطات مهم این هسته:



- ۱- ارتباطات با هسته بادامی (Amygdaloid nucleus) و قشر هرمی (Priform cortex)
- ۲- ارتباطات با اجسام منخطط
- ۳- ارتباطات با قشر قسمت قدامی لوب پیشانی.

### هسته های گروه شکمی (The Ventral group of nuclei)

هسته های مهم این گروه عبارتند از: هسته شکمی قدامی (VA) Ventralis anterior، هسته شکمی خارجی (VL) Ventralis lateral و هسته شکمی خلفی (VP) Ventralis posterior. هسته شکمی خارجی را هسته شکمی میانی (VI) Ventralis intermedia نیز می گویند. هسته شکمی خلفی بزرگتر از بقیه است و به صورت دو هسته می باشد یکی هسته شکمی خلفی خارجی (VPL) و دیگری هسته شکمی خلفی داخلی (VPM). (شکل ۴-۶).

#### ارتباطات هسته VA

- ۱- ارتباطات با هسته های قاعده ای به خصوص گلوبوس پالیدوس.
- ۲- ارتباطات با قشر حرکتی و پیش حرکتی .
- ۳- ارتباطات با هسته های مخچه ای.

#### ارتباطات هسته VI یا VL

- ۱- ارتباطات با هسته های مخچه ای سمت مقابل به خصوص هسته Dentatus.
- ۲- ارتباطات با هسته قرمز سمت خودی
- ۳- ارتباطات با قشر حرکتی و پیش حرکتی .
- ۴- ارتباطات با هسته های قاعده ای.

#### ارتباطات VP

- ۱- ارتباطات جزء VPL با نوار ریل داخلی و رشته های نخاعی تالاموسی (نوار ریل نخاعی)
- ۲- ارتباطات جزء VPM با لمنیسکوس سه قلو (Trigeminal lemniscus) و راه چشایی (Gustatory pathway)
- ۳- ارتباطات با قشر حسی سوماتیک اولیه .

### هسته های گروه خارجی (The lateral group of nuclei)

هسته های مهم این گروه عبارتند از: هسته خارجی پشتی (LD) Lateralis dorsalis، هسته خارجی خلفی (LP) Lateralis posterior و هسته پولوینار Pulvinar.

#### ارتباطات این هسته ها

- ۱- ارتباطات داخل تالاموسی با تمام گروههای هسته ای تالاموسی، پولوینار علاوه بر ارتباطات با هسته های تالاموسی با اجسام زانوئی (Geniculate bodies) نیز ارتباطاتی دارد.
- ۲- ارتباطات با نواحی قشری با قشر Associational لوب های آهیانه، پس سری و گیجگاهی. (شکل ۴-۶).

### هسته های گروههای غیر اختصاصی تالاموسی (The non specific groups of thalamic nuclei)

این نوع گروه های هسته ای اولاً در محل هایی غیر از تقسیمات کلی تالاموسی قرار دارند و ثانیاً ارتباطات پراکنده با نقاط مختلف قشر مغز دارند.



### اپی تالاموس (The epithalamus)

عناصری هستند که در قسمت خلفی سقف دیانسفال و نواحی مجاور از دیواره های بطن سوم قرار دارند و عبارتند از هسته های هابنولار که هر کدام در عمق مثلث هابنولار قرار دارند و دریافت کننده رشته های نوار مدولار تالاموس (Stria medullary thalamus) هستند، اپی فیز مغزی Epiphysis cerebri (Pineal gland) و رابط هابنولار و رابط خلفی (Posterior commissure) می باشد.

### اپی فیز مغزی (Pineal gland) Epiphysis cerebri

عضوی است کوچک به اندازه نخود کوچک، هرمی شکل به رنگ خاکستری قرمز که در فرورفتگی بین برجستگی های فوقانی دو طرف و در انتهای فوقانی شیار عمودی بین برجستگی ها و در پائین قسمتطحالی جسم پینه ای قرار دارد. قاعده آن متوجه جلو بوده و توسط پایه ای که به دو تیغه فوقانی و تحتانی تقسیم می شود به بقیه دیانسفال متصل است و بین دو پایه آن بن بست اپی فیزی بطن سوم قرار دارد. (شکل ۱-۶) و (شکل ۳-۶). سلول های اپی فیز که Pinealocyte گفته می شوند هورمونی ترشح می کنند بنام ملاتونین و چون ترشح این هورمون در تاریکی بیشتر و در روشنایی کم است لذا اپی فیز در ساعت بیولوژیک نقش مهمی دارد.

### مثلث هابنولار (Habenuar trigone)

فرورفتگی مثلثی شکل کوچکی است که در هر نیمه دیانسفال در بالای برجستگی فوقانی و داخل تر نسبت به پولوینار قرار دارد. مرز بین این مثلث با پولوینار شیباری است به نام شیار هابنولار و مرز فوقانی داخلی مثلث هابنولار را لبه برجسته ای ایجاد می کند که توسط نوار مدولار تالاموسی ایجاد شده. (شکل ۳-۶).

### هسته هابنولار (Habenuar nucleus)

این هسته در عمق مثلث هابنولار می باشد. اکثریت رشته های آوران به این هسته از طریق Stria medullaris thalami می باشد و ارتباطات عمده آن با هسته بادامی، تشکیلات هیپوکامپ، تکمه بویائی، هسته های هیپوتالاموسی، هسته داخلی پشتی تالاموس است.

### رابط خلفی (The posterior commissure)

دسته ای است از رشته هایی که از خط وسط عبور می کنند. هسته های متعددی هم در داخل رابط خلفی هستند از جمله هسته بینابینی رابط خلفی (Interstitial nucleus of posterior commissure) و هسته پشتی رابط خلفی (Dorsal nucleus of posterior commissure). ضمناً از هسته بینابینی رشته های تشکیل دهنده دسته طولی داخلی (MLF) متشا می گیرند و از طریق رابط خلفی متقاطع شده در سمت مقابل قرار می گیرند.

### متاتالاموس (The metathalamus)

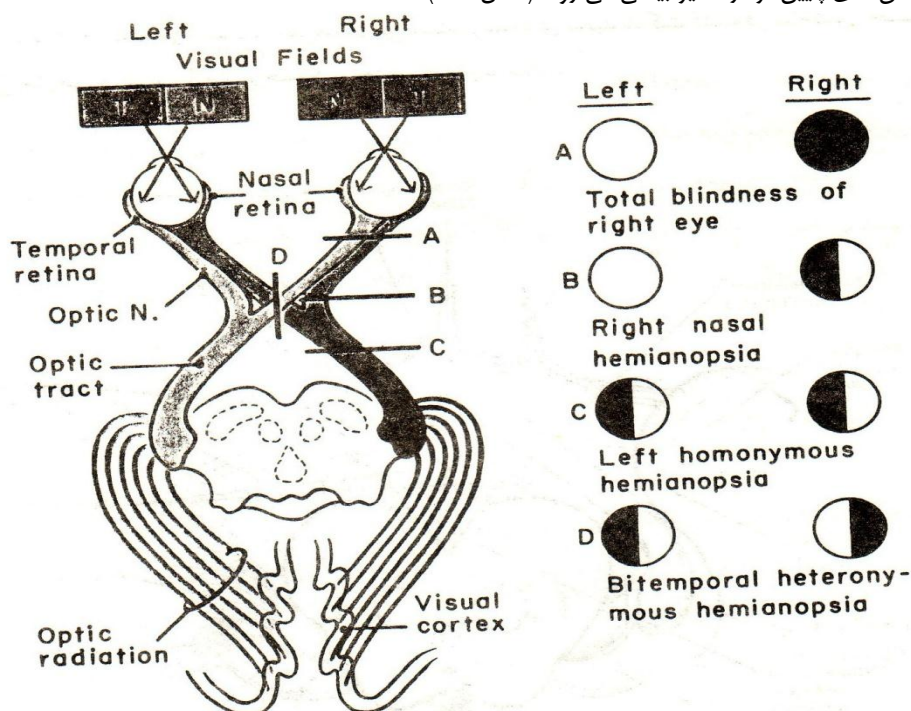
شامل اجسام زانوئی و راه بینائی است.

### الف- راه بینائی (Visual pathway)

کیاسمای بینائی (Optic chiasma) دسته ای است از رشته های عصبی که به صورت پهن و تا حدی چهارگوش در محل اتصال کف و جدار قدامی بطن سوم قرار دارد. زوایای قدامی خارجی آن در امتداد اعصاب بینائی و زوایای خلفی خارجی آن در امتداد نوارهای بینائی می باشند. تیغه انتهائی در امتداد سطح فوقانی کیاسما می باشد و درست در بالای کیاسما شریان ارتباطی قدامی Anterior communicating artery از کنار تیغه انتهائی عبور می کند. در پائین، کیاسما در ناودان بینائی استخوان شب پره قرار دارد. در طرفین کیاسما انتهای شریان کاروتید داخلی و فضای سوارخ شده قدامی Anterior perforated substance قرار دارند.

رشته های عصب بینائی از شبکیه شروع می شوند و در محل کیاسما رشته هایی که از نیمه طرف بینی شبکیه (Nasal retina) منشاء گرفته اند از خط وسط عبور کرده وارد نوار بینائی طرف مقابل می شوند در حالیکه رشته های مربوط به نیمه طرف گیجگاه (Temporal retina) متوجه عقب شده و در نوار بینائی طرف خود ادامه مسیر می دهند. نوارهای بینائی Optic tracts از زوایای خلفی خارجی کیاسما شروع شده به سمت پشت و خارج می روند. هر کدام از نوارهای بینائی از بین ماده سوراخ شده قدامی و لوله خاکستری (Tuber cinereum) عبور می کند و در این مسیر مرز قدامی خارجی حفره بین پایه ای را ایجاد می کند.

اکثریت رشته های بینائی در جسم زانوئی خارجی ختم می شوند البته تعدادی هم به برجستگی فوقانی می روند. رشته هایی که از نوروں های جسم زانوئی خارجی منشاء می گیرند عمدتاً از طریق بازوی خلفی کپسول داخلی عبور کرده به صورت باند پهنی به نام تشعشع بینائی (Optic radiation) که رشته های نوروں های ثانویه بینائی هستند متوجه عقب و داخل شده به قشر بینائی در لوب پس سری ختم می شوند. رشته هایی که از قشر بینائی شروع شده اند نیز از طریق تشعشع بینائی به بخش های پایین تر در مسیر بینائی می روند (شکل ۵-۶).



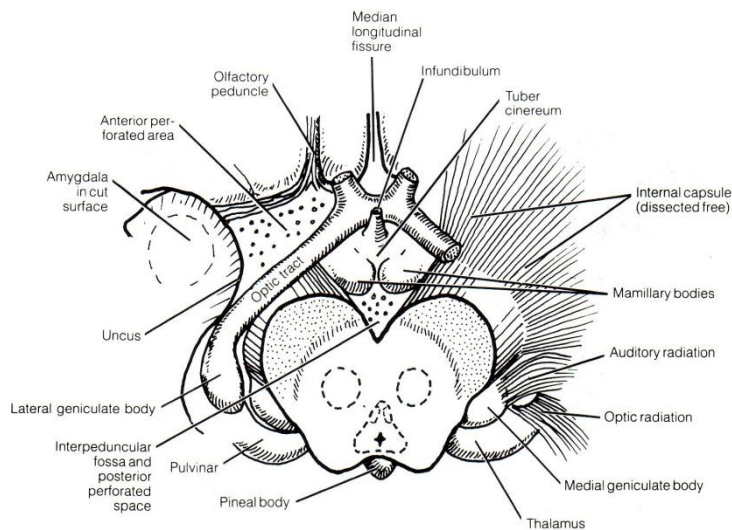
(شکل ۵-۶) راه بینائی

### ب- اجسام زانوئی (Geniculate bodies)

عبارت از برجستگی هائی هستند که یکی داخلی و دیگری خارجی در نمای تحتانی انتهای خلفی تالاموس قرار دارند. نقش اصلی این برجستگی ها به عنوان هسته رله کننده در مسیر شنوائی (جسم زانوئی داخلی) و بینائی (جسم زانوئی خارجی) شناخته شده است. (شکل ۴-۶).

### جسم زانوئی داخلی (Medial geniculate body)

در سطح تحتانی انتهای خلفی تالاموس و در خارج برجستگی فوقانی به صورت برآمدگی بیضی شکلی است که بازوی برجستگی تحتانی به آن می رسد و شامل رشته هایی است که از نوار ریل خارجی و برجستگی تحتانی سمت خودی هستند. برجستگی های زانوئی داخلی دارای یک توده هسته ای زانوئی شکل در مرکز و رشته های سفید در اطراف آن می باشند.



(شکل ۶-۶) کف دیانسفال، فضای سوراخ شده قدامی و فضای سوراخ شده خلفی

### جسم زائونی خارجی (Lateral geniculate body)

عبارت از مجموعه هسته ایست که به شکل برآمدگی تخم مرغی شکلی در بخش خارجی سطح تحتانی انتهایی خلفی تالاموس قرار گرفته. بازوی برجستگی فوقانی ارتباط آن را با برجستگی فوقانی برقرار می کند.

### هیپوتالاموس (The hypothalamus)

هیپوتالاموس مجموعه عناصری است که در قسمت شکمی از جدار جانبی یعنی پایین تر از شیار هیپوتالامیک و همه کف بطن سوم قرار دارند. مرز قدامی آن تیغه انتهایی (Lamina terminalis) و مرز خلفی آن صفحه عمودی است که از اجسام پستانی عبور می کند و در طرفین، هیپوتالاموس به شیار هیپوتالامیک محدود است. قسمت کاملاً فوقانی هیپوتالاموس به نام ناحیه پیش بینایی (Preoptic) می باشد که بخشی از تالانسفال ایمپار است.

عناصری که کف بطن سوم را تشکیل می دهند در سطح تحتانی مغز قابل رویت هستند و در حقیقت تنها بخشی از دیانسفال هستند که در مغز تشریح نشده دیده می شوند. این عناصر عبارتند از:

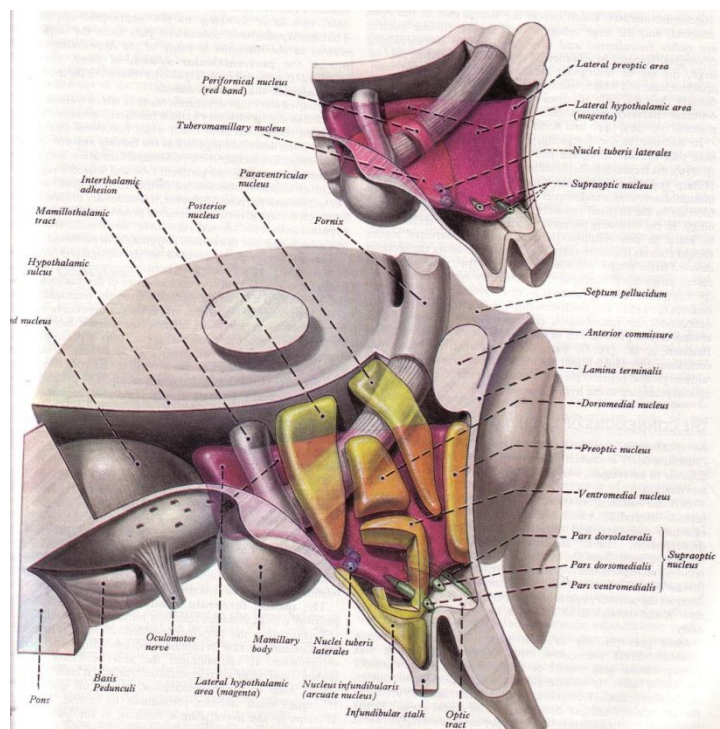
- ۱- کیاسمای بینایی (Optic chiasma) ۲- لوله خاکستری (Tubercinereum) و کیف (Infundibulum)
- ۳- اجسام پستانی. ۴- ماده سوراخ شده خلفی که اگر چه جزء هیپوتالاموس نمی باشد ولی به جهت مجاورت با عناصر دیانسفال در این قسمت شرح داده می شود. (شکل ۶-۶).

### ماده سوراخ شده خلفی (Posterior perforated substance)

عبارت از ناحیه کوچک فرورفته ایست از ماده خاکستری که در فاصله بین ساقه های مغزی در پایین و عقب و نوارهای بینایی در بالا و جلو قرار دارد. این ناحیه توسط شاخه های متعدد شریان مغزی خلفی سوراخ شده است. در عمق این حفره هسته ای به نام هسته بین پایه ای (Interpeduncular nucleus) قرار دارد که ارتباطاتی با سیستم مشبک مغز میانی و با اجسام پستانی دارد. و رشته هایی از هسته هابنولار توسط دسته Retroflexus به این هسته می آیند. (شکل ۶-۶).

### اجسام پستانی (Mamillary bodies)

عبارت از یک زوج توده هر کدام به اندازه یک نخود کوچک در کنار همدیگر و در کف حفره بین پایه ای درست در جلو و بالای فضای سوراخ شده خلفی می باشند، که هر کدام تشکیل شده از مقدار کمی ماده خاکستری که توسط رشته های سفید احاطه شده. رشته هایی که به جسم پستانی می رسند عمدتاً از طریق بخش خلف رابطی (Retrocommisural) ستون قدامی مثلث مغزی Fornix می باشند. (شکل ۶-۶) و (شکل ۶-۷).



(شکل ۶-۷) شمای هیپوتالاموس و تقسیمات آن موقعیت و مسیر ستون مثلث مغزی و مسیر نوار پستانی - تالاموسی تیغه انتهائی و موقعیت رابط سفید قدامی.

### لوله خاکستری (Tuber cinereum)

در بالای اجسام پستانی و پائین کیاسمای بینائی قرار گرفت و به صورت لوله ایست محدب به پائین. ادامه این لوله قبل از رسیدن به کیاسما به طرف شکمی تحتانی گسترش یافته و به نام قیف (Infundibulum) به لوب خلفی هیپوفیز متصل می شود (شکل ۶-۶) و (شکل ۶-۷).

### تقسیمات هسته هیپوتالاموس (شکل ۶-۷)

هسته های هیپوتالاموس را در هر نیمه دیانسفال در دو ناحیه داخلی Medial و خارجی Lateral بررسی می کنند ، البته گفته می شود که در بین این دو ناحیه یک ناحیه واسطه ای Intermediate شامل ستون قدامی مثلث مغزی، نوار پستانی تالاموسی و دسته Retroflexus قرار گرفته است.

#### هسته هایی که در ناحیه داخلی هستند عبارتند از:

هسته پیش بینائی Preoptic، هسته فوق کیاسمائی Suprachiasmatic، هسته قیفی Infundibular، هسته خلفی Posterior، هسته قدامی Anterior، هسته پشتی داخلی Dorsomedial، و هسته شکمی داخلی Ventromedial

#### هسته هایی که در ناحیه خارجی هستند عبارتند از:

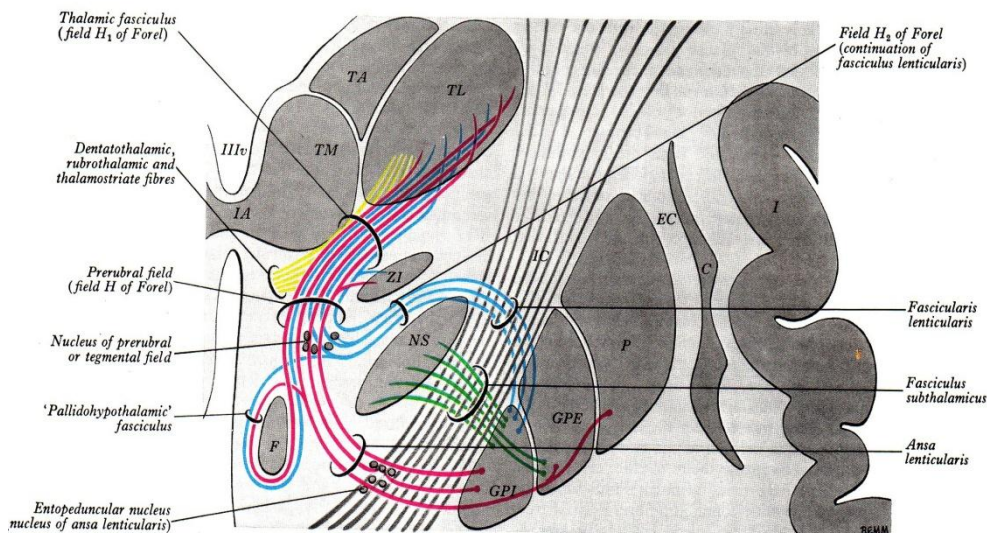
هسته پیش بینائی Preoptic، هسته فوق بینائی Supraoptic، هسته خارجی Lateral، هسته لوله ای پستانی Tuberoamillary، و هسته لوله ای خارجی Lateral tuberal

جسم پستانی را می توان به عنوان هسته ای که در هر دو ناحیه قرار دارد نام برد.



### تالاموس شکمی (Ventral thalamus) (زیر تالاموس Subthalamus)

قسمتی از دینسفال است که در زیر تالاموس قرار گرفته به طوریکه در امتداد فوقانی Rostral تگمنتوم مغز میانی می باشد، لذا تعدادی از عناصر مذکور در مغز میانی به این ناحیه می رسند نظیر ماده سیاه (Substantia nigra)، هسته قرمز (Red nucleus) و تجمع های سلولی دیگری نظیر هسته زیر تالاموسی (Subthalamic nucleus) و ناحیه نامعلوم (Zona incerta) نیز اختصاصاً در این ناحیه هستند. رشته هایی هم در این ناحیه دیده می شوند که عمدتاً مقصد آنها تالاموس می باشد (شکل ۸-۶).



(شکل ۸-۶) دیاگرام توده های هسته ای و نوارهای مختلف در ناحیه زیر تالاموس و موقعیت کلی این ناحیه VIII (بطن سوم)، TM (هسته های گروه داخلی تالاموس)، TA (هسته های گروه قدامی تالاموس)، TL (هسته های گروه خارجی تالاموس)، IA چسبندگی بین تالاموسها، ZI (ناحیه نامعلوم)، F (ستون مثلث مغزی)، NS (هسته زیر تالاموسی)، IC (کپسول داخلی)، GPE و GPI (قسمت های داخلی و خارجی گلوبوس پالیدوس)، P (پوتامن)، EC (کپسول خارجی)، C (کلاستروم) و I (اینسولا).

### هسته زیر تالاموسی (The subthalamic nucleus)

هسته ای به شکل عدسی محدب الطرفین است که در محل اتصال ناحیه زیر تالاموس با تگمنتوم مغز میانی قرار دارد. (شکل ۸-۶).

ارتباطات این هسته با هسته گلوبوس پالیدوس، هسته قرمز و ماده سیاه، سیستم مشبک مغز میانی، هسته های مختلف تالاموس و هیپوتالاموس سمت خودی می باشد.

### ناحیه نامعلوم (Zona Incerta)

تیغه نازکی از ماده خاکستری است که نسبت به تالاموس شکمی تر واقع شده و بین آن دو دسته تالاموس Thalamus fasciculus قرار گرفته. (شکل ۸-۶). این هسته شاخه های جانبی از رشته هایی که به تالاموس می روند دریاغت می کند. از نظر رشته ها و دسته جات موجود در ناحیه زیر تالاموسی علاوه بر نوار ریل داخلی، نوار نخاعی تالاموسی، نوار دندان ای تالاموسی که از مراکز پائین تر عازم تالاموس هستند یک سری دسته جاتی هم حضور دارند که عمدتاً مربوط به ارتباطات اجسام مخطط با هسته های این ناحیه یا با تالاموس هستند (شکل ۸-۶).

دسته زیر تالاموسی Fasciculus subthalamicus مجموعه ای از رشته هاست که گلوبوس پالیدوس را با هسته زیر تالاموسی مرتبط می کنند و این رشته ها از لابالای رشته های بازوی خلفی کپسول داخلی عبور می کنند (شکل ۸-۶).



دسته عدسی شکل Fasciculus lenticularis مجموعه ای از رشته ها هستند که بخش داخلی گلوبوس پالیدوس را با تالاموس مرتبط می کنند و این رشته ها از لابلای رشته های بازوی خلفی کپسول داخلی عبور میکنند (شکل ۸-۶). قوس عدسی شکل Ansa lenticularis مجموعه ای از رشته ها هستند که هر دو بخش داخلی و خارجی گلوبوس پالیدوس و حتی پوتامن را با تالاموس مرتبط می کنند و این رشته ها از جلوی بازوی خلفی کپسول داخلی عبور می کنند (شکل ۸-۶).

### بطن سوم (The third ventricle)

فضایی شکافی شکل بین دو نیمه عناصر دیانسفالی است که در پائین توسط قنات مغزی با بطن چهارم و در بالا توسط سوراخهای بین بطنی با بطن جانبی در ارتباط است. دارای جدارهای جانبی، کف، سقف و جدار قدامی و خلفی است (شکل ۱-۶) و (شکل ۳-۶) دیواره های جانبی از سطح داخلی تالاموس در قسمت پشتی و از هیپوتالاموس در قسمت شکمی درست شده و بین این دو قسمت شیار هیپوتالامیک قرار دارد. قسمت پشتی دیواره های جانبی توسط چسبندگی بین تالاموس ها (در صورت وجود) به همدیگر مربوط می شوند. این دیواره ها مشابه بقیه جاها توسط اپاندیم مفروش می باشند.

کف بطن سوم را عناصر هیپوتالاموس ایجاد می کنند (رجوع شود به هیپوتالاموس). کف نیز توسط اپاندیم مفروش است. سقف توسط لایه ای از اپاندیم که بین لبه های فوقانی دیواره های جانبی کشیده شده درست می شود. در بالای پوشش اپاندیم چینی از نرم شامه به نام پرده کوروئید (Tela choroid) قرار گرفته که وجود عروق در این لایه سبب شده چین های عروقی به سمت فضای بطن برجسته شود که این مجموعه را به نام شبکه کوروئید (Choroid plexus) بطن سوم می نامند.

جدار قدامی را در پائین تیغه انتهائی (Lamina terminalis) ایجاد می کند که عبارت از انتهای فوقانی لوله عصبی اولیه می باشد. این تیغه لایه نازکی از ماده خاکستری است که در حد فاصل بین سطح فوقانی کیاسمای بینائی و نوک (Rostrum) جسم پینه ای قرار گرفته. قسمت فوقانی جدار قدامی توسط ستون های قدامی مثلث مغزی ساخته شده است. این ستون ها هرچه به پائین می آیند از هم دور می شوند و وارد جدارهای جانبی بطن سوم می شوند. رابط سفید قدامی (Anterior commissure) هم در ساختن قسمت فوقانی جدار قدامی با عبور از جلوی ستون های قدامی مثلث مغزی شرکت می کند.

جدار خلفی بطن سوم شامل اپی فیز، رابط خلفی و انتهای فوقانی قنات مغزی می باشد. سوراخهای بین بطنی (Interventricular foramens) در هر طرف در محل تلاقی سقف، جدار قدامی و جدار جانبی همان طرف قرار گرفته. این سوراخ ها که در جنین حلقوی شکل هستند در بالغین هلالی شکل می باشند به طوریکه حد خلفی آن را انتهای قدامی تالاموس و حد قدامی آن را ستون قدامی مثلث مغزی درست می کند.

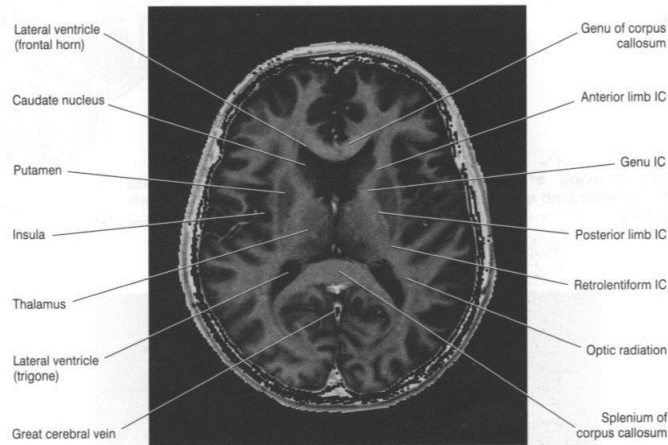


Figure 2.12 Horizontal MRI 'slice' at the level indicated at top. IC, internal capsule. (From a series kindly provided by Dr. J. Paul Finn, Director, MR Research and Development, Siemens Medical Systems Inc., Iselin, New Jersey.)  
Note: Horizontal 'slices' are viewed from below.

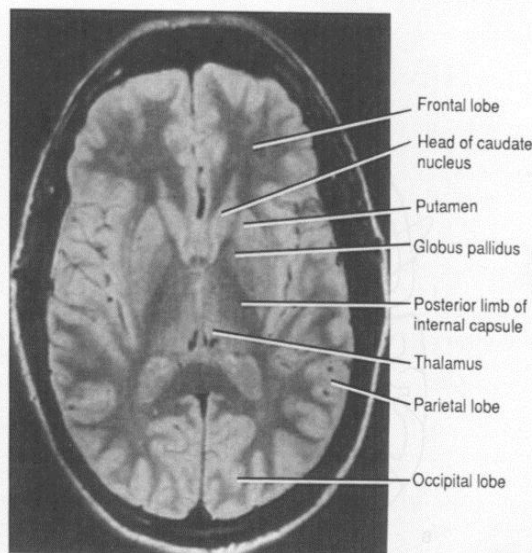


Figure 13-4. MR image of an axial section through the head at the level of the lentiform nucleus.

### نکات کلینیکی (Clinical Points)

#### Lesions of the thalamus

##### الف - Sensory loss

معمولاً بعلت ترومبوز و یا خونریزی یکی از شریان های خون رسان تالاموس در جریان سکته های مغزی (Cerebrovascular accident) بوجود می آید. صدمه هسته (VPM) Ventral postero medial و (VPL) Ventral portrolateral باعث از بین رفتن تمام حس ها از جمله لمس غیر دقیق و Two points discrimination و حس عمقی ، نظیر حس مفاصل در سمت مقابل بدن خواهد شد.

### **Thalamic Pain – ب**

درد تالاموس ممکن است در بیماری که در حال Recovery از انفارکتوس تالاموس است دیده شود که درد بسیار شدید ناگهانی است که در سمت مقابل بدن احساس می شود. حالت دردناکی با لمس مختصر و یا سرما تشدید می شود و برای مسکن های قوی نیز پاسخ نمی دهد بطوریکه گاهی لازم می شود با عمل استریوتاکسی قسمتی از تالاموس تخریب شود و یا با قرار دادن دستگاه های عمقی تحریک مغز Deep brain stimulators به بهبود درد کمک کنند.

### **Hypothalamic lesion**

اختلالات همراه ضایعات هیپوتالاموس عبارتند از : چاقی و یا لاغری، Genital hypoplasia، (تکامل ناقص یک عضو یا بافت) Hyperthermia (افزایش بیش از حد درجه حرارت بدن) و یا Hypothermia (پائین بودن درجه حرارت بدن) Diabetes Insipidus، اختلال خواب و اختلالات هیجانی.

### **شرح حال**

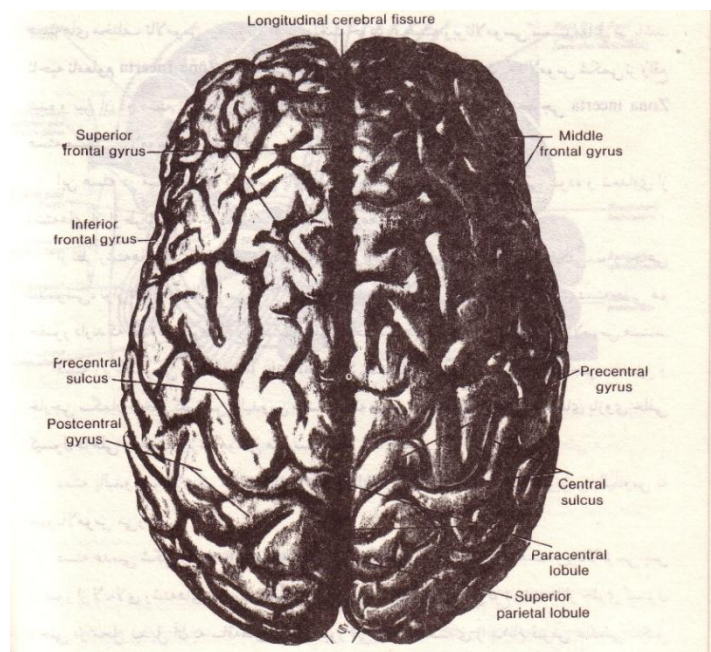
بیماری با سابقه هیپرتانسیون شریانی دچار همی پارزی حاد چپ شده که در معاینه اختلال حسی درد و حرارت همان طرف صورت هم گرفتار است که چشم ها به طرف بینی نگاه میکند. نگاه به طرفین محدود است و نیمه چپ بینایی را فراموش کرده است.

اسکن مغز خونریزی تالاموس و متا تالاموس را نشان می دهد.

## **تالانسفال یا مغز نهائی The telencephalon or endbrain**

### **نیمکره مغزی (The cerebral hemispheres)**

نیمکره مغزی بزرگترین قسمت از سیستم اعصاب مرکزی هستند. دو نیمکره وقتی در کنار همدیگر هستند تخم مرغی شکل دیده می شوند به طوری که بزرگترین قطر عرضی آن در جهت خطی است که برجستگی آهیانه دو طرف جمجمه را به هم وصل کند. بین دو نیمکره شکافی قدامی خلفی دیده می شود که به نام شکاف طولی مغز (Longitudinal cerebral fissure) نامیده می شود (شکل ۹-۶). در داخل این شکاف استتاله هلالی شکلی از سخت شامه به نام داس مغزی (falx cerebri) و عروق مغزی قدامی مربوط به هر نیمکره قرار دارند. این شکاف در جلو و عقب نیمکره را به طور کامل از همدیگر جدا می کند، ولی در وسط، عمق این شکاف تا بالای رابط بزرگ بین نیمکره ای به نام جسم پینه ای (Corpus callosum) ادامه دارد و این رابط در قسمت وسط سبب اتصال دو نیمکره به همدیگر است.



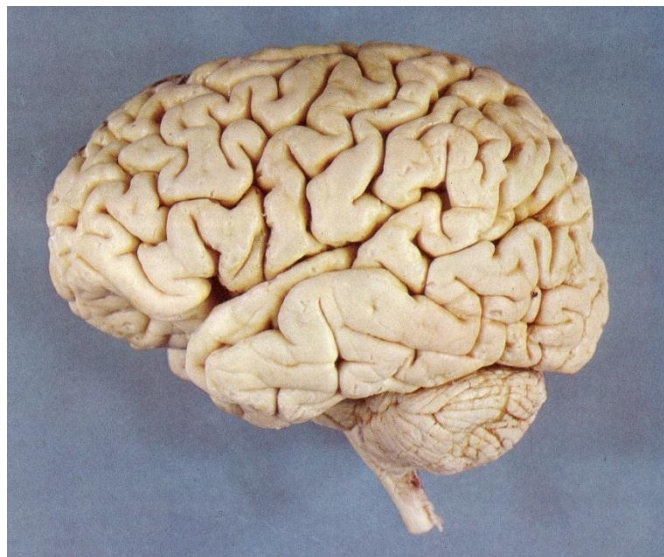
(شکل ۹-۶) نمای فوقانی نیمکره مغزی شیار طولی مغز و شیارها و شکنج های مهم

### سطوح نیمکره مغز

هر نیمکره دارای سطوح فوقانی خارجی، داخلی و تحتانی و کناره‌ایی است که سطوح مذکور را از همدیگر جدا می کنند. سطح فوقانی خارجی (Superolateral surface) سطحی است محدب که در تقعر نیمه جمجمه طرف خودش قرار گرفته. سطح داخلی (Medial surface) صاف و عمودی می باشد و توسط شکاف طولی مغز و داس مغزی از سطح مشابه نیمکره مقابل جدا می شود.

سطح تحتانی (Inferior surface) به شکل نامنظم بوده و به دو قسمت قابل تقسیم است: یکی کاسه چشمی (Orbital) و دیگری چادرینه ای (Tentorial)، قسمت کاسه چشمی سطحی است مقعر و در بالای سقف کاسه چشم و بینی که همان حفره کرانیال قدامی است قرار دارد. قسمت چادرینه ای محدب و مقعر بوده و عمدتاً بر روی چادرینه مخچه تکیه کرده و با واسطه آن مجاور با سطح فوقانی مخچه است البته بخشی از این سطح در حفره کرانیال میانی قرار دارد.

کنار فوقانی داخلی (Superomedial) مرز سطح فوقانی خارجی با سطح داخلی است. کنار تحتانی خارجی (Inferolateral) مرز سطح فوقانی خارجی با سطح تحتانی است و قسمت قدامی این کنار که مرز سطح فوقانی خارجی با قسمت کاسه چشمی سطح تحتانی است به نام کنار فوق ابرویی (Superciliary) گفته می شود. کنار داخلی (Medial) مرز سطح داخلی با سطح تحتانی، قسمت قدامی آن که مرز سطح داخلی با قسمت کاسه چشمی سطح تحتانی است به نام کنار داخلی کاسه چشمی (Medial orbital) می باشد و قسمت خلفی آن که مرز بین سطح داخلی با قسمت چادرینه ای سطح تحتانی است به نام کنار داخلی پس سری (Medial occipital) می باشد.



(شکل ۱۰-۶) سطح فوقانی خارجی نیمکره مغزی.

انتهای قدامی هر نیمکره مغز قطب پیشانی (Frontal pole) ، انتهایی خلفی آن قطب پس سری (Occipital pole) و انتهایی قدامی لوب گیجگاهی قطب گیجگاهی (Temporal pole) گفته می شوند. سطوح نیمکره مغز دارای تعداد زیادی برجستگی های نامنظم به نام چین یا شکنج (Gyrus or convolution) می باشد که توسط شیارها (Sulcus or fissure) از هم جدا شده اند.

وجود چین ها و شکنج ها باعث شده که از سطح ۲۲۰۰ سانتی متر مربع قشر مغز فقط حدود  $\frac{1}{3}$  آن قابل رویت باشد. با توجه به شیارهای موجود و جهت راحتی مطالعه هر نیمکره را به چند لوب تقسیم می کنند که اسم گذاری آنها براساس استخوان های مجامه است ولی لوب های مغزی کاملا منطبق بر استخوان هم نام نمی باشند.

### سطح فوقانی خارجی نیمکره مغزی (شکل ۱۰-۶)

#### (Superolateral surface of the cerebral hemisphere)

شیار جانبی (Lateral sulcus) و شیار مرکزی (Central sulcus) در این سطح از نظر تقسیم به لوب ها اهمیت دارند.

**شیار جانبی** شکاف عمیقی است که شروع آن از سطح تحتانی و از محل تقسیم کنار داخلی به قسمت کاسه چشمی و پس سری می باشد به طوریکه ابتدا در تشکیل حفره ای چهارگوشی به نام فضای سوراخ شده قدامی (Anterior perforated substance) به عنوان جدار خلفی خارجی آن شرکت می کند سپس در جهت قدامی خارجی به کنار تحتانی خارجی نیمکره می رسد و با عبور از آن وارد سطح فوقانی خارجی می شود بخشی از این شیار که در سطح تحتانی است و آن را به دو قسمت کاسه چشمی و چادرینه ای تقسیم می نماید به نام تنه (Stem) می باشد و پس از رسیدن به سطح فوقانی خارجی به سه شاخه تقسیم می شود که یکی از آنها به نام شاخه قدامی افقی (Anterior horizontal) که به طول  $\frac{2}{5}$  سانتی متر به طرف قطب پیشانی می رود، شاخه دوم به نام شاخه قدامی صعودی (Anterior ascending) می باشد که به طول  $\frac{2}{5}$  سانتی متر تقریباً به طور عمود به شاخه قبلی می باشد و بالاخره شاخه سوم به نام شاخه خلفی (Posterior) است که به طول ۷ سانتی متر و در امتداد اصلی تنه شیار به سمت بالا و عقب می رود و انتهایی خلفی آن کاملاً به بالا چرخیده است و بنام انتهایی بالا چرخیده (Upturned end) می باشد.

**شیار مرکزی** که شروع آن در سطح فوقانی خارجی و از کنار فوقانی داخلی تقریباً در وسط آن کنار می باشد. طول این شیار حدود ۸ الی ۱۰ سانتی متر است. و از بالا به پائین و جلو کشیده شده .



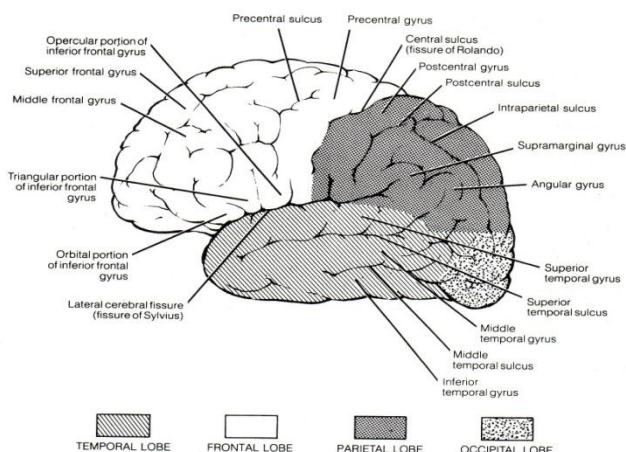
غیر از دو شیار مذکور بخشی از شیار آهیانه ای پس سری Parietooccipital نیز در این سطح در نزدیک کنار فوقانی داخلی و با فاصله حدود ۵ سانتی متر از قطب پس سری دیده می شود و در کنار تحتانی خارجی هم با فاصله ۵ سانتی متر از قطب پس سری بریدگی پس سری Occipital notch دیده می شود.

در این سطح با وجود شیارها و بریدگی مذکور و توسط دو خط قراردادی که اولی از شیار آهیانه ای پس سری به بریدگی پس سری وصل می شود و دومی از انتهای به بالا چرخیده شاخه خلفی شیار جانبی به وسط خط اولی وصل می شود. چهار لوب در این سطح از نیمکره قابل تمیز می شود که عبارتند از: لوب های پیشانی، گیجگاهی، آهیانه و پس سری (شکل ۱۱-۶).

### لوب پیشانی ( Frontal lobe )

در این سطح مرز قدامی آن قطب پیشانی، مرز خلفی آن شیار مرکزی، مرز تحتانی آن کنار فوق ابرویی در جلو و شیار جانبی در عقب می باشد و سه شیار در لوب پیشانی سبب تقسیم آن به چهار شکنج می شود. یکی از شیارها به نام شیار جلوی مرکزی (Pericentral sulcus) است که با فاصله کمی در جلوی شیار مرکزی و تقریباً موازی آن می باشد. از دو شیار دیگر یکی از نیمه فوقانی شیار مرکزی و دیگری از نیمه تحتانی آن شروع شده و هر دو به طور تقریباً موازی به طرف قطب پیشانی می روند. این شیارها رابه ترتیب به نام شیار های پیشانی فوقانی و تحتانی (Superior and inferior frontal sulcus) می نامند.

بخشی از قشر لوب پیشانی که بین شیارهای مرکزی و جلوی مرکزی قرار گرفته به نام شکنج جلوی مرکزی (Precentral gyrus) که قشر حرکتی اولیه می باشد (Primary motor cortex) و در شروع اعمال حرکتی نقش دارد. دو شیار پیشانی قسمت قدامی لوب پیشانی را به سه شکنج تقسیم می کنند شکنج پیشانی فوقانی (Superior frontal gyrus) بالاتر از شیار پیشانی فوقانی است، شکنج پیشانی میانی (Middle frontal gyrus) بین دو شیار واقع شده و شکنج پیشانی تحتانی (Inferior frontal gyrus) در پائین شیار پیشانی تحتانی واقع است. بخش خلفی شکنج های پیشانی فوقانی و میانی قشر پیش حرکتی (Premotor cortex) است که در برنامه ریزی حرکتی نقش دارد و بخش قدامی هر سه شکنج پیشانی قشر پیش پیشانی (Prefrontal cortex) است که در شکل گیری هیجانات و شخصیت انسان نقش دارد.



(شکل ۱۱-۶) تقسیمات سطح فوقانی خارجی به لوب های پیشانی، آهیانه، پس سری و گیجگاهی و تقسیمات هر کدام از لوب ها به شکنج ها.

در شکنج پیشانی تحتانی شاخه ای قدامی افقی و قدامی صعودی از شیار جانبی سبب به وجود آمدن بخش های خاصی می شوند به طوریکه ناحیه ای در زیر شاخه قدامی افقی را به نام قسمت کاسه چشمی (Pars orbitalis)، ناحیه ای که بین شاخه های قدامی افقی و قدامی صعودی قرار گرفته به نام قسمت سه گوشه (Pars triangularis) و بالاخره ناحیه ای که در عقب شاخه قدامی صعودی است قسمت در پوشی (Pars opercularis) گفته می شوند (شکل ۱۱-۶) و (شکل ۱۳-۶)

قسمت سه گوش در نیمکره غالب مرکز حرکتی سخن گفتن (Motor speech area) (ناحیه بروکا) است و اعمال حرکتی مربوط به گفتار را تنظیم و اجرا میکند.

### لوب گیجگاهی (Temporal lobe)

در این سطح مرز قدامی آن قطب گیجگاهی، مرز خلفی آن خط قراردادی که از شیار آهیانه ای پس سری به بریدگی پس سری وصل شده، مرز فوقانی آن شیار جانبی و خط قراردادی که از انتهای بالا چرخیده آن به مرز خلفی وصل می شود و بالاخره مرز تحتانی آن عبارت از کنار تحتانی خارجی می باشد. دو شیار در لوب گیجگاهی سبب تقسیم آن به سه شکنج در این سطح می شود شیارها هر دو به موازات شاخه خلفی شیار جانبی هستند یکی در بالا به نام شیار گیجگاهی فوقانی (Superior temporal sulcus) و دیگری در پائین به نام شیار گیجگاهی تحتانی (Inferior temporal sulcus) و این دو شیار سبب مشخص شدن سه شکنج گیجگاهی می شوند که عبارتند از: شکنج گیجگاهی فوقانی (Superior temporal gyrus) بین شاخه خلفی شیار جانبی و شیار گیجگاهی فوقانی، شکنج گیجگاهی میانی (Middle temporal gyrus) بین دو شیار گیجگاهی و بالاخره شکنج گیجگاهی تحتانی (Inferior temporal gyrus) که در پائین شیار گیجگاهی تحتانی می باشد (شکل ۱۱-۶) و (شکل ۱۳-۶).

شکنج گیجگاهی فوقانی در طول لبه فوقانی شکنج هایی دارد که بطور عرضی در کف شاخه خلفی شیار جانبی هستند و جهت آنها از شیار حلقوی (Circular sulcus) دور اینسولا بطور مایل به طرف جلو و خارج بوده و شکنج های عرضی گیجگاهی (Transverse temporal gyri) نامیده می شوند. اکثرا به صورت دو شکنج عرضی هستند که به نامهای شکنج های عرضی قدامی و خلفی می باشند و شکنج عرضی گیجگاهی قدامی و قسمتی از شکنج گیجگاهی فوقانی که با آن در امتداد هم هستند از نظر فونکسیون مرکز اولیه حس شنوایی (Primary auditory cortex) می باشد که حس شنوایی را دریافت میکند و بخش هایی از شکنج پیشانی فوقانی که نزدیک آن هستند مرکز ثانویه شنوایی (Secondary auditory cortex) است که خاطرات شنوایی را حفظ می کند.

### لوب آهیانه ای (Parietal Lobe)

در این سطح مرز قدامی آن شیار مرکزی، مرز خلفی آن خط قراردادی وصل شده از شیار آهیانه ای پس سری به بریدگی پس سری، مرز فوقانی آن کنار فوقانی داخلی و مرز تحتانی آن خط قراردادی که از انتهای بالا چرخیده شاخه خلفی شیار جانبی به مرز خلفی وصل می شود. لوب آهیانه در این سطح توسط شیار خلفی مرکزی (Postcentral sulcus) به دو قسمت قدامی کوچک و خلفی بزرگ تقسیم می شود. قسمت قدامی کوچک بین شیار خلف مرکزی در عقب و شیار مرکزی در جلو می باشد و شکنج خلفی مرکزی (Postcentral gyrus) گفته می شود. قسمت خلفی بزرگتر توسط شیار داخل آهیانه ای (Intraparietal sulcus) به دو قسمت به نام لوبول های آهیانه ای فوقانی و تحتانی تقسیم می شود. لوبول آهیانه ای فوقانی (Superior parietal lobule) در بالا محدود به کنار فوقانی داخلی، در پائین محدود به شیار داخل آهیانه ای، در جلو محدود به شیار خلف مرکزی است در عقب این لوبول از پائین شیار آهیانه ای پس سری به طرف لوب پس سری می رود ولی شیار عرضی پس سری (Transverse occipital sulcus) آن را در عقب محدود می کند این قسمت خلفی از لوب های آهیانه ای فوقانی که مشترک بین لوبول های آهیانه و پس سری است به نام قوس آهیانه ای پس سری (Parieto occipital arcus) گفته می شود.

لوبول آهیانه ای تحتانی (Inferior parietal lobule) در بالا محدود به شیار داخل آهیانه ای، در پائین محدود به خط قراردادی وصل شده از انتهای بالا چرخیده شاخه خلفی شیار جانبی به مرز خلفی لوب آهیانه، در جلو محدود به شیار خلف مرکزی و در عقب محدود به مرز خلفی لوب آهیانه است. این لوبول به علت ورود انتهای خلفی شیارهای جانبی، گیجگاهی فوقانی و گیجگاهی تحتانی به سه قسمت تقسیم می شود. قسمتی که در اطراف انتهای خلفی شیار جانبی است به نام شکنج فوق حاشیه ای (Supramarginal gyrus)، قسمتی که در اطراف انتهای خلفی شیار گیجگاهی فوقانی است به نام شکنج زاویه ای (Angular gyrus) و بالاخره قسمتی که در اطراف انتهای خلفی شیار گیجگاهی تحتانی است به نام شکنج خلفی (Posterior gyrus) نامیده می شوند (شکل ۱۱-۶) و (شکل ۱۳-۶).

بخشی از شکنج زاویه ای به همراه بخشی از شکنج فوق حاشیه ای و بخشی از شکنج گیجگاهی فوقانی مرکز حسی سخن گفتن (Wernick's Speech Area) می باشد که با توجه به اینکه بخشی از قشر هماهنگی است و حس هایی مختلف به نوعی در این قسمت با همدیگر هماهنگ می شوند سبب میشود که سخن گفتن بر اساس حس های مختلف دریافتی و با مفهوم مشخص باشد .

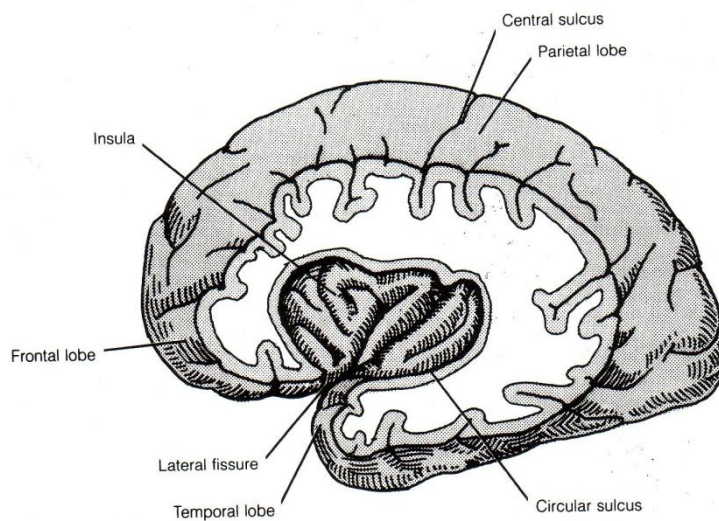
### لوب پس سری (Occipital lobe)

در این سطح مرز قدامی آن خط قراردادی است که از شیار آهیانه ای پس سری به بریدگی پس سری وصل شده، مرز خلفی آن قطب پس سری و مرزهای فوقانی و تحتانی آن را کنارهای فوقانی داخلی و تحتانی خارجی نیمکره ایجاد می کند. شیار پس سری عرضی (Transverse occipital sulcus) از کنار فوقانی داخلی در عقب شیار آهیانه ای پس سری به پائین و به شیار داخل آهیانه ای متصل می شود و مرز خلفی قوس آهیانه ای پس سری را درست می کند. شیار پس سری جانبی (Lateral occipital sulcus) شیار افقی کوتاهی است که در این سطح لوب پس سری را به دو شکنج فوقانی و تحتانی تقسیم می کند. ( شکل ۱۳-۶ )

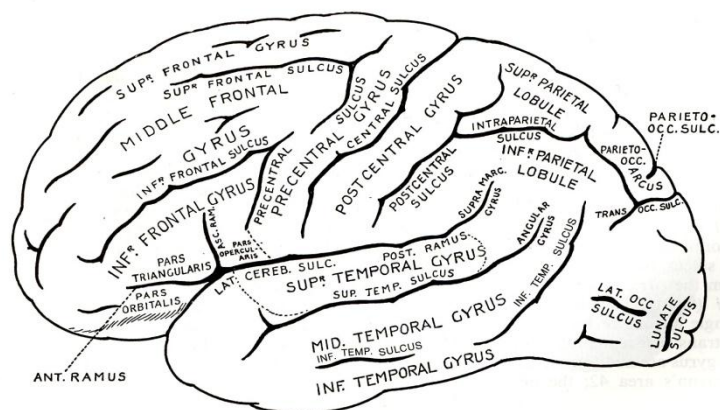
### لوب اینسولا (Insular lobe)

در این سطح دیده نمی شود و جهت مشاهده آن باید لبه های شیار جانبی را از هم باز کرد تا در کف آن این لوب دیده شود. اینسولا توسط شیار حلقوی Circular sulcus محصور شده است. شیار بی نام شیار مرکزی اینسولا Insular central sulcus لوب انسولا را به دو قسمت قدامی بزرگ و خلفی کوچک تقسیم می کند جهت این شیار از راس اینسولا به طرف بالا و عقب است. ( شکل ۱۲-۶ )

قسمت قدامی بزرگ به چندین شکنج کوچک تقسیم می شود لذا بنام شکنج های کوتاه اینسولا (Short insular gyrei) گفته می شود و قسمت خلفی کوچک تر شامل یک شکنج بزرگ است بنام شکنج بلند اینسولا (Long insular gyrus).



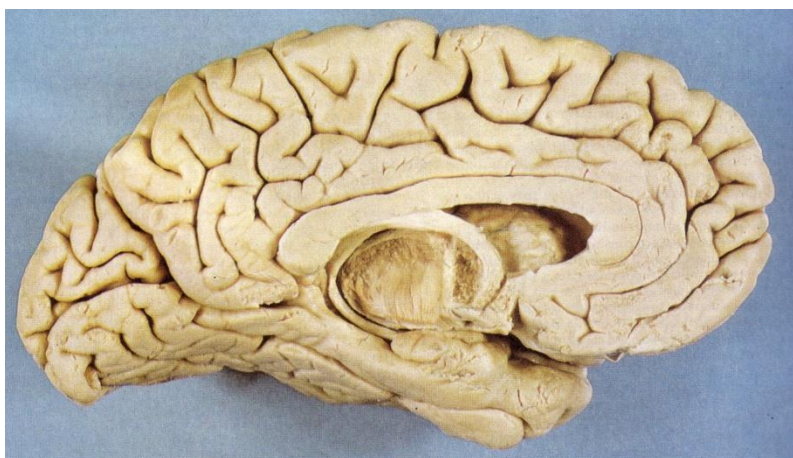
(شکل ۱۲-۶) لوب اینسولا بعد از برداشتن در پوش های شاخه خلفی شیار جانبی



( شکل ۱۳-۶ ) تقسیمات سطح فوقانی خارجی بطور شماتیک

### سطح داخلی نیمکره مغزی ( Medial surface of the cerebral hemisphere )

برای مشاهده سطح داخل نیمکره ها که کاملا در مقابل همدیگر هستند باید در قعر شیار طولی مغز رابطه های بین نیمکره ای و عناصر دیانسفالی و تنه مغزی را قطع کنیم. پس در این سطح دو قسمت کلی قابل مشاهده است قسمتی که جدارهای شیار طولی مغزی را ایجاد می کردند به عنوان قسمت آزاد و قسمتی که توسط رابطه های بین نیمکره ای و عناصر دیانسفال مرتبط بودند به نام قسمت چسبیده گفته می شود. در قسمت چسبیده عنصری که بیشتر جلب توجه می کند مقطع بزرگترین رابط بین نیمکره ای یعنی جسم پینه ای Corpus callosum است که به صورت باند پهن قوسی شکلی است (شکل ۱۴-۶).



( شکل ۱۴-۶ ) سطح داخلی و تحتانی نیمکره مغزی

در قسمت آزاد شیارها و شکنج هایی دیده می شوند عبارتند از:

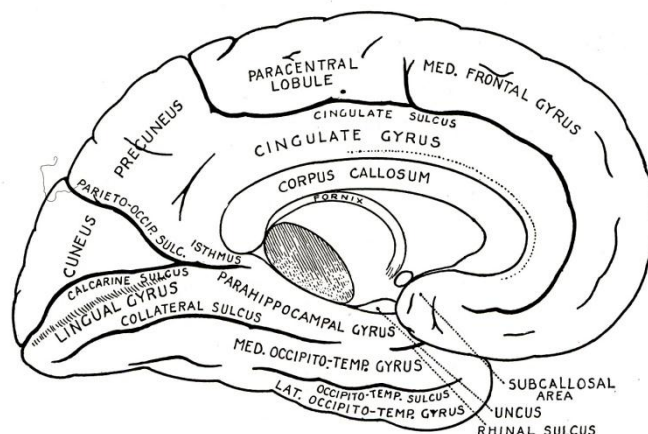
#### شیار سینگولی Cingulate sulcus

شیاریست که از خمیدگی جسم پینه ای با حفظ فاصله مشخصی تبعیت می کند و بعد از عبور از وسط جسم پینه ای کاملا به سمت بالا چرخیده و نزدیک کنار فوقانی داخلی ختم می شود که اگر این نقطه ختم را در سطح فوقانی خارجی دنبال کنیم به شیار جلوی مرکزی می رسد . این شیار قبل از عبور از وسط جسم پینه ای شاخه ای دارد که به طرف بالا رفته و نزدیک کنار فوقانی داخلی ختم می شود و اگر آنرا در سطح فوقانی خارجی دنبال کنیم به شیار خلف مرکزی می رسد. حد فاصل بین این شاخه و انتهای خلفی شیار سینگولی فضای چهارگوشی است که به نام لوبول پاراسانترال ( Paracentral lobule ) می باشد که در حقیقت ادامه شکنج های جلو و خلف مرکزی به سطح داخلی می باشد و چون آندو شکنج در ارتباط با حرکت و حس



میباشند این لوبول مربوط به حس و حرکت اندام های تحتانی و حس ناحیه پرینه می باشد. قشر واقع شده بین کنار فوقانی داخلی در بالا و شیار سینگولی در پائین در جلوتر از لوبول پاراسانتال به نام شکنج پیشانی داخلی (Medial frontal gyrus) نامیده می شود که بخش خلفی آن مرکز حرکتی مکمل (Supplementary motor area) میباشد. قشر واقع شده در پائین تر از شیار سینگولی و بالای جسم پینه ای را به نام شکنج سینگولی (Cingulate gyrus) می گویند. ضمناً این شکنج به طرف عقب تر از انتهای خلفی شیار سینگولی نیز گسترش یافته و از روی قسمت طحالی جسم پینه ای به طرف پائین رفته و توسط ناحیه ای که به نام تنگه (Isthmus) گفته می شود در امتداد شکنج پراهیپوکامپال (Parahippocampal gyrus) در سطح تحتانی قرار می گیرد (شکل ۱۵-۶) و (شکل ۱۴-۶) مجموعه شکنج های سینگولی و پراهیپوکامپال بخش اعظم لوب لیمبیک را تشکیل می دهند.

در این سطح شیار آهیانه ای پس سری واضح تر است و در جهتی است که از کنار فوقانی داخلی به طرف تنگه (Isthmus) کشیده شده ضمناً از نزدیک قطب پس سری شیاری به نام شیار کالکارین (Calcarine sulcus) شروع شده و به طرف تنگه می رود. این شیارها سبب می شوند قسمتی چهارگوش بین انتهای خلفی به بالا چرخیده شیار سینگولی و شیار آهیانه ای پس سری دیده شود که به نام شکنج پره کونه اوس (Precuneus gyrus) گفته می شود و قسمتی سه گوش که بین شیارهای آهیانه ای پس سری و کالکارین واقع شده به نام شکنج کونه اوس (Cuneus gyrus) می باشد (شکل ۱۴-۶) و (شکل ۱۵-۶). شیار کالکارین در مرز بین سطح داخلی و تحتانی قرار دارد و بخشی از قشر که در عمق و لبه های آن هست مرکز اولیه حس بینایی (Primary visual cortex) است که حس بینایی را دریافت میکند و در اطراف آن مرکز ثانویه حس بینایی (Secondary visual cortex) قرار گرفته که خاطرات بینایی را حفظ میکند. شیاری که مرز بین جسم پینه ای و شکنج سینگولی را مشخص میکند بنام شیار جسم پینه ای Callosal sulcus می باشد.



(شکل ۱۵-۶) دیاگرام سطح داخلی نیمکره مغزی، مقطع رابط های بین نیمکره ای، شیارها و شکنج های سطح داخلی و تحتانی.

در قسمت چسبیده سطح داخلی مقطع سائیتال جسم پینه ای دیده می شود که هلالی شکل با تحدب فوقانی است. انتهای قدامی جسم پینه ای حدود ۴ سانتیمتر از قطب پیشانی و انتهای خلفی آن حدود ۶ سانتیمتر از قطب پس سری فاصله دارند. و بنابراین دو نیمکره هم در بالای جسم پینه ای و هم در جلو و عقب آن بهم نچسبیده اند و داس مغزی در این فضا قرار گرفته.

### سطح تحتانی نیمکره مغزی Inferior surface of the cerebral hemispheres

سطح تحتانی نیمکره توسط تنه شیار جانبی به دو قسمت تقسیم می شود: الف- قسمت کوچک قدامی که سطح کاسه چشمی لوب پیشانی است. ب- قسمت بزرگ خلفی که سطح تحتانی لوب های گیجگاهی و پس سری می باشد. قسمت قدامی بر روی صفحه غربالی استخوان پرویزنی، صفحه کاسه چشمی استخوان پیشانی و بال کوچک استخوان شب پره قرار گرفته است. شیاری قدامی خلفی نزدیک به کنار قسمت کاسه چشمی کنار داخلی دیده می شود که پیاز بویائی (Olfactory bulb) را حمل می کند.



(Olfactory bulb) و نوار بویائی (Olfactory tract) روی آن تکیه می کنند و لذا به آن شیار بویائی (Olfactory sulcus) می گویند. فاصله بین این شیار تا کنار داخلی را شکنج بویائی (Olfactory gyrus) می گویند. از آنجائیکه شیار و شکنج بویائی به طور مستقیم در جهت قدامی خلفی هستند آنها را به نام شیار و شکنج مستقیم (Straight or Rectus) نیز می شناسند. بقیه سطح کاسه چشمی دارای چندین شیار کوچک است که مجموعه آنها شیاری به شکل H نامنظم ایجاد می کنند و سبب می شوند در این قسمت چهار شکنج کاسه چشمی (Orbital) به نامهای قدامی، خلفی، داخلی و خارجی برحسب موقعیت شان مشخص شوند (شکل ۱۶-۶ و ۱۷-۶).

قسمت خلفی که به نام قسمت چادرینه ای (Tentorial) نیز معروف است عمدتاً روی چادرینه مخچه تکیه کرده البته بخشی هم روی حفره کرانیال میانی قرار دارد.

دو شیار قدامی خلفی به نام های شیار کولترال (Collateral sulcus) و شیار پس سری گیجگاهی (Occipito temporal sulcus) در این قسمت دیده می شوند.

شیار (Collateral) از نزدیک قطب پس سری و تقریباً موازی و کاملاً نزدیک به شیار کالکارین (Calcarin sulcus) شروع می شود و ادامه قدامی آن که مرز خارجی شکنج پراهیبوکامپال را ایجاد می کند به نام شیار بینی (Rhinal Sulcus) می باشد (شکل ۱۵-۶).

شیار پس سری گیجگاهی موازی شیار کولترال و خارجی تر نسبت به آن می باشد. این شیار در عقب به قطب پس سری نمی رسد و دارای چندین شاخه است.

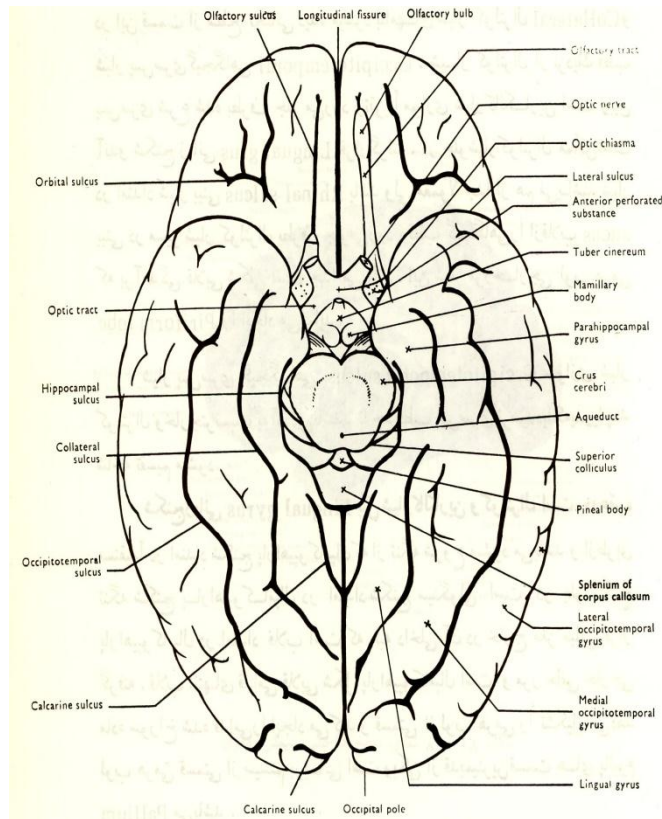
بین قسمت خلفی شیار کولترال و شیار کالکارین شکنج کوچکی قرار گرفته بنام شکنج زبانی Lingual gyrus که فقط زمانی که دو شیار را از هم جدا کنیم دیده می شود.

داخلی ترین شکنج لوب گیجگاهی در سطح تحتانی شکنج پراهیبوکامپال است که شیار بینی (Rhinal) مرز خارجی این شکنج را در جلو و شیار کولترال مرز خارجی آن را در عقب ایجاد می نمایند.

انتهای قدامی شکنج پراهیبوکامپال به داخل برجسته شده و به نام قلاب (Uncus) گفته می شود، قلاب کاملاً مجاور با پایه های مغزی می باشد (شکل ۱۵-۶) و (شکل ۱۴-۶). قلاب در هر طرف درست در بالای لبه ای از بریدگی چادر مخچه است.

شکنج پس سری گیجگاهی داخلی (Medial occipitotemporal gyrus) از نزدیک قطب پس سری تا قطب گیجگاهی کشیده شده است و شیارهای بینی و کولترال مرز آن را با شکنج پراهیبوکامپال ایجاد می کنند و شیار پس سری گیجگاهی مرز خارجی آنرا درست می کند.

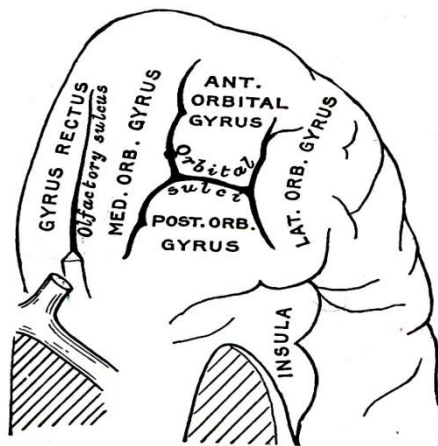
شکنج پس سری گیجگاهی خارجی (Lateral occipitotemporal gyrus) که در خارج شیار پس سری گیجگاهی قرار دارد و در طول کنار تحتانی خارجی نیمکره مغزی در امتداد شکنج گیجگاهی تحتانی از سطح فوقای خارجی نیمکره می باشد (شکل ۱۶-۶) و (شکل ۱۵-۶).



(شکل ۱۶-۶) دیاگرام سطح تحتانی نیمکره مغزی

**ماده سوراخ شده قدامی (The anterior perforated substance)**

در سطح تحتانی نیمکره به صورت ناحیه چهار ضلعی است که اضلاع قدامی داخلی و قدامی خارجی آن را Stria داخلی و Stria خارجی نوار بویائی، ضلع خلفی داخلی آن توسط نوار بینائی و ضلع خلفی خارجی آن توسط تنه شیار جانبی و عمدتاً قلاب درست شده است. شاخه هایی از شریان مغزی میانی و شاخه های مرکزی شریان مغزی قدامی این ناحیه را سوراخ میکند وارد قسمت های مرکزی شده اند و لذا به نام ناحیه سوراخ شده قدامی معروف است (شکل ۱۶-۶).

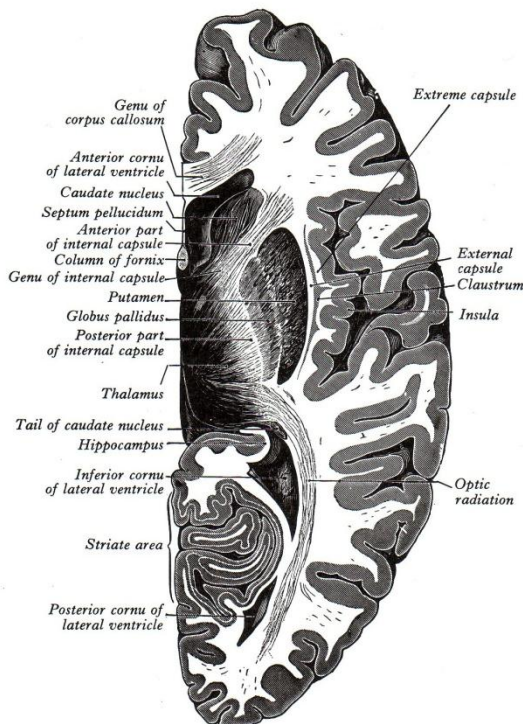


(شکل ۱۷-۶) سطح تحتانی قسمت کاسه چشمی و تقسیمات آن

**ساختمان داخلی نیمکره مغزی ( The internal structure of cerebral hemispheres )**

لایه ای از ماده خاکستری به نام قشر مغز ( Cerebral cortex ) به صورت پوششی ماده سفید نیمکره مغزی را در بر گرفته، و مجموعه ای از رشته ها توده ماده سفید را درست کرده اند و در داخل ماده سفید توده هایی از ماده خاکستری به نام هسته های قاعده ای ( Basal nuclei ) قرار دارند.

ضمنا حفره داخل هر نیمکره به نام بطن جانبی ( Lateral ventricle ) می باشد. ( شکل ۱۸-۶ )



( شکل ۱۸-۶ ) کپسول داخلی در مقطع عرضی نیمکره، بازوهای قدامی و خلفی و زانوی آن و مجاورت کپسول با هسته های قاعده ای و عناصر دیانسفالی و قسمتهای مختلف تشکیل دهنده ساختمان داخلی نیمکره مغزی.

**قشر مغز (Cerebral cortex)**

به صورت پوششی از ماده خاکستری است که به نام پالیوم ( Pallium ) نیز گفته می شود و در نیمکره مغز سه نوع قشر از نظر تعداد لایه ها وجود دارد. قشر باستانی (Archicortex or Archipallium) که سه لایه ای است و در سیستم لیمبیک دیده میشود، قشر جدید (Neocortex or Neopallium) که شش لایه ای میباشد و قشر قدیمی (Paleocortex or Paleopallium) که در مرز بین قشر سه لایه ای و شش لایه ایست و تعداد لایه های آن چهار یا پنج است. قشر جدید حدود ۹۰ درصد از کل قشر نیمکره است و لذا کلمه قشر مغز مترادف با قشر جدید است در حالیکه مجموعه قشر قدیمی و باستانی فقط حدود ۱۰ درصد از کل قشر مغز را تشکیل می دهند.

**نورون های قشر مغز (Neurons of the cerebral cortex)**

برحسب شکل به شش گروه تقسیم می شوند: سلولهای هرمی (Pyramidal cells)، سلولهای ستاره ای (Stellate cells) سلولهای دوکی شکل (Fusiform cells)، سلولهای مارتین اوتی (Martinotti cells) سلولهای افقی ( Horizontal cells ) و بالاخره سلولهای نوروگلیا فرم ( Neuroglia form cells ).

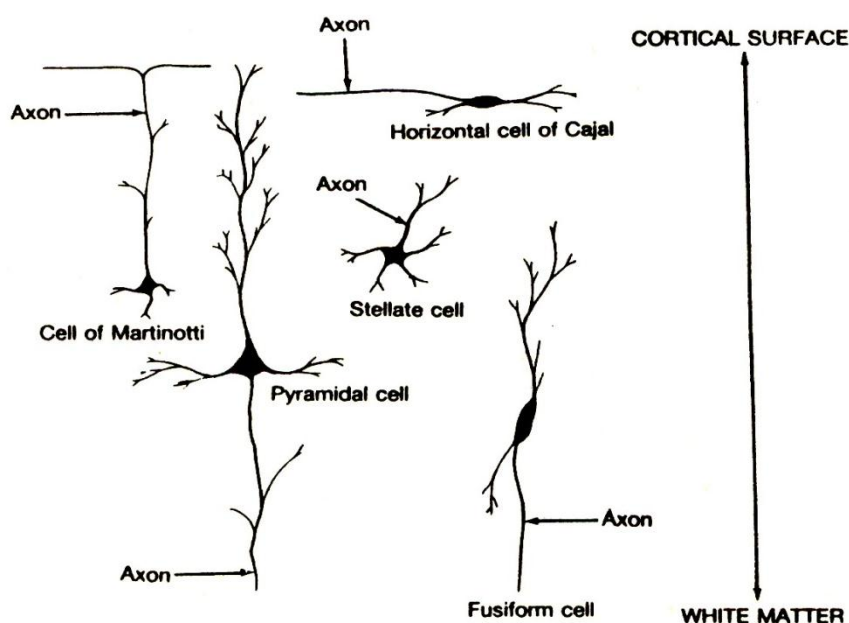
**سلولهای هرمی** دارای جسم سلولی هرمی شکل هستند که راس آن متوجه سطح قشر می باشد اندازه این سلولها  $10^{mm}$  تا  $100^{mm}$  می باشد و آنها را برحسب اندازه به سه گروه کوچک، متوسط و بزرگ تقسیم می کنند. انواع بزرگتر سلولهای هرمی به نام سلولهای هرمی غول پیکر بتز ( Giant pyramidal cells of Betz ) یا به اختصار سلولهای بتز ( Betz's cells) نامیده می شوند. سلولهای هرمی دارای یک دندریت راسی ( Apical dendrite ) هستند که از راس جسم سلولی

شروع شده و متوجه سطح قشر است و دو دندریت قاعده ای ( Basal dendrites ) که هر کدام از یک طرف قاعده جسم سلولی شروع می شوند. آکسون (Axon) این سلولها از قاعده جسم سلولی شروع می شوند و متوجه عمق قشر می باشند و اصلی ترین خروجی قشر مغز Out put هستند.

**سلولهای ستاره ای** دارای جسم سلولی چند ضلعی و ستاره ای شکل هستند که اکثرا کوچک هستند و اندازه آنها در حدود  $10-8 \mu\text{m}$  می باشد. به نام سلول های گرانولر (Granular cells) نیز گفته می شوند دندریت های آنها در جهات مختلف می باشند و آکسون آنها کوتاه بوده و در نزدیک جسم سلولی شاخه شاخه می شود. ( شکل ۱۹-۶ )

**سلول های افقی** عمدتا در لایه های سطحی قشر هستند و جسم سلولی دوکی شکل دارند که بطور عرضی قرار گرفته اند. **سلولهای دوکی** شکل عمدتا در لایه عمقی قشر قرار دارند و جسم سلولی دوکی شکا آنها محورشان عمود بر ضخامت قشر است و بعقیده بعضی احتمالا نورون های هرمی مدیفته شده هستند و لذا آکسون آنها بطور محدود بعنوان خروجی قشر عمل می کنند.

**سلولهای مارتین اوتی** تنها نورون هایی هستند که آکسون آنها به سمت سطح قشر می روند.



( شکل ۱۹-۶ ) شمای انواع نورونهای قشر مغز

### لایه های قشر مغز The cortical layers

برحسب پراکندگی سلولهای تشکیل دهنده در بیشتر نواحی شش لایه در قشر مغز دیده می شود: ( شکل ۲۰-۶ ).  
I - لایه مولکولار ( Molecular layer ) یا لایه شبکه ای شکل ( Plexiform layer ) که سطحی ترین لایه قشری است.

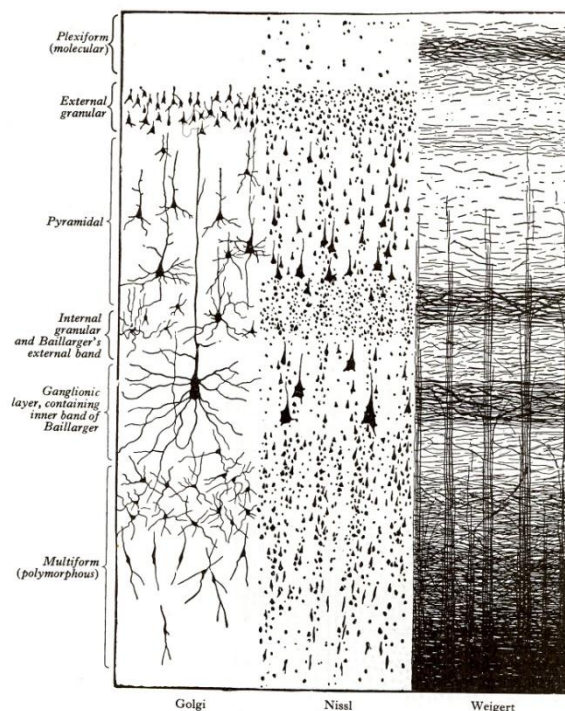
II - لایه گرانولار خارجی ( External graular layer ) این لایه حاوی اجسام سلولی کوچک ستاره ای و هرمی، دندریت های سلولهای هرمی و آکسون های بیشتر نورون های قشری می باشد.

III - لایه هرمی Pyramidal layer یا لایه هرمی خارجی ( External pyramidal layer ) این لایه حاوی اجسام سلولی سلولهای هرمی متوسط است که آکسون آنها در تشکیل رشته های ( Associational , Projectional ) و ( Commissural ) شرکت می کنند و دندریت آنها به لایه I می روند.

IV- لایه گرانولار داخلی (Internal granular layer) این لایه حاوی اجسام سلولی سلولهای ستاره ای است، ضمناً محل سیناپس اکسون های سلولهای ستاره ای با دندریت های سلولهای هرمی نیز در این لایه بوده و تعدادی از سلولهای هرمی کوچک نیز در این لایه وجود دارند.

V- لایه گانگلیونیک (Ganglionic layer) یا لایه هرمی داخلی (Internal pyramidal layer) این لایه حاوی اجسام سلولی سلولهای هرمی بزرگ، تعداد کمی از اجسام سلولهای ستاره ای و سلولهای هرمی کوچک میباشد. در ناحیه قشر حرکتی اولیه بزرگترین سلولهای هرمی که به سلولهای بتز (Betz's cell) معروف هستند در این لایه قرار گرفته.

VI- لایه چند شکلی (Multiform Layer) که عمقی ترین لایه است. این لایه حاوی اجسام سلولی انواع مختلف از نورون های قشری می باشد.



(شکل ۲۰-۶) نمای لایه های ششگانه قشر مغز در سه روش مختلف رنگ آمیزی

رشته ها در قشر مغز

علاوه بر اجسام سلولی نورون ها رشته های عصبی نیز در ساختار قشر مغز شرکت میکنند که عبارت از رشته هایی هستند که در مسیر عمود بر ضخامت قشر مغز (Radial fibers) هستند و یا موازی لایه های قشر مغز (Tangential fibers) می باشند

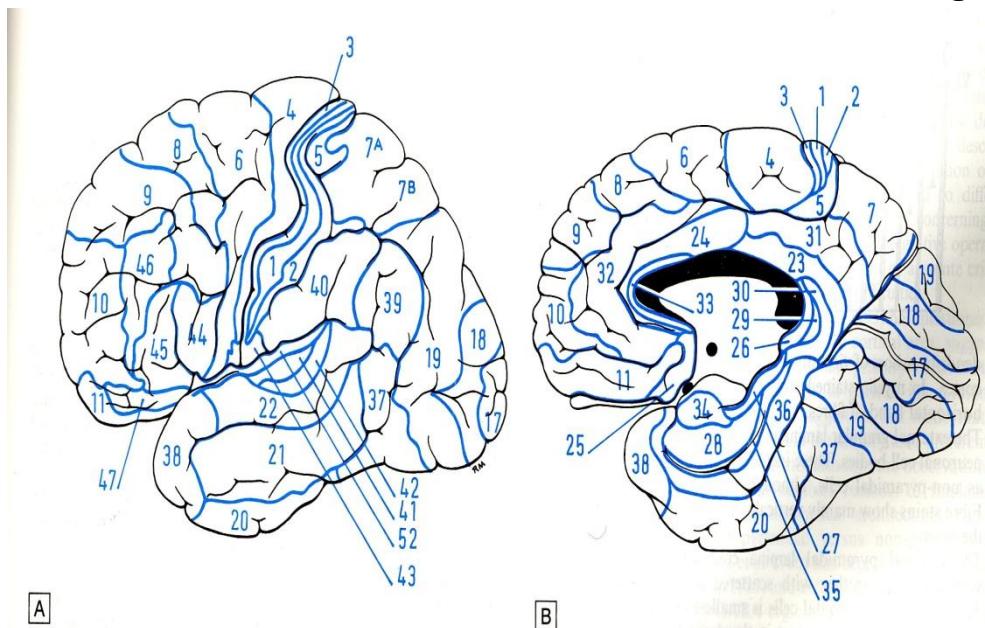
### نواحی مختلف قشر مغز Cortical areas

در مورد تقسیم قشر به نواحی مختلف نظریه های متفاوتی توسط اشخاص مختلف ارائه شده و تقسیم بندی که امروز کاربرد عملی دارد اولین بار توسط برودمن (Brodman) انجام شده که قشر مغز را به ۴۷ ناحیه تقسیم کرده و تقسیمات ایشان که به نام خود ایشان معروف است امروزه کاربرد عملی دارد (شکل ۲۱-۶).



### انواع قشر مغز

قشر مغز به دو صورت می باشد هموتایپ (Homotype) و هتروتایپ (Heterotype) . در قشر هموتایپ که بخش اعظم نیمکره مغزی را پوشش می دهد هر شش لایه قشری به وضوح قابل تمیز می باشند و این نوع از قشر قسمت های قشر هماهنگی ( Association cortex) را تشکیل می دهد در حالیکه در قشر هتروتایپ علیرغم داشتن شش لایه بعضی از لایه ها واضح تر می باشند. قشر هتروتایپ دو نوع است گرانولار (Granular) و آگرانولار (Agranular) که اولی در حقیقت قشر حسی است و در آن لایه های گرانولار واضح هستند در حالیکه قشر هتروتایپ که قشر حرکتی است لایه های هرمی واضح هستند.

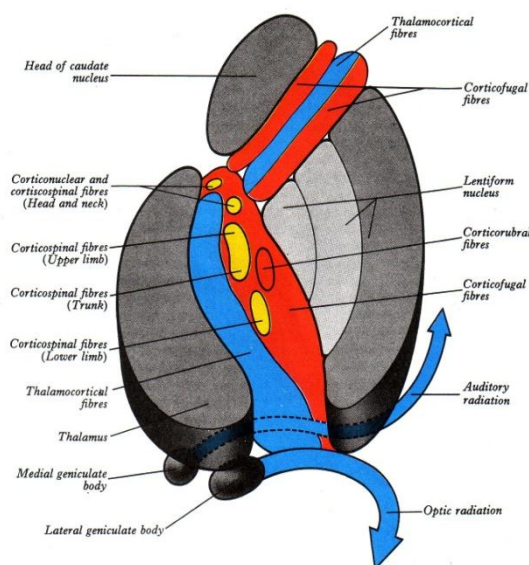


(شکل ۲۱-۶) A - نواحی برودمن در سطح فوقانی خارجی نیمکره مغزی  
B - نواحی برودمن در سطوح داخلی و تحتانی نیمکره مغزی

### White matter of cerebral hemispheres ماده سفید نیمکره مغز

ماده سفید نیمکره مغزی حاوی سه نوع رشته عصبی است:

- الف- رشته های خروجی ( Projection fibers ) عبارت از رشته هایی هستند که به صورت آوران و یا وابران ارتباط قشر مغز را با نواحی پائین تر در مغز و نخاع برقرار می کنند.
  - ب- رشته های هماهنگی ( Association fibers ) عبارت از رشته هایی هستند که ارتباط نواحی مختلف قشر در یک نیمکره را با همدیگر برقرار می کنند.
  - ج- رشته های ارتباطی ( Commissural fibers ) عبارت از رشته های هستند که نواحی مربوط بین دو نیمکره را با همدیگر مرتبط می کنند.
- ماده سفید در مقطع عرضی هر نیمکره مغزی به صورت توده ای نیمه بیضی دیده می شود که اصطلاحاً به نام مرکز نیمه بیضی ( Semioval centrum ) گفته می شود.



(شکل ۲۲-۶) شمای مقطع عرضی کپسول داخلی، مجاورت بازوی های قدامی و خلفی و شرکت انواع رشته ها در بازوهای قدامی و خلفی و زانو.

### رشته های خروجی Projectional fibers

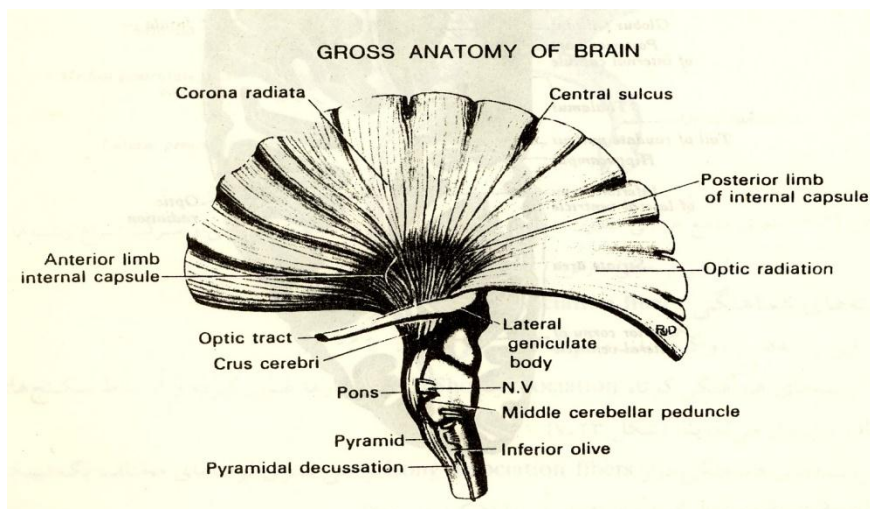
رشته های آوران و وابران (Afferent and Efferent) هستند که ایمپاس های عصبی را به قشر مغز آورده یا از قشر مغز می برند. مجموعه این رشته ها در نزدیک قشر مغز در هر نیمکره به صورت دسته جات شعاعی (Radiating bundles) قرار گرفته اند و منظره ای ایجاد کرده اند که به نام تشعشع تاجی (Corona radiata) می باشند. رشته های تشکیل دهنده به طرف قاعده هر نیمکره فشرده تر شده و دسته ای را به نام کپسول داخلی (Internal capsule) ایجاد می کنند که متوجه انتهای فوقانی تنه مغزی می باشد. (شکل ۲۳-۶) کپسول داخلی به علت مجاورت با هسته های قاعده ای و عناصر دیانسفال دارای خمیدگی می شود که در مقطع عرضی نیمکره به صورت یک دسته کاملاً خمیده با تحدب داخلی است، و سبب می شود سه قسمت اصلی در کپسول داخلی مشخص شود: الف- بازوی قدامی (Anterior limb) ب- بازوی خلفی (Posterior limb) ج- زانو (Genu) بازوی قدامی بخشی از هسته دمدار (Caudate) را که در سمت داخل قرار گرفته از هسته پوتامن (Putamen) که در سمت خارجی است جدا می نماید.

بازوی خلفی تالاموس را که در سمت داخل است از هسته عدسی که در خارج است جدا می نماید. زانو زاویه ایست که در محل به هم رسیدن بازوهای قدامی و خلفی در مقطع عرضی با تحدب داخلی ایجاد می شود. اکثریت رشته هایی که از قشر شروع شده اند در تشکیل ساقه های مغزی (Crus Cerebri) شرکت می کنند. در بازوی قدامی رشته های قشری- پلی که از لوب پیشانی شروع شده اند و رشته های تالاموسی- قشری قرار گرفته اند. در بازوی خلفی رشته های قشری- نخاعی، رشته های قشری- پلی، رشته های قشری- قرمزی (Cortico- rubral) قرار گرفته اند.

در زانو عمدتاً رشته های قشری- هسته ای قرار گرفته اند. (شکل ۱۸-۶) و (شکل ۲۲-۶). خلفی ترین قسمت بازوی خلفی حاوی رشته هایی است که به صورت شعاعی به طرف شیار کالکارین می روند و به نام تشعشع بینائی (Optic radiation) هستند (شکل ۱۸-۶).

### کپسول خارجی (External capsule)

از رشته های خروجی تشکیل شده و بین هسته عدسی در داخل و کلاستروم (Claustrum) در خارج قرار گرفته (شکل ۱۸-۶). تعدادی از رشته های تشکیل دهنده کپسول خارجی از نوع رشته های ارتباطی هستند بخصوص آنهایی که از رابط قدامی ادامه یافته و به این کپسول رسیده اند.



(شکل ۲۳-۶) شمای تشعشع تاجی شکل، کپسول داخلی و ساق مغزی

### کپسول منتهائی (Extrem capsule)

بخشی از رشته های خروجی است که بین کلاستروم در داخل و انسولا در خارج قرار گرفته (شکل ۱۸-۶). بخش اعظم رشته های تشکیل دهنده کپسول منتهائی رشته های هماهنگی می باشند.

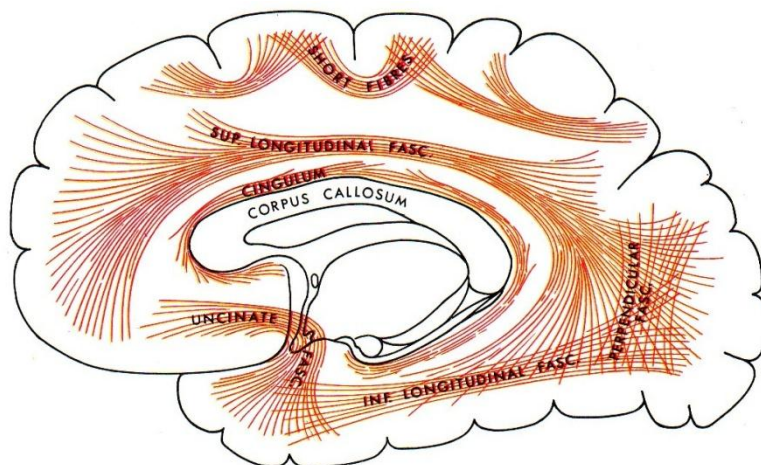
### رشته های هماهنگی Association fibers

این رشته ها به دو گروه بلند و کوتاه تقسیم می شوند. رشته های هماهنگی کوتاه (Short association) از کف شیارها عبور کرده و ارتباط شکنج های مجاور را برقرار می نمایند. (شکل ۲۴-۶).

رشته های هماهنگی دراز (Long association fibers) نواحی قشری لوب های مختلف یک نیمکره را به هم مربوط می کنند که چندین دسته اصلی را تشکیل می دهند. (شکل ۲۴-۶)  
الف- دسته قلابی Uncinate fasciculus رشته هایی هستند که با عبور از عمق شیار جانبی لوب های پیشانی و گیجگاهی را با همدیگر مرتبط می کنند.

ب- دسته قوسی Arcuate fasciculus که در دو موقعیت قرار دارند رشته های طولی فوقانی (Superior longitudinal fasciculus) که با عبور از بالای جسم پینه ای لوب های پیشانی، آهیانه، پس سری و گیجگاهی را با همدیگر مرتبط می کنند و رشته های طولی تحتانی (Inferior longitudinal fasciculus) که لوب های گیجگاهی، پس سری و آهیانه را با همدیگر مرتبط می کنند.

ج- سینگولوم Cingulum که شکنج های سینگولی و پارا هیپوکامپال را با همدیگر مرتبط می کنند.



(شکل ۲۴-۶) شمای رشته های هماهنگی کوتاه و بلند در نیمکره مغزی

### رشته های ارتباطی Commissural fibers

این رشته ها دو رابط مهم به نام جسم پینه ای ( Corpus Callosum ) و رابط قدامی ( Anterior Commissure ) را تشکیل می دهند.

### جسم پینه ای Corpus callosum

به شکل صفحه ایست پهن و ضخیم که از رشته های میلین دار فشرده تشکیل شده در کف شیار طولی مغز ( Longitudinal cerebral fissure ) و قسمت اعظم سقف بطن جانبی قرار گرفته و در طرفین به صورت بادبزنی حالت شعاعی داشته و به نواحی مختلف قشر مغز می روند جسم پینه ای در برش ساژیتال قوسی شکل دیده میشود با تحدب فوقانی. طول جسم پینه ای حدود ۱۰ سانتی متر است. فاصله انتهای قدامی آن از قطب پیشانی حدود ۴ سانتی متر و انتهای خلفی آن از قطب پس سری ۶ سانتی متر می باشد (شکل ۱۴-۶) و (شکل ۱۵-۶) قسمت های مختلف جسم پینه ای در برش ساژیتال عبارتند از:

۱- نوک ( Rostrum ) ۲- زانو ( genu ) ۳- تنه ( body ) ۴- قسمت طحالی ( Splenium )

تنه بخش اعظم جسم پینه ای را تشکیل می دهد.

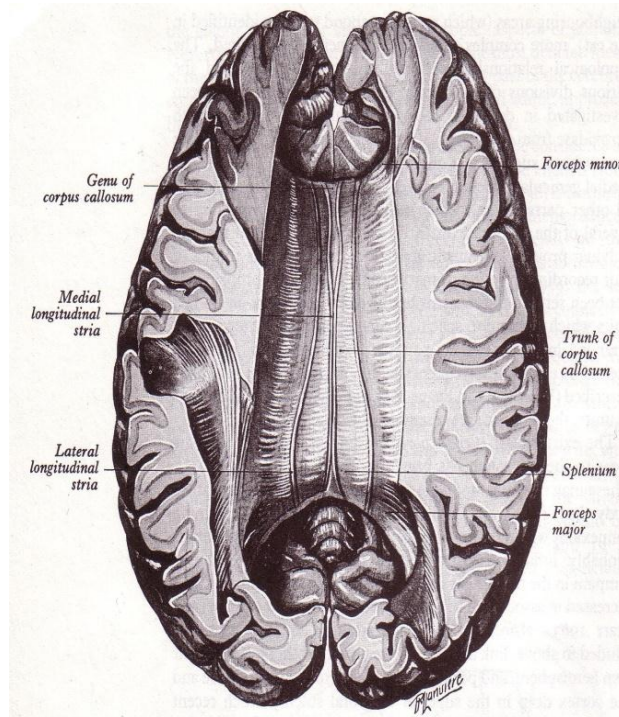
سطح فوقانی تنه در خط وسط کف شیار طولی مغز را تشکیل می دهد و در نتیجه کنار تحتانی داس مغزی و عروق مغزی قدامی با آن مجاور می باشند. در طرفین خط وسط شکنج سینگولی روی سطح فوقانی تکیه کرده است. به سطح تحتانی تنه در خط وسط پرده شفاف می چسبد این پرده به مثلث مغزی ( Fornix ) متصل است در طرفین پرده شفاف، سطح تحتانی در هر طرف در سقف بطن جانبی شرکت می کند و از پوشش اپاندیمی مفروش است.

زانو ( Genu ) بین تنه و نوک به صورت قسمت خمیده ای دیده می شود که دارای سطح قدامی و سطح خلفی است. سطح خلفی آن در خط وسط متصل به پرده شفاف و در طرفین پرده شفاف جدار قدامی، شاخ قدامی بطن جانبی را ایجاد می کند. سطح قدامی زانو در خط وسط با داس مغزی و در طرفین آن با شکنج سینگولی مجاور است. نوک ( Rostrum ) از زانو شروع شده و به انتهای فوقانی تیغه انتهایی می رسد و به علت موقعیت دارای سطح فوقانی و سطح تحتانی است. به سطح فوقانی آن در خط وسط پرده شفاف می چسبد و در طرفین پرده شفاف، کف شاخ قدامی بطن جانبی را ایجاد می کند. سطح تحتانی نوک روی ناحیه زیر جسم پینه ای ( Subcallosal area ) قرار دارد. قسمت طحالی ( Splenium ) جسم پینه ای بر روی انتهای خلفی تالاموس، جسم اپی فیز و تکتوم مغز میانی آویزان می باشد و روی سطح خلفی فوقانی آنهم داس مغزی تکیه کرده.

اگر از بالا به جسم پینه ای نگاه کنیم رشته هایی که زانو را به وجود می آورند اتصال دهنده لوب های پیشانی دو طرف هستند و دستجات این رشته ها در مجموع به صورت انبری شکل دیده می شوند که به نام انبر کوچک ( Forceps minor ) گفته



می شود و در عقب رشته های ناحیه طحالی که اتصال دهنده لوب های پس سری دو طرف هستند انبر بزرگ ( Forceps major) را به وجود می آورند. (شکل ۲۵-۶).



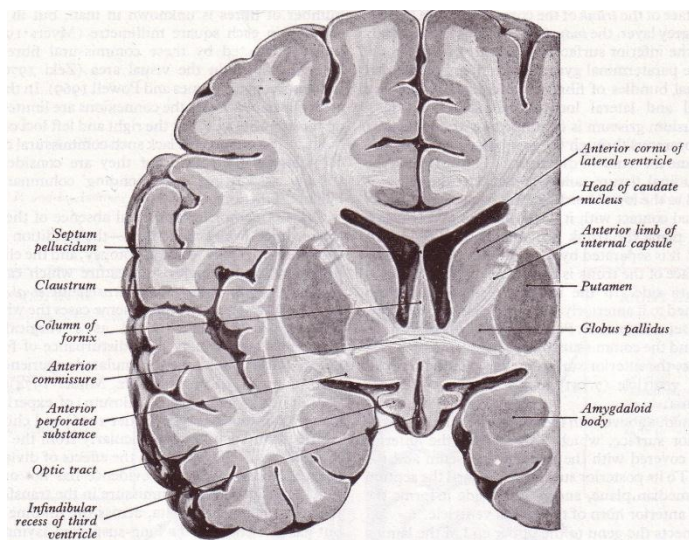
(شکل ۲۵-۶) نمای فوقانی جسم پینه ای، نوارهای طولی داخلی و خارجی

روی سطح فوقانی جسم پینه ای لایه نازکی از ماده خاکستر دیده میشود که بقایای اولیه هیپوکامپ است و **Indusium griseum** گفته میشود و در روی **Indusium griseum** رشته های طولی در موقعیت داخلی و خارجی که میشوند که به ترتیب **Medial longitudinal stria** و **Lateral longitudinal stria** گفته میشوند که بقایای ماده سفید هیپوکامپ هستند. (شکل ۲۵-۶)

#### رابط قدامی **Anterior commissure**

عبارت از باند فشرده کوچکی از رشته های سفید است که در جلوی ستون های مثلث مغزی از خط وسط عبور می کند (شکل ۲۶-۶). بخشی از رابط قدامی محل تقاطع رشته های مسیر بینایی است که پیاز های بویایی دو طرف را با هم مرتبط می کنند و بخشی هم ارتباط دهنده قشر بویایی دو طرف با همدیگر است.



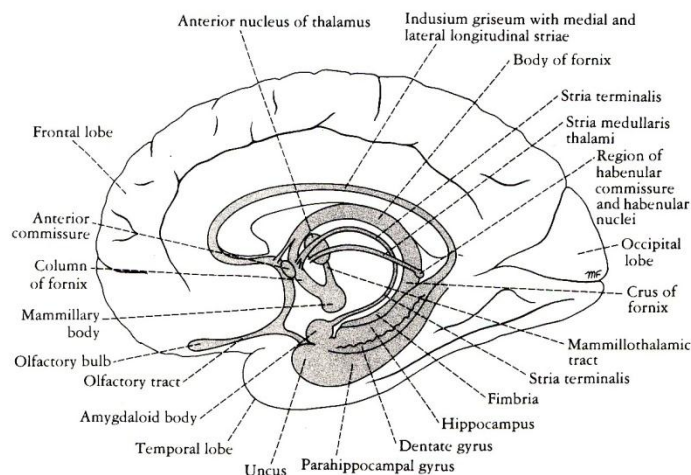


(شکل ۲۶-۶) رابط سفید قدامی ، پرده شفاف ، کپسول داخلی و هسته های قاعده ای در مقطع کروئال نیمکرات مغزی

### مثلث مغزی Fornix

عمدتاً از رشته های وایران هیپوکامپ تشکیل شده، این رشته ها در کناره داخلی سطح بطنی هیپوکامپ به هم نزدیک شده و فیمبریا Fimbria را ایجاد می کند که به صورت باند پهنی از رشته های سفید عصبی است و در بالای شکنج دندانان ای قرار گرفته، مرز تحتانی شیار کورویئید (Choroid fissure) را ایجاد می کند. اکثر رشته های آن به سمت جلو از زیر قسمت طحالی عبور کرده و سپس در خلف تالاموس به جلو خمیده شده ساق مثلث مغزی (Crus of the fornix) را می سازند، هر دو ساق در سطح تحتانی جسم پینه ای قرار گرفته و توسط رشته های عرضی که بین هیپوکامپ های دو طرف می باشند به هم دیگر وصل شده اند، این رشته های عرضی را رابط مثلث مغزی (Commissure of the fornix) یا رابط هیپوکامپ (Hippocampal commissure) می نامند که هیپوکامپ های دو طرف را با هم مرتبط میکنند. در جلو ساق ها در خط وسط با همدیگر یکی شده و تنه مثلث مغزی (Body of fornix) را به وجود می آورند. تنه مثلث مغزی در بالای غشاء کورویئید و سقف اپاندیمی بطن سوم قرار دارد. در طرفین تنه مثلث مغزی روی قسمت داخلی سطح فوقانی تالاموس قرار می گیرد و شیار کورویئید در زیر لبه آزاد خارجی آن می باشد از طریق شیار کورویئید شبکه کورویئید سقف بطن سوم وارد کف بطن جانبی می شود.

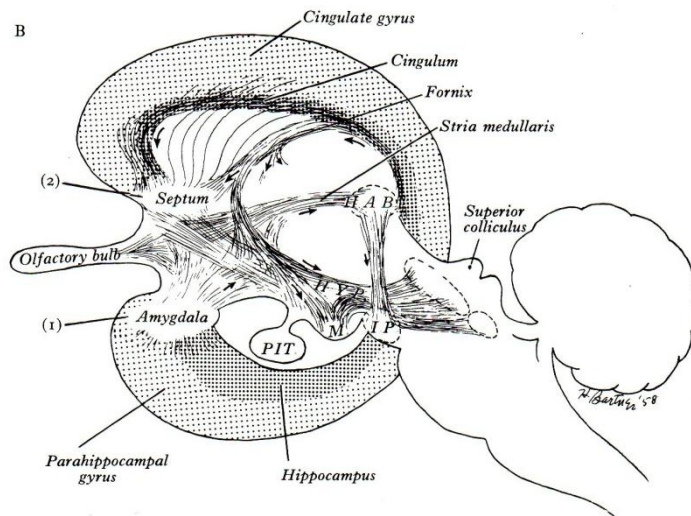
تنه مثلث مغزی وقتی در جلو به بالای سوراخهای بین بطنی می رسد به صورت دو دسته راست و چپ درآمد و از همدیگر دور می شوند هر کدام به سمت پائین خمیده شده و مرز قدامی سوراخ بین بطنی را ایجاد می نماید. به این دسته جات ستون های مثلث مغزی (Column of the fornix) می گویند. هر ستون مسیر منحنی خود را به طرف پائین و عقب ادامه داده و به تدریج وارد متن جدار خارجی بطن سوم شده و به سطح فوقانی جسم پستانی ختم می شوند (شکل ۲۷-۶) و (شکل ۲۸-۶). این قسمت از ستون قدامی مثلث مغزی از عقب رابط قدامی عبور میکند و لذا بخش خلف رابطی (Retrocommissural) نام دارد در حالیکه قسمتی از ستون قدامی مثلث مغزی از جلوی رابط قدامی عبور کرده و به هسته سپتال که در عمق ناحیه زیر جسم پینه ای که ناحیه سپتال هم گفته میشود قرار دارد میرسند و به این قسمت بخش جلوی رابطی (Precommissural) میگویند.



( شکل ۲۷-۶ ) مثلث مغزی

### پرده شفاف Septum pellucidum

به صورت یک پاراوان مثلثی شکل دو لایه است که بطن های جانبی را از همدیگر جدا میکند. دو لایه آن گاهی در تمام و یا قسمتی از وسعت شان توسط حفره ای از همدیگر جدا می شوند که البته این حفره ارتباطی با حفرات بطنی ندارد.

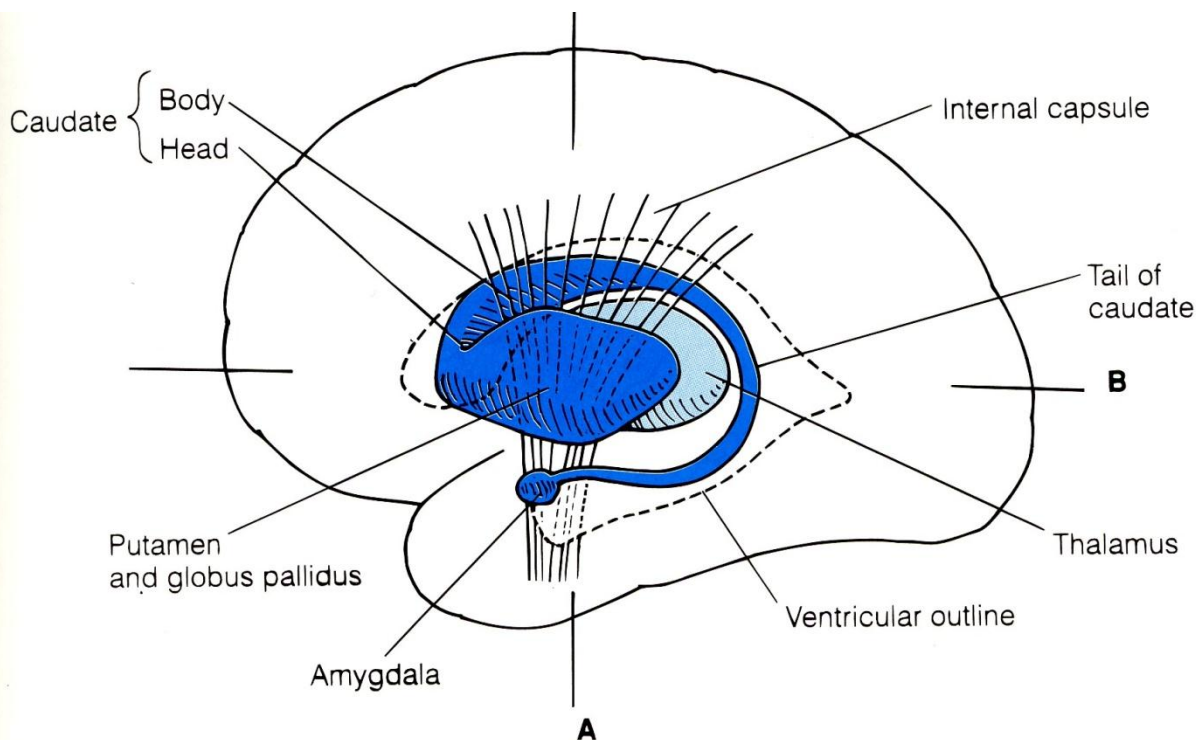


( شکل ۲۸-۶ ) موقعیت مثلث مغزی نسبت به سایر رشته های ارتباطی در محدوده تالانسفال و دیانسفال

پرده شفاف به شکل مثلثی است که قاعده آن در جلو و راس اش در عقب می باشد. در بالا با سطح تحتانی جسم پینه ای، در پائین و عقب با تنه مثلث مغزی، در پائین و جلو با سطح فوقانی و نوک جسم پینه ای و در جلو با نمای خلفی زانوی جسم پینه ای مربوط می شود. سطح خارجی هر کدام از لایه ها در ایجاد جدار داخلی شاخ قدامی و قسمت مرکزی بطن جانبی شرکت می کند و لذا پوشیده از اپاندیم می باشد. (شکل ۲۶-۶).

### هسته های قاعده ای The basal nuclei

عبارت از توده های سلولی هستند که در موقعیت قاعده ای داخلی (Basomedial) نیمکره مغزی نزدیک عناصر دیانسفالی قرار گرفته اند و توسط کپسول داخلی از عناصر دیانسفال فاصله دارند. هسته ها عبارتند از: ( شکل ۲۹-۶ و ۲۶-۶ و ۱۸-۶ )



( شکل ۲۹-۶ ) دیاگرام هسته های قاعده ای و تقسیمات آن

### هسته بادامی Amygdala

مجموعه هسته ای بادامی (Amygdaloid nuclei complex) از نظر تکاملی قدیمی ترین هسته قاعده ای می باشد و لذا به نام ( Archistriatum ) نیز گفته و جزء سیسم لیمبیک است، و عبارت است از توده های نورونی است که در موقعیت پشتی داخلی (Dorsomedial) لوب گیجگاهی در عقب تشکیلات هیپوکامپ و در جلوی شاخ تحتانی بطن جانبی قرار گرفته، انتهای دم هسته دمدار ( Caudate ) به این مجموعه ختم می شود. رشته های آوران اصلی به این مجموعه هسته ای از سیستم بویائی، قشر مغز و هسته های هیپوتالاموسی و تالاموسی می باشد. رشته های وابران اصلی از این مجموعه هسته ای از طریق نوار انتهایی ( Stria Terminalis ) به نواحی قشری و هیپوتالاموسی می رود. نوار انتهایی تمامی طول کنار داخلی هسته دمدار را طی می کند و به خصوص در مرز هسته دم دار با تالاموس بهتر قابل رویت است.

رشته های وابرانی هم از این مجموعه هسته ای توسط Stria medullary thalami به هسته هابنولا که بخشی از اپی تالاموس است می روند.

### هسته دم دار Caudate nucleus

توده قوسی شکلی از سلولهاست که به شکل حرف C می باشد و در طول خود مجاور بطن جانبی است، به طوری که در کف شاخ قدامی و قسمت مرکزی آن و در سقف شاخ تحتانی دیده می شود.

انتهای قدامی آن حجیم تر بوده و به نام سر (Head) گفته می شود که به طرف عقب باریک تر می شود و در حد سوراخ بین بطنی به تنه (Body) که باریکتر است تبدیل می شود ادامه تنه که با توجه به مسیر خمیده این هسته به طرف پائین و جلو کشیده می شود و به تدریج باریکتر شده و به نام دم ( Tail ) در سقف شاخ تحتانی بطن جانبی دیده می شود و امتداد آن تا مجموعه هسته ای بادامی می باشد (شکل ۲۹-۶).

### هسته عدسی شکل (Lentiform nucleus)

توده ای سلولی است که صرفاً از نظر مرفولوژی ظاهری به این نام می باشد در حالیکه از نظر ساختمانی و عملی به دو بخش خارجی تیره تر به نام پوتامن (Putamen) و داخلی روشن تر به نام گلوبوس پالیدوس (Globus Pallidus) تقسیم می شود و بین آن دو تیغه ای از ماده سفید به نام تیغه مدولار خارجی (External medullary lamina) قرار گرفته (شکل ۶-۲۶)

به مجموعه هسته دم دار و هسته عدسی شکل جسم مخطط (Corpus Striatum) می گویند چرا که عبور رشته های کپسول داخلی باعث شده که بخش پوتامن هسته عدسی از سر هسته دمدار جدا شود و چون این جدا شدن کامل نیست محل بصورت مخطط دیده میشود. از آنجائی که هسته دم دار با بخش خارجی هسته عدسی که پوتامن نام دارد شباهت ساختمانی و عملی دارند و از نظر تکامل جدیدترین هسته های قاعده ای می باشند مجموع آنها را استریاتوم جدید (Neostriatum) یا به اختصار استریاتوم (Striatum) می گوئیم در مقابل بخش داخلی هسته عدسی که گلوبوس پالیدوس گفته می شود از نظر ساختمانی و عملی متفاوت از مجموعه استریاتوم می باشد و از نظر تکاملی نیز قدیمی تر است به نام پالیدوم (Pallidum) یا پالتوپالیدوم (Paleopallidum) معروف است.

### هسته پوتامن Putamen Nucleus

این هسته بخش خارجی هسته عدسی است و بزرگترین و خارجی ترین بخش از استریاتوم نیز می باشد. این هسته در داخل توسط تیغه مدولار خارجی مجاور گلوبوس پالیدوس است و در خارج توسط کپسول خارجی از کلاستروم (Claustrum) فاصله می گیرد بطوریکه اگر در عمق شیار جانبی اینسولا را بررسی کنیم و سپس کپسول منتهایی را ببینیم بعد از آن میرسیم به کلاستروم. قسمت قدامی پوتامن در امتداد هسته دم دار می باشد و این دو هسته از نظر هیستولوژیک شبیه هم هستند و لذا ارتباطات آنها با عنوان ارتباطات استریاتوم (Striatum) ذکر می شود. ارتباطات عمده آوران به استریاتوم از قشر مغز به نام (Corticostriate)، از تالاموس به نام (Thalmostriate) و از ماده سیاه به نام (Nigrostriate) می باشد. ارتباطات وایران از استریاتوم عمدتاً به گلوبوس پالیدوس می باشد که بنام استریاتو پالیدال گفته میشوند.

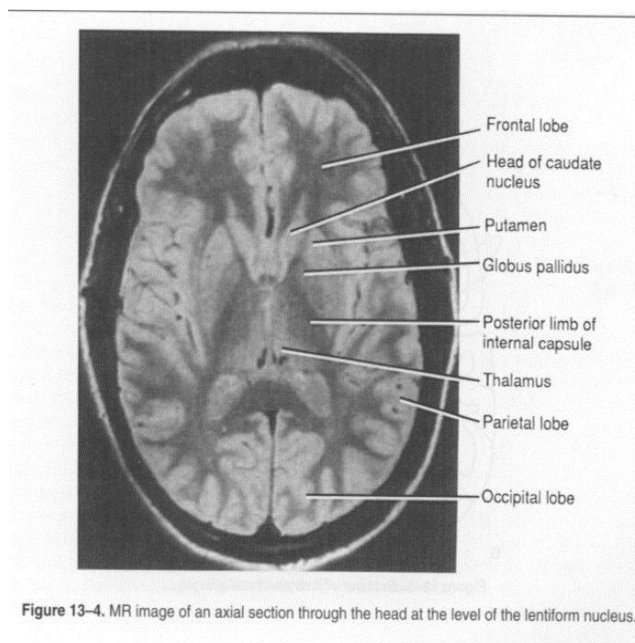
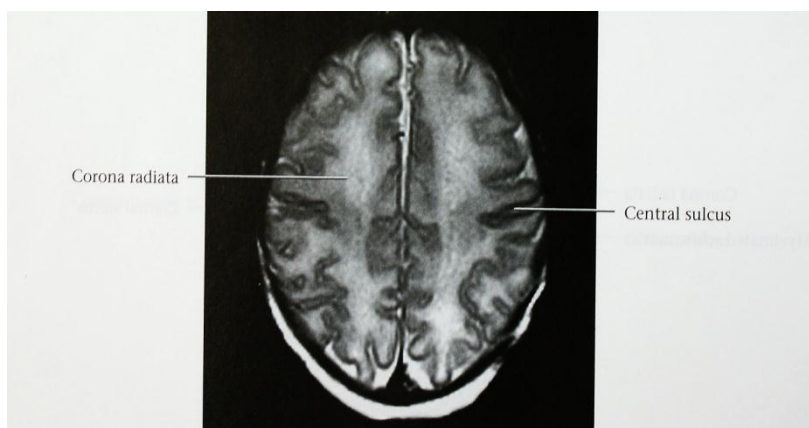
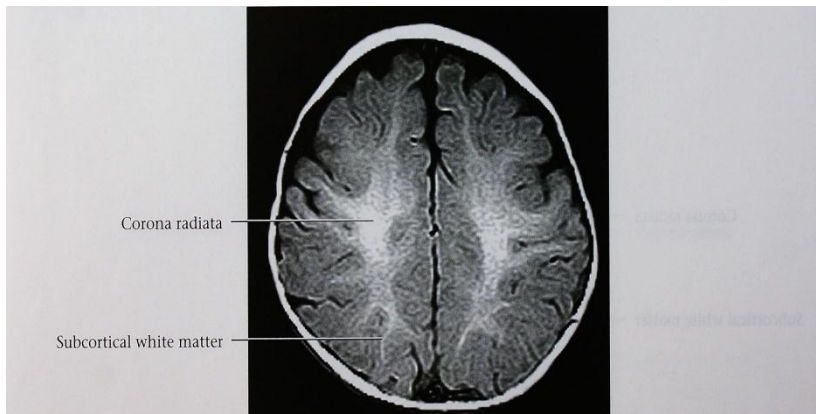
### هسته گلوبوس پالیدوس Globus pallidus Nucleus

این هسته بخش داخلی هسته عدسی می باشد و خودش توسط تیغه مدولار داخلی (Internal Medullary lamina) به دو سگمان داخلی و خارجی تقسیم می شود. در مجموع گلوبوس پالیدوس به صورت توده مثلی شکلی است که توسط کپسول داخلی از تالاموس و توسط تیغه مدولار خارجی از پوتامن جدا می شود و وجود تعداد زیادی از رشته های میلین دار قطور سبب شده که در نسج تازه تهیه شده رنگ پریده تر نسبت به پوتامن باشد. رشته های آوران به این هسته عمدتاً از استریاتوم و به نام (Striatopallidal) می باشند. رشته های وایران از این هسته بسیار زیاد است از آن جمله می توان به رشته های شرکت کننده در Fasciculus thalamicus, Fasciculus lenticularis, Ansa lenticularis و Fasciculus subthalamicus اشاره نمود (شکل ۸-۶).

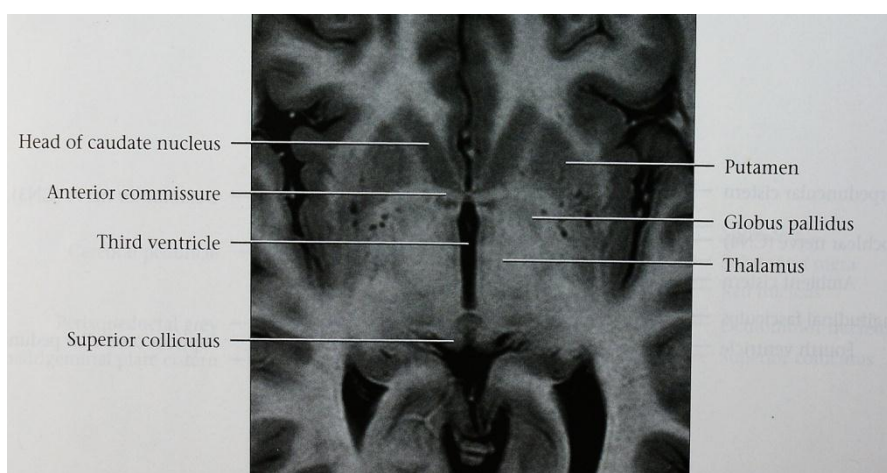
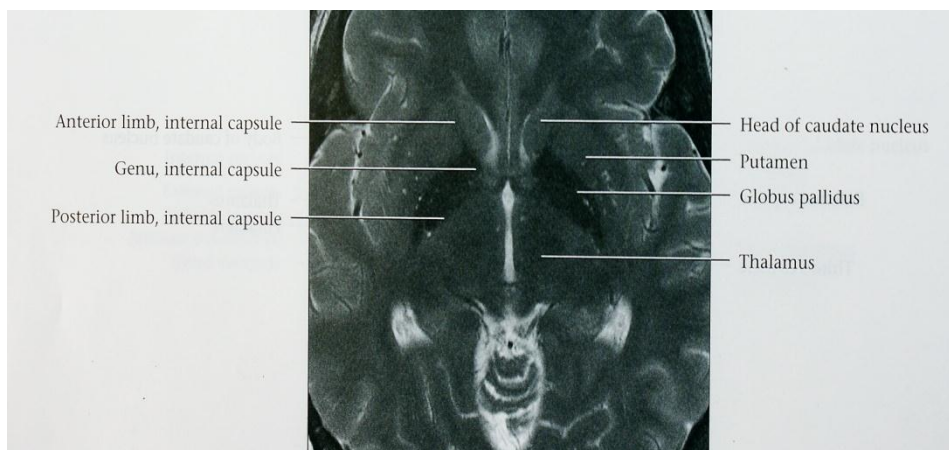
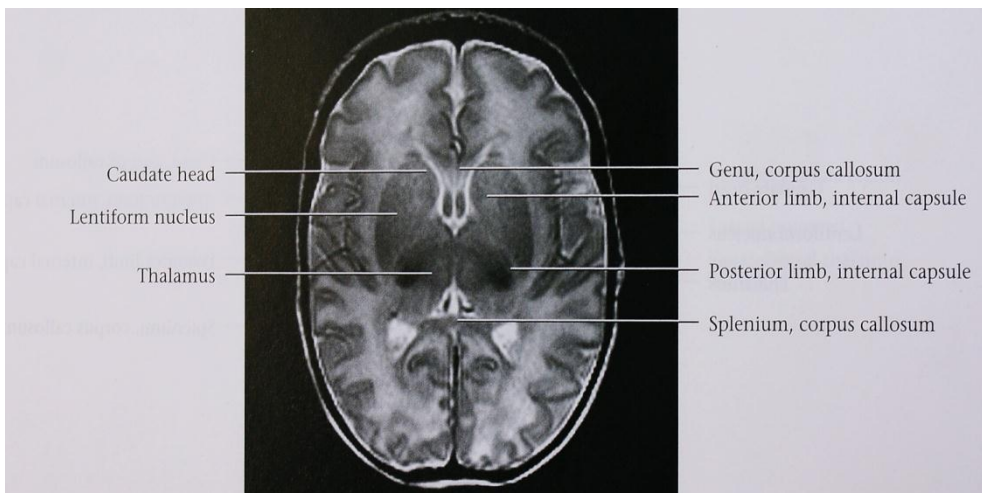
### کلاستروم Claustrum

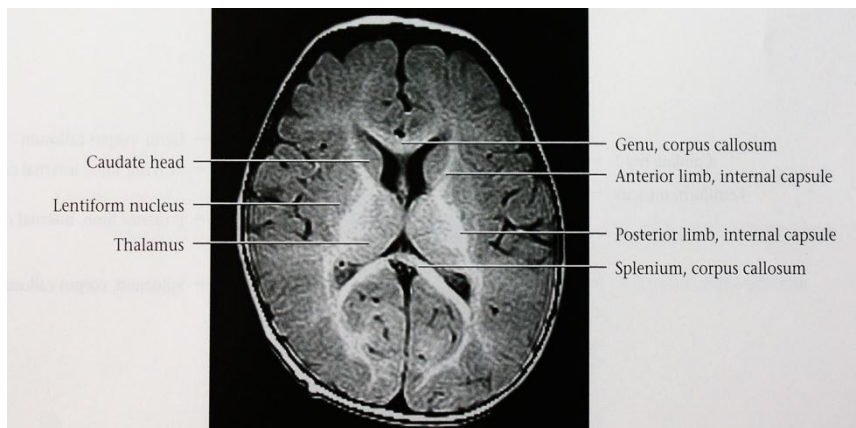
لایه نازکی از ماده خاکستری است که توسط کپسول خارجی از هسته پوتامن در داخل و توسط کپسول منتهایی از قشر اینسولا در خارج جدا می شود. (شکل ۱۸-۶) و (شکل ۲۶-۶). بعضی از مولفین کلاستروم را جزئی از جسم مخطط (Corpus striatum) می دانند ولی عده ای آن را قسمت جدا شده ای از قشر لوب اینسولا می شناسند. ارتباطات گسترده دو جانبه بین کلاستروم و قشر حسی به خصوص قشر بینائی وجود دارد.





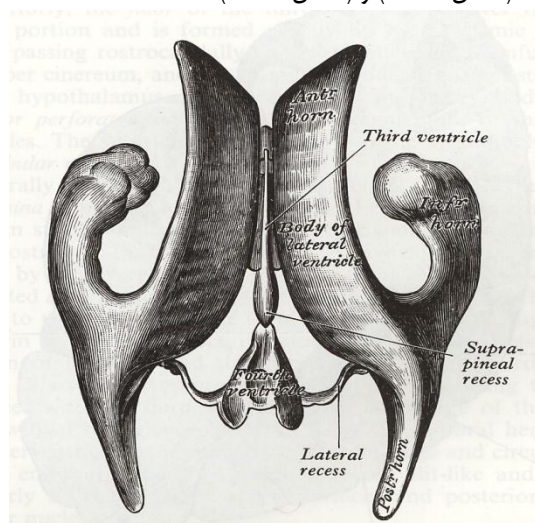






### بطن های جانبی (Lateral Ventricle)

عبارت از دو حفره نامنظم پوشیده از اپاندیم می باشد که هر کدام در قسمت تحتانی و داخلی نیمکره مغزی و در طرفین خط وسط قرار گرفته اند. این دو حفره به طور مستقیم با حفره بطن سوم و به طور غیر مستقیم با همدیگر از طریق سوراخهای بین بطنی مرتبط هستند (شکل ۶-۳۰)، (شکل ۶-۳۱) و (شکل ۶-۳۲)



(شکل ۶-۳۰) شمای بطن های جانبی از بالا به همراه بقیه بطن های مغزی

هر کدام از بطن های جانبی دارای یک قسمت مرکزی (Central part) و سه شاخ (Horn) به نام های قدامی، خلفی و تحتانی است (شکل ۶-۳۰) و (شکل ۶-۳۱)

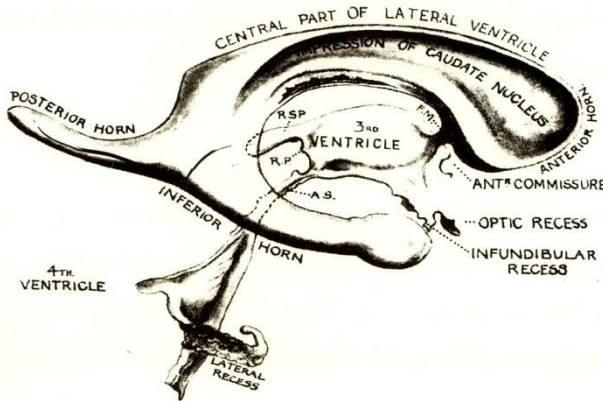
### قسمت مرکزی (Central Part)

به صورت حفره خمیده ایست که دارای سقف، کف و جدار داخلی است به طوری که در مقطع عرضی از جلو سه گوش واز عقب به صورت قائم الزاویه دیده می شود.

سقف آن را سطح تحتانی جسم پینه ای و کف آن را از خارج به داخل هسته دم دار، نوار انتهائی ، ورید تالاموسی مخطوطی (Thalamostriate vein) و تالاموس درست می کنند. جدار داخلی قسمت مرکزی توسط قسمت خلفی پرده شفاف ایجاد شده که آنرا از قسمت مرکزی سمت دیگر مجزا میکند.

**شاخ قدامی (Anterior horn)**

در داخل لوب پیشانی متوجه جلو و خارج و کمی پائین است (شکل ۳۱-۶). در مقطع Coronal به شکل شکاف سه گوشه ایست که در زیر تنه جسم پینه ای قرار گرفته در جلو به سطح خلفی زانو و نوک جسم پینه ای محدود است. قسمت اعظم کف توسط سر هسته دم دار ساخته شده قسمت کوچکی از کف توسط سطح فوقانی نوک جسم پینه ای ایجاد می شود. جدار داخلی شاخ قدامی را پرده شفاف از شاخ قدامی طرف دیگر مجزا میکند.



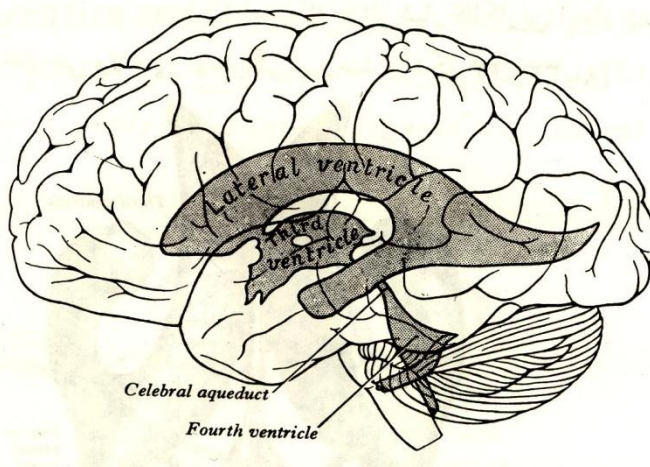
(شکل ۳۱-۶) قسمت های مختلف بطن های جانبی و ارتباط آنها با بطن سوم و بطن چهارم

**شاخ خلفی (Posterior horn)**

در داخل لوب پس سری متوجه عقب و داخل است (شکل ۳۱-۶). شاخ خلفی از نظر اندازه بسیار متفاوت است و گاهی اصلا وجود ندارد. سقف و جدار خارجی آن توسط جسم پینه ای درست شده و توسط آن از تشعشع بینائی (Optic radiation) فاصله می گیرد. کف و جدار داخلی آن توسط ماده سفید لوب پس سری ایجاد شده. عمق زیاد شیار کالکارین و نفوذ آن بسمت حفره داخل شاخ تحتانی باعث شده که برجستگی طولی در کف شاخ تحتانی ایجاد شود بنام Calcar avis.

**شاخ تحتانی (Inferior horn)**

در داخل لوب گیجگاهی قرار گرفته و بزرگترین شاخ بطن جانبی است (شکل ۳۱-۶). مسیر آن ابتدا خلفی خارجی است و سپس به جلو چرخیده تا نزدیکی قلاب می رسد، در طول مسیرش روی انتهای خلفی تالاموس دور می زند. تصویر آن در سطح خارجی مغز توسط شیار گیجگاهی فوقانی نشان داده می شود.

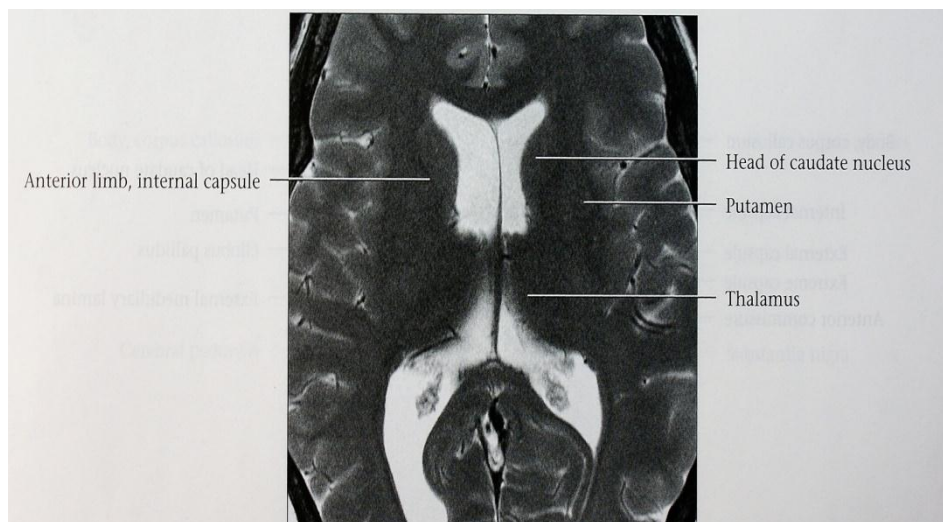
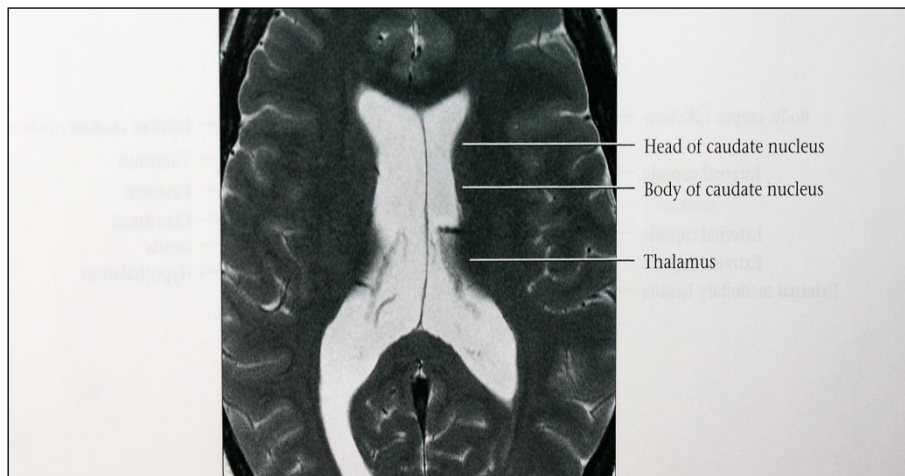


(شکل ۳۲-۶) تصویر بطن های جانبی درون نیمکره مغزی

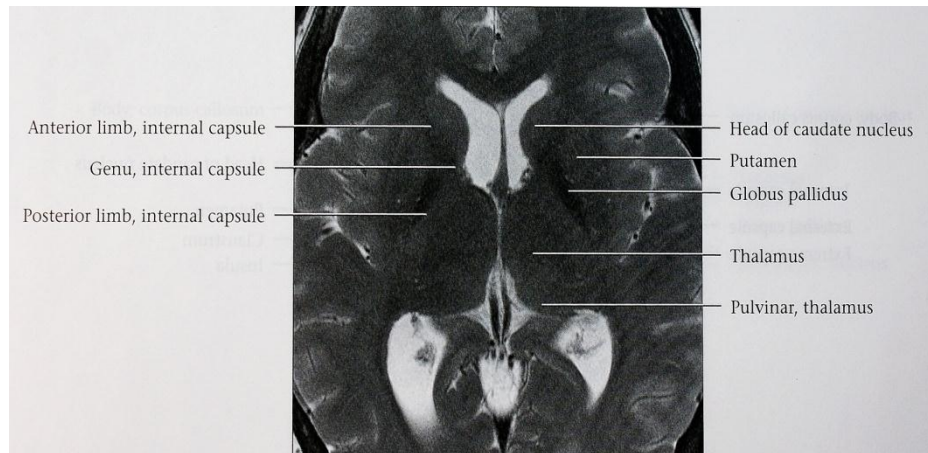
سقف شاخ تحتانی عموماً توسط سطح تحتانی جسم پینه ای درست شده، البته دم هسته دم دار نیز در ساختمان سقف شرکت می کنند.

کف شاخ تحتانی شامل برجستگی کولترال ( Collateral eminence ) در خارج و هیپوکامپ در داخل می باشد که اولی بعلت عمق زیاد شیار کولترال و نفوذ آن به بسمت حفره داخل شاخ تحتانی ایجاد شده و دومی بعلت وجود تشکیلات هیپوکامپ و برجستگی ناشی از آن می باشد. در روی قسمتی که مربوط به هیپوکامپ است رشته های فیمبریا ( Fimbria ) دیده می شود که در عقب در امتداد ساق مثلث مغزی است.

برجستگی کولترال به صورت برآمدگی طولی است که در خارج و موازی هیپوکامپ بوده و در اثر قسمت میانی شیار کولترال ( Collateral Sulcus ) به وجود آمده.







### نکات کلینیکی (Clinical Points)

#### Lesions of the motor speech area of Broca

ضایعات تخریبی در شکنج پیشانی تحتانی سمت چپ سبب از بین رفتن توانائی سخن گفتن شخص می شود که آفازی بیانی (Expressive Aphasia) نامیده می شود. این بیماران توانائی فکر کردن برای کلماتی که دوست دارند بگویند را دارند لذا می توانند کلمات را بنویسند، و معنی کلمات را وقتی می شنوند یا می بینند درک می کنند ولی قادر به بیان نمی باشند.

#### Lesions of the sensory speech area

ضایعات تخریبی محدود به Wernick's Speech Area در نیمکره غالب سبب از بین رفتن درک کلمات نوشته یا شنیده شده می شود که آفازی ادراکی (Receptive Aphasia) نامیده میشود. چون ناحیه Broca سالم است سخن گفتن مختل نشده و بیمار راحت صحبت می کند. بهر حال از معنی کلماتی که بکار می برند، مطلع نیستند. بیماران از اشتباه صحبت کردن خود نیز ناآگاه هستند.

#### Lesions of the motor and sensory speech areas

ضایعات تخریبی نواحی Broca و Wernicke سبب می شود که سخن گفتن بیمار بطور کلی مختل شود، و درک کلمات نوشته یا شنیده شده نیز ممکن نمی باشد به این حالت آفازکی کامل (Global Aphasia) گفته می شود.

#### Lesions of the dominant angular gyrus

ضایعات تخریبی در angular gyrus لوب پاریتال (که اغلب بعنوان بخشی از ناحیه Wernicke مطرح است) مسیر بین ناحیه Visual Association و قسمت شنوائی ناحیه Wernicke را از هم جدا می کند. و این مساله باعث میشود که بیمار توانائی خواندن مطالب نوشته شده را نداشته باشد (Alexia) و نیز توانائی نوشتن را نیز نداشته باشد (Agraphia).

#### Lesions of the prefrontal cortex

ضایعات تخریبی ناحیه Prefrontal سبب Loss of intelligence واضح می شود این ناحیه از قشر توانائی هماهنگی تجارب لازم برای تولید تفکر، قضاوت، احساسات هیجانی و شخصیت را دارد. تومرها یا ضربات تخریبی قشر Prefrontal سبب می شود که شخص قضاوت و تفکرش مختل شود. تغییرات هیجانی که اتفاق می افتد عبارت است از تمایل به Euphoria (خوشی) رفتار اجتماعی شخص مختل شده و برای پوشیدن و مسائل ظاهری بدون توجه است.

#### Lesions of the primary visual Area

ضایعات تخریبی که جدارهای قسمت خلفی شیار کالکارین را درگیر می کند سبب از بین رفتن بینائی در visual Field طرف مقابل می شوند. (Crossed homonymous hemianopia)

ضایعات نیمه فوقانی قشر بینائی اولیه مثلا ناحیه بالای شیار کالکارین سبب Inferior quadrantic hemianopia میشود. در حالیکه ضایعه قسمت پائین شیار کالکارین سبب Superior quadrantic hemianopia میشود. ضایعه قطب پس سری سبب Central Scotomas میشود.



شایعترین علت این ضایعات اختلالات عروقی، تومرها و ضربات ناشی از گلوله است.

### Lesions of the secondary visual area

ضایعات ناحیه بینائی ثانویه سبب از بین رفتن توانائی در تشخیص اشیائی است که در Visual field سمت مقابل قرار دارند. و دلیل آن اینکه ناحیه ای از قشر که تجارب قبلی بینائی را ذخیره می کند تخریب شده است.

### Lesions of the primary auditory area

چون قشر اولیه شنوائی که در لبه تحتانی شیار جانبی قرار دارد رشته های آوران از حلزون هر دو سمت را دریافت می کند، ضایعه این ناحیه قشری سبب اختلال شنوائی دو طرفه میشود، البته اختلال در گوش سمت مقابل بیشتر است. ضایعه اصلی که ذکر می شود از بین رفتن توانائی تشخیص محل منبع صدا می باشد. تخریب دو طرفه قشر شنوائی اولیه سبب کری کامل می شود.

### Lesions of the secondary auditory area

ضایعات قشر عقب تر از قشر اولیه شنوائی در لبه تحتانی شیار جانبی و در شکنج گیجگاهی فوقانی سبب ناتوانی شخص در تفسیر صدا می شود و بیمار گرفتار Word deafness (Acoustic verbal agnosia) میشود بطوریکه معنی کلمات شنیده شده را متوجه نمی شود..

#### شرح حال ۱

خانم ۶۰ ساله ای با سابقه دیابت ، ناگهانی دچار ضعف نیمه راست بدن شده و نمی تواند حرف بزند در معاینه ، ضعف نیمه راست بهمراه کاهش درد و حرارت نیمه راست بدن دارد. حرف زدن کند است بطوریکه کلمات ادا شده در دقیقه کمتر از ۱۰ کلمه است و بطور نسبی متوجه می شود ، بصورت افعال و اسامی مبهم بیان میکند و روان نیست و تکلم تلگرافی که آخر اسامی و افعال را گاهی حذف می کند و نمی تواند بخواند و بنویسد و ناراحت است و نامیدن مختل است . ضایعه مجاور گیروس precentral ناحیه ۴۴ برودمن و مجاور آن بعلت انفارکت شریان مغزی میانی (MCA) چپ است.

#### شرح حال ۲

بیمار ۶۵ ساله ای با ضعف پای راست صبح از خواب بیدار شده که تکلم او مفهوم نبوده، در معاینه همی پارزی راست که بیشتر در اندام تحتانی است ، بهمراه اختلال درک حس درد و حرارت که تکلم روان نبوده و بازده کلامی کم شده ، یعنی یک تا دو کلمه از جمله ای را بیان میکند تکرار جملات طبیعی است و قدرت ارتباطی دارد. سکنه مغزی با گرفتاری شریان مغزی قدامی چپ (ACA) با آفازی ترانس کورتیکال حرکتی است.

#### شرح حال ۳

بیماری با همی پارزی خفیف راست مراجعه کرده است که بهمراه اختلال تکلم بصورت تکلم روان و بیشتر از معمول ولی اغلب نامفهوم بوده ، پرحرف و آگاهی به بیماری ندارد . کلمات جدید در محاوره بکار میبرد. قدرت ارتباط و درک و تکرار مختل است مکث برای یافتن کلمه در محاوره دارد. خواندن و نامیدن نوشتن مختل است . همی آنوپسی هم نام را ست دارد و ضعف پیشرونده در اندام فوقانی و صورت دیده میشود.

انفارکت شریان مغزی میانی با درگیری ناحیه ورنیکه و بخشی از گیروس تمپورال فوقانی (ناحیه ۲۲ برودمن) است.

#### شرح حال ۴

خانم ۶۰ ساله ای با سابقه دیابت و فشار خون ، دچار ضعف دست و پای راست شده که عرض ۲۴ ساعت قادر به حرکت اندامها نبوده در معاینه همی پلژی شدید که در اندام فوقانی و تحتانی یکسان است و همی آنوپسی راست و ضعف عضلات راست صورت دارد، نمیتواند حرف بزند، نامیدن و خواندن و نوشتن مختل است ارتباط و تکرار هم ضعیف است. عارضه بعلت انفارکت وسیع شریان مغزی میانی و آفازی گلوبال است.

## شرح حال ۵

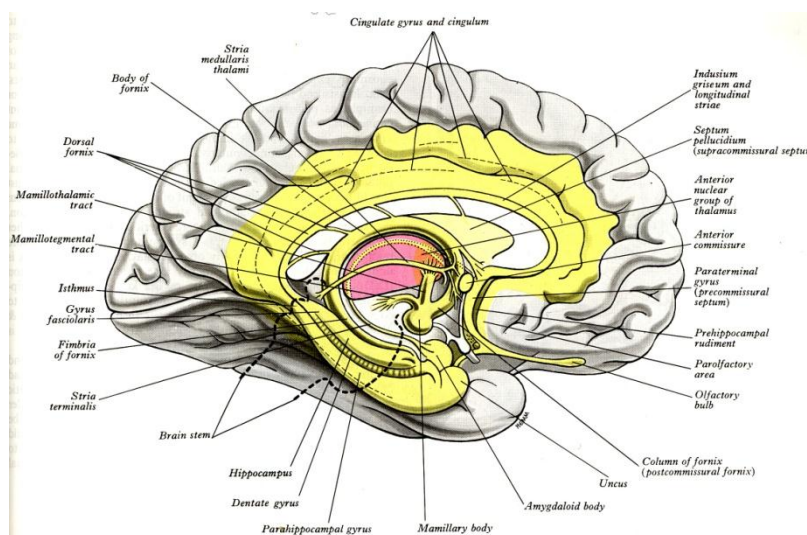
مرد ۷۰ ساله ای با تاری ناگهانی دید چشم راست مراجعه کرده است که در معاینه همی آنوپسی راست به همراه عدم توانایی در نامیدن رنگ ها که درک حس درد و حرارت کم شده در دست و پای راست به همراه اختلال در خواندن است ، ولی قدرت نوشتن ضایعه انفارکت شریان مغزی خلفی چپ است.

## بخش هفتم

### سیستم لیمبیک ، عروق مغز، مننژ مغز و سینوس های وریدی

#### سیستم لیمبیک (Limbic system)

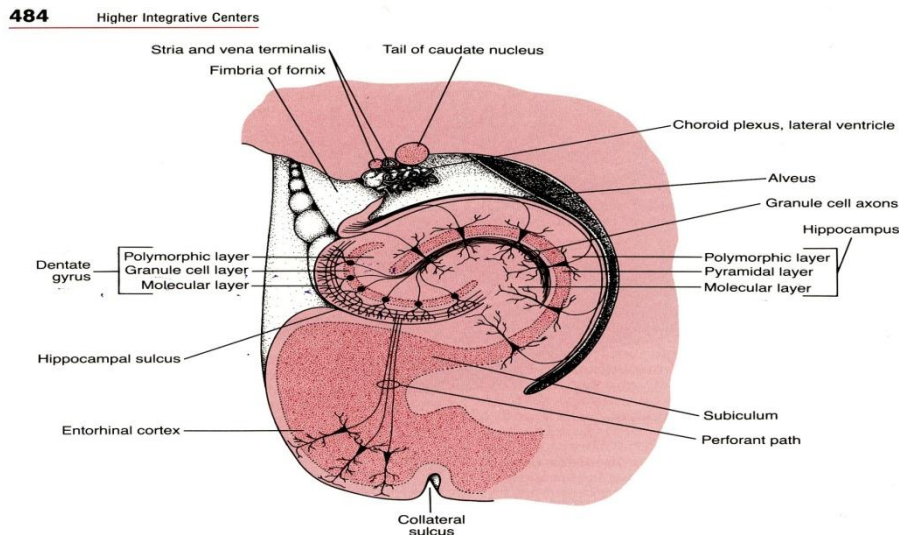
کلمه Limbic به معنی کناره یا حاشیه می باشد و سیستم لیمبیک شامل ساختارهایی است که در ناحیه کناره بین قشر مغز و هیپوتالاموس قرار گرفته اند البته سیستم لیمبیک شامل ساختارهایی دیگری دور از ناحیه کناره مذکور است که مجموعاً جهت کنترل هیجان، رفتار و تمایل است و گفته می شود که نقش مهمی در حافظه و یادگیری دارند. از نظر آناتومیکی سیستم لیمبیک شامل شکنج های Cingulate، Subcallosal و Parahippocampal ، تشکیلات هیپوکامپ ، هسته Amygdaloid، اجسام پستانی و هسته قدامی تالاموس می باشد. ارتباطات بین این قسمتها توسط fimbria، Alveus، Stria terminalis و mammillothalamic tract، fornix انجام میشود. (شکل ۷-۱)



شکل (۷-۱) سیستم لیمبیک و ساختارهای مختلف آن

تشکیلات هیپوکامپ (Hippocampal formation) ( شکل ۲-۷ )

شامل Hippocampus، Dentate gyrus و Subiculum است. این مجموعه در درون شکنج parahippocampal و در داخلی ترین بخش آن می باشند. Hippocampus قسمت برآمده خمیده ای از ماده خاکستری است که در تمام طول کف شاخ تحتانی بطن جانبی قرار گرفته و چون در مقطع coronal شبیه اسب آبی می باشد لذا بنام Hippocampus می باشد. قسمت قدامی آن متسع شده و شبیه پا است و لذا بنام پای اسب آبی Pes hippocampus می باشد. سطح محدب آن که در کف بطن جانبی قرار دارد پوشیده از اپاندیم است و در زیر اپاندیم لایه نازکی از ماده سفید بنام Alveus قرار گرفته. Alveus شامل رشته های عصبی است که از هیپوکامپ منشأ گرفته و به سمت داخل تجمع یافته دسته ای از رشته ها به نام Fimbria را درست می کنند. Fimbria نیز در ادامه تبدیل به Crus of the fornix می شود. هیپوکامپ در عقب در زیر Splenium جسم پینه ای تبدیل به Indusium griseum میشود که Striaهای داخلی و خارجی طولی (Medial and lateral longitudinal stria) نیز روی آن قرار گرفته است ( شکل ۲۵-۶ ). و در اصل هیپوکامپ از طریق Indusium griseum که در روی سطح فوقانی جسم می باشد در امتداد ناحیه Subcallosal قرار می گیرد. Dentate gyrus، باند باریک و دندانه دار از ماده خاکستری است که بین Fimbria هیپوکامپ و سطح فوقانی شکنج Parahippocampal است و توسط شیار hippocampal از هیپوکامپ جدا می شود. Subiculum نوار باریکی از بافت قشری است که بین هیپوکامپ و قشر Entorhinal قرار گرفته و Entorhinal cortex به سمت خارج در امتداد Subiculum است. به طوریکه هیپوکامپ (Hippocampus Proper) و Dentate Gyrus قشر باستانی (Archicortex) هستند و دارای سه لایه می باشد در مقابل Entorhinal cortex, Subiculum یک منطقه Transitional می باشند لذا دارای سه تا ۵ لایه بوده ( شکل ۲-۷ ) و قشر قدیمی (Paleocortex) هستند. علاوه بر تشکیلات هیپوکامپ ناحیه Septal و Amygdaloid نیز در سیستم لیمبیک شرکت دارند.



( شکل ۲-۷ ) تشکیلات هیپوکامپ

ناحیه Septal

به طور کلی septum در مغز دارای دو جزء می باشد یکی Septum pellucidum و دیگری Septum vera. Septum pellucidum یا پرده شفاف همان پاراوان مثلثی شکلی است که بین بطن های جانبی دو طرف قرار دارد.

Septum vera یا سپتوم حقیقی (True septum) قسمتی از مغز است که از Septum pellucidum به سمت ناحیه Subcallosal کشیده شده و در عمق آن ناحیه به هسته هایی به نام هسته های Septal ختم می شوند. ناحیه سپتال را ناحیه Subcallosal نیز می گویند.

### Amygdaloid Nucleus

هسته بادامی بعنوان بخشی از هسته های قاعده ای شرح داده شده.

### ساختار هیپوکامپ (Structure of the Hippocampus)

ساختار قشر در شکنج پراهیپوکامپال قشر شش لایه ای می باشد. هرچه قشر بسمت هیپوکامپ می رود، تبدیل تدریجی از قشر شش لایه ای به قشر سه لایه ای اتفاق می افتد. قشر سه لایه هیپوکامپ دارای لایه های زیر است سطحی ترین لایه به نام لایه Molecular است که تعداد زیادی رشته های عصبی در بین اجسام سلولی نورون های کوچک دارد. دومین لایه ، لایه Pyramidal است که نورون های هرمی با جسم سلولی بزرگ در این لایه دیده میشود و بالاخره سومین یا عمقی ترین لایه Polymorphic است که شبیه عمقی ترین لایه قشر شش لایه ای می باشد. Dentate gyrus نیز سه لایه دارد که لایه های سطحی و عمقی هم نام هیپوکامپ بوده ولی لایه میانی Granular Layer است. ( شکل ۲-۷ )

### مسیرهای ارتباطی سیستم لیمبیک (Connecting pathways of the limbic system)

مسیرهای مهم این سیستم عبارتند از : Mammillothalamic tract , fornix , Fimbria, Alveus , Stria Terminalis که اغلب آنها قبلا شرح داده شده.

نوار پستانی - تالاموسی (Mammillothalamic Tract) ارتباطات دو طرفه بسیار مهمی بین اجسام پستانی و هسته های گروه قدامی تالاموسی در هر طرف ایجاد می کند. و نقش مهمی در حافظه نزدیک دارد. Stria Terminalis مجموعه رشته هایی است که از انتهای خلفی هسته بادامی شروع شده و خمیدگی هسته دمدار را خارجتر نسبت تالاموس و در کف قسمت مرکزی بطن جانبی طی نموده به ناحیه Septal و بخش قدامی ( Preoptic ) هیپوتالاموس می رسد.

### ارتباطات آوران (Afferent Connections) ( شکل ۳-۷ )

ارتباطات آوران هیپوکامپ به شش گروه تقسیم می شود:

- ۱- رشته هایی که از شکنج سینگولی منشاء گرفته اند از طریق سینگولوم به هیپوکامپ می روند.
- ۲- رشته هایی که از هسته های Septal منشاء گرفته اند از طریق Fornix به هیپوکامپ می روند.
- ۳- رشته های منشاء گرفته از هیپوکامپ از خط وسط عبور کرده به هیپوکامپ طرف دیگر می روند.
- ۴- رشته های منشاء گرفته از Indusium griseum به سمت عقب و پایین رفته و به هیپوکامپ ختم می شوند.
- ۵- رشته هایی که از قشر Entorhinal و یا از قشر هماهنگی بویایی Olfactory association شروع میشوند از طریق مسیر های نورونی داخلی در هیپوکامپ ختم می شوند.
- ۶- رشته هایی که از قشر شکنج های Dentate و Parahippocampal شروع می شوند نیز از طریق مسیر های نورونی داخلی به هیپوکامپ ختم می شوند.

### ارتباطات وایران Efferent Connections ( شکل ۳-۷ )

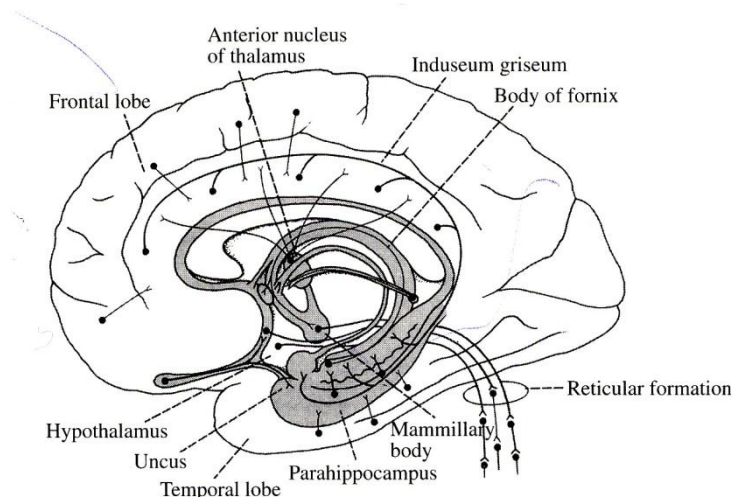
همچنانکه ذکر شد اکسون های سلولهای هرمی بزرگ هیپوکامپ جمع شده تشکیل Alveus را می دهند، ادامه آن Fimbria می باشد که در هر طرف با همدیگر یکی شده و ستون های Fornix را درست می کنند. ستون های دو طرف وقتی از خلف تالاموس عبور می کنند بهمدیگر رسیده و تنه مثلث مغزی را درست می کنند. رشته های تشکیل دهنده مثلث مغزی (Fornix) به ستون های مثلث مغزی در جلو به ستون های فورنیکس تبدیل شده و منتهی می شوند به:

- ۱- رشته هایی از Fornix که نسبت به رابط سفید قدامی عقب تر عبور می کند (Retrocommissural fibers) در جسم پستانی، هسته ها گروه قدامی تالاموس و تگمنتوم مغز میانی نیمه سمت خودی ختم می شوند.

۲- رشته هایی از Fornix که نسبت به رابط سفید قدامی جلوتر عبور می کنند (Precommissural fibers) در هسته های Spetal، ناحیه Preoptic و قسمت قدامی هیپوتالاموس ختم می شوند.

۳- رشته هایی هم به هسته Habenular می روند.

در مجموع می توان گفت که ساختارهای سیستم لیمبیک نه تنها با همدیگر ارتباطات گسترده ای دارند بلکه با قسمت های مختلف سیستم عصبی ارتباطات وسیع دارند و هیپوتالاموس شاید بهترین مسیر Output سیستم لیمبیک را داراست بنابراین به عقیده بعضی از مولفین هیپوتالاموس بعنوان فرماندهی اصلی سیستم لیمبیک مطرح است، که با توجه به نقش آن در کنترل سیستم خودکاری و همینطور سیستم اندوکرین اهمیت این ساختارها بیشتر می شود.



( شکل ۳-۷ ) ارتباطات سیستم لیمبیک

### گردش خون مغز Blood circulation of brain

#### شریان های مغز (Arteries of the brain)

مغز توسط دو شریان کاروتید داخلی و دو شریان مهره ای خون رسانی می شود. هر چهار شریان در فضای تحت عنکبوتیه قرار دارند و شاخه های آنها با همدیگر در سطح تحتانی مغز آناستوموز کرده و حلقه شریانی به نام حلقه ویلیس (Circle of Willis) را درست می کنند.

#### شریان کاروتید داخلی (Internal carotid artery) ( شکل ۴-۷ )

این شریان در هر سمت در محل دو شاخه شدن کاروتید مشترک که در محاذات کنار فوقانی غضروف تیروئید است شروع شده، گردن را بطرف بالا رفته از طریق Carotid canal موجود در قسمت Petrous استخوان گیجگاهی وارد جمجمه می شود، و پس از عبور از بالای سوراخ پاره خلفی (Foramen lacerum) بلافاصله وارد سینوس Cavernous می شود و در جدار داخلی سینوس در مجاورت سطح جانبی تنه استخوان Sphenoid به سمت جلو می رود، در کناره داخلی زائده Clinoid قدامی همان استخوان با سوراخ کردن سخت شامه وارد فضای تحت عنکبوتیه می شود و در این فضا به دو شاخه انتهایی خود یکی بنام شریان مغزی قدامی و دیگری بنام شریان مغزی میانی تقسیم میشود.

#### شاخه های قسمت مغزی (Branches of the cerebral portion)

۱- شریان چشمی (Ophthalmic artery) که بلافاصله بعد از خروج شریان کاروتید داخلی از سینوس Cavernous از آن جدا شده و از طریق Optic canal از جمجمه خارج شده وارد کاسه چشم می شود.

۲- شریان ارتباطی خلفی (Posterior communicating artery) شریان کوچکی است که نزدیک تقسیم شریان کاروتید به دو شاخه انتهایی از آن جدا می شود، سپس بطرف عقب رفته از بالای عصب Oculomotor عبور کرده به



شریان مغزی خلفی ملحق میشود و در تشکیل قسمتی از حلقه ویلیس شرکت می کند. ضمناً ارتباط دهنده سیستم شریانی کاروتید با سیستم شریانی مهره ای - قاعده ای (Vertebro-basilar) می باشد.

۳- شریان کوروئیدال (Choroidal artery)، شاخه کوچکی است که از شریان کاروتید داخلی نزدیک تقسیم آن به شاخه های انتهایی منشاء می گیرد. شریان Choroidal وارد شبکه کوروئید شاخ تحتانی بطن جانبی می شود. از این شریان شاخه های ریزی به Crus cerebri، جسم زانوئی خارجی، نوار بینائی و کپسول داخلی می روند.

۴- شریان مغزی قدامی (Anterior cerebral artery)، شاخه انتهائی کوچک شریان کاروتید داخلی است. این شریان به سمت جلو و داخل رفته وارد شیار طولی بین دو نیمکره می شود و در شروع این قسمت شاخه ای از آن جدا شده و آن را با شریان مشابه طرف مقابل مرتبط می کند این شاخه را شریان ارتباطی قدامی (Anterior communicating artery) می گویند که در تشکیل قسمتی از حلقه ویلیس شرکت می کند. سپس شریان مغزی قدامی به طرف عقب قوس زده از روی جسم پینه ای عبور می کند و بالاخره با شریان مغزی خلفی آناستوموز می کند.

شاخه های قشری (Cortical branches) تمام قشر سطح داخلی نیمکره را تا عقب شیار Parietooccipital خون می دهد. ضمناً این شاخه ها به نواری (ناحیه ای) از قشر به عرض ۲/۵ سانتی متر در سطح فوقانی خارجی نیمکره مغزی نیز خون می دهند. پس شریان مغزی قدامی قشر مربوط به ناحیه پا (Leg area) را در شکنج Precentral خون می دهد.

شاخه های مرکزی (Central branches) که چندین عدد هستند پس از جدا شدن بلافاصله فضای سوراخ شده قدامی را سوراخ کرده و به قسمت هایی از هسته های دمدار و عدسی و نیز به کپسول داخلی خون می رسانند.

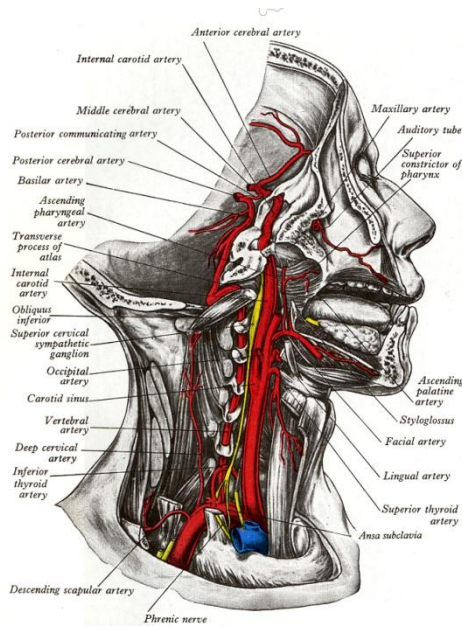
۵- شریان مغزی میانی (Middle cerebral artery) شاخه انتهایی بزرگتر شریان کاروتید داخلی می باشد، که پس از جدا شدن از شریان کاروتید داخلی به سمت خارج در شیار جانبی نیمکره مغزی طی مسیر می کند.

شاخه های قشری (Cortical branches) تقریباً تمام قشر سطح فوقانی خارجی نیمکره مغزی را خون می دهند مگر نواری باریکی از نزدیک کناره فوقانی داخلی که توسط شریان مغزی قدامی خون داده می شود، قطب پس سری و قسمت تحتانی خارجی این سطح که توسط شریان مغزی خلفی خون رسانی می شود. بنابراین شریان مغزی میانی تمام ناحیه قشر حرکتی را بجز ناحیه مربوط به پا (Leg area) را خون می دهد.

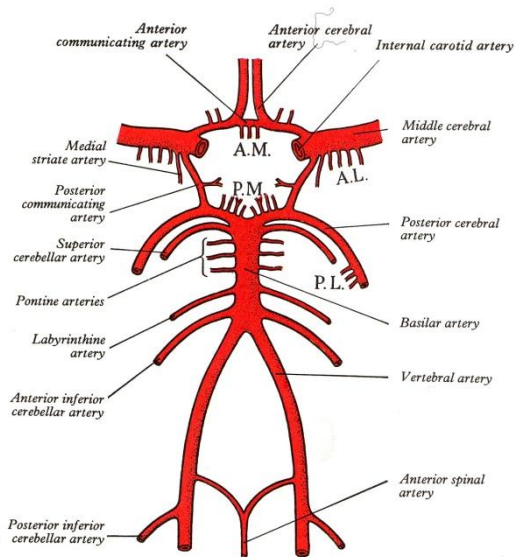
شاخه های مرکزی (Central branches) که به هسته عدسی، هسته دمدار و کپسول داخلی خون می دهند.

### شریان مهره ای (Vertebral artery) (شکل ۴-۷)

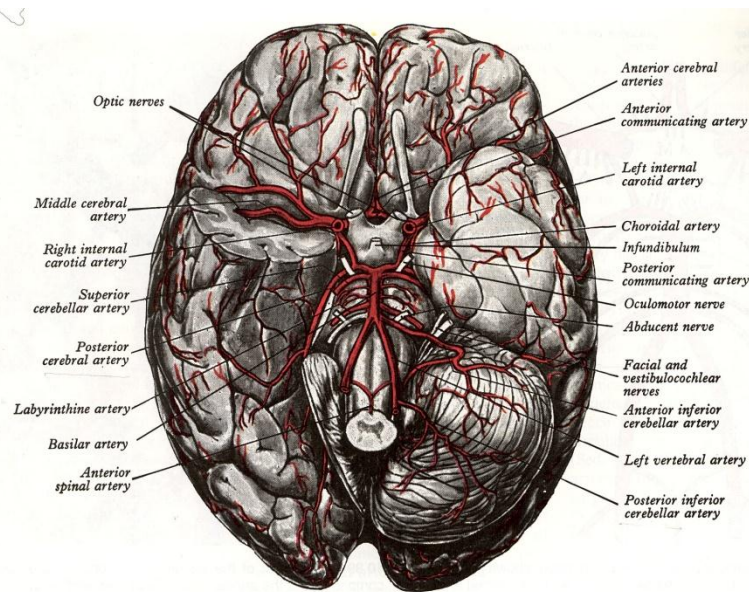
شریان مهره ای شاخه ای از اولین قسمت شریان Subclavian است، که پس از منشاء گرفتن با عبور از سوراخ های زواید عرضی شش مهره گردنی بالائی طول گردن را به بالا طی کرده و از طریق سوراخ Magnum استخوان پس سری وارد مجامه شده و با سوراخ کردن سخت شامه و عنکبوتیه وارد فضای تحت عنکبوتیه می شود. سپس در کنار بصل النخاع به سمت بالا، جلو و داخل رفته، در مرز بین بصل النخاع و پل با شریان مشابه طرف مقابل یکی شده و شریان بزرگتری به نام شریان قاعده ای (Basilar artery) را درست می کنند که در سطح قدامی پل مغزی در ناودان قاعده ای (Basilar groove) که در اثر عبور این شریان ایجاد شده قرار گرفته.



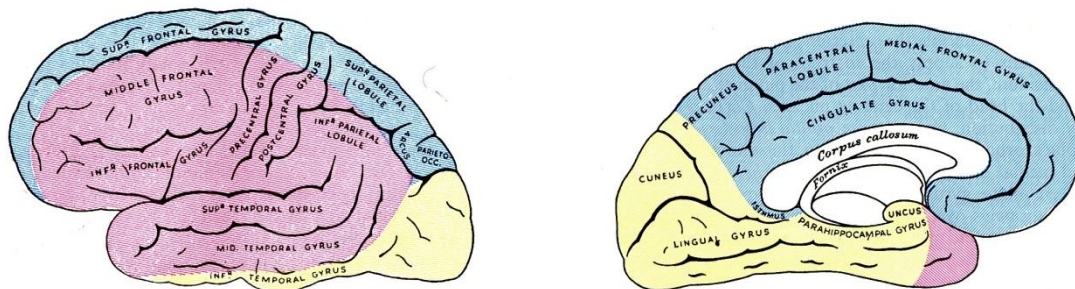
شکل (۴-۷) شریان کارتید مشترک ، کارتید داخلی و خارجی و شریان مهره ای



شکل (۵-۷) دیاگرام شرایین کارتید ، مهره ای ، قاعده ای و حلقه ویلیس



شکل (۶-۷) چهار شریان اصلی خون رسان به مغز و حلقه ویلیس و شاخه های آنها



شکل (۷-۷) سهم هر کدام از شریان های مغزی در خون رسانی سطوح مختلف نیمکره مغزی

### شاخه های قسمت داخل مجمله ای (Branches of the cranial portion)

- ۱- شاخه های مننژی (Meningeal branches) که سخت شامه و استخوان را در حفره مغزی خلفی خون می دهند.
- ۲- شریان نخاعی خلفی (Posterior spinal artery) که یا شاخه شریان مهره ای است و یا از شریان مخچه ای خلفی تحتانی منشأ می گیرد. شریان نخاعی خلفی در نزدیک محل اتصال ریشه های خلفی اعصاب نخاعی به نخاع به طرف پائین می رود. این شریان در هر طرف توسط شراین Radicular که شاخه های شراین اطراف مهره ها هستند و از طریق سوراخ های بین مهره ای وارد کانال مهره می شوند تقویت می گردند.
- ۳- از شریان مهره ای هر طرف نزدیک به هم رسیدن آنها شاخه ای بنام شزبان نخاعی قدامی ( Anterior spinal artery) جدا شده به سمت پائین و داخل رفته و با شاخه مشابه از شریان مهره ای طرف دیگر یکی شده در سطح قدامی بصل نخاع و سپس نخاع در طول شیار قدامی میانی بطرف پائین می رود. شریان نخاعی قدامی نیز توسط شراین Radicular که در بالا ذکر شد تقویت می گردد.
- ۴- شریان مخچه ای خلفی تحتانی (Posterior inferior cerebellar artery) به اختصار (PICA) سطح تحتانی و رمیس مخچه، هسته های مخچه ای و سطح تحتانی نیمکره مخچه ای را خون می دهد ضمناً به بخش خارجی نیمه باز (فوقانی) بصل نخاع و شبکه کورویید بطن چهارم نیز خونرسانی دارد.

۵- شراین بصل النخاعی (Bulbar arteries) شاخه های کوچکی هستند که به قسمت های داخلی (نزدیک خط وسط) بصل النخاع خون می دهند.

### شریان قاعده ای (Basilar artery) (شکل ۷-۵ و ۷-۶)

شریان قاعده ای از بهم رسیدن دو شریان مهره ای درست می شود، در ناودان قاعده ای (Basilar groove) سطح قدامی پل به بالا می رود و در فضای بین پایه ای مغز میانی با تقسیم شدن به دو شاخه انتهائی تمام می شود.

**شاخه ها (Branches)**

- ۱- شراین پل (Pontine arteries): چندین شریان کوچک هستند که وارد پل می شوند.
- ۲- شریان لایبرنتی (Labyrinthine artery) یا Internal acoustic artery که به همراه اعصاب صورتی و شنوائی تعادلی از سوراخ داخلی گوشی وارد گوش شده و به گوش داخلی خون می دهد.
- ۳- شریان مخچه ای قدامی تحتانی (Anterior inferior cerebellar artery) به اختصار (AICA) به قسمت های قدامی و تحتانی مخچه خون می دهد. شاخه هایی نیز به پل و قسمت فوقانی بصل النخاع می دهد
- ۴- شریان مخچه ای فوقانی (Superior cerebellar artery) که پس از منشاء گرفتن از نزدیک انتهای فوقانی شریان قاعده ای به سطح فوقانی مخچه خون می دهد. ضمناً به پل و اپی فیز نیز خون می دهد.
- ۵- شریان مغزی خلفی (Posterior cerebral artery) که شاخه انتهائی شریان قاعده ای است و در هر طرف به سمت عقب دور مغز میانی چرخیده و با شریان ارتباطی خلفی که شاخه ای از شریان کاروتید داخلی می باشد به همدیگر متصل می شوند.

شاخه های قشری (Cortical branches) قشر قسمت تحتانی خارجی از سطح خارجی و سطح داخلی لوب گیجگاهی و سطوح خارجی و داخلی قطب لوب پس سری (قشر بینایی) خون می دهند.

شاخه های مرکزی (Central branches) شاخه هایی هستند که توده مغزی را سوراخ کرده و با ایجاد Post perforated substance به قسمت هایی از تالاموس، هسته عدسی، مغز میانی، اپی فیز و اجسام زانوئی داخلی خون می دهند.

شاخه کوروئید (Choroidal branch) شاخه ایست که به شبکه کوروئید بطن جانبی و بطن سوم خون می دهد.

### حلقه ویلیس (Cricle of Willis) (شکل ۷-۵ و ۷-۶)

حلقه ویلیس در قاعده مغز و در اطراف فضای سوراخ شده خلفی دیده می شود. در مجموع از آناستوموز شاخه های شریان های کاروتید داخلی و شریان های مهره ای بوجود می آید. شریان های شرکت کننده در تشکیل این حلقه عبارتند از شریان ارتباطی قدامی، شریان مغزی قدامی، شریان کاروتید داخلی، شریان ارتباطی خلفی، شریان مغزی خلفی و شریان قاعده ای. این حلقه شریانی امکانی را فراهم می کند که خون شریان های کاروتید داخلی و یا شریان های مهره ای به قسمت های مختلف هر دو نیمکره مغز خونرسانی می کنند. شریان ارتباطی قدامی سیستم کاروتید دو طرف را با همدیگر مرتبط می کند و شریان ارتباطی خلفی سیستم شریان کاروتید را با سیستم شریان مهره ای متصل میکند.

شاخه های قشری و مرکزی از قسمت های مختلف حلقه منشعب شده و به قشر و عمق مغز خونرسانی می نمایند. این نکته بایستی مورد توجه باشد که اگرچه شریان های خونرسانی به مغز در حلقه ویلیس و سطوح نیمکرهات آناستوموز دارند، ولی وقتی شاخه شریانی وارد نسج مغز میشود دیگر با سایر شاخه ها آناستوموز ندارد.

### شریان هایی که به نواحی خاصی از مغز می روند (Arteries to specific brain area) :

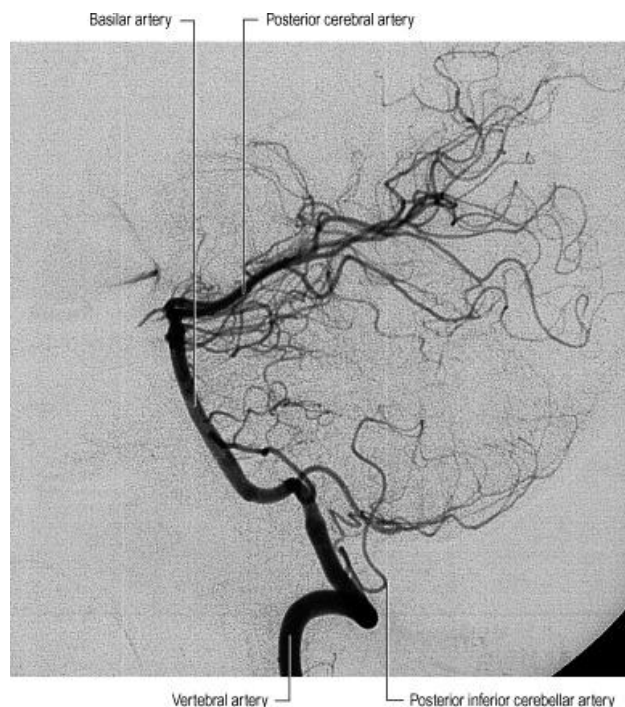
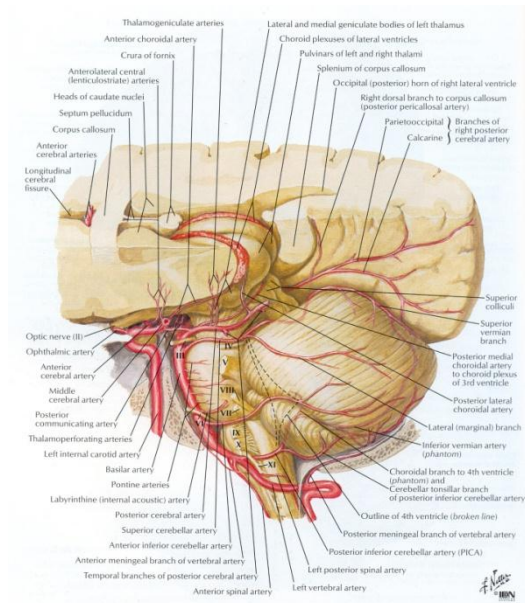
اجسام مخطط و کپسول داخلی عمدتاً توسط شاخه های مرکزی داخلی و خارجی منشعب از شریان مغزی میانی خونرسانی می شوند، البته شاخه ی مرکزی از شریان مغزی قدامی نیز بقیه این ساختارها را خون می دهند. تالاموس عمدتاً از شاخه های مرکزی شریان ارتباطی خلفی، شریان قاعده ای، و شریان مغزی خلفی خون می گیرد.

مغز میانی توسط شاخه هایی از شریان مغزی خلفی، شریان مخچه ای فوقانی و شریان قاعده ای خون رسانی می شود. پل مغزی توسط شاخه های شریان قاعده ای، شریان مخچه ای قدامی تحتانی و شریان مخچه ای فوقانی خون رسانی می شود.



بصل النخاع توسط شاخه هایی از شراین مهره ای، نخاعی قدامی، نخاعی خلفی، مخچه ای خلفی تحتانی و قاعده ای خون رسانی می شود.

مخچه توسط شریان های مخچه ای فوقانی، مخچه ای قدامی تحتانی و مخچه ای خلفی تحتانی خونرسانی می شود.



© Elsevier Ltd 2005. Standing: Gray's Anatomy 39e

### وریدهای مغز (Veins of the brain)

وریدهای مغز دارای جدار خیلی نازک و فاقد دریچه ورودی هستند. شروع وریدها از داخل نسج مغز است و پس از خروج از مغز در فضای تحت عنكبوتیه قرار می گیرند. این وریدها با سوراخ کردن عنكبوتیه و لایه مننژی سخت شامه در سینوس های وریدی تخلیه می شوند.



### وریدهای خارجی مغز (External cerebral veins)

وریدهای مغزی فوقانی (Superior cerebral veins) در سطح فوقانی خارجی نیمکره مغزی به بالا رفته و در سینوس ساژیتال فوقانی تخلیه می شوند.

ورید مغزی میانی سطحی (Superficial middle cerebral veins) تخلیه کننده خون وریدی سطح فوقانی خارجی نیمکره مغزی به سینوس غاری می باشد.

ورید مغزی میانی عمقی (Deep middle cerebral vein) این ورید در شیار خارجی به طرف پایین می رود و تخلیه کننده خون وریدی لوب اینسولا است و با اتصال به وریدهای مغزی قدامی و مخططی (Striate) ورید قاعده ای را بوجود می آورند

ورید قاعده ای با اتصال به ورید مغزی بزرگ (great cerebral vein) به سینوس مستقیم (Straight sinus) تخلیه می شود.

### ورید های داخلی مغز (Internal cerebral veins)

دو ورید داخلی مغز از اتصال ورید تالاموسی مخططی (Thalamostriate vein) و ورید کورویئید (Choroid vein) در محل سوراخ بین بطنی بوجود می آیند هر دو ورید بطرف عقب رفته به همدیگر متصل شده و ورید مغزی بزرگ Great cerebral vein را درست می کنند که به سینوس مستقیم (Straight sinus) تخلیه می شود.

### وریدهای نواحی خاص مغز (Veins of specific brain area)

وریدهای مغز میانی به وریدهای قاعده ای و مغزی بزرگ تخلیه می شوند.

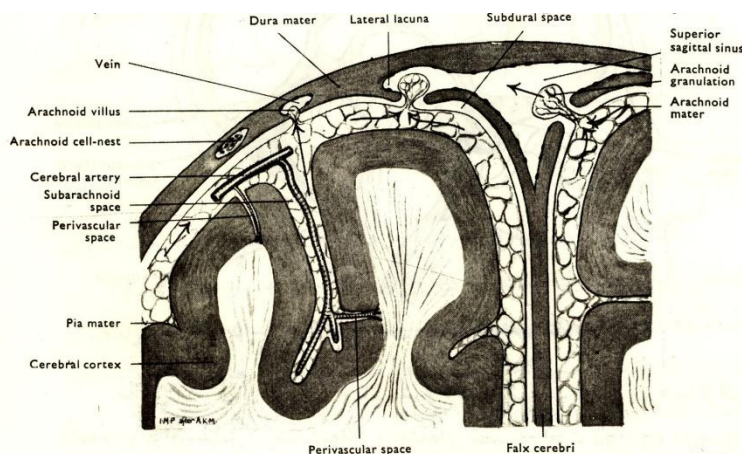
ورید های پل مغزی به ورید قاعده ای، وریدهای مغزی و یا سینوس های وریدی مجاور تخلیه می شوند.

ورید های بصل النخاع به وریدهای نخاعی و سینوس های وریدی مجاور تخلیه می شوند.

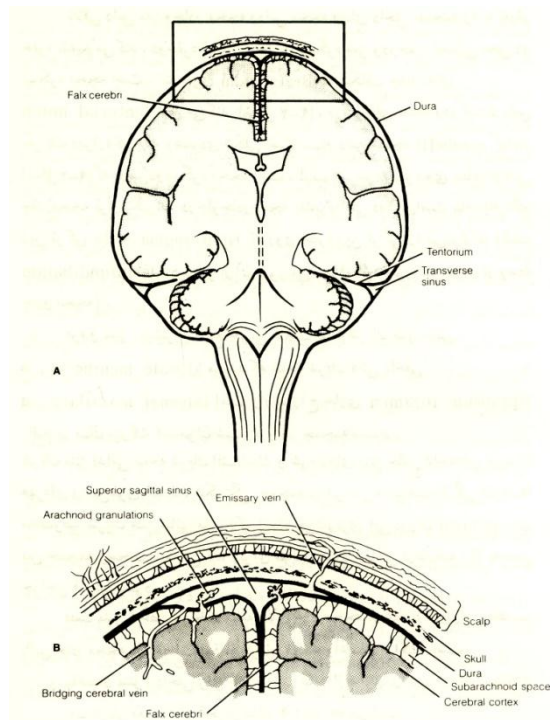
ورید های مخچه توسط به ورید مغزی بزرگ یا سینوس های وریدی مجاور تخلیه می شوند.

### پرده های پوشاننده مغز یا مننژها (Meninges) (شکل ۸-۷)

مغز و نخاع ساختمانی نیمه جامد دارند و برای محافظت نیازمند پرده های نگهدارنده و محافظت کننده هستند. مغز توسط پرده های مختلف مننژی در داخل مجموعه محصور شده است و پرده های مننژی مغز و نخاع در سه لایه می باشند که خارجی ترین لایه به نام سخت شامه (Dura mater) یا پاکی مننژ (Pachymeninges) می باشد که از بافت همبندی سفتی تشکیل شده است. داخلی ترین لایه به نام نرم شامه (Pia mater) می باشد که از بافت همبندی ظریفی درست شده و کاملاً به سطح خارجی مغز و نخاع چسبیده است. سومین لایه بین دو لایه مذکور به صورت پرده شفاف است همراه با رشته هایی مشبک به نام عنکبوتیه (Arachnoid mater) نرم شامه و عنکبوتیه ساختمان مشابهی دارند و مجموعاً به نام لپتومننژ (Leptomeninges) گفته می شوند.



(شکل ۸-۷) شمای لایه های مننژ روی نیمکره مغزی، داس مغزی، سینوس ساژیتال فوقانی و دانه های عنکبوتیه



(شکل ۹-۷) دیاگرامی از لایه های مننژ، فضاهای موجود بین آنها، تشکیل سینوس های وریدی و پاراوان های داس مغزی و چادر مخچه.

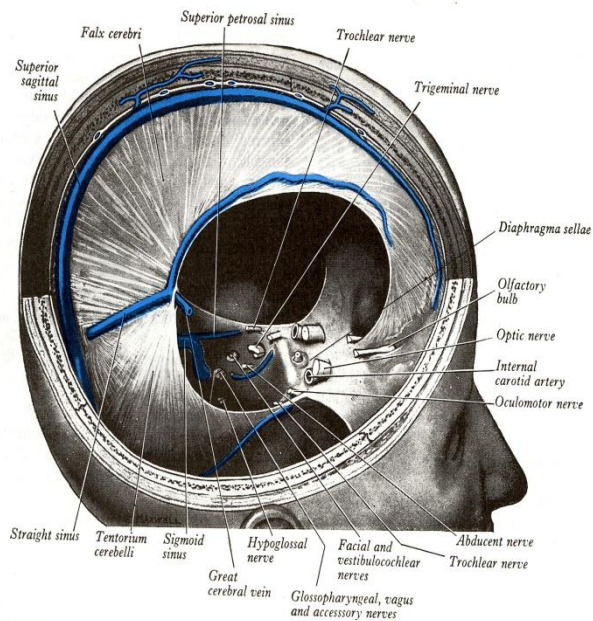
### سخت شامه Dura mater

سخت شامه مغز دارای دو لایه است یکی خارجی به نام لایه پریوستی ( Periosteal layer ) که به پریوست سطح داخلی استخوانهای جمجمه چسبیده و دارای عروق و اعصاب سوماتیک زیادی می باشد. دیگری داخلی به نام لایه مننژی (Meningeal layer) که توسط سلولهای پهن درست شده و در روی لایه عنکبوتیه قرار گرفته ولی به آن نچسبیده. این دو لایه در بیشتر مناطق کاملاً بر روی هم قرار گرفته اند ولی در بعضی از مناطق از همدیگر فاصله گرفته و سینوس های وریدی (Venous sinuses) را ایجاد می کنند (شکل ۹-۷).

لایه های مننژی دو طرف در محل هایی که سینوس های وریدی ایجاد می شوند به طرف داخل جمجمه به هم نزدیک شده و ایجاد استتاله ها یا پاراوان هایی را می نمایند که سبب تقسیم حفره داخل جمجمه به قسمت های مختلف می شوند.

داس مغز ( Falx cerebri ) بزرگترین پاراوان از این نوع است و به شکل هلال یا داس می باشد که در خط وسط از زائده کریستاگالی ( Crista galli ) تا برآمدگی داخلی پس سری کشیده شده و در بین دو نیمکره قرار گرفته. در قسمت خلفی، این غشاء و عمود بر پاراوان عرضی یا چادر مخچه ( Tentorium cerebelli ) می باشد.

چادر مخچه پاراوانی است که سقف حفره مغزی خلفی ( Posterior cranial fossa ) را ایجاد می کند. کناره آزاد و قدامی چادر مخچه دارای شکافی است به نام شکاف چادرینه ای ( Tentorial notch ) که تنها سوراخ ارتباطی بین حفره مغزی خلفی در پائین و حفرات مغزی قدامی و میانی در بالا می باشد و محلی است که تنه مغزی از آن عبور می نماید. (شکل ۱۰-۷) و (شکل ۱۱-۷)

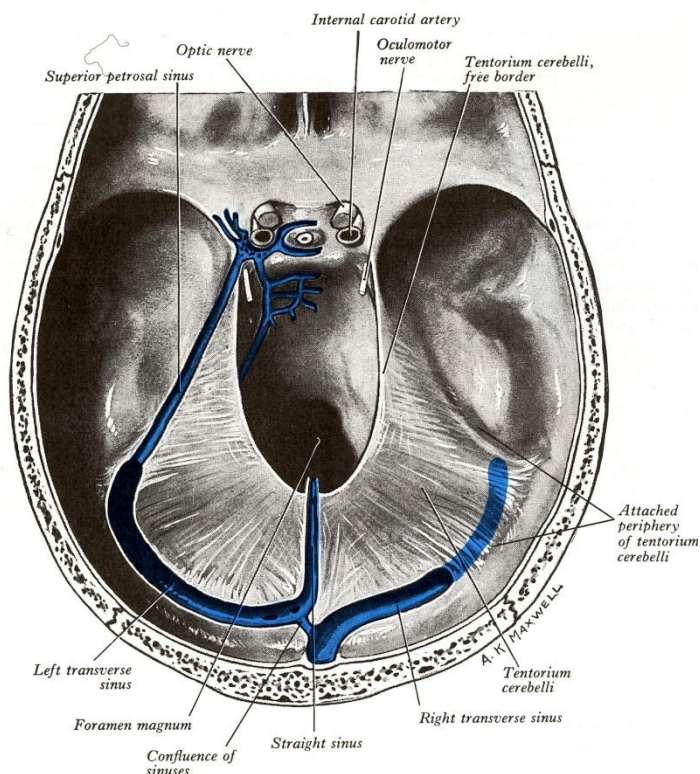


(شکل ۱۰-۷) داس مغزی، سینوس های ساژیتال فوقانی و تحتانی و چادرینه مخچه.

در پائین چادر مخچه و تقریباً در امتداد داس مغزی استتاله داسی شکل دیگری دیده می شود به نام داس مخچه (Falx cerebelli) که در بین دو نیمکره مخچه قرار گرفته.

تلاقی داس مغز، چادر مخچه و داس مخچه فضای داخل جمجمه را به چهار حفره تقسیم می کند. دو حفره فوقانی جایگاه نیمکره مغزی و دو حفره تحتانی جایگاه نیمکره های مخچه می باشند.

**دیافراگم زین ترکی (Diaphragma sellae)** پرده ای افقی است که پوششی برای زین ترکی (Sella turcica) ایجاد می کند که هیپوفیز در زیر آن قرار گرفته. این دیافراگم دارای سوراخی است در وسط که محل عبور قیف (Infundibulum) هیپوتالاموس یا ساقه هیپوفیزی (Pituitary stalk) می باشد. (شکل ۱۰-۷)



(شکل ۱۱-۷) چادرینه مخچه، بریدگی چادرینه ای و حفره های مغزی قدامی و میانی.

سخت شامه نخاع بصورت لایه ای است که روی عنکبوتیه قرار گرفته واز محیط داخلی کانال مهره ای توسط فضای اپیدورال که محتوی بافت همبندی و چربی می باشد جدا می شود.

منشاء جنینی سخت شامه از مزودرم می باشد و لذا عروق و اعصاب آن مشابه عناصر مجاور از جمله و یا مهره ها می باشد. شریان هایی که به سخت شامه مغز خون می دهند عبارتند از:

۱- شریان مننژی میانی (Middle meningeal artery) که شاخه ایست از شریان فکی داخلی (Internal maxillary artery).

۲- شریان مننژی قدامی (Anterior meningeal artery) که شاخه ایست از شریان چشمی (Ophthalmic artery).

۳- شریان های مننژی خلفی (Posterior meningeal arteries) که شاخه هایی از شریان های مهره ای و پس سری می باشند.

عصب سخت شامه در بالای چادر مخچه توسط عصب سه قلو و در پائین آن توسط اعصاب فوقانی گردنی نخاع و اعصاب واگ تامین می شود. سخت شامه در مجموع به صورت لایه ایست که بین سطح داخلی حفره جمجمه و عنکبوتیه واقع شده به طوری که به فضای بین استخوان و سخت شامه فضای خارج سخت شامه (Epidural space) و به فضای بین سخت شامه و عنکبوتیه که فضایی است مجازی ، فضای تحت سخت شامه (Subdural space) گفته می شود.

### نرم شامه Pia mater

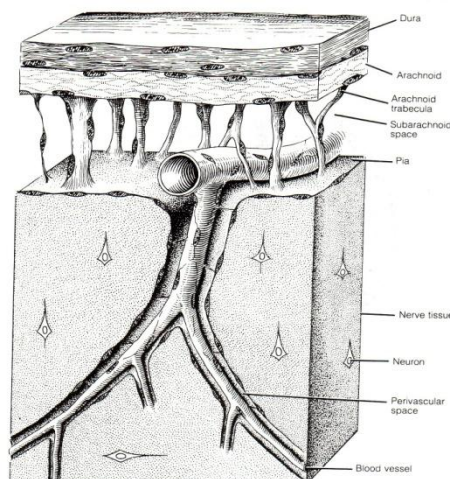
نرم شامه پرده عروقی می باشد و دارای دو لایه می باشد یکی لایه داخلی به نام Pia intima و دیگری لایه خارجی به نام Epi pia.

لایه Pia intima به بافت عصبی که در زیر آن قرار گرفته می چسبد و تمام ناهمواری های سطح آنرا دنبال می کنند. در جاهایی که عروق خونی به سیستم اعصاب مرکزی وارد و یا از آن خارج می شوند این لایه از نرم شامه مسیر عروق را تا



حدودی به سمت داخل نسج عصبی دنبال کرده و فضای دور عروقی (Perivascular space) را ایجاد می نماید (شکل ۷-۸). این لایه عروق تغذیه کننده بخصوصی ندارد و تغذیه خود را از طریق انتشار از مایع مغزی نخاعی و بافت عصبی مجاور دریافت می نماید. لایه Epi pia از رشته های کلاژن که در امتداد ترابکول های عنكبوتیه به صورت کلافه ای در آمده اند تشکیل شده است.

عروق مغزی بین این دو لایه نرم شامه هستند ولی در محل های تحدب مغزی لایه Epi pia وجود ندارد و عروق مغزی بر روی لایه Pia intima که دریافت کننده ترابکول های عنكبوتیه هستند قرار گرفته (شکل ۷-۱۲). نرم شامه از یک ورقه نازک سلولهای Leptomeningeal ساخته شده که در حقیقت از عنكبوتیه غیر قابل تشخیص است.



(شکل ۷-۱۲) دیگرامی از لایه های مننژ، فضاها بین آنها و نحوه ایجاد فضای دور عروق و موقعیت ترابکول های عنكبوتیه.

### عنكبوتیه Arachnoid

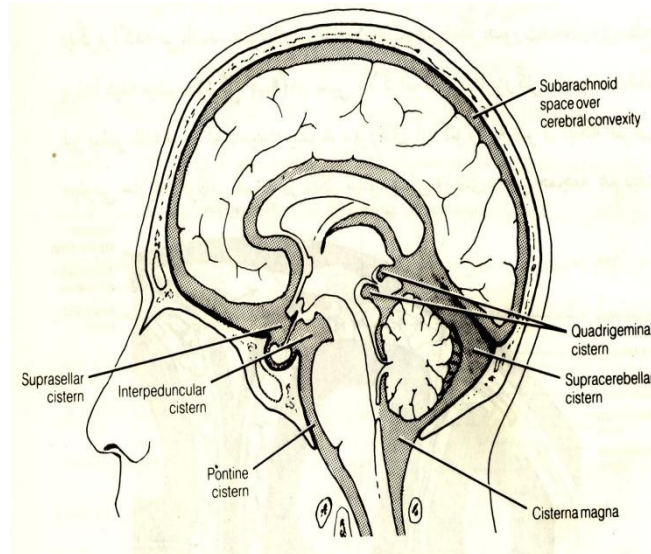
عنكبوتیه غشائی است نازک غیر عروقی بین سخت شامه و نرم شامه که از روی شیارها و شکاف های مغز بدون آنکه شکل ظاهری آن را تعقیب نماید، عبور می نماید. بین عنكبوتیه و سخت شامه فضایی مجازی به نام فضای تحت سخت شامه قرار گرفته که در حالت طبیعی مایع بسیار کمی در آن وجود دارد در حالیکه بین عنكبوتیه و نرم شامه فضایی تحت عنكبوتیه Subarachnoid space قرار گرفته که حاوی مایع مغزی نخاعی Cerebrospinal fluid می باشد. ترابکول هایی از عنكبوتیه به نرم شامه متصل شده اند (شکل ۷-۱۲). عنكبوتیه از نظر ساختمانی مشابه نرم شامه می باشد و مجموعاً لپتومننژ (Leptomeninges) گفته می شوند. ارتباط فضای تحت عنكبوتیه با سیستم بطنی (Ventricular system) و مجرای مرکزی (Central canal) که از طریق سوراخ میانی Median aperture (سوراخ ماژندی) و سوراخ های جانبی Lateral apertures (سوراخ های لوشکا Foramen of Luschka) برقرار است سبب شده که مایع مغزی نخاعی دور تا دور سیستم اعصاب مرکزی را احاطه نماید. از آنجایی که نرم شامه تمامی برآمدگی و فرورفتگی های سیستم عصبی مرکزی را تعقیب می کند ولی عنكبوتیه بدون تبعیت از روی برآمدگی ها و فرورفتگی ها عبور می کنند، فاصله این دو پرده که فضای تحت عنكبوتیه می باشد در محل های مختلف بسته به شکل مغز یا نخاع متفاوت می باشد. مثلاً در روی تحدب نیمکره ها باریک ولی در روی شیار مغزی که عمق بیشتری دارند وسیع است. در قاعده مغز و به طور کلی در نواحی از سیستم اعصاب مرکزی که اختلاف سطح یا زوایایی بین قسمت های مختلف وجود دارد، فضای تحت عنكبوتیه گشادتر بوده و به نام بن بست (Cistern) خوانده می شود که به دلیل دارا بودن مقدار زیادی از مایع مغزی نخاع محل های مناسبی جهت دستیابی به آن می باشند و از نظر کلینیکی اهمیت دارند.

بن بست های مهم عبارتند از: (شکل ۷-۱۳) و (شکل ۷-۱۴)



بن بست بزرگ Cisterna magna که بین بصل النخاع و مخچه قرار گرفته و لذا بن بست مخچه ای بصل النخاع Cerebellomedullary cistern نیز گفته می شود. این بن بست از طریق سوراخ های موجود در سقف بطن چهارم با سیستم بطنی مرتبط است. این بن بست از طریق سوراخ ماگنوم قابل دست رسی است و لذا دارای اهمیت بالینی می باشد.

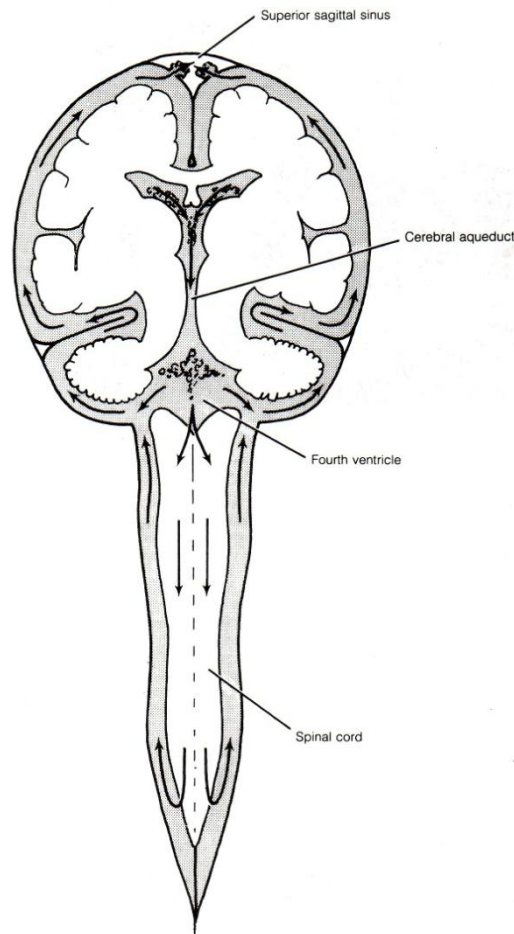
بن بست کمری Lumbar cistern که در پائین انتهای تحتانی نخاع و در فاصله بین مهره دوم کمری تا مهره دوم خاجی قرار گرفته و محل مناسبی جهت دسترسی به مایع مغزی نخاعی می باشد.



( شکل ۱۳-۷ ) فضای تحت عنكبوتیه و بن بست های مهم موجود در آن فضا

### دانه های عنكبوتیه Arachnoid granulation

در نواحی مجاور سینوس ساژیتال فوقانی ، نرم شامه و عنكبوتیه دارای یک سری برجستگی های درهم پیچیده می باشد که از لایه سخت شامه عبور کرده و به سینوس مذکور وارد می شوند. این برجستگی ها را به نام دانه های عنكبوتیه می گویند که از نظرتبادل مایع بین خون و مایع مغزی نخاعی مهم است. ( شکل ۸-۷ ) در سنین بالا دانه های عنكبوتیه بزرگتر شده و تعدادشان نیز بیشتر است و کم کم کالسیفیه می شوند. پرزهای عنكبوتیه علاوه بر اطراف سینوس ساژیتال فوقانی، در سایر سینوس های وریدی داخل جمجمه هم دیده می شود حتی گفته می شود که در عنكبوتیه نخاع شوکی نیز وجود دارد.



(شکل ۱۴-۷) دیاگرام فضاهای حاوی مایع مغزی نخاعی و محل بن بست ها.

### سینوس های وریدی مغز (Cerebral venous sinuses)

سینوس های وریدی مغز فضاهایی هستند که در محل اتصال پاراوان هایی که در مبحث مننژ ذکر شد بین دو لایه منژیلال و پریوستال سخت شامه دو طرف تشکیل میشوند و خون وریدی مغز را از مجمله خارج می کنند. سینوس های وریدی را می توان در دو گروه فرد و زوج تقسیم بندی کرد.

#### الف- سینوس های وریدی منفرد (شکل ۱۰-۷)

##### ۱- سینوس ساژیتال فوقانی (Superior sagittal sinus)

در طول شیار طولی مغز (Longitudinal cerebral fissure) و در لبه فوقانی داس مغزی قرار گرفته است. انتهای قدامی به ستیخ فرونتال استخوان فرونتال نزدیک Foramen caecum متصل است و انتهای خلفی آن در نزدیک برآمدگی پس سری داخلی استخوان اکسی پتال به سایر وریدها ملحق می شود.

##### ۲- سینوس ساژیتال تحتانی (Inferior sagittal sinus)

در لبه تحتانی داس مغزی قرار گرفته به طوریکه در خط وسط سطح فوقانی جسم پینه ای می توان آنرا مشاهده کرد و در عقب به انتهای قدامی سینوس مستقیم تخلیه می شود.

##### ۳- سینوس مستقیم (Straight sinus)

در محل اتصال داس مغز به چادرینه مخچه واقع شده و انتهای خلفی سینوس ساژیتال تحتانی را به محل ملتقای وریدی در نزدیک برآمدگی پس سری داخلی متصل می نماید.

**ب- سینوس های زوج ( شکل ۱۱-۷ )**

**۱- سینوس های عرضی (Transverse sinuses)**

در هر طرف از محل ملتقای وریدی شروع شده و در کناره خلفی خارجی چادر مخچه قرار گرفته. در پائین چادر مخچه هر طرف ادامه آن به سینوس سیگموئید متصل می شود.

**۲- سینوس های سیگموئید (Sigmoid sinuses)**

در هر طرف ادامه سینوس عرضی است که در ناودانی بین استخوان پس سری و استخوان تمپورال همان سمت واقع شده و به سمت سوراخ وداجی (Jugular foramen) بین این دو استخوان امتداد یافته در آنجا تبدیل به ورید وداجی داخلی (Internal Jugular vein) میشود.

**۳- سینوس های غاری (Cavernous sinuses)**

در طرفین تنه استخوان Sphenoid قرار گرفته اند این سینوس به دلیل دریافت خون وریدی از حفره بینی و چشم از نظر انتقال عفونت خارج جمجمه ای به داخل جمجمه اهمیت دارند.

هر سینوس غاری ارتباطاتی با سینوس غاری طرف دیگر دارد و توسط سینوس های خاره ای (Petrosal sinus) به سینوس عرضی و سینوس سیگموئید یا ورید وداج داخلی متصل می شوند.

**۴- سینوس های خاره ای (Petrosal sinuses)**

در هر طرف دو عدد سینوس خاره ای است یکی به نام سینوس خاره ای فوقانی (Superior petrosal sinus) که سینوس غاری سمت خود را به سینوس عرضی سمت خود متصل می کند. دومی سینوس خاره ای تحتانی (Inferior petrosal sinus) که سینوس غاری سمت خود را به سینوس سیگموئید و یا ورید وداجی داخلی همان سمت متصل می کند.

**نکات کلینیکی (Clinical points)**

**A. اختلال عملکرد سیستم لیمبیک Malfunction of the limbic system**

این اختلال عمل کردی باعث اختلالات روانی نظیر اسکیزوفرنی، افسردگی و Senil dementia (فراموشی در افراد مسن) می شود.

داروهای ضد افسردگی با بلوک کردن گیرنده های دو پا مینی سیستم لیمبیک افسردگی را درمان می کنند.

**B. اختلال در گردش خون مغز Interruption of the cerebral circulation**

اگر جریان خون مغز ۱۰-۵ ثانیه قطع شود شخص هوشیاری را از دست می دهد. بدنبال قطع جریان خون مرگ نوروون ها حادث میشود و ترمیم پذیر نمی باشد. تخمین زده می شود که یک دقیقه بعد از قطع خون مغز، عملکرد نوروون متوقف می شود و چنانچه این مدت به چهار دقیقه برسد تغییرات تخریبی برگشت پذیر نمی باشد، اگرچه در صورت سرد نگهداشتن بیمار تا حدی می توان این زمان را طولانی کرد.

ایست قلبی بدنبال ترومبوز شریان های کرونر شایعترین علت این عارضه می باشد.

**C. انسداد شریان مغزی قدامی**

این انسداد اگر بعد از محل اتصال شریان ارتباطی قدامی باشد علائم زیر را سبب می دهد:

۱- اختلال حس و حرکت عمدتا در اندام تحتانی بعلت درگیری لوبول Paracentral.

۲- عدم توانائی تشخیص اشیاء، بی قراری (Apathy) و تغییرات شخصیتی بدلیل درگیری لوب های پیشانی و آهیانه ای

**D. انسداد شریان مغزی میانی**

انسداد شریان مغزی میانی علائم زیر را می تواند داشته باشد:

۱- همی پارزی سمت مقابل و از بین رفتن حس در صورت و بازو در سمت مقابل (بعلت اختلال خون رسانی به شکنج

های پیش و پس مرکزی)

۲- اگر در نیمکره چپ انسداد شریان باشد آفازی (عدم توانائی صحبت کردن) دیده می شود .

۴- اختلال دید بعلت گرفتاری Optic radiation

۵- اختلال در شنوایی بدلیل درگیری قشر شنوایی.

### **E. انسداد شریان مغزی خلفی**

انسداد شریان مغزی خلفی می تواند علائم زیر را بدنبال داشته باشد:

۱. اختلال دید بعلت تخریب قشر اطراف شیار کالکارین و قشر بینایی اولیه.
۲. از دست رفتن قدرت تشخیص بینائی بعلت اختلال خون رسانی لوب پس سری و قشر بینایی ثانویه.
۳. اختلال در حافظه بعلت احتمال ضایعه در بخش داخلی لوب تمپورال و درگیری تشکیلات هیپوکامپ.

### **F- انسداد شریان کاروتید داخلی**

انسداد شریان کاروتید داخلی هم می تواند بدون عارضه باشد و یا می تواند باعث اختلال اساسی در خون رسانی مغز باشد که این مساله بستگی به نحوه آناستوموز موجود در شریان های مغزی دارد.

۱. علائم مشابه انسداد شریان مغزی میانی، از جمله همی پارزی و اختلال حسی در سمت مقابل
۲. از بین رفتن کامل و یا ناقص بینائی در سمت خودی که ناشی از رسیدن آمبولی (لخته خون) از کاروتید داخلی به شریان چشمی است.

### **G- انسداد شریان مهره ای و قاعده ای**

شریان های مهره ای و قاعده ای تمام قسمت های مغز که در حفره کرانیال خلفی هستند را خون رسانی می کنند و شریان مغزی خلفی هر طرف که شاخه ای از سیستم شریانی مهره ای - قاعده ای است لوب پس سری و قشر بینائی را خون می دهند. پس مسائل کلینیکی مختلفی را می تواند ایجاد کند.

## **شرح حال ۱**

بیمار ۶۵ ساله ای توسط همراهان معرفی شده است که بیمار اختلال حافظه دارد . بیمار می گوید که مشکلی ندارم و مختصر خستگی و سرگیجه دارم. همراهان می گویند که فراموش کار شده که از حدود ۶ ماه قبل مشخص شده است . مکرر سوال می کند زمان را می پرسد ، غذای خورده را فراموش می کند و طلب غذا می کند ، در خرید اشتباه می کند . در محل های جدید بی قرار می شود و به ظاهر خود نمی رسد . بی تفاوت است . حافظه دراز مدت دارد بخوبی حوادث گذشته را نقل می کند . در معاینه رفلکس های پریمیٹیو مثل Grasping . rooting . sucking مثبت است . در محاسبه کم کردن ۷ از ۱۰۰ مشکل دارد . اسامی بعضی از افراد فامیل را نمی داند.

با احتمال دمانس ، ct- scan مغز انجام شد که آتروفی در لوب های تمپورال و پاریتال و فرونتال دارد.( به احتمال زیاد آلزایمر)

## **شرح حال ۲**

بیماری با ضعف دست چپ معاینه شد بطرف راست نگاه می کند و توجه به فضای میدان بینایی چپ ندارد. درد و حرارت را در دست چپ متوجه نمی شود . در نگاه به طرف چپ محدودیت ندارد، تحریک لمسی همزمان دو نقطه را در طرف چپ تمیز نمی دهد. قادر به کپی کردن نیست ، تکلم طبیعی است .

انفارکت (MCA) راست وگيروس آنگولار مطرح است.

### سد خونی - مغزی (BBB) Blood brain barrier

سد خونی- مغزی برای حفاظت مغز از ترکیبات سمی (Toxic) است. در شرایط خاصی لازم است که سلولهای عصبی بدون مانع با گردش خون در تماس باشند. این مساله باعث میشود که گیرنده های نورونی با پلاسمای خون تماس مستقیم داشته و حفظ محیط عادی بدن (هموستاز) در محدوده خیلی ظریف ممکن باشد.

در نواحی خاصی در مغز سد خونی - مغزی وجود ندارد، نظیر Pineal body، هیپوتالاموس، لوب خلفی هیپوفیز، Tuber cinereum. دیواره Optic recess بطن سوم، و Area postrema انتهایی تحتانی کف بطن چهارم. سد خونی مغزی بعلاوه وجود اتصالات محکم (Tight junction) در بین سلولهای اندوتلیال جدار مویرگهای خونی ایجاد میشود. در محل هایی که سد خونی- مغزی وجود ندارد، سلولهای اندوتلیالی جدار مویرگهای خونی دارای سوراخهایی هستند که از طریق آن مولکولهای پروتئین و مواد معدنی موجود در خون به بافت مغز نفوذ می کنند. ساختارهایی که سد خونی - مغزی را درست میکنند و حایل بین خون و نورون ها هستند عبارتند از اندوتلیوم جدار عروق، غشای پایه، و سلول های گلیال.

## بخش هشتم

### اعصاب مغزی (Cranial Nerves)

بخشی از اعصاب محیطی عبارتست از ۱۲ زوج اعصاب مغزی که از شماره یک الی ۱۲ لاتین (I - XII) نام گذاری می شوند البته هر کدام نام خاصی را عمدتاً براساس وظیفه ای که بعهده دارد نیز دارند.

عصب زوج I یا بویائی (Olfactory) و زوج II یا بینایی اعصاب محیطی واقعی نبوده بلکه در اصل رشته های وابسته به مغز هستند که اولی از تالانسفال و دومی از دیانسفال منشأ گرفته اند و عصب زوج XI یا عصب شوکی (Accessory) عصبی است که بخشی از آن از نخاع و بخش دیگر از تنه مغزی منشأ می گیرد. ۹ زوج باقی مانده تماماً مرتبط با تنه مغزی می باشند. مبداء ظاهری اعصاب مغزی (Superficial origin) قبلاً در تنه مغزی ذکر شده است این اعصاب بعد از خروج از سوراخهای مجسمه در ناحیه سر و گردن منتشر می شوند. بجز عصب زوج X یا عصب واگ (Vagus) که گسترش آن تا قفسه صدری و شکم نیز می رسد.

اعصاب مغزی زوجهای I، II و VIII تحت عنوان اوران های حس اختصاصی (Special sensory input) می باشند. اعصاب مغزی III، IV و VI حرکات چشم و انقباض مردمک را کنترل می کنند.

اعصاب مغزی XI و XII حرکتی خالص هستند (XI عصب دهنده به عضله جناغی - چنبری - پستانی، دوزنقه و نیزه ای حلقی و XII عصب دهنده به عضلات زبان).

اعصاب مغزی V، VII، IX و X اعصاب مختلط هستند.

اعصاب مغزی III، VII، IX و X حامل رشته های پاراسمپاتیکی نیز هستند.

اعصاب مغزی از رشته هایی با وظایف مختلف تشکیل شده اند که هر کدام آن ها را اجزاء عمل کردی (Functional component) می گویند. که در جدول زیر خلاصه شده است:

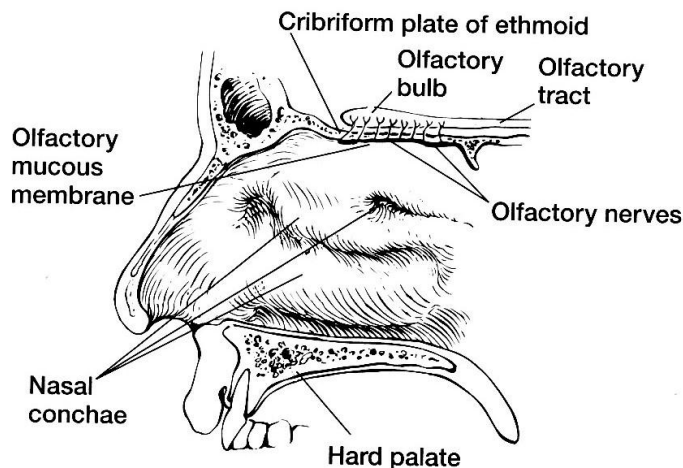


**Table 18-1 The Letter Symbols Commonly Used to Indicate the Functional Components of Each Cranial Nerve**

Component	Function	Letter Symbols
<b>Afferent nerve fibers</b>		
General somatic afferent	General sensations	GSA
Special somatic afferent	Hearing, balance, vision	SSA
General visceral afferent	Viscera	GVA
Special visceral afferent	Smell, taste	SVA
<b>Efferent nerve fibers</b>		
General somatic efferent	Somatic striated muscles	GSE
General visceral efferent	Glands and smooth muscles (parasympathetic innervation)	GVE
Special visceral efferent	Branchial arch striated muscles	SVE

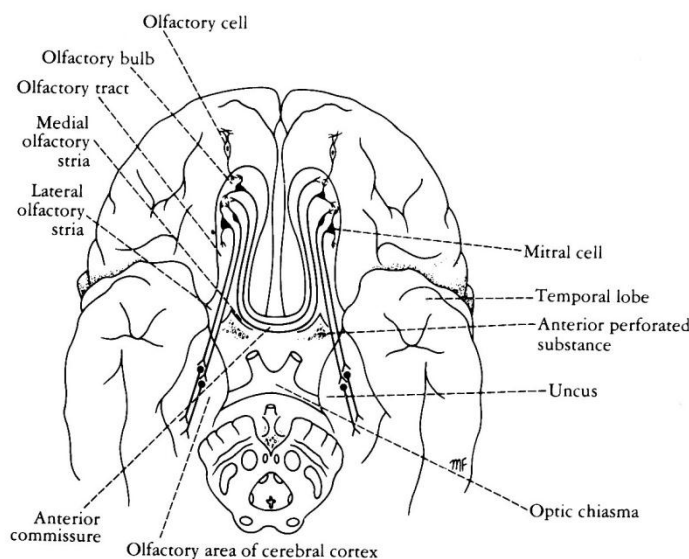
**عصب مغزی زوج I یا عصب بویایی (Olfactory Nerve)**

این عصب که حس بویایی را به مغز هدایت می کند ، از اپی تلیوم بویایی (Olfactory mucous membrane) که در قسمت فوقانی حفره بینی یعنی بالاتر از شاخک فوقانی قرار دارد شروع می شوند. دستجات رشته های عصبی از سوراخ های صفحه غربالی استخوان اتموئید که در سقف بینی قرار گرفته وارد جمجمه شده و در سلولهای که جمعاً پیاز بویایی (Olfactory bulb) را درست می کنند ختم می شوند (شکل ۸-۱) .



(شکل ۸-۱) نمای جانبی پیاز ، نوار ، مخاط و عصب بویایی

می دانیم که پیاز بویایی هر طرف در شیار بویایی واقع در سطح تحتانی (کاسه چشمی) لوب پیشانی نیمکره مغزی همان طرف قرار گرفته ضمناً سلولهای پیاز بویایی اکسون هایی از نورون های پیاز بویایی طرف مقابل از طریق روابط سفید قدامی و نوار بویایی دریافت می کند. (شکل ۸-۲).



( شکل ۲-۸ ) ارتباط پیاز های بویایی دو طرف از طریق رابط سفید قدامی

نوار بویایی (Olfactory tract) مجموعه رشته های آوران و وبران از نورون های پیاز بویایی است و به صورت دسته ای از رشته ها در طول شیار بویایی سطح تحتانی لوب پیشانی به سمت عقب رفته و در حد قدامی فضای سوراخ شده قدامی بدو ریشه داخلی و خارجی (Medial and lateral olfactory stria) تقسیم می شود که به ترتیب دیوار قدامی داخلی و قدامی خارجی فضای سوراخ شده قدامی را درست می کنند. (شکل ۲-۸).

Lateral stria اطلاعات بویایی را به قشر بویایی که در بخش قدامی شکنج پاراهیبوکامپال است و قشر Piriform گفته میشود و به مجموعه هسته ای بادامی می برد. درحالیکه Medial stria اطلاعات بویایی یک سمت را از طریق رابط سفید قدامی به طرف مقابل برده و به پیاز بویایی طرف مقابل می رساند.

حس بویایی از طریق ارتباطات مجموعه هسته ای بادامی با تالاموس به آن میرسد.

### نکات کلینیکی (clinical points)

- ۱- تجدید پذیر بودن نورون های اولیه حس بویایی بدین معنی که حدوداً در هر ماه یک بار سلولهای مخاط بویایی که نوعی Neuroepithelium هستند ، بازسازی می شوند.
- ۲- از بین رفتن حس بویایی (Anosmia)
- الف: در جریان گرفتاری مخاط بویایی به عفونت های ویروسی از جمله سرماخوردگی.
- ب: در جریان ضربات سر بعلت قطع رشته های نازک عصب بویایی در محل صفحه غربالی.
- ج: چون پیاز بویایی در زیر سطح تحتانی لوب پیشانی قرار گرفته ، لذا تومورهای لوب پیشانی و یا تورم ناشی از مننژیت در آن ناحیه می توانند با فشار به مسیر بویایی باعث Anosmia شوند.

### شرح حال

کارگر ساختمانی بعد از سقوط از ارتفاع دچار ضربه به ناحیه پیشانی و اختلال هوشیاری گذرا شده است. دو هفته بعد از تروما متوجه عدم درک بویایی شده است . بمدت ۳ هفته گاهگاهی ترشحات صاف از بینی داشته است که تدریجاً کم و برطرف گشته ، در بررسی رادیوگرافیک شکستگی قاعده جمجمه در صفحه غربالی (cribriform plate) استخوان اتمویددارد، تدریجاً بویایی بهتر شده است.

آنوسمی و هیپوسمی بعلت تروما به عصب بویایی می باشد. و ترشح از بینی حاوی مایع مغزی نخاعی (CSF) است.

## عصب زوج II یا عصب بینائی (Optic Nerve)

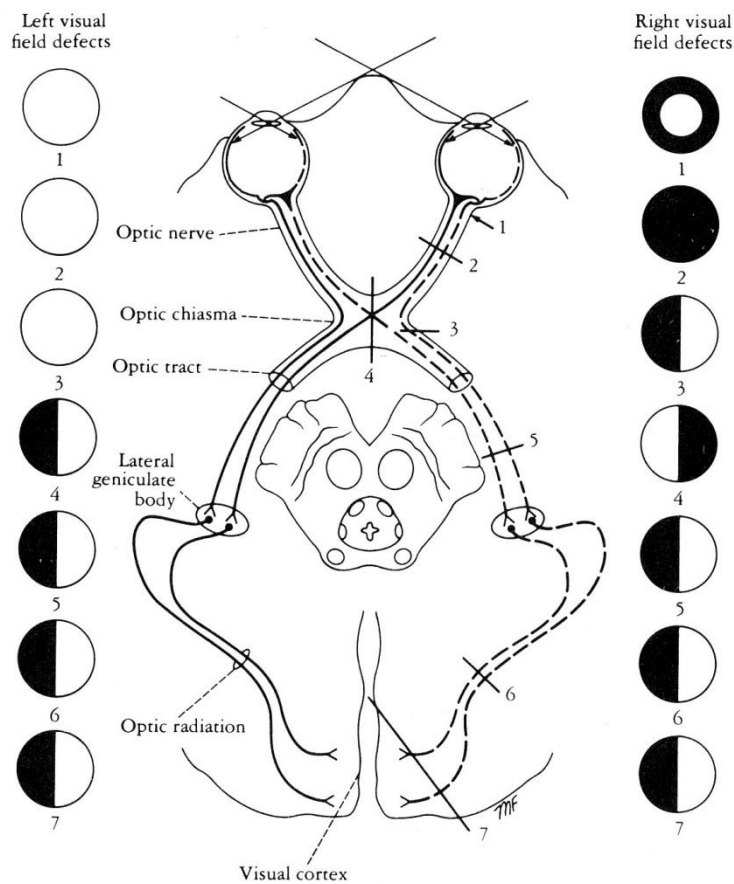
این عصب تحت عنوان راه بینائی (Optic pathway) به عنوان بخشی از متاتالاموس در مبحث دیانسفال شرح داده شده.

### نکات کلینیکی (clinical points)

اختلال در میدان بینائی (Visual field) بدنبال ضایعه در مسیر بینائی :

انواع مختلف اختلال در میدان بینائی در (شکل ۳-۸) نشان داده شده است. توجه داشته باشیم که اختلال در میدان بینائی مربوط به یک چشم بطوریکه شخص در مرکز میدان دید دارد ولی اطراف را نمی بیند (Circumferential blindness) در جریان هیستری و یا نوریت عصب بینائی نیز دیده می شود .

کوری کامل یک چشم بدنبال قطع یا خرابی کامل عصب بینائی آن سمت می باشد.



( شکل ۳-۸ ) علائم کلینیکی ضایعه قسمت های مختلف مسیر بینائی

### شرح حال

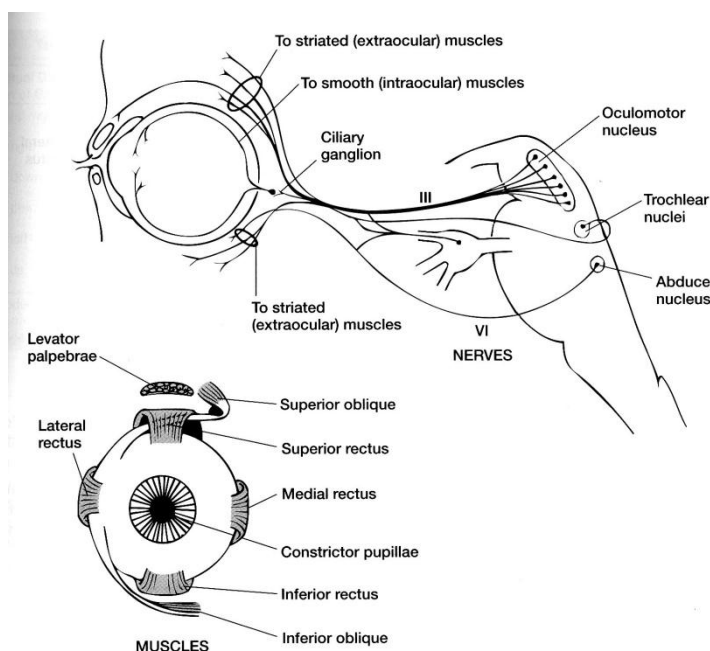
-خانم ۲۳ ساله ای با تاری دید ناگهانی چشم راست مراجعه کرده است که از دو روز قبل تارتر شده است درد رترو اوربیت با حرکات کره چشم تشدید می شود و رنگ قرمز را واضح تشخیص نمی دهد در پری متری اسکوتوم مرکزی دارد ، پاسخ رفلکس بنور کم شده ، ته چشم نرمال است .

با تشخیص نوریت رترو بولبار درمان میشود.

### عصب زوج III یا عصب محرک مشترک چشم (Oculomotor Nerve)

این عصب کاملاً حرکتی است. مبداء اصلی آن از هسته اصلی این عصب در مغز میانی (رشته های حرکتی برای عضلات مخطط خارجی چشم) و هسته فرعی این عصب در مغز میانی (رشته های پیش عقده ای پاراسمپاتیک برای عضلات صاف داخل چشم نظیر مژگانی و تنگ کننده مردمک) می باشد.

مبداء ظاهری این عصب از شیار داخلی ساق مغزی است. عصب محرک مشترک چشم وقتی تنه مغزی را ترک می کند حاوی رشته های حرکتی سوماتیک و رشته های پیش عقده ای پاراسمپاتیک است. این عصب پس از طی حفره مغزی میانی از سینوس غاری عبور کرده و از طریق شکاف کاسه چشمی فوقانی (Superior orbital fissure) وارد کاسه چشم می شود. رشته های حرکتی سوماتیک این عصب به عضله بالا برنده پلک فوقانی، عضلات راست فوقانی، داخلی و تحتانی و عضله مایل تحتانی عصب می دهند. و رشته های پیش عقده ای پاراسمپاتیک وارد عقده مژگانی (Ciliary ganglion) شده رشته های پس عقده ای پاراسمپاتیک که از عقده مژگانی شروع می شوند بنام اعصاب مژگانی کوتاه (Short ciliary nerves) به عضله مژگانی و عضله تنگ کننده مردمک می روند (شکل ۴-۸).



(شکل ۴-۸) اعصاب محرک مشترک چشم، تروکلئار و محرک خارجی چشم. عضلات چشم

در مورد عضله تنگ کننده مردمک این رشته ها به الیاف حلقوی آن عصب می دهند لذا انقباض آنها باعث تنگی مردمک می شود در حالیکه الیاف شعاعی این عضله توسط رشته های سمپاتیک که از عقده سمپاتیک فوقانی گردن منشأ گرفته و به همراه عروق به چشم رسیده اند عصب دهی می شوند و تحریک آنها با انقباض الیاف شعاعی گشاد شدن مردمک را سبب می شود.

### نکات کلینیکی (Clinical points)

فلج کامل عصب III (Complete oculomotor paralysis)

در فلج کامل عصب III، چشم قادر به حرکت به سمت بالا، پائین و داخل نمی باشد. در حالت استراحت چشم به سمت خارج نگاه می کند که به این حالت استرابیسم خارجی (External strabismus) می گویند که به دلیل فعالیت عضله راست

خارجی است . ضمنا چشم به سمت پائین نیز نگاه می کند که در اثر فعالیت عضله مایل فوقانی است. در نتیجه مریض دو بینی (Diplopia) دارد.

افتادگی پلک فوقانی (Ptosis) در اثر فلج عضله بالا برنده پلک فوقانی است. مردمک کاملا متسع شده و به تحریک نوری پاسخ نمی دهد که به علت فلج اسفنجر مردمک و عمل مقابل گشاد کننده مردمک که توسط سمپاتیک عصب دهی می شود. لذا تطابق غیر ممکن است.

### فلج ناکامل عصب III ( Incomplete oculomotor Paralysis )

ضایعه ناکامل این عصب شایع است و ممکن است عصب دهی عضلات خارجی چشم و یا عصب دهی عضلات داخلی چشم دست نخورده باقی بماند.

حالتی را که عصب دهی عضلات خارجی چشم باقی می ماند ولی عصب دهی اسفنجر مردمک و عضلات مژگانی خراب شده باشد به نام Internal ophthalmoplegia و عکس آن حالت را بنام External ophthalmoplegia می گویند.

## شرح حال ۱

مرد ۵۰ ساله ای با سابقه دیابت دچار دوبینی و پتوز کامل شده است . که رفلکس به نور طبیعی است چشم بخارج منحرف شده و درد ندارد .

ایسکمی عصب اکولوموتور بعلت دیابت مطرح است.

## شرح حال ۲

بیماری با دوبینی افقی در دید نزدیک معاینه شد چشم چپ به پائین و خارج منحرف شده و دو بینی در جهت بالا و داخل بیشتر می شود و نمی تواند چشم را به بالا و داخل و پائین حرکت دهد. رفلکس بنور مختل است و نمی تواند تطابق نماید . آنژیوگرافی توصیه شد .

فلج عصب اکولوموتور بعلت آنوریسم شریان مغزی خلفی است.

## عصب زوج IV یا عصب تروکلنار (Trochlear nerve)

این عصب کاملا حرکتی است . مبدا اصلی آن از هسته Trochlear در تنه مغزی است . مبدا ظاهری آن پشت تنه مغزی و در پایین برجستگی های تحتانی مغز میانی است. این عصب نازک ترین عصب از اعصاب مغزی می باشد و مسیر آن از سطح خلفی تنه مغزی به طرف سطح جانبی و سپس به سمت جلو می باشد که از حفره مغزی میانی عبور کرده وارد سینوس غاری شده و از طریق شکاف کاسه چشمی فوقانی وارد کاسه چشمی شده و به عضله مایل فوقانی (Superior oblique) عصب می دهد (شکل ۴-۸) .

### نکات کلینیکی (Clinical point)

از آنجائیکه تنها عصب مغزی است که از سطح خلفی تنه مغزی خارج می شود لذا جهت رسیدن به جلو مسیر طولانی را باید طی کند که این مساله باضافه باریک بودن آن سبب آسیب پذیر بودن آن در جریان ضربات سر است .

## فلج عصب تروکلنار (Trochlear nerve)

در جریان فلج عصب تروکلنار وقتی بیمار بطور مستقیم به پائین نگاه می کند دو بینی دارد ، که بخاطر فلج عضله مایل فوقانی است و چشم ، به داخل و پائین چرخش پیدا کرده. اگر از بیمار بخواهیم چشم را به پایین و خارج بچرخاند نمی تواند.



## شرح حال

بیماری با دوبینی عمودی مراجعه کرده که از پله پائین آمدن و در مطالعه مشکل دارد و در چرخش بدخل دوبینی بدتر می شود در معاینه وقتی بطور مستقیم نگاه می کند چشم راست کمی به بالا منحرف شده و سر را بطرف شانه چپ کج می کند .  
عارضه فلج عصب تروکلئار راست بعلت ایسکمی است.

### عصب زوج V یا عصب سه قلو (Trigeminal nerve)

این عصب بزرگترین عصب از اعصاب مغزی است ، و چون دارای سه شاخه مهم به نام های چشمی یا (V<sub>1</sub>) Ophthalmic ، فکی فوقانی یا Maxillary (V<sub>2</sub>) و فکی تحتانی یا Mandibular (V<sub>3</sub>) می باشد لذا به نام سه شاخه یا سه قلو (Trigeminal) نامیده می شود.

هسته های آن در هر سه قسمت تنه مغزی بوده و مبدا ظاهری آن در مرز سطح قدامی با سطح جانبی پل مغزی است . این عصب شامل رشته های حسی و رشته های حرکتی می باشد .

اجزاء حسی عصب سه قلو رشته های مربوط به نورون های دو قطبی هستند که تجمع نورون ها عقده سه قلو (Trigeminal ganglion) را درست می کند که در روی سطح قدامی فوقانی قسمت خار (petrous) استخوان گیجگاهی (Temporal bone) قرار گرفته ، زواید محیطی این نورون ها حس مربوط به درد ، حرارت ، لمس و فشار را از پوست صورت و مخاط حفره های صورت دریافت کرده و زواید مرکزی آن ها این حس ها را به هسته های عصب سه قلو در تنه مغزی منتقل می کند .

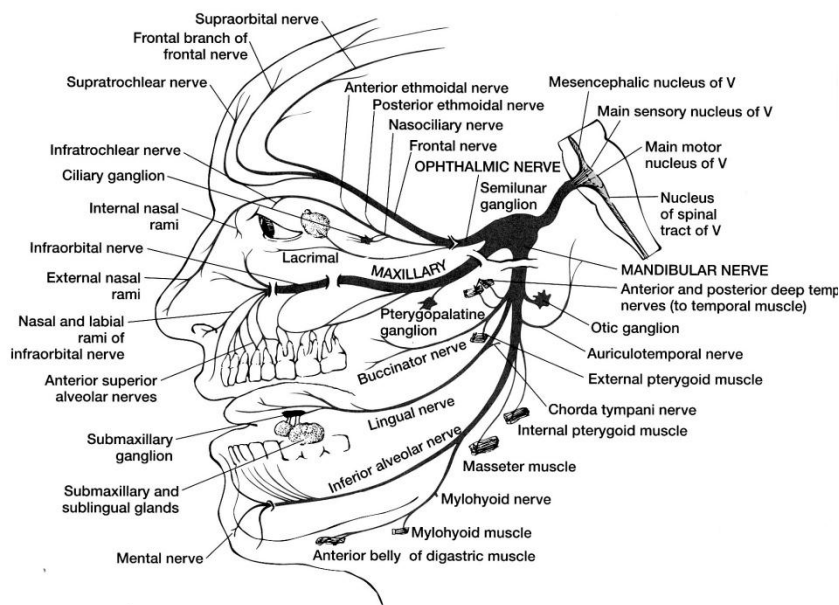
اجزاء حرکتی عصب سه قلو عبارت است از اکسون نورون های تشکیل دهنده هسته حرکتی عصب سه قلو که در پل قرار دارد و این رشته ها به همراه شاخه فکی تحتانی عصب سه قلو به عضلات جونده ، عضله Tensor tympani ، Tensor veli palatini ، Mylohyoid و بطن قدامی عضله دو بطنی عصب میدهد.

این عصب را اگر از مبدا ظاهری آن بررسی کنیم از حفره مغزی خلفی به سمت جلو آمده و در حفره مغزی میانی به عقده سه قلو که در حفره مربوطه بروی سطح قدامی فوقانی Petrous قرار گرفته می رسد . از سه شاخه این عصب ، عصب Ophthalmic و عصب Maxillary تماما تشکیل شده از رشته های محیطی نورون های عقده سه قلو درحالیکه در شاخه Mandibular علاوه بر رشته های محیطی نورون های عقده سه قلو اکسون های نورون های هسته حرکتی نیز وجود دارند یعنی فقط این شاخه از عصب سه قلو حسی و حرکتی می باشد .

### شاخه چشمی (Ophthalmic)

بالاترین و کوچکترین شاخه عصب سه قلو می باشد کاملا حسی است و حس کره چشم ، کاسه چشم و ناحیه پیشانی را به مرکز می برد و از طریق شکاف کاسه چشمی فوقانی وارد جمجمه شده به عقده سه قلو می رسد.

شاخه چشمی Ophthalmic nerve (V<sub>1</sub>) خود از مجموعه چند شاخه فرعی درست شده نظیر عصب اشکی (Lacrimal nerve) عصب پیشانی (Frontal nerve) و عصب نازوسیلیاری (Nasociliary nerve) (شکل ۵-۸)



( شکل ۵-۸ ) عصب سه قلو و شاخه های آن

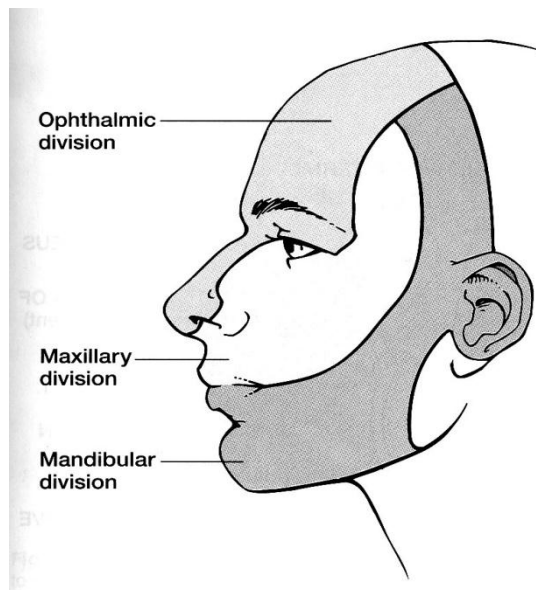
### شاخه فکی فوقانی (Maxillary)

عصب فکی فوقانی نیز گفته می شود ( $V_2$ ) شاخه میانی عصب سه قلو بوده و کاملاً حسی می باشد. این شاخه نیز نظیر شاخه چشمی رشته های محیطی سلولهای عقده سه قلو هستند، که پس از جدا شدن از عقده مذکور از طریق سوراخ گرد (*Foramen rotundum*) جمجمه را ترک کرده وارد حفره *Pterygopalatine* می شود، در این حفره دو یا سه شاخه ارتباطی به عقده *Pterygopalatine* که بزرگترین عقده پاراسمپاتیکی در سر و گردن است می دهد. سپس عصب فکی فوقانی در کف کاسه چشم در شکاف کاسه چشمی تحتانی (*Inferior orbital fissure*) به سمت جلو رفته و وارد کانال تحت کاسه چشمی می شود. پس از عبور از این کانال از سوراخ تحت کاسه چشمی (*Infraorbital foramen*) خارج شده و حس ناحیه زیر چشم را تامین می کند. از عصب فکی فوقانی قبل از ورود آن به کانال تحت کاسه چشمی شاخه ای جدا می شود بنام گونه ای (*Zygomatic*) که به غده اشکی می رود و در اصل حاوی رشته های پاراسمپاتیکی است که از گانگلیون *Pterygopalatine* وارد عصب فکی فوقانی شده اند و جهت ترشح غده اشکی هستند. منشا اصلی این رشته ها از هسته بزاقی فوقانی است و توسط عصب صورتی به عقده *Pterygopalatine* رسیده است (شکل ۵-۸).

شاخه فکی فوقانی ( $V_2$ ) نیز گفته می شود با شاخه های متعدد خود از جمله *Superior Zygomatic nerve* و *alveolar nerve* حس ناحیه فک فوقانی، دندان های فک فوقانی و لثه اطراف دندانهای مذکور را تامین می کند. (شکل ۵-۶).

### شاخه فکی تحتانی یا عصب فکی تحتانی (*Mandibular nerve*) یا $V_3$

بزرگترین و پائین ترین شاخه عصب سه قلو می باشد. این عصب دارای قسمت حسی و قسمت حرکتی است. بخش حسی آن نیز نظیر دو شاخه دیگر رشته های مربوط به نورون های عقده سه قلو بوده و بخش حرکتی آن اکسون نورون های هسته حرکتی عصب سه قلو می باشند. این عصب از طریق سوراخ بیضی (*Foramen ovale*) بال بزرگ استخوان شب پره جمجمه را ترک می کند. عصب بعد از عبور از سوراخ بیضی در مجاورت عقده *Otic* که یکی از عقده های پاراسمپاتیکی سر و گردن است قرار می گیرد. عقده *Otic* جسم سلولی نورون هایی است که ترشح بزاق از غده بنا گوش (*Parotid gland*) را تحریک میکنند. منشا اصلی رشته ها از هسته بزاقی تنه مغزی است و توسط عصب زوج نهم به این عقده رسیده اند و توسط شاخه ارتباطی بین این عقده و عصب فکی تحتانی با آن عصب همراه می شوند.



( شکل ۶-۸ ) انتقال حس توسط شاخه های عصب سه قلو

عصب فکی تحتانی در طی مسیر خود از سطح خارجی عضله تریگوئید داخلی (Medial pterygoid muscle) به طرف جلو رفته و با سطح داخلی شاخه استخوان فک تحتانی (Ramus of mandible) تماس پیدا می کند . در این ناحیه عصب Chorda tympani (شاخه ای از عصب صورتی ) به آن می پیوندد . عصب Chorda tympani حامل رشته های حس چشائی دو سوم قدامی زبان و همچنین رشته های پاراسمپاتیکی است که به عقده پاراسمپاتیکی تحت فکی (Submandibular ganglion) می رود این عقده در بالای غده بزاقی تحت فکی قرار دارد. و رشته هایی از آن جهت ترشح غدد بزاقی تحت فکی و زیر زبانی (Sublingual) می روند.

از عصب فکی تحتانی شاخه ای جدا می شود بنام عصب Inferior alveolar که از طریق سوراخ فک تحتانی وارد استخوان فک تحتانی شده و به طرف ریشه دندان های فک تحتانی رفته حس آن ها را تامین می کند شاخه دیگری بنام عصب زبانی (lingual Nerve) نیز جدا شده و حس عمومی  $\frac{2}{3}$  قدامی زبان را تامین می کند . در عصب Lingual رشته های

پاراسمپاتیکی از عصب Chorda tympani نیز هستند که جهت انتقال حس چشائی  $\frac{2}{3}$  قدامی زبان می باشند (شکل ۵-۸) پس حس ناحیه فکی تحتانی، دندان های فک تحتانی و لثه اطراف آن ها توسط بخش حسی شاخه فک تحتانی تامین می شود. (شکل ۶-۸)

الیاف حرکتی سوماتیک همراه عصب فکی تحتانی به عضلات جونده (masseter, temporalis , medial & lateral pterygoid)، عضله Tensor tympani ، عضله Tensor veli palatini ، عضله Mylohyoid و بطن قدامی عضله Digastric عصب داده و باعث حرکت فک در جریان جویدن غذا ، سخن گفتن و تغییرات کشش پرده صماخ و کام نرم می شوند(شکل ۵-۸).

### نکات کلینیکی (Clinical points)

علائم درگیری عصب سه قلو عبارت ست از اختلال حس در مسیر شاخه های مربوطه ، اختلال شنوائی به دلیل فلج عضله Tensor tympani و اختلال جویدن بدلیل فلج عضلات جونده

Tic douloureux (Trigeminal neuralgia): مشخصه آن درد شدید در مسیر یک یا چند شاخه عصب سه قلو می باشد ، که احتمالاً ناشی از فشار عروق مجاور به عقده تری ژمینال و یا ریشه های عصب سه قلو می باشد .

## شرح حال

خانم ۳۰ ساله ای با درد تیر کشنده صورت از یک هفته قبل که توسط دندانپزشک معرفی شده است می گوید درد حمله ای و تکرار شونده ، شوک مانند است و مثل برق تیر می کشد و در مسیر فک پائین و بالا است ، بمدت ۳-۵ ثانیه و شدید البته بین حملات هم گاهی درد دارد. صحبت کردن ، جویدن و حتی تماس با هوای سرد باعث شروع حمله درد می گردد. در معاینه ENT طبیعی است. نبض های محیطی نرمال هستند. علائم اتونوم ندارد. Brain MRI طبیعی است. بیمار سابقه چنین حملاتی را ماه قبل بمدت دو هفته داشته است. با تشخیص نورالژی تریژیمو و تجویز کاربامازپین کنترل شد.

## عصب زوج VI یا عصب محرک خارجی چشم (Abducens nerve)

این عصب کاملاً حرکتی می باشد. مبدا رشته های آن از هسته مربوطه در پل مغزی و مبدا ظاهری آن در شیار بصل النخاعی - پل است. عصب محرک خارجی چشم پس از ترک تنه مغزی مسیر را به طرف بالا و جلو طی کرده از حفره مغزی خلفی به سمت رأس استخوان خاره رفته سپس وارد سینوس غاری شده و پس از عبور از داخل سینوس در نزدیک شریان کاروتید داخلی از طریق شکاف کاسه چشمی فوقانی وارد کاسه چشم شده و به عضله راست خارجی چشم عصب می دهد (شکل ۴-۸).

## نکات کلینیکی (Clinical points)

در مورد اعصاب مغزی زوجهای سوم، چهارم و ششم ، که به عضلات خارجی چشم عصب داده و در حرکت چشم شرکت دارند به نکات زیر اشاره می شود:

- ۱- استرابیسم (Strabismus): در اثر فلج عضلات اطراف چشم است. که انحراف چشم به داخل (Internal strabismus) و یا انحراف چشم به خارج استرابیسم خارجی (External strabismus) است ، و در اولی محور دو چشم همدیگر را قطع می کنند و در دومی محور دو چشم از همدیگر دور می شوند.
- ۲- دو بینی (Diplopia): که در جریان اختلال در تنظیم محور بینائی ، بیمار وقتی با دو چشم نگاه می کند اشیاء را دو تا می بیند ، البته حالتی است که اصطلاحاً Subjective می باشد یعنی بیمار بیان می کند .
- ۳- افتادگی پلک (Ptosis) در اثر فلج عضله بالا برنده پلک فوقانی دیده می شود .
- ۴- ضایعه عصب محرک خارجی چشم (Abducens nerve lesion) مسیر طولانی این عصب در داخل جمجمه باعث می شود که در جریان ضربات سر احتمال صدمه عصب زیاد شود . ضایعه این عصب باعث فلج شدن عضله راست خارجی می شود و کره چشم بیمار توان چرخیدن به خارج ندارد . لذا در حالت استراحت چشم بدخل چرخیده ( استرابیسم داخلی ) که بعلت عمل عضله راست داخلی است.

## شرح حال ۱

مرد دیابتی با دو بینی درد ناک مراجعه کرده است که در دید دور دوبینی افقی او بیشتر شده و در نگاه به چپ چشم راست به داخل آمده و چشم چپ به خارج نمی رود . فلج ابدوسنس با مکانیسم ایسکمی مطرح است.

## شرح حال ۲

بیمار خانم ۳۰ ساله ای با درد صورت و چشم چپ مراجعه کرده است . در معاینه پروپتوز به همراه محدودیت همه حرکات چشم چپ ، پتوز و پرخونی ملتحمه دارد . چشم چپ برجسته و در اعمال فشار به کره چشم مقاومت حس می شود. پاسخ به نور ضعیف و رفلکس قرنیه ضعیف می باشد . اختلال حس درد و حرارت در مسیر شاخه افتالمیک (VI) دارد . بیمار سابقه سینوزیت داشته . با آنژیوگرافی و تشخیص ترمبوز سینوس کاورنو چپ درمان شده است.

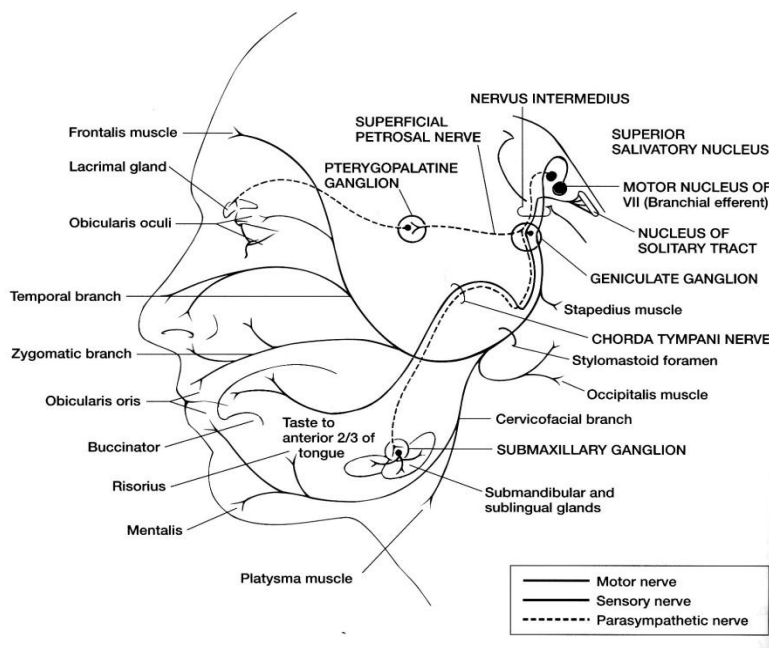
### عصب زوج VII یا عصب صورتی (Facial nerve)

این عصب حسی ، حرکتی و پاراسمپاتیک است. هسته حرکتی اصلی ، هسته بزاقی فوقانی واشکی ( پاراسمپاتیک ) و هسته منزوی ( حسی ) هسته های مرتبط با عصب صورتی هستند که در تنه مغزی قرار دارند . مبدا ظاهری عصب صورتی در شیار بصل النخاعی – پلی است. این عصب پس از ترک تنه مغزی حاوی عصب صورتی اصلی (Facial nerve proper) و عصب واسطه‌ای (Intermediate nerve) (ریشه حسی) است که مجموعه رشته ها از سوراخ داخلی گوش (Internal acoustic meatus) عبور می کنند . مسیری را در داخل قسمت Petrous استخوان گیجگاهی طی می کند تا از سوراخ نیزه ای- پستانی (Stylomastoid foramen) خارج شده وارد ناحیه صورت شود. البته در طول مسیر شاخه هایی از آن جدا می شوند و می دانیم در مسیر داخل استخوانی آن عقده زانوئی (Geniculate ganglion) قرار گرفته که از جسم سلولی نورون های مسئول انتقال حس چشائی تشکیل شده.

عصب صورتی اصلی (Facial nerve proper) که در اصل اکسون های نورون های حرکتی واقع در هسته عصب صورتی هستند بعد از طی مسیر استخوانی و خارج شدن از سوراخ نیزه ای- پستانی به عضلات تغییر دهنده چهره صورت muscles expression ، عضله Platysma و عضله Stapedius گوش داخلی عصب می دهند . عصب واسطه‌ای (Intermediate nerve) رشته های پیش عقده ای پاراسمپاتیک هستند که به عقده Pterygopalatine می روند و از آن عقده رشته های پس عقده ای از طریق عصب Greater petrosal پاراسمپاتیک به غده اشکی می روند و از طریق عصب Chorda tympani و عقده Submandibular به غدد بزاقی تحت فکی و تحت زبانی می روند. رشته های آوران احشائی (Visceral afferent) در عصب واسطه ای مربوط به سلولهای عقده Geniculate هستند که حس چشائی را از  $\frac{2}{3}$  قدامی زبان و از طریق عصب Chorda typani به هسته Solitary می برند.

تعدادی رشته های آوران پیکری (Somatic afferent) نیز که حامل حس پوست گوش خارجی هستند از طریق عصب صورتی به سمت تنه مغزی هدایت می شوند. این رشته ها در تنه مغزی به هسته حسی عصب سه قلو می روند و در اصل بخشی از سیستم حسی Trigeminal هستند.

رشته های وایران احشائی (Visceral efferent) ، اکسون هایی از هسته بزاقی فوقانی هستند که همراه عصب صورتی به صورت رشته های پیش عقده ای به عقده Pterygopalatine و عقده Submandibular رفته و رشته های پس عقده ای آنها به ترتیب غده اشکی و غده های بزاقی تحت فکی و تحت زبانی می روند و ترشح آنها را سبب میشوند. (شکل ۸-۷)



( شکل ۸-۷ ) عصب صورتی و شاخه های آن



### نکات کلینیکی (Clinical points)

#### فلج عصب صورتی (Facial nerve paralysis)

بسته باینکه ضایعه چه قسمتی از مسیر عصب باشد علائم متفاوت دارد:  
ضایعه در محل سوراخ Stylomastoid با صدمه به رشته های حرکتی سوماتیک سبب فلج شل در تمام عضلات تغییر دهنده چهره صورت در سمت مربوطه خواهد شد.  
ضایعه اگر در محلی از مسیر استخوانی باشد که عصب Chorda typani گرفتار شود کاهش ترشح بزاق و از بین رفتن حس چشائی  $\frac{2}{3}$  قدامی زبان مشهود است.

وجود ضایعه کمی بالاتر یعنی قبل از جدا شدن شاخه Stapedius ، با اختلال در عمل کرد استخوانچه های گوش میانی سبب کاهش شنوائی خواهد شد.

اگر ضایعه بالاتر باشد یعنی رشته های سوماتیک و رشته های پاراسمپاتیک گرفتار شوند تمام علائم فوق با هم دیده خواهد شد.

ضایعه در محل مجرای داخلی گوش بدلیل همراهی عصب صورتی با عصب شنوائی - تعادلی می تواند تمام اختلالات مربوط به عصب صورتی باضافه گرفتاری عصب شنوائی - تعادلی را داشته باشد.

#### شرح حال

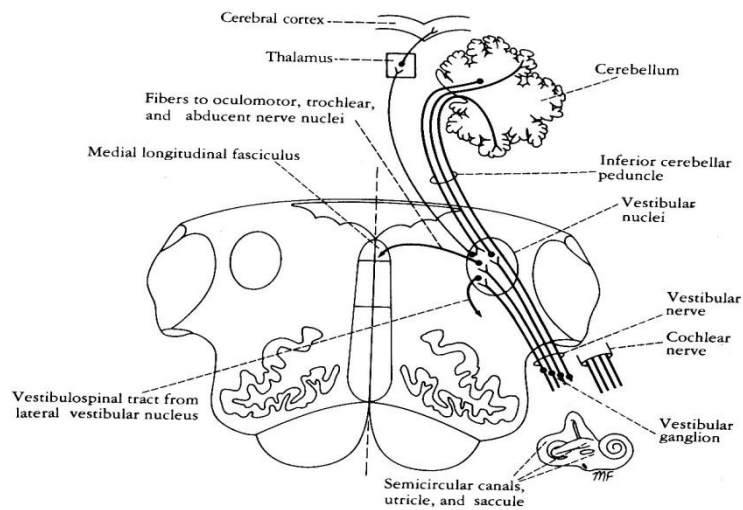
بیماری با درد پشت گوش از ۲ روز قبل دچار ضعف عضلات صورت و انحراف صورت به راست شده است که در غذا خوردن لقمه در گوشه دهان گیر می افتد و در خندیدن دچار انحراف صورت می شود . در معاینه چشم راست باز است و نمی تواند پلک بزند و در بستن چشم مردمک بطرف بالا می رود . (فنومن بلز ) و چین نازولیبال چپ محو شده است . حس چشایی جلو زبان و دهان کم شده است.  
فلج Bells palsy عصب فاسیال چپ مطرح می باشد.

#### عصب زوج VIII یا عصب شنوائی - تعادلی (Vestibulo cochlear nerve)

این عصب شامل دو قسمت کاملاً مجزا است ، یکی عصب تعادلی (Vestibular nerve) و دیگری عصب شنوائی (Cochlear nerve) و مجموعاً اطلاعات مربوط به شنوائی و تعادل را از گوش داخلی به سیستم عصبی مرکزی منتقل می کنند.

#### عصب تعادلی (Vestibular nerve)

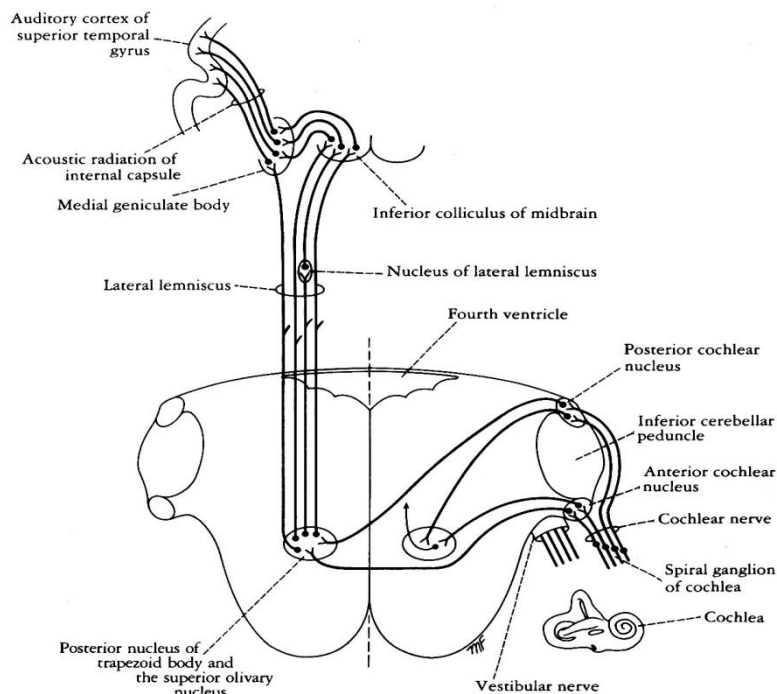
این عصب اطلاعات حس تعادل را از Utricle و Saccule گوش داخلی که مربوط به وضع (Position) سر می باشند و نیز از مجاری نیم دایره ( Semicircular canals ) که مربوط به حرکت (Movement) سر هستند به سمت سیستم عصب مرکزی می برد . رشته های عصبی آن زواید نورون های موجود در عقده دهلیزی (Vestibular ganglion) هستند که این عقده در مجرای داخلی گوش قرار گرفته. این رشته ها که مجموعاً بخش دهلیزی یا تعادلی عصب شنوائی - تعادلی را درست می کنند همراه با بخش شنوائی از طریق مجرای داخلی گوش وارد جمجمه شده و از طریق شیار بین پل مغزی و بصل النخاع وارد تنه مغزی شده، به هسته های دهلیزی که هم در بصل النخاع و هم در پل هستند ختم می شوند و تعدادی از رشته های آن مستقیم به مخچه می روند . ارتباطات هسته های دهلیزی در (شکل ۸-۸) بطور خلاصه آنرا مشاهده می شود.



( شکل ۸-۸ ) عصب دهلیزی ، هسته های دهلیزی و ارتباطات آنها

### عصب شنوایی (Cochlear nerve)

این عصب ایмпالس های مربوط به صدا را از جسم Corti در حلزون (Cochlea) گوش داخلی بسمت سیستم عصبی مرکزی می برد و رشته های آن زواید نورون های عقده Spiral حلزون می باشند . محل اتصال آن به تنه مغزی به عنوان مبدا ظاهری این عصب در شیار بصل النخاعی - پلی است. رشته های عصب شنوایی در هسته های شنوایی (Cochlear nuclei) تنه مغزی ختم می شوند و خلاصه مسیر شنوایی در ( شکل ۸-۹) مشاهده می شود .



( شکل ۸-۹ ) عصب شنوایی ، هسته های شنوایی و مسیر شنوایی

### نکات کلینیکی (Clinical pionts)

ضایعه عصب شنوائی تعادلی رشته های Vestibular در ارتباط با حس تعادل ( حس Position و Movement) هستند. رشته های Cochlear در ارتباط با حس شنوائی هستند. ضایعه رشته های Vestibular سبب سرگیجه و نیستاگموس می شود. ضایعه رشته های Cochlear سبب وز وز گوش و کری می شود.

#### شرح حال ۱

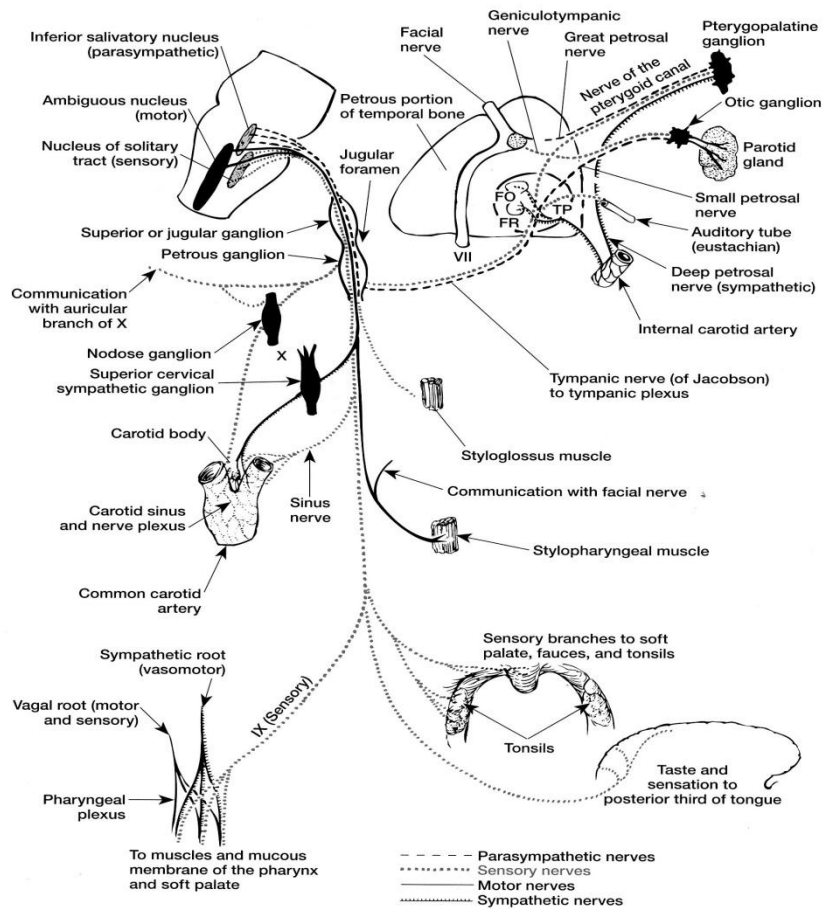
مرد ۵۵ ساله ای با حملات وزوز گوش از یک ماه قبل که متناوباً دچار احساس پری در گوش راست میشود مراجعه کرده است. اخیراً بهمراه سرگیجه و احساس چرخش اشیاء به دور خوداز کاهش شنوایی پیشرونده شاکی است. در حرکت ناگهانی گاهی به طرف راست عدم تعادل پیدا می کند در معاینه علاوه بر کاهش شنوایی، کاهش رفلکس قرنیه راست بهمراه بی حسی صورت و ضعف عضلات صورت و نیستاگموس چرخشی است. با احتمال ضایعه فضا گیر و انجام MRI با تشخیص Cerebello pontine Schwannoma کاندید جراحی شد.

#### شرح حال ۲

مرد ۴۵ ساله ای حین بستن کفش هنگامی که خم شده دچار سرگیجه می شود، که بصورت چرخش اشیاء بوده و مجبور می شود که بی حرکت شود. عرض ۱۰ ثانیه برطرف شده ولی با تغییر وضعیت تکرار می شود. بهمراه تهوع، استفراغ و تدریجاً حملات کم شده، در معاینه کاهش شنوایی ندارد. باتشخیص Benign paroxysmal positioning vertigo با گرفتاری مجاری نیم دایره خلفی درمان شد.

### عصب زوج IX یا عصب زبانی حلقی (Glossopharyngeal nerve)

این عصب دارای چندین نوع رشته است که مرتبط با هسته های مختلفی در تنه مغزی می باشند مبداء ظاهری این عصب در شیار خلفی خارجی بصل النخاع و محل خروج آن از جمجمه سوراخ Jugular می باشد. عقده های فوقانی و تحتانی عصب زبانی حلقی در محل و یا نزدیک سوراخ Jugular در گردن قرار گرفته اند (شکل ۱۰-۸). رشته های وابران برانکیال (Branchial efferents) آن از هسته Ambiguous منشاء گرفته و به عضله Stylopharyngeus حلق عصب میدهد. رشته های وابران احشائی (Parasympathetic preganglionic) که از هسته بزاقی تحتانی (Inferior salivatory nucleus) منشاء گرفته، از شبکه Tympanic و عصب خار ای کوچک (Lesser petrosal) عبور کرده به عقده اوتیک (Otic ganglion) می رسد که از آن عقده رشته های Postganglionic به غده بنا گوش (Parotid gland) می روند. هسته بزاقی تحتانی رشته هایی از قشر مغز و همین طور از هسته منزوی (Solitary) دریافت می کند.



(شکل ۱۰-۸) عصب زبانی حلقی، شبکه صماخی، سوراخ گرد و سوراخ بیضی

رشته های آوران احشائی در عصب زوج نهم از سلولهای یک قطبی موجود در عقده تحتانی (Petrosal ganglion) واقع در مسیر عصب است این رشته ها از طریق نوار منزوی (Solitary tract) به هسته منزوی ختم می شوند و از آنجا به هسته شکمی خلفی داخلی تالاموس (VPM) رفته ، سپس به قشر مغز می روند . بخش محیطی این رشته ها بعنوان آوران احشائی حس احشائی عمومی را از حلق ، کام نرم ،  $\frac{1}{3}$  خلفی زبان ، لوزه ها ، شیپور استااش و صندوق صماخ به سمت هسته منزوی (Solitary) در تنه مغزی می برند . رشته هایی از همین نوع بعنوان عصب سینوس (Sinus nerve) از گیرنده های اختصاصی جسم کاروتید (Carotid body) و سینوس کاروتید (Carotid sinus) که به ترتیب در ارتباط با رفلکس کنترل تنفس ، فشار خون هستند، ایمپالس ها را به مرکز می برند .

آوران های احشائی اختصاصی حس چشائی را از جوانه های چشائی  $\frac{1}{3}$  خلفی زبان و از طریق عقده فوقانی (Superior ganglion) واقع در مسر عصب به هسته چشائی که قسمت فوقانی هسته منزوی می باشد منتقل می کنند و از آن جا این اطلاعات به هسته خلفی داخلی تالاموس و سپس به قشر مغز منتقل می شوند.

حس چشائی از طریق مسیرهای مختلف منتقل می شوند (شکل ۱۱-۸):

حس چشائی  $\frac{2}{3}$  قدامی زبان توسط عصب صورتی.

حس چشائی  $\frac{1}{3}$  خلفی زبان توسط عصب زبانی حلقی .

حس چشائی اپی گلوت (Epiglottis) از طریق عصب واگ.

### نکات کلینیکی (Clinical points)

گرفتاری عصب زبانی حلقی معمولاً همراه با گرفتاری عصب واگ و گاهی همراه با گرفتاری عصب زوج یازدهم است. در رفلکس حلقی (Gag reflex) انتقال حس توسط عصب زبانی حلقی بوده و حرکت توسط عصب واگ (X) است که باعث ایجاد تهوع و استفراغ می شود. در رفلکس سینوس کاروتید نیز که در آن با فشار به سینوس کاروتید ضربان قلب آهسته شده و فشار خون کم می شود، انتقال حس توسط عصب زبانی حلقی و فرمان کاهش ضربان قلب و انبساط عروق (افت فشار خون) توسط واگ آورده می شود.

### عصب زوج X یا عصب واگ (Vagus nerve)

عصب واگ دارای رشته های مختلفی است و بزرگترین و طولی ترین عصب پاراسمپاتیک بدن است مبداء ظاهری و محل خروج آن از جمجمه شبیه زوج نهم است. رشته های وابران برانکیال (Branchial efferent) از هسته Ambiguous منشأ می گیرند و به عضلات کام نرم و حلق می روند (شکل ۱۱-۸). از همین هسته رشته های وابرانی که در عصب زوج یازدهم قرار گرفته در خارج جمجمه به همراه عصب واگ شده و از طریق عصب راجعه حنجره (Recurrent laryngeal) به عضلات خودی (Intrinsic) حنجره عصب می دهند.

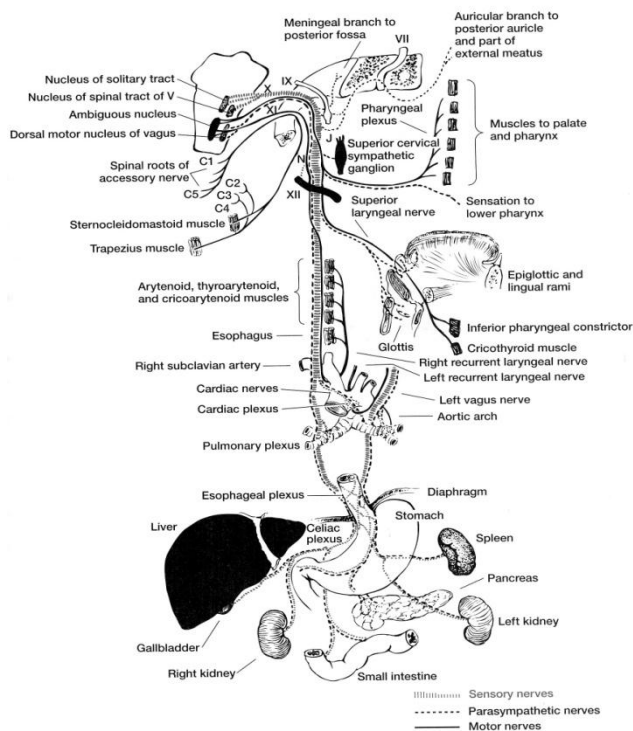
رشته های وابران احشائی منشأ گرفته از هسته حرکتی پشتی واگ (Dorsal vagal nucleus) به احشاء قفسه سینه و شکم می روند. در حقیقت این رشته ها، رشته های پیش عقده ای پاراسمپاتیک هستند و رشته پس عقده ای آنها از عقده های انتهایی که در نزدیک احشاء هستند شروع می شوند. این رشته ها ضربان قلب را کم کرده و حرکات روده و معده را تحریک می نمایند.

رشته های آوران پیکری (Somatic afferent fibers) از سلولهای یک قطبی عقده فوقانی (Jugular ganglion) هستند و بخش محیطی آنها توسط شاخه گوش (Auricular) عصب واگ به مجرای خارجی گوش و بخشی از نرمة گوش خارجی می رسند. ضمناً شاخه های محیطی از طریق عصب راجعه مننژی (Recurrent meningeal) به سخت شامه حفره مغزی خلفی (Posterior cranial fossa) می روند و حس سوماتیک آن قسمت را تامین می کنند. قسمت مرکزی این رشته ها حس را به تنه مغزی برده و از طریق نوار نخاعی عصب سه قلو به هسته حسی عصب مذکور می رسانند.

رشته های آوران احشائی (Visceral afferent fibers) مربوط به سلولهای یک قطبی عقده تحتانی (Nodos ganglion) هستند و به سمت محیط در حلق، حنجره، نای، مری و احشاء قفسه سینه و شکم رفته و حس احشائی آنها را دریافت می کنند. ضمناً از طریق رشته های آوران خاصی از جوانه های چشائی اپی گلوٹ نیز حس چشائی را دریافت نموده به هسته سولیتاری میبرند. رشته های آوران احشائی واگ که حس های ناشی از اتساع شکم، تهوع و ایمپالس های مربوط به تنظیم تنفس و کنترل فشار خون را دارند به هسته سولیتاری میبرند. رشته های آوران احشائی عصب واگ که رشته های احشائی اختصاصی معدودی حس چشائی از اپی گلوٹ را از طریق عقده تحتانی به هسته چشائی که بخشی از هسته سولیتاری در تنه مغزی است می رسانند. (شکل ۱۱-۸)

هسته Ambiguous رشته هایی از قشر مغز از طریق مسیر Corticonuclear دریافت می کند. و ارتباطات رفلکسی هم با مسیر های خارج هرمی و بامی - بصل النخاعی و هسته منزوی دارد.





(شکل ۱۱-۸) عصب واگ و عقده های فوقانی و تحتانی آن

### نکات کلینیکی (Clinical points)

ضایعه عصب واگ در قاعده جمجمه اغلب همراه با ضایعه در عصب زبانی- حلقی و عصب آکسسوری . گاهی عصب زیر زبانی است.

قطع دو طرفه عصب واگ باعث فوت بیمار می شود .

ضایعه یک طرفه عصب واگ در داخل جمجمه یا نزدیک قاعده جمجمه سبب اختلال عملکرد در کام نرم ، حلق و حنجره می شود .

ضعف کام نرم می تواند باعث صدای توی دماغی شود .

ضعف یا فلج طنابهای صوتی سبب خشونت در صدا می شود .

اشکال در بلع و آریتمی قلبی نیز از عوارض صدمه به عصب واگ است .

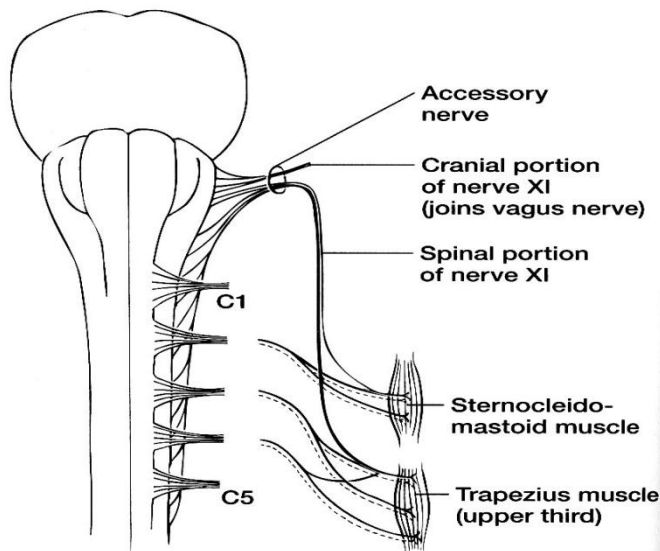
ضایعه عصب راجعه حنجره که از واگ جدا می شود در جریان تهاجم تومرهای گردنی و یا به عنوان عوارض جراحی تیروئید دیده می شود و باعث صدای خشن و یا صدای آهسته می شود .

### عصب زوج XI یا عصب شوکی (Accessory nerve)

عصب Accessory دارای دو جزء مغزی و نخاعی است (شکل ۱۲-۸). مبدا ظاهری و محل خروج آن از جمجمه مشابه اعصاب نهم و دهم است .

در جزء مغزی رشته های وایران برانکیال از هسته Ambiguous منشأ گرفته و به عضلات خودی (Intrinsic) حنجره عصب می دهند . این رشته ها که در داخل جمجمه همراه عصب Accessory هستند در خارج جمجمه به عنوان بخشی از عصب واگ می شوند.

در جزء نخاعی رشته های وایبران برانکیال از قسمت خارجی ستون قدامی پنج یا شش سگمان فوقانی نخاع ( هسته نخاعی عصب شوکی ) منشاء گرفته به عنوان ریشه نخاعی عصب Accessory به سمت بالا رفته از طریق سوراخ Magnum وارد جمجمه شده و بعد از همراه شدن با جزء مغزی از طریق سوراخ وادجی (Jugular foramen) جمجمه را ترک می کند . این رشته ها به عضله جناغی - چنبری - پستانی (SCM) و عضله دوزنقه (Trapezius) می روند (شکل ۸-۱۲).



(شکل ۸-۱۲) عصب زوج XI

### نکات کلینیکی (Clinical points)

ضایعه در قسمت نخاعی عصب شوکی (Accessory nerve) منجر به فلج عضله جناغی - چنبری - پستانی و عضله دوزنقه (Trapezius) می شود . در اثر فلج عضله جناغی - چنبری - پستانی (SCM) این عضله آتروفی پیدا می کند و بیمار توان چرخاندن سر به سمت مقابل را ندارد . و در اثر فلج عضله Trapezius این عضله نیز آتروفی شده و افتادگی شانه در همان سمت مشهود است ضمناً بیمار توان بلند کردن دست به بالاتر از خط افق را ندارد . ارتباطات مرکزی جزء نخاعی مثل بقیه نورون های محرکه تحتانی است یعنی از نوار قشری نخاعی و رشته هایی هم از هسته های قاعده ای و ارتباطات رفلکسی با نوار های دهلیزی - نخاعی و بامی - نخاعی دارند.

### عصب زوج XII یا عصب زیر زبانی (Hypoglossal nerve)

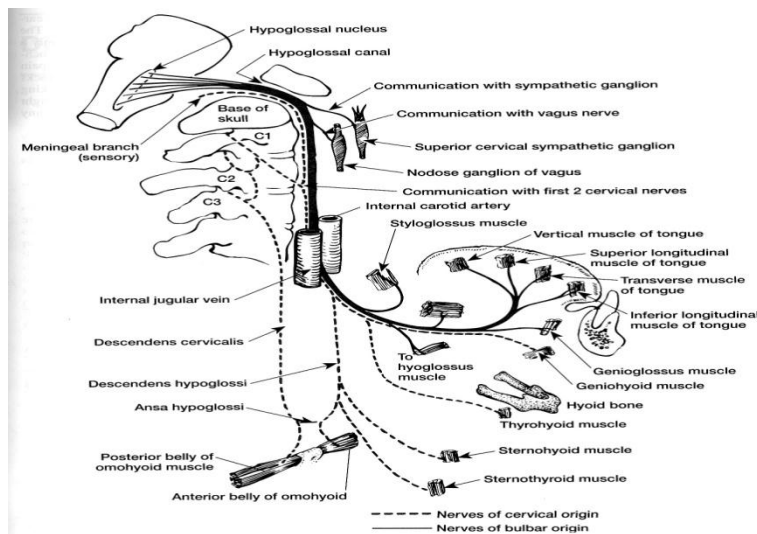
این عصب حرکتی می باشد. رشته های وایبران سوماتیک آن از هسته مربوطه که در بصل نخاع قرار دارد شروع شده ، مبداء ظاهری آن از شیار قدامی طرفی بصل نخاع است . این عصب از طریق سوراخ هیپوگلووسال در طرفین سوراخ بزرگ جمجمه (Foramen Magnum) جمجمه را ترک کرده و به عضلات زبان می رود . (شکل ۸-۱۳).

مسیر این عصب در گردن ابتدا بین شریان کاروتید داخلی و ورید Internal jugular است وقتی به کنار تحتانی بطن خلفی عضله دو بطنی (Digastric) رسید به سمت جلو چرخیده و در مثلث کاروتید گردن دور شریان کاروتید داخلی و خارجی و شریان زبانی عبور کرده از کنار خلفی عضله Mylohyoid رشته هایش را به زبان می فرستد.

این عصب به تمام عضلات خودی (Intrinsic) زبان و نیز به عضلات Styloglossus , Genioglossus و Hyoglossus که از عضلات خارجی (Extrinsic) زبان هستند عصب می دهد .

در قسمتی از مسیر فوقانی آن رشته هایی از اولین عصب گردنی (C1) همراه با آن است این رشته ها جهت عصب دادن عضلات تحت لامی است که پس از جدا شدن از عصب هیپوگلووس و تشکیل قوس گردنی (Ansa cervicalis) با رشته های C2 و C3 به این عضلات رشته می فرستد . (شکل ۸-۱۳)

تعداد محدودی رشته های حسی عمقی (Proprioceptive) از زبان شروع شده و همراه عصب زیر زبانی به بالا رفته و در هسته مزانسفالی عصب سه قلو در مغز میانی ختم می شوند.



( شکل ۱۳-۸ ) عصب زیر زبانی

### نکات کلینیکی (Clinical points)

در اثر ضایعه عصب زیر زبانی زبان به سمت نیمه فلج شده منحرف می شود .  
 به علت آتروفی عضلات زبان در سمت مربوطه کوچکتر می شود.  
 همانطور که ذکر شده قسمت عمده هسته عصب هیپوگلووس در تنه مغزی رشته های قشری- هسته ای از هر دو نیمکره مغزی دریافت می کند ، بخشی که رشته های وابران (حرکتی) به عضله Genioglossus می فرستد رشته های قشری - هسته ای را فقط از سمت مقابل دریافت می کند. پس اگر ضایعه در رشته های قشری- هسته ای یک سمت باشد، آتروفی در عضلات زبان دیده نمی شود ، ولی اگر از بیمار خواسته شود زبان خود را بیرون بیاورد بعلت اختلال در عمل کرد عضله Genioglossus زبان به سمت مقابل ضایعه منحرف خواهد شد.

### حس زبان

حس سوماتیک عمومی زبان (سرما، گرما، لمس و ...) در  $\frac{2}{3}$  قدامی آن توسط عصب سه قلو و در  $\frac{1}{3}$  خلفی آن توسط عصب زبانی حلقی تامین می شود .  
 حس چشائی که حس احشایی اختصاصی است از زبان توسط اعصاب VII و IX و از اپی گلوت توسط عصب X دریافت می شود، پس در تامین حس عمومی زبان و حس چشایی بطور کلی اعصاب زوجهای V، VII، IX و X شرکت می کنند .  
 خلاصه ای از اجزاء عمل کردی (Functional components) ، عمل کرد (Function) و سوراخ های محل عبور اعصاب مغزی را در جدول زیر مشاهده می شود.

	Name	Components	Function	Opening in Skull
I	Olfactory	Sensory (SVA)	Smell	Openings in cribriform plate of ethmoid
II	Optic	Sensory (SSA)	Vision	Optic canal
III	Oculomotor	Motor (GSE, GVE)	Lifts upper eyelid, turns eyeball upward, downward, and medially; constricts pupil; accommodates eye	Superior orbital fissure
IV	Trochlear	Motor (GSE)	Assists in turning eyeball downward and laterally	Superior orbital fissure
V	Trigeminal*			
	Ophthalmic division	Sensory (GSA)	Cornea, skin of forehead, scalp, eyelids, and nose; also mucous membrane of paranasal sinuses and nasal cavity	Superior orbital fissure
	Maxillary division	Sensory (GSA)	Skin of face over maxilla; teeth of upper jaw; mucous membrane of nose, the maxillary sinus, and palate	Foramen rotundum
	Mandibular division	Motor (SVE)  Sensory (GSA)	Muscles of mastication, mylohyoid, anterior belly of digastric, tensor veli palatini, and tensor tympani  Skin of cheek, skin over mandible and side of head, teeth of lower jaw and temporomandibular joint; mucous membrane of mouth and anterior part of tongue	Foramen ovale
VI	Abducent	Motor (GSE)	Lateral rectus muscle—turns eyeball laterally	Superior orbital fissure
VII	Facial	Motor (SVE)	Muscles of face and scalp, stapedius muscle, posterior belly of digastric and stylohyoid muscles	Internal acoustic meatus, facial canal, stylomastoid foramen
		Sensory (SVA)	Taste from anterior two-thirds of tongue, floor of mouth and palate	
		Secretomotor (GVE) parasympathetic	Submandibular and sublingual salivary glands, the lacrimal gland, and glands of nose and palate	
VIII	Vestibulocochlear	Sensory (SSA)	From utricle and saccule and semicircular canals—position and movement of head	Internal acoustic meatus
	Vestibular			
IX	Cochlear	Sensory (SSA)	Organ of Corti—hearing	Jugular foramen
	Glossopharyngeal	Motor (SVE)	Stylopharyngeus muscle—assists in swallowing	
		Secretomotor (GVE) parasympathetic Sensory (GVA, SVA, GSA)	Parotid salivary gland  General sensation and taste from posterior one-third of tongue, and pharynx; carotid sinus (baroreceptor) and carotid body (chemoreceptor)	
X	Vagus	Motor (GVE, SVE) Sensory (GVA, SVA, GSA)	Heart and great thoracic blood vessels; larynx, trachea, bronchi, and lungs; alimentary tract from pharynx to splenic flexure of colon; liver, kidneys, and pancreas	Jugular foramen
XI	Accessory Cranial root	Motor (SVE)	Muscles of soft palate (except tensor veli palatini), pharynx (except stylopharyngeus), and larynx (except cricothyroid) in branches of vagus	Jugular foramen
	Spinal root	Motor (SVE)	Sternocleidomastoid and trapezius muscles	
XII	Hypoglossal	Motor (GSE)	Muscles of tongue (except palatoglossus) controlling its shape and movement	Hypoglossal canal

\*The trigeminal nerve also carries proprioceptive impulses from the muscles of mastication and the facial and extraocular muscles.

رفرنس:

- ۱ - " نوروآناتومی برای دانشجویان پزشکی " دکتر یوسف صادقی ۱۳۸۴ انتشارات جعفری - تهران.
- ۲ - " آناتومی بافت شناسی و جنین شناسی دستگاه عصبی " دکتر نغمه احمدیان کیا - دکتر یوسف صادقی ۱۳۹۱ انتشارات پارسه نگار - تهران.

**3 – Gray’s Anatomy 2008.**

**Gray’s Clinical Neuroanatomy 2010. 4 -**

**5 – Richard S. Snell “Clinical Neuroanatomy” Last edition.**

**6 – “Clinical Neuroanatomy” by Stephen G. Waxman 26<sup>th</sup> edition, 2010.**



فصل چهارم  
رشد و تکامل

دکتر یوسف صادقی، دکتر فرهاد محولانی

اهداف:

- ۱- تعریف رشد و تکامل را بداند.
- ۲- رفلکس های نرمال بعد از تولد را بشناسد.
- ۳- رشد حرکتی را بداند.
- ۴- رشد فیزیکی را بداند.

**رشد و تکامل سیستم عصبی (Postnatal development)**

رشد تکاملی عبارتست از مجموعه اعمال و رفتار و مهارت های ارتباطی است که در کودک در سن خاصی بایستی ایجاد شود. رشد تکاملی به طور خود بخود بایستی در هر کودکی ایجاد شود و سلامت سیستم عصبی در این امر بسیار اهمیت دارد. رشد تکاملی در افراد مختلف تا حدودی متفاوت می باشد، مثلاً کودک تا سن ۲ ماهگی باید گردن بگیرد، در حالی که نوزاد چند روزه هم ممکن است گردن بگیرد ولی اگر بعد از ۲ ماهگی گردن نگرفته باشد، غیر طبیعی محسوب می شود.

ارزیابی تکامل در سنین مختلف، اهداف متفاوتی دارد. در هر نوزادی ارزیابی رفتار، طیفی از اختلالات عصبی را مشخص کرده و می تواند لزوم مداخله زودرس درمانی را نشان دهد. طی شیرخوارگی، ارزیابی برای اطمینان بخشیدن به والدین و شناخت زودرس مشکلات حسی، حرکتی، شناختی و عاطفی به کار می رود. در اواسط کودکی، این ارزیابی می تواند مطرح کننده راه حل هایی برای مشکلات آکادمیک و اجتماعی باشد. آگاهی از مراحل تکاملی، باعث تشخیص زودرس تاخیر و یا انحراف از معیار طبیعی و اجازه دخالت درمانی را در مواقع ضروری می دهد.

شروع ایجاد سیستم عصبی از هفته سوم جنینی می باشد که طی این زمان صفحه عصبی در سطح اکتودرمال آمبریون ۳ لایه ای ظاهر می شود. در پایان هفته هشتم جنینی، ساختمان کلی دستگاه عصبی کامل گشته است ولی اکسونها، دندریت ها و ارتباطات سیناپسی با سرعت شروع به تکامل می نمایند. میلینیزاسیون در اواسط دوره جنینی شروع میشود و در طول سال اول و دوم زندگی ادامه می یابد.

در بدو تولد حرکات و وضعیتهای باعث رفلکس غیرارادی می شوند. این رفلکسهای ابتدایی (Primary reflexes) قابل پیش بینی و خاص دوره نوزادی است. واژه "رفلکس" برای نشان دادن پاسخ های طرح ریزی شده خودکار ویژه ای به کار می رود که از طریق محرک های خاص، تحریک می شوند و هیچگونه کنترل ارادی و آگاهانه ای در آن نقش ندارند. طی سال اول زندگی، تکامل عمده ای در سیستم اعصاب مرکزی به وقوع می پیوندد و بتدریج رفلکسهای اولیه سرکوب می شود. حدود ۱۵ ماهگی، نظام حرکتی تکامل می یابد و عملکردهای حرکتی به سطح مهارتی می رسد، بطوریکه کودک قادر است بخشی از مهارتهای حرکتی را به طور کامل انجام دهد. باقی ماندن این رفلکس ها و یا برگشت این رفلکس ها نشان دهنده ضایعات سیستم عصبی می باشد. در حقیقت ناپدید شدن رفلکس های اولیه به معنی از بین رفتن آنها نمی باشد. این رفلکس ها که طی دوران داخل رحمی ایجاد می شوند، با تکامل عملکرد مراکز کورتیکال فوقانی، بتدریج سرکوب می شوند، لذا در صورت ایجاد ضایعه در سیستم عصبی فوقانی، این رفلکس ها مجدداً ظاهر می شوند.

تعدادی از این رفلکس ها عبارتند از :

### ۱) رفلکس مورو (Moro reflex)

ابتدا نوزاد یا شیر خوار را در محل مناسب و نرمی بصورت تاق باز میخوابانیم که صورت نوزاد رو به بالا باشد. سپس سر نوزاد را به آرامی بلند میکنیم در حالیکه تنه بلند نشود. حال با رها کردن ناگهانی ولی با احتیاط سر نوزاد به سمت پایین و یا بلند کردن کودک از سطح زمین و پایین آوردن ناگهانی وی رفلکس شروع خواهد شد که نشانه های آن دست پاچه شدن بچه است. نوزاد دستهایش را باز میکند بطوریکه کف دست رو به بالا، انگشت شست دست در حال خمیده (Flexed) و اندام های فوقانی را ابتدا باز کرده و سپس از تنه دور می سازد. این رفلکس بین هفته ۲۸ تا ۳۲ جنینی ایجاد می شود و بین ۳ تا ۵ ماهگی بعد از تولد از بین می رود. پس وجود این رفلکس تا ۵ ماه بعد از تولد طبیعی و بعد از آن غیر طبیعی می باشد. نبود دوطرفه آن زیر ۵ ماهگی می تواند نشانه ای بر وجود ضایعه در مغز یا نخاع باشد. نبود یک طرفه آن میتواند نشانه ای بر وجود شکستگی در ترقوه و آسیب بر شبکه بازویی باشد.

### ۲) رفلکس غیر قرینه تونیک گردنی (Asymmetrical tonic neck reflex (ATNR))

در وضعیت خوابیده به پشت، سر کودک را به یک سمت می چرخانیم، اندام فوقانی و تحتانی در همان سمتی که صورت را چرخانده ایم، باز شده (Extend) و اندامهای سمت مخالف، جمع می شوند (Flexed). این رفلکس می تواند تا ۷-۶ ماهگی وجود داشته باشد. باقی ماندن آن پس از این سن، نشانه صدمات سیستم عصبی مرکزی می باشد مثلاً در بیماری " فلج مغزی". این رفلکس را گاهی رفلکس شمشیر بازی (Fencing reflex) می گویند چون که وضعیتی که اندام ها میگیرند شبیه حرکات شمشیر بازان است.

### توجه در نگاه کردن شیر خوار (Visual attention of a neonate)

نوزاد پس از تولد هوشیارانه نگاه می کند. در مرحله هوشیاری، وی قادر است که نگاهش را روی اشیاء و چهره اشخاص بخصوص والدین ثابت کند، همچنین وی صورتش را به سمت صدا می چرخاند و به صدای زنانه، توجه بیشتری نشان می دهد. معمولاً شیرخواران تا دو ماهگی لبخند می زنند ولی لبخند آنها معنی دار نیست، زیرا ممکن است در مقابل اخم کردن هم لبخند بزنند ولی در سن ۳ ماهگی، لبخند کودک معنی دار و با بار عاطفی همراه است.

### رشد حرکتی (Motor development)

بعد از ۴ ماهگی، شیر خوار میتواند روی زمین بغلند. بین ۴ تا ۶ ماهگی می تواند خود را روی زمین بکشد. در سن ۶ ماهگی معمولاً شیر خواران می نشینند، اگر شیرخواری بعد از ۷ ماهگی قادر به نشستن نباشد، غیر طبیعی محسوب می گردد. در سن ۸ تا ۱۰ ماهگی، شیرخوار قادر به ایستادن می شود و در سن ۱۱ تا ۱۲ ماهگی بدون تکیه می تواند چند قدم راه برود. در سن ۹ ماهگی، شیرخواران با تکان دادن دست، خداحافظی می کنند و در سن ۱۰ ماهگی کلمات نا مفهومی را بیان می کنند. کودک در ۱ سالگی معمولاً ۴ کلمه را بیان می کند (مثل بابا، ماما، آب، ...).

در سن ۱۵ ماهگی، کودک به تنهایی و خوب راه می رود. چهار دست و پا از پله ها بالا می رود و می تواند با دیگران ارتباط برقرار کرده و با محیط خود را تطبیق دهد. می تواند روی کاغذ خط بکشد، دستورات ساده را اجرا می کند، اسم اشیاء معمولی مثل توپ را بیان می کند. خواسته ها و نیازهای خود را با اشاره بیان می کند. در ۱۸ ماهگی می تواند روی صندلی کوچک بنشیند و با گرفتن نرده ها، از پله ها بالا می رود. حرکات را تقلید می کند و بیش از ۱۰ کلمه می گوید. یک یا چند قسمت بدن را شناسایی می کند. خودش غذا می خورد، اگر مشکل داشته باشد، کمک می خواهد و اگر خود را خیس کرده باشد، شکایت می کند. والدین را می بوسد. در ۲۴ ماهگی، از پله ها بالا و پایین می رود، در را باز می کند، کاغذ را تا می کند. جملات کامل دارای اسم، فعل و فاعل می سازد، تا ۵۰ کلمه را بیان می کند، قاشق را با مهارت در دست می گیرد، به لباس پوشیدن خود کمک می کند و به داستانهای تصویری گوش می دهد. در سن ۳۰ ماهگی، از بلندی می پرد، در جملات از کلمه " من " استفاده می کند و در بازی ها شرکت می کند. در ۳۶ ماهگی برای مدت کوتاهی می تواند روی یک پا بایستد. سن و جنس خود را می داند، بازی های ساده را انجام می دهد و دستهای خود را می شوید. در ۴ سالگی می تواند لی لی کند، توپ را پرتاب کند عکس یک آدم را با دو پا تا چهار قسمت مشخص می کشد، داستان می گوید و به تنهایی به توالت می رود.

در ۵ سالگی، کودک از نظر حرکتی، کامل می شود، ۴ رنگ را می شناسد، تا ده می شمارد، لباس می پوشد و در می آورد. سوالاتی درباره معنی کلمات می پرسد. بین ۲ تا ۵ سالگی، مراحل تکاملی از دوره های اولیه به دوره وسیع معلومات اجتماعی و افزایش مهارت تکلم منتقل می گردد.

### **رشد فیزیکی (Physical development)**

اندازه گیری دور سر معیار خوبی برای سنجش رشد مغز و بررسی روند رشد فیزیکی است.

نحوه اندازه گیری رشد سر

از بالای ابرو ها در جلو تا بالای برجستگی خارجی پس سری برای اندازه گیری دور سر مد نظر قرار می گیرد. و در معاینات دوره ای کودک بایستی اندازه گیری شده و ثبت گردد تا روند طبیعی رشد جمجمه و در نتیجه رشد مغز در سنین مختلف مورد توجه باشد و رشد بیش از حد و یا کمتر از حداقل هر دو بایستی تشخیص داده شود.

دور سر نوزاد در بدو تولد حدود ۳۵ سانتی متر می باشد. رشد دور سر طی سال اول عمر حدود ۱۲ سانتی متر می باشد که بتدریج با افزایش سن، از سرعت رشد دور سر کاسته میشود.

در پایان ۲ سالگی رشد مغزی کاهش می یابد و دور سر طی ۱ تا ۲ سالگی، ۲ سانتیمتر افزایش می یابد. دست غالب معمولا حدود ۳ سالگی مشخص می شود و ظهور زودرس " دست غالب " معمولا نشانه ضایعه سیستم اعصاب مرکزی می باشد. تکامل زبانی در بین سالهای ۲ و ۵ سالگی سرعت پیدا می کند و ذخیره کلمات از ۱۰۰ - ۵۰ کلمه به بیش از ۲۰۰۰ کلمه افزایش می یابد. ساخت جملات از فرم تلگرافی حاوی ۲-۳ کلمه به ساخت جملات بزرگ با قوانین گرامری تغییر پیدا می کند (فراگیری زبان به دو عامل محیطی و درونی بستگی دارد).

در سنین ۱۲-۶ سالگی، رشد دور سر فقط ۳-۲ سانتیمتر می باشد که نشانگر کاهش سرعت رشد مغز به علت کامل شدن میلینیزاسیون در ۷ سالگی می باشد. قدرت و هماهنگی عضلات و همچنین توانائی انجام کارهای پیچیده مثل نواختن پیانو و پرتاب توپ بتدریج افزایش می یابد.

در سنین ۲۰-۱۰ سالگی کودکان دچار تغییرات سریعی در اندازه، فرم، فیزیولوژی بدن و عملکردهای روانی و اجتماعی می شوند. شروع سلسله مراحل تکامل بلوغ توسط سیستم اعصاب مرکزی و غدد درون ریز می باشد. سن شروع و خاتمه بلوغ در مناطق و نژادهای مختلف، متفاوت می باشد. گذر از دوران بلوغ، کودک را به یک فرد بزرگسال تبدیل می کند که پس از آن تغییرات اندکی در توانائیهای سیستم عصبی ایجاد شده و تکامل فرد وابسته به آموزش و تجربیات مختلف می گردد.

### **رشد مغز بعد از تولد**

در موقع تولد، تنه مغزی و نخاع که مسئول رفلکس های حیاتی هستند بیشتر از قشر مغز که مسئول اعمال عالی هست رشد کرده اند و رشد سیستم لیمبیک که مسئول هیجان و یاد گیری هست دیر تر از بقیه اتفاق می افتد. تعداد نورون های قشر مغز در موقع تولد تقریبا به اندازه تعداد آنها در بالغین است ولی ارتباطات (سیناپس ها) خیلی کمتر است، رشته ها کمتر رشد کرده اند و میلین دار شدن رشته ها نیز خیلی کم است. قشر مغز میتواند در هر ثانیه دو میلیون سیناپس جدید ایجاد نماید. و این امکان رشد سریع میتواند توانمندی کودک را با سرعت افزایش دهد. در سن ۴ تا ۸ سالگی تعداد سیناپس در حداکثر خودش است که در اصل بیش از حد لزوم است ولذا از ۸ سالگی به بعد کاهش یافته و به تعداد مورد نیاز در زمان بلوغ کاهش می یابد. میلین نیز در زمان تولد کم است و همین مساله دلیل سرعت کم یادگیری در ماه های اول بعد تولد است ولی با افزایش میلین دار شدن رشته های عصبی امکان اعمال عالی تر بیشتر میشود. عمده میلین دار شدن تا دوسالگی انجام میشود ولی در قسمت هایی نظیر لوب پیشانی و گیجگاهی این روند ممکن است تا ۲۰ سالگی هم ادامه داشته باشد. البته عوامل محیطی نظیر تغذیه در رشد مغز نقش قابل توجه دارد.

نسبت وزن مغز به بدن در بچه ها بیشتر از بالغین است. وزن مغز نوزاد ۳ کیلو گرمی حدود ۳۰۰ گرم است ولی مغز شخص بالغ بالای ۶۰ کیلو گرمی حدود ۱۴۰۰ گرم می باشد.

اندازه مغز در سه سالگی حدود ۹۰ درصد اندازه مغز بالغ و در ۹ تا ۱۴ سالگی به اندازه مغز بالغ می‌رسد. تحریک مناسب و بموقع سیستم عصبی باعث بهبود رشد آن و در نتیجه بهبود عمل کرد آن و در مقابل ساپرس کردن و یا فراموش کردن عمل کرد مغز باعث تاخیر در رشد و در نتیجه تضعیف عمل کرد این سیستم را بدنبال خواهد داشت.

Refranc:

- 1 – Nelson textbook of pediatric, 2007.**
- 2 – Merritt's textbook of neurology, 2000.**

فصل پنجم  
بیوشیمی

دکتر عبدالحسین باستانی، دکتر اویس کریم

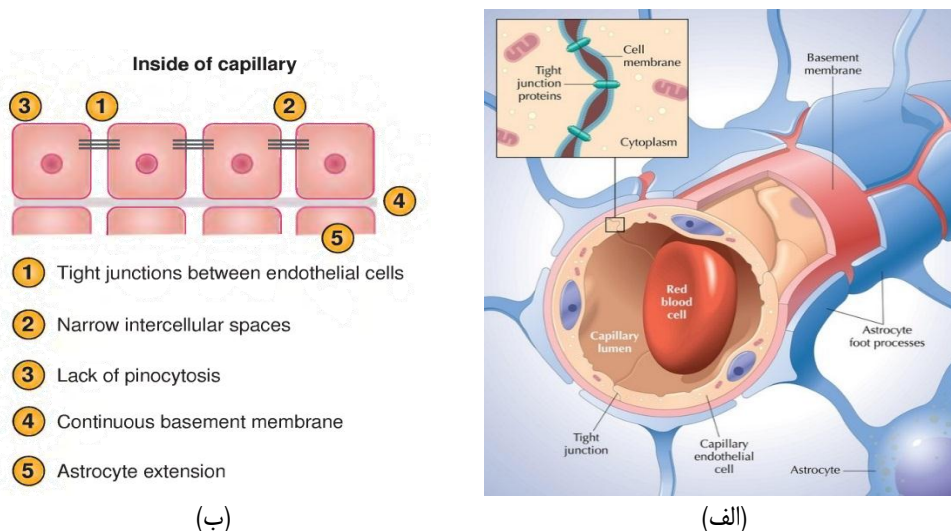
اهداف درس:

- (۱) برشمردن خصوصیات ساختار سد خونی-مغزی و نحوه عبور ترکیبات مختلف و متابولیت‌ها از آن
- (۲) آشنایی با انواع نوروترانسمیترها و متابولیسم آنها (بیوسنتز، ترشح، مکانیسم اثر، غیرفعال‌سازی) در سیستم عصبی
- (۳) بیان دلایل بیوشیمیایی ایجاد آنسفالوپاتی و نوروپاتی‌های متابولیک
- (۴) تشریح کلیات متابولیسم چربی در مغز و آشنایی با ساختار مولکولی میلین در سیستم اعصاب مرکزی و محیطی

(۱) سد خونی-مغزی<sup>۱</sup>

(۱-۱) ساختار مویرگی

پوشش مویرگی بیشتر ارگان‌ها، دارای قابلیت انتقال سریع مولکول‌ها از دیواره‌ی سلول‌های اندوتلیال به مایع بین بافتی را دارد. بدین جهت مواد تشکیل‌دهنده‌ی خون، تا حد زیادی با مواد تشکیل‌دهنده‌ی فضای بین بافتی مشابه بوده و گیرنده‌های یا کانال‌های سطح سلول‌های بافت، توسط ترکیباتی که در مایع بین بافتی وجود دارند، تحریک می‌شوند. این در حالی است که در مغز، انتقال ترکیبات موجود در خون محیطی، از عرض غشاهای مویرگی، توسط سد خونی-مغزی محدود شده و به شدت تحت کنترل است. اولین لایه‌ی سد خونی-مغزی پوشش سلول‌های اندوتلیال<sup>۲</sup> عروقی هستند که خون را به CNS می‌رساند (شکل ۱، الف و ب). برخلاف اندوتلیال ارگان‌های دیگر، این سلول‌ها توسط اتصالات محکم<sup>۳</sup> به یکدیگر متصل شده و از عبور ملکول‌های قطبی از محیط خون به داخل مایع میان بافتی جلوگیری می‌نمایند.



(شکل ۱-۵) (الف و ب) سد خونی-مغزی و اجزای تشکیل‌دهنده‌ی آن

1. The blood-brain barrier  
2. Endothelial cells  
3. Tight junctions

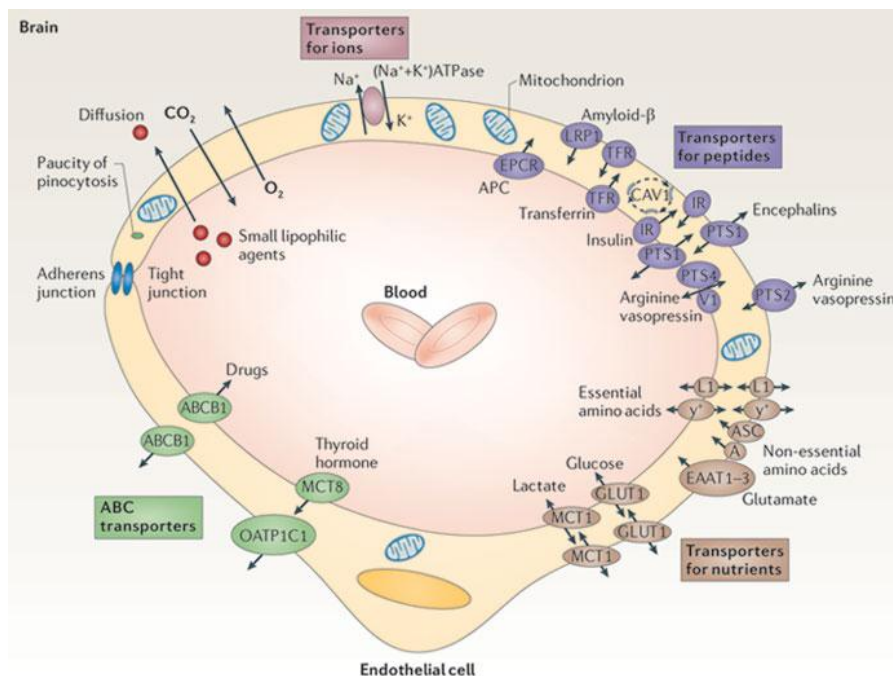


این سلول‌ها، هم به روش‌های فعال و با صرف انرژی و هم به روش‌های غیر فعال و بدون صرف انرژی از مغز محافظت می‌نمایند. سلول‌های اندوتلیال در مویرگ‌های سد خونی-مغزی دارای آنزیم‌هایی هستند که مشابه آنها فقط در کبد وجود دارد. این دسته از آنزیم‌ها نقش متابولیزه نمودن و خنثی کردن سمیت ترکیبات شیمیایی و داروها را ایفا کرده و از این راه، و با ایجاد یک سد آنزیمی قوی، مانع ورود این ترکیبات به سیستم عصبی می‌شوند. همچنین این سلول‌ها به کمک پمپ‌های غشایی وابسته به ATP و با صرف انرژی، مولکول‌های هیدروفوبی<sup>۱</sup> (چربی‌دوست و قابل نفوذ به غشا) را که وارد سلول‌های اندوتلیال شده‌اند، به سیستم گردش خون باز می‌گردانند. یکی از مهم‌ترین این ترکیبات گزنویوتیک‌ها<sup>۲</sup> هستند که در متابولیسم پایه‌ی بدن و رژیم غذایی نرمال وجود نداشته و از طریق مصرف داروها و یا در اثر رژیم‌های غذایی غیرمعارف وارد بدن می‌شوند. با این‌که ترکیبات چربی‌دوست، آب، اکسیژن و دی‌اکسیدکربن به راحتی و توسط پدیده‌ی انتشار می‌توانند از سد خونی-مغزی عبور نمایند، عبور مولکول‌های دیگر، بستگی به سیستم‌های انتقالی دارد. کانال‌های متعددی در سطح لومینال<sup>۳</sup> (سمت مویرگی غشای اندوتلیالی) و آبلومینال<sup>۴</sup> (سمت مغزی غشای اندوتلیالی) وجود دارند که انتقال ترکیبات مختلف به درون سیستم عصبی و یا خروج آنها را از این سیستم کنترل می‌کنند.

لایه‌ی دیگر حفاظتی در سد خونی-مغزی، غشای پایه‌ای است که از پروتئین کلاژن<sup>۵</sup> تشکیل شده و پیرامون سلول‌های اندوتلیال را می‌پوشاند. این غشای پایه را سلول‌های آستروسیت به دور مویرگ‌های خونی ایجاد می‌کنند. آخرین لایه در سیستم حفاظتی مغز سلول‌های آستروسیت هستند و جهت حفاظت نوروها، مویرگ‌های خونی را احاطه کرده‌اند.

## ۲-۱) عبور از سد خونی-مغزی

بسیاری از ترکیبات غیرقطبی و محلول در چربی، با روش انتشار، از غشای اندوتلیال عبور می‌کنند. شمار بسیاری از ترکیبات دیگر، از طریق روش انتشار تسهیل شده وارد سیستم عصبی می‌شوند. سد خونی-مغزی مانع عبور اسیدهای چرب غیر ضروری و ورود آنها به مغز شده در حالی که این سد دارای روش‌های انتقالی ویژه‌ای جهت انتقال اسیدهای چرب ضروری به درون سیستم مغزی است. نمای کلی از انواع این انتقالات در شکل ۲ آمده است.



شکل (۲-۵) انواع کانال‌های پروتئینی و انواع روش‌های عبور ترکیبات مختلف از سد خونی-مغزی

1. Hydrophobic molecules
2. Xenobiotics
3. Luminal
4. Abluminal
5. Collagen

## ۱-۲-۱) ترکیبات پرانرژی

- **گلوکز:** منبع اصلی تامین انرژی در مغز است و از هر دو سوی غشای اندوتلیالی (لومینال و آبلومینال)، به روش انتشار تسهیل شده و با کمک کانال GLUT-1 عبور کرده و وارد مایع بین‌بافتی سیستم عصبی می‌گردد. گلوکز سپس از طریق کانال GLUT-3 (سطح غشای نورون‌ها) و GLUT-1 (سطح غشای سلول‌های نوروگلیا) وارد آنها می‌شود. عموماً سرعت ورود گلوکز به مغز بیشتر از نیاز متابولیک سیستم عصبی به آن است و عمده‌ترین عامل محدودکننده‌ی تامین گلوکز سیستم عصبی، کاهش سرعت انتقال آن به مغز است. از آنجایی که Km (تمایل به اتصال) کانال GLUT-1 برای گلوکز حدود  $60 \text{ mg/dl}$  ( $3.5 \text{ mM}$ ) است، رسیدن قند خون به این مقدار و یا کمتر شدن از این مقدار باعث اختلال در ورود گلوکز به سیستم عصبی شده و شخص دچار هایپوگلیسمی<sup>۲</sup> می‌شود.
- **اسیدهای مونوکربوکسیلیک:** این ترکیبات که عمدتاً شامل لاکتات، استات، پیروات و اجسام کتون (استواسات و بتا-هیدروکسی‌بوتیرات) هستند، توسط کانال‌های اختصاصی و با سرعتی کمتر از گلوکز وارد سیستم عصبی می‌شوند. در زمان گرسنگی و کمبود گلوکز، غلظت اجسام کتون در خون افزایش یافته و همین امر موجب افزایش سرعت کانال‌های انتقال دهنده‌ی این ترکیبات به مغز می‌شود. اجسام کتون، در زمان گرسنگی‌های طولانی (بیش از ۴۸ ساعت)، منبع اصلی انرژی در مغز بالغین و نوزادان است.

### نکته‌ی بالینی (۱)

عدم انتقال صحیح گلوکز از سد خونی-مغزی منجر به ایجاد اختلالاتی می‌شود که برخی از آنها مورد شناسایی قرار گرفته‌اند. رایج‌ترین این اختلالات، سندروم نقص در ناقل GLUT-1 می‌باشد. در این شرایط، انتقال گلوکز از کانال GLUT-1 انجام نشده و غلظت گلوکز در CSF به شدت افت می‌کند (هایپوگلیکوراشیا<sup>۳</sup>). یکی از شاخص‌های مناسب جهت تشخیص این اختلال بررسی نسبت گلوکز CSF به گلوکز خون است. این نسبت در شرایط عادی می‌بایست کمتر از 0.4 باشد. تشنج<sup>۴</sup>، تاخیر در رشد<sup>۵</sup> و اختلالات اختلالات حرکتی برخی از شاخص‌های کلینیکی این شرایط هستند که دلیل اصلی آنها عدم رسیدن مقادیر کافی گلوکز به مغز است. تجویز رژیم‌های کتوزیک<sup>۶</sup> (غنی از چربی-کربوهیدرات محدود) تولید اجسام کتون را القا کرده و این ترکیبات پس از ورود به مغز به عنوان منابع انرژی، به جای گلوکز، مورد استفاده قرار می‌گیرند.



## ۱-۲-۲) اسیدهای آمینه و ویتامین‌ها

- اسیدهای آمینه خنثی و دارای ساختار مولکولی حجیم مانند فنیل‌آلانین، لوسین، تیروزین، ایزولوسین، والین، تریپتوفان، متیونین و هیستیدین، همگی توسط یک کانال انتقال‌دهنده وارد سیستم عصبی می‌شوند. حضور بیشتر این اسیدهای آمینه در رژیم غذایی ضروری بوده و مغز جهت بیوسنتز پروتئین‌های مختلف و نوروترانسمیترها، به این اسیدهای آمینه نیاز دارد. به این دلیل که تنها یک کانال انتقال‌دهنده، تمامی این اسیدهای آمینه را انتقال می‌دهد، اسیدهای آمینه جهت ورود به مغز از این کانال، با هم رقابت می‌کنند و افزایش یکی از اسیدهای آمینه‌ی فوق، نسبت به مابقی، نقش مهارکننده‌ی رقابتی داشته، عبور مابقی اسیدهای آمینه را به مغز کاهش می‌دهد.
- ورود اسیدهای آمینه خنثی و با ساختار مولکولی کوچک مانند آلانین، گلیسین، پرولین و گاما-آمینوبوتیریک اسید<sup>۷</sup> (GABA) به مغز، از آن جهت که باعث برهم زدن تعادل نوروترانسمیترهای موجود در سیستم عصبی می‌شوند، بسیار محدود است. در موقع نیاز، این اسیدهای آمینه در مغز بیوسنتز شده و گاهی موارد، توسط کانال‌های انتقالی ویژه، به خارج از مغز منتقل می‌شوند.

1. Glucose transport protein type 1

2. Hypoglycemia

3. Hypoglycorrhachia

4. Seizures

5. Developmental delay

6. Ketogenic diet

7.  $\gamma$ -aminobutyric acid

- ویتامین‌ها نیز، مانند بافت‌های عمومی بدن، دارای کانال‌های انتقالی ویژه‌ای در سد خونی-مغزی هستند.

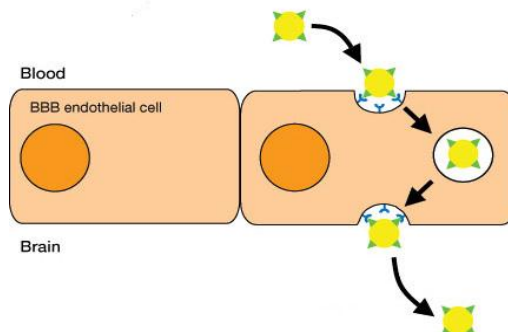
نکته‌ی بالینی (۲)

در بیماری‌های متابولیکی که متابولیسم آمینواسیدها دچار اختلال است، مانند فنیل کتونوری<sup>۱</sup> (اختلال در متابولیسم فنیل آلانین) یا PKU و ادرار شربت افرا<sup>۲</sup> (اختلال در متابولیسم اسیدهای آمینه‌ی شاخه‌دار<sup>۳</sup>)، غلظت این اسیدهای آمینه در خون، در مقایسه با دیگر اسیدهای آمینه افزایش یافته و در صورت عدم تشخیص و درمان در دوران نوزادی، شخص دچار عقب‌ماندگی‌های شدید ذهنی می‌گردد. دلیل این امر، افزایش ورود اسیدهای آمینه‌ی فنیل آلانین (در بیماری فنیل کتونوری) یا اسیدهای آمینه‌ی شاخه‌دار (در بیماری ادرار شربت افرا) به مغز و جلوگیری از ورود مابقی اسیدهای آمینه‌ی ضروری دیگر به سیستم عصبی است. به همین دلیل با تغییر رژیم غذایی (به عنوان مثال، حذف فنیل آلانین از رژیم تغذیه‌ای و افزایش مابقی آمینواسیدها در بیماری فنیل کتونوری)، راه ورود اسیدهای آمینه‌ی دیگر به مغز هموار می‌شود



۳-۲-۱) انتقال ترانسیتوز<sup>۴</sup>

پروتئین‌های ویژه‌ای مانند انسولین<sup>۵</sup>، ترانس فرین<sup>۶</sup> و فاکتورهای رشد شبه انسولینی<sup>۷</sup> از طریق روش ترانسیتوز از سد خونی-مغزی عبور می‌کنند. در این روش ابتدا پروتئین به گیرنده‌ی اختصاصی<sup>۸</sup> خود در سطح سلول‌های اندوتلیال متصل گشته، کمپلکس پروتئین-گیرنده توسط سلول اندوتلیال اندوسیتوز شده و درون سلول، وزیکول تشکیل می‌دهد. این وزیکول سپس از سمت دیگر غشای اندوتلیالی رها شده و پروتئین مورد نظر وارد سیستم عصبی می‌شود (شکل ۳). نوع دیگری از انتقال نیز وجود داشته که در آن پروتئین به گیرنده‌ی غیراختصاصی<sup>۹</sup> متصل شده و طی فرآیند ترانسیتوز، وارد سیستم عصبی گردد. در فرآیند اخیر، چند نوع پروتئین ممکن است توسط یک نوع گیرنده انتقال یابند.



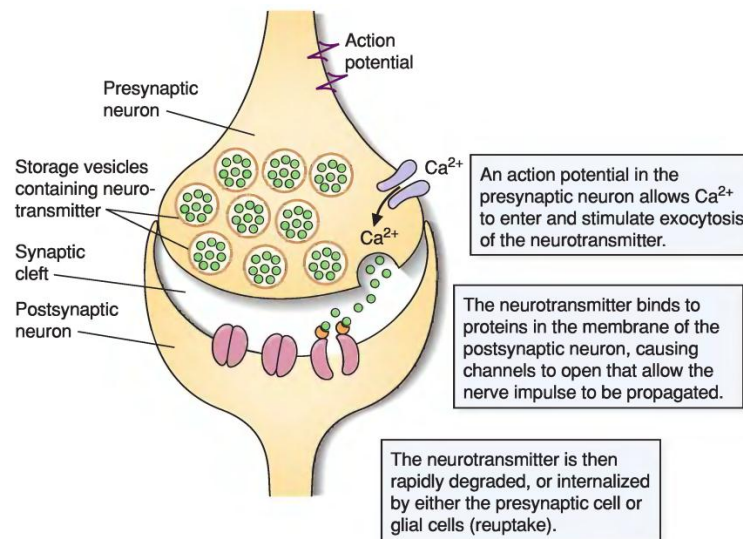
1 . Phenylketonuria  
 2 . Maple syrup urine disease  
 3 . Branched chain amino acids  
 4 . Transcytosis  
 5 . Insulin  
 6 . Transferrin  
 7 . Insulin-like growth factors  
 8 . Specific receptor  
 9 . non-specific receptor

## ۲) متابولیسم نوروترانسمیترها

### ۲-۱) خصوصیات مشترک در بیوسنتز و ترشح نوروترانسمیترها

نوروترانسمیتر به ماده شیمیایی گفته می‌شود که از یک سلول نورونی ترشح شده و پیام عصبی را به سلول نورونی بعدی منتقل می‌کند. خصوصیات متعددی در بیوسنتز، ترشح و متابولیسم اغلب مولکول‌های کوچک نوروترانسمیتری مشترک است، در زیر به برخی از این اشتراکات اشاره می‌شود.

- پیش‌ساز آنها، اسیدهای آمینه، مواد حدواسط مسیر گلیکولیز و سیکل کربس و همچنین  $O_2$  موجود در فضای پیش‌سیناپسی است. این پیش‌سازها در پایانه‌ی پیش‌سیناپسی<sup>۱</sup> قرار دارند و آنزیم‌های دخیل در بیوسنتز نوروترانسمیترها، از جسم سلول و توسط انتقال آکسونی، به پایانه‌ی پیش‌سیناپسی منتقل می‌شوند.
- بیوسنتز این دسته از نوروترانسمیترها به شدت کنترل و تنظیم شده و این تنظیم ارتباط مستقیم با شدت تحریک عصبی دارد. این تحریک ممکن است کوتاه مدت و یا بلند مدت باشد.
- نوروترانسمیترها پس از بیوسنتز در پایانه‌ی پیش‌سیناپسی و با صرف ATP به وزیکول‌های ذخیره‌ای<sup>۲</sup> منتقل، و در آنجا نگهداری می‌شوند. عمل کرد این وزیکول‌ها در انتقال نوروترانسمیترها به درون خود، وابسته به حضور غلظت مناسب پروتون در اطراف وزیکول است.
- پس از ایجاد یک تحریک عصبی، غشای پیش‌سیناپسی دیپلاریزه شده و دریچه‌های وابسته به ولتاژ کلسیمی<sup>۳</sup> باعث ورود کلسیم به پایانه‌ی پیش‌سیناپسی می‌شوند. کلسیم نیز باعث اتصال وزیکول‌ها به غشای پس‌سیناپسی<sup>۴</sup> (غشای خارجی نورون مجاور) و رها شدن نوروترانسمیترها به فضای سیناپس می‌گردد.
- در ادامه نوروترانسمیترها در فضای سیناپسی رها شده، به گیرنده‌های اختصاصی خود (که دارای ماهیت پروتئینی هستند) بر روی غشای پیش‌سیناپسی متصل شده و با تحریک آنها باعث انتقال پیام عصبی به سلول مجاور می‌شوند. (شکل ۴)



(شکل ۴-۵) چگونگی فعالیت نوروترانسمیترها

1. Presynaptic terminal  
2. Storage vesicles  
3. Voltage-gated calcium channels  
4. Post-synaptic membrane

- این پیام ممکن است باعث مهار<sup>۱</sup> (کاهش) و یا تحریک<sup>۲</sup> (افزایش) فعالیت نورون مجاور و در نتیجه مهار و یا افزایش شدت انتقال پیام عصبی شود. همچنین نوروترانسمیترها این تاثیر مهاری یا تحریکی را بر نورون مجاور به دو صورت انتقال سیناپسی سریع<sup>۳</sup> و انتقال سیناپسی کند<sup>۴</sup> اعمال می‌کنند.
- تاثیرات یاد شده، توسط گیرنده‌های پروتئینی ویژه‌ای که بر روی غشای نورون پس سیناپسی وجود دارند، فعالیت نورون دوم را تنظیم کرده و تفاوت در ویژگی‌های ساختاری و نوع عمل کرد این گیرنده‌ها موجب ایجاد پاسخ‌های سریع و یا کند می‌گردد. برای برخی نوروترانسمیترها چند نوع مختلف گیرنده وجود دارد. همچنین برخی از مواد موجود در طبیعت (مانند نیکوتین و مورفین) می‌توانند بر گیرنده‌های موجود بر نورون‌های بدن انسان و یا سایر موجودات زنده اثر کنند. گاهی ممکن است از یک نورون بیش از یک نوروترانسمیتر ترشح شود که در این صورت این مواد کار یکدیگر را تعدیل می‌نمایند.
- عملکرد نوروترانسمیتر با بازگشت به فضای پیش سیناپسی، خارج شدن از سیناپس و یا غیرفعال شدن آنزیمی خاتمه می‌یابد. غیرفعال شدن آنزیمی ممکن است در فضای پس سیناپسی، فضای پیش سیناپسی و یا با کمک آستروسیت‌ها و میکروگلیاسل‌های مجاور انجام شود.
- تامین مواد اولیه‌ی تولید نوروترانسمیترها، به طور مستقیم وابسته به عمل کرد سد خونی-مغزی است.
- از میان نوروترانسمیترها، نیتریک اکسید، به دلیل این که ماهیت گازی دارد، استثنا بوده و بسیاری از این اشتراکات در مورد آن صادق نیست. همچنین برخی از نوروترانسمیترها مانند اپی نفرین، سروتونین و هیستامین علاوه بر سیستم عصبی، در بافت‌های دیگر نیز تولید و ترشح می‌شوند. بیوسنتز و ترشح این دسته از نوروترانسمیترها، از قواعد همان بافت تبعیت می‌کند.

## ۲-۲) انواع گیرنده‌های نوروترانسمیتری پس سیناپسی

انتقال پیام عصبی در سلول‌های عصبی از طریق تغییر ولتاژ در دو سوی غشای آنها امکان پذیر شده و این تغییر ولتاژ در اثر تنظیم ورود و خروج یون‌ها رخ می‌دهد. ورود و خروج یون‌ها نیز به نوبه‌ی خود توسط کانال‌های یونی<sup>۵</sup> انجام پذیر می‌شود. نوروترانسمیترها همان طور که ذکر شد، بر روی غشای پس سیناپسی دارای گیرنده‌های اختصاصی هستند و این گیرنده‌ها در اثر اتصال نوروترانسمیترها موجب تغییر نفوذپذیری کانال‌ها یونی شده و تحریک یا مهار نورون مجاور را در پی دارد. بر اساس مکانیسم تاثیر گیرنده‌های نوروترانسمیتری بر کانال‌های یونی، این گیرنده‌ها را می‌توان به دو دسته‌ی کلی تقسیم کرد:

### • گیرنده‌های یونوتروپیک؟

- به طور مستقیم به کانال‌های یونی اتصال دارند.
- این گیرنده‌ها به محض اتصال لیگاند (نوروترانسمیتر)، موجب باز شدن کانال‌های یونی طی حدود یک میلی ثانیه شده و پیام را به صورت انتقال سیناپسی سریع عبور می‌دهند (شکل ۱۵الف).
- به دلیل فعال شدن این گیرنده‌ها از طریق اتصال لیگاند، نام دیگر آنها کانال‌های یونی دریچه‌دار لیگاندی<sup>۶</sup> است.
- ساختار این گیرنده‌ها از چهار الی پنج زیرواحد پروتئینی تشکیل شده و شامل یک بخش خارج غشایی (محل اتصال نوروترانسمیتر) و یک بخش داخل غشایی (کانال مناسب جهت انتقال یون اختصاصی) است.

### • گیرنده‌های متابوتروپیک<sup>۸</sup>:

- این گیرنده‌ها برخلاف گیرنده‌های یونوتروپیک، در ساختار خود فاقد کانال‌های یونی هستند.

1. Inhibition

2. Excitation

3. Fast synaptic transmission

4. Slow synaptic transmission

5. Ion channels

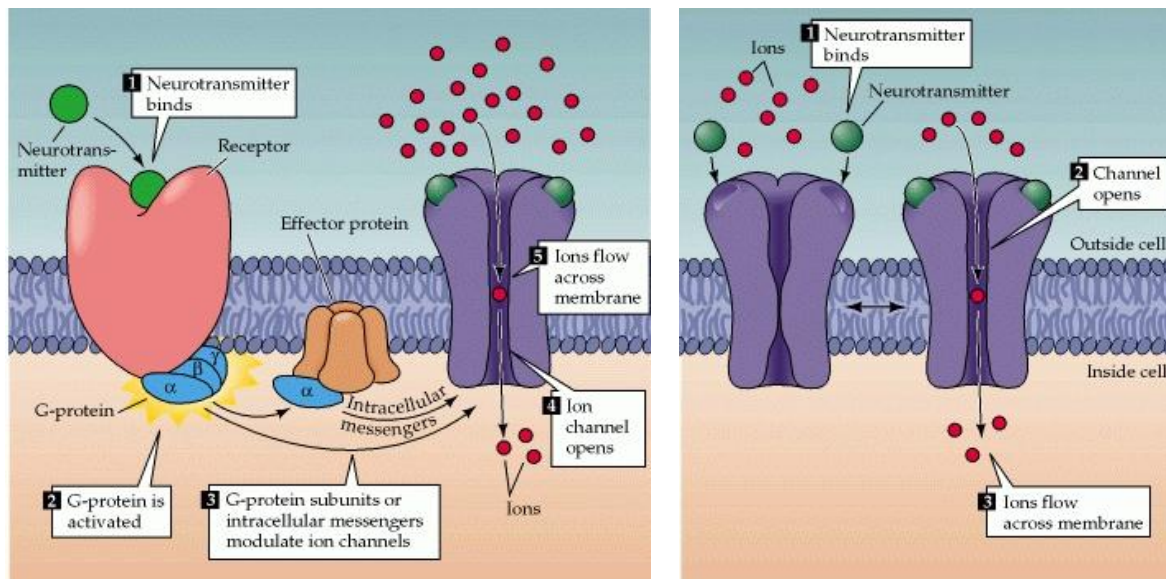
6. Ionotropic receptors

7. Ligand-gated ion channels

8. Metabotropic receptors



- تحریک این گیرنده‌ها توسط نوروترانسمیترها، موجب راه‌اندازی یک یا چند مسیر متابولیک داخل سلولی شده و مولکول‌های پیام‌رسان ثانویه‌ی درون سلولی، که در اثر این مسیرهای متابولیک ایجاد شده‌اند، موجب فعال شدن کانال‌های یونی می‌گردند.
- پیام‌رسان‌های ثانویه در این مسیر، توسط فعال شدن پروتئین‌های ویژه‌ای به نام پروتئین‌های **G**<sup>۱</sup> سبب باز شدن کانال‌های یونی می‌شوند (شکل ۵ب).
- به دلیل نقش اساس پروتئین‌های **G** در گیرنده‌های متابوتروپیک، به آنها گیرنده‌های جفت شده با پروتئین‌های **G**<sup>۲</sup> نیز می‌گویند.
- این گیرنده‌ها دارای یک زیرواحد پروتئین بوده، در بخش خارج سلولی دارای محلی جهت اتصال نوروترانسمیتر و در بخش داخل سلولی دارای محلی جهت اتصال پروتئین‌های **G** است.
- پاسخی که فعال شدن این گیرنده‌ها ایجاد می‌کند، باعث انتقال کُند سیناپسی (صدها میلی‌ثانیه تا یک دقیقه و حتی طولانی‌تر) می‌شود.



شکل (۵-۵) مکانیسم عمل کرد (الف) گیرنده‌های یونوتروپیک و (ب) گیرنده‌های متابوتروپیک

### ۲-۳) بیوسنتز مولکول‌های کوچک نوروترانسمیتری حاوی نیتروژن<sup>۳</sup>

مولکول‌هایی که دارای فعالیت نوروترانسمیتری هستند را از نظر ساختاری می‌توان به صورت زیر دسته‌بندی کرد:

- مولکول‌های کوچکی که در ساختار خود دارای اتم نیتروژن هستند:

- گلوتامات
- آسپاراتات
- گاما-آمینوبوتیریک اسید

1. G-proteins  
2. G-protein-coupled receptors  
3. Small nitrogen-containing neurotransmitters

- گلايسين
- استیل کولين<sup>۱</sup>
- دوپامين<sup>۲</sup>
- نوراپی نفرین<sup>۳</sup>
- سروتونین<sup>۴</sup>
- هیستامین<sup>۵</sup>
- نیتريك اكسيد<sup>۶</sup>

• نوروپیتیدها<sup>۷</sup>: پیتیدهای کوچکی هستند که در CNS بیوستتز شده و مورد استفاده قرار می‌گیرند. این پیتیدها ممکن است در خود مغز دارای گیرنده بوده (مانند اندورفین‌ها<sup>۸</sup>) که به گیرنده‌های آپوئیدی<sup>۹</sup> متصل شده و پیام‌های درد را مهار می‌کنند) و یا جهت اتصال به گیرنده‌هایی خارج از مغز به سیستم گردش خون وارد شوند (مانند هورمون رشد<sup>۱۰</sup> و یا هورمون تحریک‌کننده تیروئیدی<sup>۱۱</sup>). بسیاری از نوروپیتیدها، به صورت پیش‌سازهای بزرگتر و غیرفعال بیوستتز شده و سپس طی فرآیندهای برشی، به فرم کوچک‌تر و فعال خود درمی‌آیند.

تا به حال تصور بر این بود که هر نورون تنها یک نوروترانسمیتر را ساخته و آزاد می‌نماید اما تحقیقات اخیر نشان داده است که هر نورون دارای:

- بیش از یک مولکول کوچک نوروترانسمیتری حاوی نیتروژن است.
- بیش از یک نوروپیتید نوروترانسمیتری است.
- هم مولکول‌های کوچک نوروترانسمیتری حاوی نیتروژن و هم نوروپیتیدهای نوروترانسمیتری است.

## ۲-۴) دوپامین، نوراپی نفرین و اپی نفرین

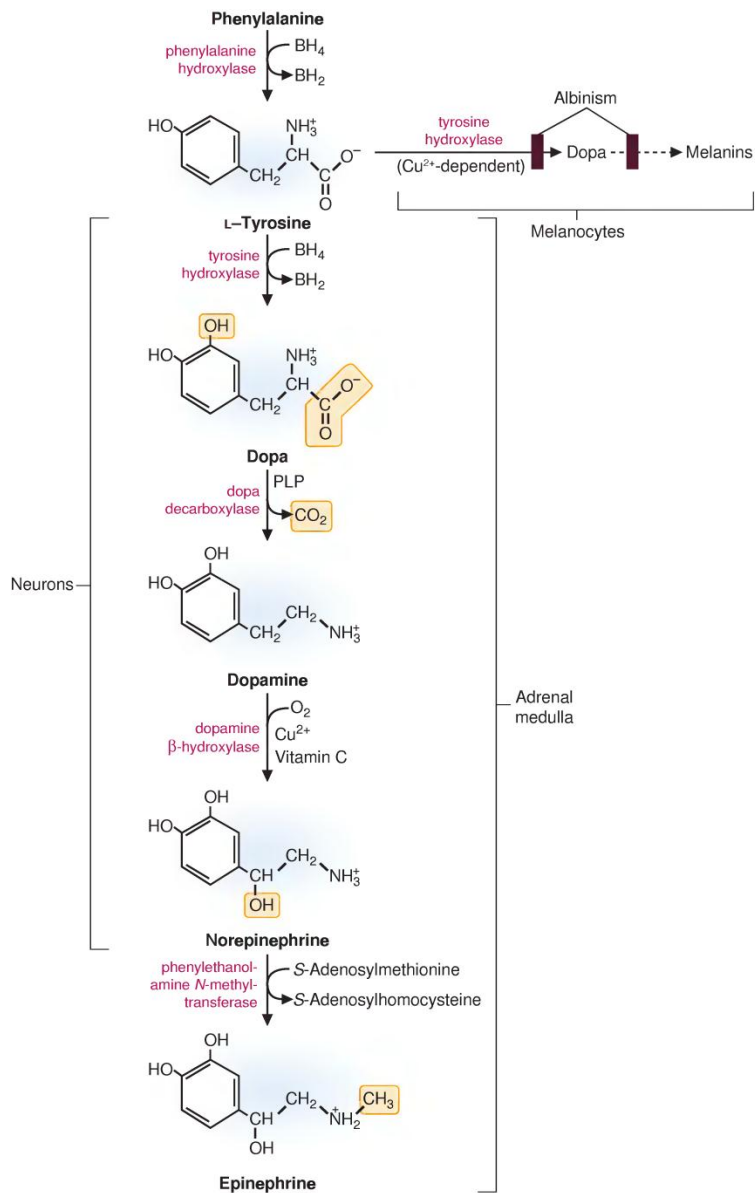
### ۱-۴-۲) بیوستتز نوروترانسمیترهای کاتکول‌آمینی<sup>۱۲</sup>

سه نوروترانسمیتر دوپامین، نوراپی نفرین و اپی نفرین در مسیری مشترک و از اسیدآمینهای تیروزین بیوستتز می‌شوند (شکل ۶). تیروزین مورد نیاز نیز یا از طریق رژیم غذایی فراهم شده و یا در کبد از اسیدآمینهای ضروری فنیل‌آلانین و توسط آنزیم فنیل‌آلانین هیدروکسیلاز<sup>۱۳</sup> بیوستتز می‌شود. در مسیر بیویوستتز کاتکول‌آمین‌ها از تیروزین مراحل زیر رخ می‌دهند:

- در اولین واکنش، که واکنش کلیدی و کنترلی مسیر نیز هست، حلقه‌ی تیروزین توسط آنزیم تیروزین هیدروکسیلاز<sup>۱۴</sup> هیدروکسیله شده و ترکیب دی‌هیدروکسی‌فنیل‌آلانین یا دوبا<sup>۱۵</sup> ایجاد می‌گردد. آنزیمی که این واکنش را کاتالیز می‌کند به تتراهیدروبیوپترین<sup>۱۶</sup> (BH4)، نیاز دارد. ترکیب دوبا دارای حلقه‌ای است که دو گروه الکلی دارد. به این حلقه که دو گروه الکلی در ساختار خود دارد، اصطلاحاً کاتکول می‌گویند.

1 . Acetylcholin  
 2 . Dopamin  
 3 . norepinephrine  
 4 . Serotonin  
 5 . Histamin  
 6 . Nitric oxide  
 7 . Neuropeptides  
 8 . Endorphins  
 9 . Opioid receptors  
 10 . Growth hormone  
 11 . Thyroid-stimulating hormone  
 12 . Catecholamine neurotransmitters  
 13 . Phenylalanine hydroxylase  
 14 . Tyrosine hydroxylase  
 15 . Dopa  
 16 . Tetrahydrobiopterin

- در مرحله‌ی دوم، ترکیب دوپا توسط آنزیم دوپادکربوکسیلاز<sup>۱</sup>، دکربوکسیله شده و دوپامین بیوستتر می‌شود. آنزیم این واکنش نیز، شبیه آنزیم‌های دکربوکسیلاسیون بیاری از آمینواسیدهای دیگر، از پیریدوکسال فسفات<sup>۲</sup> (PLP) استفاده می‌کند. در نورون‌هایی که از دوپامین به عنوان نوروترانسمیتر استفاده می‌کنند (نورون‌های دوپامینرژیک<sup>۳</sup>)، واکنش‌های مسیر در همین جا متوقف شده و ژنس آنزیم‌های بعدی این مسیر در این نورون‌ها بیان نمی‌شود.



شکل (۵-۶) مسیر سنتز نوروترانسمیترهای کاتکول آمینی و ملانین

- نورون‌هایی که از نوراپی نفرین به عنوان نوروترانسمیتر استفاده می‌کنند، این ترکیب را در مرحله‌ی بعد، با هیدروکسیلاسیون دوپامین بیوستتر می‌نمایند. این فرآیند توسط آنزیم دوپامین بتا-هیدروکسیلاز<sup>۴</sup> (DBH) کاتالیز می‌شود. محل این آنزیم در داخل وزیکول‌های ذخیره‌ای است و

1. Dopa carboxylase  
 2. Pyridoxal phosphate  
 3. Dopaminergic  
 4. Dopamin β-hydroxylase

و تبدیل دوپامین به نوراپی نفرین توسط آن، تنها در داخل این وزیکول ها انجام می شود. همچنین فعالیت این آنزیم وابسته به حضور ویتامین C و یون  $Cu^{2+}$  است.

- با این که محل اصلی بیوسنتز اپی نفرین در بدن، غده‌ی فوق کلیه است، اما نورون‌های محدودی هم هستند که در سیستم عصبی از آن به عنوان نوروترانسمیتر استفاده می کنند. در این نورون‌ها، تمام آنزیم‌های فوق فعال بوده و در مرحله‌ی نهایی، یک آنزیم متیل ترانسفراز<sup>۱</sup> اختصاصی با انتقال یک گروه متیلی از ترکیب S-آدنوزیل متیونین<sup>۲</sup> (SAM)، بر روی نوراپی نفرین، اپی نفرین را بیوسنتز می نماید. SAM عمده ترین ترکیب دهنده‌ی گروه متیل در سلول هاست و تولید آن نیازمند حضور ویتامین B12 و کوآنزیم فولات<sup>۳</sup> است.

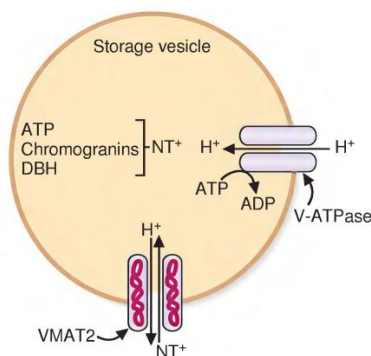
نکته‌ی بالینی (۳)

در بیماری **آلبینیسم<sup>۴</sup>**، نقص در آنزیم تیروزین هیدروکسیلاز در ملانوسیت‌ها و یا آنزیم‌های دیگری که تیروزین را به ملانین تبدیل می کنند، باعث می شود بیمار فاقد پیگمان‌های رنگی بر روی پوست، مو و یا چشم بوده و به نور خورشید حساس باشد. آنزیم تیروزین هیدروکسیلاز در ملانوسیت‌ها به  $Cu^{2+}$  نیاز داشته و مکانیزم عمل آن با آنزیمی که در سیستم عصبی یا غده‌ی فوق کلیه است، متفاوت می باشد. (شکل ۹)



۲-۴-۲ ذخیره و رهاسازی کاتکول آمین‌ها

غلظت کاتکول آمین‌های در وزیکول‌های ذخیره‌ای حدود  $0.5 M$  بوده و تقریباً صد برابر غلظت آنها در سیتوزول است. همان گونه که توضیح داده شد، تبدیل تیروزین به دوپا، و دوپا به دوپامین در سیتوزول انجام شده و سپس دوپامین به وزیکول‌های ذخیره‌ای منتقل می شود. در نورون‌هایی که از نوراپی نفرین به عنوان نوروترانسمیتر اصلی استفاده می کنند، مراحل تولید نوراپی نفرین و اپی نفرین از دوپامین در داخل وزیکول‌های ذخیره‌ای رخ می دهد. کاتکول آمین‌ها توسط پروتئینی با نام پروتئین وزیکولی انتقالی مونو آمینی<sup>۵</sup> (VMAT2) به درون وزیکول‌ها انتقال می یابند (شکل ۷).



شکل (۷-۵) انتقال کاتکول آمین‌ها به وزیکول‌های ذخیره‌ای

1. Methyl transferase  
 2. S-adenosylmethionine  
 3. Folate  
 4. Albinism  
 5. Vesicle monoamine transporter 2

ورود کاتکول آمین ها و افزایش غلظت آنها در وزیکول، به شیب پروتونی داخل آن بستگی دارد و مکانیزم انجام آن به ترتیب زیر است:

- پمپ شدن پروتون از سیتوزول به داخل وزیکول با مصرف ATP و توسط پمپ ATPase وزیکولی<sup>۱</sup> (V-ATPase) و افزایش غلظت پروتون در وزیکول
  - ورود یک مولکول کاتکول آمین به ازای خروج یک پروتون توسط VMAT2 و افزایش غلظت کاتکول آمین ها در داخل وزیکول
- کاتکول آمین ها در وزیکول به همراه یک مولکول ATP و پروتئینی اسیدی با نام کروموگرانین<sup>۲</sup> ذخیره می شوند.

#### نکته‌ی بالینی (۴)

مهار جذب نوروترانسمیترها توسط وزیکول های ذخیره ای، به عنوان راهی جهت کنترل عوارض برخی بیماری ها مطرح است. به عنوان مثال دارویی نظیر Reserpine بازجذب کاتکول آمین ها را توسط وزیکول ها ذخیره ای مهار می کند. این دارو سال ها است که به عنوان دارویی ضد فشار خون و ضد صرع تجویز می شود. گزارش های علمی نشان داده است که درصد اندکی از بیمارانی که از این دارو استفاده نموده اند دچار افسردگی شده و حتی خودکشی کرده اند. تست های حیوانی این دارو نیز نشانه هایی از خواب آلودگی و کاهش اشتها را که از عوارض افسردگی هستند، به همراه داشته است. از این رو می توان به رابطه ای میان مهار بازجذب کاتکول آمین ها توسط وزیکول های ذخیره ای (و اختلال در رهایی آنها از این وزیکول ها) و افسردگی پی برد.



#### نکته‌ی بالینی (۵)

در اثر تشکیل تومور در غده‌ی فوق کلیه و افزایش ترشح کاتکول آمین ها، پروتئین کروموگرانین نیز که همراه آنها در وزیکول ها ذخیره شده است ترشح شده و افزایش این پروتئین در خون، به عنوان ابزاری جهت شناسایی این نوع تومورها استفاده می شود. **فئوکروموسایتوما** نمونه ای از این تومورهاست که با علائم بالینی تپش قلب، درد پهلو، فشار خون بالا، از دست دادن وزن، تعریق، بالا رفتن قندخون، درد قفسه سینه، تهوع، استفراغ و رنگ پریدگی و همچنین عوارض ایجاد تومور مانند ایسکمی همراه است.



### ۳-۴-۲) غیرفعال سازی و تجزیه‌ی نوروترانسمیترهای کاتکول آمینی

فعالیت کاتکول آمین ها با بازجذب توسط غشای پیش سیناپسی یا خروج از سیناپس پایان می یابد. در فضای پیش سیناپسی و یا سلول های نوروگلیا و اندوتلیال مجاور، آنزیم هایی وجود دارند که کاتکول آمین ها را طی فرآیندهای اکسیداسیون و متیلاسیون، از فرم فعال به فرم های غیرفعال تبدیل و تجزیه می نمایند. دو دسته‌ی مهم این واکنش ها توسط آنزیم های مونو آمین اکسیداز<sup>۳</sup> (MAO) و کاتکول-O-متیل ترانسفراز<sup>۴</sup> (COMT) کاتالیز می گردند (شکل ۸).

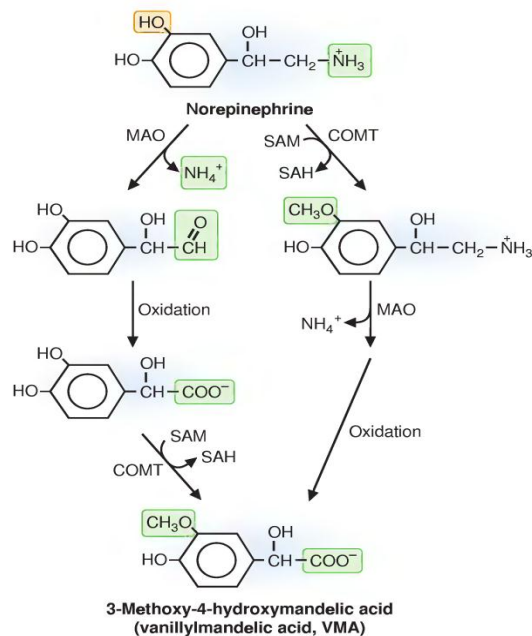
1. Vesicular ATPase

2. Chromogranins

3. Monoamine oxidase

4. Catechol-O-methyltransferase





شکل (۵-۸) مسیرهای غیرفعال‌سازی کاتکول‌آمین‌ها توسط آنزیم‌های COMT و MAO

محصول نهایی غیرفعال‌سازی دوپامین، هومووانیلیل‌مندلیک‌اسید<sup>۱</sup> (HVA) و محصول نهایی غیرفعال‌سازی نوراپی‌نفرین و اپی‌نفرین، وانیلیل‌مندلیک‌اسید<sup>۲</sup> (VMA) است. افزایش تولید دوپامین و یا افزایش حساسیت گیرنده‌ی دوپامین از نشانه‌های اسکیزوفرنی<sup>۳</sup> و کاهش تولید دوپامین و از دست رفتن نورون‌های تولیدکننده‌ی آن از نشانه‌های مهم بیماری پارکینسون<sup>۴</sup> می‌باشد. به دلیل کاهش سطح دوپامین در بیماران مبتلا به بیماری پارکینسون، ترکیب HVA نیز کاهش می‌یابد.

#### • مونوآمین اکسیداز:

- بر روی غشای خارجی میتوکندری اکثر سلول‌ها وجود داشته و با اکسید کردن کربنی که به آن گروه آمین متصل است، گروه آمین را جدا کرده و آلدئید ایجاد می‌کند.
- این آنزیم در پایانه‌ی پیش‌سیناپسی، بر روی کاتکول‌آمین‌هایی که در وزیکول‌ها نگهداری نمی‌شوند تاثیر نموده و آنها را غیرفعال می‌کند. بنابراین داروهایی که باعث تخلیه‌ی کاتکول‌آمین‌ها از وزیکول‌های ذخیره‌ای می‌شوند، به صورت غیرمستقیم، باعث غیرفعال شدن آنها (کاتکول‌آمین‌ها) توسط آنزیم مونوآمین اکسیداز می‌گردند.
- یکی از نقش‌های مهم این آنزیم، غیرفعال نمودن ترکیبات بیولوژیک حاوی آمین (آمین‌های بیوژنیک<sup>۵</sup>) است که در اثر رژیم غذایی وارد بدن می‌شوند. به عنوان مثال می‌توان تیرامین<sup>۶</sup> را نام برد. این ترکیب در اثر دکربوکسیلاسیون تیروزین ایجاد شده و در بسیاری از فرآورده‌های غذایی که طی فرآیند تخمیر ایجاد می‌شوند (مانند پنیر)، وجود دارد.

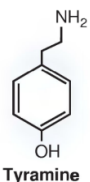
#### • کاتکول-O-متیل ترانسفراز:

- این آنزیم نیز در بسیاری از سلول‌های از جمله اریتروسیت‌ها یافت می‌شود.
- یک گروه متیلی را بر روی گروه هیدروکسیل کاتکول منتقل می‌نماید.

1. Homovanillylmandelic acid  
2. Vanillylmandelic acid  
3. Schizophrenia  
4. Parkinson disease  
5. Biogenic amines  
6. Tyramine

○ این آنزیم گروه متیل را از SAM دریافت کرده و بنابراین عمل کرد آن به طور غیرمستقیم وابسته به ویتامین B12 و فولات است.

نکته‌ی بالینی (۷)

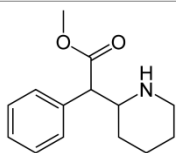


Tyramine

مقادیر زیاد تیرامین در رژیم غذایی باعث بروز عوارضی چون سردرد، تپش قلب، تهوع، استفراغ و افزایش فشار خون می‌شود. این ترکیب رهاشدن نوراپی‌نفرین را از وزیکول‌های ذخیره‌ای تحریک کرده و سبب افزایش تاثیر آنها می‌شود. تیرامین توسط MAO غیرفعال می‌شود و در صورتی که شخص، دارویی را که مهارکننده‌ی آنزیم MAO است مصرف می‌کند، می‌بایست از غذاهایی که دارای تیرامین هستند اجتناب نماید.



نکته‌ی بالینی (۸)



Methyphenidate

ترکیب متیل‌فنیدات (با نام‌های تجاری متعددی از جمله ریتالین) جهت درمان اختلالات تمرکز و توجه و همچنین بیش‌فعالی تجویز می‌گردد. این ترکیب با تاثیر بر فرآیند بازجذب دوپامین و نوراپی‌نفرین موجب افزایش غلظت این نوروترانسمیترها در فضای سیناپس می‌گردد. همچنین این ترکیب به عنوان آگونیست گیرنده‌ی سروتونینی 5-HT<sub>1</sub> مطرح می‌باشد.



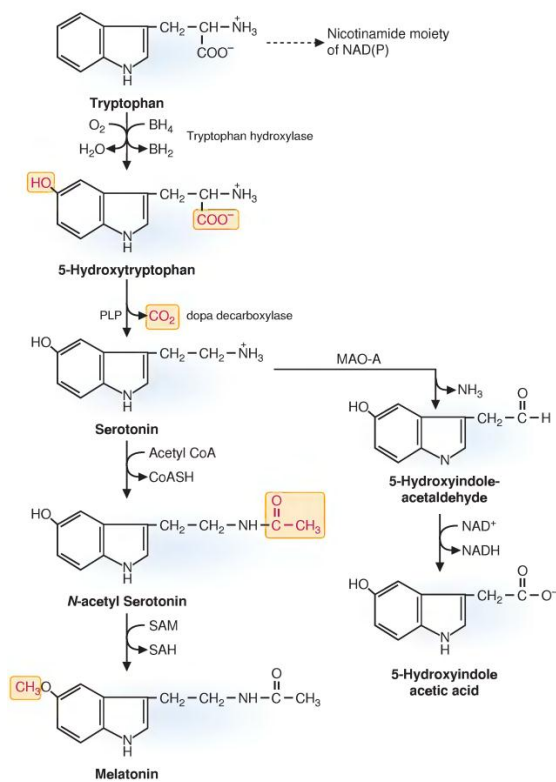
۴-۲) تنظیم آنزیم تیروزین هیدروکسیلاز

بیوسنتز کاتکول‌آمین‌ها می‌بایست به شدت تنظیم و کنترل گردد. همان‌طور که قبلاً ذکر شد، مهم‌ترین آنزیم کنترلی مسیر بیوسنتز کاتکول‌آمین‌ها، آنزیم تیروزین هیدروکسیلاز است که فعالیت آن به صورت مهار پس‌نورد<sup>۱</sup> و توسط محصول نهایی، تنظیم می‌شود. به این ترتیب، افزایش غلظت کاتکول‌آمین‌ها در سیتوزول، فعالیت این آنزیم را مهار می‌نماید. عامل فعال‌کننده‌ی عمل کرد این آنزیم، دیپلاریزاسیون پایانه‌ی نورونی است. در اثر این دیپلاریزاسیون، پروتئین‌کینازهای<sup>۲</sup> (پروتئین‌هایی که دارای فعالیت کینازی بوده و پروتئین‌های دیگر را فسفریله می‌کنند) متعددی از جمله پروتئین‌کیناز C، پروتئین‌کیناز A و CAM کینازها فعال شده و باعث فسفریله شدن آنزیم تیروزین هیدروکسیلاز می‌شوند. این فسفریله شدن، با تغییر ساختاری که در آنزیم ایجاد می‌کند سبب افزایش فعالیت آن می‌گردد. همچنین مقدار این آنزیم و آنزیم دوپامین بتا-هیدروکسیلاز در سیتوزول توسط کنترل بیان آنها در سطح ژنوم نیز، تنظیم می‌شود. زمانی که فعالیت سمپاتیک نورونی طولانی شود، سطح mRNA بیان‌کننده‌ی این آنزیم‌ها در جسم سلولی افزایش یافته و این خود منجر به افزایش بیوسنتز و مقدار آنها می‌شود. این آنزیم‌ها پس از بیوسنتز، توسط نقل و انتقال آکسونی به پایانه‌های عصبی و فضای پیش‌سیناپسی منتقل می‌شوند.

۵-۲) سروتونین

مسیر بیوسنتز سروتونین از اسیدآمینته‌ی تریپتوفان، بسیار شبیه مسیری است که در مورد بیوسنتز نوراپی‌نفرین از تیروزین بیان شد (شکل ۹)، و در دو مرحله اتفاق می‌افتد.

1. Feedback inhibition  
2. Protein kinase



شکل (۹-۵) بیوسنتز و غیرفعال سازی سروتونین

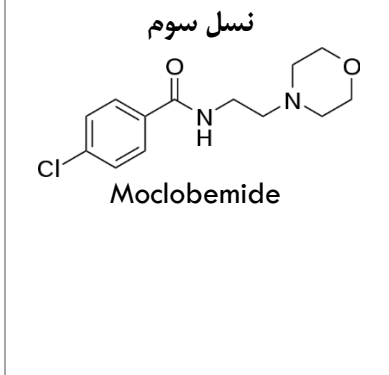
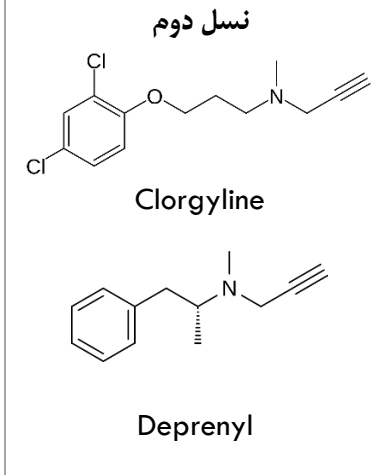
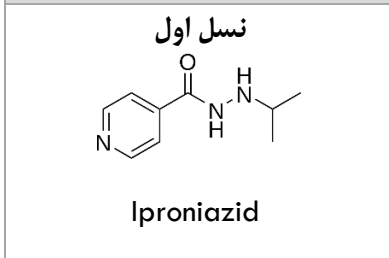
- (۱) آنزیم تریپتوفان هیدروکسیلاز، با اضافه نمودن یک گروه هیدروکسیل بر روی حلقه‌ی اسیدآمینوی تریپتوفان، اولین واکنش مسیر را، با مکانیسمی شبیه آنچه که در مورد تیروزین و فنیل‌آلانین هیدروکسیلاز ذکر شد، کاتالیز می‌کند. جهت فعالیت این آنزیم نیز BH4 مورد نیاز است.
- (۲) محصول واکنش اول، طی یک واکنش حذف گروه کربوکسیل و توسط آنزیمی که دوپا را دکربوکسیله می‌نماید (دوپا دکربوکسیلاز)، دکربوکسیله شده و سروتونین بیوسنتز می‌گردد.

ملاتونین<sup>۱</sup> نیز که نوعی نوروترانسمیتر بوده و در پاسخ به پیام‌های تاریکی-روشنایی بیوسنتز می‌شود، در جسم صنوبری و از اسیدآمینوی تریپتوفان مشتق می‌گردد (شکل ۹). غلظت این نوروترانسمیتر در خون، در تاریکی افزایش یافته و گمان می‌رود در تنظیم فعالیت‌های جنسی نیز نقش داشته باشد.

گیرنده‌های سروتونینی یا گیرنده‌های ۵-هیدروکسی‌تریپتامین (نام دیگر سروتونین)، 5-HT، دارای هفت نوع 5HT<sub>1</sub>-5HT<sub>7</sub> هستند. از میان این گیرنده، 5HT-3 از نوع کانال‌های یونی دریچه‌دار لیگاندی بوده و مابقی از نوع گیرنده‌های جفت شده با پروتئین‌های G می‌باشند.

<sup>۱</sup> . Melatonin

نکته‌ی بالینی (۹)



علاوه بر کاتکول آمین‌ها، سروتونین نیز توسط آنزیم MAO غیرفعال می‌شود. مکانیزم عمل برخی داروهای ضد روان‌پریشی بر اساس مهار MAO استوار می‌باشد. اولین نسل این داروها مانند داروی iproniazid، که در ابتدا به عنوان ضد بیماری سیل تجویز می‌شد، حالات روانی بیمار را تحت تاثیر قرار داده و بهبود می‌بخشید. این دارو مهارکننده‌ی برگشت‌پذیر MAO است و به همین علت سروتونین دیرتر غیرفعال شده و تاثیرات ضدافسردگی مناسبی ایجاد می‌شود. حضور تیرامین بر عملکرد این دارو تاثیر منفی می‌گذارد. چون تیرامین نیز توسط MAO غیرفعال می‌گردد، در صورتی که شخص دارو را مصرف نموده و در رژیم غذایی تیرامین نیز وجود داشته باشد، تیرامین غیرفعال نشده و تاثیرات منفی آن بر افزایش رها شدن نوراپی‌نفرین از وزیکول‌های ذخیره‌ای (افزایش حاد فشار خون، تپش قلب، سردرد، تهوع و استفراغ) بروز خواهد نمود. کمی بعد مشخص شد که MAO دارای دو ایزوform اختصاصی MAO-A و MAO-B است. از این رو داروهای نسل دوم و اختصاصی برای هر یک از این فرم‌ها معرفی گردید. از این داروها می‌توان به clorgyline برای مهار اختصاصی MAO-A و deprenyl برای مهار اختصاصی MAO-B نام برد. در بیماری پارکینسون (که با کاهش سطح دوپامین همراه است) تجویز شده و با مهار MAO-B، دوپامین توسط این آنزیم غیرفعال نمی‌شود. با این که deprenyl مهارکننده‌ی MAO است، اما دارای اثرات ضدافسردگی نیست. داروی clorgyline دارای اثرات ضدافسردگی است اما حضور تیرامین عملکرد آن را تحت تاثیر قرار می‌دهد. این موضوع باعث گردید داروهای نسل سوم جهت مهار MAO معرفی شوند. این داروها مهارکننده‌های برگشت‌پذیر این آنزیم هستند. از این نسل داروها می‌توان به moclobemide اشاره کرد. این دارو مهارکننده‌ی MAO-A بوده و دارای اثرات ضد افسردگی است. چون این ترکیب به صورت برگشت‌پذیر به آنزیم متصل می‌شود، در صورت افزایش مقدار تیرامین در محیط، از حالت اتصال به آنزیم خارج شده و تیرامین توسط آنزیم غیرفعال می‌شود.



نکته‌ی بالینی (۱۰)

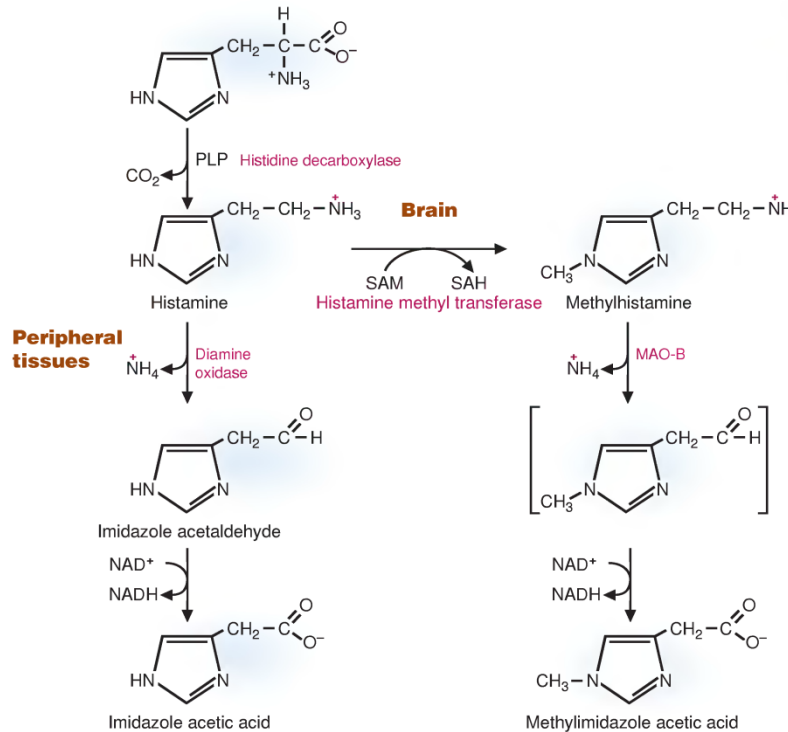
داروهای selective serotonin reuptake inhibitor (SSRI)، یا داروهای انتخابی مهارکننده‌ی بازجذب سروتونین، شامل دسته‌ای از ترکیبات هستند که به عنوان داروهای ضدافسردگی کاربرد دارند. این ترکیبات با مهار بازجذب سروتونین توسط غشای پیش‌سیناپسی، باعث افزایش غلظت آن در محیط خارج سلولی و افزایش تاثیر آن بر گیرنده‌هایش در سطح غشای پس‌سیناپسی می‌شوند. سه ترکیب مهم از این خانواده‌ی دارویی عبارتند از:

- **Fluoxetine** (با نام‌های تجاری متعددی از جمله Prozac و Sarafem)
- **Paroxetine** (با نام‌های تجاری متعددی از جمله Paxil)
- **Sertraline** (با نام‌های تجاری Zoloft و Lustrol)



۶-۲ هیستامین

درون سیستم عصب عصبی، هیستامین توسط ماستوسیت‌ها<sup>۱</sup> (سلول‌هایی که درون خود دارای گرانول‌های زیادی هستند و در فرآیندهای ترمیم و دفاع در برابر پاتوژن‌ها نقش مهمی ایفا می‌کنند) و فیبرهای نورونی<sup>۲</sup> ذخیره و ترشح می‌شود. این ترکیب طی یک مرحله واکنش آنزیمی، در مکانیسمی مشابه با دوپا دکربوکسیلاز، و از دکربوکسیلاسیون هیستیدین بیوستتز می‌شود. آنزیمی که این مسیر را کاتالیز می‌کند هیستیدین دکربوکسیلاز<sup>۳</sup> نام دارد و انجام این واکنش وابسته به حضور PLP است. این نوروترانسمیتر، مشابه با مابقی نوروترانسمیترها پس از بیوستتز در وزیکول‌های ذخیره‌ای نگهداری شده و در پی تحریک پایانه‌ی عصبی، طی روند آگروسیتوز، به فضای سیناپسی ترشح می‌شود.



شکل (۱۰-۵) بیوستتز و غیرفعال‌سازی هیستامین در مغز و بافت‌های محیطی

هیستامین بر روی هم غشای پس‌سیناپسی و هم غشای پیش‌سیناپسی دارای گیرنده است و پس از ترشح، هر دوی این گیرنده‌ها را تحریک می‌کند. بر خلاف مابقی نوروترانسمیترها، هیستامین پس از ترشح به فضای پیش‌سیناپسی بازنمی‌گردد و غیرفعال‌سازی و تجزیه‌ی آن در آستروسیت‌ها انجام می‌شود. بنابراین آستروسیت‌ها تمایل زیادی به بازجذب هیستامین از خود نشان می‌دهند. شکل ۱۰ مراحل غیرفعال‌سازی هیستامین را در مغز و در بافت‌های محیطی نشان می‌دهد. این مراحل عبارتند از:

• مغز:

- (۱) متیلاسیون نیتروژن حلقه‌ی هیستامین توسط آنزیم هیستامین متیل‌ترانسفراز<sup>۴</sup> و ایجاد ترکیب متیل‌هیستامین<sup>۵</sup>
- (۲) اکسیداسیون توسط MAO و در نهایت تولید ترکیب متیل‌ایمیدازول استیک اسید<sup>۶</sup>

1. Mast cells  
 2. Neuronal fibers  
 3. Histidin decarboxylase  
 4. Histamin meethyltransferase  
 5. Methyl histamin  
 6. Methylimidazole acetic acid



• بافت‌های محیطی:

- ۱) دامیناسیون توسط آنزیم دامین اکسیداز و ایجاد ترکیب ایمیدازول استالدهید
- ۲) اکسیداسیون ایمیدازول استالدهید و ایجاد ترکیب ایمیدازول استیک اسید

نکته‌ی بالینی (۱۱)

ترشح هیستامین دارای تاثیرات متعددی بر بافت‌های بدن است. این ترکیب عامل اصلی ایجاد پاسخ‌های آلرژیک می‌باشد. ترشح این ترکیب از ماستوسیت‌ها باعث گشادشدگی عروق و افزایش نفوذپذیری دیواره‌ی آنها می‌شود. آبریزش بینی و ریزش اشک به دلیل این تاثیرات است. زمانی که هیستامین در بافت ریه ترشح می‌شود، به دلیل جلوگیری بدن از ورود پاتوژن، موجب تنگ‌شدگی مجاری تنفسی، اسپاسم برانش‌ها و سختی در تنفس می‌شود. هیستامین در مغز به عنوان یک نوروترانسمیتر تحریکی عمل می‌کند. ترکیبات آنتی‌هیستامینی با اتصال به گیرنده‌ی هیستامین بر روی سلول‌ها، اثرات هیستامین را خنثی می‌کنند. این اتصال، باعث جلوگیری از تاثیر هیستامین بر گشادشدگی عروق و نفوذپذیری دیواره‌ی آنها در بافت‌های محیطی و جلوگیری از تاثیر آن در بافت مغز و ایجاد گیجی و خواب‌آلودگی می‌شود. نسل جدید این داروها، به صورتی طراحی شده‌اند که از سد خونی-مغزی عبور نمی‌نمایند و تاثیراتشان تنها بر عمل کرد هیستامین در بافت‌های محیطی است و به همین علت فاقد اثرات گیج‌کنندگی و خواب‌آلودگی هستند.



۲-۷) استیل کولین

۲-۷-۱) بیوسنتز استیل کولین

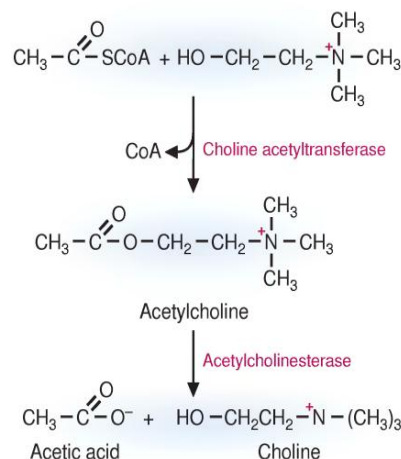
بیوسنتز استیل کولین در پایانه‌ی پیش‌سیناپسی، توسط آنزیم کولین استیل ترانسفراز<sup>۱</sup> (ChAT) و با استفاده از ترکیبات استیل کوآنزیم آ و کولین انجام می‌شود (شکل ۱۱). این ترکیب پس از بیوسنتز در وزیکول‌های ذخیره‌ای نگهداری شده و طی روند اگزوسیتوز به فضای سیناپسی ترشح می‌شود. کولین مورد نیاز جهت بیوسنتز استیل کولین از راه‌های مختلفی تامین می‌شود که عبارتند از:

۱) سیستم بازجذب از خون توسط پایانه‌ی پیش‌سیناپسی.

۲) سیستم بازجذب از فضای سیناپسی توسط پایانه‌ی پیش‌سیناپسی (این سیستم در مقایسه به سیستم بازجذب از خون، تمایل بسیار بیشتری به کولین دارد)

۳) هیدرولیز لیپیدهای غشایی فسفاتیدیل کولین و یا اسفنگومیلین (لیپیدهای غشایی با ذخیره و نگهداری کولین، در تولید استیل کولین مشارکت دارند و هیدرولیز آنها و آزادسازی کولین به شدت کنترل و تنظیم می‌شود)

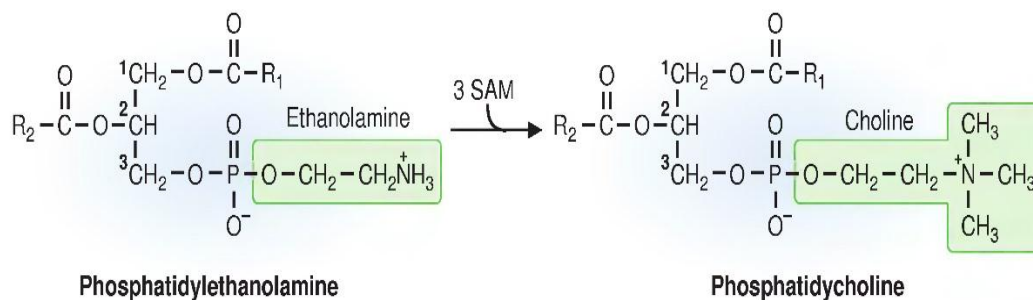
<sup>۱</sup> . Choline acetyltransferase



شکل (۱۱-۵) بیوستنز و غیرفعال سازی (هیدرولیز) استیل کولین

• کولین:

- ۱) در رژیم غذایی به وفور یافت شده و همچنین در بدن نیز، در بخشی از مسیر بیوستنز فسفولیپیدها، بیوستنز می‌شود.
- ۲) با اضافه شدن سه گروه متیلی از SAM بر روی بخش اتانل آمینی فسفاتیدیل اتانول آمین، فسفاتیدیل کولین تولید می‌شود (شکل ۱۲).
- ۳) تبدیل فسفاتیدیل اتانول آمین به فسفاتیدیل کولین در بسیاری از بافتها از جمله کبد و مغز رخ داده و کوفاکتورهای فولات و ویتامین B12 به طور غیرمستقیم جهت انجام این تبدیل ضروری‌اند. (کوفاکتورهای ذکر شده جهت باز تولید SAM ضروری هستند)
- ۴) فسفاتیدیل کولین نیز طی هیدرولیز، کولین یا فسفوکولین<sup>۱</sup> ایجاد می‌کند.



شکل (۱۲-۵) بیوستنز فسفاتیدیل کولین از فسفاتیدیل اتانول آمین

<sup>۱</sup> . Phosphcholine

• استیل:

۱) گروه استیلی مورد نیاز جهت سنتز استیل کولین به صورت استیل کوآنزیم آ و عمدتاً از اکسیداسیون گلوکز، تبدیل آن به پیروات و دیکربوکسیلاسیون پیروات توسط آنزیم پیروات دهیدروژناز فراهم می‌آید. (نورون‌های عصبی دارای ظرفیت محدودی جهت اکسید کردن اسیدهای چرب و تولید استیل کوآ هستند)

۲) پیروات دهیدروژناز در میتوکندری سلول‌های عصبی قرار دارد و استیل کوآ در میتوکندری ساخته می‌شود. این ترکیب پس از اتصال با اگزالواستات و تولید سیترات، به صورت سیترات از میتوکندری خارج شده و مجدداً در سیتوزول به استیل کوآ و اگزالواستات می‌شکند. استیل کوآ حاصل شده در سیتوزول، سپس در بیوسنتز استیل کولین مشارکت می‌نماید.

۲-۷-۲) غیرفعال سازی استیل کولین

غیرفعال سازی استیل کولین توسط آنزیم استیل کولین استراز<sup>۱</sup> انجام می‌شود. طی بخشی از این فرآیند، آمینواسید سرین در جایگاه فعال این آنزیم، با گروه استیلی ایجاد پیوند کوالان کرده و گروه استیل را از کولین جدا می‌نماید. این آنزیم توسط طیف وسیعی از داروها و همچنین سموم عصبی (مانند گاز سارین و گاز اعصاب) که با سرین جایگاه فعال آن پیوند کوالان ایجاد می‌کنند، مهار می‌شود. از آن جهت که استیل کولین نوروترانسمیتر اصلی تحریک عضلات توسط سیستم عصبی است، اختلال در عمل کرد آنزیم استیل کولین استراز، باعث باقی ماندن این ترکیب در پایانه‌های شده و دوام تحریک عضلات توسط آن، موجب ایجاد فلج عضلانی می‌گردد.

نکته ی بالینی (۱۲)

مهم‌ترین مرحله‌ی بیوسنتز استیل کولین در مغز، تامین کولین می‌باشد. اضافه نمودن ترکیب لسیتین<sup>۲</sup> (فسفاتیدیل کولین) به رژیم غذایی اشخاصی که دچار بیماری دیسکینزی تاخیری<sup>۳</sup> (اختلال حرکتی که اغلب شامل کندی حرکات ارادی یا حرکات مکرر غیر ارادی و پرش‌های عضلانی است) هستند، باعث افزایش مقدار استیل کولین در مغز می‌شود. همچنین نوزادان، هم برای بیوسنتز چربی‌های مغز (فسفاتیدیل کولین و اسفنگومیلین)، و هم برای بیوسنتز استیل کولین، نیاز مبرم به کولین دارند. غلظت بالای فسفاتیدیل کولین در شیر مادر و همچنین فعالیت بالای سیستم انتقال‌دهنده‌ی کولین از سد خونی-مغزی، به تامین کولین در مغز نوزادان کمک می‌کند. به دلیل نیاز بسیار زیاد جنین نیز به کولین، جفت دارای سیستمی جهت انتقال آن به جنین است. منبع این کولین، ذخایر چربی بدن مادر، رژیم غذایی وی و کولینی است که در کبد بیوسنتز می‌شود. چون سنتز کولین به کوفاکتورهای فولات و ویتامین B12 وابسته است، مصرف این دو مکمل در دوران بارداری به شدت توصیه می‌شود.

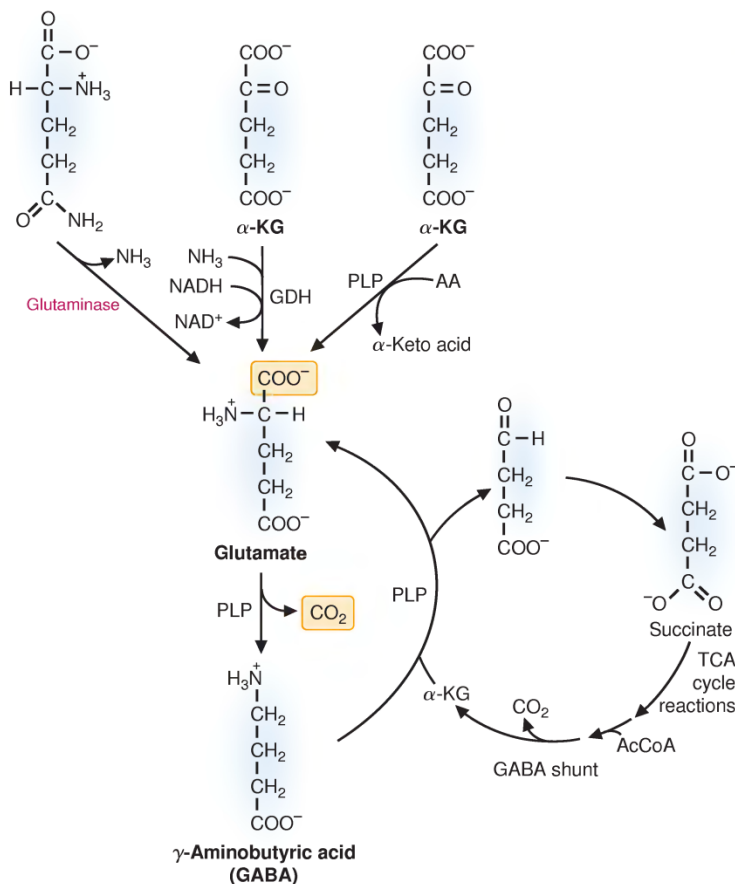


1. Acetyl-choline esterase  
2. Lecithin  
3. Tardive dyskinesia

۲-۸-۱ گلوتامات و گاما-آمینوبوتیریک اسید

۲-۸-۱ بیوسنتز گلوتامات

در CNS گلوتامات به عنوان اصلی ترین نوروترانسمیتر تحریکی عمل نموده و باعث دیپلاریزاسیون نورون ها می شود. به دلیل این که مقدار گلوتامات در خون زیاد نیست، سیستم عصبی نمی تواند آن را از طریق سیستم گردش خون تامین نماید و می بایست آن را در مغز تولید کند (شکل ۱۳).



شکل (۱۳-۵) بیوسنتز گلوتامات، GABA و شانت GABA

راه های بیوسنتز گلوتامات در مغز عبارتند از:

- سنتز گلوتامات از آلفا-کتوگلوئارات: آلفا-کتوگلوئارات یکی از ترکیبات حدواسط چرخه ی کربس است و فرآیند تولید گلوتامات از آن طی دو مسیر می تواند رخ دهد:

۱) احیای آلفا-کتوگلوئارات توسط آنزیم گلوتامات دهیدروژناز<sup>۱</sup>، اضافه شدن یک گروه آمین آزاد به آن و ایجاد گلوتامات (این گروه آمین از یون آمونیوم آزاد موجود در خون و یا آمونیومی که از تجزیه ی نوروترانسمیترها و اسیدهای آمینه ایجاد شده است، فراهم می شود)

۲) آمیناسیون آلفا-کتوگلوئارات طی واکنش های ترانس آمیناسیون وابسته به PLP و ایجاد گلوتامات (گروه آمین مورد نیاز از یک اسید آمینه ی دیگر تامین می شود)

<sup>1</sup> . Glutamate dehydrogenase

• **سنتز گلوتامات از اسید آمینه‌ی گلوتامین:** گلوتامین مورد نیاز در این مسیر از سلول‌های نوروگلیا تامین می‌شود (توضیح این مطلب در ادامه آمده است) و آنزیم گلوتامیناز<sup>۱</sup> با حذف یک گروه آمین از گلوتامین، گلوتامات را تولید می‌کند.

مانند مابقی نوروترانسمیترها، گلوتامات نیز پس از بیوسنتز در وزیکول‌های ذخیره‌ای نگهداری شده و طی تحریک توسط کانال‌های وابسته به کلسیم، ترشح می‌شود. غشای پایانه‌های پیش‌سیناپسی و پس‌سیناپسی و همچنین سلول‌های نوروگلیا تمایل زیادی به بازجذب این نوروترانسمیتر و حذف آن از فضای سیناپسی دارند. گلوتامات در غشای پس‌سیناپسی دارای هر دو نوع گیرنده‌ی یونوتروپیک و متابوتروپیک است.

• گیرنده‌های یونوتروپیک گلوتامات عبارتند از:

**(۱) گیرنده‌های NMDA:** نام این گیرنده‌های گلوتامات از این جهت NMDA است چون به طور اختصاصی توسط ترکیب N-متیل-D-آسپاراتات به عنوان یک آگونیست انتخابی<sup>۲</sup> و اختصاصی فعال می‌شوند. این گیرنده‌ها جهت فعال شدن نیاز به تحریک توسط گلوتامات و اتصال این نوروترانسمیتر به همراه اتصال یکی از دو آمینواسید گلايسين و یا سرین دارند. نقش این گیرنده‌ها در مکانیسم‌های مرتبط با حافظه و یادگیری مورد توجه دانشمندان قرار دارد.

**(۲) گیرنده‌های AMPA:** آگونیست انتخابی این گیرنده‌های یونوتروپیک گلوتاماتی ترکیب آمینوهیدروکسی متیل ایزوکسازول پروپیونیک اسید (AMPA) است (ترکیبی که از نظر ساختاری مشابه گلوتامات می‌باشد). این گیرنده از خانواده‌ی گیرنده‌هایی است که فاقد محل اتصال برای NMDA (گیرنده‌های non-NMDA) هستند.

**(۳) گیرنده‌های Kainate:** این گیرنده‌ها نیز که یونوتروپیک بوده و در سیستم عصبی توسط گلوتامات تحریک می‌شوند، دارای تمایل بالایی برای اتصال به ترکیبی با نام Kainate (که از جلبک قرمز استخراج می‌شود)، به عنوان آگونیست انتخابی، هستند.

## ۲-۸-۲) گاما-آمینوبوتیریک اسید

گاما-آمینوبوتیریک اسید (GABA) اصلی‌ترین نوروترانسمیتر مهاری در CNS است. این نوروترانسمیتر بسیار با اهمیت بوده و طیف وسیعی از عمل کردها را در سیستم عصبی بر عهده دارد. از این رو اختلال در عملکرد سلول‌های تولیدکننده و ترشح‌کننده‌ی آن (GABAergic)، منجر به ایجاد تعدادی از بیماری‌های عصبی و روانی می‌شود. پیش‌ساز بیوسنتز GABA گلوتامات است و آنزیم گلوتامیک اسید دکربوکسیلاز<sup>۳</sup> (GAD)، در فرآیندی وابسته به PLP، طی یک مرحله، گلوتامات را دکربوکسیله نموده و GABA تولید می‌کند. GABA در CNS طی واکنش‌هایی که به نام GABA شناخته می‌شوند و بیشتر در سلول‌های نوروگلیا رخ می‌دهند، بازتولید می‌شود. این واکنش‌ها سطح گلوتامات و GABA را در CNS حفظ می‌نماید. مراحل انجام این شانت عبارتند از:

(۱) بازجذب GABA، پس از ترشح و تحریک غشای پس‌سیناپسی، توسط سلول‌های نوروگلیای اطراف

(۲) تبدیل GABA به گلوتامات

(۳) تبدیل گلوتامات به گلوتامین

(۴) ترشح گلوتامین از سلول‌های نوروگلیا و جذب آن توسط نورون‌ها

(۵) تبدیل گلوتامین به گلوتامات در نورون‌ها

۱. Glutaminase

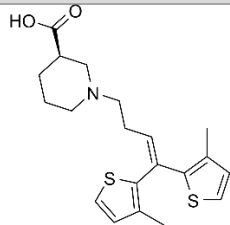
۲. Selective agonist

۳. Glutamic acid decarboxylase



بنابراین می‌توان گفت گلوتامین فرم انتقالی گلوتامات بین سلول‌های عصبی است. سلول‌های نوروگلیا فاقد آنزیم GAD بوده و نمی‌توانند GABA تولید کنند.

نکته‌ی بالینی (۱۳)



داروی tiagabine بازجذب GABA را از فضای سیناپسی مهار کرده و به عنوان دارویی ضد تشنج در بیماری صرع و یا بیماری‌هایی که همراه با تشنج هستند، تجویز می‌شود. چون GABA نوروترانسمیتری مهار می‌کند، تداوم حضور آن در فضای سیناپسی، عبور پیام‌های عصبی را مهار کرده و از این طریق فرکانس تشنج را کاهش می‌دهد.



نکته‌ی بالینی (۱۴)

از میان دو گروه گیرنده‌های GABA ( $GABA_A$  و  $GABA_B$ )،  $GABA_A$  دارای جایگاه اتصالی برای دیازپام و باربیتورات‌ها

است.



۲-۹-۲ مابقی نوروترانسمیترهای آمینواسیدی

۲-۹-۱-۱ آسپاراتات

آسپاراتات مانند گلوتامات نوروترانسمیتری تحریکی است اما در مقایسه با گلوتامات در فرآیندهای بسیار کمتری شرکت دارد. جهت تولید آسپاراتات در CNS، اگزالواتات (ترکیب حد واسط چرخه‌ی کربس) طی روند ترانس‌آمیناسیون تبدیل به این نوروترانسمیتر شده و اگزالواتات مصرف شده نیز توسط واکنش‌های آناپلورتیک جایگزین می‌گردد. این نوروترانسمیتر توانایی عبور از سد خونی-مغزی را ندارد.

۲-۹-۲-۲ گلایسین

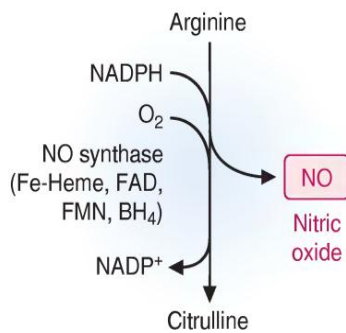
گلایسین مهمترین نوروترانسمیتر مهار می‌کند در نخاع است. گلایسین در پایانه‌های عصبی از اسیدآمینته‌ی سرین و توسط آنزیم سرین هیدروکسی‌متیل‌ترانسفراز<sup>۱</sup> (وابسته به فولیک اسید) بیوسنتز می‌شود. پیش‌ساز اسیدآمینته‌ی سرین نیز ۳-فسفوگلیسرات (یکی از ترکیبات حد واسط مسیر گلیکولیز) است.

۲-۹-۳-۳ نیتریک‌اکسید

نیتریک‌اکسید (NO) به عنوان یک پیام‌رسان بیولوژیک در طیف گسترده‌ای از پاسخ‌های فیزیولوژیک مانند گشادشدن عروق، انتقال پیام در سیستم عصبی و پاسخ سیستم ایمنی (در از بین بردن سلول‌های توموری و پارازیت‌ها)، عمل می‌کند. این ترکیب توسط آنزیم نیتریک‌اکسید سنتاز<sup>۲</sup> (NOS) و از اسیدآمینته‌ی آرژنین سنتز می‌شود (شکل ۱۴).

1. Serine hydroxymethyl transferase

2. Nitric oxide synthase



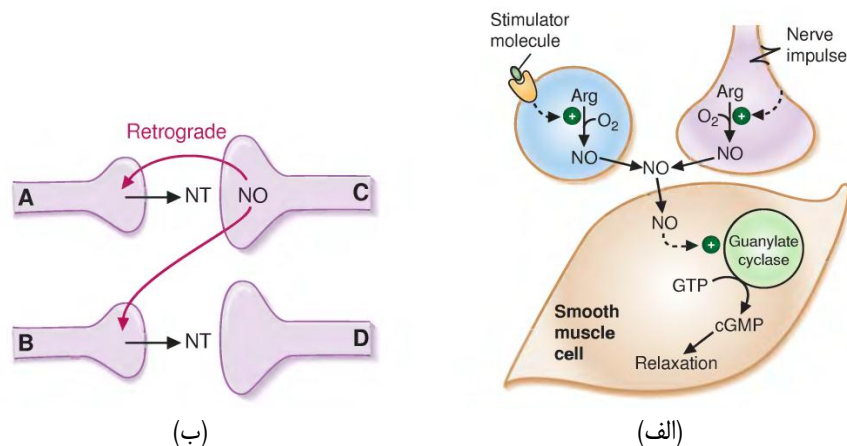
شکل (۱۴-۵) بیوسنتز نیتریک اکسید از آرژینین

NOS با توجه به بافتی که در آن فعالیت می‌کند، به صورت دو ایزوفرم کلی وجود دارد:

(۱) ایزوفرم فعال در سلول‌های ماکروفاژی که مسوول تولید زیاد NO و در نتیجه افزایش خاصیت سمیت آن در برابر سلول‌های توموری و پارازیت‌هاست.

(۲) ایزوفرم فعال در بافت عصبی، اندوتلیوم عروق، پلاکت‌ها و بافت‌های دیگری که مسوول ایجاد پاسخ فیزیولوژیک به NO هستند.

مکانیزم تاثیر NO در سلول هدف و ایجاد پاسخ به این صورت است که این ترکیب پس از ورود به سلول، آنزیم گوانیلات سیکلاز<sup>۱</sup> را فعال کرده و این آنزیم با تولید 3',5'-cyclic GMP (cGMP)، باعث افزایش غلظت cGMP در سلول می‌شود (شکل ۱۵-الف). در سلول‌های عضلات صاف، موجب فعال شدن یک یا چند پروتئین‌کیناز دیگر شده و عمل کرد این پروتئین‌کینازها، شل شدن ماهیچه‌های صاف و گشادشدگی عروق را دربردارد. NO به دلیل این که ماهیت گازی دارد، به راحتی از غشای سلولی عبور می‌کند و به همین دلیل، علاوه بر سلولی که آن را ترشح و سنتز کرده، بر روی سلول‌های مجاور نیز تاثیر می‌گذارد (شکل ۱۵-ب).



شواهد بسیار حاکی از این است که NO پس از ترشح از پایانه‌ی پس‌سیناپسی بر روی رهاسازی نوروترانسمیتر از پایانه‌ی پیش‌سیناپسی تاثیر می‌گذارد. به این نوع عمل کرد اصطلاحاً پیام‌رسانی برگشتی<sup>۲</sup> گفته می‌شود. شکل ۱۵-ب این تاثیر را نشان می‌دهد. ابتدا نوروترانسمیتر توسط

<sup>۱</sup> . Guanylate cyclase  
<sup>۲</sup> . Retrograde messenger

سلول A ترشح شده و سلول C تحت تاثیر این نوروترانسمیتر، NO رها می‌کند. در ادامه NO با تاثیر بر سلول A تولید و ترشح نوروترانسمیتر را القا می‌نماید. همچنین NO، به دلیل دارا بودن ماهیت گازی، می‌تواند تولید و ترشح نوروترانسمیتر دیگری را در سلول B تقویت و القا نماید. به این تاثیر از آن جهت پیام‌رسانی برگشتی گفته می‌شود که یک ترکیب، بر خلاف جریان انتقال پیام عصبی، از پایانه‌ی پس‌سیناپسی بر روی پایانه‌ی پیش‌سیناپسی تاثیر می‌گذارد. چنین عمل‌کردی برای آراشیدونیک اسید<sup>1</sup> و مونوکسید کربن هم در CNS گزارش شده است.

**جدول ۱**، با ارایه‌ی نوروترانسمیترهای مورد مطالعه در این فصل، به طور کامل مکانیسم تاثیر و نوع آن را خلاصه نموده است.

جدول (۱-۵) انواع گیرنده‌ها، نوع عمل‌کرد، نوع پاسخ و مکانیسم پاسخ نوروترانسمیترها در سیستم عصبی

نوروترانسمیتر	نوع عمل‌کرد	پیش‌ساز متابولیک	نوع گیرنده و پاسخ	مکانیسم پاسخ
دوپامین	مهارى	تیروزین	D <sub>1</sub> (کُند)	افزایش فعالیت آدنیل سیکلاز و افزایش تولید cAMP از طریق پروتئین‌های G
			D <sub>2</sub> (کُند)	مهار ورود Ca <sup>2+</sup> به فضای پیش‌سیناپسی، افزایش ورود K <sup>+</sup> به فضای پس‌سیناپسی، کاهش فعالیت آدنیل سیکلاز و کاهش تولید cAMP از طریق پروتئین‌های G
اپی نفرین (و نوراپی نفرین)	تحریکی (α <sub>1</sub> , β <sub>1</sub> ) و مهارى (α <sub>2</sub> , β <sub>2</sub> )	تیروزین	α <sub>1</sub> (کُند)	کاهش تبادل K <sup>+</sup> ، فعال کردن فسفولیپاز C و افزایش سطح IP <sub>3</sub>
			α <sub>2</sub> (کُند)	کاهش تبادل Ca <sup>2+</sup> ، افزایش تبادل K <sup>+</sup> ، کاهش فعالیت آدنیل سیکلاز و کاهش تولید cAMP از طریق پروتئین‌های G
			β <sub>1</sub> (کُند)	کاهش تبادل K <sup>+</sup> ، افزایش فعالیت آدنیل سیکلاز و افزایش تولید cAMP از طریق پروتئین‌های G
			β <sub>2</sub> (کُند)	افزایش فعالیت پمپ K <sup>+</sup> /Na <sup>+</sup> ، افزایش فعالیت آدنیل سیکلاز و افزایش تولید cAMP از طریق پروتئین‌های G
سروتونین (۵-هیدروکسی تریپتامین)	مهارى (5-HT <sub>1A</sub> ) و تحریکی (5-HT <sub>2A</sub> , 5-HT <sub>3</sub> و 5-HT <sub>4</sub> )	تریپتوفان	5-HT <sub>1A</sub> (کُند)	افزایش تبادل K <sup>+</sup> ، کاهش فعالیت آدنیل سیکلاز و کاهش تولید cAMP از طریق پروتئین‌های G
			5-HT <sub>2A</sub> (کُند)	کاهش تبادل K <sup>+</sup> ، فعال کردن فسفولیپاز C و افزایش سطح IP <sub>3</sub>
			5-HT <sub>3</sub> (سریع)	افزایش تبادل کاتیونی
			5-HT <sub>4</sub> (سریع)	کاهش تبادل K <sup>+</sup>
هیستامین	تحریکی (H <sub>1</sub> و H <sub>2</sub> ) و مهارى (H <sub>3</sub> )	هیستیدین	H <sub>1</sub> (کُند)	کاهش تبادل K <sup>+</sup> ، فعال کردن فسفولیپاز C و افزایش سطح IP <sub>3</sub>
			H <sub>2</sub> (کُند)	کاهش تبادل K <sup>+</sup> ، افزایش فعالیت آدنیل سیکلاز و افزایش تولید cAMP از طریق پروتئین‌های G
			H <sub>3</sub>	؟

<sup>1</sup> . Arachidonic acid

ادامه‌ی جدول ۱

افزایش تبادل کاتیونی	نیکوتینیک (سریع)			
کاهش و یا افزایش تبادل $K^+$ فعال کردن فسفولیپاز C و افزایش سطح IP3 و یا افزایش فعالیت آدنیل سیکلاز و افزایش تولید cAMP از طریق پروتئین‌های G	موسکارینیک (کُند)	استیل کوانزیم‌آ+کولین	تحریکی	استیل کولین
افزایش تبادل کاتیونی (خصوصاً $Ca^{2+}$ )	NMDA (سریع)			
افزایش تبادل کاتیونی	AMPA (سریع)	گلوتامین	تحریکی	گلوتامات
؟	Kainate			
افزایش تبادل $Cl^-$	$GABA_A$ (سریع)	گلوتامات	مهارى	گاما آمینوبوتیریک اسید
کاهش تبادل $Ca^{2+}$ افزایش تبادل $K^+$	$GABA_B$ (کُند)			
افزایش تبادل $Cl^-$	GlyR (سریع)	سرین	مهارى	گلیسین

۳) آنسفالوپاتی<sup>۱</sup> و نوروپاتی‌های<sup>۲</sup> متابولیک

مغز جهت تامین گلوکز و اکسیژن مورد نیاز، به طور کامل به بافت خونی وابسته است و حدود ۲۰٪ اکسیژن مورد نیاز بدن در مغز مورد استفاده قرار می‌گیرد. مغز طی دوران تکوینی و همچنین گرسنگی‌های طولانی مدت، از اجسام کتنونی به عنوان منبع انرژی بهره می‌برد اما این ترکیبات نمی‌توانند به طور کامل جایگزین گلوکز گردند. گلوکز طی اکسیداسیون کامل در مغز سبب تولید حدود ۳۲ مولکول ATP می‌شود. این اکسیداسیون کامل تنها با حضور اکسیژن امکان‌پذیر بوده و در شرایط غیرهوازی، گلوکز در مسیر گلیکولیز، تنها ۲ مولکول ATP تولید می‌کند، که این تعداد ATP به هیچ‌عنوان جهت حیات سیستم عصبی کافی نیست. در شرایط هایپوگلیسمی و هایپوکسی نه‌چندان شدید، کاهش سنتز نوروترانسمیترهای سیستم عصبی موجب بروز عوارض بالینی می‌شود.

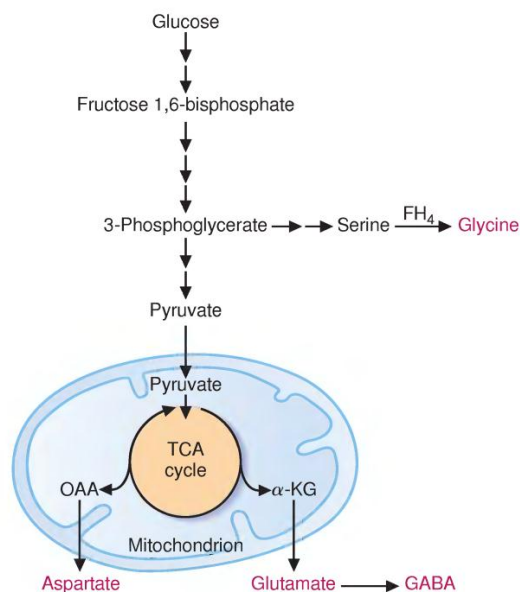
۱-۳) آنسفالوپاتی هایپوگلیسمیک

در بیشتر موارد، اختلالات تولید انسولین و فاکتورهای رشد شبه انسولینی موجب بروز عوارض هایپوگلیسمی می‌شود. عوارض اولیه به صورت مکانیزم‌های فیزیولوژیک دفاعی در برابر این شرایط خود را نمایان می‌کند (تعرق<sup>۳</sup>، تپش قلب<sup>۴</sup>، اضطراب، گرسنگی) و منشا بروز آنها هسته‌ی حسی هیپوتالاموس<sup>۵</sup> است. در صورت ادامه یافتن هایپوگلیسمی، شخص دچار خستگی و خواب‌آلودگی<sup>۶</sup>، تشنج و در نهایت کُما خواهد شد. هایپوگلیسمی طولانی مدت موجب وارد آمدن صدمات غیرقابل جبران به مغز می‌شود.

- در غلظت‌های کمتر از 2.5 mM (45 mg/dl)، تلاش مغز بر این است که از گلوتامات و ترکیبات حد واسط چرخه‌ی کربس به عنوان منبع انرژی استفاده کند. به دلیل محدود بودن این ترکیبات، مغز تنها مدت کوتاهی می‌تواند از آنها استفاده نماید. در صورتی که کاهش گلوکز خون ادامه یافته و به مقادیر حدود 1 mM (18 mg/dl) برسد، ATP نیز در مغز باقی نمی‌ماند.

1. Encephalopathy  
 2. Neuropathy  
 3. Sweating  
 4. Heart palpitation  
 5. Hypothalamic sensory nuclei  
 6. Lethargy

- با افت گلوکز از 2.5 به 2 mM (36-45 mg/dl)، و قبل از مشاهده‌ی تغییرات الکتروآنسفالوگراف<sup>۱</sup> (EEG)، عمده‌ی عوارض مشاهده شده مربوط به کاهش ترشح نوروترانسمیترها در نواحی خاص مغز است. این رخداد پیش از تخلیه‌ی کامل انرژی در مغز قابل مشاهده می‌باشد. شکل ۱۶ وابستگی سنتز برخی نوروترانسمیترها را به اسکلت کربنی حاصل از اکسیداسیون گلوکز در مغز نشان می‌دهد.
- ادامه‌ی هایپوگلیسمی و کاهش گلوکز به مقادیر کمتر از 1 mM (18 mg/dl)، موجب یک‌نواختی<sup>۲</sup> EEG (isoelectric EEG)، شده و مرگ نورونی را به همراه دارد.
- بنابر نوع آنسفالوپاتی متابولیک، مرگ سلولی در تمام مناطق مغز رخ نمی‌دهد و برخی بخش‌های اختصاصی در مغز مانند هیپوکمپ و کورتکس، آسیب‌پذیرتر هستند.
- در شرایط هایپوگلیسمی، سمیت تحریکی گلوتامات<sup>۳</sup> دارای نقش مهمی در مکانیزم مرگ نورونی است. به دلیل کمبود ATP، گلوتاماتی که به فضای سیناپسی ترشح شده است باز جذب نشده و تحریک پایانه‌ی پس‌سیناپسی ادامه می‌یابد. فعال بودن طولانی مدت گیرنده‌ی گلوتامات بر روی غشای پس‌سیناپسی باعث تحریک مداوم کانال‌های وابسته به کلسیم شده و در ادامه مقادیر بسیاری کلسیم از این طریق وارد سلول می‌شود. از سویی مقادیر زیاد کلسیم برای سلول سمی بوده و سبب فعال شدن مسیرهای مرگ سلولی می‌گردد.



شکل (۱۶-۵) بیوسنتز نوروترانسمیترهای گلیسین، گلوتامات، GABA و آسپارتات از اسکلت کربنی گلوکز

1. Electroencephalograph  
2. Isoelectric EEG  
3. Glutamate excitotoxicity



## ۲-۳) آنسفالوپاتی هایپوکسیک<sup>۱</sup>

پژوهش‌ها نشان داده است که در شرایط کمبود اکسیژن (فشار اکسیژن: 25-40 mm Hg)، علی‌رغم این که افراد دچار اختلالات شناختی می‌شوند، متابولیسم انرژی در مغزشان، دارای شرایط طبیعی است. اختلالات شناختی ایجاد شده، در اثر اختلال در بیوستتز نوروترانسمیترها رخ می‌دهد. در شرایط هایپوکسی، سرعت جریان خون به CNS افزایش یافته تا اکسیژن رسانی بیشتری به مغز انجام شود. به علاوه گلیکولیز در شرایط بی‌هوایی نیز شدت یافته و موجب ثابت نگه داشتن سطح ATP می‌شود. با این حال این موضوع موجب افزایش لاکتات شده و pH کاهش می‌یابد. هایپوکسی حاد (فشار اکسیژن کمتر از 20 mm Hg)، عموماً منجر به کما می‌شود.

برخی از دلایل ایجاد هایپوکسی عبارتند از:

- عدم رسیدن اکسیژن به خون (به عنوان مثال در ارتفاعات)
- کم خونی حاد (به عنوان مثال در اثر فقر آهن)
- کاهش ظرفیت استفاده از اکسیژن توسط مغز (به عنوان مثال سمیت با سیانید<sup>۲</sup>)

تمامی انواع هایپوکسی منجر به کاهش سنتز نوروترانسمیترها از راه‌های زیر می‌شود:

- مهار کمپلکس آنزیمی پیرووات دهیدروژناز باعث کاهش سنتز استیل کولین می‌شود (به دلیل اختلال در سنتز استیل کوآ).
- در این شرایط NADH به دلیل توقف زنجیره‌ی انتقال الکترون، در میتوکندری تجمع یافته و باعث توقف چرخه‌ی کربس می‌شود. توقف این چرخه نیز به نوبه‌ی خود باعث کاهش ترکیبات حد واسط شده و سنتز گلوتامات و GABA (که از ترکیبات حد واسط چرخه‌ی کربس مشتق می‌شوند) کاهش می‌یابد.
- عمل کرد آنزیم هیدروکسیلاز که نقش اصلی در بیوستتز کاتکول‌آمین‌ها دارد، وابسته به حضور O<sub>2</sub> است، بنابراین در شرایط هایپوکسی بیوستتز این نوروترانسمیترها نیز کاهش می‌یابد.

## ۳-۳) رابطه میان بیوستتز گلوتامات و مسیرهای آنالپورتیک

سنتز گلوتامات، از آلفا-کتوگلوئارات باعث کاهش غلظت این حد واسط چرخه‌ی کربس شده و در نهایت غلظت اگزوالوستات کاهش می‌یابد. چون حضور اگزوالوستات برای ادامه‌ی چرخه‌ی کربس (و اتصال به استیل کوآنزیم<sup>۳</sup>) ضروری است، از این رو این ترکیب می‌بایست توسط مسیرهای آنالپورتیک جایگزین گردد. دو راه برای این جایگزینی در مغز عبارتند از:

- (۱) واکنش پیرووات کربوکسیلاز<sup>۳</sup>: که با کربوکسیلاسیون پیرووات، اگزوالوستات تولید می‌کند.
- (۲) واکنش متیل‌مالونیل کوآ موتاز<sup>۴</sup>: این آنزیم وابسته به ویتامین B12 بوده و در مسیر متابولیسم اسیدهای آمینه‌ی شاخه‌دار والین و ایزولوسین، اسکلت کربنی آنها را به صورت سوکسینیل کوآ وارد سیکل کربس می‌نماید. سوکسینیل کوآ نیز طی چند مرحله به اگزوالوستات تبدیل می‌گردد.

1. Hypoxic

2. Cyanide

3. Pyruvate carboxylase

4. Methylmalonyl-CoA mutase

#### ۴) بیوسنتز چربی در مغز و سیستم اعصاب محیطی

برخی از خصوصیات متابولیسم چربی (بیوسنتز و اکسیداسیون) در سیستم عصبی، آن را از مابقی بافت‌ها متمایز می‌کند.

- بخشی از غشای نورونی که در انتقال پیام از طریق سیناپس شرکت دارد، دارای نقش و ترکیب ویژه و منحصر به فردی است.
  - به دلیل درآمیختن غشای وزیکول‌های ذخیره‌ای در غشای پیش‌سیناپسی (جهت رهاسازی نوروترانسمیترها به فضای سیناپسی)، ترکیب چربی‌های غشای پیش‌سیناپسی به سرعت در حال تغییر است.
  - همچنین به دلیل فرآیندهای اندوسیتوز، بخشی از غشا به صورت وزیکول درآمده و از غشا حذف می‌شود.
  - در ترکیب غشای پس‌سیناپسی نیز تعداد زیادی رسپتورهای نوروترانسمیتری و همچنین ترکیباتی مانند فسفاتیدیل اینوزیتول وجود دارد که در مسیرهای انتقال پیام در درون سلول نقش دارند.

- سد خونی-مغزی از ورود اسیدهای چرب غیر ضروری (مانند پالمیتات که هم از طریق بافت آدیپوز و هم از طریق رژیم غذایی وارد سیستم گردش خون می‌شود) به مغز ممانعت به عمل آورده اما اسیدهای چرب ضروری (اسید لینولئیک و اسید لینولنیک) توانایی عبور از این سد و ورود به مغز را دارند.

بر این اساس مغز به طور مداوم چربی‌های مورد نیاز خود (مانند: کلسترول، اسیدهای چرب، گلیکواسفنگولیپیدها، سربروزیدها و فسفولیپیدها) را بیوسنتز می‌نماید. از سویی انتقال پیام‌های عصبی توسط نورون‌ها مستلزم فعالیت صحیح سلول‌های نوروگلیا در سنتز غلاف‌های چند لایه‌ی میلینی است. میلین غشایی غنی از چربی است اما ترکیب چربی‌های آن با ترکیب چربی‌های غشای نورون متفاوت است. رنگ بافت‌های مغزی که دارای میلینی بیشتری هستند، نسبت به بافت‌هایی که میلین کمتری دارند، روشن‌تر است، از این رو ماده سفید<sup>۱</sup> در مغز دارای مقدار بیشتری میلین نسبت به ماده‌ی خاکستری<sup>۲</sup> است.

#### ۴-۱) بیوسنتز و اکسیداسیون چربی در مغز

##### • بیوسنتز:

- با توجه به محدودیت ورود اسیدهای چرب به مغز، چربی‌های مورد نیاز مغز، در همان‌جا بیوسنتز می‌شود.
- چربی‌های ضروری مانند اسید لینولئیک و اسید لینولنیک پس از ورود به مغز ممکن است طویل شده و یا بیشتر غیراشباع شوند.
- به دلیل محدودیت جذب اسدهای چرب توسط مغز، این ترکیبات به عنوان منبع انرژی مورد استفاده قرار نمی‌گیرند و اصلی‌ترین منبع انرژی در مغز گلوکز است.
- بیوسنتز اسیدهای چرب با زنجیره‌ی طولانی در مغز ضروری بوده و این اسیدهای چرب در تشکیل ساختار میلین نقش کلیدی دارند.

##### • اکسیداسیون:

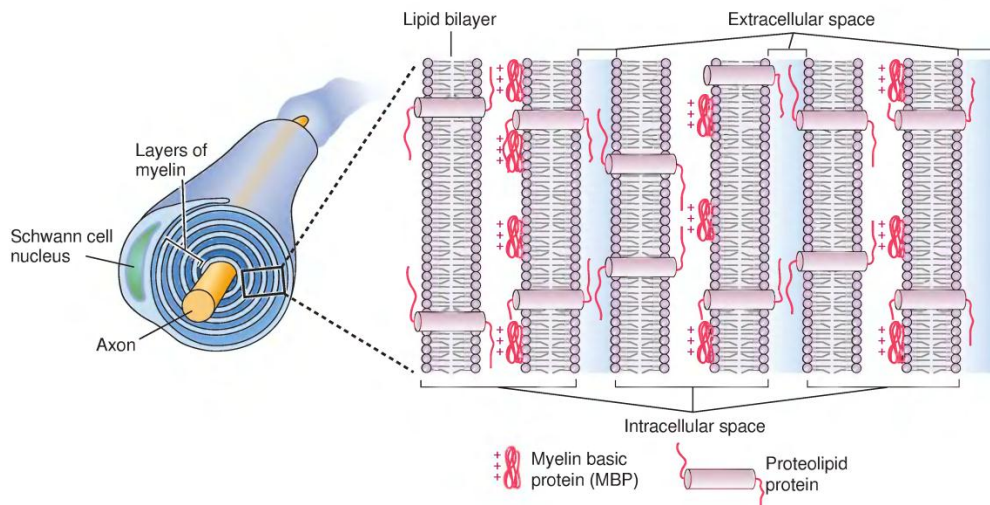
- اکسیداسیون پراکسیزومی اسیدهای چرب در مغز جهت اکسیداسیون اسیدهای چرب شاخه‌دار و با زنجیره‌ی طولانی و آلفا-اکسیداسیون اسید فیتانیک (هر دو نوع چربی در رژیم‌های غذایی به وفور وجود دارند) دارای اهمیت فراوان است.
- شرایطی که منجر به ایجاد اختلال در تولید پراکسیزوم توسط سلول می‌شود (مانند بیماری رفسام<sup>۳</sup>)، به دلیل تجمع اسیدهای چرب یا زنجیره‌ی طولانی و اسیدهای چرب شاخه دار، سبب نقص در عملکرد سلول‌های عصبی می‌گردد.
- در صورت اختلال در تجزیه‌ی گلیکواسفنگولیپیدها و یا موکوپلی‌ساکاریدها در مغز، قسمت‌های گلیکولیپیدی تجزیه‌نشده، وارد اندامک‌های لیزوزومی شده و عملکرد آنها را مختل می‌کند. این اختلال به نوبه‌ی خود منجر به ایجاد تعدادی از بیماری‌های عصبی می‌شود.

1. White matter  
2. Gray matter  
3. Refsum disease

## ۴-۲) بیوستنز میلین

سرعت بالای هدایت پیام در سیستم اعصاب مرکزی و محیطی بستگی به تشکیل میلین دارد. میلین غشایی چند لایه و تشکیل یافته از پروتئین و چربی بوده و منشا تشکیل آن در CNS، غشای پلاسمایی سلول‌های نوروگلیا، و در PNS، سلول‌های شوان هستند. طرحی کلی از بیوستنز میلین در شکل ۱۷ آمده است.

- سلول‌های شوان با پیچیدن چندین باره‌ی خود به دور بخشی از یک آکسون سلول عصبی در سیستم اعصاب محیطی، آن را میلینی نموده و غشایی چند لایه را پیرامون آن ایجاد می‌کنند.
- بر خلاف سلول‌های شوان، الیگودندروسیت‌ها در CNS، بخش‌هایی از آکسون‌های متعدد را (تا حدود ۴۰ آکسون)، با گسترش و پیچاندن بخشی از غشای خود به دور آنها، میلینی می‌کنند.
- بنابراین در CNS آکسون‌ها توسط غشای الیگودندروسیت‌های احاطه شده در حالی که در PNS یک سلول شوان، به طور کامل، بخشی از آکسون را در بر گرفته است.
- الیگودندروسیت‌ها، جهت تامین و نگهداری از میلین‌هایی که تولید نموده‌اند، روزانه بیش از چهار برابر وزن خود، چربی بیوستنز می‌کنند.



شکل (۱۷-۵) ساختار میلین که توسط پیچیده شدن یک سلول شوان بر روی بخشی از آکسون ایجاد شده است.

### ۴-۲-۱) چربی‌های میلین

با تبدیل غشای پلاسمایی الیگودندروسیت‌ها به میلین، ترکیب چربی‌های موجود در مغز نیز دستخوش تغییر واقع می‌شود. جدول ۲ ترکیب پروتئین و چربی میلین و مغز انسان و مقادیر آنها را نشان می‌دهد. به دلیل حضور اسفنگولیپیدها در ساختار میلین، نسبت چربی به پروتئین در آن، در مقایسه با مابقی قسمت‌های مغز بیشتر است. میلین دارای ساختاری به هم فشرده است و این فشرده‌گی به دلیل اندرکنش‌های هیدروفوب مابین چربی و پروتئین تشکیل دهنده ایجاد شده است. سربروزیدها حدود ۱۶٪ چربی میلین را تشکیل می‌دهند در حالی که در غشای سلول‌های عصبی وجود ندارند. سربروزید غالب در ساختار میلین، گالاتوزیل سربروزید است که دارای یک گالاتوز متصل به گروه هیدروکسیل اسفنگوزین می‌باشد، در حالی که اسفنگومیلین، که حدس زده می‌شد چربی غالب میلین است، به همان اندازه که در میلین وجود دارد، در غشاهای دیگر نیز وجود دارد. گالاتوسربروزید در مقایسه با فسفاتیدیل کولین، توانایی ایجاد ساختار فشرده‌تری را دارد. قند موجود در آن با این که ترکیبی قطبی است اما بر خلاف فسفاتیدیل کولین فاقد گروه آمین با بار مثبت و گروه فسفات با بار منفی است.

**جدول (۲-۵) ترکیب چربی تشکیل دهنده‌ی غشای میلینی و مقایسه‌ی آن با چربی ماده‌ی سفید و ماده‌ی خاکستری در مغز انسان.**  
 اعداد درصد وزن خشک ترکیب، نسبت به وزن مغز را نشان می‌دهند.

ترکیب	میلین	ماده‌ی سفید	ماده‌ی خاکستری
پروتئین	30.0	39.0	55.3
چربی	70.0	54.9	32.7
کلسترول	27.7	27.5	22.0
سربروزید	22.7	19.8	5.4
سولفاتید	3.8	5.4	1.7
گالاکتولیپید	27.5	26.4	7.3
اتانول آمین فسفاتید	15.6	14.9	22.7
فسفاتیدیل کولین	11.2	12.8	26.7
اسفنگومیلین	7.9	7.7	6.9
فسفاتیدیل سرین	4.8	7.9	8.7
فسفاتیدیل اینوزیتول	0.6	0.9	2.7
پلاسمالوژن	12.3	11.2	8.8
فسفولیپید	43.1	45.9	69.5

همان‌گونه که ذکر شد، مغز توانایی ساختن اسیدهای چرب با زنجیره‌ی طولانی (بیش از ۲۰ کربن) را داراست. این شاخه‌های جانبی طویل و بدون بار، به دلیل اندرکنش‌های آب‌گریز، به یکدیگر فشرده شده و در کنار مقادیر زیاد کلسترول، باعث ایجاد فشردگی در ساختار میلین می‌شوند. پروتئین‌های همراه در ساختار میلین نیز، به این ساختار فشرده استحکام بخشیده و اجازه‌ی باز شدن به آن نمی‌دهند.

## ۲-۲-۴) پروتئین‌های ساختاری میلین

لایه‌های میلینی توسط اندرکنش‌های پروتئین-لیپید و پروتئین-پروتئین به هم متصل شده و هر گونه اختلال در این ساختار منجر به دمیلینی شدن غشای آکسون‌ها می‌شود. پروتئین‌های عمده‌ی تشکیل دهنده‌ی غشاهای میلینی در CNS و PNS با هم متفاوتند.

**سیستم اعصاب مرکزی:** دو پروتئین پروتولیپید<sup>۱</sup> و پروتئین‌های بازی میلینی<sup>۲</sup> (MBPs)، بین ۶۰٪ تا ۸۰٪ پروتئین‌های میلینی را تشکیل می‌دهند. نقش آنها در استحکام ساختار میلین، به طور ساده در شکل ۲۰ نشان داده شده است.

### • پروتولیپید:

- دارای خاصیت به شدت آب‌گریز بوده و در محیط‌های آبی، تجمعات پروتئینی<sup>۳</sup> ایجاد می‌کند. به دلیل ایجاد تجمعات، این پروتئین در مقابل آنزیم‌های پروتئاز می‌تواند نسبت مقاوم است.
- وزن مولکولی این پروتئین حدود ۳۰ کیلودالتون است.
- ترادف آمینواسیدی آن در میان گونه‌های مختلف جانوری در طی تکامل حفظ شده است.

1 . Proteolipid

2 . Myelin basic protein

3 . Protein aggregates

○ نقش اصلی آن القای ساختار لایه‌ای میلین و استحکام ساختار آن است.

● پروتئین‌های بازی میلینی:

- خانواده‌ای از پروتئین‌های میلینی را تشکیل می‌دهند.
- بر خلاف پروتئولیبید، پروتئینی آب‌دوست بوده و می‌توان آن را به راحتی از غشای میلینی خالص نمود.
- بیشتر پروتئین‌های این خانواده فاقد ساختار چهارم بوده و وزن مولکولی آنها حدود ۱۵ کیلودالتون است.

سیستم اعصاب محیطی:

- **Po**: بیش از ۵۰٪ پروتئین‌های میلینی را در سیستم اعصاب محیطی، گلیکوپروتئینی به نام Po تشکیل و وزن مولکولی حدود ۳۰ کیلودالتون تشکیل می‌دهد. نقش این پروتئین در سیستم اعصاب محیطی، شبیه نقشی است که پروتئولیبید در سیستم اعصاب مرکزی جهت حفظ و استحکام ساختار میلین بر عهده دارد.
- **P2**: پروتئین‌های بازی میلینی با اندکی تفاوت نسبت به CNS در PNS هم وجود دارند. یکی از پروتئین‌های بازی میلینی که اختصاصاً در سیستم اعصاب محیطی وجود دارد به نام پروتئین P2 شناخته می‌شود.

به دلیل نقش اساسی میلین در انتقال پیام در CNS، بیماری‌های دمیلینی شدن دارای اهمیت بسیاری هستند و عوارض مختلف نورولوژیک را از خود بروز می‌دهند. شناخته‌شده‌ترین بیماری در این زمینه، مولتیپل اسکلروزیس<sup>۱</sup> (MS) است. با این که دلیل اصلی این بیماری هنوز ناشناخته است، شواهد متعددی مبنی بر دخالت سیستم ایمنی و تولید آنتی‌بادی‌های خودایمن بر علیه اجزای تشکیل‌دهنده‌ی سیستم عصبی وجود دارد. عامل آغازگر این رویداد ممکن است تحریک سیستم ایمنی توسط آلودگی‌های ویروسی و یا باکتریایی، و در ادامه‌ی این تحریک، ایجاد پاسخ‌های خودایمن و ایجاد آنتی‌بادی بر علیه عوامل شرکت کننده در میلین باشد. تداوم این پاسخ منجر به دمیلینی شدن آکسون‌ها می‌گردد. در حال حاضر درمان مشخصی برای این بیماری وجود نداشته و درمان‌های حاضر، بر اساس تنظیم پاسخ‌های سیستم ایمنی، سعی در کنترل این بیماری دارند.

<sup>۱</sup> . Multiple sclerosis



منابع:

- 1) Lieberman M., Marks A.D., **MARKS Basic Medical Biochemistry, A CLINICAL APPROACH**. Fourth edition, Lippincott Williams and Wilkins, (2013).
- 2) Brady S.T., Siegel G.J., Wayne Albers R., Price D.L., **Basic Neurochemistry, Principles of Molecular, Cellular and Medical Neurobiology**. Eighth edition, Academic Press, (2012).
- 3) Purves D., Augustine G.J., Fitzpatrick D., **Neuroscience**. Second edition, Sunderland, Sinauer associates, (2001).

## فصل ششم

### فیزیولوژی

دکتر فرشته معتمدی - دکتر حسین استکی - دکتر ژیلایا بهزادی - نرگس حسین مردی

#### اهداف:

- ۱- تشریح وضعیت های هوشیاری (خواب و بیداری) و مکانیسم های تنظیم کننده آن.
- ۲- دانشجو با سیستم عصبی اتونوم (خومختار)، بخش های مختلف و سازمانبندی این سیستم، ویژگی های آن و نقش آن در بدن آشنا شود.
- ۳- دانشجو با هیپوتالاموس و سیستم لیمبیک و اعمال آن در کنترل گرسنگی و تشنگی و هیجانان و نیز با اعمال عالی مغز نظیر حافظه و یادگیری و زبان آشنا شود.

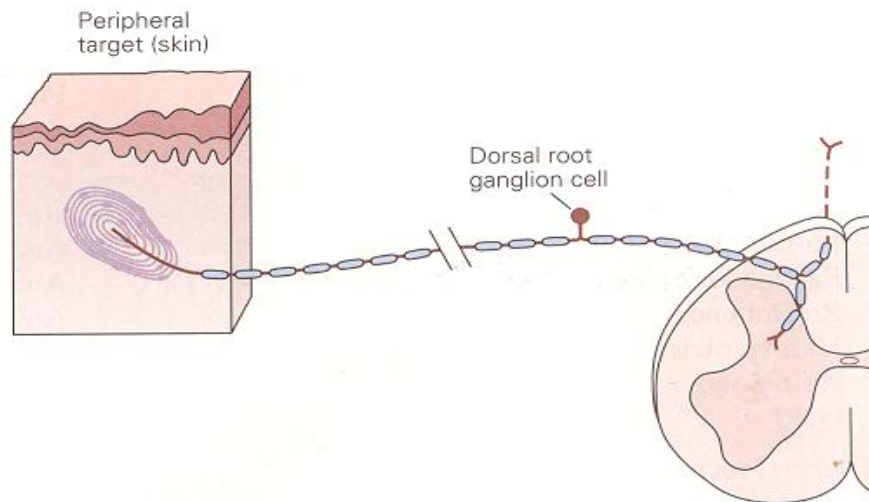
### حس تماس

حس پیکری، شامل اطلاعاتی است که از گیرنده های مختلفی که در سرتاسر بدن پراکنده شده اند به دست می آید. حساسیت ناشی از حس پیکری دارای ۴ نوع اصلی به شرح زیر است: لمس تفکیکی (Discriminative touch) که برای تشخیص اندازه، بافت اشیا (Texture) و حرکت آنها در عرض پوست لازم است؛ پروپریوسپتو (احساس وضعیت و حرکت اعضای بدن)؛ حس نوسی سپتو (انتقال پیام آسیب بافتی یا تحریک شیمیایی، که به طور تپیک به صورت احساس درد یا خارش احساس می شود)؛ و احساس دما (گرما و سرما).

هر کدام از مدالیته ها، توسط سیستم جداگانه ای از گیرنده ها و مسیرها به مغز منتقل می شوند. با وجود این، تمام این حسها از نظر یک گروه مشترک از نورونهای حسی یعنی نورونهای گانگلیون ریشه پستی، مشترک هستند. هر کدام از نورونهای گانگلیون ریشه پستی به طور انتخابی به گروه خاصی از تحریکات پاسخ می دهند، چون پایانه های محیطی آنها دارای ویژگیهای مورفولوژیک مولکولی خاصی هستند.

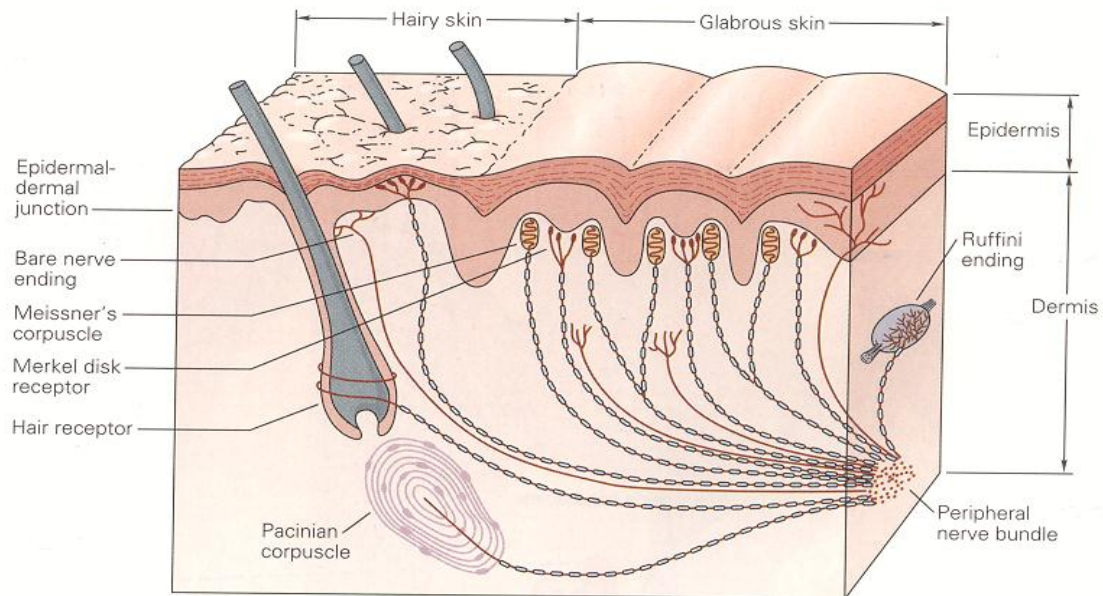
#### نورونهای گانگلیون ریشه پستی، گیرنده حسی در سیستم حسی پیکری هستند

صرف نظر از نوع اطلاعات، تمام اطلاعات حس تماس از اعضا و تنه توسط نورونهای گانگلیون ریشه پستی ارسال می شوند. اطلاعات حسی - پیکری از ساختمانهای کرانیال (صورت، لبها، حفره دهان، صلیبیه و سخت شامه) توسط نورونهای عصب تری ژمینال منتقل می شوند که از نظر عملکردی و مورفولوژیک معادل نورونهای گانگلیون ریشه پستی نخاع هستند. نورونهای گانگلیون ریشه پستی برای دو عملکرد اصلی خود کاملاً مناسب هستند: (۱) انتقال تحریک؛ و (۲) انتقال اطلاعات تحریکی کدبندی شده به سیستم عصبی مرکزی. تنه سلولها در گانگلیون در ریشه پستی اعصاب نخاعی قرار دارد. این آکسونها دارای ۲ شاخه هستند؛ یک شاخه به سمت محیط و شاخه دیگر به سمت سیستم عصبی مرکزی ارسال می شود (شکل ۱-۲۲). انتهای شاخه محیطی آکسون، تنها بخش سلول گانگلیون ریشه پستی است که به تحریکات طبیعی حساس است. ویژگیهای انتهای عصب، عملکرد حسی هر یک از نورونهای گانگلیون ریشه پستی را تعیین می کند. مابقی شاخه محیطی همراه با شاخه مرکزی، فیبرآوران اولیه نامیده می شود؛ این فیبرآوران اولیه، اطلاعات تحریکی کدبندی شده را به طناب نخاعی و ساقه مغز منتقل می کند.



شکل ۱-۲۲: مورفولوژی سلول گانگلیون ریشه پشتی. جسم سلولی در گانگلیون ریشه پشتی عصب نخاعی قرار دارد. آکسون دارای ۲ شاخه است: یکی از شاخه‌ها دارای پروجکشن محیطی است و انتهای تخصص یافته آن به شکل ویژه‌ای از انرژی محرک حساس است. یک شاخه دیگر آن نیز به سیستم عصبی مرکزی پروجکت می‌کند.

پایانه‌های محیطی نورونهای گانگلیون ریشه پشتی، دو دسته هستند. پایانه ممکن است یک انتهای عصبی لخت یا یک پایانه عصبی باشد که ممکن است توسط نوعی ساختمان غیرنورونی کپسول‌دار شود (شکل ۲-۲۲). نورونهای گانگلیون ریشه پشتی با پایانه‌های کپسول‌دار، اجزایی پیکری لمسی و پروپریوسپتو را منتقل می‌کنند (جدول ۱-۲۲). این نورونها، تحریکاتی را احساس می‌کنند که سطح گیرنده را دنداندار می‌کنند یا آن را به نحو دیگری از نظر فیزیکی تغییر شکل می‌دهند. در مقابل نورونهای گانگلیون ریشه پشتی که دارای پایانه عصبی برهنه هستند، احساسات حرارت یا درد را منتقل می‌کنند. نورونهای گانگلیون ریشه پشتی نخاع که آکسونهای آنها قطر بیشتری دارند و میلین‌دار هستند مکانورسپتورها (گیرنده‌های مکانیکی) و پروپریوسپتورها را عصب‌دهی می‌کنند؛ این نورونها پتانسیل عمل را با سرعت بیشتری منتقل می‌کنند. گیرنده‌های حرارت و درد آکسونهایی با قطر کوچک دارند که فاقد پوشش میلین هستند یا با لایه نازکی از میلین احاطه می‌شوند؛ این اعصاب ایمپالسها را با سرعت کمتری هدایت می‌کنند.



شکل ۲-۲۲: محل و مورفولوژی گیرنده های مکانیکی در نواحی بدون مو و مودار پوست دست انسان. گیرنده ها در پوست سطحی در محل اتصال درم و اپیدرم و در مناطق عمقی تر درم و بافت زیرجلدی قرار گرفته اند. گیرنده های پوست بدون مو، شامل کورپوسکل مایستر (در پایپلاهای درم) گیرنده دیسک مرکل (بین پایپلاهای درم) و پایانه های عصبی برهنه هستند. گیرنده های پوست مودار، شامل گیرنده های مو، گیرنده های مرکل (که سازمان دهی آنها اندکی با همتاهایشان در پوست بدون مو فرق دارد) و پایانه های برهنه هستند. گیرنده های زیرجلدی که در زیر پوست مودار و بدون مو قرار دارند، شامل کورپوسکل پاجینی و پایانه رافینی هستند. فیبرهای عصبی که به لایه های سطحی پوست ختم می شوند در بخش انتهایی شاخه می شوند و اعضای گیرنده ای مجاور متعددی را عصب دهی می کنند؛ فیبرهای عصبی در لایه زیرجلدی فقط یک عضو گیرنده ای منفرد را عصب دهی می کنند. ساختار هر عضو گیرنده عملکرد فیزیولوژیک آن را تعیین می کند.

Table 22-1 Receptor Types Active in Somatic Sensation

Receptor type	Fiber group <sup>1</sup>	Fiber name <sup>1</sup>	Modality
Cutaneous and subcutaneous mechanoreceptors			Touch
Meissner's corpuscle	A $\alpha$ , $\beta$	RA	Stroking, fluttering
Merkel disk receptor	A $\alpha$ , $\beta$	SAI	Pressure, texture
Pacinian corpuscle <sup>2</sup>	A $\alpha$ , $\beta$	PC	Vibration
Ruffini ending	A $\alpha$ , $\beta$	SAII	Skin stretch
Hair-tylotrich, hair-guard	A $\alpha$ , $\beta$	G1, G2	Stroking, fluttering
Hair-down	A $\delta$	D	Light stroking
Field	A $\alpha$ , $\beta$	F	Skin stretch
Thermal receptors			Temperature
Cool receptors	A $\delta$	III	Skin cooling (25°C)
Warm receptors	C	IV	Skin warming (41°C)
Heat nociceptors	A $\delta$	III	Hot temperatures (>45°C)
Cold nociceptors	C	IV	Cold temperatures (<5°C)
Nociceptors			Pain
Mechanical	A $\delta$	III	Sharp, pricking pain
Thermal-mechanical	A $\delta$	III	Burning pain
Thermal-mechanical	C	IV	Freezing pain
Polymodal	C	IV	Slow, burning pain
Muscle and skeletal mechanoreceptors			Limb proprioception
Muscle spindle primary	A $\alpha$	Ia	Muscle length and speed
Muscle spindle secondary	A $\beta$	II	Muscle stretch
Golgi tendon organ	A $\alpha$	Ib	Muscle contraction
Joint capsule mechanoreceptors	A $\beta$	II	Joint angle
Stretch-sensitive free endings	A $\delta$	III	Excess stretch or force

<sup>1</sup>See Table 22-2.

<sup>2</sup>Pacinian corpuscles are also located in the mesentery, between layers of muscle, and on interosseous membranes.

### نواحی مختلف گیرنده‌ای در گیرنده‌های مکانیکی موجود در لایه‌های سطحی و عمقی پوست

هر نورون مجزای گانگلیون ریشه پستی، اطلاعات حسی را از نواحی محدود پوست که براساس محل قرارگیری پایانه‌های گیرنده‌ای تعیین می‌شوند، منتقل می‌کند. ناحیه‌ای از پوست که در آنجا نورونهای حسی تحریک می‌شوند، ناحیه گیرنده‌ای نام دارد.

تفاوت در اندازه نواحی گیرنده‌ای گیرنده‌ها در لایه‌های سطحی و عمقی پوست، نقش مهمی در عملکرد این گیرنده‌ها دارد. گیرنده‌های کورپوسکل مایسنر و دیسک مرکل در لایه‌های سطحی پوست، تفاوت‌های ظریف فضایی را درک می‌کنند، چون اطلاعات را از نواحی محدود پوست انتقال می‌دهند. چون قطر این گیرنده‌ها بسیار کمتر از برجستگیهای اثر انگشت در پوست بدون مو است، هر کدام از این گیرنده‌ها ممکن است توسط ضربات کوچک روی پوست تحریک شوند. این قدرت تفکیک فضایی ظریف، به انسانها اجازه می‌دهد بتوانند با تماس ظریف، بافت سطح را تشخیص بدهند و خطوط بریل (Braille) را بخوانند. کورپوسل پاپینی و پایانه‌های رافینی در لایه‌های عمقی، فقط تفاوت‌های فضایی خشن را تشخیص می‌دهند. این گیرنده‌ها، گیرنده‌های مناسبی برای تشخیص لوکالیزاسیون صحیح موقعیت فضایی و تشخیص جزئیات ظریف فضایی نیستند. گیرنده‌های مکانیکی در لایه‌های عمقی پوست، خصوصیات کلی‌تر اشیا را حس می‌کنند و جابه‌جایی را در سطح وسیعی از پوست شناسایی می‌کنند.

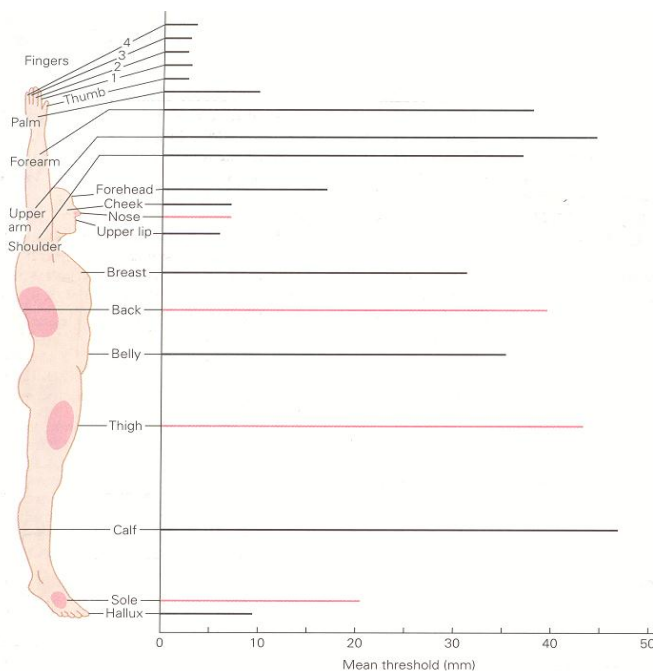
### قدرت تفکیک فضایی تحریکات در روی پوست سرتاسر بدن متفاوت است، چون گیرنده‌های مکانیکی تراکم متفاوتی دارند

اندازه نواحی گیرنده‌ای در یک ناحیه خاص از پوست، توانایی تشخیص این مسأله را که یک یا بیش از یک نقطه تحریک شده است، تعیین می‌کند. نورونهای حسی که گیرنده‌های کورپوسلهای مایسنر و دیسک مرکل را عصب‌دهی می‌کنند، اطلاعاتی را در مورد بیشترین فرورفتگی پوست در ناحیه گیرنده‌ای خود منتقل می‌کنند. اگر دو نقطه در داخل یک ناحیه گیرنده‌ای تحریک شوند، نورون فقط سیگنالی را انتقال می‌دهد که مربوط به بیشترین فرورفتگی پوستی است، اما اگر این نقاط در نواحی گیرنده‌ای دو عصب مختلف قرار داشته باشند، اطلاعات در مورد هر دو نقطه تحریک منتقل خواهند شد. هر چقدر



فاصله دو نقطه در روی سطح بیشتر باشد، احتمال اینکه دو عصب فعال توسط رشته‌های عصبی غیرفعال (خاموش) از یکدیگر جدا شوند، بیشتر است. چنین به نظر می‌رسد که کنتراست میان فیبرهای عصبی فعال و غیرفعال، برای تفکیک جزئیات فضایی ضرورت دارد.

قدرت تفکیک فضایی تحریکات واقع در نواحی مختلف پوست را در انسانها می‌توان با اندازه‌گیری توانایی آنها در درک یک جفت تحریک نزدیک هم به صورت دو ماهیت مجزا، اندازه‌گیری کرد. حداقل فاصله میان دو نقطه تحریک قابل تشخیص، **Two-Point threshold** (آستانه تفکیک دو نقطه) نامیده می‌شود. این آستانه در نواحی مختلف بدن متفاوت است (شکل ۳-۲۲). این واریاسیونها به اندازه نواحی گیرنده‌ای حسی و تراکم عصب‌گیری گیرنده‌های مکانیکی در لایه‌های سطحی پوست، مطابقت دارند. بنابراین، اندازه‌گیری عملکرد حسی دست انسان، اطلاعات مهمی را در ارتباط با سازمان‌دهی فضایی اعضای حسی محیطی آشکار می‌کند.

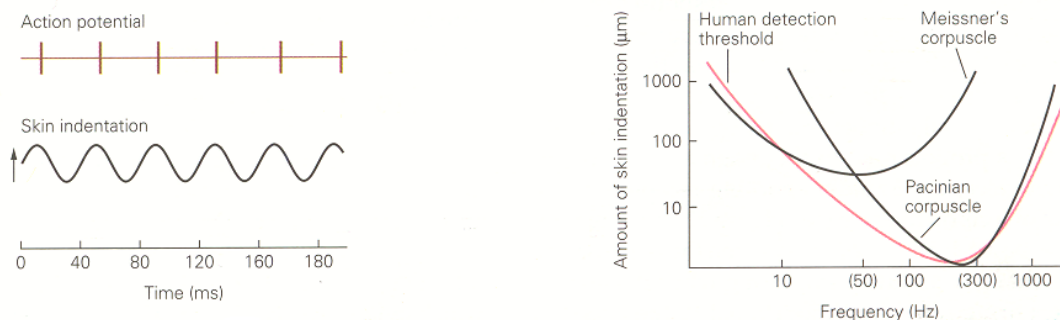


شکل ۳-۲۲ آستانه تفکیک ۲ نقطه در کل سطح بدن متفاوت است، آستانه تفکیک دو نقطه، حداقل فاصله میان ۲ محرک است که به صورت ۲ نقطه مجزا مشخص می‌شود. در فواصل کمتر، محرکها مبهم (کنگ) می‌شوند و به صورت یک نقطه پیوسته که میان ۲ نقطه تحریک گسترش می‌یابد، احساس می‌شوند. آستانه تفکیک ۲ نقطه از نظر بالینی با استفاده از پرگار کالیبره شده ای سنجش می‌شود که فاصله میان ۲ نقطه را بدرستی اندازه‌گیری می‌کند. آستانه تفکیک ۲ نقطه را همچنین می‌توان با سنجش توانایی تمایز جهت لبه‌های زیر به عنوان تابعی از موقعیت فضایی آنها تعیین کرد. در این روش، تیزی فضایی دقیقتر اندازه‌گیری می‌شود. آستانه تفکیک ۲ نقطه در نواحی مختلف بدن متفاوت است: در نوک انگشتان حدود ۲ میلی‌متر است اما در کف دست به ۱۰ میلی‌متر و در بازو به ۴۰ میلی‌متر می‌رسد. آستانه‌های تفکیک دو نقطه که با رنگ صورتی مشخص شده، متناسب با قطر دامنه‌های گیرنده‌ای معادل است که در سطح بدن به رنگ صورتی نشان داده شده است. بیشترین ظرفیت تفکیکی در نوک انگشتان، لبها و زبان قرار دارد که کوچکترین دامنه گیرنده‌ای را دارند.

### تفاوت گیرنده‌های مکانیکی از نظر ویژگی‌های تطابقی و آستانه‌های حسی

چرا در هر لایه از پوست، دو دسته مختلف از گیرنده‌های مکانیکی با نواحی گیرنده‌ای مشابه وجود دارند؟ پاسخ این سؤال، در عملکرد فیزیولوژیک این گیرنده‌ها نهفته است. هر چهار دسته از گیرنده‌های مکانیکی در اثر فرو رفتن پوست تحریک می‌شوند، اما هر کدام اطلاعات مختلفی را ارسال می‌کنند. گیرنده‌های مکانیکی به احساس لمس از طریق پاسخهای پایدار و یا تطابق آهسته و یا از طریق پاسخهای انفجاری دارای تطابق سریع (در آغاز و پایان تماس) واکنش نشان می‌دهند. گیرنده‌های دارای تطابق آهسته، فشار و شکل اشیاء را با میزان متوسط **Firing rate** منتقل می‌کنند. تعداد کل پتانسیل‌های عمل که در هر ثانیه برانگیخته می‌شوند، متناسب با نیروی ایجاد کننده فرورفتگی است که برگزیده اعمال می‌شود. گیرنده‌هایی که با سرعت تطابق می‌یابند، حرکت اشیاء را در روی پوست احساس می‌کنند. این گیرنده‌ها در مدت تغییر موقعیت محرک پاسخ می‌دهند و هنگامی که گیرنده وارد مرحله استراحت می‌شود، به فعالیت خود خاتمه می‌دهند. میزان فایرینگ گیرنده‌ها متناسب با سرعت حرکت است و مدت فعالیت آنها سیگنال مدت حرکت را صادر می‌کند. این گیرنده‌ها، تأثیرات عمودی (مانند موج فشار تولید شده هنگام تماس دست با یک شئی) و نیز ارتعاش (هنگام ارتعاش اشیاء) را احساس می‌کنند. گیرنده‌هایی که با سرعت تطابق می‌یابند، در اثر حرکت جانبی مانند ضربه، مالش یا لمس نیز تحریک می‌شوند.

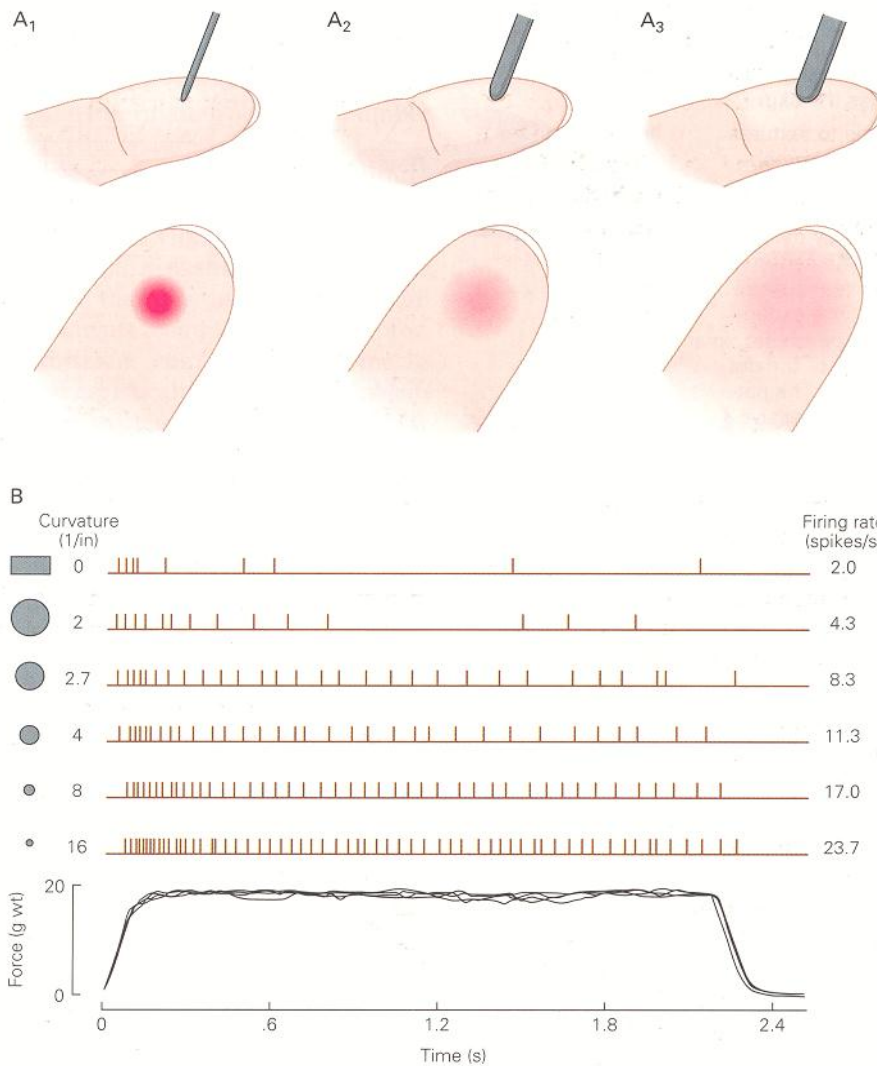
گیرنده‌های مکانیکی از نظر آستانه حسی نیز متفاوت هستند؛ آستانه حسی به معنی حداقل مورد نیاز شدت تحریک برای ایجاد پتانسیل عمل در عصب است. گیرنده‌هایی که سرعت تطابق می‌یابند. دارای آستانه تماسی کمتری نسبت به گیرنده‌های دارای تطابق آهسته هستند. کورپوسل پاچینی حساسترین نوع گیرنده مکانیکی است (شکل ۴-۲۲). این گیرنده‌ها قادرند لرزشهای خفیف تولید شده در اثر وارد شدن ضربه بر سطحی که دست در آن قرار دارد و یا لرزشهای ایجاد شده در اثر تکانهای موتورالکتریکی را شناسایی کنند. کورپوسلهای پاچینی جابه‌جایی تماسی پوست را نیز هنگامی که دست بر روی شئی حرکت می‌کند (صرف نظر از زبری یا صافی سطح) احساس می‌کنند. کورپوسل مایسنر، به تغییرات ناگهانی شکل اشیاء که در لبه‌ها یا گوشه‌ها ایجاد می‌شود و نیز به بی‌نظمیهای کوچک سطحی در هنگام لمس با دست، بسیار حساس است کورپوسلهای مایسنر برای شناسایی و تعیین مکان برآمدگیها یا لبه‌های کوچک در روی سطوحی که از سایر جهات صاف هستند، به کار می‌روند.



شکل ۴A-۲۲: گیرنده‌های مکانیکی دارای تطابق سریع، به تحریکات مکانیکی سینوزوئیدی با ایجاد یک پتانسیل عمل منفرد به ازای هر سیکل، پاسخ می‌دهند. ثبتي که در اینجا نشان داده شده است مربوط به گیرنده ای است که توسط تحریکات ارتعاشی با فرکانس ۲۵ Hz تحریک شده است؛ فرکانس فایرینگ گیرنده، ۲۵ پتانسیل عمل در هر سیکل در هر ثانیه است. کمترین شدت تحریک که یک پتانسیل عمل به ازای هر سیکل سینوزوئیدی محرک ایجاد می‌کند، آستانه تونیک گیرنده نامیده می‌شود.

شکل ۴B-۲۲: آستانه شناسایی ارتعاش در ارتباط با آستانه tuning گیرنده‌های مکانیکی آستانه حساسیت کورپوسکل مایسنر برای فرکانسهای ۲۵-۲۰ هرتز بسیار کم است. کورپوسکل پاچینی فرکانسهای بالاتری را احساس می‌کند.

برآمدگیها یا لبه‌های برجسته‌تر، باید گیرنده‌های دیسک مرکل را که دارای تطابق آهسته هستند فعال کنند. با وجود این، به محض اینکه این گیرنده‌ها تحریک شدند، از طریق تغییر در فرکانس فایرینگ تصویر واضحتری را ایجاد می‌کنند. اگر سطح صاف باشد، این گیرنده‌ها به طور مداوم و با میزان نسبتاً کم تحریک می‌شوند. تحدیهایی که سبب فرورفتگی پوست می‌شوند، میزان فایرینگ را افزایش می‌دهند، در حالی که تقعرها این گیرنده‌ها را خاموش می‌سازند. پاسخ، متناسب با انحنای سطح است؛ اشیای بزرگتر و با تقعر خفیف، پاسخهای خفیفتری نسبت به اشیای کوچکتر ایجاد می‌کنند (شکل ۵-۲۲). بیشترین تحریک زمانی ایجاد می‌شود که لبه‌های تیز یا پروبه‌های نوک تیز مانند نوک مداد، با ناحیه گیرنده‌ای تماس پیدا می‌کنند. این تغییرات فعالیت گیرنده‌ها، به صورت درک شکل اشیاء هنگامی که ما اشیای کروی با اقطار متفاوت را میان شست و انگشت اشاره می‌گیریم، انعکاس می‌یابند. یک کره کوچک مانند یک بلبرینگ، به صورت نسبتاً مشخص و واضح احساس می‌شود، در حالی که یک توپ پینگ‌پونگ به صورت Blant و مبهم احساس می‌گردد.



شکل ۵-۲۲: شکل و اندازه اشیائی که توسط دست لمس می شوند، بوسیله جمعیت‌های گیرنده دیسک مرکل ارسال می شود.


(A) ناحیه تماس روی پوست، تعداد کل گیرنده های دیسک مرکل را که به صورت جمعیتی تحریک می شوند تعیین می کند. ناحیه صورتی روی نوک انگشت، گستردگی ناحیه تحریک را، هنگامی که پروب‌های دارای قطر مختلف با نیروی ثابتی بر روی پوست فشرده می شوند، نشان میدهد. شدت رنگ متناسب با میزان فایرینگ گیرنده های تحریک شده است. ۱- پروبی که دارای قطر کوچک و نوک تیز است، جمعیت کوچکی از گیرنده های مرکل را تحریک می کند. با وجود این، گیرنده های فعال بشدت پتانسیل عمل ایجاد می کنند (فایر می کنند)، چون تمام نیروی پروب بر روی نوک کوچک آن متمرکز شده است. ۲- پروبی که اندازه متوسطی دارد، گیرنده های بیشتری را تحریک می کند، اما نقطه اوج صدور ایمپالس (فایرینگ) در جمعیت گیرنده های مرکل کاهش یافته است. این پروب به وضوح پروب با قطر کوچکتر احساس نمی شود. ۳- پروبی که دارای انحنای ملایمتری است و قطر بزرگتری دارد، جمعیت بزرگی از گیرنده ها را که در عرض انگشت گسترش یافته اند، تحریک می کند. تعداد صدور ایمپالس در این گیرنده ها کاهش یافته است، چون نیرویی که از طرف پروب بر روی کل ناحیه پوست اعمال می شود، گسترش پیدا کرده است.

(B) میزان فایرینگ هر گیرنده دیسک مرکل، اندازه قطر پروب را منعکس می کند. این ثبت پتانسیلهای عمل که توسط گیرنده های دیسک مرکل ایجاد شده، پاسخهای ایجاد شده را هنگامی که پروب‌هایی با اندازه های کوچک و کوچکتر بر روی دامنه های گیرنده ای آنها فشرده می شوند، توضیح میدهد. تمام پروبها، یک پاسخ قوی اولیه را به محض تماس پروب با پوست ایجاد می کنند. میزان فایرینگ نوری در مدتی که فشار به طور ثابت اعمال می شود، متناسب با انحنای هر پروب است. ضعیفترین پاسخها در اثر سطوح مسطح و دارای انحنای ملایم (پروب‌های با قطر زیاد) ایجاد می شوند. میزان فایرینگ، با افزایش قطر پروب کمتر می شود.

### انتقال مشخصات فضایی اشیا توسط جمعیت‌های گیرنده‌های مکانیکی

اگر میزان فایرینگ گیرنده‌های دارای تطابق آهسته، هم اطلاعات مربوط به فشار و هم اطلاعات مربوط به شکل اشیا را منتقل می‌کند، مغز چگونه تشخیص می‌دهد که کدام پارامتر توسط آن گیرنده منفرد ارسال شده است؟ در واقع یک گیرنده نمی‌تواند هر دو ویژگی را به صورت آشکار منتقل کند. اطلاعات مربوط به اندازه و شکل اشیا، توسط گروه‌هایی از گیرنده‌ها که به وسیلهٔ بخش‌های مختلف یک جسم تحریک می‌شوند، انتقال می‌یابند. یک جسم کوچک که پوست را در یک نقطهٔ کوچک دچار فرورفتگی می‌کند، یک پاسخ کاملاً قله‌ای ایجاد می‌کند که در آن تعداد کمی از گیرنده‌های مجاور با میزان بالا به فعالیت می‌پردازند. یک جسم نسبتاً مدور که با ناحیهٔ وسیعی از پوست تماس حاصل می‌کند، پاسخ‌های ضعیفی را در جمعیت بزرگی از گیرنده‌ها ایجاد می‌کند و یک پروفیل وسیع را با دامنهٔ اندک به وجود می‌آورد (شکل ۵-۲۲، قسمت A).

اطلاعات مربوط به قوام سطحی بافت نیز توسط گروهی از گیرنده‌های مکانیکی ارسال می‌شود. انسانها قادرند زبری سطوح و نیز فاصلهٔ میان طرح‌های بافت، مانند چهارچوبها یا فلش‌های نقطه‌های بریل را احساس کنند. وقتی که دست روی گروهی از نقطه‌های بریل کشیده می‌شود، گیرنده‌های دیسک مرکل و کورپوسل مایسنر هنگامی که هر نقطهٔ موجود در طرح دامنهٔ گیرنده‌ای آنها را قطع می‌کند به صورت انفجاری تعدادی پتانسیل عمل تولید می‌کنند و هنگامی که مناطق صاف در فواصل نقطه‌ها فرا می‌رسند، خاموش می‌شوند. فایرینگ دوره‌ای این گیرنده‌ها، اطلاعات مربوط به آرایش فضایی الگوی بافت را منتقل می‌کند (شکل ۶-۲۲).



شکل ۶-۲۲: الگوهای فایرینگ (ایجاد پتانسیل عمل) گیرنده‌های مکانیکی در لایه‌های سطحی پوست، بافت شیء را که بر روی پوست مالیده می‌شود، کدبندی می‌کنند (انتقال می‌دهند).  
 ۱- پاسخ‌های عصب به بافت‌هایی مختلف، توسط دستی که ثابت نگه داشته شده است، اندازه‌گیری می‌شوند. دامنه گیرنده‌ای یک گیرنده منفرد انگشت میمون، توسط ردیف‌های برجسته‌ای از نقاط برجسته که بر روی درام چرخان قرار دارد، تحریک می‌شود. طرح‌ها به محض چرخش درام به صورت افقی بر روی دامنه گیرنده‌ای نوک انگشت میمون حرکت می‌کنند. بنابراین، آزمایش‌کننده سرعت حرکت و مکان الگوی نقاط را بر روی دامنه گیرنده‌ای کنترل می‌کند. الگو در چرخش‌های متوالی به طرفین نیز حرکت داده می‌شود تا در چرخش‌های متوالی مناطق طرفی، مرکزی و داخلی دامنه گیرنده‌ای نقاط برجسته را قطع کند. پاسخ ترکیبی هر فیبر عصبی به مناظر پی در پی نقاط برجسته، توزیع فیبرهای عصبی فعال و غیرفعال را در جمعیت شبیه‌سازی می‌کند. ۲- توالی پتانسیل‌های عمل ایجادشده توسط هر گیرنده در طی هر چرخش درام، به صورت نقشه‌های فضایی نمایش داده می‌شود، به طوری که هر پتانسیل عمل یک نقطه کوچک است و هر ردیف افقی نقاط، اسکنی از الگوها را نشان می‌دهد که بر روی انگشت به طرفین حرکت می‌کنند.  
 (B) نقشه‌های حوادث فضایی ۳ نوع گیرنده مکانیکی، به الگوهای از نقاط با ویژگی‌های فضایی مختلف تبدیل می‌شوند. گیرنده‌های دیسک مرکل با تطابق آهسته و کورپوسکل‌های مایسنر با تطابق سریع، هنگامی که فاصله نقاط بیشتر از قطر دامنه گیرنده‌ای آنها است، میان نقاط و فضاهای خالی افتراق قابل‌توجهی می‌شوند. یک گیرنده به تمام نقاطی که توسط فواصل خالی از یکدیگر جدا شده‌اند با ایجاد پتانسیل‌های عمل شلیک می‌کند. چنانچه فواصل به یکدیگر نزدیکتر شوند تفکیک هر نقطه مبهم‌تر می‌شود. کورپوسکل‌های پاچینی بافت الگوها را تشخیص نمی‌دهند، چون دامنه‌های گیرنده‌ای آنها بیشتر از فاصله نقاط است.

با وجود این، هر آکسون گیرنده فقط توسط بخش کوچکی از الگوی جسم تحریک می‌شود. تصویر کلی، محدود به طرح‌های فایرینگ هر فیبر عصبی منفرد نیست، بلکه در کل، مجموع ورودیهایی که توسط فیبرهای عصبی فعال و غیرفعال ایجاد می‌شوند، تصویر کلی‌تری را تعیین می‌کند. توزیع فیبرهای عصبی فعال و غیرفعال نشان‌دهنده فاصله و آرایش نقطه‌ها در الگوی زمینه‌ای بافت است. بنابراین، گروهی از آکسونهای گیرنده فعال در عصب محیطی که به انگشت عصب می‌دهد، اطلاعات مربوط به الگوی بافت را منتقل می‌کنند. در بخش بعد یاد خواهیم گرفت که چگونه سیستم عصبی مرکزی از ارتباطات همگرا برای مقایسه فعالیت میان اعضای جمعیت عصبی استفاده می‌کند، تا آرایش نقطه‌هایی را که سطح زمینه‌ای بافت را تشکیل می‌دهند، درک کند.

### **انتقال درد با واسطه گیرنده‌های درد**

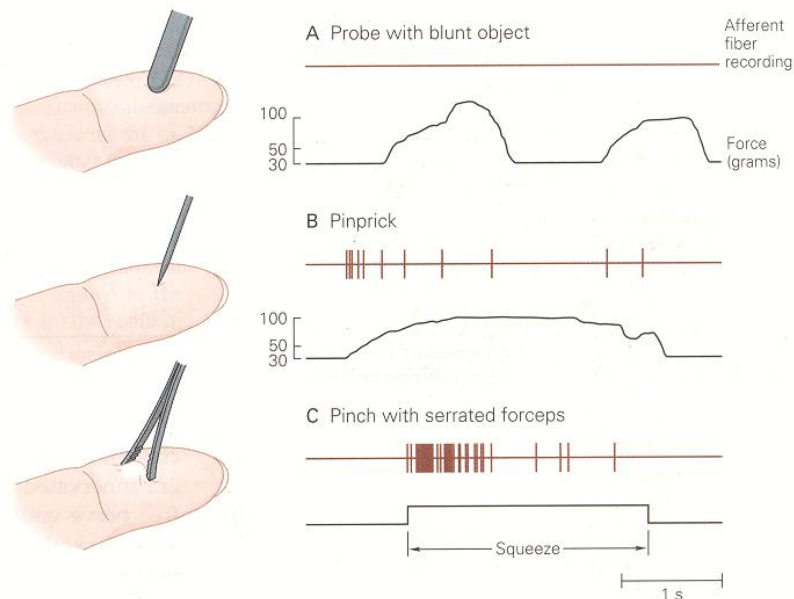
گیرنده‌هایی که به طور انتخابی به تحریکاتی پاسخ می‌دهند که می‌توانند به بافتها آسیب برسانند، نوسی سبتور (گیرنده‌های درد) نامیده می‌شوند. این گیرنده‌ها مستقیماً به بعضی از محرک‌های آسیب‌رسان و به طور غیرمستقیم و از طریق رهایی یک یا چند نوع از مواد شیمیایی آزاد شده از سلولهای بافت تروماتیزه، پاسخ می‌دهند. تعدادی از مواد به شرح زیر مطرح شده‌اند که به عنوان واسطه‌های شیمیایی درد در انسانها عمل می‌کنند: هیستامین، پتاسیم ( $K^+$ ) آزاد شده از سلولهای آسیب‌دیده، برادی کینین، ماده P و سایر پپتیدهای وابسته، اسیدپتیک (به عنوان مثال، کاهش PH موضعی در اطراف پایانه‌های عصبی)، ATP، سرتونین و استیل کولین. این احتمال وجود دارد که اکثر گیرنده‌های درد در واقع گیرنده‌های شیمیایی باشند که به غلظتهای مواد شیمیایی محرکی از بافت پیرامون تحت تأثیر محرک‌های حرارتی و مکانیکی آسیب‌رسان آزاد می‌شوند و یا به مواد شیمیایی خارجی که به پوست نفوذ کنند و به پایانه‌های حسی متصل می‌شوند، حساس هستند. بعضی از گیرنده‌های درد به مواد شیمیایی مانند هیستامین که احساس خارش ایجاد می‌کنند، پاسخ می‌دهند. این فیبرها در بافت ملتهب به صورت تونیک فعال می‌شوند؛ این التهاب در اثر آزاد شدن هیستامین، پپتیدها و یا برخی از مواد شیمیایی خارجی مانند آلرژنها ایجاد می‌شود.

گیرنده‌های درد را می‌توان براساس نوع محرک به سه دسته تفکیک کرد: گیرنده‌های درد حرارتی و مکانیکی توسط اشکال خاصی از تحریکات آسیب‌رسان تحریک می‌شوند، در حالی که گیرنده‌های چند عملکردی (polymodal) که بزرگترین گروه هستند، به آثار تخریبی محرکها بیش از ویژگیهای فیزیکی آنها حساس هستند.

نوعی سبتورهای مکانیکی، برای ایجاد پاسخ اغلب نیازمند محرک‌های تماسی دردزا و قوی مثل نیشگون گرفتن هستند. همچنین این گیرنده‌ها توسط اشیای تیزی که پوست را سوراخ می‌کنند، فشار می‌دهد یا نیشگون می‌گیرند، تحریک می‌شوند (شکل ۷-۲۲) و بنابراین احساس درد تیز یا سوزش را منتقل می‌کنند. میزان فعالیت این گیرنده‌ها با افزایش قدرت تخریبی محرک‌های مکانیکی افزایش می‌یابد (از آسیب نسبی تا تخریب آشکار پوست). رشته‌های اوران نوسی سبتورهای مکانیکی دارای پایانه‌های عصبی برهنه هستند و چون میلین دارند، در بین آورانه‌های نوسی سبتیو سریعترین هدایت کننده‌ها محسوب می‌شوند. نوسی سبتورهای حرارتی در اثر دمای بسیار بالا و پایین و محرک‌های مکانیکی قوی تحریک می‌شوند. یک گروه از نوسی سبتورهای حرارتی توسط گرمای آسیب‌رسان (دمای بالاتر از  $45^{\circ}C$ ) تحریک می‌شوند. گروه دوم، به سرمای آسیب‌رسان (سرد شدن پوست در دمای کمتر از ۵ درجه سانتی‌گراد) پاسخ می‌دهند.

نوعی سبتورهای چند عملکردی (پلی مدال) به انواع مختلفی از محرک‌های تخریبی مکانیکی، حرارتی و شیمیایی پاسخ می‌دهند. این گیرنده‌ها توسط محرک‌های مکانیکی دردزا مانند نیشگون گرفتن یا سوراخ شدن و یا گرما یا سرمای آسیب‌رسان و نیز توسط مواد شیمیایی محرک که روی پوست مالیده می‌شوند، تحریک می‌گردند. این گیرنده‌ها به تحریکات ملایم مکانیکی مثل نوازش پوست یا فشار ملایم حساس نیستند. تحریک این گیرنده‌ها در انسانها، احساس درد سوزشی آهسته را بر می‌انگیزد. نوسی سبتورهای چند عملکردی، قسمت عمده عصب‌دهی پولپ دندان را برعهده دارند.





شکل ۷-۲۲: گیرنده های مکانیکی درد توسط تحریکات قوی فعال میشوند و احساسات درد را منتقل می کنند. ایجاد فشار بر روی دامنه گیرنده ای سلول با استفاده از یک پروب با نوک پهن و بدون تیزی، هیچ پاسخی را ایجاد نمی کند، حتی اگر پوست به اندازه ۲ میلی متر فرو برود (A)، اما نوک سوزنی که پوست را سوراخ میکند پاسخ واقعی ایجاد میکند (B). آثار پایین در بخشهای A, B خروجی ترانس دیوسور نیرو هستند که با یک محرک همراه شده است. نیشگون گرفتن پوست با یک فورسپس دنداندار که آسیب بیشتری را در مقایسه با سوزن تولید میکند، قوی ترین پاسخها را ایجاد میکند.

### انتقال احساس پروپریوسپشن، با واسطه گیرنده های مکانیکی موجود در عضلات اسکلتی و کپسول مفاصل

پروپریوسپشن (لغت لاتین، به معنای متعلق به خود) به معنی احساس وضعیت و حرکت اندامها و بدن خود بدون استفاده از حسن بینایی است. دو شکل فرعی از پروپریوسپشن وجود دارد: احساس وضعیت ایستایی اندامها (احساس وضعیت اندام) و احساس حرکت اندام (کینستزی). این احساسات در کنترل حرکت اندام، دستکاری اشیایی با شکل و توده متفاوت و حفظ وضعیت ایستاده، حایز اهمیت هستند.

سه نوع گیرنده مکانیکی در عضلات و مفاصل وجود دارند که اطلاعات مربوط به احساس وضعیت ایستایی اندام و سرعت و جهت حرکت اندام را منتقل می کنند: ۱) گیرنده های تخصصی کششی در عضلات، که گیرنده های دوک عضلانی نامیده می شوند؛ ۲) گیرنده های اندام تاندونی گلژی در تاندون عضلات، که نیروی انقباضی یا تلاش اعمال شده توسط یک گروه از فیبرهای عضلانی را حس می کنند؛ و ۳) گیرنده هایی که در کپسول مفاصل قرار دارند و احساس فلکسیون یا اکستنسیون مفصل را منتقل می کنند.

علاوه بر این، گیرنده های حساس به کشش در پوست (پایانه های رافینی، سلولهای مرکل در پوست مودار و گیرنده های Field) نیز اطلاعات مربوط به وضعیت را منتقل می کنند. پروپریوسپشن پوستی بویژه در کنترل حرکات لبها در هنگام سخن گفتن و نمود چهره حایز اهمیت است.

### گیرنده‌های شیمیایی و مکانیکی - حسی در احشا

انسانها به طور طبیعی درک خودآگاهی از احشا ندارند، اما عصب‌دهی حس نقش مهمی در کنترل عصبی عملکرد احشا ایفا می‌کند (ناراحتیهای گوارشی توسط گیرنده‌های پوشش صفاقی روده منتقل می‌شوند). احشا توسط نورونهای گانگلیون ریشه پستی با پایانه‌های عصبی آزاد، عصب‌دهی می‌شوند. مورفولوژی آورانهای احشایی مکانیکی - حسی، مشابه نوسی سپتورهای مکانیکی پوست است. این گیرنده‌ها در اثر اتساع و کشش عضلات احشایی فعال می‌شوند و ممکن است احساس درد را برانگیزند. پایانه‌های عصبی حسی - شیمیایی در احشا، نقش مهمی در پایش عملکرد احشا برعهده دارند و بازوی آوران بسیاری از رفلکسهای اتونومیک را تشکیل می‌دهند.

### هدایت پتانسیلهای عمل در میزانهای مختلف، توسط فیبرهای آوران گیرنده‌های مختلف

مدالیت‌های متنوع حس پیکری (لمس، پروپریوسپشن، درد و احساس دما) با واسطه پایانه‌های سلولهای گانگلیون ریشه پستی که از نظر مورفولوژی پایانه‌ها و انتخابی بودن محرک با بقیه سلولها تفاوت دارند، منتقل می‌شوند. اندازه و سرعت هدایت در آکسونهای آنها نیز متفاوت است. گیرنده‌های مکانیکی و پروپریوسپتورها توسط آکسونهای میلین دار با قطر بزرگ عصب‌دهی می‌شوند، در حالی که گیرنده‌های حرارتی و درد، دارای آکسونهای کوچک میلین دار یا غیرمیلینه هستند. این تفاوتها اندازه فیبر، از نظر فیزیولوژیک مهم هستند چون بر سرعت انتقال پتانسیلهای عمل به مغز تأثیر دارند (جدول ۲-۲۲).

Table 22-2 Afferent Fiber Groups in Peripheral Nerves

	Muscle nerve*	Cutaneous nerve*	Fiber diameter (μm)	Conduction velocity (m/s)
Myelinated				
Large	I	Aα	12-20	72-120
Medium	II	Aβ	6-12	36-72
Small	III	Aδ	1-6	4-36
Unmyelinated	IV	C	0.2-1.5	0.4-2.0

\*Sensory nerves in muscle are classified according to their fiber diameters. Sensory afferents in cutaneous nerves are classified by conduction velocities. The types of receptors innervated by each type of afferent are listed in Table 22-1.

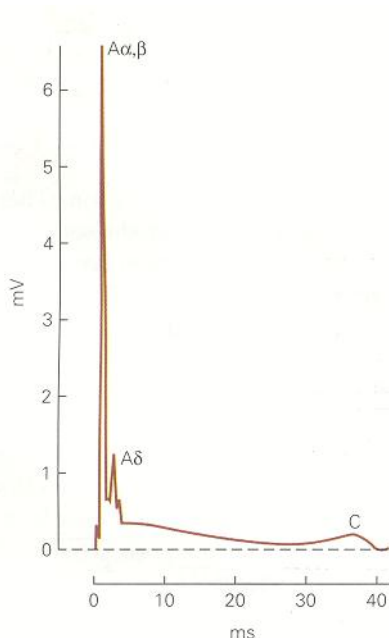
جدول ۲-۲۲: ناحیه ای از پوست که بوسیله یک ریشه گانگلیون پستی عصب دهی می‌شود تحت عنوان یک درماتوم شناخته می‌شود و می‌توان آن را در حیوانات تجربی از طریق پوست با تحریکات مختلف و مشاهده پاسخ فیبرهای داخل یک ریشه مشاهده کرد. درماتومها از الکوی بسیار منظمی در بدن پیروی می‌کنند (شکل ۱۳-۲۲)

نقشه درماتومی، ابزار تشخیصی بسیار مهمی برای شناسایی محل آسیب در طناب نخاعی و ریشه های پستی است. به عنوان مثال، براساس نقشه درماتومی برای بازوی انسان، می‌توانیم پیش بینی کنیم که تغییرات حسی که محدود به مناطق دیستال بازوی پیشین و انگشتان چهارم و پنجم هستند، در نتیجه آسیب ریشه های پستی C<sub>8</sub>-T<sub>8</sub> رخ داده اند.

در واقع، مرزهای درماتومها کمتر از آنچه در اینجا نشان داده می‌شوند مشخص هستند، چون آکسونهایی که ریشه پستی را تشکیل می‌دهند از اعصاب محیطی مختلفی منشا می‌گیرند. به طور مشابه، هر عصب محیطی، آکسونهایی را در ریشه های مجاور پستی متعددی مشارکت می‌دهند و منجر به همپوشانی در منطقه ای که توسط هر سگمان عصب دهی شده است، می‌شود. درماتومهای درد بوسیله **Pinprick** نقشه برداری شده است. همپوشانی درماتومهای درد کمتر از درماتومهای حسی است که توسط محرکهای مکانیکی سبک نقشه برداری می‌شوند. آکسونهایی که حاصل پیوند چند عصب محیطی هستند، نتایج بالینی مهمی به همراه دارند. آسیب یک رشته پستی اغلب منجر به نقص حسی کوچکی در کل ناحیه وسیعی می‌شود که توسط آن ریشه عصب دهی شده است. در مقابل قطع بخش دیستال عصبی پوستی محیطی منجر به از بین رفتن کامل گیرنده های حسی در مناطقی می‌شود که توسط آن عصب خاص عصب دهی شده است.

فیبرهای بزرگ، پتانسیلهای عمل را سریعتر منتقل می کنند، چون مقاومت داخلی آنها برای عبور جریان در طول آکسون کم است و گرهای رانویه با فواصل بیشتری در طول آنها گسترده شده اند. سرعت هدایت در فیبرهای میلین دارد بزرگ تقریباً ۶ برابر قطر آکسون است، در حالی که در فیبرهای میلین دار نازک ۵ برابر قطر آکسون است. عامل تبدیل کننده قطر آکسون به سرعت هدایت، در فیبرهای فاقد میلین بسیار کوچکتر است (۱/۵-۲/۵).

پزشکان از توزیع شناخته شده سرعت هدایت فیبرهای اوران در اعصاب محیطی، برای تشخیص بیماریهایی که منجر به دژنراسانس فیبرها می شوند، استفاده می کنند. در برخی از بیماریها، آکسونها به طور انتخابی از بین می روند؛ مثلاً در دیابت فیبرهای حسی بزرگ دژنره می شوند (نوروپاتی فیبرهای بزرگ). این گونه از بین رفتن انتخابی، به صورت کاهش نقاط اوج پتانسیل عمل مرکب (شکل ۸-۲۲)، آهسته شدن سرعت هدایت در عصب و کاهش متناسب ظرفیت حسی، انعکاس می یابد. به طور مشابه، در بیماری اسکروز مولتیپل غلاف میلین فیبرهای قطور دژنره می شود و سبب آهسته شدن هدایت عصبی و یا ناتوانی در انتقال سیگنال می گردد.



شکل ۸-۲۲: سرعت هدایت اعصاب محیطی به صورت بالینی و از روی پتانسیل های عمل مرکب اندازه گیری می شود. جمعیت های مختلفی از فیبرهای عصبی از طریق تحریک الکتریکی یک عصب محیطی فعال میشوند. با شدتهای مختلف، پتانسیل های عمل تمام اعصاب که توسط سطح ویژه ای از جریان فعال شده اند، روی هم جمع می شوند تا یک پتانسیل عمل مرکب ایجاد کنند. مثال این شکل دارای ۲ deflection اصلی است که معادل پتانسیل های عملی است که توسط فیبرهای میلینه بزرگ و کوچک (فیبرهای Aα, B, Aδ) هدایت می شوند. سرعت هدایت هر گروه از فیبرها از طریق تقسیم تاخیر در رسیدن به نقطه اوج میان زمان و وارد آمدن شوک و ظهور پاسخ عصبی بر اگر چه تقریباً تعداد برابری از فیبرهای میلینه با قطر بزرگ و کوچک در این عصب وجود دارد؛ نقطه اوج پتانسیل عمل فیبر Aδ کوچکتر است چون دامنه اسپایک هر فیبر متناسب با قطر فیبر است. پتانسیل های عمل در فیبرهای میلینه نشده (فیبرهای C) به آرامی هدایت می شوند و نقطه اوج تاخیری کوچک ایجاد می کنند.

### فیبرهای اورانی که انواع اطلاعات حسی سوماتیک را منتقل می کنند، در طناب نخاعی و بصل النخاع طرحهای مشخصی از نظر پایانه های عصبی دارند.

هنگام ورود زواید مرکزی نورونهای گانگلیون ریشه پستی به نخاع از طریق ریشه های پستی، آرایش فشایی گیرنده ها در پوست حفظ می شود. ناحیه ای از پوست که توسط فیبرهای عصبی یک ریشه پستی عصبدهی می گردد، درماتوم (Dermatome) نامیده می شود. توزیع درماتومها در تمام سگمانهای نخاع، با مطالعه حسها و پاسخدهی رفلکسی بعد از آسیب شاخه های پستی، نقشه برداری شده است (جدول ۲-۲۲). درماتومها با توالی دمی - سری سازماندهی شده اند، به طوری که ناحیه مقعد و دستگاه تناسلی در دمی ترین قسمت و شانه و گردن و پشت سر در ناحیه سری قرار دارند. سه شاخه عصب تری ژمینال (سه قلو) نیز آرایش فشایی گیرنده ها را در صورت حفظ می کند و این کار را با فرستادن زوایدی به هسته های سه قلوئی ساقه مغز انجام می دهد.

اختصاص یافتن حسی نورونهای گانگلیون ریشه پستی، تا سیستم عصبی مرکزی از طریق مسیرهای صعودی مجزا برای جنبه های مختلف پیکری، حفظ می شود. جنبه های لمسی و پروپریوسپشن از طریق ستونهای پستی همان طرف مستقیماً به

بصل نخاع انتقال می‌یابد. حس درد و حرارت، از طریق سیناپس‌هایی در طناب نخاعی به ربع قدامی - جانبی طرف مقابل ارسال می‌شوند و در آنجا آکسونهای شاخ پشتی به ساقه مغز و تالاموس صعود می‌کنند.

### نمای کلی

سیستم حرکتی پیکری (سوماتیک) اطلاعات مربوط به ۴ جنبه اصلی یعنی حس لمس، پروپریوسپتو، درد و حرارت را منتقل می‌کند. اگر چه این چهار جنبه حسی از نظر یک نوع نورون حسی (سلول گانگلیون ریشه پشتی) مشترک هستند، گیرنده‌های هر یک از جنبه‌ها دارای ویژگیهای مولکولی و مورفولوژیک مجزایی هستند که به آنها اجازه می‌دهند انواع اختصاصی تحریکات را حس کنند.

لمس تفکیکی و پروپریوسپشن اعضا، وابسته به گیرنده‌های مکانیکی کپسول‌داری است که به تغییر شکل فیزیکی ناشی از فرورفتگی پوست و یا حرکت جانبی در عرض پوست، و همچنین به کشش یا انقباض عضلات و یا زاویه هر مفصل حساس هستند. گیرنده‌های مکانیکی در پوست، تخصص بیشتری یافته‌اند تا فشار یا حرکت را منتقل کنند و بتوانند شکل و بافت سطحی اشیاء را شناسایی کنند. قدرت تفکیک فضایی، به ناحیه گیرنده‌ای این گیرنده‌ها بستگی دارد و این قدرت تفکیک فضایی در ناحیه نوک انگشتان و لبها که پراکندگی گیرنده‌ها در بالاترین حد است، به بیشترین مقدار می‌رسد.

پایانه‌های برهنه اعصاب بدون میلین و یا دارای میلین نازک که به طیف خاصی از انرژی‌های حرارتی حساس هستند، حس حرارت را منتقل می‌کنند. گروه‌های مجزایی از گیرنده‌های حرارتی که دما را به صورت سردی، خنکی، گرمی و داغی احساس می‌کنند، از نظر طیفهای دمایی و حداکثر حساسیت خود متفاوت هستند. احساسات دردناک از طریق پایانه‌های عصبی آزاد که گیرنده درد (نوسی‌سپتور) نامیده می‌شوند، انتقال می‌یابد؛ این گیرنده‌ها محرک‌های مکانیکی مخرب را که سبب فشار دادن، نیشگون گرفتن یا سوراخ شدن پوست می‌شوند و همچنین حرارت‌های بسیار گرم یا سرد را که ممکن است سبب سوختگی یا انجماد پوست شوند و نیز مواد شیمیایی آزاد شده از سلولها (در اثر آسیب پوستی) را احساس می‌کنند.

این چهار جنبه حسی، از طریق راه‌های صعودی مجزایی به تالاموس و قشر مغز انتقال می‌یابند. حس لمس و پروپریوسپتو از طریق آکسونهایی با قطر بزرگ و سرعت هدایت بالا، به شاخ خلفی نخاع و سپس از طریق سیستم ستون پشتی - لمینسکوس میانی به تالاموس منتقل می‌شوند. حس درد و حرارت، توسط اعصاب فاقد میلین و دارای میلین کم که در سطحی‌ترین لایه‌های شاخ خلفی نخاع یا تری‌ژمینال ختم می‌شوند، انتقال می‌یابد. این جنبه‌های حسی به صورت مستقیم و از طریق شبکه‌های چند سیناپسی، به تالاموس منتقل می‌شوند (از طریق مسیر قدامی - جانبی طرف مقابل).

آن دسته از محرک‌های حسی پیکری که در زندگی روزمره با آنها مواجه می‌شویم پیچیده هستند، مناطق وسیعی از پوست را پوشش می‌دهند و ویژگی‌های متعددی دارند. هر نوع گیرنده، به طور انتخابی توسط ویژگی‌های مشخص فضایی و کیفی یک محرک فعال می‌شود. انواع مختلف اطلاعات در مورد یک شیء توسط جمعیت‌های مختلفی از نورون‌های حسی منتقل می‌شوند و در مسیرهای موازی به قشر پیکری - حسی اولیه انتقال پیدا می‌کنند؛ در این قسمت از قشر مغز، تمام اطلاعات ترکیب می‌شوند تا یک مفهوم پیکری واحد حاصل گردد.

اطلاعاتی که از حسگرهای مکانیکی در انگشتان به مغز می‌رسند ما را قادر می‌سازد که شکل و بافت اجسام را حس کنیم و به ما قدرت خواند خط بریل، نواختن سازهای موسیقی، تایپ کردن با صفحه کلید کامپیوتر و یا انجام اعمال جراحی ظریف را می‌دهد. در این فصل ما به بررسی این نکته می‌پردازیم که چگونه فعالیت نورونی حسگرهای مکانیکی در پوست به جاندار قدرت افتراق اجسام با حس لمس می‌دهد و چرا برای انجام این کار نوک انگشتان مناسبترین نقاط هستند.

چون در این فصل برای نخستین بار انتقال اطلاعات از یک سیستم حسی محیطی به قشر مغزی (در سطح فیزیولوژی سلولی) مورد بحث قرار می‌گیرد به دو سؤال کلیدی در مورد قشر مغزی نیز می‌پردازیم. این انتقال در سطح سلولی چگونه است؟ و چگونه اطلاعات لمس محیطی جمع‌آوری و انتقال داده می‌شوند؟ بنابراین به شرح این نکته می‌پردازیم که قشر مغزی چگونه از اطلاعات پراکنده بدست آمده از گیرنده‌های پوست تصویری از جسم لمس شده می‌سازد. در عین حال، در این فصل از حس لمس به عنوان مدلی برای بدست آوردن پایه‌های سازماندهی قشری مغز که منجر به ادراک می‌شود، استفاده می‌کنیم و به طور اخص به این نکته نیز پرداخته می‌شود که حواس مختلف چقدر از نظر عملکرد مغزی به هم وابسته هستند و این اطلاعات چگونه به درک هماهنگ اطلاعات لمسی منجر می‌شود. همانطور که با مطالعه فصل‌های آتی روشن خواهد شد حس لامسه به

عنوان نمونه‌ای برای معرفی اصول عملکرد قشری انتخاب شد چرا که این اصول برای اولین بار برای قشر حس تماس وضع شدند و پس از آن به بخش‌های دیگر حسی و حرکتی قشر مغز تسری پیدا کردند.

### اطلاعات حس لامسه در مورد یک جسم به صورت پراکنده توسط حسگرهای محیطی جمع‌آوری می‌شوند و باید توسط مغز جمع‌آوری و یکپارچه‌سازی شوند.

مهمترین و پیچیده‌ترین کارکرد سیستم حس تماس توانای شناسایی اجسام قرار داده شده در دست بر مبنای حسی لامسه است. با گرفتن یک جسم در دست ما می‌توانیم اطلاعاتی در مورد اندازه، شکل، بافت، جرم و دمای آن جسم به دست آوریم. مجموعه این خواص موجب درک هماهنگ از یک جسم می‌شود. بسیاری از اجسام آشنا مثلاً یک سیب، پیچ‌گشتی یا یک دسته کلید از حوزه دریافت گیرنده‌های حسی در دست بسیار بزرگ‌تر هستند. چنین اجسامی گروه زیادی از رشته‌های عصبی حسی را تحریک می‌کنند که هر کدام اطلاعات قسمت کوچکی از جسم را منتقل می‌کند. سیستم لامسه محیطی جسم را به قطعات کوچک می‌شکند زیرا یک رشته عصبی حسی اطلاعات قطعه کوچکی از سطح حسگر در اینجا (پوست) را منتقل می‌کند. وقتی یک رشته عصبی خاص یک پتانسیل عمل شلیک می‌کند، این پیام را منتقل می‌کند که در قلمرواش تحریکی با شدت کافی برای ایجاد پتانسیل عمل رخ داده است. با بررسی این که کدام رشته‌های عصبی تحریک شده‌اند، مغز می‌تواند شکلی که توسط جسم ایجاد شده را بازسازی کند.

در عین حال اشیاء بیش از یک نوع گیرنده را تحریک می‌کند، به طور مثال یک سطح طرح‌دار مثل یک نوشته به خط بریل رسپتورهای مرکل (Merkel)، اجسام مایسنر (Meissner's corpuscle) و اجسام پاپینی را تحریک می‌کند ولی طرح شلیک نرونی متفاوتی را در این گروه‌های گیرنده‌ها ایجاد می‌کند زیرا که هر کدام از این گیرنده‌ها به یک خصیصه متفاوت موجود در محرک حسی پاسخ می‌دهند.

به همین ترتیب، شکل یک جسم توسط طرح شلیک نرونی گیرنده‌های مرکل، که انحناى سطح آن جسم را حس می‌کنند، اجسام مایسنر، که به لبه‌ها پاسخ می‌دهند (جاهایی که انحنا ناگهان تغییر می‌کند) و با اطلاعات وضعیتی بدست آمده از گیرنده‌هایی در عضلات و مفاصل دست حس می‌شود.

پس، هیچ آکسون نرون حسی یا هیچ گروهی از آکسون‌های نرون‌های حسی حاوی تمام اطلاعات لازم برای شناخت یک جسم نیستند. خصوصیات فضایی توسط گروه‌های متفاوتی از گیرنده‌ها پردازش می‌شود و در مسیرهای موازی متعددی به مغز می‌رسند. این وظیفه سیستم اعصاب مرکزی است که تصویری متناسب از جسم مورد نظر را از اطلاعات پراکنده بدست آمده از مسیرهای متفاوت بسازد در این فصل ما به این نکته می‌پردازیم که چگونه مدارات نرونی در ستون خلفی - سیستم لمنیسکال داخلی و نواحی حس تماس (حس بدنی) کورتکس مغز اطلاعات را از نواحی مختلف پوست و گروه‌های مختلف گیرنده‌ها جمع‌آوری می‌کند تا به یک درک از اجسام برسد.

### کورتکس اولیه حسی سوماتیک اطلاعات مربوط به لمس را جمع‌آوری می‌کند

نقشه آناتومیک سیستم حسی سوماتیک از اصول و نظمی تبعیت می‌کند که در تمام سیستم‌های حسی مشترک است: اطلاعات حسی توسط گروهی از نواحی رله در داخل مغز پردازش می‌شوند. در بخش قبل آموختیم که در بین گیرنده‌های حسی در پوست و کورتکس فقط ۳ نقطه رله وجود دارد (نگاه کنید به شکل ۱۴-۲۲). گیرنده‌های حسی در پوست، آکسون خود را به بخش دمی (کودال) بصل النخاع می‌فرستند، جایی که آکسون‌ها به هسته گراسیل یا کونیت می‌رسند. نرون‌های دوم از آنجا مستقیماً به تالاموس سمت مقابل، هسته شکمی - خلفی - طرفی، می‌روند. یک مسیر موازی از هسته تکمئال اصلی، که نماینده حس صورت است، به هسته شکمی - خلفی - میانی می‌رسد. نرون‌های سوم در تالاموس آکسون‌های خود را به کورتکس اولیه حس تماس (S-I) که در خلف شیار مرکزی در لوب پرییتال قرار دارد می‌فرستند.

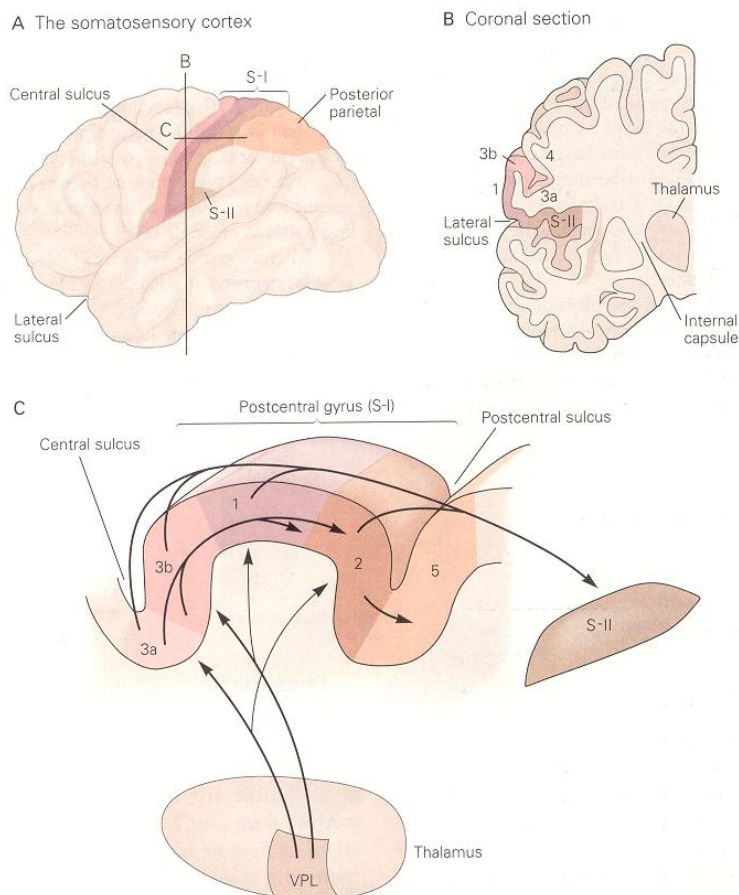
کورتکس اولیه حس تماس از ۴ ناحیه که با شکل سلولهایشان از هم متمایزند بزند تقسیم می‌شود: نواحی برودمن ۳a و ۳b، ۱ و ۲ (شکل ۱-۲۳) اکثر رشته‌هایی که از تالاموس می‌رسند در نواحی ۳a و ۳b ختم می‌شوند و سلولهای نواحی ۳a و ۳b آکسون خود را به نواحی ۱ و ۲ می‌فرستند. نرونهایی تالاموس رشته‌های کمی هم مستقیماً به نواحی ۱ و ۲ می‌فرستند. این ۴ ناحیه



کورتکس از نظر عملکرد با یکدیگر تفاوت دارند. نواحی ۳b و ۱ اطلاعات را از گیرنده‌های در پوست می‌گیرد در عین حال، این ۴ ناحیه کورتکس با همدیگر به شدت مرتبط هستند، بدین ترتیب هم پردازش سری و هم موازی در تهیه اطلاعات رده بالای حسی نقش دارند.

کورتکس ثانویه حس تماس (S-II) در کنار فوقانی شیار طرفی قرار دارد و نورونهایی از هر ۴ ناحیه کورتکس اولیه دریافت می‌دارد (شکل ۱C-۲۳). ورودی‌های کورتکس اولیه برای عملکرد کورتکس ثانویه ضروری هستند. به طور مثال وقتی که اتصالات نرونی از ناحیه دست S-I قطع شود، محرک‌هایی که دست را تحریک می‌کند نرون‌هایی S-II را فعال نمی‌کنند. بر خلاف این، از بین بردن بخش‌های S-II اثری روی پاسخ نرون‌های S-I ندارد. کورتکس S-II به کورتکس اینسولار ورودی ارائه می‌کند که آن هم به نواحی از لوب تمپورال عصب می‌دهد که احتمالاً در فرایند حافظه لمسی نقش دارند.

دیگر نواحی مهم کورتکس حس تماس در بخش خلفی کورتکس پرییتال (نواحی برودمن ۵ و ۷) قرار دارند. این نواحی ورودی‌هایی را از S-I و ورودی‌های دیگری از هسته پولوینار (pulvinar) می‌گیرند و بنابراین نقش رابط دارند. این نواحی از طریق رابطه پینه‌ای نیز به شکل دو طرفه با هم مرتبط هستند. ناحیه ۵ اطلاعات لمسی را از گیرنده‌های حسی در پوست و اطلاعات وضعیتی را از عضلات و مفاصل اطراف به هم مرتبط می‌کند. در عین حال این ناحیه اطلاعات دو دست را با هم ارتباط می‌دهد. ناحیه ۷ اطلاعات بینایی و لمسی و وضعیتی را دریافت می‌کند و به این ناحیه این توان را می‌دهد که ارتباطی بین ورودی بینایی و لامسه ایجاد کند. کورتکس پرییتال خلفی به نواحی حرکتی (موتور) در لوب فرونتال ورودی می‌دهد و نقش مهمی در آغاز حرکت و راهنمایی حرکت دارد.



شکل ۱-۲۳: قشر حسی - پیکری دارای سه قسمت عمده است: قشرهای حسی - پیکری اولیه و ثانویه و قشر آهیانه ای خلفی .

A. موقعیت آناتومیک سه قسمت قشر حسی - پیکری ، از نمای جانبی سطح قشر مغز بهتر دیده می شود. قشر اولیه حسی - پیکری (S-I) جلویی ترین (Rostral) بخش لوب آهیانه ای را تشکیل می دهد. این ناحیه شکنج خلف مرکزی (Post Central Gyrus) را می پوشاند، یعنی در پائین شیار مرکزی آغاز شده و به صورت خلفی به سوی شیار های خلف مرکزی و داخل آهیانه ای (intra parietal) امتداد می یابد. شکنج خلف مرکزی نیز به سوی دیواره میانی نیمکره، یعنی شکنج سینگولیت (Cingulate Egru) امتداد می یابد. قشر آهیانه ای خلفی (نواحی برودمن ۵ و ۷) بلافاصله پشت S-I قرار می گیرد. قشر حسی - پیکری ثانویه (S-II) روی آپرکولوم (operculum) آهیانه ای شیار جانبی (یا شیار سیلبدین) واقع می شود.

B. ارتباطات قشر S-IY - S-II در یک مقطع تاجی (coronal) از قشر توضیح داده می شود. قشر S-II در قسمت جانبی S-I قرار می گیرد و به صورت جانبی به قشر اینسولار امتداد می یابد تا کناره فوقانی شیار جانبی را تشکیل دهد. اعداد واقع بر مقطع، نواحی ساختار سلولی برودمن را نشان می دهند.

C. S-I به چهار ناحیه جداگانه از لحاظ ساختار سلولی (نواحی برودمن) تقسیم می شود. این مقطع ساجیتال روابط فضایی بین این چهار ناحیه با ناحیه S قشر آهیانه ای خلفی را روشن می سازد. ورودیهای حسی - پیکری از هسته های شکمی - خلفی - جانبی تالاموس منشأ می گیرند. خروجی نرونهای این هسته ها به تمامی نواحی واقع در S-I به خصوص به نواحی برودمن 3a و 3b و همینطور به نواحی 1 و 2 می رود خروجی نرونهای نواحی 3a و 3b نیز به نوبت به نواحی 1 و 2 رفته و تمامی این نواحی نیز خروجیهای خود را به S-II و قشر آهیانه ای خلفی می فرستند. این نواحی رده بالاتر حسی - پیکری نیز شامل زیر شاخه های جداگانه ای از لحاظ ساختار سلولی و عملکردی می باشند که در اینجا توضیح داده نشده اند (با کمی تغییر از (1982 Friedman , Jones)

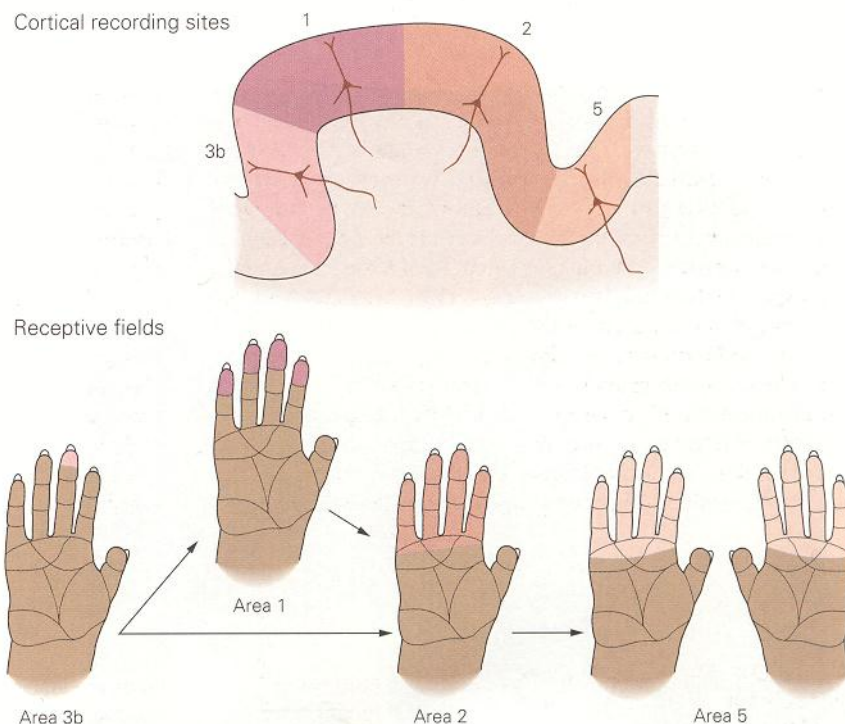
### نرون های کورتیکال براساس حسی که به آن پاسخ می دهند و براساس حوزه دریافتشان طبقه بندی می شوند

برای شناخت عملکرد قسمت های مختلف کورتکس در ابتدا به بررسی خصوصیات نرونهای این نواحی می پردازیم. نرون های کورتکس اولیه حس تماس حداقل به اندازه ۳ سیناپس از رسپتورهای حسی بالاتر هستند بنابراین خصوصیات پاسخ آنان نماینگر پردازش در هسته های ستون خلفی، تالاموس و خود کورتکس است. برای بررسی نرون های کورتیکال، مثل نرون های نواحی دیگر مغز، معمولاً از تکنیک ثبت خارج سلولی استفاده می شود. میکرو الکترودهایی وارد کورتکس می شوند تا فعالیت نرون ها را در حال عادی و در حالی که پاسخ آن با یک محرک ایجاد می شود ثبت کنند.

همانند گیرنده های پوست، نرون های کورتیکال که از پوست ورودی می گیرند به دو دسته تند عادت کننده و کند عادت کننده تقسیم می شوند که به شدت یا سرعت محرک حسی محیطی پاسخ می دهند. در عین حال چون هر نرون ورودی خود را از رسپتورهای یک ناحیه خاص پوست می گیرد، نرون ها در سیستم اعصاب مرکزی دارای یک حوزه دریافت نیز هستند. پس نرونی که در کورتکس را می توان هم براساس حوزه دریافتشان و هم براساس حسی که به آن پاسخ می دهند تقسیم بندی کرد. هر نقطه ای در سطح پوست توسط گروهی از نرون های کورتکس که ورودی خود را از حسگرهای آن نقطه پوست می گیرند نمایندگی می شود. وقتی نقطه ای در سطح پوست لمس شود، گروه نرونی در کورتکس که به رسپتورهای آن نقطه مرتبطاند تحریک می شوند. تحریک یک نقطه دیگر در سطح پوست گروه دیگری از نرون های کورتکس را فعال می کند. ما تماس با یک نقطه خاص از بدنمان را حس می کنیم زیرا که گروه خاصی از نرون های مغز فعال شدند. در عین حال، وقتی نقطه ای در سطح کورتکس با جریان الکتریکی تحریک شود ما در یک نقطه خاص پوست احساس لمس می کنیم. در ادامه این فصل خواهیم دید که نرون ها در کورتکس براساس کارکردشان طبقه بندی شده اند و حوزه دریافت آنان با یک نظم توپوگرافیک که نقشه بدن را نشان می دهد کنار هم قرار گرفته اند.

حوزه دریافت نرون های کورتکس بسیار بزرگتر از حوزه دریافت نرون های هسته های ستون خلفی است. به طور مثال حوزه دریافت نرون های حسی که به انگشت عصب می دهند به اندازه نقاط ریزی در سطح پوست است ولی نرون های کورتکس حوزه های دریافت بزرگی به اندازه درک یک انگشت، چندین انگشت کنار هم و یا سطح کامل دست سمت مقابل دارند (شکل ۲-۲۳). حوزه دریافت یک نرون در ناحیه 3a نمایانگر و حاصل پاسخ ورودی هایی از ۳۰۰ تا ۴۰۰ گیرنده حسی سطح پوست است. حوزه های دریافت در نواحی بالاتر کورتکس حتی بزرگ تراند. در کورتکس پری اتال خلفی، حوزه دریافت ها معمولاً دو طرفه اند و به طور قرینه در دو دست قرار دارند.

حوزه دریافت‌های نرون‌های کورتکس شامل نواحی است که در طی فعالیت‌های حرکتی با هم تحریک می‌شوند اندازه و موقعیت یک حوزه دریافت روی پوست ثابت نیست و می‌تواند در اثر تجربه یا آسیب نرون‌های حسی تغییر کند. به نظر می‌رسد که حوزه‌های دریافت در کورتکس در طی رشد و تکامل جنین شکل گرفته‌اند و در اثر تحریک دائم مسیر ورودی باقی مانده‌اند. هر چند که حوزه دریافت نرون‌های کورتیکال نواحی بزرگی از پوست را در بر می‌گیرد، یک نرون کورتیکال می‌تواند جزئیات را به خوبی استخراج کند چرا که این نرون با تحریک در وسط حوزه دریافتش بیشترین پاسخ را ایجاد می‌کند. هرچه که محل تحریک به سمت حاشیه حوزه اثر می‌رود پاسخ نرون ضعیف‌تر می‌شود تا زمانی که دیگر نرون پاسخی به تحریک نمی‌دهد. بنابراین، تحریک نوک انگشت اشاره گروهی از نرون‌ها را به شدت تحریک می‌کند و بقیه نرون‌ها یا پاسخ منفی به این متحرک می‌دهد و یا اصلاً پاسخ نمی‌دهند. اگر نقطه دیگری از آن انگشت تحریک شود، تعدادی زیادی از همان نرون‌ها فعال خواهند شد ولی میزان فعالیتشان با دفعه قبل متفاوت خواهد بود. اطلاعات به دست آمده از فعالیت کلیه نرون‌های آن ناحیه محل دقیق تحریک اعمال شده را نشان می‌دهد.



شکل ۲-۲۳: میدانهای گیرنده ای نوروهای قشر حسی - پیکری اولیه ، بزرگتر از میدانهای گیرنده ای آورانه‌های حسی هستند. هر یک از ..... دست ، میدان گیرنده ای یک نرون منفرد را در نواحی 1,3b, 2 و 5 قشر حسی - پیکری اولیه نشان می‌دهد که براساس ثبت گیری از میمون هوشیار تهیه شده‌اند. نواحی رنگی نشانگر مناطقی هستند که لمس ملایم در آنها، در نرون مربوطه پتانسیل عمل ایجاد کرد. نرونهایی که در مراحل بالاتر پردازش قشری شرکت دارند برودمن ۱ و ۲ ، دارای میدانهای گیرنده ای بزرگتر و ورودیهای اختصاصی تری نسبت به نوروهای 3b هستند. نرونی که در ناحیه 2 مورد بررسی قرار گرفته ، نسبت به حرکت به سوی نوک انگشتان حساس است. نوروهای ناحیه 5، اغلب دارای میدانهای گیرنده ای دو طرفه متقارن بوده که به صورت تصاویر آینه ای روی دست همان طرف و طرف مقابل قرار می‌گیرند. (اقتباس از Lwamura, 1988 و دیگران 1994).

ورودی‌های کورتکس حس تماس بر اساس حوزه دریافت و نوع محرکی که به آن پاسخ می‌دهند در ستون‌هایی مرتب شده‌اند.

هر چند که تمام چهار بخش کورتکس اولیه حس تماس (3a و 3b و ۱ و ۲) از تمام سطح بدن ورودی می‌گیرند، در هر کدام از این بخشها یک نوع محرک بیشتر حس می‌شود. در ناحیه 3a ورودی غالب از گیرنده‌های حس وضعیتی واقع در عضلات می‌رسد. ناحیه 3b ورودی خود را از گیرنده‌های مکانیکی پوست می‌گیرد. در این ناحیه ورودی از یک نقطه خاص پوست بین دو ستون کورتکس تقسیم می‌شود، یکی گروه برای گیرنده‌های تند عادت کنند. و گروه دیگری برای گیرنده‌های کند عادت کند. (شکل ۷-۲۳). در ناحیه ۱ گیرنده‌های پوستی سریع عادت کننده ارجحیت دارند و حوزه دریافت سلولهای این ناحیه به طور بارزی از حوزه دریافت سلولهای ناحیه 3b بزرگتر است و معمولاً چندین انگشت را در بر می‌گیرد. در ناحیه ۲ و نواحی بالاتر کورتکس این جدائی انواع محرک بسیار ضعیف‌تر است. ستون‌های نرونی در ناحیه ۲ ورودی‌های همگرایی از رسته‌های پوستی سریع عادت کند و کند عادت کننده و همچنین از حس‌گرهای وضعیتی عضلات و مفاصل نزدیک دریافت می‌کند. بنابراین، حوزه دریافت و خصوصیات پاسخ نرونهای ناحیه ۱ و ۲، نمایانگر ورودی همگرا از نواحی در دست و انگشتان است که به طور مجزا در نواحی 3a, 3b نیز تصویر شده‌اند.

نقش ساختارهای لایه لایه کورتکس در این نظم عملکردی چیست؟ لایه‌های مختلف کورتکس با بخش‌های متفاوتی در مغز مرتبط هستند: لایه ۴ ورودی را از تالاموس می‌گیرد، لایه ۶ به تالاموس ورودی می‌دهد. لایه‌های ۲ و ۳ به نواحی دیگر کورتکس ورودی می‌دهند و لایه ۵ به نواحی ساب کورتیکال ورودی می‌دهد. بنابراین اطلاعات درباره موقعیت محرک و نوع تحریک که در هر ستون پردازش می‌شود به نواحی مختلف مغز فرستاده می‌شود.

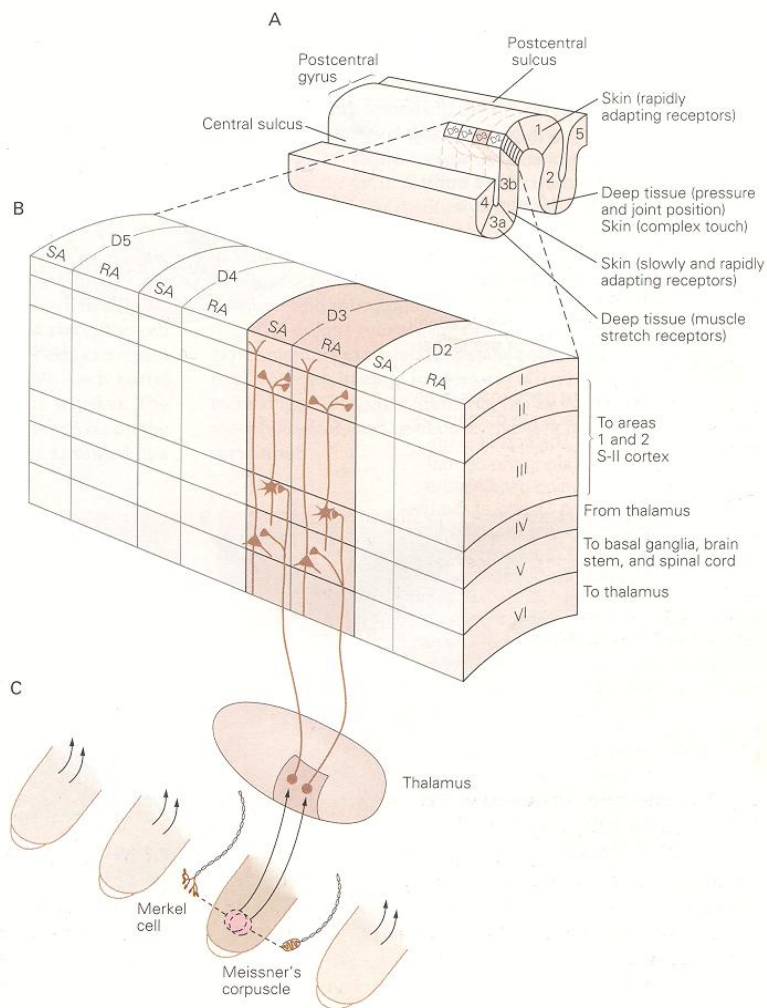
سطح بدن توسط نظم و قرارگیری سوماتوتوپیک ورودی‌های حسی در سطح مغز بیان می‌شود. ستونهای نرونی در سطح کورتکس حسی به نوعی قرار گرفته‌اند که یک نقشه توپوگرافیک کامل بدن در هر کدام از ۴ ناحیه 3a, 3b, ۱ و ۲ وجود دارد. نقشه‌های کورتیکال بدن با درماتوم‌های نخاعی حسی که بر مبنای فیبرهای آوران به نخاع شوکی تعریف می‌شوند، مرتبط هستند (جعبه ۲-۲۲) قسمتهای ساکرال (خاجی) در سمت داخلی، قسمتهای لومبارو (سینه‌ای) و توراسیک (سینه‌ای) در وسط و قسمتهای گردنی در سمت خارجی کورتکس اولیه حسی قرار دارد. خارجی‌ترین قسمت کورتکس اولیه حسی به عصب سه قلو V اختصاص دارد. نقشه‌های نواحی همسایه تقریباً تصویر آینه‌ای هر درماتوم در محور قدامی - خلفی یا دیستال پروگزیمال است.

نقشه‌های توپوگرافیک کورتکس پری اتال انسان توسط اندازه‌گیری پتانسیل‌های انگیخته، یا با استفاده از تحریک الکتریکی کورتکس به دست آمده است. این تکنیک‌ها به همراه تکنیک‌های غیر تهاجمی و تشخیصی دیگر مثل مگنتو انسفالوگرافی (MEG) و fMRI، PET Scan نرولوژیست‌ها را قادر ساخت که نقشه عملکرد سوماتوتوپیک کورتکس را در بیماران مختلف به دست آورند. از این روش‌های تصویربرداری می‌توان به عنوان ابزار تشخیصی در نرولوژی کلینیکی استفاده کرد، هر چند که این روش‌ها نسبت به اطلاعاتی که در حیوانات با میکرو الکترودها به دست می‌آید از دقت کمتری برخوردارند.

دقت فضایی در کورتکس با تعداد نرونهایی که به پوست عصب می‌دهند مرتبط است به نظم و شکل خاص قرارگیری ورودی‌های حس تماس در کورتکس، هومنکولوس (humanculus) گفته می‌شود. این نقشه با دقت خوبی همان نقشه ستونهای کورتکس است که از مطالعات ثبت نرونی در میمون‌ها به دست می‌آید. هر چند که شکل به دست آمده در هر هومنکولوس در کورتکس دقیقاً مشابه توپوگرافی پوست نیست. در هومنکولوس بعضی از نواحی پوست بزرگتر از نواحی دیگر نشان داده شده‌اند به طور مثال دست، پا، و دهان بسیار بزرگتر از پوست متناظرشان هستند و تنه بسیار کوچک تصویر شده است.

هر بخشی از بدن بر اساس اهمیت نسبی‌اش نشان داده شده است. نقشه در واقع بیانگر چگالی نرونهایی است که نواحی مختلف پوست را عصب می‌دهند و ارتباط مستقیمی با مساحت پوست آن نواحی ندارد. در انسان، تعداد زیادی از نرونهای کورتکس از دست و خصوصاً از انگشتان ورودی می‌گیرند. میزان جسم کورتکسی که به یک سانتی‌متر مربع از پوست انگشت اختصاص داده شده است، تقریباً ۱۰۰ برابر جسم کورتکسی است که به یک سانتی‌متر مربع از پوست شکم اختصاص یافته است. یا به طور مشابه، تعداد زیادی از نرون‌های کورتکس ورودی خود را از صورت و پا می‌گیرند. دست‌ها، صورت و پاها مهم‌ترین نقاط برای

شناخت خصوصیات اجسام است پس این نواحی بالاترین تعداد گیرنده حسی را دارند. قسمتهای نزدیک به بدن اندامها و تنه به میزان کمتری عصب دهی شده‌اند و بنابراین نرونهایی کورتیکال کمتری به این نواحی اختصاص خواهند داشت. در موجودات پایین‌تر، تصویر دست در مغز کوچکتر از تصویر دست نخستی‌ها است و این حیوانات از قسمتهای دیگر بدنشان برای شناخت محیط خود استفاده می‌کنند. برای مثال جوندگان از سیبیل‌هایشان به جای دستهایشان برای شناخت محیط اطراف استفاده می‌کنند.



شکل ۳-۲۳: هر منطقه قشر حسی - پیکری عمدتاً ورودیهایی را از یک نوع گیرنده دریافت می‌کند. A. در هر یک از ۴ منطقه قشر حسی - پیکری - نواحی برودمن 1, 3b, 3a و 2- ورودیهای منشا گرفته از یک نوع گیرنده واقع در بخش خاصی از بدن، در ستونهای نورونی سازمان بندی می‌شوند که از سطح تا ماده سفید امتداد می‌یابند (اقتباس از Kaas و دیگران 1981).



- B. جزئیات سازمان بندی ستونی ورودیهای منشا گرفته از ارقام 4,3,2 و 5 (D2-3-4-5) در بخشی از ناحیه برودمن 3b. ستونهای متناوب نورونها ورودیهای را از گیرنده های با تطابق سریع (RA) تطابق آهسته (SA) واقع در لایه های سطحی پوست دریافت می کنند. (اقتباس از Sur و دیگران 1984)
- C. میدانهای گیرنده ای مشترک مربوط به گیرنده های RA و SA به ستونهای نورونی جداگانه ای در ناحیه 3b می روند.

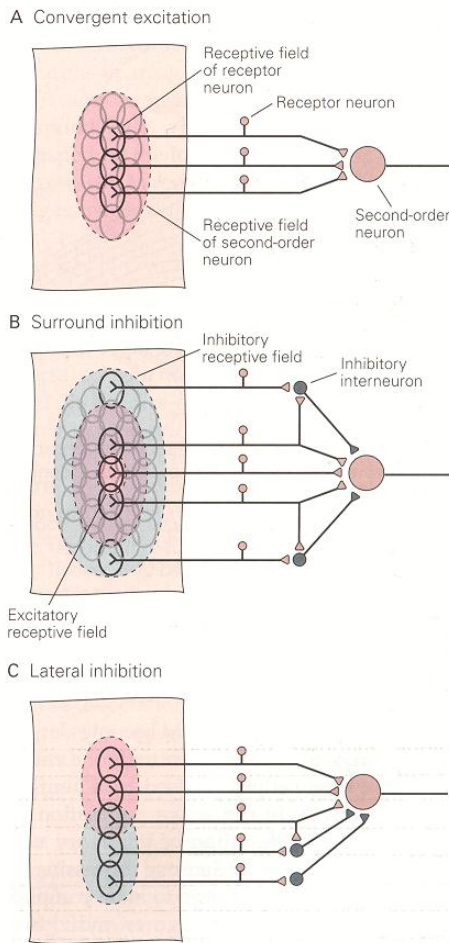
### حوزه اثر نرونهای دست با استفاده از دست تغییر می کند

یک خصوصیت مهم در مورد نقشه سوماتوتوپیک قابلیت تغییر این نقشهها با تجربه است. هر چند که اصل کلی قرارگیری از داخلی به جانبی و از روسترال به کودال در تمام افراد مشابه است، یک قهرمان تنیس در قیاس با یک پیانیست از نرونهای کورتیکال بیشتری برای بازو خواهد داشت. و پیانیست نیاز به ورودیهای دقیق تری از نوک انگشتان خواهد داشت و بنابراین نرونهای بیشتری به انگشتانش اختصاص خواهد یافت. نقشه عصبی - حسی در حیوانات را می توان با دوختن دو انگشت مجاور به هم یا با تحریک الکتریکی یک انگشت تغییر داد.

### شبکه نرونهای مهارى با محدود کردن تحریکات نرونی دقت فضایی را بالا می برد.

برای به دست آوردن نقشه سوماتوتوپیک عملکردی قشر کورتکس، کافی است که بدانیم که کدام نرونها به تحریک در یک نقطه خاص جواب می دهند. برای رسیدن به این هدف، حوزه دریافت تک تک نرونها با کمک لمس پوست با یک پروب کوچک تعیین می شود. ساختارهای پیچیده تر حوزه های دریافت وقتی که پوست به طور همزمان در دو یا چند نقطه تحریک شود به دست می آید. تحریک نواحی حاشیه ای بخش تحریکی حوزه دریافت یک نرون در سطح پوست، معمولاً باعث کاهش پاسخ آن نرون در پاسخ به محرکهای مرکز حوزه دریافت می شود چرا که ورودیهای آوران که از اطراف یک حوزه تحریکی منشاء می گیرند، غالباً مهارى اند. این نواحی مهارى در اطراف حوزه دریافت نرونهای کورتیکال غالباً حاشیه مهارى خوانده می شوند. توزیع فضایی فعالیت های تحریکی و مهارى موجب واضح تر شدن قله فعالیت در داخل مغز می شوند.

پاسخهای مهارى که در کورتکس مشاهده می شوند توسط نرونها بینابینی واقع در هسته های ستون خلفی، هسته شکمی - خلفی - طرفی در تالاموس و خود کورتکس ایجاد می شوند. نرونهای بینابینی مهارى واقع در هسته های رله (واسط) با کمک اتصالات گسترده شان باعث محدود شدن گسترش فضایی تحریک می شوند. خود گیرنده های محیطی حس تماس مهارى نمی شوند. در اولین نقطه رله در مسیر حس تماس، (هسته های ستون خلفی) نرونهای آوران گروهی از نرونها را تحریک می کند و نرونهای حاشیه ای آن گروه نرونی را مهار می کند. (شکل ۴B-۲۳) مهار ایجاد شده توسط رسپتورهایی که بیشترین میزان تحریک را دریافت کرده اند و بیشترین میزان فعالیت را دارند، نرونهایی را که تحریک کمتری دریافت کرده اند (و فعالیت کمتری دارند) را مهار می کند. این مسئله منجر می شود که قوی ترین پاسخ یا دو یا سه پاسخ قوی رقیب بیان شوند و فعالیت های نرونهای کمتر فعال مهار و سرکوب شود. در عین حال نرونهای خروجی فعال با استفاده از فیبرهای راجعه جانبی فعالیت های نرونهای اطراف خود را محدود می کنند. این مهار جانبی منجر به بیشتر شدن اختلاف بین نرونهای فعال و سلولهای همسایه آنان می شود (شکل ۱۰C-۲۳).



شکل ۴-۲۳: میدان گیرنده ای یک نورون رده بالاتر واقع در هسته های ستون پستی دارای یک الگوی اختصاصی تحریک و مهار می باشد که ، دقت فضایی را افزایش می دهد.

A. بسیاری از گیرنده های محیطی روی یک نورون حسی رده دوم ،

در هسته های ستون پستی همگرا می شوند. در نتیجه، میدان گیرنده ای های تحریکی نورون مرکزی از میدانهای گیرنده ای همه سلولهای پیش سیناپسی به وجود می آید.

B. میدان گیرنده ای یک نورون واقع در هسته های ستون پستی و هسته های شکمی - خلفی تالاموس به طور تیبیک دارای یک میدان گیرنده ای تحریکی مرکزی است که توسط یک ناحیه مهاری احاطه می شود. افزودن اینترنورونهای مهاری (خاکستری) منطقه تخلیه را باریک می کند. مهار Feed-Forward ، نمایش یک محرک سوراخ کننده را به وسیله محدود نمودن انتشار تحریک از طریق شبکه های عصبی همگرا، دقیق تر می کند. در هر دو طرف ناحیه تحریکی، میزان تخلیه توسط مهار به زیر سطح استراحتی سقوط می کند.

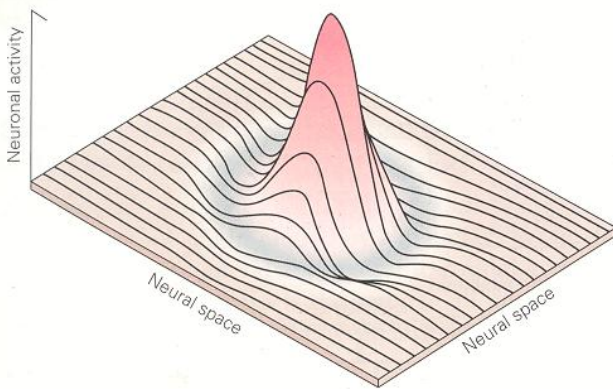
C. توزیع غیر قرینه اینترنورونهای مهاری مهار جانبی را ایجاد می کند. در این شبکه شماتیک تحریک در بخش فوقانی میدان گیرنده ای ، موجب برانگیزش قوی نورون مخابره کننده می شود. تحریک بخش تحتانی میدان گیرنده ای، برانگیختگی را مهار می کند، زیرا اینترنورونها موجب ایجاد مهار Feed Forward می شوند. تحریک محل هم پوشانی منطقه مهار و تحریک پاسخ دهی نورون مخابره کننده را به محرک کاهش می دهد. مهار جانبی به ویژه برای کشف خصوصیتهای جسم ، اهمیت دارد.

### مهاری جانبی به افتراق دو نقطه در سطح پوست کمک می کند

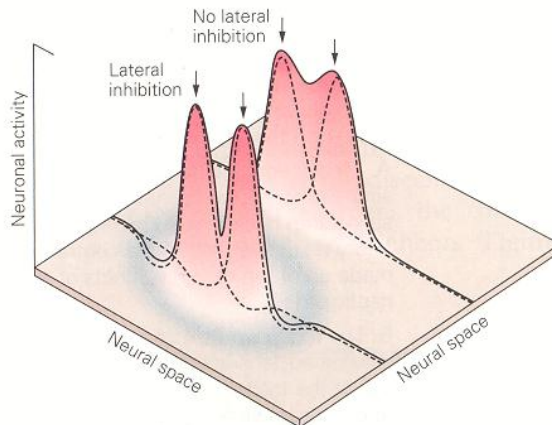
ارتباطات مهاری در احساسات دقیق لمسی مثل خواندن خط بریل اهمیت بسیار زیادی دارند. برای فهم این مسئله به ساده ترین مثال افتراق فضایی یعنی توانایی افتراق دو نقطه نزدیک به هم در سطح پوست می پردازیم. ما قادر به افتراق دو نقطه نزدیک به هم هستیم. زیرا که تحریک ایجاد شده توسط این دو نقطه منجر به فعالیت دو گروه نرونی مجزا از هم در سطح کورتکس می شود. محرک هایی که در دو نقطه دور از هم در سطح پوست اعمال می شوند منجر به تشکیل دو گرادیان فعالیت در دو نقطه مجزا در تمام هسته های رله ای می شوند.

وقتی که دو محرک به هم نزدیک شوند فعالیت دو گروه نرونی روی هم می افتد و اختلاف بین دو نقطه به سمت کم شدن می رود. ولی مهارهای بین دو پیک هم در ناحیه روی هم افتادگی با هم جمع می شوند به علت این جمع شدن اثر مهاری اختلاف بین دو قله فعالیت واضح تر می شود و به جداسدن در گروه فعال از هم کمک می کند (شکل ۵B - ۲۳). این نقش خاص مهار منجر به جداسدن فضایی دقیق تر بین دو محرک می شود.

A One-point stimulus



B Two-point stimulus



شکل ۵-۲۳: تشخیص افتراقی دو نقطه بستگی به جداگانه بودن سیگنالهای منشا گرفته از هر منبع دارد. (اقتباس از Mount castle و Darian-Smith 1968)

- A. تحریک یک نقطه روی پوست یک جمعیت سلولی در قشر را فعال می کند. حداکثر فعالیت در مرکز جمعیت ایجاد می شود. این نورونها به وسیله گروهی از نورونها احاطه می شوند که میزان برانگیختگی شان توسط فعالیت اینترنورنهایی که شبکه های مهار جانی را ایجاد می کنند، به زیر سطوح تونیک طبیعی سقوط می کند.
- B. تحریک دو نقطه مجاور دو جمعیت از گیرنده ها را فعال می کند که هریک دارای یک اوج فعالیت هستند (خطوط نقطه چین) به طور طبیعی، همگرایی دو جمعیت فعال در سیستم عصبی مرکزی، منجر به ایجاد یک گروه بزرگ از ورودیهای غیر متمایز (که همگی تحریکی هستند) خواهد شد. با این وجود، شبکه های مهار جانی، تحریک نورونهای مابین دو نقطه را سرکوب کرده، موجب دقیق شدن فوکوس مرکزی و فوج فضایی محرک ابتدایی می شود (خط ممتد)

### نورنهای نواحی بالاتر توانایی استخراج خصوصیات پیچیده را دارند

برای رسیدن به درک متناسبی از یک جسم سیستم عصبی می بایست اطلاعات بدست آمده از گیرنده های مختلف و حس های مختلفی چون لمس، حس وضعیتی، حرارت را با هم ترکیب کند. این ترکیب چگونه اتفاق می افتد؟ حداقل ۴ عامل در این ترکیب دخیل هستند:

- ۱) اندازه حوزه دریافت نرون ها در هر مرحله از پردازش افزایش می یابد بدین ترتیب در نواحی بالاتر تمام یک جسم و نه قسمتی از آن، در داخل حوزه دریافت یک نرون قرار می گیرد.
  - ۲) شکل فعالیت در گروه نرون های فعال در اثر عملکرد شبکه نرون های مهارتی تغییر می کند.
  - ۳) در مراحل پیوسته پردازش حسی در کورتکس، نورونها به ورودی های پیچیده تری پاسخ می دهند.
  - ۴) حس های مختلف در نواحی رابط (association areas) در نورونهای واحد جمع می شوند.
- نورنهای ناحیه ۳b یک بیان بسیار دقیق از خصوصیات اجسام لمس شده (مثلا حروف الفبای برجسته) نشان می دهند. این نورنها، به یک شکل خاص و یک میزان خاص انرژی در یک نقطه خاص در فضا که منجر به تشکیل یک جسم می شود پاسخ می دهند هرچه که اطلاعات از مراحل اولیه پردازش کورتیکال به نواحی بالاتر جریان می یابد، ترکیب های خاصی از محرک ها و یا نقشه خاصی از محرک ها برای تحریک کردن نورنها لازم است.
- نورن ها در نواحی ۱ و ۲ به خصوصیات انتزاعی تری در محرک حسی حساس هستند و فقط به وجود یک محرک ساده در یک نقطه خاص پاسخ نمی دهند. این نورن ها جزئیات زیادی از محرک را در نظر نمی گیرند و در عوض به نظم ها و خصوصیات مشترک بین محرک ها جواب می دهند. طرح فعالیت آنها به خصوصیات از جسم مثل لبه ها، جهت حرکت لبه ها در سطح پوست، انحناء سطح اجسام یا به نحوه قرارگیری قطعه های تکرار شونده در سطح محرک ها پاسخ می دهند. استخراج این خصوصیات

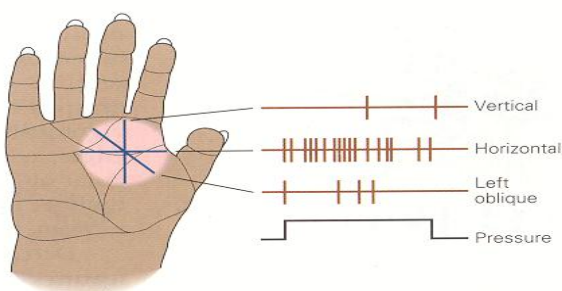
بنیان و پایه پردازش کورتیکال است و به مغز این امکان می‌دهد که طرح‌هایی را که بین اجسام متعلق به یک گروه مشترک هستند پیدا کنند.

آزمایشاتی که بر روی حیوانات هوشیار انجام شده است وجود نرون‌های مختلفی که به خصیصه‌های مشخصی پاسخ می‌دهند را به اثبات رسانده است. گروهی از نرون‌های ناحیه ۲ کورتکس به تحریک هم زمان ترکیب خاصی از رسپتورها پاسخ می‌دهند. این نرونهای «حساس به زاویه» زاویه لبه‌ای که با سطح پوست در تماس است را حس می‌کنند می‌آورند. (شکل ۶A-۲۳) اطلاعات بدست آمده از این نرون‌های حساس به زاویه در بازسازی شکل یک جسم در مغز بسیار مهم است. نرونهای «حساس به جهت» گروه دیگری از نرون‌ها هستند که وقتی که بخشی از پوست در جهت مورد پسند آنها تحریک شوند پاسخ می‌دهند (یعنی به تحریک در حال حرکت مثل مالش یک جسم در یک جهت پاسخ می‌دهند) و اگر در جهت عکس جهت مورد پسندشان تحریک شوند پاسخی نمی‌دهند (شکل ۶B-۲۳) گروهی از نرون‌های ناحیه ۲ حتی از این هم بیشتر تخصصی شده‌اند و مثلاً به جهت لبه‌های یک طرح راه‌راه وقتی که دست بر روی آن کشیده می‌شود پاسخ می‌دهند.

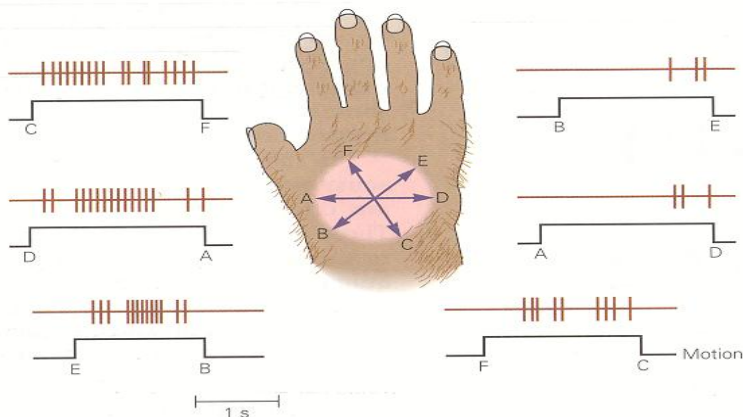
در کورتکس پری‌اتال خلفی (نواحی ۵ و ۷) پاسخ حس تماس باز هم پیچیده‌تر می‌شود و معمولاً پاسخ دریافت شده با حواس دیگر آمیخته است. این نواحی رابطه کورتیکال نقش مهمی به عنوان راهنمایی حسی در حرکت دارد و بنابراین در این نواحی آرایش نرون‌ها به شکل عمکردی است و نه توپوگرافیک. تعداد زیادی از نرون‌ها در ناحیه ۵ از تعداد زیادی از مفاصل نزدیک به هم یا گروهی از عضلات ورودی می‌گیرند و اطلاعاتی در مورد وضعیت کل دست یا یک اندام را ارائه می‌دهند، خصوصاً وقتی که میمون دستش را برای گرفت چیزی دراز می‌کند. سلولهای دیگر اطلاعات حسی وضعیتی را ترکیب می‌کنند و حداکثر پاسخشان هنگامی است که دست میمون برای گرفتن جسم خاصی حالت می‌گیرد یا از یک ظرف قطعات غذا را بر می‌دارد.

نرون‌های ناحیه ۷ در کورتکس پری‌اتال خلفی، اطلاعات حسی و بینایی را که مربوط به یک ناحیه از فضا هستند جمع می‌کنند و نقش مهمی در هماهنگی چشمی - دستی دارند. این نرون‌ها حداکثر پاسخ خود را وقتی دارند که میمون در حالی که مشغول لمس یک جسم است به دست هم نگاه می‌کند و وقتی که فقط به جسم نگاه می‌کند یا در تاریکی به آن دست می‌زند پاسخ کمتری می‌دهند. این نرون‌ها نقش مهمی در حرکات هدایت شونده توسط چشم دارند و فاقد اطلاعات دقیق در مورد مکان یا شدت لمس هستند.

A Orientation-sensitive neuron



B Direction-sensitive neuron



شکل ۶-۲۳: نورونهای ویژگی یاب واقع در ناحیه ۲ قشر حسی - پیکری اولیه به ویژگیهای بسیار خاص یک محرک پاسخ می دهند. مثالی که در اینجا آورده شده در مورد میمون مکک است.

- A. این نورون: حساس به موقعیت جهت گیری، لبه های افقی و عمودی ای که روی کف دست گذاشته می شوند. تشخیص می دهد. نورون زمانی که لبه به صورت افقی قرار می گیرد. شدیداً پاسخ می دهد. اما هنگامی که لبه به صورت عمودی قرار می گیرد، تقریباً خاموش است. پاسخ به موقعیتهای جهت گیری مایل، نسبت به وضعیت افقی ضعیف تر است. (اقتباس از Hjvarinen و Foranen 1978)
- B. این نورون: حساس به جهت حرکت، به حرکت در طول دست به سوی انگشت اشاره و شست به شدت پاسخ می دهد. نورون، قوی ترین پاسخهای خود را به حرکت در جهت رادیال (D به A و E به B) می دهد. در ضعیف ترین پاسخها در جهت اولنار رخ می دهند (A به D و B به E). پاسخ به حرکات دیستانال در سوی انگشتان (C به F) نسبت به پاسخ به حرکات پروکسیمال به سوی مج (F به C) شدیدتر هستند. نشان واقع در زیر هر مثبت سلولی، طول دوره حرکت و نقاط شروع و خاتمه مسیر را نشان می دهد. (اقتباس از Gardner و Castanzo 1988)

### خصیصه‌های محرک به صورت موازی و توسط نواحی مجزایی در کورتکس پردازش می شوند

همانطور که دیدیم، خصیصه‌های مشخص محرک در نواحی مختلفی از کورتکس حس تماس بازنمایی می‌شوند. نرون‌های ناحیه ۳b با حوزه دریافت کوچکی که دارند این نکته که کدام انگشت یا کدام بند انگشت تحریک شده است را حس می‌کنند. نرون‌های ناحیه ۱ که حوزه دریافتشان شامل چندین انگشت می‌شود به اندازه اجسام حساس هستند یعنی اگر چندین انگشت تحریک شوند با شدت بیشتری شلیک می‌کنند و اگر بخش کمتری از حوزه دریافتشان تحریک شود با شدت کمتری شلیک می‌کنند.

نرون‌های ناحیه ۲ خصیصه‌های پیچیده‌تری همچون جهت حرکت در طول دست، انحناء سطوح، زوایه لبه‌ها یا نحوه قرارگیری لبه‌ها در یک سطح منقش را پردازش می‌کنند. نرون‌های ناحیه ۵ اطلاعات حسی بدست آمده از گیرنده‌های سطح پوست را با اطلاعات وضعیتی بدست آمده از انگشتان می‌آمیزند تا شکل اجسام قرار داده شده در دست را پردازش کنند. نرون‌های کورتکس پریاتال خلفی اطلاعات لمسی و وضعیتی را با خصوصیات بینایی جسم لمس شده ترکیب می‌کنند. اطلاعات حس تماس لازم برای استریوژنز (درک سه بعدی) در این نواحی به شکل موازی پردازش می‌شوند. زیرا که لمس کردن شامل لمس مکرر این جسم برای چندین ثانیه است. این اطلاعات بدون تغییر از نقطه‌ای به نقطه دیگر رله نمی‌شود بلکه اطلاعات حسی منتقل شده به نواحی بالاتر کورتکس باید توسط اطلاعات جدیدتر پردازش شده در نواحی پایین‌تر مقایسه شوند. بنابراین فعالیت‌های همزمان نواحی کورتیکال مختلف در واقع توسط وقایع مختلفی در زمان‌های مختلف ایجاد شده‌اند. پاسخ‌های دریافت شده در نواحی ۳a و ۳b، ۲۰ میلی ثانیه پس از تحریک پوست ایجاد می‌شوند و بنابراین نمایانگر گذشته بسیار نزدیک هستند. نواحی خلفی‌تر در کورتکس ورودی حسی را دیرتر دریافت می‌کنند و اطلاعات ۳۰ تا ۱۰۰ میلی ثانیه گذشته را پردازش می‌کنند.

مغز چگونه این خصیصه‌های مختلف را در کنار هم قرار می‌دهد تا به یک درک یکپارچه از یک جسم برسد؟ شکل فعالیت نرونی در نواحی مختلف مغزی به طریقی که ما دقیقاً آن را نمی‌دانیم با هم تقابل می‌کشد. مسئله ارتباط دادن فعالیت در نواحی مختلف کورتکس به طور بیشتری برای بینایی و کمتر برای حواس دیگر مطالعه شده است. مطالعات انجام شده در سیستم بینایی نشان می‌دهد که مغز احتمالاً خصیصه‌های مختلف محرک را با کمک همزمانی شلیک‌های نرونی در نواحی مختلف با هم ترکیب می‌کند.

### آسیب در نواحی مختلف کورتکس حس تماس اختلالات مشخص ایجاد می‌کند

اطلاعات اولیه درباره عملکرد سیستم حس تماس از بررسی بیماری‌ها و آسیب‌های نخاع بدست آمده به طور مثل یکی از عوارض دیررسی بیماری سفلیس در سیستم عصبی - سندرمی است که به نام «تابس دورسالیس» خوانده می‌شود. در این بیماری نرون‌های قطور در گانگیون ستون خلفی از بین می‌روند و فیبرهای آوران در ستون خلفی از بین می‌روند. بیماران درگیر با این عارضه دچار مشکل در لمس دقیق و حس وضعیتی هستند ولی معمولاً حس دما و دردشان سالم و دست نخورده باقی می‌ماند.



اطلاعات بیشتر در مورد سیستم‌آوران حسی از آزمایشاتی بدست آمد که در قطع ستون خلفی نخاع در حیوانات آزمایشگاهی یا در انسان‌های آسیب دیده در تصادفات، انجام شد آسیب در فیبرهای آوران حس تماس واقع در ستون خلفی موجب اختلال مزمن در برخی از آزمایشات درک حسی همچون حس جهت حرکت محرک در طول پوست، فرکانس لرزش، موقعی نسبی دو محرک در سطح پوست و یا افتراق دو نقطه از هم می‌شود. این اختلال در همان سمت آسیب دیده و در سطوح پایین‌تر از سطح آسیب رخ می‌داد. با این وجود برخی از تست‌های بسیار ساده لمس فضایی مثل تشخیص اندازه یک محرک فشرده شده بر سطح پوست را می‌توان بعد از تمرین و باز توانی فراوان انجام داد. ولی تشخیص محرک‌هایی با نحوه خاص قرارگیری مکانی - زمانی مثل تشخیص حروف الفبایی که روی پوست کشیده می‌شوند (گراف استریا) برای همیشه از دست می‌رود.

علاوه بر آسیب حسی، آسیب‌های ستون خلفی حرکات طبیعی دست را نیز مختل می‌کند. برای مثال میمون‌هایی که آسیب در ناحیه فاسیکل کونثات دارند در حین کشیدن، تکان دادن اجسام و تمیز کردن خود دچار اشکال در کنترل حرکات ظریف انگشتان می‌شوند. آسیب قابل برگشت مشابهی را می‌توان با مهار فارماکولوژیک نرون‌های ناحیه ۲ کورتکس در میمون ایجاد کرد. هنگامی که موسکیمول (یک آگونیست گیرنده‌های GABA که فعالیت کورتکس را مهار می‌کند) به بخش دست در ناحیه کورتکس تزریق شود، میمون قابلیت استفاده درست از دست و انگشتان را برای برداشتن اجسام کوچک از دست می‌دهد. (شکل ۱۵-۲۳)

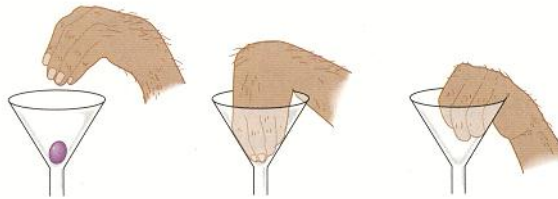
آزمایشات مختلفی بر مبنای آسیب نواحی مختلف کورتکس حسی اطلاعات ارزشمندی درباره عملکرد هر کدام از نوحی برودمن که در کار حس دخیل هستند به ما داده است. برداشتن کامل S-I (نواحی ۳a و ۳b و ۱ و ۲) موجب آسیب در حس وضعیتی و توانایی تشخیص اندازه طرح و شکل اجسام می‌شود. حساسیت نسبت به درد و حرارت معمولاً از بین نمی‌رود ولی تغییر می‌کنند. در عین حال، آسیب شدیدی در حرکت و موتور دست متعاقب آسیب‌های شدید ناحیه S-I رخ می‌دهد.

آسیب‌های کوچک در تصویر کورتیکال دست در ناحیه برودمن ۳b موجب کاهش توانایی تشخیص طرح‌های اجسام و همینطور اندازه و شکل آنها می‌شود. آسیب در ناحیه ۱ باعث اختلال در تشخیص طرح یک جسم می‌شود ولی آسیب ناحیه ۲ قابلیت تشخیص شکل و اندازه را مختل می‌کند. این مسئله مؤید این است که ناحیه ۳b اطلاعاتی درباره طرح و اندازه و شکل اجسام دریافت می‌کند (ناحیه ۳b به همراه ناحیه ۳a مقصد اصلی ورودی‌های آوران از هسته شکمی - خلفی - طرفی تالاموس هستند). ناحیه ۳b به نواحی ۱ و ۲ ورودی می‌دهد. ورودی‌های به ناحیه ۱ عموماً حاوی اطلاعات راجع به طرح هستند و اطلاعاتی که به ناحیه ۲ می‌رسد بیشتر در مورد شکل و سایز هستند.

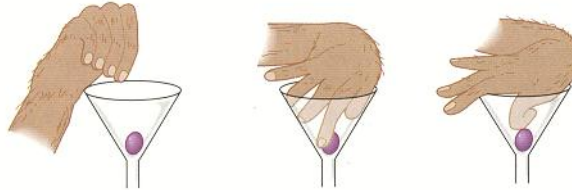
به دلیل اینکه S-II از تمام نواحی S-I ورودی می‌گیرد، از بین بردن S-II موجب افت شدید در شناسایی شکل و طرح اجسام می‌شود و مانع از این می‌شود که میمون کارهای جدید براساس شکل یک جسم را یاد بگیرد.

در نهایت، آسیب به کورتکس پری‌اتال خلفی باعث ایجاد مشکلات پیچیده حسی - حرکتی می‌شود. این مشکلات شامل ضعف پردازش محرک‌های ارائه شده در سمت مقابل بدن یا سمت مقابل میدان بینایی می‌شود. هماهنگی حرکتی ضعیف و رابطه ضعیف دست و چشم در طی رسیدن، گرفتن و تعیین جهت دست موجب بی‌تفاوتی و فراموشی در استفاده از دست می‌شود.

Ipsilateral hand



Contralateral hand



شکل ۷-۲۳: هماهنگی انگشتان میمون، هنگامی که انتقال سیناپسی در قشر حسی - بیکری مهار می شود. دچار اختلال می گردد. موسیمول، آگونیست GABA، در ناحیه 2 برودمن در سمت چپ مغز یک میمون تزریق شد. دقایقی پس از تزریق موسیمول، هماهنگی انگشتان دست راست (سمت مقابل) شدیداً مختل می شود و میمون نمی تواند یک حبه انگور را از درون یک قیف بردارد. اثرات تزریق منحصرأ در نیمکره مزبور دیده می شود. زیر دست چپ (همان سمت) به طور طبیعی به انجام کارهای خود ادامه می دهد. (اقتباس از Hikoasaka و دیگران).

### نمای کلی

برای دریافت اثری که جهان بر روی بدن ما می گذارد، مغز طوری تنظیم شده است که سیستم حسی سطح پوست را بازنمایی کند. حوزه دریافت نرون های کورتکس با هر مرحله پردازشی به طور پیشرونده ای پیچیده تر می شوند و بنابراین خصیصه های بیشتری از اجسام را در هر مرحله استخراج می کنند. حوزه دریافت نرون های کورتکس به خاطر همگرایی نرون های ورودی بزرگ تر هستند و ناحیه بیشتری از پوست را در بر می گیرند.

نورون های کورتیکال در واحدهای عملکردی به عنوان ستون تقسیم بندی شده اند و تمام ۶ لایه کورتکس در هر ستون اطلاعات مربوط به یک نقطه خاص و یک جنبه خاص از حس را دریافت می کند.

ستون های به شکل توپوگرافیک قرار گرفته اند و یک بازنمایی دقیق از سطح خارجی بدن را بر روی کورتکس انداخته اند. ساختار منظم و سطح دار سطح پردازنده در مغز به ارتباطات بین سطوح در کورتکس را ممکن می سازد. هرچند که بازنمایی بدن در سطح کورتکس یعنی هومنو کولوس، یک نقشه دقیق از سطح بدن نیست بلکه قدری به هم خورده است. به طور مثال، نوک انگشتان بسیار بزرگتر از نواحی مثل پشت بدن بازنمایی شده اند. نقشه کورتیکال نمایانگر چگالی دریافت نرون و بنابراین نمایانگر اهمیت حسی آن ناحیه از پوست است.

از سطح بدن دست کم ۸ نقشه مجزای نرونی در سطح کورتکس وجود دارد. ۴ نقشه در S-I، ۲ تا در S-II و ۲ تای دیگر در ناحیه پری اتال خلفی، هر کدام از زیر ناحیه ها در S-I حاوی نقشه مجزای خود از سطح بدن هستند و هر کدام به یک بخش از حس تماس پاسخ می دهند. ناحیه ۳a ورودی خود را ابتدا از گیرنده های کشش عضلانی، ناحیه ۳b از گیرنده های پوستی، ناحیه ۱ از گیرنده های سریع عادت کننده و ناحیه ۲ از هر دو گروه گیرنده های سطحی پوست و عمقی می گیرند. بنابراین هر کدام از این نواحی مستقل نماینده جنبه های مختلفی از حس سوماتیک هستند. نواحی ۱ و ۳b در حس کردن بافت و نقشه سطوح دخیل هستند در حالی که ناحیه ۲ بیشتر مسئول تشخیص اندازه و شکل اجسام است.

نرون های ناحیه ۲ و ۵ و ۷ در مراحل بعدی پردازش اطلاعات حس تماس دخیل هستند، قابلیت استخراج خصیصه های پیچیده تری را دارند، اطلاعات همگرایی را از بخش های مختلف حسی می گیرند و از نرون های خط اول حوزه دریافت بزرگتری دارند. دست کم ۴ نوع سلول رده بالای حسی شناخته شده است: سلول های حساس به جهت، سلول های حساس به زاویه، سلول های حساس به طرح و سلول های حساس به شکل. به نظر می رسد که پردازش در نرونهایی که هنگام بازی با یک جسم در دست فعالیت می کنند از این هم پیچیده تر باشد. این نرون ها ورودی خود را به کورتکس حرکتی و برای هماهنگی حسی -

حرکتی می‌فرستند. در نهایت، نورون‌های ناحیه S-I کورتکس خروجی خود را به کورتکس پری‌اتال خلفی می‌فرستند، جایی که اطلاعات حس‌های مختلف و سمت‌های مختلف بدن با هم آمیخته می‌شوند و یک تصویری کل از بدن شکل می‌گیرد. چرا این تعداد زیاد از نقشه‌های سطح بدن در کورتکس وجود دارد؟ حس سوماتیک شامل پردازش موازی جنبه‌های مختلفی از محرک در نواحی مختلف کورتکس است. در سیستم حسی در مواقع زیادی با پردازش موازی روبرو هستیم این نواحی متعدد در واقع کپی از روی هم نیستند بلکه با کمک این نواحی مغز می‌تواند با اطلاعات خام اولیه شکل‌های مختلف رفتار کند.

## حس درد

احساساتی که ما آن را درد می نامیم - خراشیدگی، سوختگی، درد، گزش و سوزش - مشخص ترین نوع در تمام انواع مدالیته‌های حسی است: البته، درد یک تحت مدالیته حس پیکری است مثل لمس، فشار و حس وضعیت که عملکرد حفاظتی مهمی بر عهده دارد: درد ما را از آسیبی خبر دار می سازد که قابل پیشگیری یا درمان است. هنگامی که کودکان مبتلا به عدم حساسیت مادرزادی به درد، به خودشان آسیب شدیدی وارد می کنند، ممکن است این آسیب مورد توجه قرار نگیرد و منجر به آسیب دائمی شود. برخلاف بقیه انواع ساب مدالیته‌های پیکری و برخلاف بینایی و شنوایی، و بویایی، درد دارای کیفیت اضطرابی و اولیه است، این ویژگی مسوول ایجاد جنبه احساسی و عاطفی از درک درد است. به علاوه شدت درد احساس شده تحت تأثیر شرایط محیط قرار می گیرد، و یک محرک در افراد مختلف و تحت شرایط مشابه می تواند پاسخهای مختلفی ایجاد کند.

درد نوعی ادراک، از یک حس ناخوشایند و تجربه احساسی است که با آسیب بافتی واقعی یا بالقوه همراه بوده است. اگر چه سیستم عصبی درد را منتقل می کند اما میان احساس درد و مکانیسمهای عصبی درد (نوسی‌سپشن) - پاسخ به آسیب واقعی یا درک شده بافت - تفاوت وجود دارد. بافتهای خاصی دارای گیرنده های حسی تخصص یافته‌ای هستند که گیرنده درد (نوسی‌سپتور) نامیده می شوند، آنها توسط عوامل آسیب‌رسان به بافتهای محیطی فعال می‌شوند. با وجود این، مکانیسمهای عصبی ایجاد درد ضرورتاً منجر به احساس درد نمی شوند. بنابراین، ارتباط میان مکانیسمهای عصبی ایجاد درد و درک درد مثال دیگری از اصولی است که ما در بخش قبل با آن سروکار داشتیم؛ ادراک درد حاصل انتزاع و گسترش مغز از ورودیهای حسی است.

طبیعت فردی و ذهنی درد، یکی از عواملی است که تعریف و درمان آن را از نظر بالینی مشکل می‌سازد. تحریکات درد زا وجود ندارند، یعنی اینکه تحریکاتی که بدرجات مساوی احساس درد را در همه افراد برانگیزند، وجود ندارند. به عنوان مثال، بسیاری از سربازان زخمی تا زمانی که به سلامت از میدان نبرد خارج نشده اند، احساس درد نمی کنند. ورزشکاران نیز اغلب تا زمانی که بازی تمام نشده، متوجه آسیبهای وارد شده، نیستند.

درد ممکن است پایا یا مزمن باشد. درد پایا (Persistent) مشخصه بسیاری از بیماریهای بالینی است و علت اصلی مراجعه بیماران برای گرفتن خدمات طبی است، در حالی که به نظر می رسد که درد مزمن هیچ هدف مفیدی را تأمین نمی کند و فقط بیمار را ناراحت می کند. درد پایا را می توان به ۲ گروه وسیع تقسیم کرد: نوسی‌سپتیو نوروپاتییک. فعالیت مستقیم گیرنده‌های درد در پوست و بافت نرم که در پاسخ به آسیب بافتی و التهاب همراه با آن ایجاد می شوند، دردهای نوسی‌سپتیو را تشکیل می دهند، کشیدگی و در رفتگی اشکال خفیف درد نوسی‌سپتیو را ایجاد می کنند در حالی که درد بیماری آرتریت و یا توموری که به بافت نرم حمله می کند انواع شدیدتر دردهای نوسی‌سپتیو را ایجاد می نمایند.

دردهای نوروپاتییک در نتیجه آسیب مستقیم به سیستم اعصاب محیطی یا مرکزی ایجاد می شود و اغلب به صورت احساس سوزشی یا برق گرفتگی درک می‌شوند. دردهای نوروپاتییک شامل سندرمهایی از دیستروفی رفلکسهای سمپاتییک، نورالژی بعد از بیماری هریس، (درد شدیدی که در بعضی از بیماران، بعد از ابتلا به هرپس، به آن دچار می شوند). درد عضو شیخ (Phantom limb pain) بعد از قطع جراحی یا تروماتیک عضو ایجاد می شود. Anesthesia dolorosa، یا به تعبیری درد بدون وجود حس گاهی اوقات در پی قطع عصب (به عنوان مثال اعصاب ریشه پشتی) که به منظور از بین بردن درد مزمن صورت می پذیرد، ایجاد می شود.

در این فصل، ما پایه حوادث عصبی را توضیح می دهیم که زمینه ادراک درد و نیز وضعیتهای غیرطبیعی درد را که از نظر بالینی مهم هستند، فراهم می کنند.

## فعال شدن گیرنده‌های درد در اثر صدمات آسیب رسان

تحریکات مضر را که بر پوست یا بافت زیرجلدی نظیر عضلات یا مفاصل وارد می شوند، گروههای متعددی از پایانه های گیرنده درد، پایانه‌های محیطی نرونهای حسی که جسم سلولی آنها در ریشه پشتی گانگلیونها، یا گانگلیون تریژمینال قرار گرفته است، فعال می کنند. ما در این فصل سه گروه عمده از گیرنده‌های درد را حرارتی، مکانیکی و پلی مدال و نیز گروهی که گیرنده‌های خاموش درد نامیده می‌شوند، مورد توجه قرار می‌دهیم.

درجه حرارت بسیار زیاد و بسیار کم درجه سانتی گراد ( $5 < \text{یا} > 45$ ) گیرنده‌های حرارتی درد را تحریک می‌کنند. گیرنده‌های حرارتی درد دارای فیبرهایی با قطر کم و با پوشش میلیون کم هستند که سیگنالها را با سرعت ۳۰-۵ متر بر ثانیه منتقل می‌کنند.

گیرنده‌های مکانیکی درد در اثر اعمال فشار شدید بر روی پوست تحریک می‌شوند. آنها نیز دارای فیبرهای Aδ با پوشش میلیه اندک هستند که سیگنالها را با سرعت ۳۰-۵ متر بر ثانیه منتقل می‌کنند. گیرنده‌های پلی‌مدال درد در اثر تحریکات حرارتی (گرمایی و سرمایی)، شیمیایی و تحریکات شدید مکانیکی فعال می‌شوند. این گیرنده‌های درد دارای فیبرهای C، بدون پوشش میلیون و با قطر کم هستند که سیگنالها را با سرعت معمولاً با سرعت کمتر از ۱ متر بر ثانیه منتقل می‌کنند (شکل A ۱-۲۴).

این گروه گیرنده‌های درد به طور گسترده‌ای در پوست و بافت‌های عمقی پراکنده شده‌اند و اغلب با هم کار می‌کنند. به عنوان مثال، هنگامی که شما با چکش ضربه‌ای به شستتان وارد می‌کنید، بلافاصله درد تیزاول را حس می‌کنید و بعداً و دنبال آن درد طولانی‌تر گاهی اوقات درد نوع سوزشی دوم ایجاد می‌شود (شکل B ۱-۲۴). درد سریع تیز از طریق فیبرهای Aδ که اطلاعات گیرنده‌های حرارتی و مکانیکی درد را حمل می‌کنند، انتقال می‌یابد.

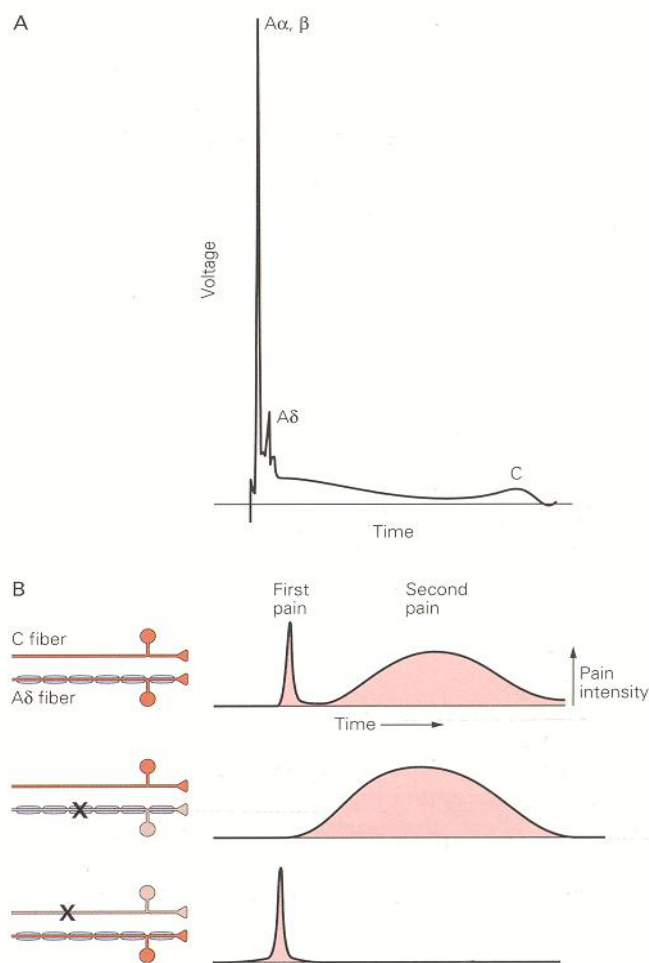
فیبرهای C درد آهسته گنگ را منتقل می‌کنند که توسط گیرنده‌های پلی مدال درد ایجاد می‌شوند. احشا دارای گیرنده‌های نوسی‌سپتور خاموش هستند. به طور طبیعی این گیرنده‌ها در اثر تحریکات آسیب رسان فعال می‌شوند، اما آستانه Firing آنها به میزان قابل توجهی در اثر التهاب و آسیب‌های شیمیایی مختلف کاهش می‌یابند. بنابراین، فعالیت گیرنده‌های خاموش درد ممکن است در ایجاد هیپرآلژزی ثانویه و حساسیت مرکزی، دو سندرمی که بعداً در این فصل توضیح داده می‌شوند، نقش داشته باشند.

برخلاف گیرنده‌های تخصص یافته حسی پیکری که مخصوص دریافت حس لمس و فشار هستند، اکثر گیرنده‌های درد، پایانه‌های عصبی آزاد هستند. مکانیسمی که توسط آن تحریکات آسیب رسان پایانه‌های حسی آزاد را دپلاریزه می‌کنند و پتانسیل عمل ایجاد می‌کنند، روشن نیست. تصور می‌شود، غشا گیرنده‌های درد دارای پروتئینهایی هستند که انرژی شیمیایی، مکانیکی تحریکات آسیب رسان را به پتانسیلهای الکتریکی دپلاریزان تبدیل می‌کنند.

فیبرهای قطور Aβ در درک طبیعی کیفیت محرک نقش دارند اگرچه، مستقیماً به تحریکات آسیب‌رسان پاسخ نمی‌دهند. فعالیت سیستم فیبرهای قطور فقط در درک درد، نقش ندارند؛ بلکه موجب کاهش احساس درد نیز می‌شوند. بنابراین تکان دادن رفلکسی دست، در پاسخ به سوختگی نیز به میزان قابل تأثیری آورانه‌های حسی قطور را تحریک می‌کند و موجب کاهش درد می‌شود.

اگرچه به طور طبیعی درک درد، در میان افراد مختلف و با زمینه‌های مختلف متفاوت است؛ اما افراد وضعیتهای غیرطبیعی مغز را می‌توان با اطمینان تشخیص داد. در وضعیتهای پاتولوژیک فعالیت گیرنده‌های درد منجر به تولید دوگونه غیرطبیعی درد می‌شوند: آلودینیا و هیپرآلژزی در آلودینیا (alodgnia)، درد در نتیجه تحریکاتی ایجاد می‌شود که به طور طبیعی بی‌ضرر هستند، برخورد نور با پوست آفتاب سوخته، حرکت مفاصل در بیماران مبتلا به آرتریت روماتوئید، بلند شدن از بستر در هنگام صبح بعد از یک کار بسیار شدید (بخصوص هنگامی که فرد سرحال نیست). بیماران مبتلا به آلودینی به طور مداوم احساس درد نمی‌کنند و اگر محرکی وجود نداشته باشد، درد نیز وجود ندارد. در مقابل بیماران مبتلا به هیپرآلژزی پاسخ بسیار زیادی به تحریکات آسیب رسانی که اغلب به صورت درد احساس می‌شوند، می‌دهند.





شکل ۱-۲۴: انتشار پتانسیل عمل در فیبرهای منجر به ادراک درد می شود.

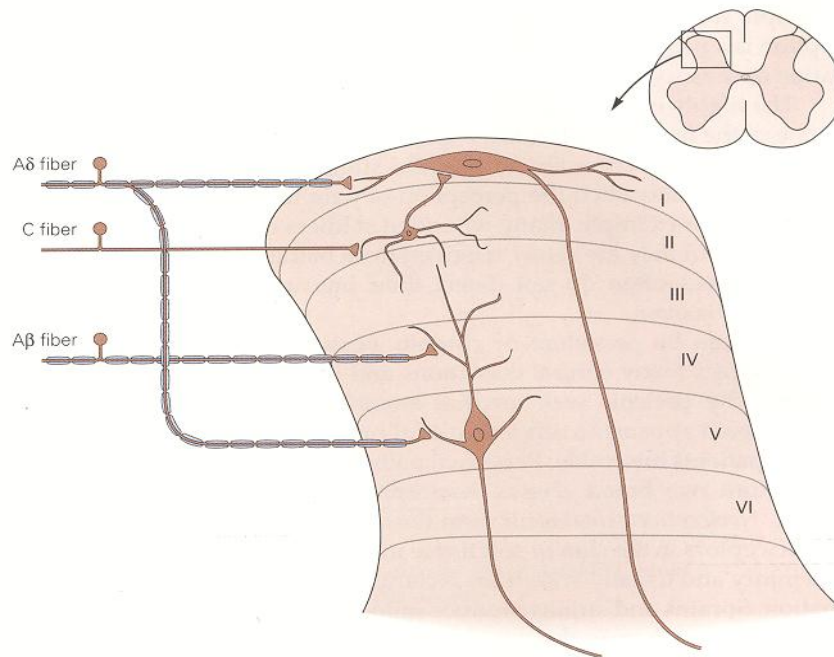
- A. ثبت الکتریکی از کل عصب، نوعی پتانسیل عمل مرکب (Compound) را نشان می دهد که نشانه جمع شدن پتانسیلهای عمل از اجزای اکسونها در عصب است. اگرچه قسمت اعظم عصب شامل اکسونهای میلینه نشده است، انحناى اصلی ولتاژی توسط تعداد نسبتاً اندکی از فیبرهای میلینه تولید می شود. این مسأله به این دلیل ایجاد می شود که پتانسیلهای عمل در جمعیت اکسونهای با هدایت آهسته به کندی منتشر می شوند و جریانهای خارج سلولی که توسط پتانسیل عمل در اکسون بدون میلین ایجاد می شوند کوچکتر از جریانهای ایجاد شده در اکسونهای میلین دار هستند.
- B. درد اولیه و ثانویه توسط دو اکسون آوران اولیه مختلف حمل می شوند. درد اولیه در اثر بلوک انتخابی اکسونهای میلین دار Aδ (وسط) و درد ثانویه از طریق بلوک فیبرهای (C) (شکل پایین)، از بین می رود.

### ختم فیبرهای آوران درد بر روی نرونهای شاخ خلفی طناب نخاعی

غالباً فیبرهای آوران درد در شاخ خلفی طناب نخاعی ختم می شوند. شاخ خلفی نخاع، براساس ویژگیهای سیتولوژیک نرونهای ساکن در آن به ۶ لایه مجزا (لامینا) (شکل ۲-۲۴) تقسیم می شوند. گروههای مختلف نرونهای آوران اولیه که مدالیتیه های مختلفی را منتقل می کنند در لایه های مختلف شاخ خلفی ختم می شوند. بنابراین بین سازمان دهی عملکردی و آناتومیک نرونهای شاخ خلفی نخاع آن همخوانی وجود دارد.

نرونهای درد در لایه سطحی شاخ خلفی نخاع، لایه حاشیه ای (که لامینای I نیز نامیده می شوند). و ماده ژلاتینی (Substantia gelatinosa) (لایه II) قرار گرفته اند. اکثر این نرونها ورودیهای سیناپتیک مستقیمی از فیبرهای Aδ و C دریافت می کنند. اکثر نرونهای لایه حاشیه ای (لامینای I) منحصراً به تحریکات درد زا پاسخ می دهند و بنابراین نرونهای اختصاصی درد nociceptive-specific neurons نامیده می شوند و به مراکز بالاتر مغزی پیشروی می کنند.

بعضی از نورونها در این لایه *نورونهای وسیع الطیف دینامیک wide- dynamic-range neurons* به صورت درجه بندی شده به تحریکات مکانیکی دردزا و غیر دردزا پاسخ می دهند. ماده ژلاتینی (لامینای II) تقریباً به طور انحصاری از اینترنورونها (هم تحریکی و هم مهار) تشکیل شده اند، که بعضی از آنها فقط به ورودیهای دردزا پاسخ می دهند، در حالی که دیگر نورونها به تحریکات غیر دردزا نیز پاسخ می دهند (شکل ۲-۲۴).



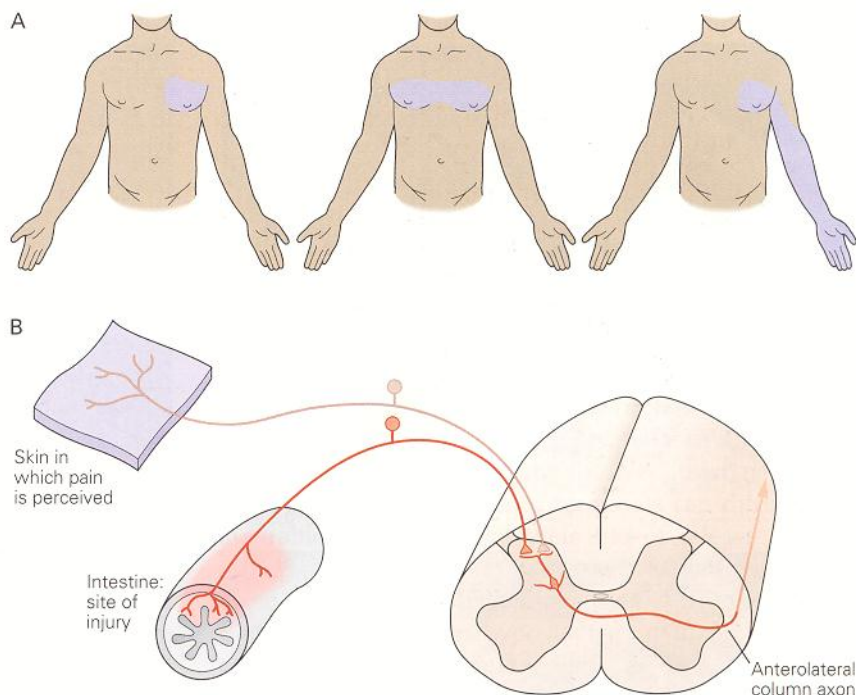
شکل ۲-۲۴: فیبرهای آوران درد در نورونهای پروجکشن شاخ خلفی طناب نخاعی ختم می شوند. نورونها پروجکشن در لامینای I ورودی مستقیمی از فیبرهای آوران میلین دار درد A گاما و ورودی غیر مستقیمی از فیبرهای آوران درد در بدون میلین C (از طریق اینترنورون سلول ساقه ی در لامینای II) دریافت می کنند. نورونهای لامینای V غالباً از نورونهای وسیع الطیف دینامیک هستند. این نورونها ورودی با آستانه کم از فیبرهای میلین دار با قطر زیاد A- بتای گیرنده های مکانیکی دریافت می کنند و نیز ارتباط مستقیم و غیر مستقیمی با فیبرهای آوران درد

(A گاما و C) برقرار می کنند. در این شکل، نورون لامینای V دندریتهای خود را از طریق لامینای V به بالا می فرستد و در آنجا با پایانه آوران اولیه تماس می یابد. دندریت موجود در لامینای III که از سلولی در لامینای V منشأ گرفته است، با ترمینال آکسونی اینترنورون لامینای II تماس می یابد.

لایه V از فیبرهای C نیز ورودی دریافت می کند به این ترتیب که یا مستقیماً بر روی دندریتهای آنها ختم می شود و بعداً به طرف خلف و لایه سطحی شاخ خلفی امتداد می یابد و یا به طور غیرمستقیم با اینترنورونهای تحریکی که خودشان از فیبرهای C، ورودی دریافت می کنند، ارتباط برقرار می کنند. بسیاری از نورونهای لامینای V نیز از ساختارهای احشایی ورودی دریافت می کنند.

همگرایی ورودی درد احشایی و پیکری در لامینای V، ممکن است علت ایجاد «درد راجعه» را توضیح دهد. درد راجعه وضعیتی است که درد حاصل از آسیب به ساختمانهای احشایی به صورت قابل پیش بینی به نواحی دیگر از سطح بدن منتقل می شود. به عنوان مثال، بیماران مبتلا به انفارکتوس میوکارد غالباً دردی را گزارش می کنند که فقط در ناحیه قفسه سینه نیست بلکه در بازوی چپ نیز وجود دارد. یک توضیح برای این پدیده، این است که، امتداد یک نورون منفرد از هر دو ناحیه ورودی دریافت می کنند (شکل ۳-۲۴). در نتیجه مراکز بالاتر مغز نمی توانند، منابع ورودی را تشخیص دهند و درد را به طور نادرست به پوست نسبت می دهند؛ احتمالاً به این دلیل که ورودی پوستی به طور طبیعی غالب است. یک طرح جایگزین برای توضیح درد

ارجاعی، منشعب شدن آکسونهای نرونها حسی محیطی است، اما این مسأله احتمالاً فقط در موارد کمی نقش دارد چون بندرت فیبرهای آوران منفر هم نواحی دور حسی واحشایی را عصب دهی می کنند. نرونها لامینای VI از فیبرهای آوران با قطر زیاد عضلات ومفاصل ورودی دریافت می کند و به دستکاریهای عصبی بی آزار مفاصل پاسخ می دهند. تصور می شود که این نرونها در انتقال پیام درد نقش نداشته باشند. بالاخره بسیاری از نرونها موجود در لامینای شاخ شکمی VIII و VII که به محرکهای آسیب رسان پاسخ می دهند، ویژگیهای پاسخی پیچیده تری ایجاد می کنند چون ورودیهای درد نرونها لایه VII پلی سیناپتیک هستند، به علاوه، اگرچه اکثر نرونها شاخ خلفی فقط از یک طرف بدن ورودی دریافت می کنند اما بسیاری از نرونها لامینای VII به تحریکات سمت مقابل پاسخ می دهند. بنابراین، ممکن است نرونها لامینای VII از طریق اتصالات با تشکیلات مشبک ساقه مغز در طبیعت منتشر بسیاری از وضعیتهای دردناک نقش داشته باشند.



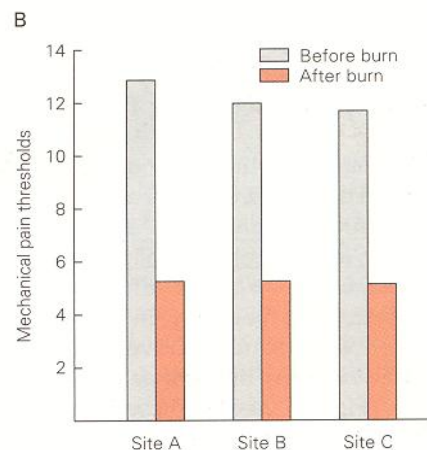
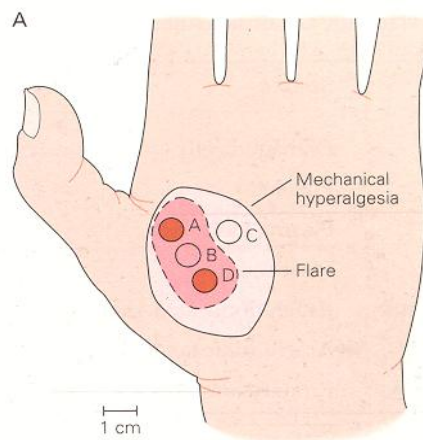
شکل ۳-۲۴: سیگنالهای حاصل از گیرنده های درد در احشا را می توان به صورت درد در نقطه ای دیگر از بدن حس کرد. منبع درد را می توان بلافاصله از محل ارجاع درد پیش بینی کرد.

- A. درد حاصل از آنفارتکوس میوکارد و آنژین را می توان به صورت یک درد ارجاعی در قفسه سینه و بازو احساس کرد.  
 B. ممکن است همگرایی فیبرهای آوران بیکری و احشایی علت ایجاد درد راجعه باشد. بر طبق این نظریه فیبرهای آوران درد احشا و فیبرهای آوران نواحی بیکری محیط بر نوروں پروجکشن یکسانی در شاخ خلفی ختم می شوند. مغز هیچ راهی برای دانستن منبع واقعی محرک مضر ندارد و به اشتباه آن را به صورت احساسی در ساختمانهای محیطی شناسایی می کند.

### منشا محیطی و مرکزی هیپرالژزی

تغییر در حساسیت گیرنده های درد علت هیپرالژزی اولیه

پس از استفاده مکرر از تحریکات مکانیکی مضر، تقریباً گیرنده های دردی که قبلاً به تحریکات مکانیکی ناخوش آیند حساس نبودند، اکنون به آنها حساسیت پیدا می کنند، این پدیده Sensitization یا حساسیت نامیده می شود (شکل ۴-۲۴). حساسیت گیرنده های درد به دنبال آسیب یا التهاب ایجاد می شود نتیجه رهایی تعدادی از مواد شیمیایی است که به سلولها و بافتهای مجاور آسیب، صدمه وارد می سازد. این مواد شامل برادی کینین، هیستامین، پروستاگلاندینها، لوکوترینها، استیل کولین (ACh)، سرتونین و ماده P است (جدول ۱-۲۴). منشا هر کدام از این مواد گروههای مختلفی از سلولها است، اما تمام آنها آستانه فعالیت گیرنده های درد را کاهش می دهند. با وجود این، بعضی از این مواد نیز گیرنده های درد را تحریک می کنند. به عنوان مثال هیستامینی که از سلولهای ماست سل آسیب دیده در پاسخ به صدمه بافتی آزاد می شوند گیرنده های درد پلی مدال را فعال می کنند (شکل ۵-۲۴).



شکل ۴-۲۴: آسیب حرارتی می تواند گیرنده های درد را حساس سازد. سوختگیهایی که در نواحی بدون موی پوست ایجاد می شود نسبت به تحریکات مکانیکی هیپرالژزی اولیه و ثانویه ایجاد می کنند، اما نسبت به تحریکات گرمایی فقط هیپرالژزی اولیه ایجاد می کنند.

A. آستانه های مکانیکی درد قبل از ایجاد سوختگی در محل های C و B و A و بعد از ایجاد سوختگی در محل های A و D ثبت شده اند. سوختگی در اثر وارد کردن محرکهایی با دمای ۵۳ درجه سانتی گراد به مدت ۳۰ ثانیه ایجاد شده است. این شکل محل های سرخی (قرمزی) و هیپرالژزی حاصل از آن را در یک مورد نشان می دهد. در تمام موارد ناحیه هیپرالژزی مکانیکی بزرگتر از ناحیه قرمزی است. هیپرالژزی حتی بعد از از بین رفتن ناحیه سرخی وجود دارد.

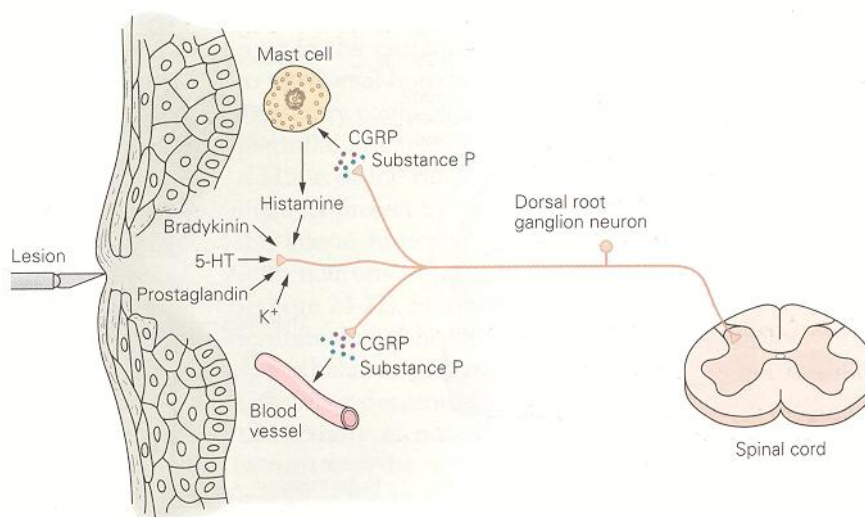
B. متوسط آستانه های مکانیکی درد قبل و بعد از سوختگی در ۷ مورد. آستانه مکانیکی درد به میزان قابل توجهی بعد از سوختگی کاهش یافته است.

Table 24-1 Naturally Occurring Agents That Activate or Sensitize Nociceptors<sup>1</sup>

Substance	Source	Enzyme involved in synthesis	Effect on primary afferent fibers
Potassium	Damaged cells		Activation
Serotonin	Platelets	Tryptophan hydroxylase	Activation
Bradykinin	Plasma kininogen	Kallikrein	Activation
Histamine	Mast cells		Activation
Prostaglandins	Arachidonic acid-damaged cells	Cyclooxygenase	Sensitization
Leukotrienes	Arachidonic acid-damaged cells	5-Lipoxygenase	Sensitization
Substance P	Primary afferents		Sensitization

<sup>1</sup>Modified from Fields 1987.

جدول ۱-۲۴



شکل ۵-۲۴: واسطه‌های شیمیایی می‌توانند گیرنده‌های درد را حساس کنند و گاهی اوقات موجب فعالیت آنها شوند. صدمه یا آسیب بافتی موجب رهایی برادی‌کینین و پروستاگلاندینها می‌شود که می‌تواند گیرنده‌های درد را فعال یا حساس کند. فعالیت گیرنده‌های درد موجب رهایی ماده P و CGRP (پپتید وابسته به ژن کلسی‌تونین) می‌شود. ماده P در مجاورت پایانه‌های حسی بر روی ماست سلها عمل می‌کند و موجب رهایی هیستامین می‌شود که مستقیماً نورونهای درد را فعال می‌کند. ماده P موجب خروج پلازما می‌شود. CGRP موجب دیلاتاسیون عروق خون محیطی می‌شود؛ ادم حاصل موجب آزادی برادی‌کینین بیشتر می‌شود (به جدول ۱-۲۴) و فهرست مواد شیمیایی که بر روی گیرنده‌های درد عمل می‌کنند، مراجعه کنید

ATP, ACH, سرتونین که از سلولهای آندوتلیال و پلاکتهای آسیب دیده آزاد می‌شوند بتنهایی یا باهم و با استفاده سایر عوامل شیمیایی، نظیر پروستاگلاندینها و برادی‌کینین گیرنده‌های درد را حساس می‌کنند. پروستاگلاندین  $E_2$  متابولیت اسیدآراشیدونیک است و در اثر عمل آنزیمی سیلکواکسیژناز که از بافتهای آسیب دیده آزاد می‌شود، ساخته می‌شود. آسپیرین و سایر داروهای غیراستروئیدی، ضدالتهابی، ضد درد در کنترل درد مؤثر هستند چون آنها آنزیم سیلکواکسیژناز را از طریق مهار ساخت پروستاگلاندینها، مهار می‌کنند. پپتید برادی‌کینین یکی از فعال‌ترین عوامل کنترل‌کننده درد است. تصور می‌شود که این درجه بالای فعالیت نتیجه دو عمل مهم و مجزا است. نخست، برادی‌کینین مستقیماً گیرنده‌های  $A\delta$  و C را فعال می‌کند. دوم، برادی‌کینین ساخت و رهایی پروستاگلاندینها را از سلولهای مجاور افزایش می‌دهد.



واسطه‌های شیمیایی پس از ساخت در جسم سلولی نرونها به داخل پایانه‌های محیطی حمل و در آنجا به دنبال دیپلاریزاسیون پایانه، آزاد می‌شوند و موجب تنظیم محیط شیمیایی نرونهای اولیه گیرنده درد می‌شوند. به عنوان مثال، آسیب سلولی موجب آزادی دونوع پپتید نورواکتیو - ماده P و پپتید وابسته به ژن کلسی تونین - از پایانه های حسی گیرنده های درد می‌شود. این پپتیدها مستقیماً با عمل بر روی ونولها و ایجاد وازودیلاتاسیون در گسترش ادم نقش دارند. آنها از طریق رهایی هیستامین از ماست سلها که آستانه فعالیت گیرنده های درد را کاهش می‌دهد در ایجاد هیپراژزی نقش دارند. مسیر اسپینوتالامیک برجسته‌ترین راه صعودی گیرنده های درد در طناب نخاعی است. این مسیر شامل اکسونهای خاص درد و نرونهای وسیع‌الطیف دینامیک لامینای I و VII-VI شاخ خلفی است. این آکسونها به سمت مقابل طناب نخاعی پیشروی می‌کنند و در ماده سفید قدامی - جانبی صعود می‌کنند و به تالاموس ختم می‌شوند. تحریک الکتریکی مسیر اسپینوتالامیک، منجر به درد می‌شود، گرچه ضایعات این مسیر (که در اثر روند کوردتومی قدامی - جانبی ایجاد می‌شود) به کاهش قابل توجه در احساس درد سمت مقابل ضایعه طناب نخاعی منجر می‌شود.

### رله اطلاعات اوران از هسته های تالامیک به داخل قشر مغز

هسته‌های متعددی در تالاموس اطلاعات مربوط به درد را پردازش می‌کنند. دو تا از این هسته‌ها دارای اهمیت ویژه ای هستند. گروه‌های هسته‌ای داخلی و طرفی. گروه هسته‌های طرفی تالاموس شامل هسته شکمی - خلفی میانی و هسته شکمی - خلفی طرفی و هسته خلفی است. ورودی این هسته‌ها از طریق مسیر اسپینوتالامیک و عمدتاً از نرونهای اختصاصی درد و نرونهای وسیع‌الطیف دینامیک لامینای I و V شاخ پشتی طناب نخاعی است. نرونهای این هسته‌ها و همچنین نرونهای نخاعی که به داخل این هسته‌ها پروجکت می‌کنند دارای دامنه گیرنده‌ای کوچکی هستند. بنابراین ممکن است تالاموس جانبی بیشتر با انتقال اطلاعات در مورد محل آسیب مربوط باشد، اطلاعاتی که معمولاً به بخش هوشیاری ما فرستاده می‌شود به صورت درد تیز است.

آسیب به مسیر اسپینوتالامیک و مقصدهای آن ممکن است سبب درد شدیدی شوند که درد مرکزی نامیده می‌شوند. به عنوان مثال، آنفاریکتوس در مناطق کوچکی از هسته شکمی - خلفی طرفی تالاموس سبب ایجاد سندرم تالاموس (Dejerine-Roussy) می‌شود. بیماران مبتلا به این سندرم به طور خود به خود درد سوزشی و احساسهای غیرطبیعی (dysesthesia) را در مناطقی از بدن احساس می‌کنند که محرکهای آسیب رسان به طور طبیعی ایجاد درد نمی‌کنند. علاوه بر این، در بیماریهای درد دار مزمن تحریک الکتریکی تالاموس منجر به درد شدیدی می‌شود. در یک مورد برجسته، احساسهای آئزین صدری در بیماری از طریق تحریک الکتریکی تالاموسی شبیه‌سازی شد. گزارش بیمار از احساس درد چنان واقعی بود که متخصص بیهوش تصور کرد که بیمار به حمله قلبی دچار شده است. این مشاهدات بر این نکته تأکید دارند که در بیماریهای همراه با درد مزمن، تغییری در گردشهای قشری و تالامیک وجود دارد (جدول ۱-۲۴). بنابراین، بیمارانی که در اثر آسیب‌ها به درد پایا دچار هستند از نظر عملکرد، مغز آنها با کسانی که به چنین دردی دچار نیستند، متفاوت است.

گروه هسته‌ای میانی تالاموس شامل هسته طرفی مرکزی تالاموس و کمپلکس بین تینه‌ای است. ورودی اصلی آنها از لامینای VIII و VII شاخ خلفی است. به نظر می‌رسد که در سیر تکاملی پستانداران مسیری که به تالاموس میانی ختم می‌شود اولین پروجکشن به اسپینوتالامیک است که به وجود آمده است و بنابراین به عنوان مسیر پالتواسپینوتالامیک شناخته می‌شود. به این مسیر اغلب مسیر اسپینورتیکولوتالامیک نیز گفته می‌شود؛ چون شامل ورودیهای پلی‌سیناپتیک از تشکیلات مشبک ساقه مغز است. پروجکشن از تالاموس طرفی به هسته های خلفی شکمی طرفی و میانی تالاموس در پرماتها به بالاترین حد تکامل خود رسیده است و بنابراین به عنوان مسیر نئواسپینوتالامیک شناخته می‌شود. بسیاری از نرونها در تالاموس میانی به طور بهینه به تحریکات آسیب رسان پاسخ می‌دهند اما دارای پروجکشنهای گسترده‌ای به گانگلیونهای قاعده‌ای و نواحی بسیار گوناگون قشر مغز نیز هستند. بنابراین آنها فقط با پردازش اطلاعات دردناک سروکار ندارند بلکه آنها با تحریکاتی که سیستم انگیزشی غیراختصاصی را نیز فعال می‌کنند، در ارتباط هستند.

### نقش قشر مغز در پردازش درد

تا این اواخر اکثر تحقیقاتی که بر روی پردازش مرکزی درد انجام می‌شد بر روی تالاموس تمرکز یافته بود. با وجود این، درد نوعی ادراک پیچیده است که تحت تأثیر تجربیات قبلی محیط و زمینه‌ای که تحریکات آسیب رسان ایجاد شده، قرار دارد. نرونهای نواحی مختلف قشر مغز به طور انتخابی به ورودیهای درد پاسخ می‌دهند بعضی از این نرونها در قشر حس-پیکری قرار گرفته اند و دارای دامنه‌های گیرنده‌ای کوچکی هستند. بنابراین، ممکن است آنها در دردهای منتشر که مشخصاً اکثر دردهای بالینی است، نقش نداشته باشند.

تصویربرداری توپوگرافی با پرتو Positron (PET) نیز نشان داد که دو ناحیه از قشر ژيروس سینکولیت و قشر اینسولار نیز در پاسخ به درد مهم هستند (جدول ۱-۲۴). تصور می‌شود ژيروس سینکولیت و سیستم لیمبیک در پردازش، اجزاء احساسی درد نقش دارند.

قشر اینسولار از هسته‌های میانی تالاموس و نیز از هسته شکمی میانی و خلفی میانی تالاموس نیز به طور مستقیم پروجکشنهایی رادریافت می‌کنند. نرونهای قشر اینسولار در پردازش اطلاعات مربوط به وضعیت داخلی بدن و جزء اتونومیک پاسخ کلی درد نقش دارند. در واقع ضایعات قشر اینسولار منجر به سندرومی غیرمعمول می‌شود که *asymbolia* در نامیده می‌شود. بیماران مبتلا به این بیماری، تحریکات آسیب رسان را به صورت درد درک می‌کنند و می‌توانند درد تیز و مبهم را از یکدیگر تشخیص دهند اما قادر نیستند که پاسخ مناسب احساسی نسبت به درد بروز دهند. بنابراین ممکن است قشر اینسولار اجزا حسی و احساسی و شناختی و تمام آنچه را که برای یک پاسخ مناسب لازم است جمع‌بندی کند.

### قابل کنترل بودن درد توسط مکانیسمهای مرکزی

یکی از قابل توجه‌ترین کشفها در تحقیقات مربوط به درد این است که مغز دارای جریانهای مدولاتوری است که عملکرد اصلی آنها تنظیم ادراک درد است. سیستمهای مدولاتوری متعددی در سیستم عصبی مرکزی بر پاسخهایی که به تحریکات دردناک داده

می‌شود، اثر می‌گذارند. اولین محل تعدیل پاسخها، طناب نخاعی است؛ در محل اتصال میان مسیرهای اوران حس درد و حس غیردرد است که کنترل انتقال اطلاعات مربوط به درد به مراکز بالا صورت می‌گیرد.

### فعالیت گیرنده‌های اپیوئیدی توسط مرفین عامل کنترل کننده درد

گیرنده‌های اپیوئیدی در نواحی از سیستم عصبی قرار گرفته‌اند که مربوط به درد نیستند و بنابراین عوارض جانبی استفاده از اپیاتها به عنوان ناركوتیک در ارتباط با توزیع آنها درک شده است. به عنوان مثال، این گیرنده‌ها در عضلات روده و اسفنکتر مقعد وجود دارند و عامل ایجاد بیوستی (یک عارضه جانبی شایع مخدرها) هستند که در مصرف اپیاتها ایجاد می‌شوند. گیرنده‌هایی که در هسته منفرد ساقه مغز قرار گرفته اند، موجب پرسیون تنفسی و تغییرات قلبی \_ عروقی می‌شوند.

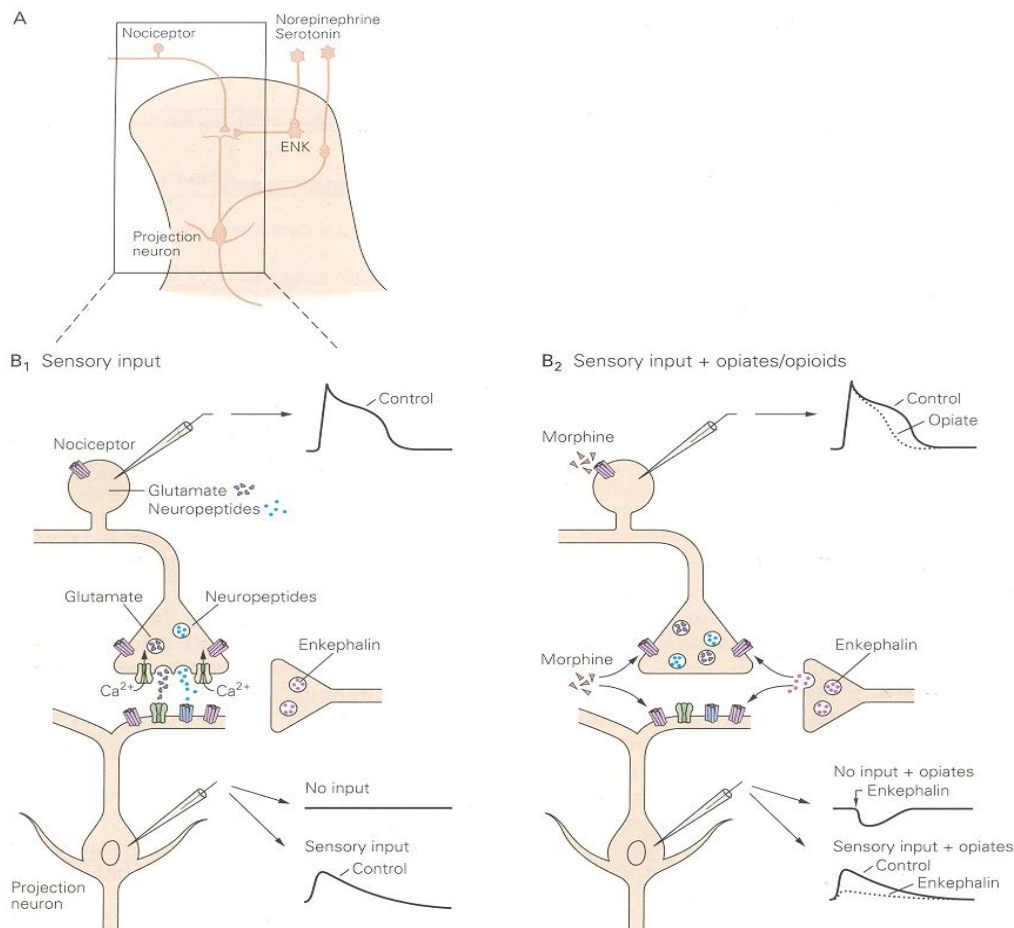
به منظور به حداقل رساندن عوارض جانبی تزریقات سیستمیک مرفین، اکنون، مرفین به صورت موضعی به داخل نخاع تزریق می‌شود. در شاخ خلفی، تراکم زیادی از گیرنده‌های اپیوئیدی وجود دارند و تجویز مرفین تحریک نرونهایی را که به محرکهای درد پاسخ می‌دهند، مهار می‌کند. در واقع، تزریق داخل تکال یا اپیدورال مرفین به داخل مایع مغزی نخاعی فضای زیر عنكبوتیه طناب عصبی سبب ایجاد بی‌دردی شدید و طولانی مدت می‌شود. این روشهای تجویز دارو، معمولاً برای درمان دردهای بعد از عمل مثل دردهایی که بعد از عمل سزارین ایجاد می‌شود، به کار می‌روند. علاوه بر اثر دراز مدت اپیاتها، بی‌دردی که در اثر تزریق داخل تکال اپیاتها به دست می‌آید با عوارض جانبی بسیار کمی همراه است چون دارو نمی‌تواند به محل دور از تزریق انتقال یابد. از انفوریون دائم مرفین به داخل طناب نخاعی برای درمان درد سرطان نیز استفاده شده است.

چگونه تجویز داخل نخاعی مرفین چنین آثار شدید بی‌دردی ایجاد می‌کند. مرفین از طریق تقلید اعمال آندروژن اپیوئیدها در این ناحیه عمل می‌کند. بخش سطحی شاخ خلفی نخاع، دارای تراکم بالایی از اینترنرونهایی است که حاوی انکفالین و دینورفین هستند و ترمینالهای این سلولها در مجاورت سیناپسها و میان اورانهای درد و امتداد نرونها قرار گرفته است (شکل ۶A-۲۴). هر سه نوع گیرنده‌های اپیوئیدی بر روی ترمینالهای اورانهای درد و بر روی دندریتهای نرونهای پست سیناپسی شاخ خلفی قرار گرفته‌اند.

اپیاتیهای نظیر مرفین و پپتیدهای اپیوئیدی، انتقال درد را از طریق دو عمل مهارتی تنظیم می کنند: مهار پس سیناپتیک، که قسمتی از این مهار از طریق افزایش هدایت یون پتاسیم و مهار پیش سیناپسی آزاد سازی گلوتامات، ماده P و سایر ناقلها از پایانه های نرونهای حسی صورت می گیرد. کاهش آزادسازی ماده ناقل از وابرانهای اولیه که در اثر مصرف اپیوئید ایجاد می شود یا نتیجه کاهش غیرمستقیم ورود  $Ca^{2+}$  به داخل پایانه های حسی است (در نتیجه افزایش هدایت یون پتاسیم) با به طور مستقیم ناشی از کاهش هدایت یون  $Ca^{2+}$  است (شکل ۱۳B-۲۴).

گیرنده های اپیوئیدی محدود به پایانه های مرکزی فیبرهای اوران اولیه نیستند بلکه بر روی ترمینالهای محیطی پوست، مفاصل و عضلات نیز قرار گرفته اند. به عنوان مثال، بعد از جراحی آرتروسکوپی، دوزهایی از دارو که به طور موضعی به داخل مفصل تحت درمان تزریق شوند، می توانند سبب ایجاد بی دردی دراز مدتی شوند ولی همین دوز اگر به صورت سیستمیک تزریق شود مؤثر نخواهد بود. تجویز موضعی به میزان قابل توجهی عوارض جانبی را کاهش می دهد. منبع اپیوئیدهای درون زاد که به طور طبیعی گیرنده های اپیوئیدی روی پایانه های حسی محیطی را فعال می کند، مشخص نیست.

دو منبع احتمالی اپیاتیها درون زاد سلولهای کرومافینی بخش مرکزی غده فوق کلیه و سلولهای مختلف ایمنی است که به عنوان قسمتی از روند التهاب به محل آسیب مهاجرت می کنند و در آنجا اپیوئیدهای درون زاد را می سازند.



شکل ۶-۲۴: اینترنورونهای جریان موضعی در لایه های سطح شاخ خلفی طناب نخاعی مسیره های نزولی و اوران را

A. واکنش متقابل احتمالی میان فیبرهای اوران درد و اینترنورونهای موضعی و فیبرهای نزولی در شاخ خلفی طناب نخاعی. فیبرهای درد، بر روی نورونهای دسته دوم پروجکشن اسپینوتالامیک ختم می شوند. اینترنورونهای موضعی حاوی انکفالین (ENK) اعمال مهارتی پیش سیناپسی و پست سیناپسی بر روی این سیناپسها اعمال می کنند. نورونهای سروتونرژیک و نورآدرنرژیک در ساقه مغز، اینترنورونهای اپیوئیدی موضعی را فعال می کنند و همچنین فعالیت نورونهای پورجکشن اسپینوتالامیک را مهار مینمایند.

B. ۱- فعالیت گیرنده های درد منجر به رهایی گلوتامات و نوروپپتیدها از پایانه های حسی در لایه شاخ خلفی نخاع می شود و بنابراین، نورونهای پورجکشن را دپلاریزه و فعال می کنند.

۲- اپیاتها طول مدت پتانسیل عمل گیرنده های درد را احتمالاً از طریق کاهش ورود  $Ca^{+2}$  و بنابراین کاهش رهایی ناقل از پایانه های آوران اولیه کاهش می دهند. علاوه بر این، اپیاتها غشای نورونهای شاخ خلفی را از طریق فعال کردن هدایت یون  $K^{+}$  هیپرپلاریزه می کنند اپیاتها دامنه پتانسیلهای پست سیناپسی را کاهش می دهند.

### استرس از طریق انگیزش مکانیسمهای اپیوئیدی و غیر اپیوئیدی سبب ایجاد بی درد می شود.

تحت شرایط استرس یا سازش (adaptation) به شرایط بسیار حاد محیطی واکنش طبیعی حیوان به درد - رفلکس عقب کشیدن، فرار، استراحت بدون فایده خواهد بود. در طی استرس، ممکن است این واکنشها به درد، به نفع رفتار سازگارتر سرکوب شود. به عنوان مثال، وقتی حیوان آزمایشگاهی در معرض تحریکات تازه و شدید، مثل شوک الکتریکی به پا قرار می گیرد به طوری که حیوان نمی تواند فرار کند، حساسیت حیوان به تحریکات دردناک کاهش می یابد. طول زمانی برای القا چنین بی دردی ناشی از استرسی ممکن است بین دقیقه ها تا ساعتها طول بکشد که این مسأله وابسته به طبیعت و شدت محرک است. اکنون مدارکی وجود دارند که نشان می دهند که استرس هم مکانیسمهای اپیوئیدی و هم مکانیسمهای غیر اپیوئیدی را تحریک می کند. بعضی از موارد بی دردی حاصل از استرس، به بلوک ناشی از گیرنده های اپیات که در اثر مصرف نالوکسان ایجاد می شوند، حساس هستند و بعضی از موارد به آن حساس نیستند. هنگامی که به فردی فقط نالوکسان تجویز می شود، خودنالوکسان به تنهایی باعث درد نمی شود اما به مقدار قابل توجهی شدت احساس درد بالینی طول کشیده افزایش می یابد، به عنوان مثال در بیمارانی که عمل جراحی دندان بر روی آنها انجام شده است.

### نمای کلی

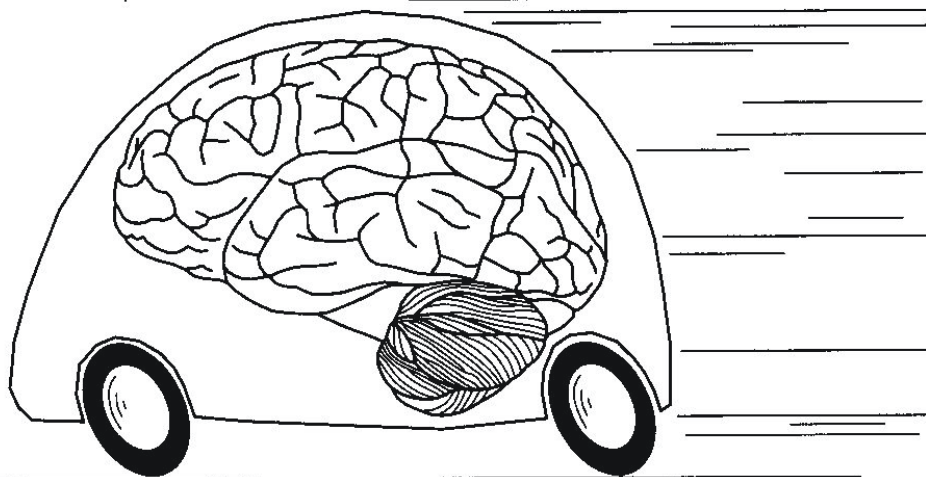
درد ادراک پیچیده ای است این مدالیتیه بیش از هر مدالیتیه دیگر تحت تأثیر وضعیت احساسی و اتفاقات محیطی قرار می گیرد. چون درد وابسته به تجربیات است و بنابراین احساس درد از فردی به فرد دیگر متفاوت است، و درمان درد از نظر بالینی مشکل است.

اگر چه درک فعلی ما از مدارهای خاص درد کامل نیست، اما پیشرفتهای اخیر در درک مکانیسمهای فیزیولوژی پایه، منجر به ایجاد بعضی از درمانهای مؤثر درد گردید.

نخست، شناخت اهمیت وجود تعادل میان فعالیت در فیبرهای با قطر کوچک و بزرگ در انتقال درد منجر به استفاده از تحریک ستون پشتی و تحریک الکتریکی عصب از طریق پوست برای کنترل بعضی انواع درد محیطی شد. دوم، شناسایی تجربی بعضی از محللهای خاص در ساقه مغز که تحریک آنها بی دردی شدیدی ایجاد می کند ممکن است در نهایت از طریق فعال کردن سیستمهای درون زاد تعدیل کننده درد منجر به پیدایش راههای بهتری برای کنترل درد شود. سوم کشف ای مسأله که اگر اپیاتها به طور مستقیم در طناب نخاعی به کار روند آثار بی دردی قویتری اعمال می کنند منجر به این شد که در بیمارهای خاص اپیاتها به صورت اینتراتکال و اپیدورال به کار روند.

بالاخره شناسایی سیستمهای ناقله های عصبی که اساس چرخه های درون زاد کنترل درد هستند، اساس منطقی تری را برای درمانهای دارویی در بسیاری از سندرومهای درددار فراهم کرد.

## سیستم حرکتی Movement



### MOTOR SYSTEMS (بخش اول از سیستم حرکتی)

#### سیستم‌های حرکتی

گروه سلول‌ها و مسیرهای سیستم‌های اعصاب مرکزی که فعالیتهای ماهیچه‌ای مخطط را کنترل می‌کنند "سیستم‌های حرکتی" گویند. ما می‌توانیم اصطلاح **Somatic Motor Systems** را برای تمییز دادن آنها از سیستم‌های کنترل ماهیچه‌ای صاف و غدد بکار ببریم. به اجرای یک حرکت مانند گرفتن یک توپ فکر کنید. برای انجام این حرکت ساده، مغز باید اعمال چشم‌گیری را انجام دهد و این برنامه حرکتی بر این اساس انجام میشود:

- آیا توپ سبک است یا سنگین؟
- چگونه شخصی به طور اتوماتیک دست‌ها و پاها را برای گرفتن توپ در بهترین جهت تنظیم میکند؟ در اجرای این حرکت مجموعه‌ای از اطلاعات حسی در یک سلسله مراتب فرمانهای حرکتی از کورنکس مغز و بازال گانگلیا به مخچه و طناب نخاعی بکار گرفته می‌شود.
- باید توجه داشت که سیستم‌های حرکتی و حسی مستقل از یکدیگر نمی‌باشند. اگر چه به دلایل تعلیم و آموزش ما سیستم‌های حرکتی و حسی را در دو مقوله جدا جدا می‌گیریم، ولی این قضیه برای تسهیل فراگیری است. برای اینکه سیستم‌های حرکتی عمل کنند، باید باید در همکاری نزدیک با سیستم‌های حسی باشند. در طول انجام حرکات، مراکز حرکتی احتیاج به اطلاعات مداوم از گیرنده‌ها در ماهیچه‌ها، اطراف مفاصل و پوست دارند تا حرکت در راستای برنامه ریزی انجام شده پیشرفت کند. اغلب اطلاعات بینایی برای اجرای صحیح حرکات بسیار مهم می‌باشند. این اطلاعات حتی فیدبکی CNS را قادر می‌سازد که با تطبیق و تنظیم سیگنال‌های فرمان حرکت را به ماهیچه‌ها در طول انجام حرکت و یا در زمانی دیگر در اجرای حرکت منتقل کند. بعلاوه گرفتن ایمپالس از



بسیاری بخش های دیگر مغز لازمه حرکت است . برای مثال آنهایی که درگیر برنامه ریزی مراحل اولیه حرکت و واسطه رفتار های حرکتی با انگیزه هستند . بنابراین بخش های وسیعی از سیستم اعصاب مرکزی ممکن است حرکتی بحساب بیاید بدین مفهوم که آنها در فعالیت سیستم های حرکتی بسیار ظریف شرکت می کنند . از طرف دیگر این نواحی ممکن است حسی بحساب بیایند چون در روند پردازش اطلاعات حسی انجام وظیفه می کنند و در سطوح بالاتر سیستم اعصاب مرکزی رده بندی نواحی حسی یا حرکتی بی معنی میشود.

### جهت درک نحوه کار سیستم های حرکتی هدف ما پاسخ به سوالات زیر می باشد :

- ۱- چگونه CNS ماهیچه ها و مفاصل را برای انجام حرکت تنظیم و سازمان دهی میکند ؟
- ۲- چگونه اطلاعات حسی از محیط و بدن برای انتخاب و کنترل حرکت بکار میرود ؟
- ۳- بهترین راه برای مطالعه حرکت چیست ؟
- ۴- چگونه مشکلات حرکتی می تواند بطور کمی و کیفی در بیماران با مشکلات کنترل حرکت مطالعه شود ؟

### بطور کلی سیستم های حرکتی به چند بخش وابسته بهم تقسیم میشود :

اول : نورون های حرکتی محیطی و مسیر های حرکتی مرکزی که مستقیما در گیر انتقال فرمان های مراکز حرکتی به ماهیچه ها هستند . این بخش ها از سیستم های حرکتی برای شروع حرکات ارادی لازم هستند و اگر این مراکز خراب شوند پارالیزی رخ میدهد .

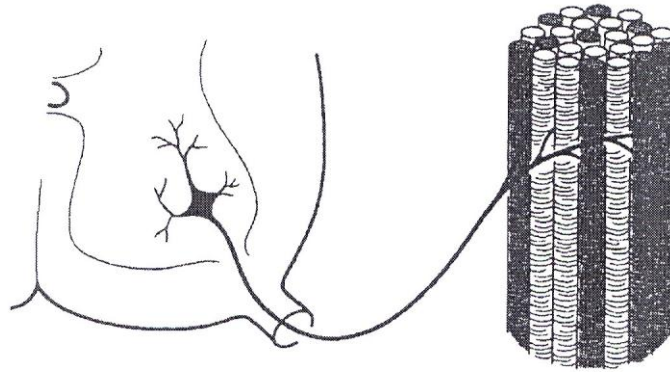
ثانیا : بازال گانگلیا و مخچه ارتباط اصلی خود را با هسته های حرکتی مرکزی دارند و لازمه اجرای صحیح حرکات هستند تا شروع آنها .

گفتیم سیستم حرکتی به مسیر های عصبی گفته میشود که مراحل و نحوه انقباض ماهیچه های مخطط را کنترل میکند نتیجه انقباض در وضعیت قرار گرفتن Posture ، واکنش ها Reflexes جابجای Locomotion و حرکات ارادی Voluntary movement بکار میرود .

ماهیچه های مخطط توسط نورون های حرکتی آلفا که در شاخ قدامی طناب نخاعی و هسته های حرکتی که در طول ساقه مغز قرار دارند عصب دهی میشوند . LMN (Lower Motor Neurons)

### Motor Unit یا واحد حرکت:

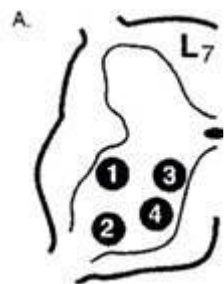
شامل یک نورون حرکتی آلفا است که تعدادی فیبر ماهیچه ای عصب دهی میکند (Fig. 1).



### Motor Unit (ترکیب سلولی واحد حرکت)

- در نظر داشته باشید که هر تار ماهیچه با یک نورون حرکتی آلفا عصب دهی میشود و هر نورون حرکتی میتواند چند تار ماهیچه را عصب دهی کند.
- آلفا موتورنورون ها بطور سوماتو تروپیک در شاخ قدامی نخاع و هسته های حرکتی ساقه مغز جای گذاری شده اند (Fig 2. -A,B)

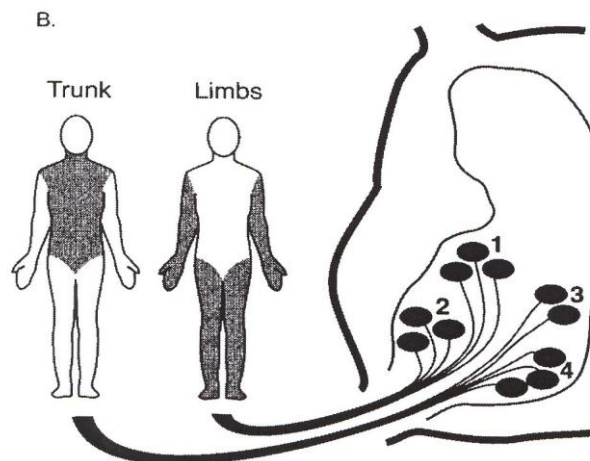
Fig 2



۱. ماهیچه های دست
۲. ماهیچه های پا
۳. ماهیچه های تنه
۴. ماهیچه های تنه

A. تجمع ستونی نورون های حرکتی در جایگاههای شخصی در شاخ قدامی نخاع جهت عصب دهی به ماهیچه های مرتبط

چند موتور Unit که به یک عضله میروند Motor Pool گفته میشود. (Fig. 2-B)



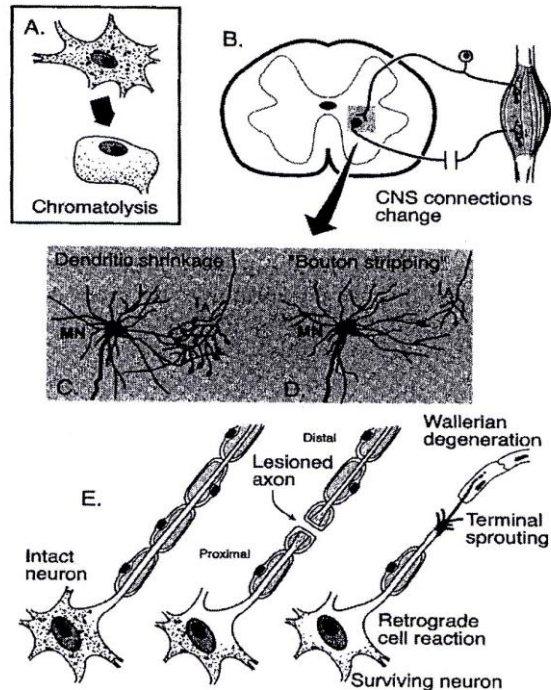
(A) Functionally similar cells, ultimately, aggregate into the same nuclei and cell columns. (B) Motor pool specificity.

B – دسته‌هایی از مجموعه واحدهای حرکتی (motor pool) که به ماهیچه‌های اندام و تنه عصب دهی می‌کنند

- Motor Unit (Final common path) آخرین بخش اجرائی فرمانهای حرکتی است. فرکانس فعالیت یک نورون حرکتی آلفا یا یک واحد حرکتی دقیقاً منعکس‌کننده توانایی آن نورون حرکتی میباشد. پس از عصب‌گیری ماهیچه توسط نورون حرکتی ماهیچه تحت سلطه نورون حرکتی در میاید زیرا نورون حرکتی فعالیت ماهیچه را کنترل می‌کند و نورون حرکتی کنترل نوروتروفیک و سلامت سلول ماهیچه را بعهدده میگیرد.
  - تداخل نوروتروفیک بین ماهیچه و موتور نورون در طول عمر ادامه دارد. و عدم این تداخل در مواقع صدمه و قطع عصب سبب تغییرات مورفولوژیک و فیزیولوژیک بسیار جدی در ماهیچه‌ها و نورون‌های حرکتی می‌شود.
- پاسخ نورون حرکتی به آسیب و قطع عصب (Fig. 3)

Fig 3

Plasticity and Regeneration



- A: تغییر شکل سلولی Chromatolysis و جابجائی هسته سلول
- B: قطع ارتباط CNS با عضله
- C: کوتاه شدن دندریت ها و دریافت کمترین اطلاعات ورودی حسی
- D: در نتیجه کاهش میزان ارتباط پیش سیناپسی
- E: تخریب عصب همراه با از دست رفتن میلین

در نهایت بدنبال Degeneration با بوجود آمدن مراحل Sprouting در پایانه قطع شده عصب حرکتی محیطی مراحل Regeneration عصب و Reinnervation عضله پیش می آید که پس مدت سه هفته بازگشت فیزیولوژیک حرکت در عضله و در نتیجه Plasticity و ترمیم را داریم .

**انواع نورون حرکتی ألفا بر اساس اندازه Size Principal:**

نورون های حرکتی ألفا به دو رده ساختمانی و عملی تقسیم میشود: **phasic** و **tonic**

- نورون های حرکتی تونیک نورون های کوچک هستند که ماهیچه های قرمز یا آهسته و مقاوم به خستگی را عصب دهی میکنند و نگه دارنده انقباض و بدن را در مقابل جاذبه حمایت می کنند .

- نورون های حرکتی فاز یک نورون های بزرگ که ماهیچه های کم رنگ و سریع و خستگی پذیر را عصب دهی کرده سبب انجام حرکات سریع ، کوتاه و پرتابی میشوند .

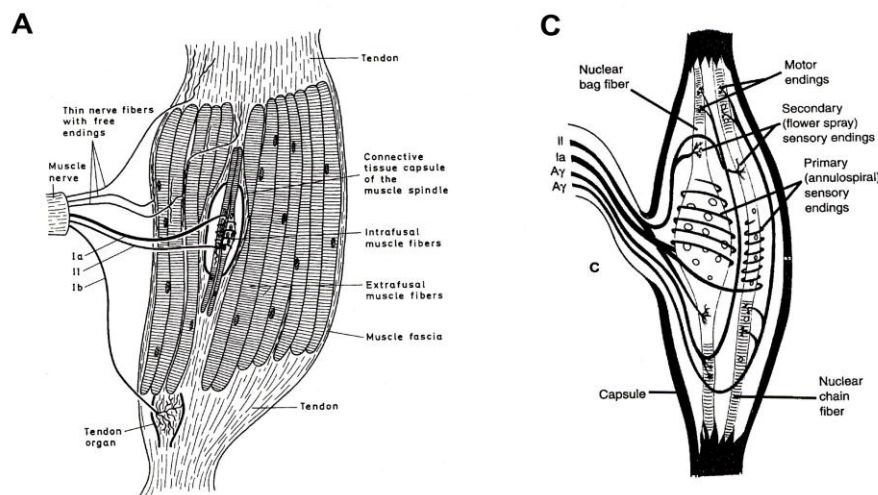
### تعداد Motor Unite در ارتباط با اندازه عضله و فیزیولوژی آن :

- برای ماهیچه های بزرگ و حرکات بزرگ مانند عضله Gastrocnemius تعداد موتوریونیت نسبت به بزرگی عضله کمتر است . ( حدود ۲۰۰۰ )
- برای ماهیچه های کوچک و حرکات دقیق مانند ماهیچه های حرکتی چشم تعداد موتوریونیت نسبت به اندازه عضله بیشتر می باشد . ( حدود ۶ - ۳ برای عضله چشم )

### گیرنده های کششی ماهیچه (MSR) Muscle Stretch Receptors :

- ماهیچه های مخطط دارای گیرنده های حسی هستند که در زمان کشیده گی ماهیچه ایجاد جریان میکنند بنام Muscle Spindle که در میان ماهیچه های مخطط قرار دارند ( Fig. 4 ) .
- تاندون های عضله نیز دارای گیرنده های حسی هستند که در زمان انقباض فعال عضله و کشیده گی تاندون ایجاد جریان می کنند، بنام (GTO) Golgi Tendon Organ که در میان تارهای تاندونی دو سرعضله قرار دارند (Fig.4-D)

Fig 4

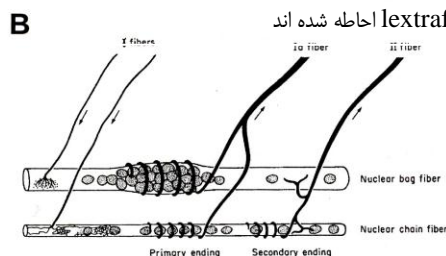


Intrafusal and extrafusal muscle fibers

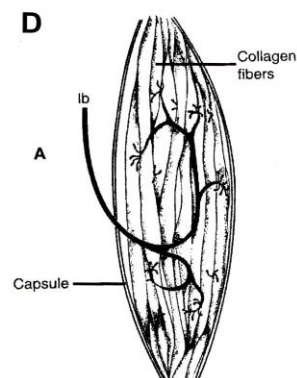
Muscle Spindle

فیرها یا سلولهای تشکیل دهنده دوک ماهیچه (intrafusal) که توسط فیرها و یا سلولهای ماهیچه ی مخطط extrafusal احاطه شده اند

دوک ماهیچه (گیرنده کششی ماهیچه)



Innervation of Muscle Spindle (intrafusal muscle)



GTO

گیرنده ها کشش تاندون (Golgi)



- دوک های ماهیچه یا Muscle Spindles هر کدام درون کپسول های در بافت پیوندی در میان سلول های ماهیچه ای مخطط در سراسر عضله قرار دارند. تعداد دوک ماهیچه در عضله بر اساس دقت حرکتی عضله افزایش می یابد مانند عضلات چشم، عضلات دست و گردن.
- به دوک ماهیچه Intrafusal fibers در مقابل تارهای عضلانی مخطط یا Extrafusal fibers نیز گفته میشود (Fig. 4-A). ساختار سلولی یک دوک ماهیچه: دارای یک نوع سلول بنام Nuclear Bag می باشد که بخش حسی آن در وسط سلول و غیر قابل انقباض می باشد و ساختمان کیسه ای پر از هسته دارد و در دو نوع dynamic و static است که این تفاوت در پاسخ آنها به کشش ماهیچه می باشد
- نوع دوم سلول در دوک ماهیچه Nuclear Chain است که بخش مرکزی آن دارای هسته هایی است که بطور زنجیره ای قرار گرفته اند و غیر قابل انقباض است (Fig. 4-B).
- بخش دو طرف هر دو نوع سلول ساختار ماهیچه مخطط و قابلیت انقباض دارد. یک دوک ماهیچه حداقل دارای دو نوع Bag fibers و حدود پنج Chain fibers می باشد.

### عصب دهی دوک ماهیچه (Fig. 4-C)

عصب دهی حسی که اکسون نوروں های هستند که در گانگلیون های نخاعی (DRG) قرار دارند. گروه Primary Ia میلین دار با قطر ۱۲ تا ۲۰ میکرون به صورت مارپیچی و فنری nuclospiral به نوع دینامیک Nuclear Bag و Nuclear Chain می روند.

گروه secondary II میلین دار با قطر ۴ تا ۱۲ میکرون به نوع استاتیک NB و تمام NC بشکل رشته ای پراکنده و یا Flower Spray به بخش حسی این سلول ها میروند.

عصب دهی حرکتی توسط نوروں های حرکتی گاما انجام میشود. این نوروں های حرکتی در میان آلفا موتونورون ها قرار دارند قطر اکسون میلین دار آنها ۳ تا ۸ میکرون است و به دو سر سلول های NB و NC می روند. (بخش قابل انقباض) در این جا مجددا یادآوری میشود که آلفا موتونورون ها به ماهیچه های مخطط می روند.

گاما موتر نوروں ها مغز را قادر میسازند که حساسیت دوک ماهیچه (MS) را به کشیدگی (طول) و تغییرات در طول کنترل کند. بنابراین دو نوع نوروں حرکتی گاما داریم:

- گاما دینامیک gd
- گاما استاتیک gs

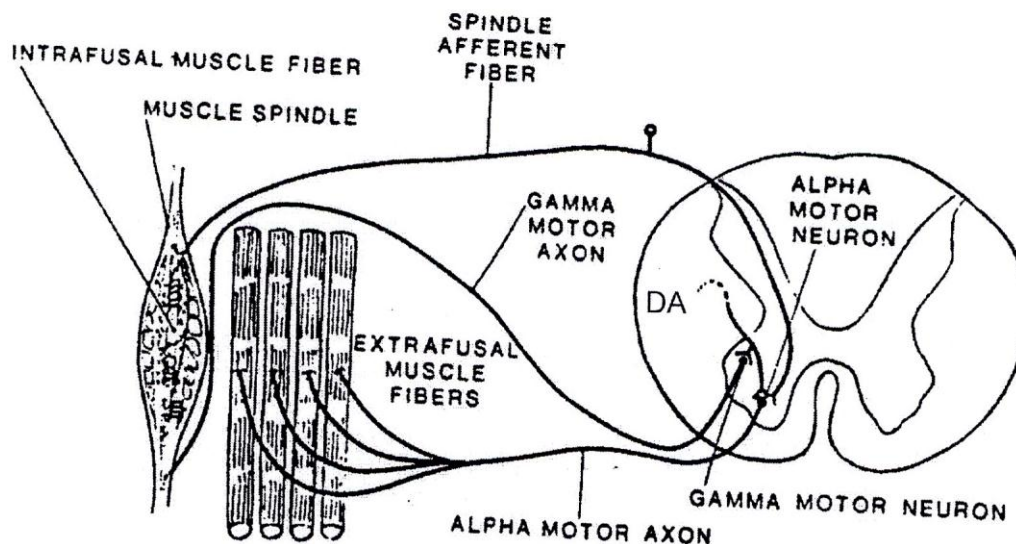
### نتیجه گیری فیزیولوژیک از وضعیت ساختمانی دوک ماهیچه (MS):

حساسیت گیرنده های کششی بستگی به کشیدگی (Tension) یا (Tone) فیبر های دوک ماهیچه دارد. این ریتم یا tone توسط وایران ها یا ورودی های اکسونی موتونورون های گاما تنظیم میشود که به دو سر فیبر های دوک ماهیچه میروند و میزان لازم انقباض را ایجاد میکند. بخش گیرنده کششی دوک ماهیچه اطلاعات در مورد کشش استاتیک و یا دینامیک ماهیچه را فراهم میکند و با ایجاد جریان در مورد میزان کشیدگی دوک آوران های Ia از طریق گانگلیون نخاعی DRG با سیناپس مستقیم و یا از طریق نوروں های واسطه (interneurons) سبب تحریک دینامیک نوروں های حرکتی آلفا در شاخ قدامی نخاع یا هسته های حرکتی ساقه مغز میشوند.

آوران های نوع II نیز اطلاعات کششی استاتیک یا آهسته را به طریق فوق به نورون حرکتی میرساند. آوران های نوع I این اطلاعات را با صعود و نزول در چند بند نخاع و نهایتاً از طریق فیبرهای Proprio spinal در تمام سطوح نخاع تحقق میبخشد و در مسیر برگشت اکسون نورون های آلفا فیبر های ماهیچه مخطط یا Extrafusal (عضله) را تحریک و منقبض میکند.

-- فعال شدن موتورنورون های آلفا از طریق مدار موتورنورون های گاما دوک ماهیچه (MS) و تحریک آوران های Ia و سپس به موتورنورون های آلفا را gamma loop میگویند (Fig. 5). این ارتباط را در یک انقباض سریع مونوسیناپتیک و در موارد آهسته از طریق اینتر نورون ها با نورون های حرکتی آلفا برقرار میشود.

Fig 5



## Gama loop

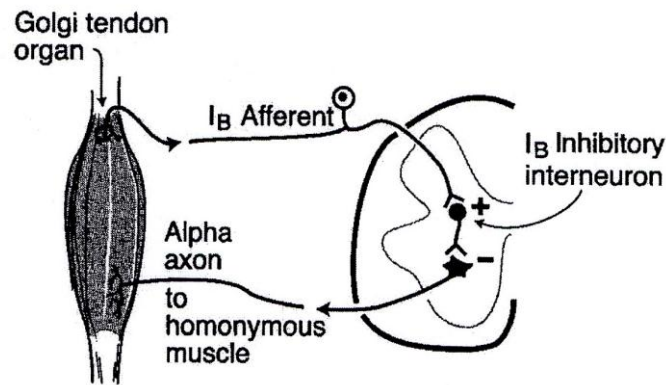
حلقه گاما

### گیرنده کشش تاندون یا (GTO) Golgi Tendon Organ

این گیرنده ها در محل اتصال ماهیچه و تاندون ها قرار دارند و توسط آوران های Ib که نورون مادرشان که در گانگلیونهای نخاعی DRG و یا گانگلیون های حسی اعصاب کرانیال قرار دارند عصب دهی میشوند. با انقباض عضله تاندون کشیده میشود و میزان کشیدگی از طریق آوران های Ib و حتماً با واسطه یک اینترنورون مهاری (سیناپس) به اطلاع نورون های حرکتی آلفا رسیده و انقباض عضله مربوط کنترل میشود. (Fig. 4-A, D) و (Fig. 6)

فعال شدن یا تحریک آوران های Ib برعکس از طریق یک اینترنورون تحریکی سبب انقباض خود بخود عضله متقابل antagonist میشود.

Fig 6



GTO Circuit

### رفلکس ها :

رفلکس ها پاسخ های حرکتی برنامه ریزی شده ، کلیشه ای غیر ارادی و قابل پیش بینی به تحریکات حسی هستند . رفلکس ها ذاتی ، اختصاصی، مناسب و قابل استفاده و حیاتی هستند .  
 اساس ساختمانی یک رفلکس را Reflex arc میگویند که از پیوستگی های زیر تشکیل شده است :

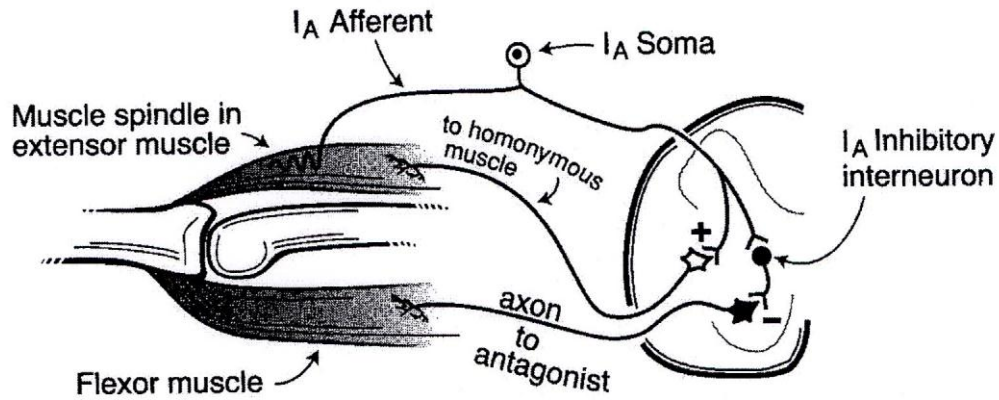
- ۱- گیرنده های حسی ( تشخیص تحریک )
- ۲- اعصاب آوران ( هدایت جریان به CNS )
- ۳- مرکز سیناپسی ( آنالیز محرک )
- ۴- اعصاب و ابران ( هدایت جریان به عضو پاسخ دهنده )
- ۵- عضو اجرا کننده ( ماهیچه مخطط ، قلب ، ماهیچه صاف و غده )

### Stretch Reflex یا رفلکس کششی

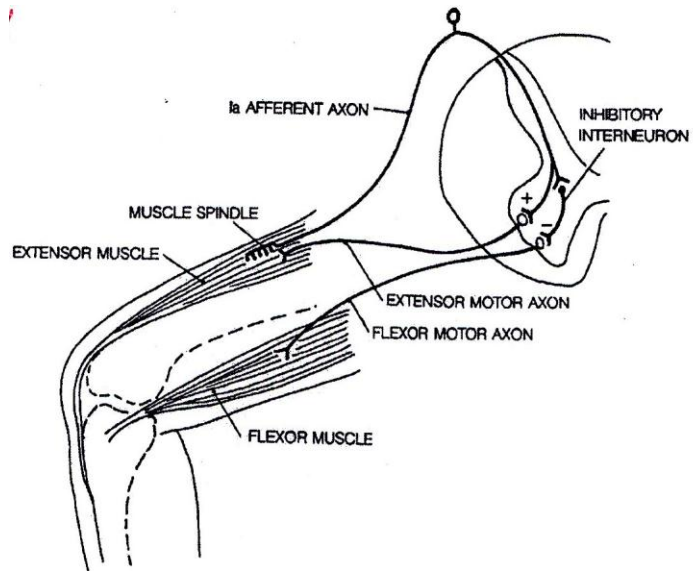
آوران های Ia از دوک ماهیچه به طور مستقیم با موتونورون های آلفا که همان ماهیچه را عصب دهی میکند و همچنین با موتونورون های آلفا مربوط به ماهیچه های همکار (Synergic) سیناپس تحریکی برقرار میکنند. بعلاوه آوران های Ia سیناپس میکنند با اینتر نورون های مهاری که آنها به نوبه خود با سیناپس با موتو نورون های آلفا که به ماهیچه های آنتاگونیست میروند آنها را مهار میکنند و سبب رفلکس کششی Stretch Reflex میشوند . در معاینات پزشکی این نوع رفلکس را با زدن چکش به تاندون زانو امتحان میکنند knee jerk reflex و یا Myotatic Reflex هم میگویند چون رفلکس ها اهمیت

بسیاری در تنظیم ریتم یا tone نرمال ماهیچه دارند. مدار این نوع رفلکس تک سیناپسی (monosynaptic) میباشد (Fig. 7, 8).

Fig 7



Myotatic Reflex رفلکس مایوتاتیک



Knee Jerk Reflex رفلکس پرش زانو

■ رفلکس کششی معیار مهمی است جهت تحقق سلامت مدارهای نخاعی و اوران های نزولی به آنها از سطوح فوقانی CNS که کنترل ماهیچه های تنه و اندام ها به عهده آنها است (Spinal Stretch Reflex). واضح است که تخریب اوران های اطلاعاتی نزولی به مدار رفلکس سبب hyper-reflexia میشود.

چون نورون های واسطه مهاری با ورودی های نزولی از سطوح بالاتر CNS تحریک میشوند که با قطع آنها disinhibition یا عدم مهار رفلکس ها پیش می آید .

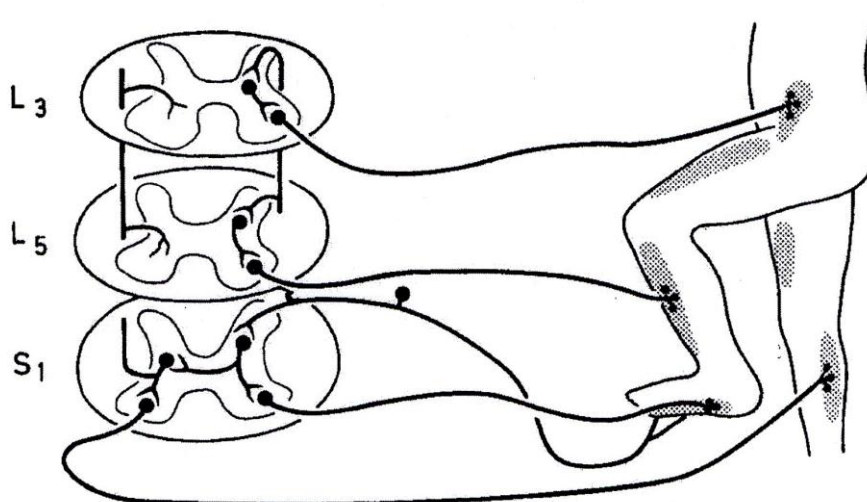
همچنین فعالیت غیر طبیعی نورون های گاما سبب سختی عضلات و مقاومت به حرکت میشود که این شرایط در کلینیک hypotonus و یا کاهش تونوس عضلاتی گفته میشود . با تحریک دائم نورون های حرکتی آلفا اختلال در کار عضله ، اسپاسم و hypertonus شدن عضله رخ میدهد که spastic paralysis یا فلج سخت میگویند . پس از stroke معمولا تحریک مراکز مهاری روی رفلکس سبب Hypotonus شدن و فلج یا شل شدن عضلات flaccid paralysis میشود .

### رفلکس عقب کشیدن یا Withdrawal - Reflex :

که با اعمال تحریک درد زا به دست یا پا ایجاد میشود ، خم شدن پای تحریک شده و کشیدگی و یا استقامت طرف تقابل را داریم (crossed reflex) (Fig. 9-A) مدار این رفلکس را که polysynaptic است نشان میدهد .

در صدمه به نخاع که فیبر های صعودی و نزولی قطع میشوند وقتی که یک تحریک درد زا به پا ها اعمال میشود این رفلکس تظاهر نمی کند. در واقع ظهور تمام رفلکس ها در زیر نقطه صدمه دیده از بین میرود . در بیماران نخاعی معمولا با ایجاد رفلکس withdrawal ( نیشگون به پهلو ) سبب ایجاد Mass reflex شده و به علت عدم کنترل رفلکس ها به طور ارادی ، تخلیه مثانه و رکتوم بطور رفلکسی انجام میشود . مدار این نوع رفلکس هائیز چند سیناپسی یا polysynaptic می باشد. در تنظیم حرکات دست ها و پاها نورون های واسطه نقش مهمی دارند و نظمی را بین انقباض و انبساط ماهیچه ها برقرار میکند ( راه رفتن ) (Fig. 9-B) .

Fig 9 -A

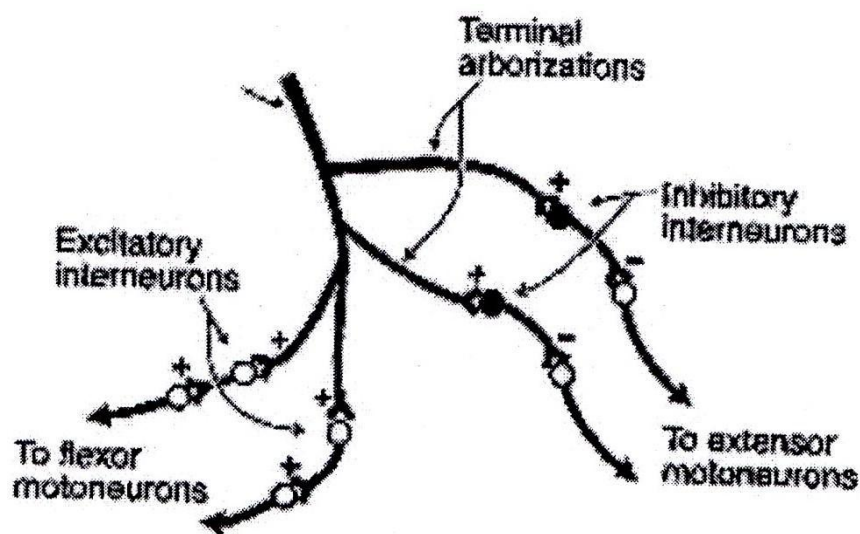


Polysynaptic withdrawal  
cross reflex

رفلکس عقب کشیدن چند سیناپسی همراه با رفلکس طرف مقابل



Fig 9 – B

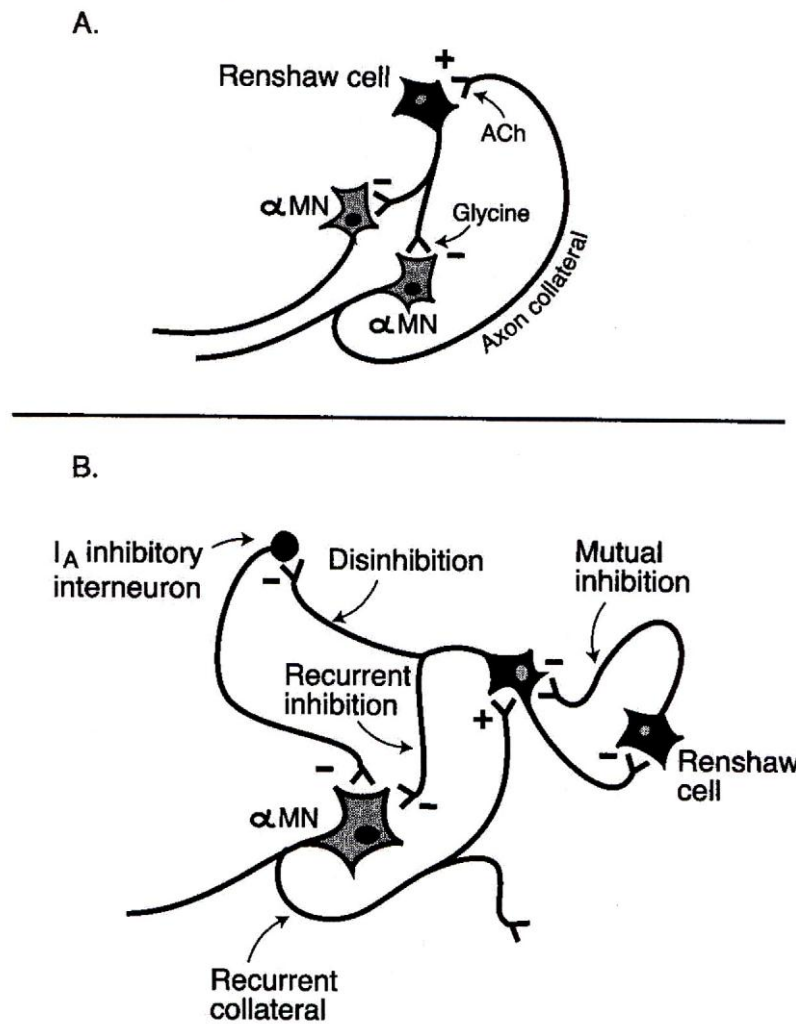


### Polysynaptic mechanism

مکانیزم رفلکس چند سیناپسی در نخاع

همان طور که قبلاً گفته شد muscle stretch یا کشیده شدن ماهیچه سبب فعال شدن عضله مربوطه میشود و ماهیچه‌های آنتاگونیست از طریق اینتر نورون‌های مهارى ورودی‌های حسى Ia مهار میشوند reciprocal inhibition. گروه مشابهی از اینتر نورون‌ها از طریق مهار مدار رفلکسی اورگان گلژی عمل میکنند - اوران Ib. تمام این اینتر نورون‌ها حاوی GABA هستند. اینتر نورون دیگری که در مدار مهارى و تنظیم شرکت میکنند اینتر نورون‌های Renshaw می‌باشند. که سبب recurrent inhibition و یا مهار بازگشتی نورون‌های حرکتی میشوند این نورون‌های واسطه با شاخه جانبی یا collateral نورون‌های حرکتی آلفا تحریک شده و با رهایی نور و ترانسمیتر مهارى Glycine آنها را مهار و انقباض ماهیچه را متوقف می‌کنند. این اینتر نورون‌ها می‌توانند اینتر نورون‌های Ia را مهار کنند و سبب عدم مهار یا disinhibition شوند. قابل یاد آوری است که اینتر نورون‌های Renshaw زیر نفوذ ورودی‌های نزولی از سطوح بالاتر CNS هستند. (Fig. 10 A,B)

Fig 10



### Recurrent Inhibition

A و B مکانیزم مهار بازگشتی

مشکلات حرکتی که در رابطه با آزردگی Lower Motor Neuron می باشند :

■ دیگر مواردی که سبب ناتوانی قوس رفلکس می شوند اختلال در اتصال عصب و عضله است مانند بیماری Bell's palsy که مراکز بالاتر سالم هستند ولی در نوعی از آن بعنوان مثال ویروس سبب عدم اتصال عصب و عضله ( فلج یکطرفه صورت ) می شود که از پس از پایان دوره فعالیت ویروس باز گذشت به وضعیت نرمال را داریم. برخی سموم مانند Currar و یا Botulium نیز در این سطح ماهیچه ها را فلج می کنند .

- فشار بر روی اعصاب حرکتی در اثر تورم دیسک مهره ها و یا غدد در کانال نخاعی ایجاد ضعف ماهیچه ای و همچنین تخریب نورون های حرکتی آلفا ( فلج اطفال ) سبب پارالیزی حرکتی می شود .
- در یک انقباض طولانی و به دنبال خستگی ماهیچه وضعیت متابولیک ماهیچه مختل شده و مهار انقباض پیش می آید .
- از دست رفتن حس پس از Spinal Shock و به دنبال آن از کار افتادگی نورون های حرکتی به علت نرسیدن اطلاعات حسی .
- مرگ برنامه ریزی شده نورون های حرکتی ( apoptosis ) در دهه هفتاد تا هشتاد سالگی کهنسالی که سبب وسعت Motor Unit در ثبت (EMG) Electromyogram میشود . الکترومایوگرافی پاسخ Motor Units را ثبت میکند و وسیله تشخیص مهمی برای نورولوژیست ها جهت بررسی عدم کارایی Motor Unit می باشد .

(بخش دوم از سیستم حرکتی)

## کورتکس حرکتی و کنترل حرکات ارادی

بخش های زیادی از مغز قادرند روی حرکات ما نفوذ کنند . این بخش ها با ایجاد ارتباط سینا پتیک با نورون های حرکتی در نخاع یا LMN حرکت را کنترل می کنند . این نقاط مراکز بالاتری از سیستم عصبی هستند که گروه های نورونی آنها با نام Upper Motor Neurons (UMN) در ساقه مغز و در کورتکس قرار دارند و با یکدیگر در ارتباط تنگاتنگ هستند و به میزان متفاوت در اعمال حرکتی شرکت دارند . این گروه های نورونی در مراکز حرکتی بالاتر بخصوص در ساقه مغز می توانند بسیاری حرکات اتوماتیک را کنترل کنند . مراکزی که در ساقه مغز بر روی حرکت نفوذ دارند بخشی در تشکیلات مشبک که نورون های آنها با نورون های حرکتی گاما در نخاع سیناپس میکنند و از طریق سیستم گاما و یا gamma loop توان انقباض یا tone ماهیچه ها را کنترل میکنند . از سیستم و ستیبولار یا تعادلی نیز با نورون های حرکتی گاما و آلفا بطور مستقیم سیناپس میکنند این ارتباط زیر نفوذ مهاری از مخچه می باشد . در صورت تخریب مخچه و عدم مهار بر روی مسیر تعادلی - نخاعی پدیده ای که رخ می دهد از نظر کلینیک با اهمیت و تحت عنوان alpha rigidity شناخته شده است . شرکت کورتکس حرکتی در حرکات اتوماتیک اندکی لازم است اهمیت کورتکس حرکتی با افزایش درجه ارادی کنترل حرکت افزایش می یابد . مسیر کنترل کورتکس حرکتی را pyramidal tract میگوییم و تمام هسته ها و مسیر های دیگر را که کما بیش درگیر کنترل حرکت هستند سیستم خارج هرمی یا "Extra Pyramidal System" می نامیم . این اصطلاح تعریف دقیق و معنی تعیین شده ای ندارد و امروزه در کلینیک نیز قابل استفاده نیست .

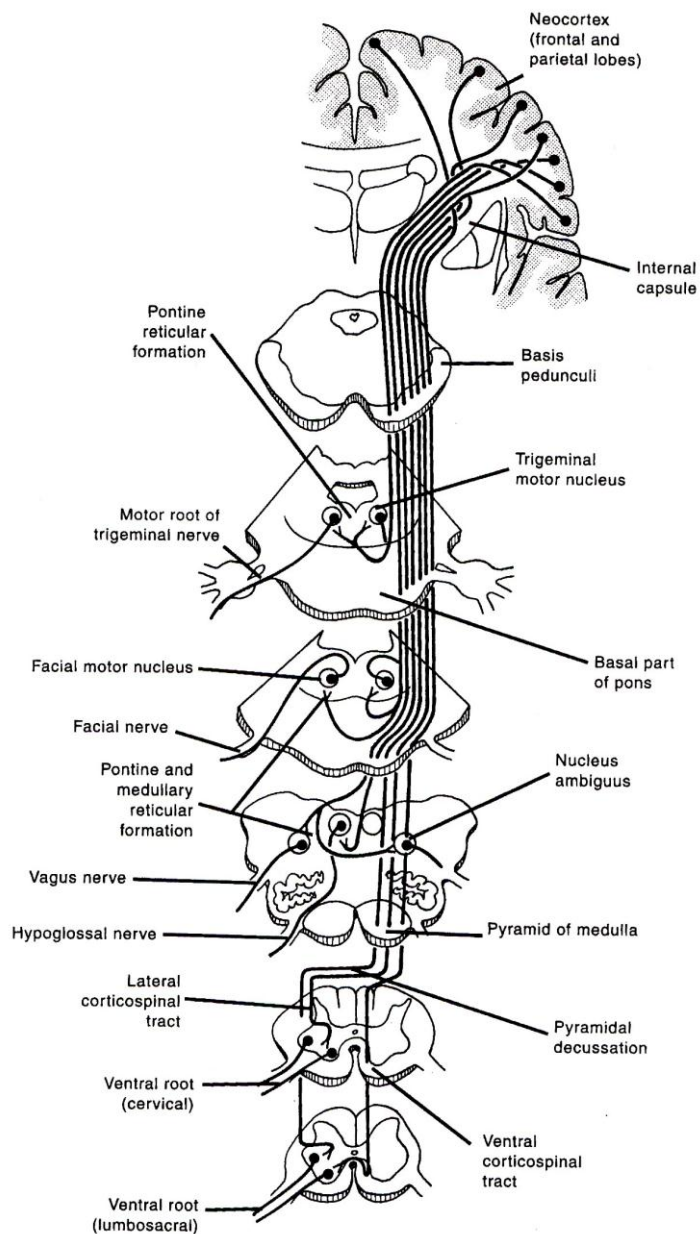
مسیر پیرامیدال موجودیت بسیار دقیقی دارد و میتواند بطور مجزا توجیه شود مسیر یا تراکت پیرامیدال اهمیت زیادی در ایجاد توان ما برای برقراری دقیق حرکات ارادی دارد . این تراکت اکسون نورون های است که جسم سلولی آنها در کورتکس مغز قرار دارد که اکسون آنها از طریق اینترنال کپسول، پا یک مغزی ، پونز و مدولا به نخاع می رسد . در انتهای مدولا ۸۵٪ آن به طرف مقابل رفته

(Cross) از لترال فونیکولوس ( بطور سوماتوتوپیک ) وارد بخش خاکستری نخاع شده و از طریق نورون های واسطه یا interneurons با نورون های حرکتی در شاخ قدامی سیناپس میکند و سبب انقباض ماهیچه ها میشود .

۱۵٪ بقیه بطور مستقیم وارد بخش قدامی شده و در سطح نخاع ضرب در کرده cross و با نورون حرکتی سیناپس میکند که به ماهیچه های تنه میروند . این مسیر Corticospinal هم گفته میشود . شاخه های جانبی این مسیر در سر راه خود در

ساقه مغز به هسته های حرکتی اعصاب زوج کranial رفته و با سیناپس با نورون های حرکتی این هسته ها سبب انقباض ماهیچه های مربوطه می شود. این مسیر را Corticobulbar یا Corticonuclear را نیز میگویند (Fig. 1).

Fig.1



Pyramidal tract

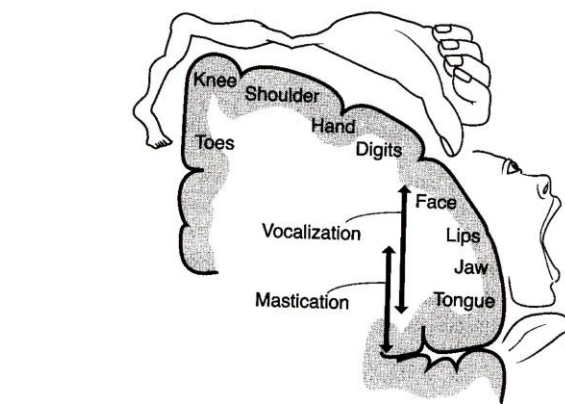
مسیر هرمی

مسیر مزبور عمدتاً بطرف مقابل و شاخه های جانبی آن به هسته حرکتی همان طرف نیز می‌رود. ضرب در شدن مسیر کورتیکواسپینال یا مغزی - نخاعی اساس کنترل حرکتی طرف مقابل بدن توسط مراکز بالاتر مغز است بنابراین نقاط حرکتی در طرف راست مغز کنترل ماهیچه های طرف چپ را بعهده دارند و بالعکس.

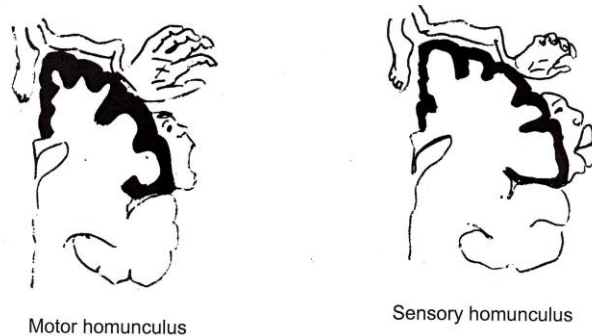
کورتکس حرکتی شامل ناحیه حرکتی اولیه Primary Motor area یا M1 ( ناحیه برودمن ) که ۳۰٪ از مسیر پیرامیدال را تشکیل می‌دهد و ۲٪ آن نورون های بزرگ بنام Betz از لایه ۵ کورتکس حرکتی هستند که بطور مستقیم با نورون های حرکتی سیناپس میکنند و در حرکات دست ها و پا ها با مهارت های ظریف بکار می‌رود.

با تحریک الکتریکی در آستانه پایین و انقباض ماهیچه ها در نقاط مختلف بدن نقشه بدن روی این ناحیه از مغز تعیین شده است (Fig.2) که مانند نقشه حسی بدن شکل بدن بر عکس است و سر و صورت و دست ها و انگشتان منطقه وسیعی را اشغال میکنند که بعلاوه مهارت انسان در بکار گیری حرکتی ماهیچه های این نقاط است و با هر تحریکی یک ماهیچه منقبض می‌شود در حالی که نواحی که جای کمتری اشغال میکنند یک تحریک سبب انقباض چند ماهیچه می‌شود. بعلاوه لایه سلولی در کورتکس حرکتی ضخامت بیشتری دارد (Fig.3). نورون ها در کورتکس حرکتی در یک وضعیت ستونی بطور مجزا برای کنترل نوعی از حرکت فعال میشوند (Fig.4). حدود ۳۰٪ دیگر از مسیر کورتیکواسپینال از نقاط مکمل و ضمیمه کورتکس حرکتی که نواحی Supplementary Motor area (SMA) و Premotor area (PMA) میباشند. وبقیه از لوب پرتپال می باشد (Fig.5).

Fig.2



همومونکولوس حرکتی Motor homunculus



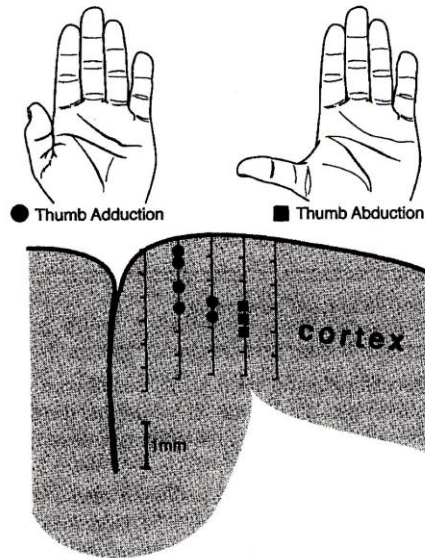
Comparison in cortical layer thickness

Fig 3



مقایسه ضخامت کورتکس حرکتی و حسی

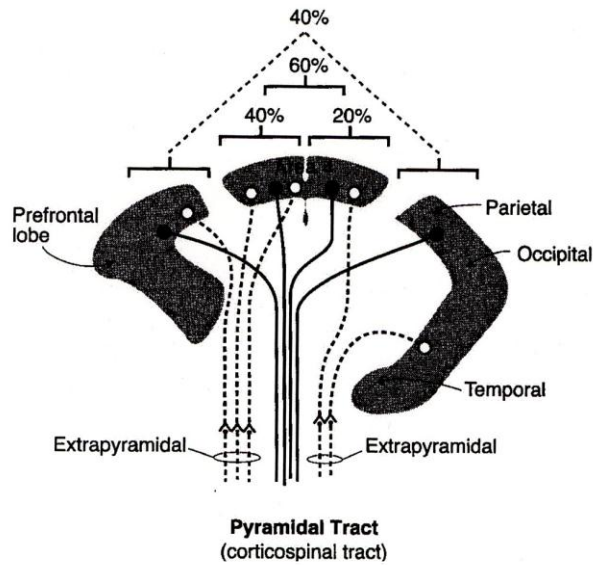
Fig.4



Columnar organization of thumb area

ساختار ستونی حرکات انگشت شصت دست در کورتکس حرکتی

Fig.5



ترکیب مسیر کورتکس - نخاع (مسیر هرمی)

## نواحی ضمیمه کورتکس حرکتی: (Fig. 6)

### : SMA

بخشی از ناحیه را تشکیل میدهد که بسطوح داخلی هم کشیده میشود. وضعیت بدن در سطح آن یک وضعیت سوماتوتروپیک نشان میدهد که با تحریک الکتریکی این ناحیه بدست می آید . در این ناحیه صورت در قسمت روسترال یا جلو و پاها در کودال یا عقب قرار دارند . نتیجه تحریک در طرف مقابل بدن پاسخ میدهد و با آگاهی از میل به انجام یک حرکت همراه است . افزایش جریان خون در طول مراحل مغزی برای اجرای یک حرکت در این ناحیه نشان داده شده است همچنین با آزمایش بر روی مغز میمون تخریب این ناحیه سبب از دست رفتن هماهنگی بین حرکات متفاوت دو دست در تصمیم و اجرای حرکت است .

### : PMA

- بخش بیشتری از ناحیه 6 برودمن را در کورتکس فرونتال اشغال میکند و بیشتر با نقاط مختلف ساقه مغز مرتبط است . پیشنهاد میشود که این بخش از کورتکس حرکتی مسئول کنترل جهت یابی بدن در شروع یک عمل حرکتی است مانند رسیدن و یا حرکت به طرف یک نقطه یا جسم . گفته میشود که این ناحیه خود زیر نفوذ ناحیه خلفی کورتکس آهیانه ای می باشد . تخریب این ناحیه سبب افزایش برخی از انواع رفلکس ها میشود . بطور کلی دو ناحیه فوق برنامه های لازم را برای مهارت در حرکات ارادی ایجاد می کند مثلاً وقتی که یک برنامه جدید برقرار میشود تا حرکت یاد گرفته شده از قبل را تغییر بدهد .

### : Frontal Eye Field

ناحیه ۸ برودمن در کنار ناحیه 6 است که بخش تحتانی آن حرکات ارادی چشم ها را کنترل می کند و تحریک الکتریکی آن سبب حرکت چشم ها به طرف مقابل می شود. تخریب آن سبب انحراف چشم ها به جهت ناحیه تخریب می شود. و بیمار نمی تواند با اراده چشم ها را به جهت مخالف ببرد .

### : Sensory Motor area

نوار هم پوشانی مرز کورتکس حسی و حرکتی است و یک تحریک حسی با پاسخ سریع حرکتی همراه است .

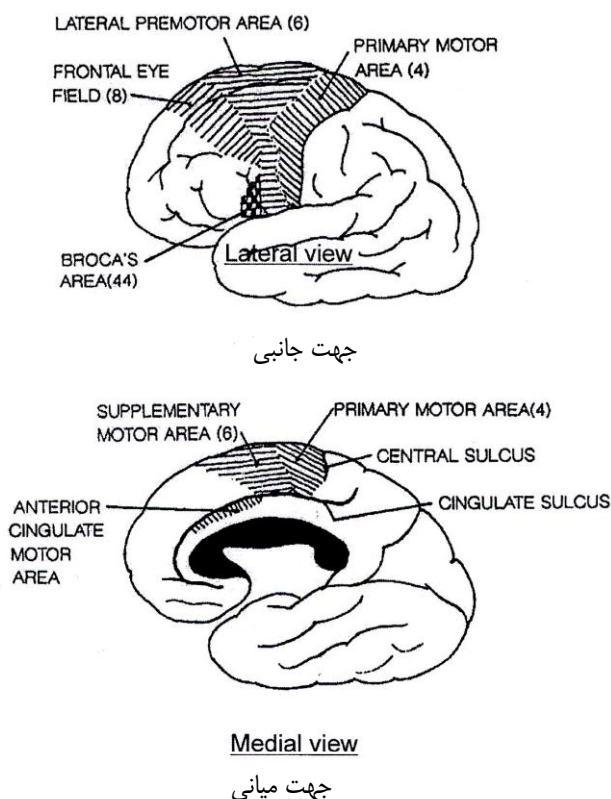
### : Mirror Neurons

نورون هائی هستند که با مشاهده حرکت بدون انجام حرکت در ناحیه PMA فعال می شوند و اساس یادگیری حرکتی را فراهم می کنند. یادآوری میشود که در سیناپس مسیر کورتیکور اسپانیال با نورون های حرکتی در نخاع و هسته های حرکتی در ساقه مغز نوروترانسمیتری که بکار میرود گلوتامات است و سیناپس تحریکی می باشد و نتیجه تحریک از طریق نورون های حرکتی که حاوی نوروترانسمیتر استیل کولین هستند انقباض ماهیچه و حرکت اهرم های استخوانی بدن می باشد .

Fig 6

نواحی حرکتی کورتکس

Motor areas



سمپتوم‌های که در نتیجه تخریب کورتکس حرکتی بوجود می‌آید عبارتند از :

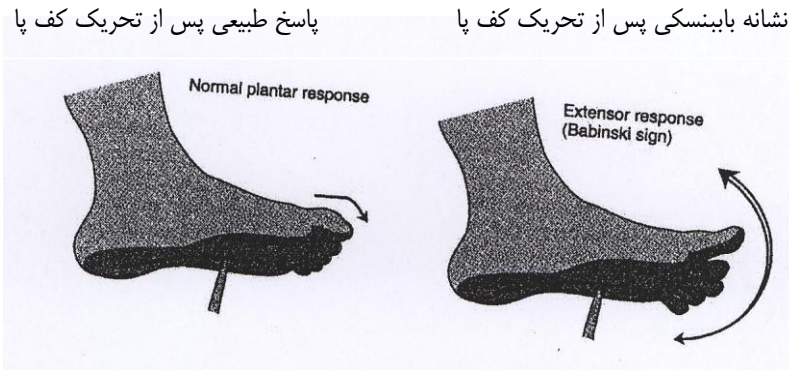
۱- در اثر صدمه به کورتکس حرکتی اولیه (M 1) که در واقع صدمه به Upper Motoneurons یا (UMN) پیش می‌آید، سندروم‌های تراکت پیرامیدال یا مسیر کورتیکو اسپینال است. این صدمات ممکن است در اثر ضربات، خونریزی‌های مربوط به سرخ‌رگ‌های مغزی ایجاد شود و اگر تخریب در بالای ضربدر پیرامید باشد نشانه‌های عوارض حرکتی در طرف مقابل به صدمه مشاهده می‌شود. عوارض حرکتی ایجاد شده شامل از دست دادن کنترل حرکات ارادی (paralysis) و درجات مختلف از ضعف ماهیچه‌ای (Paresis) که در رابطه با وسعت صدمه می‌باشد.

۲- افزایش tone ماهیچه‌ای Hypertonicity که پای درگیر دچار Extensor Hypertonus و دست درگیر دچار Flexor Hypertonus و در نتیجه fixed postures می‌شوند. این پدیده را spasticity و هم می‌گویند.

۳- Babinski Sign یا نشانه بابینسکی که در بررسی Plantar Reflex اگر بخش جانبی کف پا را با یک وسیله سخت آزرده کنیم در وضعیت نورمال انگشتان پا، بخصوص انگشت شصت جمع می‌شود. در حالیکه در

یک رفلکس غیر طبیعی ( Babinski ) انگشتان پا بخصوص شصت پا به طرف عقب رفته و حالت باد بزنی پیدا می کند ( Fig. 7 ) . البته مشاهده این وضعیت در کودکان زیر یکسال طبیعی است چون تکامل آن با کامل شدن میلین سازی اکسون های مسیر کورتیکواسپاینال همراه است .

Fig 7



۴- آسیب به مسیر کورتیکواسپاینال در زیر ضربدر پیرامید ، سبب علائم پارالیزی در همان طرف بدن ، از دست رفتن رفلکس knee jerk در پای درگیر و حرکات passive میشود .

۵- پس از آسیب به کورتکس حرکتی نتیجه صدمه به مسیر Corticobulbar سبب صدمه به حرکات در ماهیچه های تحتانی صورت در طرف مخالف به آسیب می شود . یاد آوری میشود که ماهیچه های بخش فوقانی صورت نورو ن های حرکتی مربوطه شان ورودی از کورتکس حرکتی دو طرف دریافت می کنند .

(بخش سوم از سیستم حرکتی)

## Basel Ganglia

### عقدۀ های قاعدۀ ای

اصطلاح عقدۀ های قاعدۀ ای به گروهی از هسته ها گفته میشود که در زیر کورتکس قرار دارند و نقش خاصی در حرکت دارند. امروزه مجموعه پنج ساختمان شناخته شده بنام هسته ای دم دار، پوتامن و گلبوس پالیدوس در جلوی مغز، هسته ساب تالامیک در دیانسفال و جسم سیاه (نیگرا) در ساقه مغز بعنوان یک سیستم حرکتی ضمیمه می باشد که خروجی های آن با هسته های حرکتی در ساقه مغز و نخاع مرتبط نیست بلکه سیگنالها را از کورتکس دریافت می کند و از طریق تالاموس به کورتکس حرکتی باز میگرداند تا در حرکت اعمال شود. در واقع فرمان های حرکتی قبل از اجرا در سیستم عقدۀ های قاعدۀ ای پردازش میشود. سپس از طریق کورتکس حرکتی اولیه اجرا میشود و این سیستم بطور غیر مستقیم در حرکت اثر میگذارد. بعلاوه تفاوت در نوع اختلالات حرکتی که در اثر عدم کارائی این سیستم اجرا میشود، همان طور که قبلاً گفته شد در کلینیک این اختلالات را مربوط به سیستم خارج هرمی Extrapiramidal میدانند هر چند که این اصطلاح چندان صحیح نمی باشد ولی برای متفاوت بودن آن از اختلالات سیستم هرمی Pyramidal می باشد که معمولاً paralysis و paresis می باشد.

مجموعه عقدۀ های قاعدۀ ای علاوه بر نقش تعدیلی در حرکت، اخیراً نشان داده شده است که در اعمال غیر حرکتی کورتکس نیز نقش تعدیلی و تنظیمی دارد بنابراین تخریب عقدۀ های قاعدۀ ای سمپتوم های مهم دیگری علاوه بر اختلالات حرکتی را ایجاد می کند.

چگونگی عملکرد عقدۀ های قاعدۀ ای بر حرکت بطور نرمال بسیار مهم است در حالیکه تخریب هر یک از ترکیبات آن سبب بیماریهای مشخص و شناخته شده ای میشود که تحت عنوان حرکات غیر قابل کنترل و غیر ارادی می باشد. بنابراین برای شناخت مکانیزم این بیماریها و نقش عقدۀ های قاعدۀ ای در سیستم حرکتی اطلاعات بدست آمده از روش های مختلف تحقیقاتی در مورد ارتباطات ورودی و خروجی هسته های تشکیل دهنده عقدۀ های قاعدۀ ای و محتویات نوروترانسمیتری آنها می تواند راهگشای جایگزین های در مانی باشد.

ورودی اطلاعاتی مهم به استریاتوم (هسته دم دار پوتامن) از کورتکس می باشد. این ورودی تحریکی و حاوی نوروترانسمیتر گلوتامات می باشد. این ارتباط توپوگرافیک است و نقاط مختلف کورتکس حرکتی به پوتامن مرتبط می شود در حالیکه هسته دم دار از frontal eye field و نقاط cognitive ضمیمه کورتکس در رابطه با حرکت آوران دریافت میکند. بنابراین این اطلاعات ورودی در تنظیم اعمال شناختی همراه با حرکات چشمها شرکت دارد. ورودی اطلاعاتی مهم دیگری که استریاتوم دریافت میکند از هسته های اینترالامینار (در بخش میانی) و غیر اختصاصی تالاموس می باشد که با ترتیب مشخص این آوران ها نیز با نورون های پوتامن سیناپس می کند.

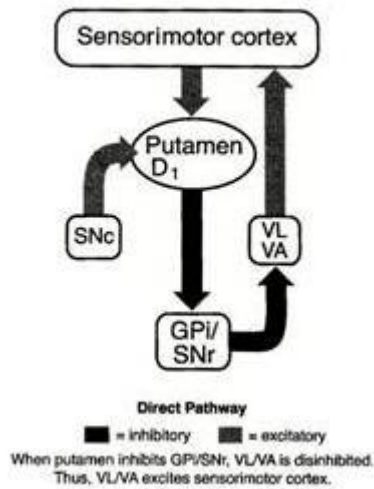
ارتباط مهم دیگری که به آن باید پردازیم ارتباط بینابینی ترکیبات مجموعه عقدۀ های قاعدۀ ای می باشند:

#### ۱- مسیر دو پامینرژیک از جسم سیاه به استراتوم:

اثرات فیزیولوژیک این ارتباط براساس گیرنده های دو پامینی D1 و D2 بر روی نورون های استریاتوم می باشد. بدین ترتیب که آوران جسم سیاه (SNe) در سیناپس با نورون های حاوی گیرنده D1 تحریکی و در سیناپس با نورون های حاوی گیرنده های D2 مهار می باشد (Fig. 1,2).



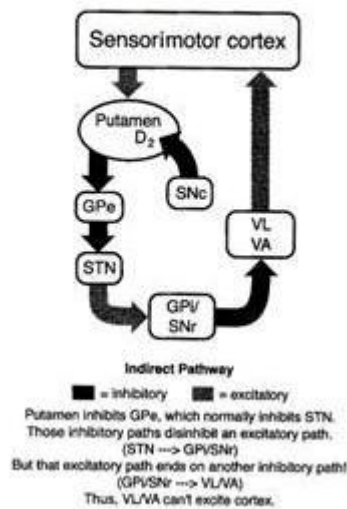
Fig.1



مسیر مستقیم جسم سیاه به استریاتوم تحریری  
 - زمانیکه پوتامن گلبوس پالیروس و بخش مشبک جسم سیاه را مهار می کند، بخش حرکتی تالاموس نیز مهار می شود. بنابراین بخش حرکتی تالاموس کورتکس حسی حرکتی را تحریک می کند.

Fig.2

The Nigrostriatal and Mesolimbic Dopamine Tracts



مسیر غیرمستقیم جسم سیاه به استریاتوم  
 پوتامن گلبوس پالیروس را مهار می کند که خود هسته ساب تالامیک را مهار می کند. بنابراین مسیرهای مهارتی سبب عدم مهارت یک مسیر تحریری می شوند. مسیر تحریری نیز مسیر مهارتی دیگری را فعال می کند.

۲- ارتباط هسته ساب تالامیک با گلبوس پالیروس تحریری (+) و دارای نوروترانسمیتر (گلوتامات) و بالعکس مسیر برگشت از گلبوس پالیروس به هسته ساب تالامیک مهارتی (-) و دارای نوروترانسمیتر (گابا) می باشد.

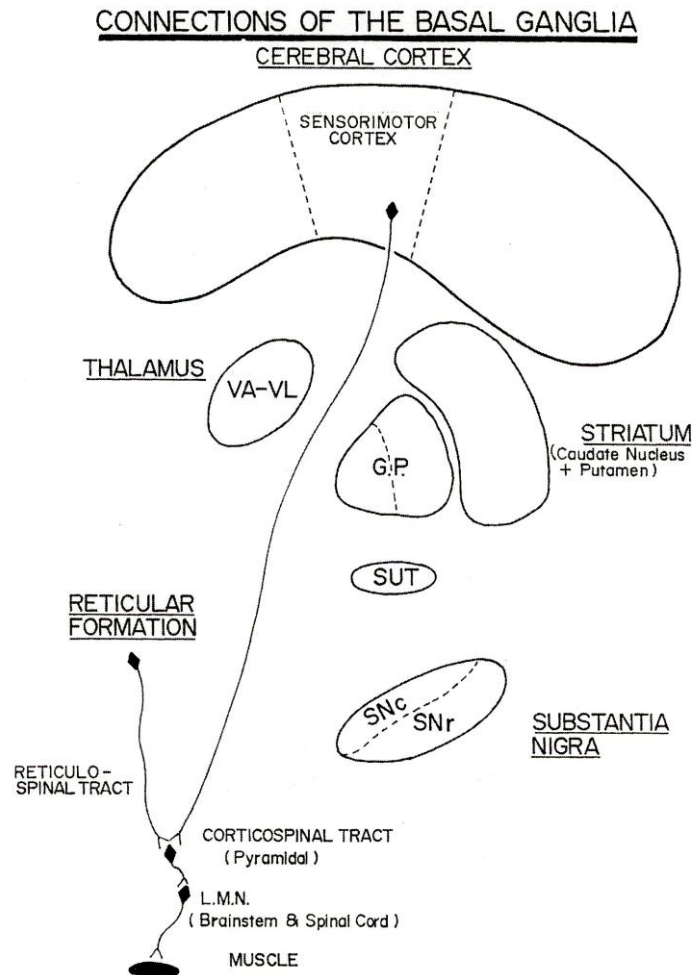
۳- خروجی از گلبوس پالیدوس به تالاموس مهار ارتباط تحریکی تالاموس به کورتکس حرکتی میباشد. با توجه با اینکه این عمل مهاری از گلبوس پالیدوس تحت نفوذ استریاتوم خود نیز مهار میشود. یادآوری میشود هسته های حرکتی VA-VL در تالاموس در این ارتباط شرکت دارند. و عمل مهاری از گلبوس پالیدوس توسط هسته سابتالامیک تحریک میشود تا عمل مهاری خود را اجرا کند.

۴- مسیر تحریکی از این هسته های تالاموس به کورتکس با ارتباط مهاری از بخش مشبک جسم سیاه به این هسته ها نیز مهار میشود.

(Fig.3) بخش های مختلف این ارتباطات را نشان میدهد.

Fig.3

ارتباطات عقده های قاعده ای



با از دست رفتن ورودی های مهاری از جسم سیاه به استریاتوم عمل مهاری استریاتوم بر روی هسته های حرکتی VA-VL تالاموس افزایش میابد و نتیجه پاتوفیزیولوژیک آن **بیماری پارکینسون** می باشد.

شناخت این ارتباط و نحوه عمل گیرنده های D1 و D2 و دیگر گیرنده هایی که به تازگی کشف شده اند در یافتن درمان های فارماکولوژیک کمک بزرگی کرده است .

استریاترم حاوی اینترنورون های کولینرژیک است که ارتباطات تحریکی با نورون های حاوی گابا در استریاتوم دارند به همین جهت دارو های موثر بر سیستم کولینرژیک نیز در درمان اختلالات ناشی از عقده های قاعده ای و بخصوص بیماری پارکینسون استفاده مفید دارند .

بطور کلی اختلالات حرکتی در سیستم عقده های قاعده ای و با توجه به نشانه های کلینیکی آن به دو رده تقسیم بندی میشوند

### . Hypokinetic و Hyperkinetic :

— رایج ترین بیماری این سیستم پارکینسون است که در اثر از بین رفتن نورون های ملانین دار در جسم سیاه می باشد . حرکات ارادی مشکل در شروع دارند **akinesia** و پس از شروع کند و کوتاه هستند **bradykinesia** همراه با از بین رفتن حرکات صورت **mask** ، افزایش **resting tone** ماهیچه (**rigidity**) و بعد ریتمیک **tremor** یا لرزش در حال استراحت که در ثبت **EMG** از این بیماران بین ۶-۴ بار در ثانیه میباشد که متفاوت است از دیگر لرزش های که ممکن است در اثر اختلالات سیستم های دیگر بدن ایجاد شود .

— بیماری **Chorea Huntington** در اثر تخریب مسیر مهاری از استریاتوم به جسم سیاه است . نورون های حاوی **GABA** در هسته دم دار و پوتامن از بین میروند . این بیماری ارثی با ژن شناخته شده ، از دهه سوم تا چهارم زندگی تظاهر آن شروع میشود . حرکات پرشی و سریع صورت ، دست ها و پا ها همراه با حرکات غیر ارادی پیچ و تاب در حالت استراحت می باشد .

— بیماری **Athetosis** اعمال حرکتی نا بجا ولی پیوسته و تکراری که در اثر تخریب هسته عدسی می باشد .  
— بیماری حرکتی **Ballism** فرم شدید بیماری **Chorea** می باشد و اغلب با کشیده شدن و حرکات نا منظم پا ها همراه است . این بیماری در اثر تخریب هسته ساب تالاموس طرف مقابل است که در این حالت بیماری را **Hemiballism** گویند . حرکات غیر قابل کنترل در اثر از دست رفتن ارتباط تحریکی هسته ساب تالامیک با گلبوس پالیدوس که حاوی نوروترانسیتر گلوتامات می باشد ایجاد می شود .

■ انواع حرکات **stereotyped** یا کلیشه ای ، بدون هدف و بطور اتفاقی پیش می آید و تحت عنوان **Tics** شناخته شده و با درمان های داروی و روان درمانی قابل کنترل می باشد .

در بیماریهای حرکتی ناشی از اختلال در سیستم عقده های قاعده ای درمان موثر تنها در بیماری پارکینسون می باشد که با استفاده از داروی **L-Dopa** که از **BBB** عبور میکند و سنتز دوپامین را در مغز انجام میدهد . با تحمل عوارض جانبی از نظر کنترل بیماری این دارو ها قابل توجه می باشند . و تحقیقات وسیعی در زمینه پارکینسون را سبب شده اند . پیوند بافت جنینی جسم سیاه در استریاترم جهت تامین ترشح دوپامین و ژن درمانی از دیگر دیدگاه های درمانی آینده در پارکینسون می باشد .

آنچه نتایج تحقیقاتی تاکنون از نقش بازال گانگلیا در وضعیت نرمال حرکت نشان می دهد این است که در حلقه ارتباطی عقده های قاعده ای با کورتکس حرکتی و حسی این سیستم در برنامه ریزی حرکتی همراه با دقت و مهارت شرکت دارد مانند پرتاب توپ در سبد ( بسکتبال ) یا قیچی کردن با حدود و خطوط مشخص ولی بخاطر داشته باشیم که فرمان حرکت و برنامه حرکت در عقده های قاعده ای انجام نمی شود .

(بخش چهارم از سیستم حرکتی)

## مخچه CEREBELLUM

با اینکه مخچه ورودی های اطلاعاتی بسیاری از گیرنده های حسی دریافت میکند ولی دومین مدار بزرگ کنترل حرکت بعد از کورتکس حرکتی می باشد. این کنترل با نقشه و فرم حرکت، اجرای حرکت، تطابق حرکت و یادگیری حرکت در ارتباط است. همچنین وظیفه مخچه در ارتباط با کنترل Posture (وضعیت) Balance (تعادل) و حرکات چشم برای نگهداری تعادل است.

تصحیح اجرای حرکت، زمان بندی و یادگیری حرکات همراه با تنظیم حرکات دست ها و پاها از دیگر وظایف مهم مخچه می باشد.

### نحوه کار مخچه:

مخچه خروجی های کورتکس حرکتی را کنترل میکند و یک تصحیح کننده بین کورتکس حرکتی و نورون های اجرائی است. وقتی یک اشتباه را تشخیص میدهد، با فرستادن سیگنال به نواحی حرکتی در ساقه مغز و کورتکس آن را تصحیح می کند. ورودی به مخچه از کورتکس، هسته های جلوی مغز و نخاع است. اطلاعات در مورد برنامه حرکت از طریق شاخه های جانبی نورون های کورتکس موتور و پری موتور به مخچه میرسد. در این مسیر اطلاعات ابتدا به هسته های پونز رله میشود و همچنین هسته های قرمز، هسته های وستبولار و تشکیلات مشبک. آداینه کردن انجام حرکت یا یادگیری حرکت از طریق مسیر هسته زیتون تحتانی Inferior Olive به مخچه اجرا میشود.

### تقسیم بندی های فانکشنال مخچه:

#### مخچه و مسیر ارتباطی آن به سه بخش فانکشنال تقسیم میشود:

#### ۱- Vestibulocerebellum (archicerebellum) و کنترل تعادل (Fig.1)

لوب فولوکونودولار مخچه از هسته های وستیبولار آوران دریافت می کند. این اطلاعات درباره موقعیت سر و شتاب همراه با اطلاعات بینایی می باشد.

مخچه در ارتباطش با هسته های وستیبولار این هسته ها را مهار میکند و تعادل حرکت سر و چشم ها در تناسب حرکتی بین تنه و اندام برقرار می کند. اختلالات این سیستم موجب ataxia و عدم تعادل و همچنین Nystagmus مخچه ای میشود.

۲- اسپینوسریبه لوم Spinocerebellum (Paleocerebellum): کنترل وضعیت و گام برداشتن در رابطه با بخش آنتریور مخچه است و شامل ورمیس و بخش های نیمکره کناری آن میشود (پاراورمیس). ورودی اصلی آن از مسیر Spinocerubellum (دورسال و انترال) می باشد.

مسیر دورسال از همان طرف ipsilateral صعود میکند و یک اطلاعات برگشتی در مورد انجام حرکت را به مخچه میرساند. تراکت و انترال در سطح نخاع کراس می کند و در کراس مجدد پس از عبور از پا یک فوقانی باز به کورتکس مخچه در لوب آنتریور (قدامی) میرود و اطلاعات خروجی از مخچه (بخش ورمیس) به هسته ای fastigial و از آنجا به هسته های وستیبولار و هسته های قرمز میرود که در تنظیم و تصحیح وضعیت پاها در موقع گام برداشتن نقش دارد.

خروجی از هسته های globose و emboliform از طریق پایک فوقانی مخچه به هسته ای قرمز طرف مقابل و سپس هسته های VA-VL ( هسته های حرکتی ) در تالاموس رفته که از آنجا خروجی ها با کورتکس حرکتی مقابل سیناپس می کند. در این بخش ابتدا خروجی از هسته های حرکتی تالاموس به نقاط PMA و SMA و سپس به کورتکس حرکتی اولیه M1 می رود که در تصحیح و تنظیم مداوم در طول اجرای حرکت بخصوص دست ها بکار می رود. اختلالات این بخش سبب gait ataxia میشود.

### Cerebrocerebellum-3 یا (Neocerebellum) و کنترل حرکات ارادی :

افزایش رشد تکاملی نئوسریبه لوم در رابطه با رشد نیمکره های مغز است. و کورتکس مخچه از طریق هسته های دندانان ای با هسته های حرکتی VA-VL تالاموس سیناپس میکند و از آنجا با کورتکس حرکتی و نواحی PMA و SMA آن. این مسیر نه تنها در کنترل حرکت بلکه در شناخت و توجه و درک حرکت شرکت دارد. مخچه علاوه بر کورتکس حرکتی با دیگر نواحی کورتکس هم مرتبط میشود که در گیر صحبت کردن، یادگیری و دیگر اعمال پیچیده کورتکس مغز است. در مدارارتباطی مخ و مخچه، مخچه ورودی از نواحی کورتیکال از طریق هسته های پونز پس از ضربدر دریافت می کند ( طرف مقابل ).

و از طریق هسته های دندانان ای - تالاموس - کورتکس حرکتی پری موتور این مدار بسته می شود. این مدار در فرم شروع، برنامه ریزی، و زمان بندی اعمال حرکتی نقش مهمی دارد. همچنین بخصوص در جهت یابی، الگوی سرعت و قدرت حرکت در دست ها و پاها اهمیت دارد. در Fig.2 مسیر اوران و وبران مخچه ای از طریق پایک های مخچه نشان داده شده است.

Fig.1

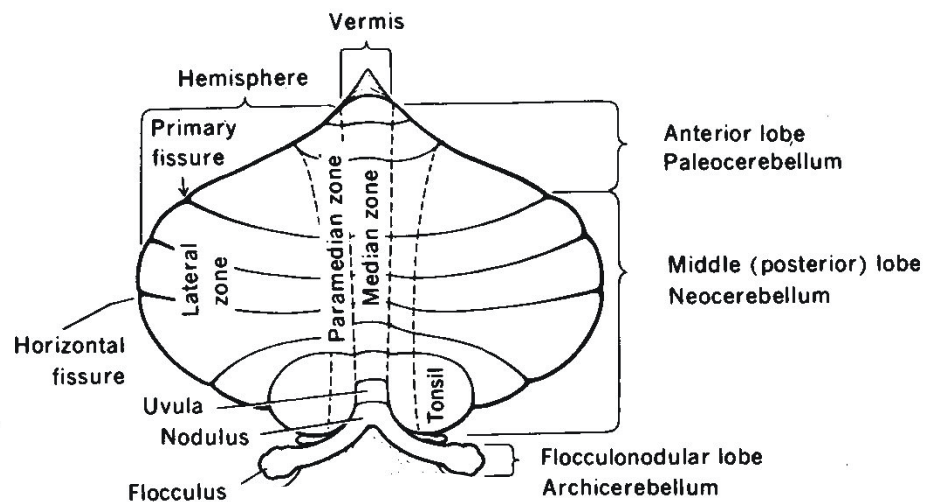
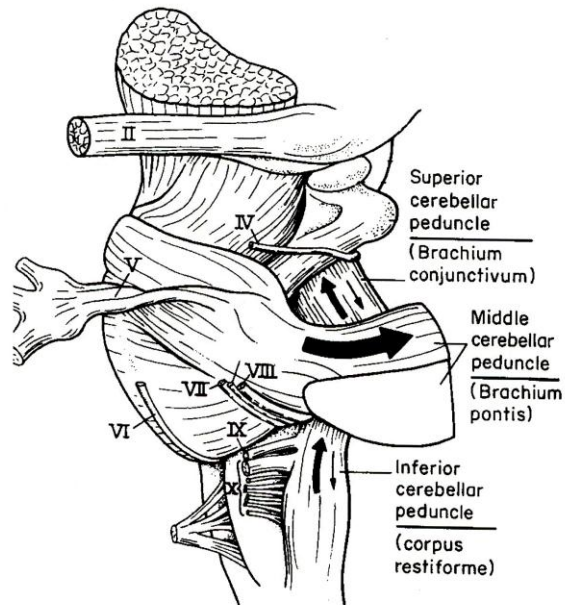


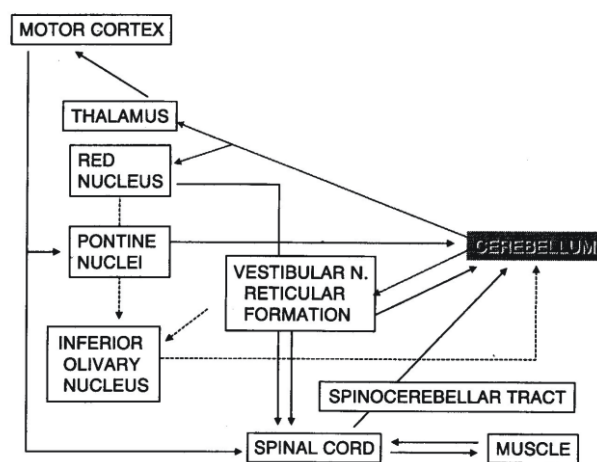


Fig.2



ورودی و خروجی اطلاعات مخچه ای از طریق پایکهای آن

همچنین نخوه ارتباط سیناپتیک آوران ها به کورتکس مخچه و خروجی مهاری از کورتکس مخچه به هسته های عمقی مخچه در (Fig.4) مشاهده میشود.



مدار کنترل مخچه ای حرکت

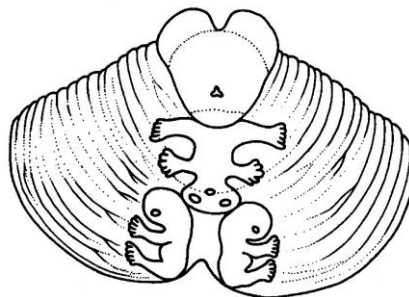
- فرمان های حرکتی که از کورتکس حرکتی (مستقیم) و ساقه مغز (غیر مستقیم) به LMN میرسد در مسیر خود به مخچه نیز مخابره میشود و سپس بر اساس اطلاعاتی که از مسیر نخاعی - مخچه ای (feed back) به مخچه میرسد مقیاس های حرکتی قبل از اجراء در مخچه پردازش می شود.

- ارتباط فرمان های حرکتی از کورتکس مغز به مخچه از طریق هسته های قاعده پونز برقرار میشود .
- هسته های ساقه مغز مستقیماً با مخچه مرتبط می شوند . خروجی حرکتی از مخچه مستقیماً به هسته های ساقه مغز و از طریق بخش های حرکتی تالاموس به کورتکس PMA پس از پردازش میرسد .
- ارتباط کورتکس حرکتی مغز و مخچه به طرف مقابل تقاطع دارد . بعنوان مثال کنترل حرکتی دست ها توسط کورتکس حرکتی طرف مقابل و مخچه همان طرف کنترل می شود .

همانند کورتکس حرکتی و حسی که نقشه بدن روی آن بطور سوماتوپیک مشخص می شود ، بر روی مخچه هم با تحریک نقاط مختلف بدن نقشه آن روی مخچه ترسیم می شود . یک آدمک در لوب آنتریور که دست ها و پا ها در دو طرف به سمت نیمکره ها و سر در جهت خلفی قرار دارد (Fig.3A). اگر نیمکره چپ خراب شود اختلال در عضلات سمت چپ و تعادل به طرف چپ مختل می شود . اگر ورآیس تخریب شود تعادل در جهت جلو به عقب مختل می شود . نقشه بدن در لوب خلفی بدین ترتیب است که سر آدمک بالا و پا ها پایین هستند (posture) (Fig.3B) .

Fig.3

A



Upper surface of cerebellum showing position of somatotopic maps.

موقعیت نقشه بدن در سطح فوقانی مخچه

B

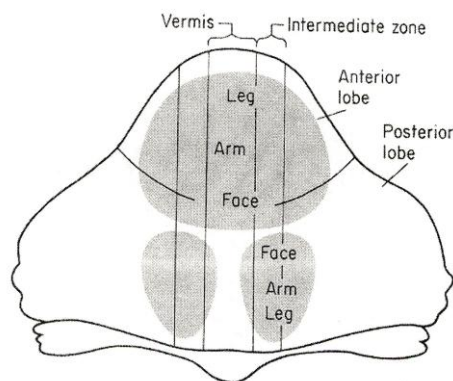
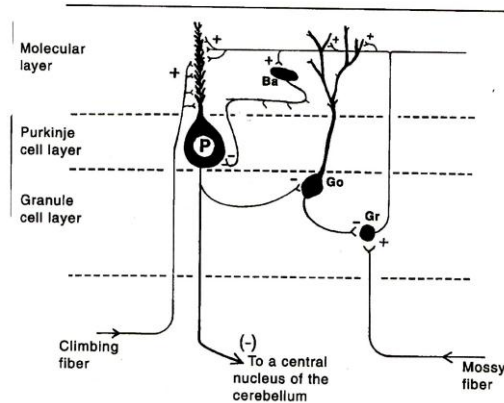


Fig.4



### Cerebellar Cortex afferents & efferent

آوران ها و وابران از کورتکس مخچه

#### علائم سمپتوم های مخچه ای

- Hypotonia ضعف در قدرت ماهیچه ( Tone )
- Hypometria عدم به هدف رساندن یک حرکت
- Ataxia عدم استقامت و توازن حرکت ، تاخیر در شروع و پایان حرکات ، خطا در نیروی حرکت که به آن **dysmetria** ( Fig 5 A , C ) گفته می شود . و خطا در میزان نظم حرکت
- Ataxic gait مانند یک فرد مست راه رفتن ( شکل ۵ - B )
- Decomposition بی ترکیبی در زمان بندی و سکانس های حرکتی در مفاصل
- Tremor لرزش های که در اثر صدمه به مخچه در حالت انجام حرکت پیش می آید و با لرزش پارکینسونی که در حالت استراحت مشاهده میشود متفاوت است .

در رابطه با نقاط صدمه مخچه ای این نکات مهم هستند :

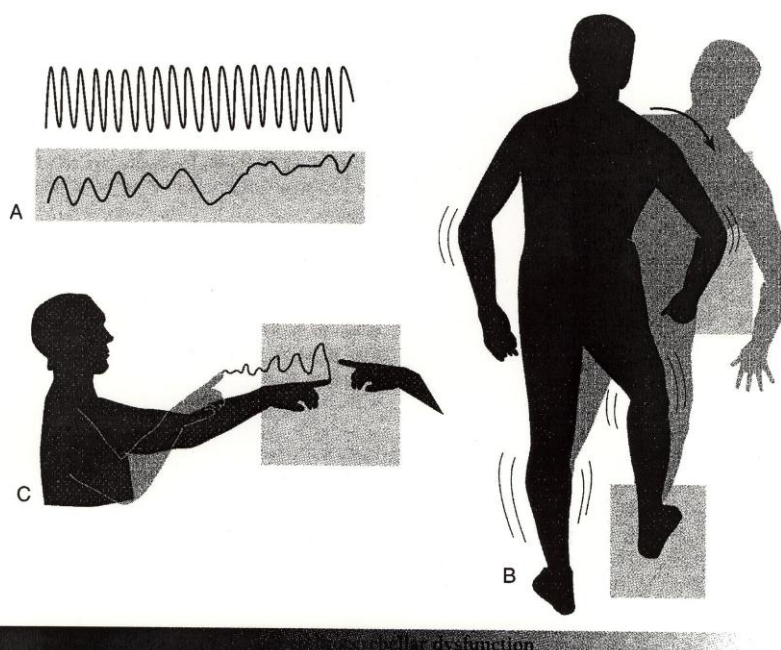
- ۱- تخریب یک طرف مخچه نشانه ای آن در همان طرف بدن مشاهده میشود که بعلت ضربدر دوباره مدار کورتیکال مخچه می باشد
- ۲- بعلت نقشه سوماتوتوپیک مسیر نخاعی مخچه ای ، صدمه به خط وسط مخچه ماهیچه های محوری را درگیر می کند و تخریب جانبی ماهیچه های دست ها و پاها را درگیر می کند .
- ۳- تخریب لوب فولو کولونودولار سبب اختلال در تعادل و Nystagmus که اختلال در رفلکس تعادلی - چشمی است .

۴- تخریب لوب نخاعی - مخچه ای ماهیچه های تنه را در گیر می کند و با اختلال در کنترل ماهیچه های صورت اشکال در صحبت کردن نیز ایجاد می کند .

۵- تخریب در لوب نئوسریه لوم سبب تاخیر در شروع و پایان حرکت ، لرزش در زمان تکمیل حرکت است و بی ترکیبی حرکتی می شود .

نکته قابل توجه در صدمات مخچه ای اینست که بهبود قابل ملاحظه ای بخصوص در مهارت های حرکتی پیش می آید در حالیکه کمبود های حرکتی پیچیده و عدم انجام حرکات یاد گرفته شده اغلب ماندگار است .

Fig.5

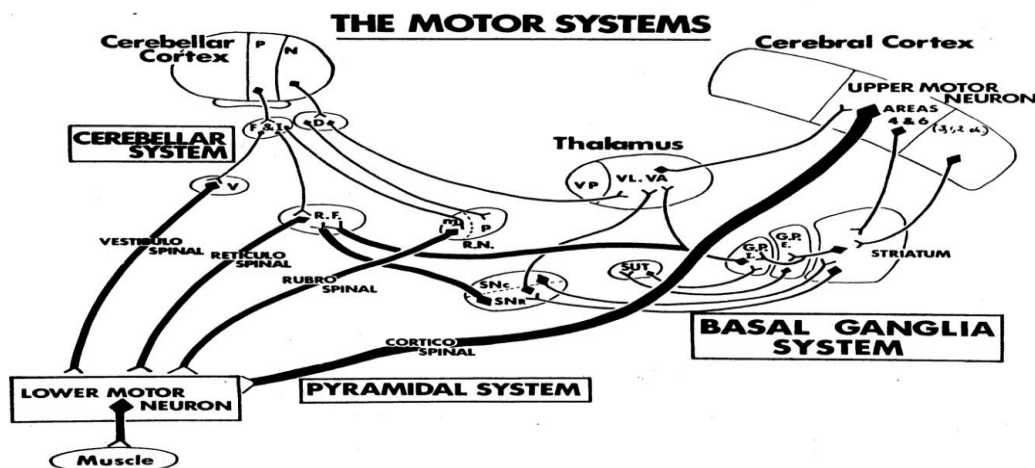


**A.** Position of a hand during rapid alternating pronation and supination. The *upper record* is from a normal person, the *bottom* from one with a cerebellar lesion. **B.** The lack of coordination caused by cerebellar lesions may be revealed by a wide-based staggering gait with a tendency to fall toward the side of the lesion. **C.** People who have cerebellar lesions have great difficulty accurately reaching toward a target. The deviations become greater as the motor act progresses.

A - موقعیت دست در زمان حرکات سریع - ثبت فوقانی از یک فرد سالم و ثبت تحتانی از فردی که مخچه اش صدمه دیده است گرفته شده است.

B - عدم هماهنگی حرکتی بعلت صدمه به مخچه که سبب گشاد راه رفتن فرد و تمایل به خم شدن در جهت بخش صدمه دیده مخچه را در مقایسه با فرد سالم نشان می دهد.

C- افرادی که مخچه صدمه دیده دارند انحراف و مشکل حرکتی در رسیدن به یک هدف را نشان می دهند.



در پایان اشاره میشود که با آنکه در مطالعه سیستم حرکتی بخش های مختلف این سیستم را جداگانه بررسی کردیم ولی در اجرای ساده ترین حرکت تمامی اجزاء این سیستم شرکت دارند که ارتباط آنها در مجموعه زیر مشاهده میشود.

### مکانیسم های بیدار کننده، خواب و فعالیت الکتریکی مغز

#### مقدمه

بیشتر راه های عصبی مختلف که قبلاً شرح داده شده اند ایمپالس ها را از اندام های حسی از طریق سه یا چهار سیناپس نورونی به کانون های خاصی در قشر مغز رله می کنند. این ایمپالس ها مسئول درک و تعیین محل احساس های مرتبط با آن حس هستند. ایمپالس ها در این سیستم ها همچنین از طریق شاخه های جانبی به سیستم فعال کننده مشبک (RAS=Reticular Activating System) در تشکیلات مشبک تنه مغزی فرستاده می شوند. فعالیت این سیستم حالت هوشیاری، خواب و بیداری و آگاهی و درک حس ها را امکانپذیر می سازد. این فصل در خصوص عملکرد این سیستم ها و ارتباط بین وضعیت های رفتاری و الکتروانسفالو گرام می باشد.

#### تشکیلات مشبک Reticular formation

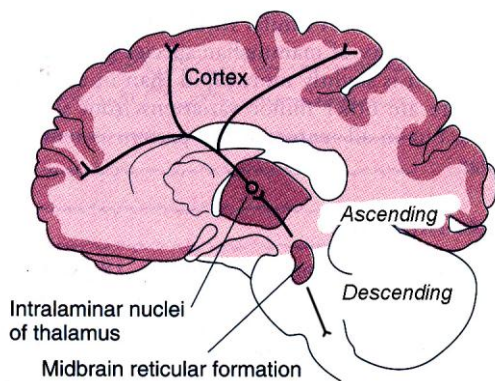
تشکیلات مشبک که از نظر فیلوژنتیک هسته مشبک قدیمی مغز است، بخش میانی قسمتی قدامی یا شکمی بصل النخاع و مغز میانی را اشغال می کند. تشکیلات مشبک از لحاظ تشریحی، از توده ها و فیبرهای عصبی مختلف با اعمال متفاوت تشکیل شده است. بعنوان مثال، نورون های این ناحیه دارای جسم سلولی و فیبرهای سروتونرژیک، نورآدرنرژیک و آدرنرژیک است. همچنین دارای نواحی بسیاری است که در ارتباط با تنظیم ضربان قلب، فشار خون و تنفس می باشد و در فصل های مربوط به خود مورد بحث قرار گرفته اند. برخی از فیبرهای پائین رونده از این ناحیه انتقال در مسیرهای حسی واقع در نخاع شوکی را مهار می کنند. علاوه بر آن نواحی مختلف مشبک و مسیرهای که از آنها منشا می گیرند نیز در ارتباط با سختی عضلانی (Spasticity) و رفلکس های کششی می باشند.

#### سیستم فعال کننده مشبک

سیستم فعال کننده مشبک یک مسیر عصبی پیچیده چند سیناپسی است. شاخه های جانبی نه تنها از مسیرهای حسی بلند بالا رونده بلکه همچنین سیستم های شنوایی، بینایی، بویایی و عصب سه قلو روی آن متقارب می شوند. پیچیدگی شبکه نورونی و تقارب شدید فیبرها در آن، هر گونه اختصاصی بودن نوع حس ها را از بین می برد و بیشتر نورون های مشبک به طور یکسان



بوسیله محرک های حسی مختلف تحریک می شوند. بنابراین، این سیستم غیر اختصاصی است در حالیکه مسیرهای عصبی حسی کلاسیک از این نظر اختصاصی هستند که فیبرهای موجود در آنها فقط بوسیله یک نوع محرک حسی فعال می گردند. بخشی از سیستم فعال کننده مشبک از کنار تالاموس گذشته و در قشر مغز منتشر می شود. بخش دیگری از سیستم فعال کننده مشبک در هسته های داخل تیغه ای تالاموس و هسته های مربوط به آن ختم می شود و از این هسته ها بطور منتشر و غیر اختصاصی در تماس با نئوکورتکس قرار می گیرد (شکل ۱).



شکل ۱: این دیاگرام سیستم مشبک بالارو در مغز میانی و ارتباطات آن با هسته های میان تیغه ای تالاموس و خروجی از این هسته ها به بسیاری از نقاط قشر مغز را در انسان نشان می دهد.

## تالاموس و قشر مغز

### هسته های تالاموسی

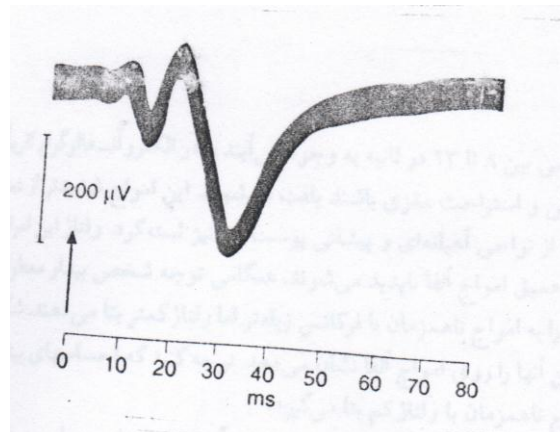
تالاموس را از نظر تکامل و منطقه بندی می توان به سه بخش تقسیم کرد: اپی تالاموس، تالاموس پشتی یا خلفی و تالاموس شکمی یا قدامی. اپی تالاموس دارای ارتباطاتی با سیستم بویایی می باشد، محل تصویر شدن و اعمال تالاموس شکمی مشخص نشده اند. تالاموس پشتی را می توان به هسته هایی که بطور منتشر به تمامی نئوکورتکس و هسته هایی که به قسمت های محدود و مجزای ویژه ای از نئوکورتکس و سیستم لیمبیک مرتبط می باشند تقسیم کرد. هسته هایی که با کلیه قسمت های نئوکورتکس ارتباط دارند هسته های خط وسط و داخل تیغه ای هستند. این هسته ها مجموعاً هسته هایی تصویر شونده غیر اختصاصی نامیده می شوند. این هسته ها مسیرهای ورودی خود را از سیستم فعال کننده مشبک دریافت و ایمپالس های مسئول پاسخ منتشر ثانویه و اثر مهار کننده فعالیت سیستم مشبک (به زیر مراجعه شود) از طریق این هسته ها رله می شوند. هسته های خلفی که در نواحی اختصاصی تصویر می شوند را می توان به سه گروه تقسیم کرد: هسته های رله کننده حسی اختصاصی، هسته هایی که با مکانیسم های کنترلی محیط بر، و هسته هایی که با اعمال جمع بندی کننده پیچیده سر و کار دارند. هسته های رله کننده حسی اختصاصی شامل اجسام زانویی داخلی و خارجی (میانی و جانبی) که ایمپالس های شنوایی و بینایی را به قشرهای شنوایی و بینایی و مجموعه هسته های شکمی قاعده ای (Ventricular) اطلاعات مربوط به حس های پیکری را به شکنج خلف مرکزی (Post central gyrus) قشر مغز رله می کنند. هسته هایی که با مکانیسم های کنترلی محیط بر سر و کار دارند عبارتند از چندین هسته که با اعمال حرکتی در ارتباط هستند. این هسته ها مسیرهای ورودی خود را از عقده های قاعده ای مغز و مخچه دریافت و به قشر حرکتی مغز رله می کنند. این گروه همچنین شامل هسته های قدامی است که اطلاعات مرکز بر را از اجسام پستانی دریافت کرده و به قشر لیمبیک فرستاده می شوند. این قسمت بخشی از مدار عصبی لیمبیک است که به نظر می رسد با حافظه جدید و هیجانانگس سر و کار داشته باشد. هسته هایی که با اعمال جمع بندی کننده پیچیده سروکار دارند هسته های پشتی جانبی هستند که روی نواحی ارتباطی قشر مغز انتقال و بطور عمده با اعمالی از قبیل تکلم سر و کار دارند.

### سازمان بندی قشر مغز

نئوکورتکس عموماً از ۶ لایه تشکیل شده است. نورون‌ها بیشتر از نوع سلول‌های هرمی یا پیرامیدال با درخت دندریتی بسیار گسترده و عمود هستند که ممکن است به سطح قشر مغز برسند. آکسون این سلول‌ها معمولاً شاخه‌های جانبی راجعه از خود خارج می‌کنند که به عقب برگشته و روی بخش‌های سطحی درخت‌های دندریتی سیناپس می‌دهند. فیبرهای مرکز بر از هسته‌های اختصاصی تالاموس بطور عمده در لایه قشری ۴ ختم می‌شوند در حالیکه فیبرهای مرکز بر غیر اختصاصی در لایه‌های ۱ تا ۴ توزیع می‌شوند.

### پتانسیل‌های قشری برانگیخته شده (Cortical evoked potentials)

وقایع الکتریکی که بعد از تحریک یک اندام حسی در قشر مغز بوجود می‌آیند را می‌توان با یک الکتروود جستجوگر و یک الکتروود مرجع که در نقطه بی‌تفاوتی بفاصله نسبتاً دور متصل شده بررسی کرد. هرگاه الکتروود جستجوگر روی ناحیه پذیرای اولیه برای یک حس خاصی قرار گیرد در سطح قشر مغز یک موج مثبت با زمان نهفته ۵ تا ۱۲ هزارم ثانیه ظاهر می‌شود. بدنبال آن یک موج کوچک منفی و سپس یک انحراف مثبت بزرگ و طولانی‌تر با زمان نهفته ۲۰ تا ۸۰ هزارم ثانیه بوجود می‌آید. این توالی تغییرات در شکل ۲ نشان داده شده است. اولین توالی موج مثبت - منفی موسوم به پتانسیل برانگیخته اولیه، و موج مثبت دوم موسوم به پاسخ منتشر ثانویه است.



شکل ۲: پاسخ‌های تولید شده در قشر حسی طرف مقابل بر اثر تحریک عصب سیاتیک گربه (در محل پیکان) تحت بیهوشی بوسیله باربیتورات. انحراف به سمت بالا به معنای منفی بودن سطح قشر می‌باشد.

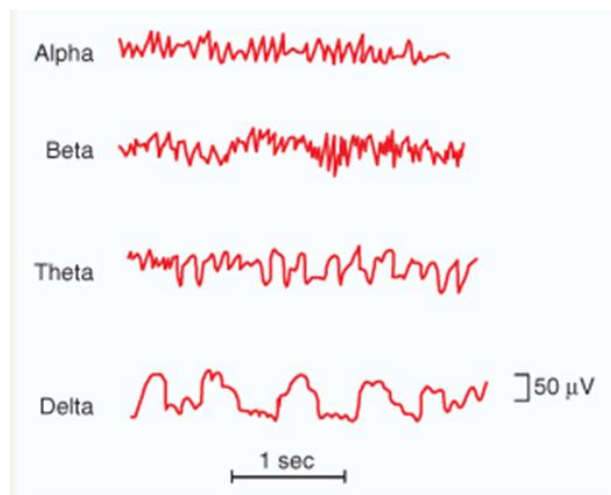
### الکتروآنسفالوگرام

فعالیت الکتریکی زمینه‌ای مغز در حیوانات بیهوش نشده اولین بار در قرن نوزدهم شرح داده شد و به دنبال آن بطور سیستماتیک بوسیله هانس برگر روانپزشک آلمانی مورد تجزیه و تحلیل قرار گرفت. این دانشمند واژه الکتروآنسفالوگرام (EEG) را برای منحنی تغییرات ثبت شده از مغز ابداع کرد. الکتروآنسفالوگرام را می‌توان در مجموعه باز نشده از طریق الکترودهایی که روی پوست سر قرار داده می‌شوند و یا با قرار دادن الکترودها روی مغز یا در داخل آن ثبت کرد. واژه الکتروکورتیکوگرام (ECOG) گاهی در مورد منحنی بدست آمده الکترودهایی که در سطح مغز قرار داده می‌شوند بکار می‌رود.

نوسانات پتانسیل‌های الکتریکی ثبت شده که در شکل ۳ نشان داده شده اند امواج مغزی brain waves نامیده می‌شوند.

شدت امواج مغزی روی سطح پوست سر از صفر تا ۲۰۰ میکروولت و فرکانس آنها از یک موج در هر ثانیه تا ۵۰ موج یا بیشتر در ثانیه است. مشخصات امواج بستگی زیادی به درجه فعالیت قشر مغز دارد و امواج به طور بارزی بین حالات خواب و بیداری و اغماء تغییر می کنند.

بیشتر اوقات امواج نامنظم بوده و هیچ گونه طرح کلی را نمی توان در الکتروانسفالوگرام تشخیص داد و در سایر اوقات طرح های مشخصی ظاهر می شوند. پاره ای از این طرح ها مشخصه اختلالات اختصاصی مغز از قبیل صرع است. سایر طرح ها حتی در افراد طبیعی به وجود می آیند که بیشتر آنها را می توان به امواج آلفا، بتا، تتا و دلتا تقسیم کرد که در شکل ۳ نشان داده شده اند.



شکل ۳: انواع مختلف امواج طبیعی الکتروانسفالوگرافیک

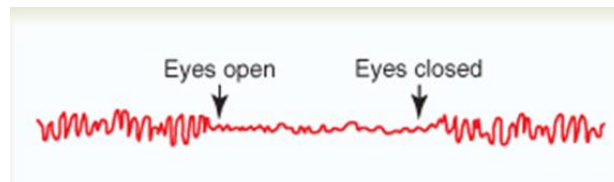
امواج آلفا امواجی ریتمیک هستند که با فرکانسی بین ۸ تا ۱۳ در ثانیه به وجود می آیند و در الکتروانسفالوگرام تقریباً تمام افراد طبیعی در حالت بیداری هنگامی که در آرامش واستراحت مغزی (با چشمان بسته) باشند یافت می شوند این امواج بیشتر در ناحیه پس سری به وجود می آیند اما می توان آنها را از نواحی آهیانه ای و پیشانی پوست سر نیز ثبت کرد. ولتاژ این امواج معمولاً حدود ۵۰ میکروولت است و در هنگام خواب عمیق امواج آلفا ناپدید می شوند. هنگامی که توجه شخص بیدار معطوف به فعالیت ذهنی خاصی می شود امواج آلفا جای خود را به امواج ناهمزمان با فرکانس بیشتر اما ولتاژ کمتر، بتا می دهند. شکل ۴ اثر باز کردن چشم ها در نور شدید و سپس بستن آنها را روی امواج آلفا نشان می دهد. توجه کنید که احساس های بینایی موجب قطع فوری امواج آلفا شده و جای آنها را امواج ناهمزمان با ولتاژ کم بتا می گیرد.

امواج بتا با فرکانسی بیشتر از ۱۴ تا در ثانیه و حداکثر ۸۰ سیکل در ثانیه به وجود می آیند. این امواج به طور عمده از نواحی آهیانه ای و پیشانی پوست سر در جریان فعال شدن بیش از حد سیستم عصبی مرکزی یا در جریان فشارهای روانی ثبت می شوند. در حال طبیعی در افراد با چشمان باز ثبت می شود.

امواج تتا فرکانسی بین ۴ تا ۷ در ثانیه داشته و به طور عمده در نواحی آهیانه ای و گیجگاهی در کودکان و همچنین در جریان استرسهای هیجانی و به ویژه در هنگام یأس و سرخوردگی در بعضی افراد بالغ به وجود می آیند. امواج تتا در تعداد زیادی از بیماریهای با اختلالات مغزی و غالباً در حالات دژنراتیو مغز نیز به وجود می آیند.

امواج دلتا شامل تمام امواج الکتروانسفالوگرام با فرکانس زیر ۳/۵ سیکل در ثانیه می شوند و غالباً ولتاژهای ۲ تا ۴ برابر قسمت اعظم سایر انواع امواج مغزی دارند. این امواج در خواب بسیار عمیق، در شیرخواران، و در بیماریهای عضوی شدید مغز به وجود می آیند. این امواج همچنین در قشر مغز حیواناتی به وجود می آیند که قشر مغز آنها بوسیله قطع ارتباطات زیر قشری از تالاموس جدا شده باشد. بنابراین امواج دلتا می توانند منحصرأ در قشر مغز به طور مستقل از فعالیت نواحی پائین تر مغز به وجود

آیند. امواج دلتا در خواب عمیق با امواج آهسته نیز به وجود می آیند و این موضوع بیانگر آن است که در این حالت قشر مغز به طور عمده از تحت اثرات فعال کننده تالاموس و سایر مراکز پائین تر آزاد می باشد.



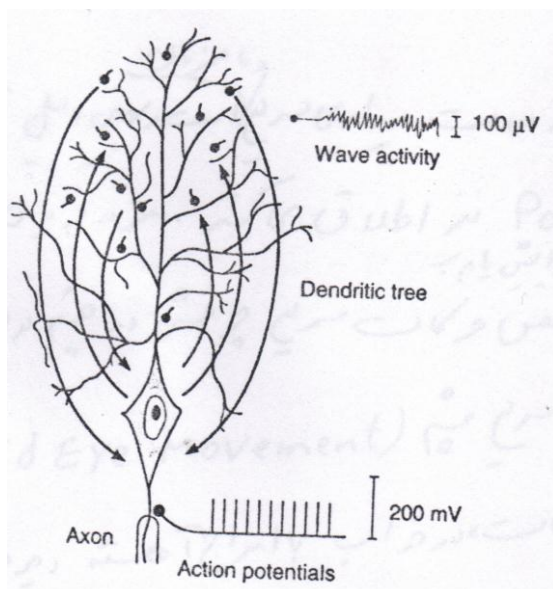
شکل ۴: تبدیل ریتم آلفا به یک ریتم ناهمزمان با ولتاژ کم بتا هنگام باز کردن چشم ها.

### منشاء الکتروانسفالوگرام

الکتروانسفالوگرام، ثبت فعالیت الکتریکی از مجموعه سلول های عصبی در محیط هدایت گر قشر مغز (Volume conductor) می باشد. این فعالیت الکتریکی از جمجمه و پوست سر عبور و ثبت می شود و لذا ولتاژ آن پائین تر از حالتی است که مستقیماً از قشر مغز ثبت می شود.

در الکتروانسفالوگرام فعالیت ثبت شده بطور عمده فعالیت سطحی ترین لایه های ماده خاکستری قشر مغز است و تعداد نسبتاً معدودی از جسم سلولی در این لایه ها وجود دارند. تغییرات پتانسیل در الکتروانسفالوگرام قشر مغز ناشی از عبور جریان در دیپول های (dipole) متغیری است که روی دندریت های سلول های قشری و اجسام سلولی تشکیل می شوند. دندریت های سلول های قشری، توده ای از واحدهای بسیار متراکم با جهت مشابه در لایه های سطحی قشر مغز هستند.

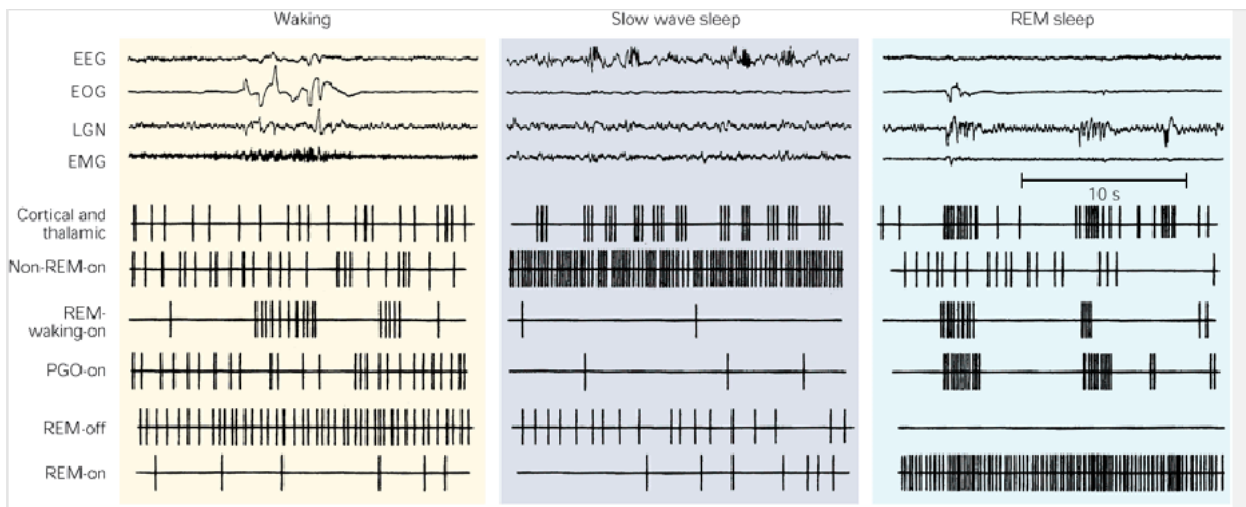
همانطور که در فیزیولوژی سلول ذکر شد دندریت ها می توانند زوائد هدایت کننده باشند اما عموماً اسپایک های قابل انتشار همه یا هیچ تولید نمی کنند بلکه بجای آن، محل تولید پتانسیل های موضعی غیر قابل انتشار هیپو و هایپروپولاریزه کننده هستند. هنگامیکه ترمینال های پیش سیناپسی تحریکی و مهارتی روی دندریت های هر سلول فعال می شوند جریان الکتریکی از بقیه زوائد دندریتی و جسم سلول بداخل یا بخارج از این منطقه برقرار می شود. بنابراین رابطه بین جسم سلول و دندریت های آن از نوع یک دیپول دائماً متغیر است. به این ترتیب می توان انتظار داشت که برقراری جریان در این دیپول تغییرات پتانسیل موجی شکل، در محیط هدایت گر قشر مغز تولید کند (شکل ۵). هنگامیکه جمع جبری فعالیت دندریت ها نسبت به جسم سلول منفی باشد سلول هیپوپولاریزه و بسیار تحریک پذیر می شود و هنگامیکه جمع جبری فعالیت دندریت ها نسبت به جسم سلول مثبت باشد سلول هیپروپولاریزه شده و تحریک پذیری آن کاهش می یابد.



شکل ۵: مقایسه پاسخ های الکتریکی اکسون و دندریت های یک سلول عصبی بزرگ قشر مغز. برقراری جریان بداخل یا بخارج از تکه های سیناپسی فعال روی دندریت ها یک فعالیت موجی شکل تولید می کند در حالیکه پتانسیل های عمل همه یا هیچ در طول اکسون انتقال می یابند.

## خواب

خواب به عنوان یک حالت ناخودآگاه تعریف می شود که بتوان با تحریکات حسی یا سایر تحریکات شخص را از آن بیدار کرد. خواب را باید از اغما تمیز داد که یک حالت ناخودآگاهی است که شخص را نمی توان از آن بیدار کرد. خواب بوسیله ۴ شاخص از لحاظ رفتاری تعریف می شود: ۱) کاهش فعالیت حرکتی ۲) کاهش پاسخ به تحریک ۳) وضعیت کلیشه ای ۴) به راحتی قابل برگشت است. فعالیت فیزیولوژیک در طی خواب به راحتی می تواند بوسیله ثبت های الکتریکی مانیتور شود. فعالیت عضلانی بوسیله الکترومیوگرافی، حرکات چشم بوسیله الکترواوکولوگرافی و فعالیت جمعی نورون های کورتیکال بوسیله الکتروانسفالوگرافی مانیتور می شود (شکل ۶).



شکل ۶: الگوهای فعالیت گروه های سلولی کلیدی در طی بیداری، خواب با امواج آهسته و خواب REM ثبت شده در گربه.

EEG = sensorimotor electroencephalogram; EMG = dorsal neck electromyogram; EOG = electrooculogram for eye movement; LGN = lateral geniculate nucleus electrode showing pontogeniculo-occipital (PGO) spike activity during REM sleep.

درجات متعدد خواب از خواب بسیار سبک تا خواب بسیار عمیق وجود دارند و محققینی که درباره خواب تحقیق می کنند نیز خواب را به دو نوع کاملاً متفاوت تقسیم می کنند که کیفیت های متفاوتی به شرح زیر دارند.

### دو نوع متفاوت خواب

در طی هر شب انسان از دو مرحله خواب می گذرد به طوریکه، یک در میان نسبت به یکدیگر به وجود می آیند. این دو نوع خواب (۱) خواب Non-REM یا خواب با امواج آهسته که در این نوع خواب همان طور که بعداً خواهیم دید، امواج مغزی بسیار بزرگ اما بسیار آهسته (با فرکانس پایین) هستند و (۲) خواب با حرکات سریع چشمها (rapid eye movement REM) در این نوع خواب با وجود این حقیقت که شخص هنوز خواب است چشمها حرکت سریعی پیدا می کنند.

قسمت اعظم خواب از نوع خواب با امواج آهسته است که خواب عمیق و آرامش بخشی است و شخص در طی ساعت اول خواب بعد از بیدار ماندن به مدت چندین ساعت به آن فرو می رود. خواب REM از طرف دیگر در جریان خواب به طور دوره ای ایجاد می شود که نه فقط بوسیله حرکات سریع چشم بلکه بوسیله مهار کامل تون عضله اسکلتی مشخص می شود و در افراد بالغ جوان ۲۵ درصد مدت خواب را اشغال می کند و هر دوره به طور طبیعی هر ۹۰ دقیقه یک بار تکرار می شود. این خواب به همان اندازه استراحت بخش نیست.



### خواب با امواج آهسته Slow wave sleep

انسان ها معمولاً با ورود به خواب Non-REM به خواب می روند که با تغییرات بارزی در EEG همراه است. بیشتر ما می توانیم ویژگی های خواب عمیق با امواج آهسته را با به یادآوردن آخرین باری که برای بیش از ۲۴ ساعت بیدار بودیم و سپس با به یادآوردن خواب عمیقی که در ظرف یک ساعت اول بعد از رفتن به رختخواب ایجاد شد درک کنیم. در طی خواب Non-REM فعالیت نورونی پایین است و سرعت متابولیسی و دمای مغز به پایین ترین مقدار خود می رسد. این خواب فوق العاده استراحت بخش بوده و با کاهش تنوس رگ های محیطی خون و کاهش بسیاری از اعمال نباتی دیگر بدن همراه است. علاوه بر آن، کاهشی به میزان ۱۰ تا ۳۰ درصد در فشار خون، تعداد تنفس و متابولیسم پایه به وجود می آید و همچنین فعالیت سیستم سمپاتیک کاهش می یابد. برعکس فعالیت پاراسمپاتیک افزایش می یابد و در طی خواب Non-REM غالب می شود. تون عضله و رفلکس ها تغییری نمی کند.

اگرچه خواب با امواج آهسته بکرات خواب بدون رویا نامیده می شود رویا ها و گاهی حتی کابوس ها واقعاً در جریان خواب با امواج آهسته به وجود می آیند. اختلاف بین رویاهایی که در خواب با امواج آهسته به وجود می آیند با رویاهایی که در خواب با حرکات سریع چشم به وجود می آیند این است که رویاهای خواب با حرکات سریع چشم را احتمالاً می توان به یاد آورد در حالی که رویاهای خواب با امواج آهسته معمولاً به یاد آورده نمی شوند. یعنی، در جریان خواب با امواج آهسته روند تثبیت رویاها در حافظه به وجود نمی آید.

### خواب با حرکات سریع چشم REM (خواب متناقض)

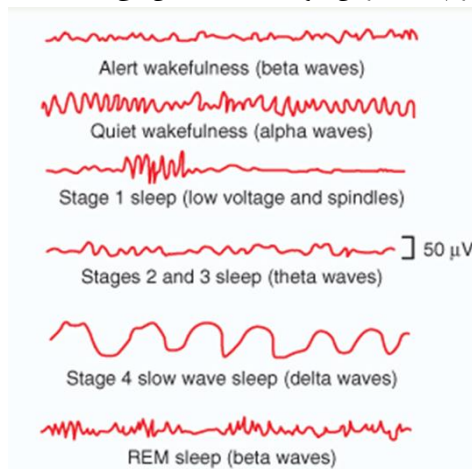
در یک خواب شبانه طبیعی، دوره های خواب REM به مدت ۵ تا ۳۰ دقیقه معمولاً به طور متوسط هر ۹۰ دقیقه یک بار ظاهر می شوند. هنگامی که شخص فوق العاده خواب آلود است مدت هر دوره خواب REM کوتاه بوده و حتی ممکن است وجود نداشته باشد. برعکس، به تدریج که شخص در طول شب استراحت بیشتری می کند مدت دوره های خواب REM به مقدار زیادی افزایش می یابد. چندین ویژگی مهم خواب REM عبارتست از:

- ۱- فعالیت امواج مغزی مانند حالات بیداری سریع و ناهمزمان است و به همین دلیل به آن خواب متناقض Paradoxical نیز اطلاق می کنند. مغز در جریان خواب REM فعال است و متابولیسم کلی مغز ممکن است تا ۲۰ درصد افزایش یابد.
  - ۲- در جریان خواب متناقض حرکات سریع چرخشی در چشم بوجود می آید و به این دلیل آن را خواب با حرکات سریع چشم (REM) نیز نامیده اند. این قبیل حرکات، در خواب با امواج آهسته دیده نمی شوند که در نتیجه آن را خواب Non REM می خوانند.
  - ۳- یکی از مشخصات خواب REM بروز پتانسیل های فازیک بلند است که در گروه های سه تا پنجم تایی بوجود می آیند و منشأ آنها از تگمنتوم کناری پل مغزی است و به سرعت به جسم زانویی خارجی و از آنجا به قشر پس سری می روند. به این دلیل، این امواج را اسپایکهای پلی-جسم زانویی-پس سری PGO=Ponto-geniculo-occipital می نامند. این اسپایکها بعلت تخلیه نورونهای کولینرژیک بوجود می آیند و آغازگر خواب REM می باشند.
  - ۴- تنوس عضلات اسکلتی سراسر بدن بخصوص ناحیه گردن به میزان بسیار بارزی کاهش می یابد. اما گهگاهی حرکات عضلانی نامنظم مشاهده می شود.
  - ۵- ضربان قلب و تنفس معمولاً نامنظم می شوند که مشخصه حالت رؤیا است.
  - ۶- بیدار کردن شخص توسط محرکهای حسی مشکلتر از خواب با امواج آهسته است و با این وجود انسان معمولاً به طور خود به خودی در هنگام صبح در جریان یک مرحله خواب REM از خواب بیدار می شود.
- تغییرات الکتروانسفالوگرافیک در مراحل مختلف بیداری و خواب:

شکل ۷ الکتروانسفالوگرام به دست آمده از یک شخص معمولی را در مراحل مختلف بیداری و خواب نشان می دهد. بیداری همراه با هوشیاری توسط امواج بتا با فرکانس زیاد مشخص می شود در حالی که بیداری توأم با آرامش معمولاً با امواج آلفا همراه است که توسط دو الکتروانسفالوگرام اول شکل ۵ نشان داده شده اند.

خواب با امواج آهسته به چهار مرحله تقسیم می شود. در مرحله اول که مرحله خواب بسیار سبک است ولتاژ امواج الکتروانسفالوگرافیک بسیار کم می شود اما این امواج توسط دوکهای خواب یعنی دوره های کوتاه مدت دوکی شکل امواج آلفا که به طور دوره ای ایجاد می شوند قطع می گردند. در مراحل ۲، ۳ و ۴ خواب با امواج آهسته فرکانس الکتروانسفالوگرام به طور پیشرونده آهسته تر می شود تا این که به فرکانس فقط یک تا سه موج در ثانیه در مرحله ۴ می رسد که امواج مشخص دلتا هستند.

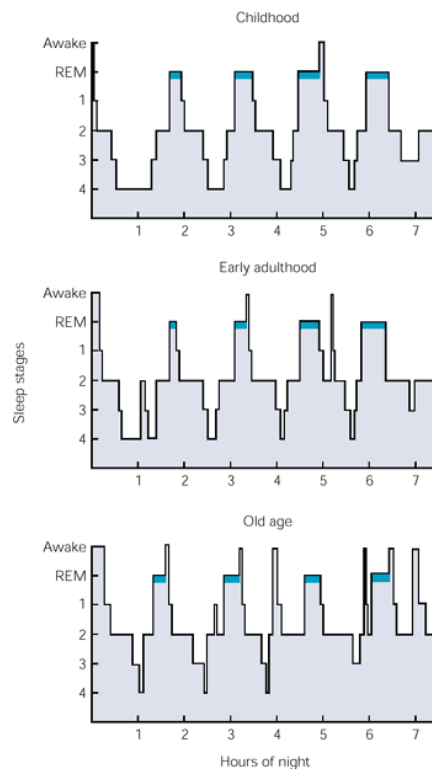
منحنی پائینی شکل ۷ الکتروانسفالوگرام را در جریان خواب REM نشان می دهد.



شکل ۷: تغییر پیشرونده در مشخصات امواج مغزی در جریان مختلف بیداری و خواب.

### توزیع مراحل خواب

در یک خواب شبانه معمولی، یک جوان بالغ وارد خواب Non-REM می شود، از مراحل ۱ و ۲ گذشته و ۷۰ تا ۱۰۰ دقیقه را در مراحل ۳ و ۴ صرف می کند. آنگاه خواب سبک شده، فرد به طور مختصر به مرحله ۳ یا ۲ بر می گردد و سپس وارد اولین خواب REM شبانه می گردد که حدود ۱۰-۵ دقیقه طول می کشد. این دوره به فواصل حدود ۹۰ دقیقه ای در سراسر شب اتفاق افتاده و این سیکل به طور تیبیک ۴ تا ۶ بار در شب تکرار می شود. این دوره ها مشابه هستند اگر چه هنگام نزدیک شدن صبح مرحله ۳ و ۴ خواب کوتاهتر شده، خواب REM بیشتر می شود. خواب با حرکات سریع چشم ۸۰ درصد از کل زمان خواب نوزادان نارس و ۵۰ درصد از خواب نوزادان کامل را تشکیل می دهد. پس از آن نسبت خواب REM به سرعت کاهش پیدا می کند و در حدود ۲۵ درصد ثابت می شود تا در سالهای پیری باز هم کمتر می شود. در کودکان، کل زمان خواب و مرحله ۴ خواب طولانی تر از افراد بالغ می باشد (شکل ۸).



شکل ۸: چرخه مراحل خواب انسان در مقاطع مختلف زندگی.

### ریتم سیرکادین خواب

خواب و بیداری مثل خیلی رفتارها و فعالیت های فیزیولوژیک دوره سیرکادین ۲۴ ساعته دارد. ریتم های سیرکادین اندوژن (درون زاد) هستند و بدون عوامل محیطی باقی می ماند. اما در شرایط طبیعی ریتم ها بوسیله عوامل خارجی تعدیل می گردند و سبب تطبیق ریتم ها با محیط می شوند. نور خورشید یک عامل خارجی مهم می باشد. از آنجائیکه ریتم های سیرکادین اندوژن هستند، نیاز به Pacemaker یا ساعت داخلی دارند. ساعت داخلی اصلی در پستانداران هسته سوپراکیاسماتیک هیپوتالاموس قدامی است. نور این ریتم را بوسیله Retinohypothalamic tract (مسیری که از شبکیه به هسته سوپراکیاسماتیک می آید) تعدیل می نماید.

### مراکز نورونی، مواد شیمیایی و مکانیسم های دخیل در خواب:

تا سال ۱۹۴۵ اغلب دانشمندی که روی خواب کار می کردند همگی اعتقاد داشتند خواب ناشی از کاهش فعالیت مغز است که بوسیله خستگی القا می شود. آنها فکر می کردند وضع بیداری به طور فعال بوسیله تحریک حسی تداوم می یابد و اینکه مغز وقتی خستگی سبب کاهش در تحریک حسی می شود به خواب می رود. تا اینکه در اوایل ۱۹۵۰ این عقیده اصلاح گردید. چراکه مشخص شد قطع مسیر های حسی بالارو در ساقه مغز با بیداری یا خواب مداخله نمی کند. برعکس تخریب تشکیلات مشبک ساقه مغز اگر چه با مسیر های حسی بالارو تداخل نمی کند گیچی و یک الگوی الکترو آنسفالوگرافیک شبیه خواب تولید می کند. بر این اساس نتیجه گیری شد که فعالیت تونیک تشکیلات مشبک توسط ورودی حسی، مغز قدامی (Forebrain) را بیدار نگه می دارد و کاهش فعالیت تشکیلات مشبک، خواب تولید می کند. این تغییر جدید در نظریه Passive خواب سبب تحقیقات زیادی شد تا مشخص گردید قسمت روسترال تشکیلات مشبک (قسمت بالای پل مغزی) حاوی نورون هایی است که فعالیت شان سبب بیداری می شود و این فعالیت به طور طبیعی بوسیله نورون ها در تشکیلات مشبک زیر پل مغزی مهار می شود. به عبارت دیگر تحریک الکتریکی تشکیلات مشبک مغز میانی وضع بیداری را ایجاد می کند. برعکس صدمه به این منطقه

یک وضع کوما و کاهش بیداری تولید می کند. همچنین نشان داده شد که تشکیلات مشبک مغز میانی به طور طبیعی بوسیله سیستمی در مدولا مهاری می شود. قطع کردن این منطقه مهاری مدولاری بوسیله برش ساقه مغز در سطح پل مغزی سبب تولید وضعیتی در فرد می شود که مغز قدامی اش اغلب اوقات در بیداری به سر می برد.

علاوه بر این مشخص شده است ناحیه دیانسفالی خواب که در هیپوتالاموس قدامی و خلفی و نیز هسته های میان تیغه ای Intralaminar وجود دارد نیز در خواب و بیداری دخیل می باشد. تحریک آن با فرکانس کم موجب خواب با امواج آهسته و با فرکانس بالا موجب بیداری می شود. ناحیه دیگر منطقه همزمان کننده Synchronizing بصل النخاعی در تشکیلات مشبک بصل النخاع در سطح هسته مسیر منزوی Nucleus tractus solitarius می باشد که با تحریک با فرکانس کم موجب ایجاد خواب آهسته و با فرکانس بالا موجب بیداری می شود. همچنین منطقه خواب واقع در پایه مغز جلویی (basal forebrain) که شامل ناحیه پری اپتیک نیز می باشد سبب خواب عمیق می شود.

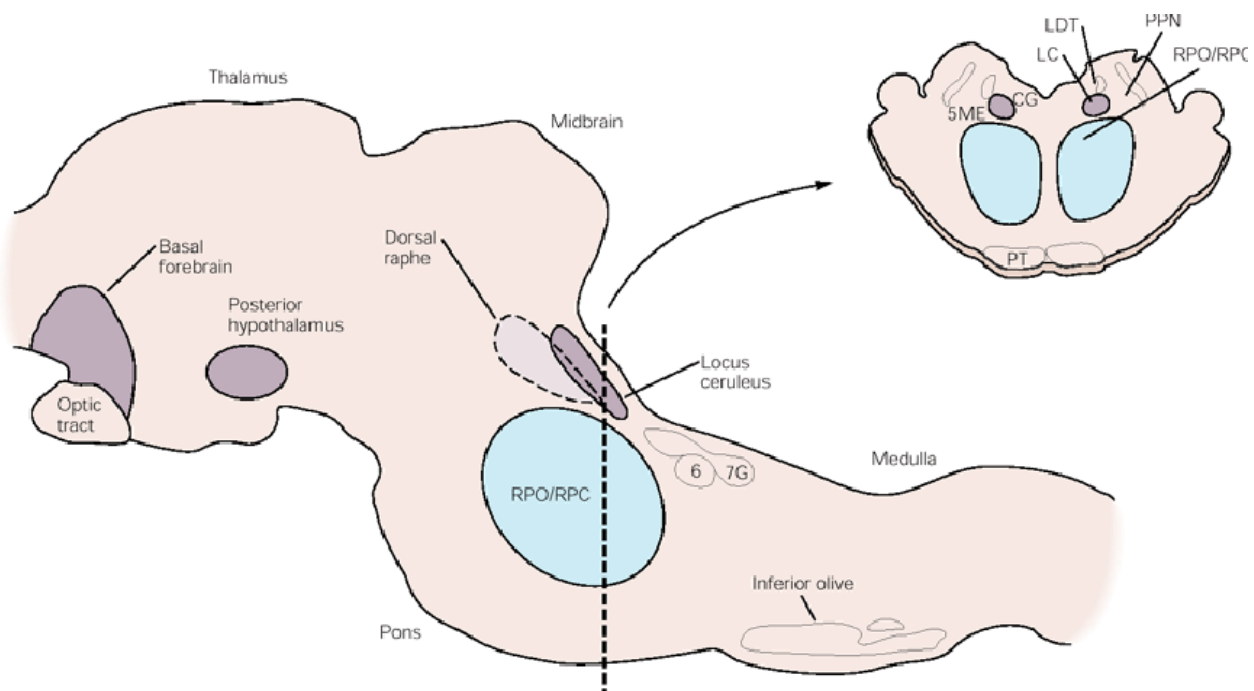
بعد ها مشخص شد تحریک هیپوتالاموس خلفی یک وضع هوشیاری تولید می کند. این هوشیاری هیپوتالاموسی تا حدودی بوسیله نورون های هیستامینرژیک که با سلول های ساقه مغز در پایین و با سلول های مغز قدامی در بالا ارتباط دارند میانجی گری می گردد. تخریب نورون های هیستامینرژیک در هیپوتالاموس خلفی یا بلوک عملکرد هیستامین با داروهای آنتی هیستامین سبب خواب می گردد.

در حالیکه هیپوتالاموس خلفی سبب القای هوشیاری می شود، تحریک الکتریکی هیپوتالاموس قدامی و منطقه Basal Forbrain به سرعت سبب خواب می شود و تخریب آن باعث کاهش خواب می گردد. عمل القا کننده خواب این ناحیه بوسیله نورون های گابائریژیک مهاری که سلول های Non-REM-on نامیده می شود، وساطت می گردد. این سلول ها با مهار سلول های هیستامینرژیک در هیپوتالاموس خلفی و سلول های nucleus reticularis pontis oralis در مغز میانی سبب بروز هوشیاری می شوند. آنها در طی خواب Non-REM به طور حداکثر فعال می باشند و در طی بیداری و خواب REM غیر فعال هستند (شکل ۶). بسیاری از سلول های Non-REM-on بوسیله گرما فعال می شوند که ممکن است توجیه کننده اثرات دمای بالا در القای خواب باشد.

در طی خواب Non-REM امواج مغزی با فرکانس پایین (امواج آهسته) ثبت می شود که بوسیله پتانسیل های سیناپسی همزمان در نورون های قشر مغز تولید می شود. این پتانسیل های سیناپسی همزمان ناشی از شلیک ریتیمیک نورون های relay تالاموسی است که به کورتکس ورودی می فرستند. شلیک ریتیمیک سلول های تالاموسی و قشری انتقال اطلاعات حسی از طریق تالاموس و قشر مغز را بلوک می کند.

خواب REM بوسیله هسته های موجود در محل اتصال مغز میانی و پل مغزی تنظیم می شود (شکل ۹). هم در طی خواب REM و هم در بیداری امواج آهسته در EEG از بین رفته و ولتاژ کاهش می یابد. همچنین در خواب REM امواج PGO و آتونی عضلانی اتفاق می افتد. یک جزء مهم سیستم هوشیاری مغز میانی midbrain arousal system نورون های کلی نرژیک در مغز میانی و dorsal pons می باشد. بسیاری از این سلول های کلی نرژیک به طور ماکزیمم در طی بیداری و خواب REM فعال هستند (شکل ۶) و فعالیتشان در بلوک امواج آهسته EEG نقش دارد و استیل کولین رها شده توسط این سلول ها از شلیک ریتیمیک و همزمان نورون های relay تالاموکورتیکال جلوگیری می کنند. این فعالیت نا همزمان منجر به EEG با ولتاژ پایین می شود که مشخص کننده وضعیت بیداری و خواب REM است.

سیستم نورونی مهم دیگر برای خواب REM در nucleus reticularis pontis oralis قرار دارد که از rostral pons تا caudal midbrain گسترده می شود. تخریب دو طرفه این هسته خواب REM را از بین می برد. خیلی از نورون ها در nucleus reticularis pontis oralis که برای خواب REM بحرانی هستند ورودی از سلول های کلی نرژیک که در اطراف قرار دارند، دریافت می کنند.



شکل ۹: مناطق اصلی ساقه مغز و Forebrain دخیل در کنترل خواب در مقطع سائیتال نشان داده شده است.

**RPO/RPC:** nucleus reticularis pontis oralis/caudalis; **CG** = central gray; **LC** = locus ceruleus; **LDT** = lateral-dorsal tegmental nucleus; **PPN** = pedunculopontine nucleus; **PT** = pyramidal tract; **5ME** = mesencephalic nucleus of the trigeminal nerve; **7G** = genu of the seventh cranial nerve; **6** = nucleus of the sixth nerve.

سه نوع نورون در nucleus reticularis pontis oralis اهمیت ویژه دارند.

(۱) سلول های PGO-on که سلول های کلی نرژیک هستند و شلیک آنها سبب تولید اسپایک های PGO در هسته زانویی جانبی می شود. تخریب این سلول ها اسپایک های PGO را بلوک می کند. برعکس تحریک این منطقه حتی در فقدان خواب REM اسپایک های PGO تولید می کند.

این سلول ها بوسیله سلول های REM-off سروتونرژیک در هسته رافه ساقه مغز، در طی بیداری مهار می شوند. در انتقال از خواب Non-REM به REM قطع فعالیت سلول های REM-off منجر به تولید اسپایک های PGO می شود. نورون های نورآدرنرژیک در لوکوس سرلئوس و نورون های هیستامینرژیک هیپوتالاموس خلفی الگوی فعالیتی مشابه الگوی فعالیت سلول های REM-off دارند (شکل ۶).

(۲) گروه دیگری از سلول ها در nucleus reticularis pontis oralis سلول های REM-waking-on هستند که در طی بیداری و خواب REM شلیک می کنند (شکل ۶). شلیک این سلول ها منجر به فعال شدن نورون های حرکتی شده و سبب حرکات سر، گردن، اندام ها و چشم ها در طی بیداری و حرکات سریع چشم در طی خواب REM می شود.

(۳) REM-on cell ها فعالیت کم یا هیچ فعالیتی را در طی بیداری و خواب Non-REM نشان نمی دهند و فقط در خواب REM فعال می باشند (شکل ۶). یک زیر گروه از این سلول ها گابائترژیک هستند و مسئول مهار فعالیت



سلول های REM-off در طی خواب REM می باشند. نوع دیگر گلوتاماترژیک هستند و مسئول از دست دادن تون عضله در خواب REM است.

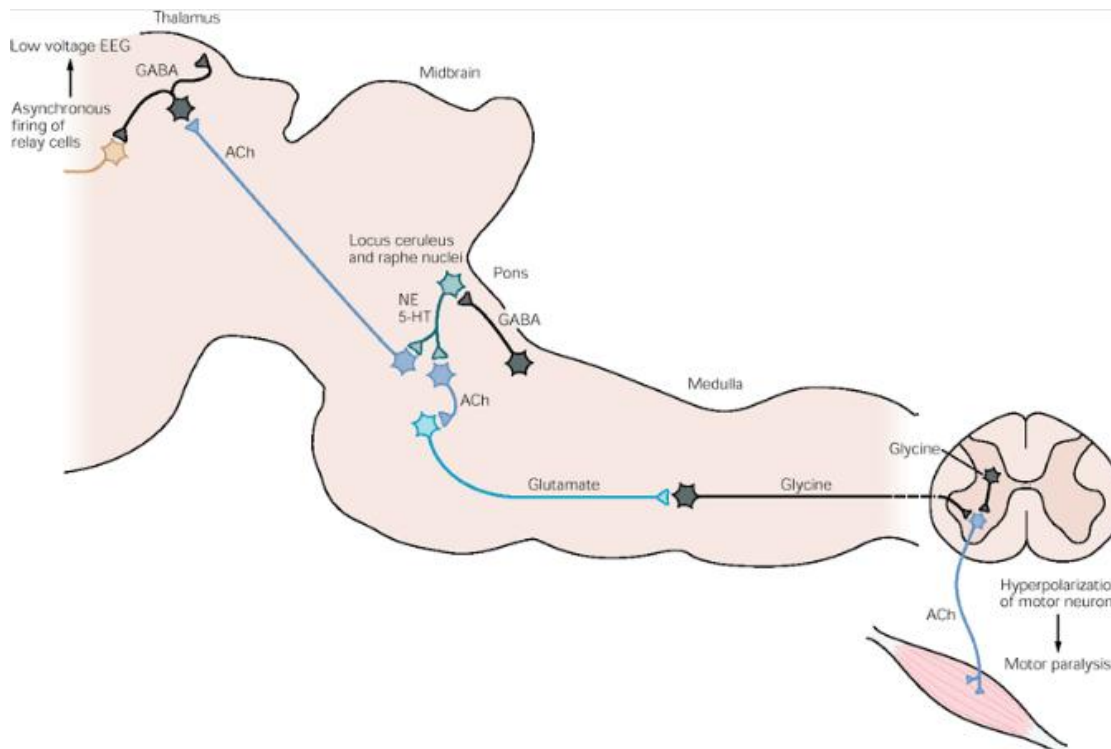
در طی خواب REM تون عضلانی به دلیل مهار نورون های حرکتی، از بین می رود. مدار وساطت کننده مهار تون عضلانی در پل مغزی و مدولا قرار دارد (شکل ۱۰).

تا مدت ها محققین به دنبال موادی می گشتند که با افزایش غلظت آنها در مغز وضعیت هوشیاری فرد تغییر کرده و از حالت بیداری به خواب برود. از موادی که دارای اثرات خواب آور می باشند می توان پپتیدهای مورامیل Muramyl Peptides که در دیواره سلولی باکتری ها قرار دارند، اینترلوکین I، آدنوزین، پروستاگلندین D2 و یک اسید چرب با زنجیره طویل را نام برد. هورمون ملاتونین که در مغز ساخته می شود، محرک بیداری است. پروستاگلندین E2 نیز موجب بیداری می گردد.

بحث های قابل توجهی در مورد ارتباط نورون های سروتونرژیک مغز با خواب انجام گرفته است، ولی اکنون به نظر می رسد آگونیست های سروتونین خواب را کاهش می دهند و ماده ریتانسرین (آنتاگونیست سروتونین در انسان)، خواب آهسته را افزایش می دهد. آدنوزین با بیدار ماندن طولانی مدت در مغز تجمع پیدا کرده و در هنگام خواب کاهش می یابد و لذا می تواند عامل تولید کننده خواب محسوب گردد. این امر با اثرات بیدار کننده کافئین که یک آنتاگونیست آدنوزین می باشد، مطابقت دارد.

شایان ذکر است که تحریک فیبرهای حسی گیرنده های مکانیکی پوست با فرکانس ۱۰ بار در ثانیه یا کمتر ظاهراً از طریق تنه مغزی موجب ایجاد خواب در حیوانات می شود و البته همه می دانیم که تحریکات یکنواخت منظم و تکراری موجب می شود که انسان بخواب رود.

با تمام این تفصیل هنوز ناشناخته های زیادی در مورد ایجاد خواب و بیداری موجود است.



شکل ۱۰: مدل ساده از ارتباطات احتمالی بین گروه های نورونی کلیدی کنترل کننده خواب REM. این گروه های سلولی در مقطع سائیتال از ساقه مغز گربه نشان داده شده است. در طی خواب REM این گروه های سلولی سبب از دست رفتن تون عضلانی و تبدیل EEG با ولتاژ بالای خواب با امواج آهسته با EEG با ولتاژ پایین خواب REM می شود.  
**ACh = acetylcholine; NE = norepinephrine; 5-HT = serotonin.**

### اعمال خواب

تئوری های گوناگونی در مورد اعمال خواب وجود دارد.

- ۱) حفظ انرژی متابولیک: به دلیل کاهش سرعت متابولیسم در طی خواب، این نظریه وجود دارد که خواب انرژی را حفظ می کند.
- ۲) شناخت (Cognition): محرومیت از خواب سبب اختلال فیزیولوژیک نمی شود اما باعث اختلال عقلانی می شود. خواب در اعمال ذهنی عالی Higher mental function دخیل است.
- ۳) تنظیم دما: خواب عمل خنک کننده دارد و دمای بدن و مغز در طی خواب کاهش می یابد.
- ۴) بلوغ عصبی و سلامت روانی: خواب در بلوغ عصبی در سنین قبل از بلوغ و سلامت روان در بالغین دخیل می باشد.

### اختلالات خواب

بی خوابی (insomnia) را می توان بصورت یک اختلال ذهنی خواب ناکافی یا خواب غیر استراحت بخش علی رغم فرصت کافی برای خواب، تعریف نمود، که تقریباً در تمام افراد بالغ گاه به گاه رخ می دهد. بی خوابی دائمی می تواند بعلت وضعیت های متعدد روانی مختلف، و بیماریهای جسمی باشد. این حالت را می توان بوسیله "قرص های خواب" بویژه بوسیله بنزودیازپین ها

بطور موقت تسکین داد. اما استفاده طولانی مدت از هر یک از این قرص ها عاقلانه نبوده زیرا بر فعالیت روزانه اثر گذاشته و ممکن است موجب بروز عادت شوند.

بی خوابی فامیلی کشنده، یک بیماری پیشرونده ارثی غالب اتوزومی است که بوسیله وخیم تر شدن بی خوابی، اختلال در اعمال خودمختار و حرکتی، دمانس و مرگ مشخص می شود. در افراد مبتلا به این بیماری کاهش شدید نورونها و گلیوزیس (Gliosis) در هسته های شکمی و میانی پشتی تالاموس مشاهده می شود.

راه رفتن در خواب (Somnambulism)، ادرار کردن در خواب (Nocturnal enuresis) و کابوس هاس شبانه در جریان خواب با امواج آهسته بوجود می آیند. این حالات با خواب REM همراه نیستند. دوره های در خواب راه رفتن در کودکان شایعتر از افراد بالغ بوده و بیشتر در افراد مذکر بوجود می آیند. این دوره ها ممکن است چندین دقیقه طول بکشند، این افراد با چشمان باز راه رفته و از موانع دوری می جویند اما هنگامیکه بیدار می شوند چیزی بخاطر نمی آورند.

نارکولپسی (Narcolepsy) یک بیماری با علت نامعلوم است که در آن سرانجام یک تمایل شدید غیر قابل مقاومت برای خوابیدن در جریان فعالیت های روزانه وجود دارد. در بعضی از موارد، نشان داده شده که این حالت با برقراری ناگهانی خواب REM شروع می شود. خواب REM در افراد طبیعی تقریباً هیچگاه بدون خواب با امواج آهسته قبلی ایجاد نمی گردد.

آپنه در خواب (Sleep apnea) با انسداد مجاری هوایی در هنگام دم ایجاد می شود. باز ماندن مجرای هوایی فوقانی بستگی به عملکرد عضلات گشاد کننده آن دارد، و در هنگام خواب، تونوس این عضلات می تواند تا حدی کاهش یابد که قادر به باز نگاه داشتن مجرای هوایی نباشد. تلاش برای غلبه بر این انسداد، در نهایت موجب بیداری یا نیمه بیداری فرد خوابیده می شود. هنگامیکه این وضعیت مکرراً ایجاد گردد. همچنانکه در بیماران مسن بکرات اتفاق می افتد. بی خوابی موجب خستگی و عملکرد ضعیف در هنگام روز می شود. آپنه در خواب را می توان با آموزش افراد در خوابیدن به پشت و پرهیز از استفاده از مواد تضعیف کننده تنفسی مانند داروهای خواب آور و الکل و در حالات شدیدتر با اعمال فشار مثبت به مجاری هوایی در هنگام خواب، تسکین داد.

اختلال در رفتار همراه خواب با حرکات سریع چشم، وضعیتی است که به تازگی شناخته شده که در آن هنگام خواب REM هیپوتونی ایجاد نمی شود. در نتیجه بیماران مبتلا به این وضعیت، مانند گربه هایی که لوکوس سرولئوس آنها تخریب شده رؤیاهای خود را ایفای نقش می کنند. این افراد به اطراف دست و پا می زنند و حتی از تختخواب بیرون پریده و برای مبارزه با مهاجم فرضی آماده می شوند. این اختلال معمولاً به درمان با بنزودیازپین ها پاسخ می دهد. سایر اختلالات ویژه خواب نیز بوسیله مطالعات در آزمایشگاه های خواب مشخص شده اند.

### سیستم عصبی خود مختار

بخشی از سیستم عصبی که قسمت اعظم اعمال احشایی بدن را کنترل می کند سیستم عصبی خود مختار autonomic nervous system نامیده می شود. این سیستم به کنترل فشار شریانی، حرکات و ترشحات لوله گوارش، تخلیه مثانه، تعریق، دمای بدن و بسیاری از اعمال دیگر کمک می کند که برخی از آنها تقریباً به طور کامل و برخی دیگر فقط به طور نسبی بوسیله سیستم عصبی خودمختار کنترل می شوند.

یکی از بارزترین مشخصات سیستم عصبی خودمختار، سرعت و شدت عمل آن در تغییر دادن اعمال احشایی است. به عنوان مثال سیستم خودمختار می تواند در ظرف ۳ تا ۵ ثانیه سرعت ضربان قلب را به دو برابر طبیعی افزایش دهد و فشار شریانی می تواند در ظرف ۱۰ تا ۱۵ ثانیه دو برابر شود و از طرف دیگر، فشار شریانی می تواند در ظرف ۴ تا ۵ ثانیه آن قدر کاهش یابد که موجب غش شود. تعریق می تواند در ظرف چند ثانیه شروع شود و مثانه نیز می تواند به طور غیرارادی در ظرف چند ثانیه تخلیه شود. تغییرات ذکر شده فوق العاده سریع هستند به طوریکه در دستگاه های دروغ سنج مورد سنجش قرار می گیرند و منعکس کننده احساسات درونی شخص هستند.

### ساختار و عملکرد سیستم عصبی خود مختار

سیستم عصبی خود مختار به طور عمده بوسیله مراکز واقع در نخاع، تنه مغزی و هیپوتالاموس فعال می شود. همچنین قسمت هایی از قشر مغز و بویژه قشر لیمبیک می تواند ایمپالس هایی به مراکز پائین تر ارسال و سیستم عصبی خود مختار را تحت کنترل قرار دهند.

سیستم عصبی خودمختار همچنین غالباً بوسیله رفلکس های احشائی عمل می کند. به این معنی که سیگنال های حسی از اندام های احشایی می توانند وارد عقده های خودمختار، نخاع، تنه مغزی یا هیپوتالاموس شوند و سپس پاسخ های رفلکس ناخودآگاه را به طور مستقیم، مجدداً به اندام احشایی انتقال و فعالیت های آن را کنترل کنند.

بخش های حرکتی محیطی سیستم عصبی خودمختار از نورون های پیش عقده ای و پس عقده ای تشکیل شده اند. جسم سلولی نورون های پیش عقده ای در ستون خاکستری بینابینی - جانبی نخاع و هسته های حرکتی، مشابه اعصاب جمجمه ای قرار گرفته است. این آکسون ها روی جسم سلولی نورون های پس عقده ای که در کلیه موارد در خارج از سیستم عصبی مرکزی قرار دارند سیناپس می دهند. هر آکسون پیش عقده ای واگرایی پیدا کرده و بطور متوسط روی ۶ تا ۹ نورون پس عقده ای ختم می شود. جریان خروجی سیستم خود مختار از این راه منتشر می شود. آکسون نورون های پس عقده ای که بطور عمده فیبرهای عصبی بدون میلین C هستند روی افکتورهای احشایی ختم می شوند.

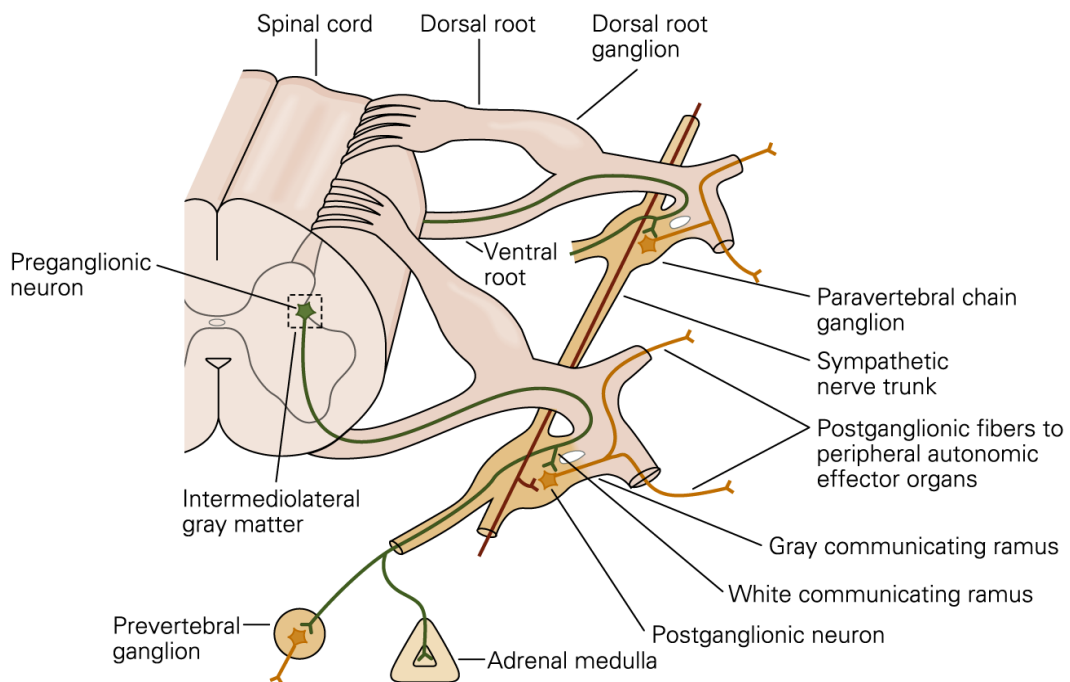
از نظر تشریحی، فیبرهای خروجی خود مختار، به دو جزء تقسیم می شوند: بخش سمپاتیک و بخش پاراسمپاتیک سیستم عصبی خود مختار، در لوله گوارش این دو بخش با سیستم عصبی لوله گوارش (Enteric nervous system) ارتباط برقرار می کنند بطوریکه سیستم عصبی لوله گوارش بعضی مواقع بخش سوم سیستم عصبی خود مختار تلقی می شوند.

### سیستم عصبی سمپاتیک (نورون های پیش عقده ای و پس عقده ای عصب سمپاتیک)

اعصاب سمپاتیک از نظر زیر با اعصاب حرکتی اسکلتی تفاوت دارند: هر مسیر سمپاتیک از نخاع به بافت مورد تحریک از دو نورون، یک نورون پیش عقده ای و یک نورون پس عقده ای تشکیل شده، بر خلاف مسیر حرکتی عضلات اسکلتی که فقط از یک نورون واحد تشکیل شده است. جسم سلولی هر نورون پیش عقده ای در شاخ واسطه ای - جانبی نخاع قرار دارد و فیبر آن همان طور که در شکل ۱۱ نشان داده شده از طریق ریشه قدامی نخاع وارد عصب نخاعی مربوطه می شود. بلافاصله پس از آن که عصب نخاعی را ترک می کند فیبرهای پیش عقده ای سمپاتیک از عصب جدا شده و از طریق رابط سفید به داخل یکی از عقده های زنجیر سمپاتیک رفته و در نهایت فیبرهای عصب سمپاتیک می تواند یکی از سه مسیر زیر باشد:

- ۱- با نورون های پس عقده ای در همان عقده ای که وارد آن می شود سیناپس می دهد.
- ۲- در زنجیر سمپاتیک به طرف بالا یا پائین سیر کرده و در یکی از عقده های دیگر زنجیر سیناپس می دهد.
- ۳- برای فواصل متغیری در داخل زنجیر و سپس در داخل یکی از اعصاب سمپاتیک که از زنجیر خارج می شوند سیر کرده و سرانجام در یک عقده سمپاتیک جلوی ستون فقرات سیناپس می دهد.

به این ترتیب، نورون پس عقده ای یا در یکی از عقده های زنجیر سمپاتیک و یا در یکی از عقده های محیطی سمپاتیک شروع می شود. فیبرهای پس عقده ای از هر یک از این دو منشا به سوی مقصدشان در اندام های مختلف سیر می کنند.



شکل ۱۱: سازمانبندی آناتومیکی آکسون های پیش عقده ای و پس عقده ای سمپاتیکی

### فیبرهای عصبی سمپاتیکی در اعصاب اسکلتی

بعضی از فیبرهای پس عقده ای مجدداً در تمام سطوح نخاع از طریق رابطهای خاکستری وارد اعصاب نخاعی می شوند. این فیبرهای عصبی سمپاتیکی همگی فیبرهای بسیار نازک نوع C هستند که در اعصاب اسکلتی به تمام قسمتهای بدن گسترش می یابند. این فیبرها عروق خونی، غدد عرق و عضلات راست کننده مو را کنترل می کنند. تقریباً به طور متوسط ۸ درصد از فیبرهای موجود در یک عصب اسکلتی فیبرهای سمپاتیکی هستند و این حقیقت اهمیت زیاد آنها را نشان می دهد.

### توزیع قطعه ای اعصاب سمپاتیکی

مسیرهای سمپاتیکی که از قطعات segments مختلف نخاع شروع می شوند الزاماً نظیر فیبرهای عصبی نخاعی پیکری همان قطعات، در همان قسمت از بدن توزیع نمی شوند بلکه فیبرهای سمپاتیکی از قطعه اول نخاع پشتی عموماً در زنجیر سمپاتیکی به طرف بالا سیر کرده و به داخل سر می روند و فیبرهای قطعه دوم پشتی وارد گردن، فیبرهای قطعات سوم و چهارم و پنجم و ششم پشتی وارد سینه، فیبرهای قطعات هفتم و هشتم و نهم و دهم و یازدهم پشتی وارد شکم، و فیبرهای قطعات دوازدهم پشتی و اولیه و دومین کمری وارد پاها می شوند. این توزیع تقریبی بوده و تداخل زیادی بین آنها وجود دارد.

توزیع اعصاب سمپاتیکی در هر اندام بستگی به دوران جنینی دارد که اندام از آن به وجود می آید. به عنوان مثال، قلب فیبرهای عصبی سمپاتیکی زیادی از زنجیر سمپاتیکی بخش گردنی دریافت میکند زیرا منشأ جنینی قلب در گردن است. به همین ترتیب، اندامهای شکمی قسمت اعظم اعصاب سمپاتیکی خود را از قطعات سینه ای تحتانی نخاع دریافت میکنند زیرا منشأ قسمت اعظم لوله گوارش ابتدایی در این ناحیه است (شکل ۱۲).

قسمت مرکزی غده فوق کلیوی یک عقده سمپاتیکی محسوب می شود فیبرهای پیش عقده ای سمپاتیکی از نورون های شاخ های واسطه ای-جانبی نخاع در تمامی مسیر خود بدون دادن سیناپس از زنجیر سمپاتیکی و سپس از اعصاب طحالی



اسپلانکنیک عبور کرده و سرانجام به قسمت مرکزی غده فوق کلیوی می‌رسند و در آن جا مستقیماً روی سلول‌های نورونی تغییر یافته که اپینفرین و نوراپینفرین به داخل جریان خون ترشح می‌کنند ختم می‌شوند. این سلول‌های ترشحی از نظر جنینی از بافت عصبی مشتق شده‌اند و در حقیقت خودشان نورون‌های پس‌عقدی بوده و در واقع حتی دارای فیبرهای عصبی تکامل نیافته و ابتدایی هستند و این فیبرها هستند که هورمون‌های مرکزی غده فوق کلیوی، اپینفرین و نوراپینفرین و مقداری دوپامین را ترشح می‌کنند. در نهایت نورون‌های پیش‌عقدی کولینرژیک که به این سلول‌ها می‌رسند بصورت اعصاب حرکتی ترشحی این غده در آمده‌اند.

### سیستم عصبی پاراسمپاتیک

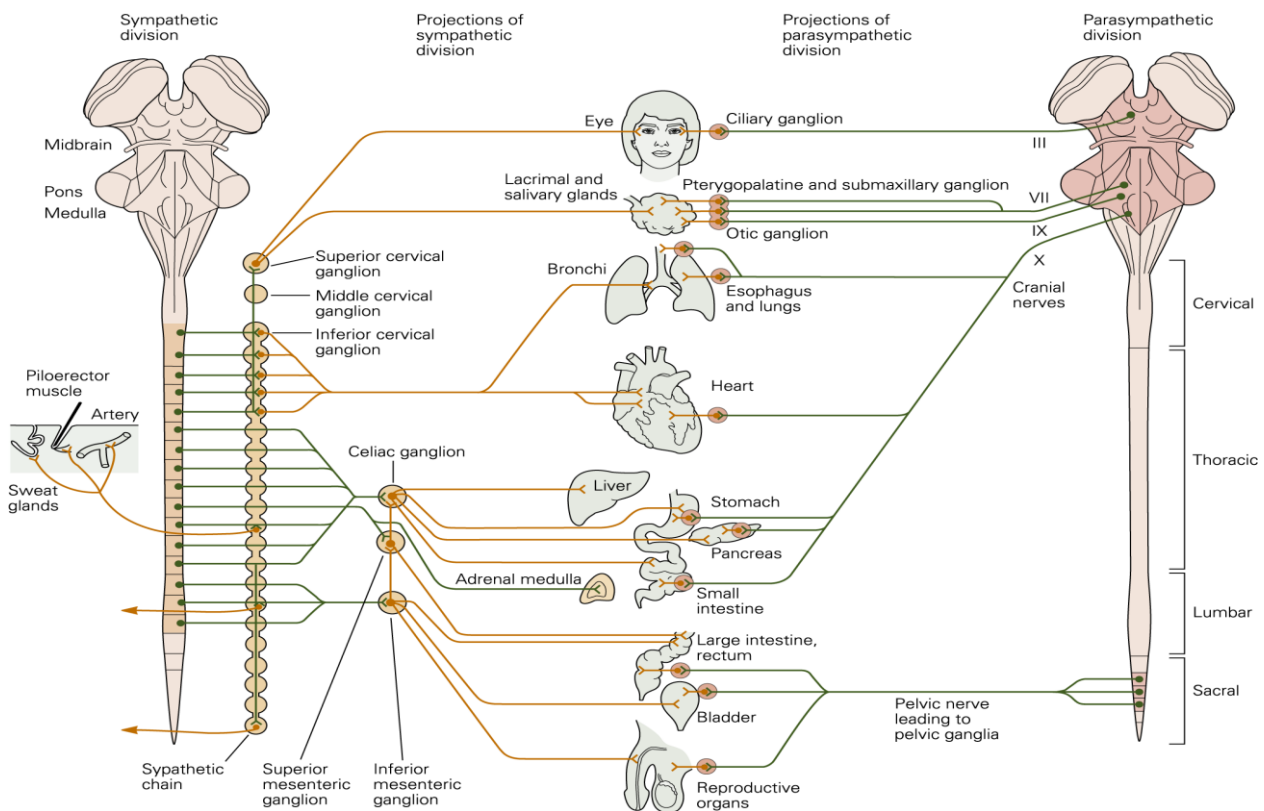
سیستم عصبی پاراسمپاتیک در شکل ۱۲ نشان داده شده است. در این شکل دیده می‌شود که فیبرهای پاراسمپاتیک از طریق اعصاب جمجمه‌ای III و VII و IX و X، سیستم عصبی مرکزی را ترک می‌کنند و فیبرهای پاراسمپاتیک اضافی از طریق دومین و سومین اعصاب نخاعی خاجی و گاهی اولین و چهارمین اعصاب خاجی، پائینترین بخش نخاع، خارج می‌شوند. حدود ۷۵ درصد کلیه فیبرهای عصبی پاراسمپاتیک در اعصاب واگ (عصب جمجمه‌ای X) قرار دارند و به تمامی قسمت‌های سینه‌ای و شکمی بدن می‌روند.

فیبرهای پاراسمپاتیک موجود در عصب سوم جمجمه‌ای به اسفنکترها یا عضلات تنگ‌کننده مردمک و عضلات مژگانی چشم می‌روند. فیبرهای پاراسمپاتیک عصب هفتم جمجمه‌ای به غدد اشکی، بینی و زیر فکی، و فیبرهای پاراسمپاتیک عصب نهم جمجمه‌ای به غده پاروتید یا بناگوشی می‌روند.

فیبرهای پاراسمپاتیک خاجی در اعصاب لگنی قرار دارند که از شبکه خاجی در هر طرف نخاع در سطح دومین و سومین قطعه نخاع خاجی عبور می‌کنند. سپس این فیبرها در کولون نزولی، رکتوم، مثانه و قسمت‌های تحتانی حالب‌ها توزیع می‌شوند. این فیبرهای پاراسمپاتیک گروه خاجی، سیگنال‌های عصبی را نیز به اندام‌های تناسلی خارجی فرستاده و موجب راست شدن آلت تناسلی می‌گردند.

### نورون‌های پیش‌عقدی و پس‌عقدی پاراسمپاتیک

سیستم پاراسمپاتیک مانند سیستم سمپاتیک دارای نورون‌های پیش‌عقدی و پس‌عقدی است اما فیبرهای پیش‌عقدی به استثنای چند عصب پاراسمپاتیک جمجمه‌ای، بدون انقطاع در تمامی مسیر به اندامی که باید کنترل شود سیر می‌کنند. نورون‌های پس‌عقدی سیستم پاراسمپاتیک در جدار اندام مورد نظر قرار گرفته‌اند فیبرهای پیش‌عقدی با این نورون‌ها سیناپس می‌دهند و سپس فیبرهای پس‌عقدی بسیار کوتاه به طول جزئی از یک میلی‌متر تا چندین سانتیمتر از این نورون‌ها خارج شده و به بافت‌های آن اندام، عصب می‌دهند. محل قرار گرفتن نورون‌های پس‌عقدی پاراسمپاتیک در خود اندام احشایی باطرز قرار گرفتن عصب‌های سمپاتیک کاملاً تفاوت دارد زیرا جسم سلولی نورون‌های پس‌عقدی پاراسمپاتیک تقریباً همیشه در عصب‌های زنجیر سمپاتیک یا در سایر عصب‌های مختلف مجزا در شکم قرار گرفته‌اند نه در خود اندام تحریک شده.



شکل ۱۲: بخش های سمپاتیک و پاراسمپاتیک سیستم عصبی اتونومیک و اهداف اصلی کنترل اتونومیک در این شکل نشان داده شده اند.

### تقسیم بندی شیمیایی سیستم عصبی خود مختار

براساس میانجی شیمیایی آزاد شده می توان سیستم عصبی خودمختار را به بخش های کولینرژیک و نورآدرنرژیک تقسیم کرد نورون هایی که کولینرژیک هستند عبارتند از:

- ۱- کلیه نورون های پیش عقده ای سمپاتیک و پاراسمپاتیک
- ۲- نورون های پس عقده ای پاراسمپاتیک از نظر تشریحی
- ۳- نورون های پس عقده ای سمپاتیک از نظر تشریحی که به غدد عرق عصب می دهند.
- ۴- نورون های سمپاتیک از نظر تشریحی که روی عروق خونی عضلات مخطط ختم شده و هنگام تحریک موجب اتساع عروقی می شوند (اعصاب گشاد کننده عروقی سمپاتیکی).
- ۵- رشته های سمپاتیکی که به عضلات راست کننده مو در پوست باقیمانده نورون های پس عقده ای سمپاتیک نورآدرنرژیک هستند.

بطور کلی استیل کولین میانجی پاراسمپاتیکی و نورآدرنالین میانجی سمپاتیکی نامیده می شود. استیل کولین دو نوع رسپتور مختلف را فعال می کند که رسپتورهای موسکارینی و نیکوتینی می باشد.

رسپتورهای موسکارینی در تمام سلول های عمل کننده که بوسیله نورون های پس عقده ای سیستم عصبی پاراسمپاتیک و همچنین تمام سلول های عمل کننده که بوسیله نورون های کولینرژیک سیستم سمپاتیک تحریک می شوند یافت می گردد.

رستپورهای نیکوتینی در سیناپس های بین نورون های پیش عقده ای و نورون های پس عقده ای هر دو سیستم سمپاتیک و پاراسمپاتیک یافت می شوند. این رستپورها همچنین در بسیاری از انتهای عصبی غیر خود مختار مثلاً در غشاء فیبرهای عضلات اسکلتی در سیناپس عصبی عضلانی وجود دارند که قبلاً توضیح داده شده اند. درک این دو نوع رستپور بویژه از این نظر اهمیت دارد که داروهای اختصاصی بکرات در پزشکی برای تحریک و یا مسدود کردن یکی از این دو نوع رستپور مورد استفاده می گیرند.

رستپورهای آدرنژیک نیز دو نوع آلفا و بتا هستند که هر یک به نوبه خود به رستپورهای آلفا-یک، آلفا-دو، بتا-یک و بتا-دو تقسیم می شوند.

علت این تقسیم بندی آن است که بعضی داروها فقط روی یک نوع از این رستپورها اثر می کنند. نوراپینفرین و اپینفرین که هر دو بوسیله قسمت مرکزی غده فوق کلیوی به داخل خون ترشح می شوند، اثرات نسبتاً متفاوتی از نظر تحریک رستپورهای آلفا و بتا دارند. نوراپینفرین به طور عمده گیرنده های آلفا را تحریک می کند اما گیرنده های بتا را نیز تا حدود کمتری تحریک می کند. از طرف دیگر، اپینفرین هر دو نوع گیرنده را به طور تقریباً برابر تحریک می کند. بنابراین، اثرات نسبی نوراپینفرین و اپینفرین روی اندام های عمل کننده مختلف توسط نوع رستپورهای موجود در اندام ها تعیین می شود.

### **اعمال تحریکی و مهارتی تحریک سمپاتیک و پاراسمپاتیک**

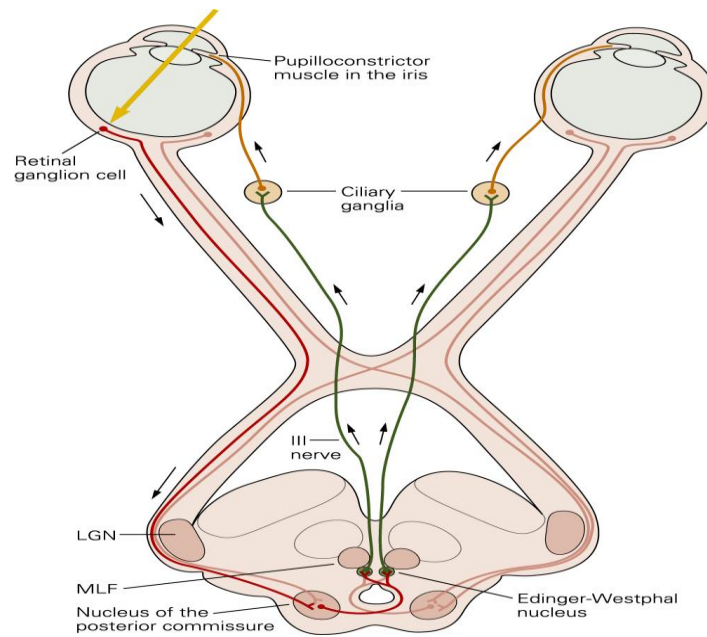
تحریک سمپاتیک موجب بروز اثرات تحریکی در برخی از اندام ها اما اثرات مهارتی در برخی دیگر می شود. به همین ترتیب تحریک پاراسمپاتیک موجب بروز تحریک در برخی از اندامها اما مهار در برخی دیگر می شود. همچنین، هنگامی که تحریک سمپاتیک موجب بروز اثرات تحریکی در یک اندام معین می شود تحریک پاراسمپاتیک غالباً آن اندام را مهار می کند و این موضوع نشان می دهد که این دو سیستم گاهی به طور معکوس یکدیگر عمل می کنند. غالب اندام ها بیشتر بوسیله یکی از این دو سیستم کنترل می شوند.

هیچگونه قاعده عمومی وجود ندارد که بوسیله آن بتوان توجیه نمود که تحریک سمپاتیک یا پاراسمپاتیک موجب تحریک یا مهار یک اندام معین خواهد شد. بنابراین، برای درک اعمال سمپاتیک و پاراسمپاتیک باید اعمال جداگانه این دو سیستم عصبی روی هر اندام را یاد گرفت. نقش سیستم عصبی اتونومیک در مورد اندام های مختلف در جای خود شرح داده شده اند. معجزاً در زیر بشرح برخی از آنها می پردازیم:

### **اثرات تحریک سمپاتیک و پاراسمپاتیک روی بعضی از اندام ها خاص**

#### **چشم**

دو عمل چشم بوسیله سیستم عصبی خودمختار کنترل می شود. این اعمال عبارتند از باز و بسته کردن مردمک و میزان کردن عدسی. تحریک سمپاتیک فیبرهای عضلانی شعاعی عنیبه را منقبض و باعث گشاد شدن مردمک چشم می شود (Mydriasis) در حالیکه تحریک پاراسمپاتیک عضله حلقوی عنیبه را منقبض کرده و مردمک را تنگ می کند (Miosis). اعصاب پاراسمپاتیکی که مردمک را کنترل می کنند در هنگامی که نور شدید وارد چشم می شود به طور رفلکسی تحریک می شوند (شکل ۱۳). این رفلکس قطر منفذ مردمک را کوچک کرده و مقدار نوری را که به شبکیه می رسد کاهش می دهد. برعکس، اعصاب سمپاتیک در جریان دوره های هیجانی تحریک می شوند و باعث افزایش منفذ مردمک می شود (شکل ۱۴). میزان کردن عدسی تقریباً به طور کامل بوسیله سیستم عصبی پاراسمپاتیک کنترل می شود. در حال طبیعی بوسیله کشش ارتجاعی ذاتی رباط های عضلات مژگانی در یک وضع مسطح نگاهداری می شود. تحریک پاراسمپاتیک عضله مژگانی را منقبض می کند که باعث کاهش کشش شده و به عدسی اجازه می دهد تا محدبتر شود. این عمل سبب می شود که چشم روی اشیای نزدیک میزان گردد.



شکل ۱۳: مسیر عصبی دخیل در رفلکس نوری مردمک با واسطه عصب پاراسمپاتیک.

غدد برون ریز بدن، غدد بینی، اشکی، بزاقی و بسیاری از غدد لوله گوارش به طور قوی بوسیله سیستم عصبی پاراسمپاتیک تحریک می شوند که معمولاً منجر به مقادیر فوق العاده فراوان ترشح آبکی می گردد. غدد لوله گوارش که شدیدتر از همه بوسیله اعصاب پاراسمپاتیک تحریک می شوند عبارتند از: غدد بخش فوقانی لوله گوارش و بویژه غدد دهان، معده.

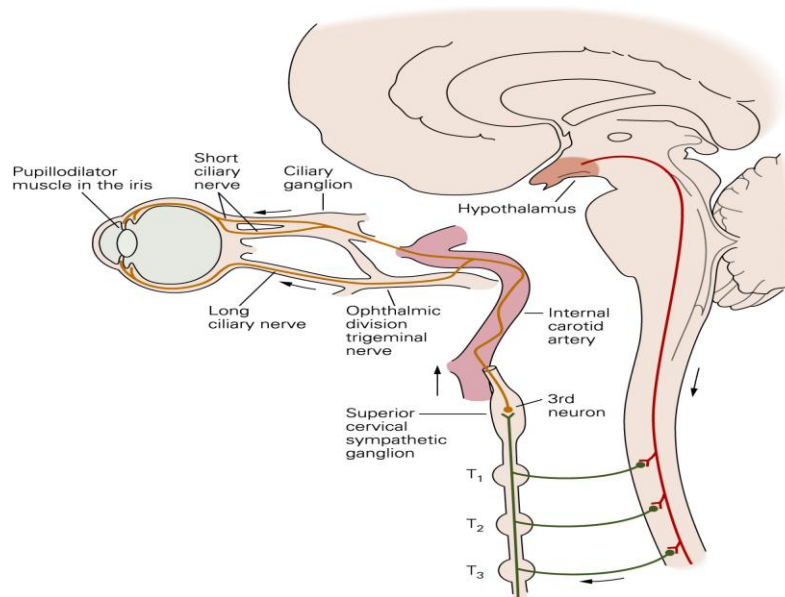
غدد روده کوچک و روده بزرگ به طور عمده بوسیله عوامل موضعی در خود روده و بوسیله سیستم عصبی انتریک روده و تا حدود بسیار کمتری بوسیله اعصاب خودمختار کنترل می شوند.

تحریک سمپاتیک یک اثر مستقیم روی سلولهای غده ای دارد و موجب تشکیل یک ترشح غلیظ می گردد که محتوی زیاد آنزیم ها و موکوس می باشد. تحریک سمپاتیک موجب تنگی رگ های خونی غده شده و از این راه غالباً میزان ترشح آنها را کاهش می دهد.

غدد عرق بر اثر تحریک سمپاتیک مقدار زیادی عرق ترشح می کنند اما تحریک اعصاب پاراسمپاتیک اثری روی آنها ندارد. باید دانست که فیبرهای سمپاتیک اکثر غدد عرق، بر خلاف بیشتر فیبرهای سمپاتیک که آدرنرژیک هستند از نوع کولینرژیک هستند (به استثنای چند فیبر آدرنرژیک که به کف دست و پا می روند).

### لوله گوارش

لوله گوارش دارای مجموعه اعصاب داخلی مربوط به خود موسوم به شبکه داخل دیواره ای یا سیستم عصبی انتریک است با این وجود، تحریک سمپاتیک و پاراسمپاتیک به طور عمده با افزایش یا کاهش دادن اعمال ویژه در شبکه داخل دیواره ای می تواند فعالیت لوله گوارش را تحت تأثیر قرار دهند. تحریک پاراسمپاتیک به طور عموم فعالیت کلی لوله گوارش را با زیاد کردن حرکات دودی و عمل کردن اسفکترها افزایش می دهد و به این ترتیب موجب رانده شدن سریع محتویات آن در طول روده به طرف جلو می شود. این اثر با افزایش همزمانی در میزان ترشح بسیاری از غدد گوارشی همراه است که در بالا شرح داده شد.



شکل ۱۴: تنظیم اتساع مردمک توسط مسیر پایین رو از هیپوتالاموس که پس از عبور از قسمت جانبی ساقه مغز بر روی سلول های پیش عقده ای سمپاتیک در سه قطعه اول نخاع سینه ای ختم می شود.

عمل طبیعی لوله گوارش بستگی زیادی به سیستم سمپاتیک ندارد. با این وجود، تحریک شدید سمپاتیک حرکات دودی را مهار می کند و تنوس اسفنکترها را افزایش می دهد. نتیجه خالص، آهسته شدن شدید حرکت غذا در لوله گوارش به طرف جلو و گاهی کاهش ترشح می باشد، به درجه ای که حتی موجب یبوست شدید می گردد.

### قلب

تحریک سمپاتیک به طور عموم فعالیت کلی قلب را افزایش می دهد. این عمل با زیاد کردن تعداد و قدرت انقباضی ضربان قلب به انجام می رسد. تحریک پاراسمپاتیک به طور عمده موجب اثرات مخالف می شود. برای بیان این اثرات به روش دیگر می توان گفت که تحریک سمپاتیک، مؤثر بودن قلب به عنوان یک پمپ را افزایش می دهد که در جریان فعالیت سنگین مورد نیاز است در حالی که تحریک پاراسمپاتیک قدرت تلمبه ای آن را کاهش می دهد اما به قلب اجازه می دهد در فواصل بین دوره های فعالیت طاقت فرسا تا حدودی استراحت کند.

### عروق خونی گردش سیستمیک

اکثر عروق خونی و بویژه عروق احشای شکمی و پوست دست ها و پاها بوسیله تحریک سمپاتیک تنگ می شوند. تحریک پاراسمپاتیک تقریباً اثری روی اکثر عروق خونی ندارد اما عروق را در بعضی از مناطق محدود از قبیل ناحیه سرخ شدن صورت گشاد می کند. در بعضی شرایط، عمل بتای اعصاب سمپاتیک موجب گشادی عروق به جای تنگی عروق معمولی سمپاتیکی می شود اما این عمل به ندرت ایجاد می شود مگر بعد از این که داروها اثرات تنگ کننده عروق آلفا را فلج کرده باشند که معمولاً غلبه بیشتری بر اثرات بتا دارند.



### اهمیت بخش مرکزی غده فوق کلیوی برای عمل سمپاتیک

آدرنالین و نورآدرنالین تقریباً در همان زمانی که اندام‌های مختلف به طور مستقیم توسط فعال شدن عمومی سمپاتیک تحریک می‌شوند توسط بخش مرکزی غده فوق کلیوی آزاد می‌شوند. بنابراین، اندام‌ها در واقع به طور همزمان از دو راه تحریک می‌شوند: مستقیماً توسط اعصاب سمپاتیک و به طور غیر مستقیم توسط هورمون‌های مرکزی فوق کلیوی. این دو راه تحریک یکدیگر را تقویت می‌کنند و هر یک از آنها در اکثر موارد می‌تواند جایگزین دیگری شود. به عنوان مثال، انهدام مسیرهای مستقیم سمپاتیک به اندام‌های مختلف بدن مانع از تحریک شدن این اندام‌ها نمی‌گردد زیرا اپینفرین و نوراپینفرین کماکان به داخل خون آزاد شده و به طور غیر مستقیم این اندام‌ها را تحریک می‌کنند. به همین ترتیب، از بین رفتن کامل قسمت مرکزی دو غده فوق کلیوی معمولاً اثر ناچیزی روی عمل سیستم عصبی سمپاتیک دارد زیرا مسیرهای مستقیم سمپاتیک می‌توانند کماکان تقریباً تمام وظایف لازم را انجام دهند به این ترتیب، مکانیسم دوگانه تحریک سمپاتیک یک عامل اطمینان به وجود می‌آورد به این معنی که در صورت فقدان هر مکانیسم، دیگری جایگزین آن می‌شود.

ارزش مهم دیگر بخش مرکزی غده فوق کلیوی توانایی اپینفرین و نوراپینفرین برای تحریک ساختارهایی از بدن است که مستقیماً بوسیله فیبرهای سمپاتیک عصب دهی نمی‌شوند. به عنوان مثال، میزان متابولیسم تمام سلول‌های بدن توسط این هورمون‌ها و بویژه توسط اپینفرین افزایش می‌یابد با وجودی که فقط نسبت کوچک از کلیه سلول‌های بدن مستقیماً بوسیله فیبرهای سمپاتیک عصب دهی می‌شوند.

### اثرات تحریک سمپاتیک و پاراسمپاتیک روی سایر اعمال بدن

به علت اهمیت زیاد سیستم‌های کنترلی سمپاتیک و پاراسمپاتیک، این سیستم‌ها به دفعات زیاد در درسنامه‌ها در رابطه با اعمال متعدد بدن شرح داده شده‌اند که در این جا به تفصیل مورد توجه قرار نگرفته‌اند. به طور کلی، اکثر تشکیلات آنتودرمی از قبیل مجاری کبدی، کیسه صفرا، مثانه و برونش‌ها بوسیله تحریک سمپاتیک مهار و بوسیله تحریک پاراسمپاتیک تحریک می‌شوند. تحریک سمپاتیک همچنین دارای اثرات کاتابولیک است و موجب آزاد شدن گلوکز از کبد، افزایش غلظت گلوکز خون، افزایش تجزیه گلیکوژن عضله و کبد، افزایش قدرت عضله، افزایش متابولیسم پایه و افزایش فعالیت روانی می‌شود. سرانجام، اعصاب سمپاتیک و پاراسمپاتیک در انجام اعمال جنسی زن و مرد دخالت دارند که در فصل‌های مربوطه شرح داده شده‌اند.

### تخلیه کولینرژیک (Cholinergic discharge)

بطور کلی اعمال تولید شده توسط فعالیت بخش کولینرژیک سیستم عصبی خودمختار آن دسته از اعمالی هستند که با جنبه‌های نباتی زندگی روزمره سر و کار دارند. مثلاً عمل کولینرژیک با افزایش دادن فعالیت روده، افزایش دادن ترشح معدی و شل کردن اسفنکتر پیلور موجب تسریع در گوارش و جذب مواد غذایی می‌شود. به این دلیل و برای قرار دادن آن در مقابل عمل کاتابولیک بخش نورآدرنرژیک، بخش کولینرژیک گاهی سیستم عصبی آنابلیک نامیده می‌شود.

همراه با استیل کولین، از انتهای اعصاب کولینرژیک VIP نیز ترشح می‌شود. عمل VIP ترشح شده از نورون‌های کولینرژیک پس عقده ای مشخص نیست و شواهدی در دست است که این ماده اثرات پس عقده ای استیل کولین را تسهیل می‌کند. از آنجا که VIP یک ماده گشاد کننده عروقی است لذا می‌تواند جریان خون اندام‌های هدف رانیز افزایش دهد.

### تخلیه نورآدرنرژیک (Adrenergic discharge)

بخش نورآدرنرژیک در حالات فوریتی بصورت یک مجموعه واحد تخلیه (mass discharge) می شود. این تخلیه ارزش قابل ملاحظه ای از نظر آماده کردن فرد برای مقابله با فوریت ها دارند. بعنوان مثال، تخلیه نورآدرنرژیک تطابق را در چشم عمل کرده و مردمک ها را گشاد می کند (به منظور ورود نور بیشتر به چشم ها)، ضربان قلب را تند کرده و فشار خون را بالا می برد (به منظور تأمین پرفوزیون بهتر اندام های حیاتی و عضلات)، عروق خونی پوست را تنگ می کند (که خونریزی از زخمها را محدود می سازد) تخلیه نورآدرنرژیک همچنین منجر به پائین افتادن آستانه تحریک در تشکیلات مشبک می شود (تقویت کننده حالت هوشیاری و برانگیختگی) و غلظت گلوکز و اسیدهای چرب آزاد خون را افزایش می دهد (به منظور تأمین انرژی بیشتر). بر اساس اثراتی نظیر این ها، دانشمندی به نام کانون (Cannon) تخلیه سیستم عصبی نورآدرنرژیک در مواقع اورژانس به منظور آماده ساختن فرد برای مقابله با خطر به ستیز یا گریز (Fight or flight) نامگذاری نموده است.

در موارد دیگر، فعالیت سمپاتیک در قسمت های مجزایی از این سیستم به طور عمده در پاسخ به رفلکس هایی که نخاع را در

بر می گیرند به وجود می آید. مهمترین این موارد عبارتند از:

۱- در روند تنظیم گرما، اعصاب سمپاتیک تعریق و جریان خون را در پوست کنترل می کنند بدون این که تأثیری روی سایر اندام هایی که بوسیله اعصاب سمپاتیک عصبی می شوند، داشته باشند.

۲- در جریان فعالیت عضلانی در بعضی از حیوانات، فیبرهای کولینرژیک گشاد کننده عروق عضلات اسکلتی به طور مستقل، جدا از بقیه سیستم سمپاتیک تحریک می شوند.

۳- بسیاری از رفلکس های موضعی از طریق فیبرهای مرکز بر حسی که در اعصاب سمپاتیک در جهت رو به مرکز به عقده های سمپاتیک و نخاع می روند و موجب پاسخ های رفلکسی بسیار محدودی می شوند. مثلاً، گرم کردن ناحیه کوچکی از پوست موجب گشاد شدن موضعی رگ ها و تشدید تعریق موضعی می گردد در حالی که سرد کردن موجب بروز اثرات مخالف می شود.

۴- بسیاری از رفلکس های سمپاتیکی که اعمال لوله گوارش را کنترل می کنند بسیار محدود و موضعی هستند به طوری که گاهی از طریق مسیرهای عصبی عمل می کنند که حتی وارد نخاع نیز نمی شوند و فقط از لوله گوارش به عقده های سمپاتیک و به طور عمده به عقده های جلوی مهره ای رفته و سپس از طریق اعصاب سمپاتیک به لوله گوارش بر می گردند تا فعالیت حرکتی یا ترشحاتی آن را کنترل کنند.

وزیکول های گرانول دار کوچک در نورون های نورآدرنرژیک پس عقده ای دارای ATP و نوراپینفرین می باشند و وزیکول های گرانول دار بزرگ محتوی نوروپپتید Y هستند. شواهدی در دست است که تحریک با فرکانس پائین، ترشح ATP را موجب می شود در حالیکه تحریک با فرکانس بالا موجب ترشح نوروپپتید Y می شود. اما اعمال ناشی از ترشح شدن ATP و نوروپپتید Y هنوز روشن نیستند.

### کنترل مراکز خودمختار تنه مغزی بوسیله نواحی بالاتر

سیگنال های صادره از هیپوتالاموس و حتی نیمکره های مغزی می توانند تقریباً کلیه مراکز کنترلی خودمختار تنه مغزی را تحت تأثیر قرار دهند. به عنوان مثال، تحریک نواحی مناسب هیپوتالاموس می تواند مراکز کنترل قلبی عروقی بصل النخاع را آن قدر با قدرت فعال کند که فشار شریانی را به بیش از دو برابر طبیعی افزایش دهد. به همین ترتیب، سایر مراکز هیپوتالاموس می توانند دمای بدن را کنترل کرده، ترشح بزاق و فعالیت لوله گوارش را کاهش یا افزایش داده، یا موجب تخلیه مثانه شوند. بنابراین، مراکز خودمختار موجود در تنه مغزی تا حدودی به عنوان ایستگاه های رله کننده برای اعمال کنترل کننده ای عمل می کنند که از سطوح بالاتر مغز شروع می شوند. بسیاری از پاسخ های رفتاری ما از طریق هیپوتالاموس، ناحیه مشبک تنه

مغزی و سیستم عصبی خودمختار به انجام می رسد. در واقع، مراکز بالاتر مغز می توانند عمل تمامی سیستم عصبی خودمختار یا قسمت هایی از آن را آن قدر شدید تغییر دهند که موجب بیماری های شدید ناشی از اختلال عمل سیستم خودمختار از قبیل زخم پپتیک معده یا دوازدهه، بیوست. طپش قلب یا حتی حمله های قلبی شوند.

### **هیپوتالاموس و سیستم لیمبیک**

کنترل رفتار یکی از اعمال سیستم عصبی است. حتی دوره بیداری و خواب که در فصل قبل شرح داده شد یکی از مهمترین طرح های رفتاری ما محسوب میشود. در این قسمت ابتدا بشرح اعمال هیپوتالاموس که بخش عمده سیستم لیمبیک را تشکیل میدهد خواهیم پرداخت و در انتها سیستم لیمبیک مورد بررسی قرار خواهد گرفت.

### **هیپوتالاموس**

هیپوتالاموس و هسته های وابسته به آن علاوه بر نقشی که در کنترل رفتار دارند بسیاری از شرایط داخلی بدن از قبیل دمای بدن، اسمولالیت مایعات بدن، میل به خوردن و آشامیدن و وزن بدن را کنترل میکنند. این اعمال درونی روی هم موسوم به اعمال نباتی مغز بوده و کنترل آنها ارتباط نزدیکی با رفتار دارد. هیپوتالاموس که کمتر از یک درصد توده مغز را اشغال میکند یکی از مسیرهای کنترلی سیستم لیمبیک محسوب میشود و دارای ارتباطات نورونی دو طرفه با کلیه سطوح سیستم لیمبیک است. هیپوتالاموس و تشکیلاتی که اتحاد نزدیکی با آن دارند به نوبه خود سیگنالهای خروجی را در سه جهت صادر میکنند: (۱) در جهت رو به پایین به تنه مغزی به طور عمده به داخل نواحی مشبک مزانسفال، پل مغزی و بصل النخاع و سپس از این نواحی به داخل اعصاب محیطی سیستم عصبی خودمختار، (۲) در جهت رو به بالا به سوی مناطق بالاتر متعددی از دیانسفال بویژه تالاموس قدامی و نیمکره مغزی و قشر لیمبیک و (۳) به اینفاندیبولوم هیپوتالاموس برای کنترل کلی یا نسبی قسمت اعظم اعمال ترشحی غده هیپوفیز خلفی و غده هیپوفیز قدامی.

### **اعمال هیپوتالاموس**

#### **۱- تنظیم درجه حرارت بدن**

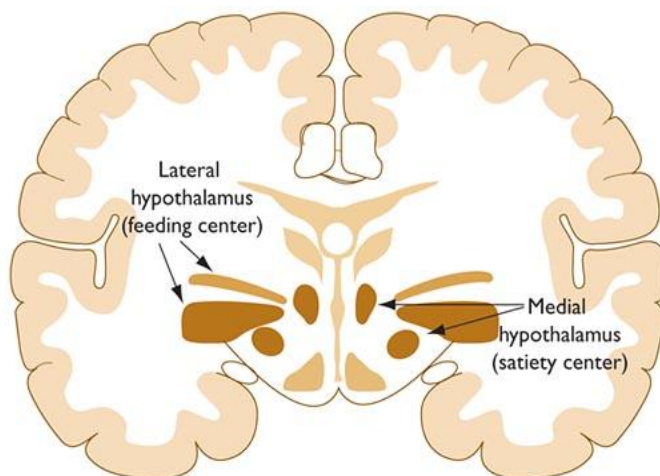
بخش جلویی هیپوتالاموس و نیز ناحیه پیش بصری Preoptic در تنظیم درجه حرارت بدن دخالت دارند. بخش جلویی هیپوتالاموس در اثر گرما فعال میشود و بخش عقبی هیپوتالاموس نسبت به سرما پاسخ میدهد. تنظیم درجه حرارت بدن در در سنامه پوست توضیح داده شده است.

#### **۲- تنظیم قلبی عروقی**

تحریک نواحی مختلفی در سراسر هیپوتالاموس میتواند موجب تغییراتی در سیستم قلبی عروقی و از آن جمله افزایش فشار خون، کاهش فشار خون، افزایش تعداد ضربان قلب و کاهش تعداد ضربان قلب شود. به طور عموم، تحریک در هیپوتالاموس خلفی و جانبی، فشار شریانی و تعداد ضربان قلب را افزایش میدهد در حالی که تحریک در ناحیه جلوی بصری غالباً اثر مخالف داشته و موجب کاهش فشار خون و تعداد ضربان قلب میشود. این اثرات به طور عمده از طریق مرکز کنترل کننده قلبی - عروقی اختصاصی در ناحیه مشبک بصل النخاع و پل مغزی به انجام میرسند.

#### **۳- رابطه با خواب و بیداری**

ناحیه خواب دیا نسفالی و ناحیه خواب قاعده مغز قدامی بخش هایی از هیپوتالاموس میباشدند



شکل ۱۴: مراکز سیری و گرسنگی در هیپوتالاموس

#### ۴- رابطه با پدیده های دوره ای (Cyclic Phenomena)

بیشتر موجودات زنده اما نه تمامی آنها دارای نوسانات دوره ای در اعمال بدن هستند که بیست و چهار ساعت بطول می انجامد، عبارت دیگر دارای ریتم سیرکادین (Circadian) می باشند. بطور طبیعی این نوسانات با دوره نوری روز - شب همزمان میشوند. در تمامی پستانداران، مکانیسم های کنترل کننده ریتم های سیرکادین، عصبی و آندوکرینی هستند که پیس میکر آن در هسته فوق کیاسمایی Suprachiasmatic قرار دارد.

این هسته اطلاعات دوره نوری روز - شب را از طریق مسیر عصبی شبکه ای - هیپوتالاموسی دریافت می کند. این مسیر از شبکه چشم شروع شده و پس از عبور از کیاسمای اپتیک به این هسته میرسد و اعمال نورون های این هسته را با دوره روشنایی - تاریکی محیط تطبیق می دهند. نورون های خروجی از این هسته موجب شروع ریتم های مختلف سیرکادینی می شوند. این ریتم ها شامل ترشح ACTH و سایر هورمون های هیپوفیزی، سیکل خواب و بیداری، طرح های فعالیت در حیوانات آزمایشگاهی و ترشح ملاتونین از غده اپی فیزی می باشد. ملاتونین احتمالاً بعنوان یک ساعت برای اندام های داخلی عمل می کند.

#### ۵-تنظیم اشتها

تنظیم هیپوتالاموسی اشتها به غذا بطور عمده به واکنش متقابل بین دو ناحیه بستگی دارد که عبارتند از یک "مرکز تغذیه ای" (Feeding Center) جانبی در هسته تخته خوابی دسته مغزیانی قدامی (Bed nucleus of Median forebrain bundle) در محل اتصال آن با راه های پالیدومی - هیپوتالاموسی، و یک "مرکز سیری" میانی در هسته شکمی میانی (Ventromedial) (شکل ۱۴). تحریک مرکز تغذیه موجب بروز رفتار تغذیه ای در حیوانات بیدار شده و انهدام آن موجب بی اشتهایی وخیم کشنده در حیواناتی که از سایر جهات سالم هستند می گردد. تحریک هسته شکمی میانی موجب قطع خوردن می شود در حالیکه ضایعات این ناحیه منجر به پرخوری و در صورتیکه غذای فراوان در اختیار حیوان باشد منجر به سندرم چاقی هیپوتالاموسی می گردد. مرکز تغذیه در حال فعالیت مداوم است و فعالیت آن بطور زودگذر بوسیله فعال شدن مرکز سیری بعد از خوردن غذا، مهار می گردد. هسته های پاراونتریکولر، پشتی میانی و قوسی شکل هیپوتالاموس نیز نقش عمده ای در خوردن غذا بازی می کنند. به عنوان مثال ضایعات هسته های پاراونتریکولر موجب غذا خوردن بیش از حد می شود در حالیکه ضایعات هسته های پشتی - میانی معمولاً رفتار غذا خوردن را تضعیف می کند.

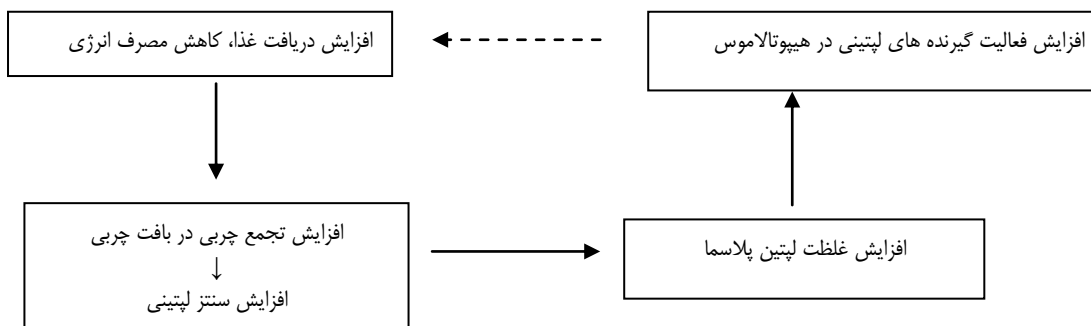
تجمع پلی پپتیدها در هیپوتالاموس موجب تنظیم اشتها می شود. برخی از آنها موجب افزایش اشتها می شوند. بعضی موجب کاهش اشتها. از جمله پلی پپتیدهایی که اشتها را افزایش می دهند نوروپپتید  $\gamma$ ، پروتئین وابسته به آگوتی (AGRP)، اورکسین A و B (OREXIN)، هورمون متراکم کننده ملانین (MCH) و گرلین Gherlin را میتوان نام برد. از پلی پپتیدهایی که موجب کاهش اشتها می شوند میتوان از مشتقات پرواوپیو ملانوکورتین (POMC) بخصوص هورمون محرک ملانوسیتی  $\alpha$  (MSH) و ماده ترانسکریپت تنظیم شونده توسط کوکائین - آمفتامین CART (Cocaine- Amphetamine- Regulated- Transcript) را نام برد. هورمون آزاد کننده کورتیکوتروپین (CRH) نیز موجب کاهش اشتها می شود.

کاتکول آمین ها نیز در تنظیم وزن بدن دخالت دارند. موش هایی که فاقد آنزیم سنتز کننده ایی نفرین و نوراپی نفرین هستند مقدار غذا خوردن در آنها افزایش می یابد. آمفتامین و داروهای مربوطه که در کاهش دادن اشتها از آنها استفاده می شود، احتمالاً بوسیله آزاد کردن نوراپی نفرین در سیستم عصبی مرکزی عمل می کنند.

### فرضیه های موجود در تنظیم دریافت غذا

بحث قابل ملاحظه ای در مورد سیگنال هایی که بوسیله مراکز سیری و تغذیه جهت تنظیم مقدار غذا خوردن درک می شود، وجود دارد. پنج فرضیه در مورد کنترل غذا خوردن پیشنهاد شده است که بکدیگر را نقض نمی کنند.

۱- **فرضیه لیپوستاتیک** - در این فرضیه بافت چربی یک سیگنال هومورال یعنی هورمون لپتین را تولید میکند که متناسب با میزان چربی است و روی هیپوتالاموس اثر مینماید تا غذا خوردن را کاهش داده و مصرف انرژی را افزایش دهد. در فرضیه لیپوستاتیک افزایش چربی خون موجب کاهش اشتها میشود. بنظر میرسد که دلیل این امر ساخته شدن هورمون لپتین در داخل بافت چربی میباشد که وارد جریان خون شده و روی گیرنده های خود در هیپوتالاموس اثر کرده و موجب کاهش اشتها میشود. نام لپتین از کلمه یونانی لاغر گرفته شده است. لپتین بیان ژن نوروپپتید  $\gamma$  را کاهش میدهد و فعالیت نورونهایی که POMC را ترشح میکنند افزایش میدهد و موجب کاهش اشتها میشود. بطور خلاصه، بنظر میرسد که لپتین بعنوان بخشی از یک حلقه فیدبکی عمل میکند که بوسیله این حلقه فیدبکی اندازه ذخایر چربی بدن از طریق یک ارتباط هومورال عمل کرده تا میزان غذا خوردن را تنظیم نماید. دیاگرام زیر کنترل فیدبکی ذخایر چربی بوسیله لپتین نشان می دهد. پیکان منقطع نشان دهنده مهار است:



### ۲- فرضیه گلوکوستاتیک (glucostatic)

فعالیت مرکز سیری در هسته های شکمی میانی احتمالاً تا حدودی تحت تأثیر میزان مصرف گلوکز بوسیله نورون های موجود در این مرکز قرار دارد. چنین فرض شده که هنگامی که مصرف گلوکز آنها کم می باشد و در نتیجه هنگامیکه اختلاف شریانی وریدی غلظت گلوکز خون از میان آنها کم است، فعالیت آنها کاهش می یابد. در تحت این شرایط، فعالیت مرکز تغذیه از کنترل مرکز سیری خارج میشود و شخص احساس گرسنگی می کند. هنگامیکه مصرف گلوکز بالاست، فعالیت این سلول های گلوکوستات افزایش می یابد، مرکز تغذیه مهار شده و شخص احساس سیری میکند. هیپوگلیسمی یک محرک اشتها می باشد و

مصرف گلوکز را بوسیله کاهش میزان گلوکزی که به سلول ها می رسد، کاهش می دهد. پرخوری (polyphagia) در بیماران مبتلا به دیابت قندی مشاهده می شود، در این بیماران گلوکز خون بالاست اما استفاده سلول ها از گلوکز بعلت فقدان انسولین پایین است.

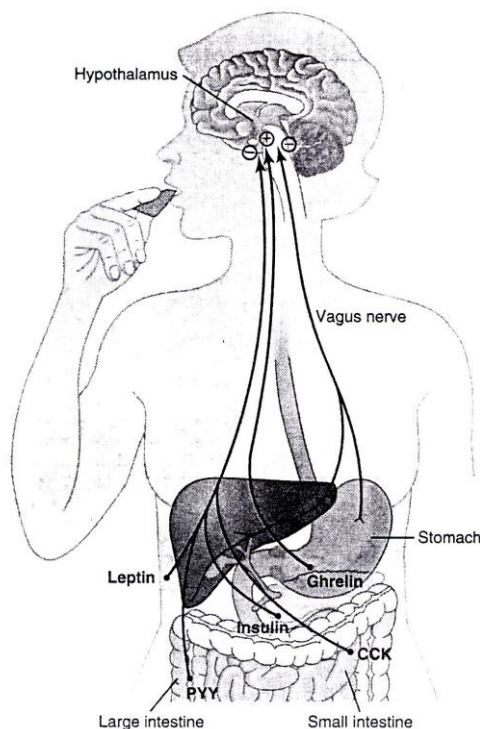
۳- **فرضیه آمینوستاتیک** - افزایش اسیدهای آمینه خون موجب کاهش غذا خوردن می شوند که این عمل را از طریق اثر کردن روی هیپوتالاموس انجام می دهند.

۴- **فرضیه ترموستاتیک** - یک کاهش در دمای بدن پایین تر از یک درجه تنظیم (set point) معین اشتها را تحریک کرده و یک افزایش دما، بالاتر از درجه تنظیم، اشتها را مهار میکند. اما باید متذکر شد که دمای بدن یک تنظیم کننده اصلی دریافت غذا نمی باشد.

### ۵- فرضیه پپتید لوله گوارش (gut peptide)

در این فرضیه اینطور فرض میشود که غذا در داخل لوله گوارش موجب آزاد شدن یک یا چند پلی پپتید میگردد که روی هیپوتالاموس اثر کرده و غذا خوردن را تغییر میدهند.

هورمونهای لوله گوارش که غذا خوردن را مهار میکنند سوماتوستاتین، کولیستوکینین (CCK) پپتید شبه گلوکاگون و پپتید YY می باشند. گرلین (Gherlin) یک هورمون لوله گوارش است که عمدتاً از سلولهای اکستیک معده و تا حدود کمتری از سلولهای روده آزاد می شود موجب تحریک غذا خوردن می شود. این عقیده که ورود غذا بداخل دستگاه گوارش آزاد شدن موادی را موجب می شود که روی مغز اثر کرده و سیری ایجاد می کنند، سؤال برانگیز است. بنظر می رسد که اثرات لپتین نسبتاً طولانی باشد و ممکنست پپتیدهای لوله گوارش کنترل دریافت غذای کوتاه مدت بین دو وعده غذایی را عهده دار باشند. همانطور که در شکل ۱۵ نشان داده شده است، گیرنده های ککشی در معده مسیرهای مرکز بر حسی در عصب واگ را فعال و غذا خوردن را مهار می کنند. پپتید YY، که از روده بزرگ ترشح میشود، CCK و انسولین هورمون هایی هستند که بر اثر خوردن غذا آزاد می شوند، تغذیه بیشتر را سرکوب می کنند. گرلین توسط معده بویژه در جریان روزه داری آزاد می شود و اشتها را تحریک می کند. هورمون لپتین نیز که توسط سلول های چربی تولید می شود خوردن غذا را مهار می کند.



شکل ۱۵ - مکانیسم های فیدبکی برای کنترل خوردن غذا



جدول زیر نوروترانسمیتر و هورمون هایی که روی مراکز اشتها در هیپوتالاموس تأثیر دارند را نشان می دهد:

موادی که تغذیه را افزایش میدهند (اشتها آور)	موادی که تغذیه را کاهش می دهند (ضد اشتها)
<p>نوروپپتید Y</p> <p>پروتئین وابسته به آگوتی Agouti</p> <p>هورمون متمرکز کننده ملانین (MCH)</p> <p>اورکسین A و B</p> <p>گالانین</p> <p>اندورفین ها</p> <p>اسیدهای آمینه (گلوتامات و گاما - آمینو بوتیریک اسید)</p> <p>کورتیزول</p> <p>گرلین</p>	<p>هورمون محرک ملانوسیتی - آلفا</p> <p>لپتین</p> <p>سروتونین</p> <p>نوراپینفرین</p> <p>هورمون آزاد کننده کورتیکوتروپین (CRH)</p> <p>انسولین</p> <p>کولسیستوکینین</p> <p>پپتید شبه گلوکاگون</p> <p>ترانسکرپت تنظیم شونده توسط کوکائین و آمفتامین</p> <p>پپتید YY</p>

### سایر عوامل مؤثر روی غذا خوردن

متسع شدن لوله گوارش اشتها را مهار، انقباضات معده خالی (انقباضات گرسنگی) اشتها را تحریک می کنند اما قطع اعصاب معده و روده اثری بر مقدار غذای خورده شده ندارد. عوامل فرهنگی، محیط و تجربیات قبلی نسبت به منظره، بو و مزه غذا نیز بویژه در انسان بر مقدار خوردن غذا تأثیر می گذارند.

چربی قهوه ای، یک شکل خاص از چربی بدن است که دارای عصب گیری گسترده سمپاتیکی میباشد و ممکنست در تنظیم وزن بدن نیز سهیم باشد.

### ۶- تنظیم آب بدن

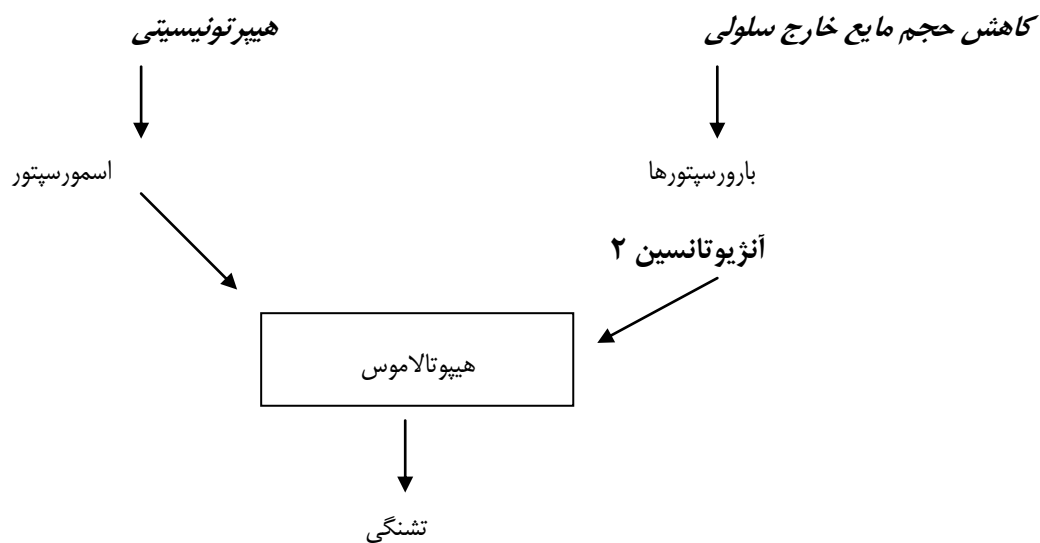
هیپوتالاموس آب بدن را از دو راه تنظیم می کند (۱) بوسیله کنترل دفع آب از راه ادرار (۲) بوسیله ایجاد احساس تشنگی که فرد را وادار به نوشیدن آب می کند. کنترل دفع آب از طریق ادرار عمدتاً بعهده هسته فوق بصری Supraoptic واقع در هیپوتالاموس است. هنگامی که مایعات بدن بیش از حد تغلیظ می شوند نورون های این ناحیه تحریک شده و فیبرهای عصبی این نورون ها به هیپوفیز خلفی رفته و هورمون ضد ادراری ADH یا وازوپرسین را ترشح کنند و آنگاه بطوریکه در قسمت فیزیولوژی کلیه گفته شده است ADH با اثر روی لوله های جمع کننده کلیه ها موجب کاهش دفع ادرار می شود.

### تشنگی

یک مکانیسم اشتهایی دیگر که تحت کنترل هیپوتالاموس قرار دارد تشنگی است. نوشیدن آب بوسیله اسمولالیتته پلاسما و حجم مایع خارج سلولی تنظیم میگردد. مقدار مصرف آب بوسیله افزایش فشار اسمزی مؤثر پلاسما، کاهش حجم مایع خارج سلولی و نیز بوسیله عوامل روانی و سایر عوامل افزایش می یابد. اسمولالیتته از طریق اسمورسپتورها عمل می کند، که گیرنده هایی هستند که اسمولالیتته مایعات بدن را حس میکنند. این رسپتورها در بالای هیپوتالاموس کناری قرار دارند.

کاهش حجم مایع خارج سلولی نیز از راه مسیری مستقل از مسیری که در پاسخ به افزایش اسمولالیتته پلاسما موجب تشنگی می شود تشنگی را تحریک می کند. باین ترتیب، خونریزی موجب افزایش آبنوشی می شود با وجود اینکه تغییری در اسمولالیتته پلاسما وجود ندارد. قسمتی از اثر کاهش حجم مایع خارج سلولی روی تشنگی از طریق سیستم رنین - آنژیوتانسین بانجام می رسد. ترشح رنین بر اثر هیپوولمی یا کاهش حجم افزایش می یابد و در نتیجه موجب افزایش آنژیوتانسین ۲ در گردش خون می

شود. آنژیوتانسین ۲ روی اندام زیر فورنیکسی (Subformical organ) که در ناحیه دیانسفال خارج از سد مغزی خونی قرار دارد عمل کرده و نواحی عصبی که با تشنگی سر و کار دارند را تحریک می کند. هرگاه احساس تشنگی، چه بر اثر آسیب مستقیم به دیانسفال و چه بر اثر تضعیف یا تغییر حالت هوشیاری کاهش یابد، بیماران از نوشیدن مقادیر کافی مایعات باز می ایستند. تعدادی از عوامل دیگر که اثر آنها به اثبات رسیده به تنظیم مصرف آب کمک می کنند. عوامل روانی و اجتماعی اهمیت دارند. خشک شدن مخاط حلق موجب یک احساس تشنگی می گردد. بیمارانی که در آنها مقدار مصرف آب باید محدود باشد گاهی با مکیدن تکه های یخ یا یک پارچه تر احساس تشنگیشان بطور قابل ملاحظه ای رفع می شود. دیاگرام زیر تغییرات اسمولالیته پلاسما و تغییرات حجم مایع خارج سلولی روی تشنگی را نشان می دهد.



#### ۷- تنظیم قابلیت انقباض رحم و خروج شیر از پستان

تحریک هسته های پاراونتریکولر هیپوتالاموس موجب ترشح هورمون اکسی توسین از انتهای نورون های این ناحیه در هیپوفیز خلفی می شود. اکسی توسین موجب افزایش قابلیت انقباض رحم و خارج شدن شیر از نوک پستان شده و نیز موجب پیشبرد انقباضات زایمانی می شود.

#### پایه عصبی رفتار غریزی و هیجانات

##### سیستم لیمبیک (Limbic)

هیجان ها دارای دو جزء روانی و فیزیکی هستند. عواملی که در هیجان ها دخالت می کنند عبارتند از شناخت (cognition) یا آگاه بودن از احساس و معمولاً علت آن، خود احساس (affect)، کوشش و تقلا (conation) یا تمایل به اقدام کردن و تغییرات فیزیکی از قبیل بالا رفتن فشار خون، تاکی کاردی و تعریق. سیستم لیمبیک و هیپوتالاموس که جزئی از این سیستم محسوب می شود، از نزدیک با بیان هیجانات و نیز با تولید هیجانات سر و کار دارند.

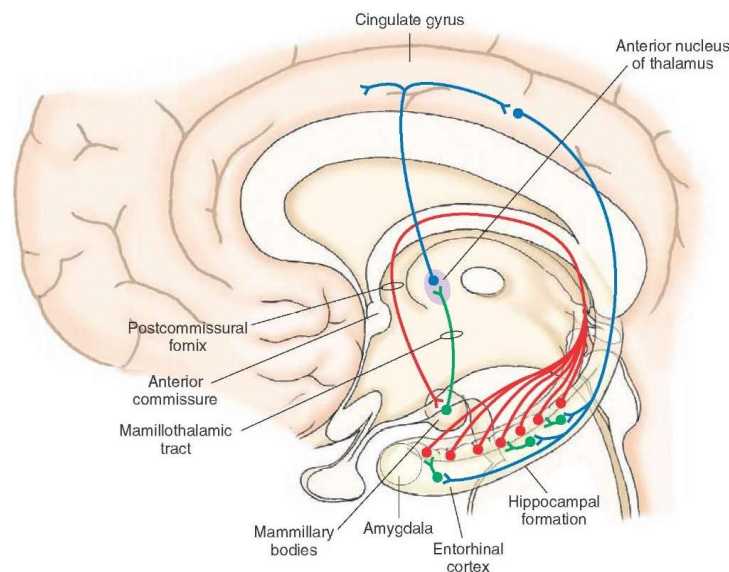
در این فصل پایه فیزیولوژیک هیجانات، از جمله ترس، خشم، انگیزه و رفتار جنسی توضیح داده می شود. لوب لیمبیک یا سیستم لیمبیک از نظر تکاملی قدیمی ترین بخش قشر مغز است به بخشی از مغز شامل یک حاشیه از بافت قشری بدور ناف نیمکره مغزی و یک گروه از ساختارهای عمقی وابسته به آن یعنی آمیگدال، هیپوکامپ و هسته های تیغه ای یا سیتال اطلاق می شود. این ناحیه قبلاً بعلت ارتباطش با بویایی رینانسفال نامیده می شد اما فقط بخش کوچکی از آن در واقع با بویایی سروکار دارد.

ارتباطات ورودی و خروجی عمده سیستم لیمبیک در شکل ۱۶ نشان داده شده اند. فورنیکس هیپوکامپ را به اجسام پستانی (mamillary bodies) متصل می کند که آن نیز بنوبه خود بوسیله راه پستانی - تالاموسی به هسته های قدامی تالاموس متصل می شود. هسته های قدامی تالاموس به قشر سینگولیت (Cingulate) می روند و از قشر سینگولیت ارتباطاتی با هیپوکامپ وجود دارد که باین ترتیب یک مدار بسته پیچیده تکمیل می شود. این مدار ابتدا بوسیله پایز (Papez) برای توضیح چگونگی ایجاد هیجانان شرح داده شد و لذا مدار پایز نامیده می شود. از نظر عملی، فعالیت نئوکورتکس واقعاً رفتار هیجانی را تغییر می دهد و برعکس. اما یکی از مشخصات هیجانان آن است که نمی توان آنها را بطور ارادی ایجاد کرد یا کاملاً از بین برد.

از مشخصات مدارهای لیمبیک تخلیه متعاقب طولانی آنها بعد از تحریک است. این موضوع می تواند قسمتی از این حقیقت را توجیه کند که پاسخ های هیجانی بطور عموم طولانی هستند نه اینکه زودگذر باشند و بعد از خاتمه تحریکاتی که موجب بروز آنها شده اند برای مدتی باقی می ماند.

### اعمال لیمبیک

تجربیات تحریکی و انهدامی نشان می دهند که سیستم لیمبیک علاوه بر نقشی که در بویایی دارد با پاسخ های خودمختار نیز سروکار دارد. همچنین لیمبیک همراه با هیپوتالاموس با رفتار جنسی، هیجانان، خشم و ترس، و انگیزه سروکار دارد. تحریک لیمبیک اثرات خودمختار بویژه تغییرات فشار خون و تنفس تولید می کند. این پاسخ ها از تعداد زیادی از تشکیلات لیمبیک بدست می آیند و شواهد اندکی در مورد محل دقیق پاسخ های خودمختار وجود دارد.



شکل ۱۶- قسمت های مختلف سیستم لیمبیک که در آن مدار پایز با خطوط رنگی نشان داده شده است.

### ۱- ترس

واکنش ترس را می توان در حیوانات بیدار بوسیله تحریک هیپوتالاموس و هسته های آمیگدالوئید تولید کرد. برعکس، هنگامیکه آمیگدالها منهدم شده باشند واکنش ترس و تظاهرات خودمختار و آندوکرینی آن در حالتی که باید بطور طبیعی بوجود بیایند ایجاد نمی شوند. بعنوان مثال، میمون ها بطور طبیعی از مار می ترسند. بعد از قطع دو طرفه لوبهای گیجگاهی که واجد آمیگدال ها نیز می باشد، میمون ها بدون ترس به مارها نزدیک شده، آنها را می گیرند و حتی می خورند.

شواهد در خور توجهی در دست است که هسته های آمیگدالوئید در ارتباط با رمزبندی حافظه هایی هستند که ترس را بر می انگیزند. در افراد طبیعی دیدن صورت های ترسناک آمیگدال سمت چپ را فعال می کند. میزان این فعال شدن متناسب با شدت ترس نشان داده شده در صورت است و صورت های خوشحال چنین پاسخی ایجاد نمی کنند.

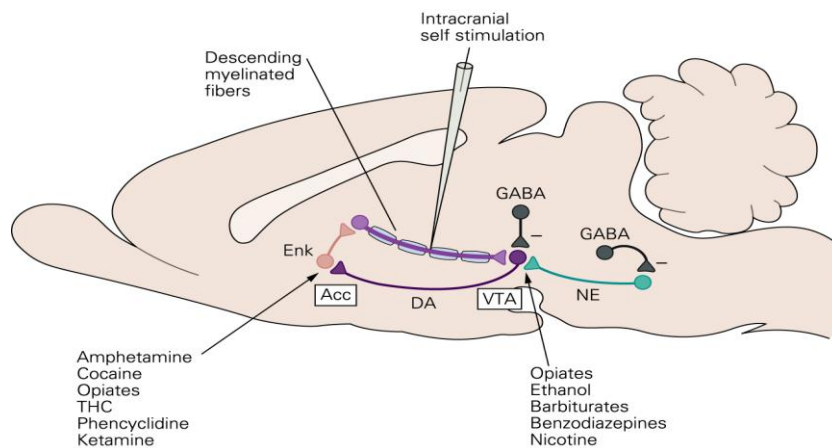
## ۲- خشم و آرام بودن

بیشتر حیوانات و منجمله انسان تعادلی را بین خشم و مخالف آن یعنی یک حالت هیجانی که بعلت پیدا نکردن واژه بهتر در اینجا آرام بودن (Placidity) نامیده شده حفظ میکنند. محرکهای شدید موجب میشوند که افراد طبیعی کنترل خود را از دست بدهند اما از محرکهای بی اهمیت صرف نظر میکنند. در حیواناتی که دچار بعضی ضایعات خاص باشند این تعادل تغییر میکند. بعضی از ضایعات حالتی تولید میکنند که در آن ناچیزترین استیمولوس ها موجب حملات خشم وحشیانه می شوند و بعضی دیگر حالتی تولید می کنند که در آن آسیب رسان ترین و خشم انگیزترین تحریکات نمیتوانند آرامش غیر طبیعی حیوان را برهم بزنند. بنظر می رسد که هورمون های گونادی روی رفتار تهاجمی اثر داشته باشند. در حیوانات نر، تهاجم بوسیله اخته کردن کاهش، و بوسیله آندروژن ها افزایش می یابد. تهاجم همچنین تحت تأثیر عوامل اجتماعی قرار دارد و معمولاً در نرهای که با ماده ها زندگی می کنند نمایان تر است و هنگامیکه یک بیگانه وارد قلمرو یک حیوان می شود افزایش می یابد.

## ۳- انگیزه (Motivation) و اعتیاد (Addiction)

اگر حیوانی در جعبه ای قرار داده شود که در آن یک پدال یا میله قابل فشار دادن وجود داشته باشد حیوان دیر یا زود بطور تصادفی آن را فشار میدهد. اگر میله به مداری متصل باشد بطوریکه هر بار فشار دادن آن یک تحریک به الکترودی که در بعضی از قسمت های معین مغز کاشته شده وارد کند حیوان بسوی میله بازگشته و آن را مرتباً فشار می دهد. فشار دادن میله بزودی قسمت اعظم وقت حیوان را می گیرد. بعضی از حیوانات برای اینکه میله را جهت تحریک مغز خود فشار دهند از خوردن و آشامیدن می گذرند. از طرف دیگر، هنگامی که الکتروود در بعضی از نواحی دیگر قرار دارد حیوانات از فشار دادن میله اجتناب می کنند نقاطی که در آنها تحریک منجر به فشار دادن مکرر میله می شود در یک نوار داخلی از بافت عصبی قرار گرفته اند که از قشر پیشانی شروع شده و از طریق هیپوتالاموس به تگمنتوم مغز میانی می رود. ناحیه ای که بیشترین دخالت را در این امر دارد مسیر دوپامینرژیک از ناحیه تگمنتوم شکمی به هسته اکومبئس *accumbens* در بخش شکمی جسم مخطط (*striatum*) است. نقاطی که در آنها از تحریک اجتناب می شود در بخش جانبی هیپوتالاموس خلفی، قسمت پشتی مغز میانی و قشر انتورانیال قرار گرفته اند. تعدادی گزارش در مورد فشار دادن میله بوسیله افرادی که دارای الکترودهای کاشته شده بوده اند وجود دارد. بیشتر این افراد مبتلایان به اسکیزوفرنی یا صرع می باشند اما عده ای نیز بیماران مبتلا به سرطان های احشایی و درد غیر قابل تسکین هستند. این بیماران مانند حیوانات میله را بطور مکرر فشار می دهند و عموماً گزارش می کنند که احساس های تولید شده خوشایند هستند و برای توصیف احساس خود از عباراتی نظیر "رفع فشار" و "یک احساس شلی و آرامش" استفاده می کنند. اما این بیماران بندرت حال نشاط یا خلسه را گزارش می کنند و بعضی از افرادی که دارای بیشترین فرکانس خود تحریکی هستند نمی توانند بگویند چرا به فشار دادن میله ادامه می دهند. هنگامیکه الکترودها در مناطقی هستند که در آنها از تحریک اجتناب می شود بیماران احساسهایی از ترس مبهم تا وحشت را گزارش می کنند. بنابراین، احتمالاً بهتر آن است که سیستم های مغزی مربوطه را سیستم پاداش (*Reward*) یا نزدیک شدن و سیستم تنبیه (*Punishment*) یا اجتناب بنامیم.

داروهایی که رسپتورهای پس سیناپسی دوپامین D3 را بلوکه میکنند خود تحریکی را کاهش می دهند در حالیکه آگونیست های دوپامینی آنها افزایش می دهند. بنظر می رسد محل اصلی رسپتورهای درگیر هسته اکومبئس (*accumbens*) باشد. تجربیات از نوعی که در بالا شرح داده شد شواهد فیزیولوژیکی بدست می دهند دال براینکه انگیزه به انجام یک کار نه فقط تحت تأثیر کاهش یا جلوگیری از یک اثر ناخوشایند بلکه همچنین تحت تأثیر پاداش های اولیه از قبیل پاداش هایی که بوسیله تحریک سیستم پاداشی مغز تولید می شوند قرار دارد. تحریک سیستم پاداشی یک انگیزه قوی برای یادگیری مارپیچ ها (*Maze*)، یا انجام سایر اعمال یادگیری را بدست می دهد.



شکل ۱۷: مسیر پاداش

### اعتیاد

اعتیاد که بعنوان استفاده مکرر و اجباری از یک ماده علی رغم عواقب منفی آن تعریف می شود، می تواند بوسیله انواعی از داروهای مختلف تولید شود. اعتیاد در ارتباط با سیستم پاداش بخصوص هسته اکومبسنس می باشد نرون های دوپامینرژیک مزوکورتکسی که از مغز میانی به این هسته و قشر پیشانی می رسند نیز در این امر دخالت دارند (شکل ۱۷). داروهایی که بیش از همه مورد بررسی قرار گرفته اند عبارتند از مواد شبه مرفین مانند مرفین و هروئین، کوکائین، آمفتامین، الکل اتیلیک و نیکوتین. تمامی اینها بروش های مختلفی روی مغز اثر دارند، اما همگی در این حقیقت مشترک هستند که میزان دوپامینی که باید در دسترس گیرنده های D3 هسته اکومبسنس قرار گیرد را افزایش می دهند. باین ترتیب این مواد بطور حاد سیستم پاداشی مغز را تحریک می کنند. اما باید دانست که در دراز مدت اعتیاد موجب پیدایش تحمل یعنی نیاز به افزایش مصرف یک دارو برای تولید سرخوشی و سایر پدیده ها می گردد.

### اهمیت پاداش و تنبیه در رفتار

تقریباً هر عملی که ما انجام می دهیم به ترتیبی با پاداش و تنبیه ارتباط دارد. هرگاه عملی که انجام می دهیم متضمن پاداشی باشد به انجام آن ادامه می دهیم و اگر متضمن تنبیه باشد از انجام آن خودداری می کنیم. بنابراین، مراکز پاداش و تنبیه بدون شک یکی از مهمترین کنترل کننده های فعالیت های بدنی ما، امیال ما، تنفرهای ما و هدف های ما را تشکیل می دهند.

### اثر داروهای آرام بخش بر مراکز پاداش و تنبیه

تجویز یک آرام بخش از قبیل کلرپرومازین معمولاً مراکز پاداش و تنبیه هر دو را مهار می کند و بدینوسیله واکنش پذیری عاطفی را شدیداً کاهش می دهد. بنابراین، تصور می شود که آرام بخش ها در اختلالات روانی یا سایکوزها با سرکوب بسیاری از نواحی رفتاری مهم هیپوتالاموس و مناطق وابسته آن در سیستم لیمبیک عمل می کنند.

### ۴- رفتار جنسی

رفتارهای جنسی بمیزان زیادی توسط سیستم لیمبیک و هیپوتالاموس تنظیم می شوند. ضایعه در بعضی نواحی مانند قشر پیریفرم (Piriform) که روی آمیگدال قرار دارد موجب تشدید بارز فعالیت جنسی در گربه ها و میمون های نر می شود. در مواردی میل جنسی شدید در مردان دچار ضایعات دو طرفه در هسته های آمیگدالوئید نیز گزارش شده است. اما در حیوانات ماده ضایعات آمیگدال افزایش فعالیت جنسی تولید نمی کند. در حیوانات ماده برداشتن نئوکورتکس و قشر لیمبیک جستجوی فعال برای حیوان نر را در مرحله استروس را از بین می برد.

## اعمال تکامل یافته تر سیستم عصبی

### یادگیری، حافظه و سایر اعمال فکری

در این قسمت اعمال تکامل یافته تر سیستم عصبی از جمله یادگیری، حافظه، زبان و سایر اعمال فکری مورد بررسی قرار می گیرند.

### یادگیری و حافظه

یادگیری روند کسب اطلاعات درباره جهان می باشد و حافظه ذخیره این اطلاعات است. قسمت های بزرگی از مغز در حافظه و یادگیری نقش دارند.

### انواع حافظه و یادگیری

یادگیری و حافظه مکانیسم هایی هستند که وابستگی نزدیکی به یکدیگر داشته و باید بطور توأم مورد بررسی قرار گیرند. حافظه را می توان به چند نوع تقسیم بندی نمود. در متداول ترین نوع آن حافظه به سه دسته بشرح زیر تقسیم می شود:

(۱) حافظه کوتاه مدت که شامل حافظه هایی است که برای چند ثانیه یا حداکثر چند دقیقه باقی می ماند مگر این که به حافظه های دراز مدت تبدیل شوند، (۲) حافظه های دراز مدت بینابینی که برای چند روز تا چند هفته باقی می ماند اما سپس از بین می روند و (۳) حافظه دراز مدت که همین که ذخیره شد می تواند برای سال های بعد یا حتی تا آخر عمر به یاد آورده شود.

از دید فیزیولوژیکی حافظه را به نوعی دیگر می توان تقسیم بندی نمود: طبق جدول زیر حافظه را میتوان به دو نوع اخباری یا صریح (explicit) و مفهومی یا تلویحی (implicit) تقسیم نمود. حافظه صریح یا تشخیصی در ارتباط با هوشیاری و آگاهی است و برای حفظ خود به هیپوکامپ و سایر بخش های لوبهای گیجگاهی میانی مغز نیاز دارد. این نوع حافظه بدو دسته حافظه برای وقایع (حافظه وقایع ضمنی episodic) و حافظه برای کلمات، قوانین، زبان و غیره (حافظه معانی کلمات semantic) تقسیم شده است. حافظه مفهومی در ارتباط با آگاهی و هوشیاری نبوده و غیر اخباری (nondeclarative) و یا رفلکسی نیز نامیده می شود. حفظ آن نیاز به پردازش در هیپوکامپ نداشته شامل مهارت ها، عادات و رفلکسهای شرطی می شود. حافظه های صریح که در ابتدا برای فعالیت هایی نظیر سوار شدن دوچرخه مورد نیاز هستند می توانند بمحض اینکه این عمل کاملاً فرا گرفته شد به حافظه مفهومی تبدیل شوند.

حافظه صریح و بسیاری از انواع حافظه مفهومی شامل موارد زیر می باشند: (۱) ذخیره موقت اطلاعات در حافظه کاری (working) یا کوتاه مدت (term-short)، که برای ثانیه ها تا دقیقه ها طول می کشد، (۲) مرحله ای از پردازش در هیپوکامپ یا جایی دیگر که در آن اطلاعات را به شکل طولانیتری تبدیل می نماید، و (۳) حافظه طولانی مدت (long-term) که برای سالها و بعضی مواقع تمام عمر ذخیره می شود.

### حافظه مفهومی

حافظه مفهومی شامل مهارت ها و عاداتی است که بمحض اینکه یاد گرفته شدند، ناخودآگاه و اتوماتیک می شوند. این نوع حافظه همچنین شامل وضعیت شروع کننده (Priming) نیز می شود که تشخیص دادن کلمات و اشیاء را با در معرض قرار گرفتن قبلی آنها تسهیل می کند. یک مثال، بخاطرآوری یک کلمه می باشد هنگامیکه چند حرف اول آن عرضه می شود.

انواع دیگر حافظه مفهومی می توانند بدو شکل غیر ارتباطی و ارتباطی تقسیم شوند. در یادگیری غیر ارتباطی (nonassociative) یادگیری در مورد یک تحریک منفرد انجام می گیرد مانند پدیده عادت کردن به یک تحریک. در یادگیری ارتباطی (associative) ارتباط یک تحریک با تحریک دیگر فرا گرفته می شود مانند شرطی شدن کلاسیک.

مکان های مختلفی از سیستم عصبی مسوول ایجاد انواع حافظه های مفهومی هستند از جمله آنها می توان تئوکورتکس (برای Priming) استریاتوم (برای مهارت ها)، آمیگدال (برای یادگیری شرطی هیجانی)، مخچه (برای یادگیری شرطی حرکتی) و مسیرهای رفلکسی (برای یادگیری غیر ارتباطی) را نام برد.



## انواع حافظه

- ۱- صریح (explicit)
- وقایع ضمنی (episodic)
- معانی کلمات (semantic)
- ۲- مفهومی (implicit):
- الف- غیر ارتباطی
- ب- ارتباطی
- ج- مهارت ها و عادات
- د- شروع کننده (Priming)

## حافظه فعال یا کاری (working memory)

حافظه کاری عمدتاً یک نوع حافظه کوتاه مدت است که اطلاعات برای مدت کوتاهی در اختیار مغز قرار می گیرند تا تصمیم گرفته شود که در مورد آن چه عملی باید انجام بگیرد یعنی به حافظه دراز مدت تبدیل شود یا پس از استفاده از آن از ذهن پاک شود. محل این حافظه در قشر جلوی پیشانی قرار دارد. بعنوان مثال برای شماره گیری یک نمره تلفن جدید از حافظه کاری استفاده می شود.

## مکانیسم های ایجاد حافظه

ایجاد حافظه بعلت اعمال یا تغییراتی است که در سیناپس های سلول های عصبی ایجاد می شود. توجهی که برای ایجاد حافظه کوتاه مدت که فقط چند ثانیه تا چند دقیقه طول می کشد موجود است تسهیل و یا مهار پیش سیناپسی است. این حالت در سیناپس هایی به وجود می آید که روی ترمینال های پیش سیناپسی قرار می گیرند نه روی نورون پس سیناپسی بعدی. میانجی های عصبی که در این قبیل سیناپس ها ترشح می شوند بکرات موجب تسهیل یا مهار طولانی برای چند ثانیه تا حتی چندین دقیقه می شوند. مدارهایی از این نوع می توانند منجر به حافظه کوتاه مدت شوند.

ایجاد حافظه دراز مدت بعلت تغییرات ساختاری است که در سیناپس ها به وجود می آید که منجر به افزایش توانایی سیناپس ها در انتقال دادن سیگنال ها در جریان برقراری حافظه می شود. هیچ گونه مرز مشخص واقعی بین انواع طولانی تر حافظه دراز مدت بینابینی و حافظه دراز مدت حقیقی وجود ندارد و فرق آنها از نظر درجه است. نقش بستن حافظه نیاز به ساخته شدن پروتئین ها و فعال شدن ژن ها در نورون ها دارد.

ساخته شدن پروتئین ها منجر به تغییرات فیزیکی در سیناپس ها می شوند که شامل افزایش تعداد محل های آزاد شدن وزیکول های سیناپسی، افزایش تعداد ترمینال های پیش سیناپسی و تغییرات ساختار خارهای دندریتی که انتقال سیگنال ها را قویتر می سازند. این امر در هنگام تغییر از حافظه فعال کوتاه مدت به طولانی مدت انجام می گیرد. در حیوانات اگر در عرض ۵ دقیقه پس از هر جلسه آموزش، تحت بیهوشی، تحت شوک الکتریکی و یا در معرض هیپوترمی قرار گیرند، یا به آنها داروها، آنتی بیوتیک ها، و یا اولیگونوکلوئوتیدهایی که سنتز پروتئین ها را بلوکه می کنند، تجویز شود، اکتساب نکات آموخته شده طولانی مدت مهار می گردد. اگر این تداخلات چهار ساعت پس از جلسات آموزش انجام گیرند، اثری روی اکتساب ندارند. در انسان مشابه این پدیده، از بین رفتن حافظه برای وقایعی است که بلافاصله قبل از ضربه مغزی یا درمان با شوک الکتریکی ایجاد شده اند (فراموشی قبلی retrograde amnesia). در انسان این فراموشی دوره های طولانی تری را از حیوانات آزمایشگاهی در بر می گیرد (گاهی چندین روز)، اما حافظه های دور تحت تأثیر قرار نمی گیرند.

### نقش هیپوکامپ در ذخیره کردن حافظه

هیپوکامپ در داخلی ترین قسمت لوب گیجگاهی قرار دارد. بیماران مبتلا به صرع که هیپوکامپ ها در دو طرف مغز برداشته شده اند نمی توانند حافظه کاری کوتاه مدت را به دراز مدت اخباری **explicit** تبدیل کنند. این افراد قادر به برقراری حافظه های دراز مدت جدید برای آن دسته از انواع اطلاعاتی که پایه هوش را تشکیل می دهند نیستند. این حالت موسوم به فراموشی بعدی (**anterograde amnesia**) می باشد. افراد دچار ضایعات هیپوکامپ معمولاً آشکالی در یادگیری و حافظه تلویحی (رفلکسی) ندارند. این نوع یادگیری بستگی به تکرار فیزیکی اعمال مورد نیاز به دفعات زیاد دارد نه تمرین و تکرار در ذهن.

در بیماری آلزایمر حافظه کوتاه مدت بطور پیشرونده از بین می رود و از تغییرات اولیه این بیماری آتروفی هیپوکامپ و قشر انتورانیال است که بوسیله **MRI** دو سال قبل از تشخیص دقیق، نشان داده می شود.

### فراموشی قبلی **Retrograde amnesia**

در اثر ضربه های مغزی یا مشکلاتی نظیر آن بستگی به میزان ضربه مشخصی، وقایع قبلی بخاطر آورده نمی شود. درجه فراموشی برای وقایع اخیر بسیار بیشتر از وقایع مربوط به گذشته دور است. دلیل این اختلاف احتمالاً این است که حافظه های دور آن قدر به دفعات زیاد تمرین و تکرار شده اند که رگه های حافظه به طور عمقی نقش بسته اند و عناصر تشکیل دهنده این حافظه در نواحی وسیعی از مغز انبار شده اند. در بعضی از افراد که دچار ضایعات هیپوکامپ هستند درجه ای از فراموشی قبلی همراه با فراموشی بعدی که در بالا شرح داده شد وجود دارد که پیشنهاد کننده آن است که این دو نوع فراموشی لاقبل به طور نسبی با یکدیگر وابسته هستند و ضایعات هیپوکامپ می توانند هر دو نوع را ایجاد کنند. اما آسیب بعضی نواحی تالاموس می تواند بویژه منجر به فراموشی قبلی بدون فراموشی بعدی قابل ملاحظه گردد. یک توجیه احتمالی برای این موضوع این است که تالاموس ممکن نقشی در کمک به شخص جهت "جستجوی" انبارهای محل ذخیره حافظه و به این ترتیب "خواندن" حافظه ها داشته باشد. یعنی روند حافظه نه فقط نیاز به انبار کردن خاطرات بلکه همچنین نیاز به توانایی برای جستجو و یافتن خاطرات در زمانهای بعدی دارد.

بطور خلاصه، هنوز مطالب زیادی باید در مورد به رمز در آوردن حافظه صریح دانسته شود. اما بر طبق نظریه های موجود، اطلاعات بدست آمده از حس ها، بطور موقت در قسمت های مختلف لوب جلوی پیشانی در قالب حافظه کاری ذخیره می شوند. سپس اطلاعات موجود در حافظه کاری به لوب گیجگاهی میانی به خصوص به شکنج پراهیپوکامپال و قشرهای پری راینال و انتوراینال رله می شود. از قشر انتوراینال این اطلاعات به هیپوکامپ وارد شده و در آنجا بطریقی که هنوز مشخص نشده است پردازش می شود. اطلاعات پردازش از هیپوکامپ خارج شده و بنحوی با یکدیگر تلفیق شده و مدارها را در بسیاری از نواحی نئوکورتکس تقویت نموده و در طول زمان حافظه های دور پایدار را تشکیل میدهند که می توانند بوسیله علایم بسیار متعددی فراخوانده شوند.

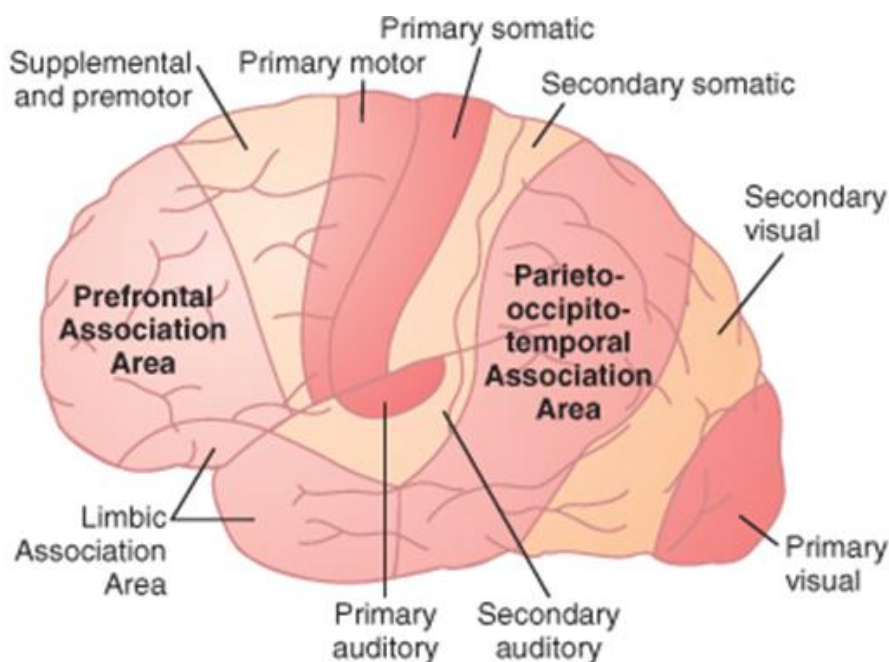
### اعمال نئوکورتکس

نئوکورتکس که از شش لایه سلولی تشکیل شده است از نظر عملی به سه دسته حسی، حرکتی و ارتباطی (**association**) تقسیم میشود. در فاصله چند سانتیمتری قشر اختصاصی هر حس و نیز قشر حرکتی، نواحی ثانویه (**secondary**) مربوط به آنها قرار دارد. عمل نواحی ثانویه به مفهوم در آوردن یا تفسیر عمل نواحی اولیه مربوطه می باشد. به عنوان مثال نواحی پیش حرکتی و ضمیمه (**supplementary**)، همراه با قشر حرکتی اولیه و عقده های قاعده ای عمل کرده و طرح های فعالیت حرکتی را ایجاد می کنند. در مورد قسمت حسی، نواحی حسی ثانویه سیگنال های حسی اختصاصی را تجزیه و تحلیل می کنند. مثلاً ناحیه ثانویه کورتکس حسی پیکری، باعث تفسیر شکل یا بافت جسمی که در دست شخص

است می شود. ناحیه ثانویه کورتکس بینایی، رنگ، شدت نور، جهت خطوط و زوایا و سایر جنبه های بینایی را تفسیر می کند و ناحیه ثانویه کورتکس شنوایی تفسیر اصوات را عهده دار است. انهدام بخش هایی از نواحی ارتباطی شنوایی و بینایی قشر مغز می تواند موجب ناتوانی در درک کلمات گفته شده یا کلمات نوشته شده گردد. این اثرات به ترتیب آفازی گیرنده ای شنوایی و آفازی گیرنده ای بینایی یا به طور شایعتر کری کلمات و کوری کلمات یا دیس لکسیا (dyslexia) نامیده می شوند. شکل ۱۶ نواحی حرکتی و نواحی حسی اولیه و ثانویه را نشان می دهد.

### نواحی ارتباطی

از مشخص ترین صفات مغز انسان نسبت به حیوانات رشد عظیم سه ناحیه عمده ارتباطی است. این نواحی عبارتند از: (۱) ناحیه ارتباطی جلوی پیشانی، (۲) ناحیه ارتباطی لیمبیک و (۳) ناحیه ارتباطی آهیانه ای - پس سری - گیجگاهی که در زیر اعمال آنها باختصار توضیح داده می شود (شکل ۱۷).



شکل ۱۷: محل قرار گرفتن نواحی ارتباطی عمده قشر مغز و نیز نواحی حرکتی و حسی اولیه و ثانویه

### ناحیه ارتباطی جلوی پیشانی

این ناحیه دارای اعمال مختلفی از جمله در ارتباط نزدیک با قشر حرکتی می باشد و برنامه ریزی طرحها و توالی های پیچیده اعمال حرکتی را عهده دار است این ناحیه نیز محل ذخیره حافظه های کوتاه مدت فعال است. مهمترین اعمال این ناحیه بشرح زیر می باشد:

پروراندن افکار، تمرکز، پیش بینی برنامه ریزی برای آینده و انجام اعمال فکری عالیتر از جمله حل کردن مسایل پیچیده ریاضی، قانونی یا فلسفی، ارتباط دادن تمام منابع اطلاعاتی به هم برای تشخیص بیماریهای نادر و کنترل کردن فعالیت های مشخص بر طبق قوانین اخلاقی.

### ناحیه ارتباطی لیمبیک

محل این ناحیه در قطب قدامی لوب گیجگاهی، در بخش های شکمی لوب پیشانی و در شکنج سینگولیت می باشد (شکل ۱۷). این ناحیه بطور عمده با رفتار، هیجانان و تأمین کننده قسمت اعظم تحریکات هیجانی برای وادار کردن سایر نواحی مغز به انجام عمل مورد نظر است و حتی تأمین کننده هدف برای روند یادگیری است.

### ناحیه ارتباطی آهیانه ای - پس سری - گیجگاهی

این ناحیه در فضایی بین قشر حسی پیکری از جلو، قشر بینایی در عقب و قشر شنوایی از کنار، قرار گرفته است. این ناحیه موجب مفهوم شدن کلی سیگنالهایی می شود که از نواحی حسی اطراف بآن می رسد. ناحیه ورنیکه wernicke در قسمت عقبی لوب گیجگاهی که ناحیه اصلی فهم زبان می باشد، و ناحیه درک کلمات نوشته شده واقع در شکنج زاویه ای angular gyrus در این کورتکس ارتباطی قرار دارند. ناحیه ورنیکه در ۹۵٪ از افراد در نیمکره چپ قرار دارد (شکل ۱۸).

### ناحیه تفسیری عمومی - ناحیه ورنیکه

ناحیه ورنیکه که در قسمت خلفی لوب گیجگاهی فوقانی قرار دارد ناحیه ایست که در محل اتصال نواحی تفسیری مختلف بویژه در نیمکره غالب مغز (در طرف چپ تقریباً تمام افراد راست دست) قرار گرفته و بزرگترین نقش را در تمامی قشر مغز در عالی ترین سطح عمل مغز که هوش (intelligence) نامیده می شود دارد. در غیاب این ناحیه زندگی شخص تقریباً بی معنی و بدون هدف می گردد.

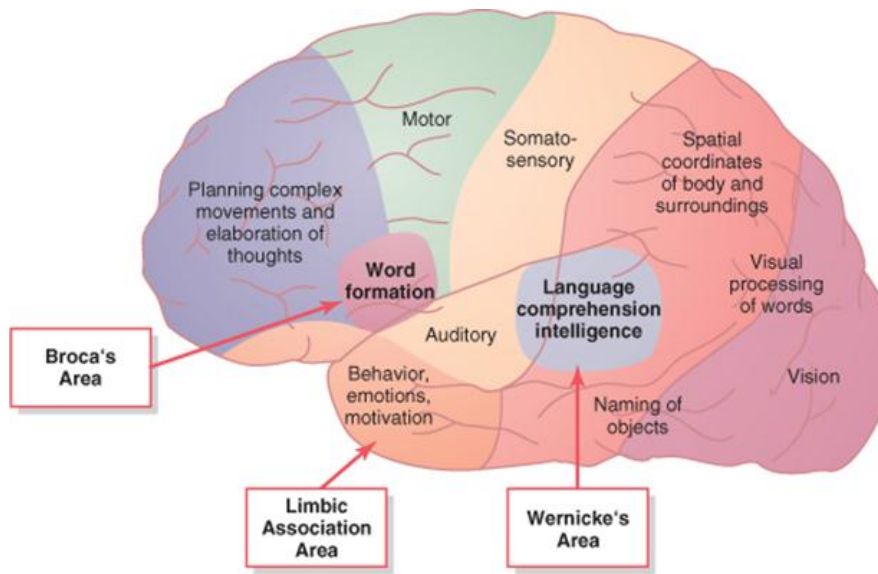
**شکنج زاویه ای - تفسیر اطلاعات بینایی - شکنج زاویه ای، تحتانیترین قسمت لوب آهیانه ای خلفی است که بلافاصله در عقب ناحیه ورنیکه قرار دارد و در قسمت عقب نیز با نواحی بینایی لوبهای پس سری یکی می شود.** اگر این ناحیه منهدم شود اما ناحیه ورنیکه در لوب گیجگاهی کماکان دست نخورده باشد شخص می تواند تجربیات شنوایی را مطابق معمول تفسیر کند اما جریان تجربیات بینایی که از قشر بینایی به داخل ناحیه ورنیکه وارد می شوند به طور عمده بلوکه می گردد. بنابراین، شخص ممکن است قادر باشد کلمات را ببیند و حتی بداند که آنها کلمات هستند اما قادر نباشد معانی آنها را تفسیر کند. این حالت موسوم به کوری کلمات یا دیس لکسیا است.

### تفاوت عمل نیمکره های مغزی

بخوبی اثبات شده که اعمال زبانی انسان بیشتر در یک نیمکره متمرکز شده اند تا در نیمکره دیگر. این نیمکره غالباً نیمکره غالب (dominant) نامیده شده است. اما امروزه آشکار شده که نیمکره دیگر صرفاً یک نیمکره کمتر تکامل یافته یا غیر غالب نیست. این نیمکره است که مثلاً با تشخیص اشیاء از روی شکل آنها و تشخیص آهنگهای موسیقی سروکار دارد. همچنین نقش اصلی در تشخیص قیافه ها را دارد. در حدود ۹۶ درصد راست دست ها که ۹۱ درصد جماعت انسانی را تشکیل می دهند نیمکره چپ نیمکره غالب است و در ۴ درصد باقیمانده نیمکره راست غالب می باشد. در تقریباً ۱۵ درصد افراد چپ دست نیمکره راست نیمکره غالب است و در ۱۵ درصد هیچگونه جانب گیری یا برتری روشنی وجود ندارد.

اختلافات تشریحی بین دو نیمکره وجود دارند که ممکن است با اختلافات عملی بین آنها مطابقت داشته باشند. ناحیه Planum temporal واقع در شکنج گیجگاهی فوقانی که در پردازش شنوایی در ارتباط با زبان دخالت دارد، معمولاً در نیمکره چپ بزرگتر از نیمکره راست می باشد.

در بیماران مبتلا به اسکیزوفرنی مطالعات MRI کاهش حجم ماده خاکستری در سمت چپ در هیپوکامپ قدامی، آمیگدال ها، شکنج پاراهیپوکامپال، و شکنج خلفی فوقانی گیجگاهی را نشان می دهد. میزان کاهش در شکنج گیجگاهی فوقانی چپ با میزان اختلالات روانی در این بیماران مطابقت دارد.

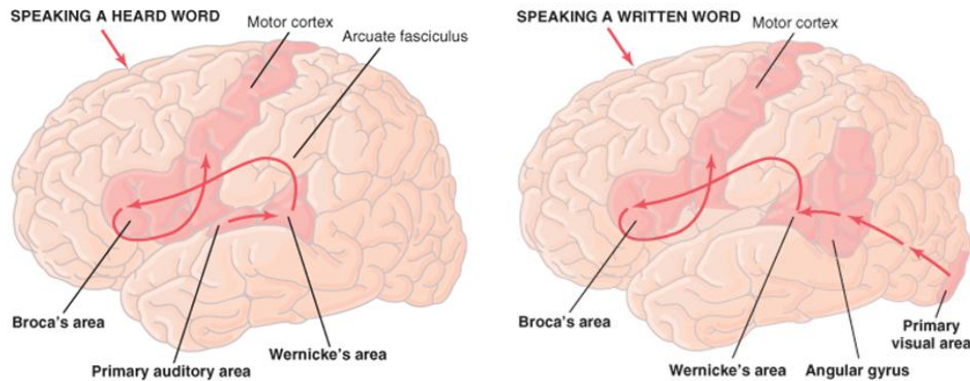


شکل ۱۸: نقشه نواحی عملی اختصاصی در قشر مغز

### فیزیولوژی زبان

زبان یکی از پایه های هوشمندی انسان بوده و بخش کلیدی فرهنگ انسانی است و یکی از مهمترین راه های برقراری ارتباط با دیگران است.

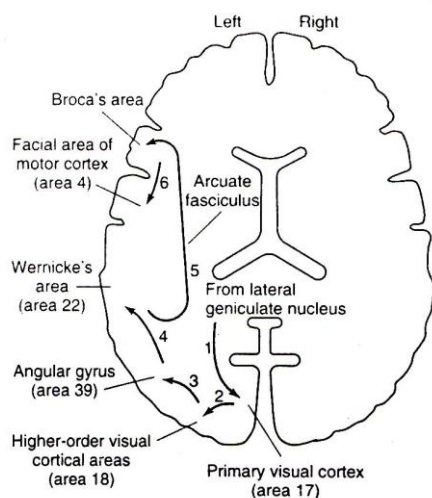
ناحیه حسی نیمکره غالب برای تفسیر زبان ناحیه ورنیکه بوده و این ناحیه ارتباط بسیار نزدیکی هم با ناحیه شنوایی اولیه و هم با نواحی شنوایی ثانویه لوب گیجگاهی دارد. این ارتباط نزدیک احتمالاً ناشی از این حقیقت است که نخستین برخورد ما با زبان از راه شنوایی به انجام می رسد. در سنین بعد، هنگامی که درک بینایی زبان از طریق خواندن تکامل پیدا می کند اطلاعات بینایی احتمالاً از طریق شکنج زاویه ای که یک ناحیه ارتباطی بینایی است به داخل ناحیه تفسیر زبان ورنیکه لوب گیجگاهی نیمکره غالب که قبلاً تکامل پیدا کرده است انتقال می یابند. ناحیه ورنیکه اکسونهای خود را از طریق فسیکولوس قوسی شکل به ناحیه بروکا (Broca) یا ناحیه ۴۴ در لوب پیشانی بلافاصله در جلوی انتهای تحتانی قشر حرکتی می فرستد. ناحیه بروکا اطلاعات دریافت شده از ناحیه ورنیکه را پردازش کرده و بصورت یک طرح کامل و همگام برای تولید اصوات در می آورد و سپس این طرح را از طریق یک ناحیه مربوط به صحبت کردن در اینسولا به قشر حرکتی ارسال می کند که موجب بروز حرکات مناسب لبها، زبان و حنجره برای تولید تکلم می شود (شکل ۱۹).



شکل ۱۹: ارتباط نواحی ورنیکه و بروکا در نیمکره چپ- ارتباط دو طرفه بین این دو ناحیه از طریق فسیکولوس قوسی شکل برقرار می شود.

شکل ۲۰ توالی احتمالی وقایعی که هنگام نام بردن از یک شیء دیده شده در مغز بوجود می آید را نشان می دهد. این توالی به قرار زیر است:

- ۱- دریافت اولیه سیگنال بینایی در ناحیه اولیه بینایی ۲- مفهوم شدن تحریک بینایی در قشر ارتباطی بینایی
- ۳- درک در شکنج زاویه ای ۴- تفسیر و درک و شناخت کامل در ناحیه ورنیکه ۵- اتصال سیگنالها از ناحیه ورنیکه به ناحیه بروکا توسط فسیکولوس قوسی شکل ۶- فعال شدن برنامه های حرکتی ماهرانه در ناحیه بروکا به منظور کنترل تشکیل کلمه
- ۷- انتقال سیگنالهای مناسب به داخل قشر حرکتی جهت کنترل عضلات مسؤول تکلم.



شکل ۲۰- مسیر طی شده از ایمپالسهها هنگامیکه شخص یک شیء دیده شده را نام می برد، در مقطع عرضی مغز انسان

### اختلالات گفتاری

اختلالات اعمال زبانی که ناشی از عیوب بینایی یا شنوایی یا ناشی از فلج حرکتی نباشند آفازی (aphasia) نامیده می شوند. این آفازیها ناشی از ضایعات نیمکره غالب هستند. شایعترین علت آفازیها آمبولی یا ترومبوز یک رگ خونی مغز است. طبقه بندیهای متعدد متفاوتی از آفازیها منتشر شده اند، که یک نمونه آن به شرح زیر می باشد:

**آفازی حسی یا آفازی ورنیکه و آفازی عمومی** - عده ای از افراد توانایی درک کلمات گفته شده یا کلمات نوشته شده را دارند اما نمی توانند افکاری را که این کلمات بیان می کنند تفسیر و درک کنند. این حالت غالباً ناشی از آسیب یا انهدام ناحیه ورنیکه در نیمکره غالب است. بنابراین، این نوع آفازی، آفازی ورنیکه نامیده می شود.

هنگامی که ضایعه در ناحیه ورنیکه وسیع بوده و (۱) به طرف عقب در ناحیه شکنج زاویه ای، (۲) به طرف پایین به داخل نواحی تحتانی لوب گیجگاهی، و (۳) به طرف بالا به داخل لبه فوقانی شیار سیلوپوس گسترش می یابد شخص ممکن است تقریباً تمام اعمال روانی و مغزی خود را برای درک زبان یا ارتباط با دیگران از دست بدهد و بنابراین گفته می شود که دارای آفازی عمومی است.

تشکیل افکار و حتی قسمت اعظم انتخاب کلمات یکی از اعمال نواحی ارتباطی حسی مغز است. در این جا نیز ناحیه ورنیکه بیشترین اهمیت را برای این توانایی دارد. لذا شخص مبتلا به آفازی ورنیکه یا آفازی عمومی از نظر افکاری که باید انتقال داده شوند ناتوان است. یا اگر ضایعه خفیفتر باشد شخص ممکن است قادر به تشکیل افکار باشد اما قادر نیست توالی مناسب کلمات را برای بیان افکار خود در کنار هم قرار دهد. شخص گاهی حتی از نظر بیان کلمات بسیار روان است (fluent) اما این کلمات بسیار پراکنده و نامفهوم هستند.



فقدان ناحیه بروکا، آفازی حرکتی ایجاد می کند- گاهی شخص قادر است در مورد آن چه میل دارد بگوید تصمیم بگیرد اما نمی تواند سیستم صوتی خود را وادار کند که به جای اصوات نامفهوم کلماتی را بیان کند. این حالت موسوم به آفازی حرکتی یا غیر روان (nonfluent) بوده و بر اثر آسیب ناحیه تکلم بروکا به وجود می آید. طرح های حرکات ماهرانه برای کنترل حنجره، لبها، دهان، سیستم تنفسی و سایر عضلات فرعی تکلم همگی از این ناحیه شروع می شوند.

#### مراجع

- 1- kandel, E.R, Schwartz, J.H, Jessel, T.M, Principle of Neural Science, 5<sup>th</sup> ed. 2012, Mc. Graw Hill co.
- 2- Ganong WF., Review of Medical Physiology 23<sup>rd</sup> ed. 2010, Lange Publisher.
- 3- Guyton A. and Hall JE., Guyton and Hall text book of physiology, 12<sup>th</sup> ed. 2011, ELSEVIER
- 4- SIEGEL A. and SAPRU H.N., Essential Neuroscience, Lippincott Williams & Wilkins, 2006.
  
- 5- The Central Nervous System: Structure and Function, Fourth Edition, Per Brodal, 1999
- 6- Medical Neuroscience, Fourth Edition, E.E. Benarroch, 2010
  
1. Berne & Levy, Principles of Physiology, 6<sup>th</sup> Ed, New York, Mc Graw Hill.
2. Eric Kandle, Principle of neural science, 4<sup>th</sup> Ed, New York, Mc Graw Hill, 2000.
3. Eric Kandle, Principle of neural science, 5<sup>th</sup> Ed, New York, Mc Graw Hill, 2013.
4. Mark F. Bear, Exploring the Brain, Third Ed, Lippincott Williams & Wilkins, 2005.

## فصل هفتم ایمونولوژی

دکتر ربابه رضائی پور - دکتر فرشید یگانه

### اهداف

۱. دانشجو بعد از مطالعه این فصل باید بتواند:
۲. سلول های ایمنی مقیم در بافت عصبی و عملکرد آن ها را شرح دهد.
۳. نقش سد خونی-مغزی در کنترل ورود سلول ها و پروتئین های ایمنی به بافت مغز را شرح دهد.
۴. سازو کار های کنترل پاسخ های ایمنی توسط سیستم عصبی را درک نموده و تفسیر نماید.
۵. نقش سلول های ایمنی و سایتوکاین ها در بیماری های آلزایمر، مولتیپل اسکلروزیس و افسردگی را به اختصار شرح دهد.

### مقدمه

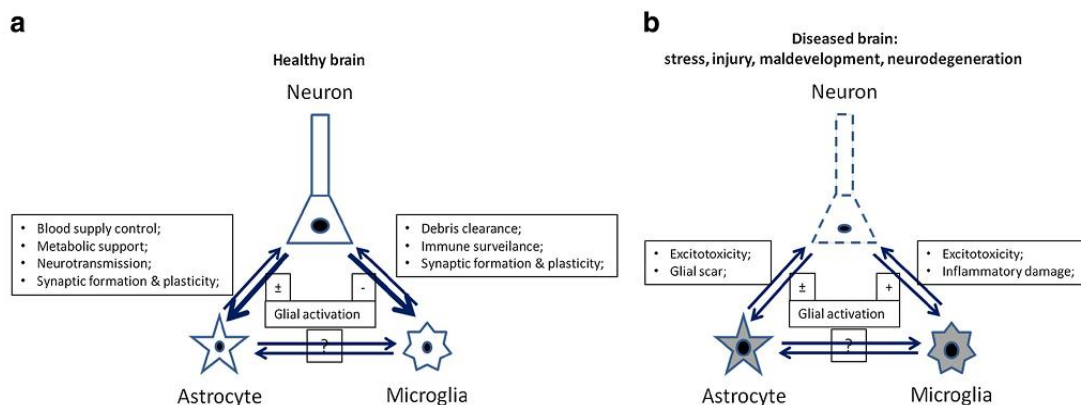
سیستم عصبی از لحاظ ساختاری و عملکرد منحصر به فرد است اما، همانند تمام بافت های دیگر، به مکانیسم های ایمنی برای محافظت در مقابل عفونت ها نیاز دارد. با این حال، عدم کنترل پاسخ های ایمنی در بافت عصبی می تواند به اختلالات مزمن ایمونوپاتولوژیک مانند مولتیپل اسکلروزیس (MS)، سندرم گلین باره و میاستنی گراویس (MG) منجر گردد. CNS از دیرباز به عنوان یک "جایگاه متمایز ایمنی (Immune privileged site)" شناخته می شده است. زیرا، تزریق آنتی ژن به داخل بافت پارانشیم CNS باعث ایجاد پاسخ ایمنی اکتسابی نمی شود. با این وجود، پاسخ ایمنی اکتسابی را می توان در برابر آنتی ژن های CNS آغاز نمود، پس چگونه این اتفاق می افتد؟

درک ما از ارتباط متقابل بین این دو سیستم در دهه گذشته به سرعت افزایش یافته است و واقعیت آن است که علی رغم تصور قدیمی، بین CNS و سیستم ایمنی ارتباطات زیادی چه در شرایط پاتولوژیک و چه فیزیولوژیک وجود دارد. پاسخ التهابی با فرآیندهای پاتولوژیک دخیل در بسیاری از اختلالات مغزی ارتباط دارد و این اختلالات نه فقط شامل بیماری های اتوایمیون، صدمات ترومایی، سکته و بیماری های نورودژنراتیو می شوند؛ بلکه امروزه می دانیم که پاسخ التهابی در پاتوژنز بیماری های روانی مانند اسکیزوفرونی، صرع، اوتیسم، افسردگی و اضطراب نقش مهم تری دارد. همچنین نشان داده شده که سلول های ایمنی در عملکردهای مغز سالم از جمله یادگیری و حافظه (Spatial Learning and Memory) نورونز بزرگسالان (Adult Neurogenesis) و پاسخ های استرس روانی (Psychological Stress Responses) نقش کلیدی دارند. در حالت طبیعی سد خونی-مغزی (Blood Brain Barrier BBB) به عنوان یک سد فیزیکی از ورود لوکوسیت ها به پارانشیم مغز جلوگیری می کند و به CNS حالت Immune privileged نسبی (و نه مطلق) می بخشد؛

سیستم ایمنی برای دفاع از بافت‌های بدن حیاتی است، اما چرا باید این سیستم حیاتی از مهم‌ترین ارگان بدن (CNS) نسبتاً دور نگه داشته شود؟ در حقیقت آسیب ناشی از التهاب در بافت‌های عصبی فاجعه‌آمیز است، زیرا سرعت نوروتز بزرگسالان بسیار پایین است. بنابر این برای جلوگیری از صدمات جبران‌ناپذیر چنین تدبیری اندیشیده شده است.

### ۱- سیستم ایمنی در CNS

اگرچه CNS از سیستم ایمنی محیطی نسبتاً جدا است، اما خود از یک شبکه ایمنی مقیم بهره می‌گیرد. شبکه ایمنی CNS متشکل از سلول‌های گلیال هستند که عمدتاً شامل میکروگلیا و آستروسیت می‌باشند. این سلول‌ها علاوه بر نقش‌های تغذیه‌ای و حمایتی برای نورون‌ها از CNS در برابر استرس‌ها و حملات پاتوژن‌ها با به راه انداختن فرآیندهای التهابی موقت دفاع می‌کنند. این فرآیندهای التهابی با پاسخ‌های ضدالتهابی و Neuroprotective تحت کنترل قرار گرفته و CNS دوباره به حالت هموستاز برمی‌گردد. فعالیت بیش از حد یا طولانی مدت سلول‌های گلیا به آسیب عصبی شدید و مزمن منجر می‌شود که در نهایت به "التهاب عصبی" و نورودژنراسیون گسترده تبدیل می‌شود. توانایی این سلول‌ها تنها به شناسایی پاتوژن‌های مهاجم مقیم در CNS محدود نمی‌شود؛ بلکه از طریق سایتوکاین‌ها و کموکاین‌ها، پاسخ‌های ایمنی که در محیط رخ می‌دهند را هم حس می‌کنند و بدین ترتیب با مسیرهای هومورال یا نوروکمیکال در CNS حالت «آماده‌باش» ایجاد می‌کنند. سلول‌های گلیا طیف گسترده‌ای از سایتوکاین و کموکاین تولید می‌کنند که سبب وخامت بیماری‌های رفتاری و علائم مشابه افسردگی می‌شوند.



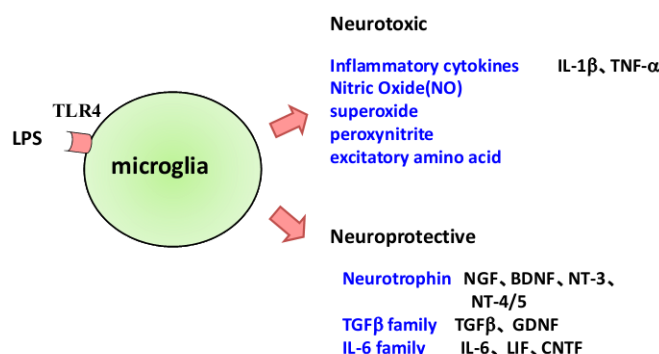
شکل ۱. نورون‌های سالم فعالیت سلول‌های گلیال مجاور خود را به شدت تنظیم می‌کنند و در مقابل آستروسیت و میکروگلیا نیز به حفظ فعالیت نورونی کمک می‌کنند (بخش a). در شرایط بیماری نورون‌ها توانایی کنترل سلول‌های گلیال را از دست می‌دهند و به جای آن سگینال‌های آسیب را به گلیال تحویل می‌دهند که این خود از طریق التهاب ایجاد شده، آسیب نورونی را تشدید می‌کند (بخش b).

## ۱-۱ میکروگلیا

سلول های میکروگلیا ماکروفاژهای مقیم در مغز هستند. بین ۵ تا ۲۰ درصد از سلول های گلیال نواحی مختلف مغز میکروگلیا هستند. این سلول های فاگوسیت کننده خط اول دفاع CNS را تشکیل می دهند. در ارتباط دوطرفه عصبی- ایمنی میکروگلیا مستقیم ترین و مهم ترین نقش را در حس کردن و تنظیم کردن فعالیت نورونی ایفا می کند. میکروگلیای در حال استراحت یک مورفولوژی شاخه دار دارد و حداقل مارکرهای میلونیدی/مونوسیتی از جمله CD32، CD64، CR4، CD45، CR3 و MHC کلاس های I و II را بیان می نماید. هنگامی که میگرولیبا با عامل التهابی برخورد می کند سریعاً مورفولوژی آمیبی پیدا کرده و گیرنده های دخیل در ایمنی ذاتی را بیان می کند، این گیرنده ها عبارتند از Scavenger receptor مانند CD36 و CD91 که از آنها برای جمع آوری بقایای سلولهای آپوپتوز شده استفاده می کند. گیرنده دیگری که روی سلولهای میکروگلیای فعال مشاهده می شود (TLR) Tool like receptor (TLR) ها می باشند که از آن جمله به TLR4 به عنوان گیرنده LPS اشاره می کنیم.

همچنین این سلول ها دارای گیرنده های کمپلمان نوع ۳ و ۴ (CR3 , CR4) هستند که از آنها برای فاگوسیتوز بهره می گیرند. فاگوسیتوز یک مکانیسم مهم برای میکروگلیا در کنترل آپوپتوز نورونی است. هنگامی که نورون ها آپوپتوز می کنند؛ مثلاً در مراحل اولیه تکامل یا نوردژنراسیون، فاگوسیتوز کردن بقایای سلول های آپوپتوتیک، برای بقای نورون های باقی مانده حیاتی است، چرا که به این ترتیب از آسیب القا شده با التهاب ناشی از مرگ آنها جلوگیری به عمل می آید. سلول های آپوپتوتیک الگویی مولکولی را در سطح خود بیان می کنند که به عنوان سیگنال "eat me" عمل می کند. پاکسازی ناکافی بقایای سلولی یک عامل پاتوژنیک مهم در گسترش نورودژنراسیون است. میگرولیبا علاوه بر کنترل آپوپتوز نورونی، طیف گسترده ای از سایتوکاین ها، کمپلمان و فاکتورهای رشد ترشح می کند که تشکیل سیناپس و synaptic plasticity را تنظیم می کنند.

یکی دیگر از عملکردهای مهم میکروگلیا عرضه آنتی ژن های خارجی به T cell است (در نقش یک APC). در ریزمحیط CNS که از نظر ایمنی خاموش است، میکروگلیا مقادیر کمی از ملکول های I و II MHC را بیان می کند اما با فعال شدن ایمونولوژیک CNS بیان این مولکول ها همراه با رسپتورهای کمک تحریکی از جمله CD40، CD80، CD86 و LFA-1 در سطح میکروگلیا افزایش می یابد که در نهایت موجب عملکرد حداکثری APC (میگرولیبا) و فعال شدن T cell می شوند.



شکل ۲. میکرو گلیا می تواند انواع مختلفی از فاکتور های نوروتوکسیک و محافظ نورونی را تولید نماید و بنابر این به عنوان یک شمشیر دولبه عمل می نماید. در شکل LPS با اتصال به TLR-4 باعث فعال شدن میکروگلیا شده است.

## ۲-۱ آستروسیت

آستروسیتها با دیدگاه قدیمی سلولهای پشتیبان برای نورونها هستند، اما این سلولها مسئول هوموستاز CNS و عملکرد نورونی هستند. آستروسیتها در اطراف عروق خونی، حصار (Limitans) گلیا را تشکیل می دهند که با وجود آن ورود سلولهای ایمنی از طریق Blood Brain Barrier (BBB) به پارانشیم CNS محدود می شود. آستروسیتها در تنظیم موضعی پاسخهای ایمنی ذاتی و اکتسابی مهم هستند. آستروسیتها گیرنده های ایمنی ذاتی (Pathogen Recognition Receptor, PRR) را بیان می کنند که شامل TLR، CR، Scavenger receptors و مانوز رسپتور می شود. به دنبال اتصال PRR به لیگاندهای مربوطه؛ آستروسیتها سایتوکاین، کموکاین و نوروتروفینهایی را ترشح می کنند که سلولهای گلیا و نورونهای مجاور را هدف قرار می دهند. علاوه بر این اتصال PRR به لیگاند، منجر به افزایش نفوذپذیری BBB و در نتیجه افزایش فراخوانی سلولهای ایمنی از جریان خون به پارانشیم CNS می شود.

نکته جالب توجه این است که آستروسیتها می توانند APC باشند. هرچند که مقادیر کمی از MHC و ملکول های کمک تحریکی را بیان می کنند ولی می توانند اپی توپهای میلین را پردازش کرده و به T cell عرضه کنند. از طرف دیگر، آستروسیتها توانایی تنظیم فعالیت عرضه آنتی ژن سایر APC ها و فعالیت T cell را نیز دارند.

امروزه مشخص شده است که آستروسیتها در شکل گیری آلزایمر (AD) نقش فعال دارند. پپتید  $\beta$  آمیلوئید در تحریک آستروسیت یک نقش مهم دارد. در شرایط پاتولوژیک آستروسیتها دستخوش یکسری تغییرات ساختاری و عملکردی تحت عنوان «Astrogliosis» می شوند. تجمع آستروسیتها در اطراف پلاکهای پیری (Senile) و در هم تنیدگی (Tangle) تارهای عصبی یکی از معیارهای AD می باشد. با تحریک آستروسیت توسط پپتید  $\beta$  آمیلوئید آستروسیتها کموکاینهای متنوعی تولید می کنند که موجب فراخوانی میکروگلیا و مونوسیت/ماکروفاژها به محل پلاکها می شوند.

علاوه بر این آستروسیتها، کموکاینها، نوروتوکسینها و سایتوکاینهای التهابی نیز آزاد می کنند که در ایجاد نورودژنراسیون دخیل هستند. آستروسیتها با آزاد کردن سایتوکاینهای التهابی، انواع ماتریکس متالوپروتئازها و رادیکالهای آزاد که منجر به فراخوانی سلولهای ایمنی، تخریب اولیگودندروسیتها و دمییلیناسیون می شوند در MS ایفای نقش می کنند.

از طرف دیگر، آستروسیتها از طریق ملکول غشایی CTLA-4 (CD152) در سلولهای Th آرژری القا می کنند و از طریق سایتوکاینهای ضد التهابی TGF- $\beta$  و CXCL12 فراخوانی و پرولیفراسیون Treg را افزایش می دهند. آستروسیتها سایتوکاینهای ضد التهابی و فاکتورهای محلولی مانند IL-10، IFN- $\beta$  و نوروتروفینها را ترشح می کنند که T cell و

میکروگلیا را سرکوب می‌کنند. به طور خلاصه، میکروگلیا و آستروسیت یک نقش فعال و دوگانه در بیماری‌های التهابی CNS ایفا می‌کنند. آنها نه تنها توانایی افزایش پاسخ‌های ایمنی و پیشرفت نورودژنراسیون را دارند بلکه می‌توانند التهاب CNS را محدود کنند و نقش حفاظتی داشته باشند.

## ۲- سد خونی مغزی (BBB)

ویژگی‌های واکنش سریع مغز به عفونت سیستمیک باعث شد تا مفهوم جایگاه متمایز ایمنی (فضای آناتومیکی که تصور می‌شود از سلول‌های ایمنی و پاسخ‌های مربوطه عاری است) به چالش کشیده شود. سد خونی مغزی (BBB) مکانیسم‌هایی را به کار می‌گیرد که سیستم‌های عصبی و ایمنی را هم از یکدیگر جدا نگه می‌دارند و هم مرتبط می‌کنند. در حقیقت مصونیت ایمنی نسبی CNS عمدتاً به توانایی BBB در جلوگیری از تبادلات تنظیم نشده سلول‌های ایمنی و ترشحات آنها بین خون و CNS مربوط می‌شود. BBB در سازوکارهایی شرکت می‌کند که به این دو سیستم اجازه می‌دهند تا بر هم تاثیر گذاشته و فعل و انفعال دوطرفه داشته باشند. BBB خود توسط حوادث ایمنی که در محیط و CNS رخ می‌دهند تحت تاثیر قرار می‌گیرد و بنابراین سه جزء محور ایمنی-عصبی یعنی BBB، سیستم ایمنی و CNS برای شرایط فیزیولوژیک و پاتولوژیک تطابق می‌یابند.

### ۱-۲ آناتومی BBB

سلول‌های اندوتلیال عروق مغزی با سلول‌های اندوتلیال عروق محیطی سه تفاوت بنیادی دارند:

(۱) حضور اتصالات محکم که غشای سلول‌های اندوتلیال را به هم متصل می‌کند.

(۲) کاهش شدید تعداد وزیکول‌های ماکروپینوسیتوزی

(۳) کاهش شدید تعداد کانالیکولی و Fenestra

بنابراین مسیرهای تراوش داخل سلولی و بین سلولی در بستر مویرگ‌های مغز شدیداً کاهش یافته‌اند و عبور آزادانه مواد فعال‌کننده ایمنی از خون به مغز وجود ندارد. فقدان یک سازوکار اولترا فیلتره در مغز به این معناست که CNS یک سیستم لنفاتیکی تکامل یافته ندارد، سیستمی که در نقاط دیگر بدن نقش حیاتی در عملکرد ایمنی دارد.

بسیاری از بیماری‌های سیستم عصبی به دلیل اختلال در یکپارچگی BBB ایجاد می‌شوند، از جمله می‌توان به MS، نوروترانزما، دمانس واسکولار، سکته، و درد مزمن که اخیراً به این لیست اضافه شده اشاره نمود.

### سد خونی مغز انتقال مواد را کنترل می‌کند

یکی از عملکردهای BBB ممانعت از نشت مواد از خون به CNS است و بدین ترتیب مغز را در برابر هزاران ماده‌ی در گردش که می‌تواند اثرات نورو توکسیک داشته باشند حفظ می‌کند. سایتوکاین‌ها و کموکاین‌ها از جمله موادی هستند که از دسترسی تنظیم



نشده آنها به CNS توسط BBB ممانعت می شود. اما به هر حال سایتوکاین ها و کموکاین های زیادی از جمله IL-15، IL-6، IL-1، TNF و کموکاین هایی نظیر CCL2 و CCL11 با عبور از BBB وارد مغز می شوند. پروتئین انتقال دهنده TNF یک TNF receptor (TNFR) است زیرا موش هایی که ژن TNFR آنها تخریب شده دیگر TNF را عبور نمی دهند. نتیج پژوهش ها نشان می دهد که BBB در انتقال مواد از جمله مقادیری از IL-1 $\beta$ ، IL-6 و TNF که در ربافت مغز تولید شده به خون نقش دارند.

### عصب دهی ارگان های لنفی

مغز استخوان، تیموس، طحال و گره های لنفی توسط سیستم عصبی خودکار عصب دهی می شوند و ترانسمیترهای متنوعی را به کار می گیرند، و این اساس آناتومیکی و عملکردی ارتباط بین سیستم عصبی و ایمنی می باشد. عصب گیری ارگان های لنفی یک پدیده ایستا نیست بلکه تعداد پایانه های عصبی و توزیع آنها در ارگان های لنفوی همواره تحت یک تغییر دینامیک قرار دارد که عملکرد سلول های ایمنی را تغییر می دهد. به عنوان مثال تزریق زیر جلدی Ag با افزایش تعداد پایانه های عصبی در مدولای گره لنفی درگیر در پاسخ همراه است. این افزایش به طور اختصاصی در پارانشیم مدولای گره لنفوی رخ می دهد. بنابراین، فیبرهای عصبی وابسته به عروق گره لنفی بدون تغییر باقی می ماند. در موش های SCID که فاقد لنفوسیت های B و T هستند، ما شاهد افزایش پایانه های عصبی در اطراف شریان مرکزی و کاهش آنها در پارانشیم پالپ سفید طحال هستیم. انتقال آدپتو T cell<sup>1</sup> به این موش ها موجب برگرداندن الگوی نرمال از طریق یک سازوکار وابسته به آزاد شدن IL-3 می شود. این موضوع نشان می دهد که سلول های ایمنی تشکیل شبکه عصبی را تنظیم می کنند. علاوه بر این، نورون ها به طور انتخابی با سلول های ایمنی تماس برقرار کرده و سایتوکاین های مشتق از سلول های ایمنی از جمله IL-6، IL-3 و GM-CSF موجب پرولیفراسیون آنها می شوند.

### ۱- سیستم عصبی التهاب را مهار می کند

نورون ها با دو مکانیسم وابسته به تماس و غیروابسته به تماس، T cell و میکروگلیا را غیرفعال می کنند. اولین راه ارتباط از طریق مسیر مستقیم هومورال که توسط سایتوکاین ها و کموکاین های در گردش وساطت می شود، شکل می گیرد. زیرا سلول های گلیال و نورون ها برای سایتوکاین ها گیرنده دارند و در واقع سایتوکاین ها مدیاتورهای مهمی برای عملکردهای رفتاری مغز هستند. دومین مسیر ارتباطی از طریق ارتباط فیبرهای عصبی خودکار بین مغز و عروق خونی محیطی و همچنین اپیتلیوم دستگاه گوارش که یک لوپ رفلکسی ایجاد می کند شکل می گیرد. در ادامه هر یک از این مسیرها شرح داده می شود.

<sup>1</sup> انتقال سلول از یک موجود زنده به موجود زنده دیگر که از نظر ژنتیکی کاملاً با هم مشابه هستند و در نتیجه این انتقال سلول که یک پیوند بافت محسوب می شود، بدون عوارض خواهد بود.

## ۲- فاکتورهای محلول و گیرنده های آنها

از آنجایی که سلولهای ایمنی محیطی وارد پارانشیم مغز نمی‌شوند، فاکتورهای محلول ابزارهای مهمی برای تعامل دوطرفه‌ی عصبی-ایمنی هستند. این فاکتورها شامل سایتوکاین‌ها، کموکاین‌ها، نوروترانسمیترها، نوروپپتیدها و نوروتروفین‌ها هستند. سایتوکاین ضد التهابی اصلی که در نوروها بیان می‌شود  $TGF-\beta$  است. در مغز موش‌های  $TGF-\beta$  deficient فعالیت میکروگلیاها و مرگ نورونی افزایش می‌یابد. بنابر این،  $TGF-\beta$  در تنظیم منفی پاسخ سلولهای میکروگلیا و T cell های اتوایمنی نقش مهمی دارد.

نوروتروفین‌ها گروه دیگر از فاکتورهای محلول هستند که برای کنترل اعمال سلولهای ایمنی توسط نوروها مورد استفاده قرار می‌گیرند. نوروتروفین‌ها نقش‌های حیاتی در بقا، مهاجرت و تمایز نوروها ایفا می‌کنند و داروهای بالقوه‌ای برای درمان بیماری‌های دژنراتیو هستند. از نوروتروفین‌ها فاکتور رشد عصبی (NGF) و فاکتور عصبی مشتق از مغز (BDNF) را می‌توان نام برد. NGF عملکرد لنفوسیت‌های B و T را تحت تاثیر قرار می‌دهد و مهاجرت ماکروفاژ به داخل ضایعات التهابی خارج از سیستم عصبی را تنظیم می‌کند. NGF در CNS بیان MHCII را در میکروگلیا مهار می‌کند. BDNF بیان کمک محرک‌های B7 و CD40 را در میکروگلیا مهار می‌کند.

علاوه بر فاکتورهای ذکر شده نوروها دارای نوروپپتیدها و نوروترانسمیترهای سرکوبگر ایمنی نیز هستند از جمله:

- VIP (پپتید وازواکتیو روده‌ای)
- NE (نور اپی نفرین)
- GABA ( $\gamma$ -آمینوبوتیرات)

VIP نوروپپتیدی با توزیع گسترده می‌باشد که از طریق مهار مدیاتوری التهابی  $IL-6$ ،  $IL-12$ ،  $TGF-\alpha$  و No ویژگی Neuroprotective دارد. نور اپی نفرین یک کاتکول آمین با دو نقش هورمونی و نوروترانسمیتری می‌باشد.

NE ایمنی سلولی را به طور سیستمیک تعدیل (Dampen) می‌کند و موجب سرکوب التهاب در مغز می‌شود. در مدل حیوانی افسردگی تولید  $TNF-\alpha$  القا شده با LPS ارتباط معکوس با آزاد شدن NE دارد.

GABA نوروترانسمیتر مهاری اصلی در مغز می‌باشد. تولید  $IL-6$  و  $IL-10$  القا شده با LPS را در میکروگلیا تضعیف می‌کند و ورود Tcell های پاتوژنیک به مغز و پرولیفراسیون Tcell را تحت تاثیر قرار می‌دهد.

همچنین، گلیکوپروتئین‌های غشای نوروها از جمله  $CD22$ ،  $CD47$ ،  $CD200$  و NCAM (مولکول چسبندگی نورونی) از طریق اتصال به رسپتورهای خود در سطح میکروگلیا از فعالیت میکروگلیا جلوگیری می‌کنند.  $CD200$  عضو IgSF می‌باشد و به طور گسترده بر روی نوروها، سلولهای اندوتلیال و سلولهای سیستم ایمنی بیان می‌شود. در حالی که رسپتور آن،

CD200R عضو دیگری از IgSF توسط سلول‌های رده میلوئیدی مانند میکروگلیا و T cell بیان می‌شود. تخریب ژن<sup>۱</sup> CD200 در موش منجر به فعالیت بدون کنترل میکروگلیا می‌شود. مهار کردن CD200R با Ab منجر به وخیم شدن EAE همراه با افزایش ارتشاح T cell و ماکروفاژ به محل ضایعه می‌شود. CD22 عضو IgSF می‌باشد و به سیالیک اسید متصل می‌شوند. پاسخ‌های ایمنی را در CNS تضعیف می‌کند. CD47 پروتئینی وابسته به اینتگرین است، لیگاند CD172a می‌باشد و در تنظیم منفی پاسخ‌های ایمنی در CNS نقش دارد.

### ۳- رفلکس‌های عصبی سیستم ایمنی را کنترل می‌نمایند

تا مدتها، نورون‌ها تنها به عنوان یک هدف یا قربانی برای حملات ایمنی مورد توجه بودند، اما CNS از طریق محورهای عصبی و هورمونی در تنظیم پاسخ‌های ایمنی ذاتی نقش دارد. در واقع، همانند هر سیستم فیزیولوژیک دیگر سیستم ایمنی و فرایند تکامل سیستم ایمنی با رفلکس‌های عصبی تنظیم می‌شود.

پاسخ‌های نوراندوکرینی (مانند کورتیزول) که توسط عفونت یا صدمات ترومایی القا می‌شوند، پاسخ‌های ایمنی ذاتی را در سطح سیستمیک مهار می‌کنند. سیستم‌های عصبی سمپاتیک و پاراسمپاتیک نیز آسیب و عفونت را در سطح منطقه‌ای احساس می‌کنند و از طریق مسیرهای آدرنرژیک و ضد التهابی پاسخ‌های ایمنی را تغییر می‌دهند. استرس‌های محیطی با اثر بر روی CNS باعث فعال شدن دو مسیر عصبی می‌شوند:

(۱) محور HPA (هیپوتالاموس، هیپوفیز، آدرنال)

(۲) SNS (سیستم عصبی سمپاتیک)

### ۱-۳ مدار عصبی مسیر ضد التهابی کولینرژیک

یک مثال بارز در این زمینه رفلکس التهابی است. رفلکس التهابی دارای یک محور آوران است که التهاب را حس می‌کند و یک بازوی وایبران دارد که مسیر ضد التهابی کولینرژیک است و پاسخ‌های ایمنی ذاتی را مهار می‌کند. این مکانیسم وابسته به زیرواحد  $\alpha 7$  از گیرنده نیکوتینیک استیل کولین می‌باشد که سیگنالینگ از طریق آن، جابجایی NFkB به هسته سلول را مهار می‌کند، در نتیجه تولید سایتوکاین‌های التهابی در ماکروفاژها مهار می‌شود.

ایمنی ذاتی زمانی راه می‌افتد که محصولات مولکولی مشتق از پاتوژن یا سلول‌های آسیب‌دیده سبب تولید سایتوکاین از مونوسیت/ماکروفاژ شوند. در برخی موارد تولید سایتوکاین بیش از حد شده و در نتیجه پروسه التهاب پایدار و حتی منتشر می‌شود این حالت در بافت‌های مجاور آسیب ایجاد می‌کند. یک سوال مهم این است که اگر سایتوکین‌ها آسیب‌های پاتوفیزیولوژیک را ایجاد می‌کنند، آیا رفلکس‌های عصبی برای حفظ هوموستاز در سیستم عصبی، می‌توانند تولید سایتوکاین‌ها را تنظیم کنند؟

<sup>۱</sup> Knock out

سیگنال‌هایی که از مغز منشاء می‌گیرند و به عنوان پتانسیل عمل به عصب «واگ» منتقل می‌شوند تولید سایتوکاین‌های سیستم ایمنی ذاتی را تنظیم می‌کنند. این مدار عصبی مسیر ضد التهابی کولینرژیک Cholinergic anti-inflammatory pathway نامیده می‌شود. این مسیر از طریق عصب واگ وساطت می‌شود. زیرواحد  $\alpha 7$  از رسپتور نیکوتینیک استیل کولین بر سطح سلول‌های تولیدکننده سایتوکاین التهابی بیان می‌شود. فعال نمودن این مسیر از طریق تحریک الکتریکی عصب واگ یا داروهای اختصاصی تحریک کننده زیرواحد  $\alpha 7$ ، در بهبود التهاب و زنده ماندن مدل‌های آزمایشگاهی بیماری‌های اسپیس، شوک هموراژیک، پانکراتیت و... موثر است.

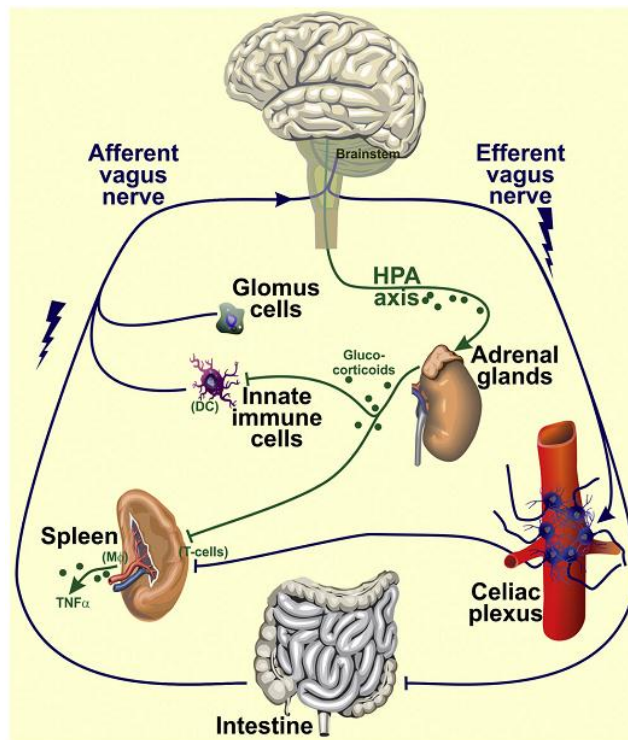
طحال ارگان هدف عصب واگ برای کنترل تولید TNF می‌باشد. منبع سلولی TNF طحال ماکروفاژها هستند. یک سیستم دو نورونی متشکل از عصب واگ و عصب طحالی از طریق گانگلیون Celiac سیگنال‌ها را از مغز به سلول‌های ایمنی مقیم در طحال منتقل می‌کنند. مسیر ضد التهابی کولینرژیک برای کنترل تولید سایتوکاین‌ها به  $\alpha 7$  نیاز دارد. طحال فاقد فیبرهای عصبی کولینرژیک است اما تحریک الکتریکی عصب طحالی موجب آزاد شدن استیل کولین در طحال می‌شود، ممکن است سلول‌های ایمنی طحال استیل کولین را ساخته و در اطراف پایانه‌های عصبی آزاد کنند.

حضور  $IL-1\beta$  در بافت‌های محیطی سبب فعال شدن بازوی حسی رفلکس التهابی می‌شود. این بازو از دو مسیر التهاب را سرکوب می‌کند.

(۱) از طریق فعال کردن مسیر ضد التهابی کولینرژیک

(۲) از طریق فعال کردن محور هیپوتالاموس-هیپوفیز و افزایش سطح هورمون‌های کورتیکواستروئیدی.

سایتوکاین‌های تولید شده توسط سلول‌های ایمنی در پاسخ به محرک‌های داخلی و خارجی نورون‌های آوران عصب واگ را فعال می‌کنند. نورون‌های آوران (بازوی حسی مسیر) این اطلاعات را به مغز منتقل می‌کنند. پاسخ مغز از طریق بازوی وابران رفلکس التهابی یعنی مسیر ضد التهابی کولینرژیک منتقل شده و سبب تغییر عملکرد ایمنی و حفظ هموستاز می‌شود. بازوی وابران از طریق عصب واگ و عصب طحالی وابسته به ساب یونیت  $\alpha 7$  سیگنال مغز را به طحال منتقل می‌کند.



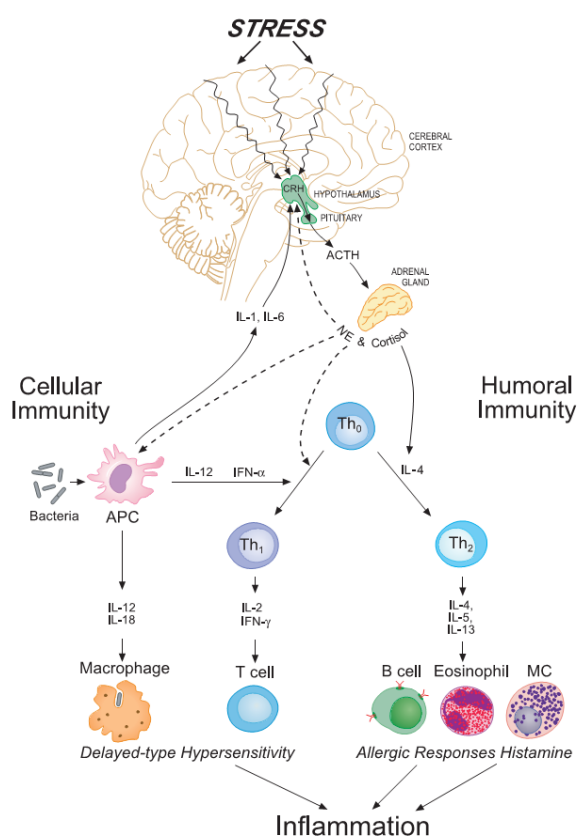
شکل ۴. یک مثال از برهمکنش سیستم ایمنی و عصبی؛ بازخورد ضد التهابی سیستم کولینرژیک: فیبرهای اوران عصب واگ اطلاعات را از سلولهای میلوئیدی روده (مانند سلولهای دندریتیک، DC) و سلول های گلموس به ساقه مغز انتقال می دهند. پس از فعال شدن تعدادی از مدارهای عصبی در مدولا، سیگنال واگ و ابران به گانگلیون در روده ها (به عنوان مثال، شبکه سلیاک) بر می گردد که منجر به فعال شدن عصب طحال می شود. این فیبرهای عصبی نورآدرنرژیک هستند، بنابراین انتشار نوراپی نفرین در طحال افزایش می یابد. نوراپی نفرین استیل ترانسفراز کولین آنزیم (ChAT)، آنزیمی که برای تشکیل استیل کولین مورد نیاز است را تحریک می کند. این انتقال دهنده عصبی مشتق شده از لکوسیت به گیرنده؟  $\alpha 7$  نیکوتین استیل کولین (nAChR) که بر روی ماکروفاژها قرار دارد متصل می شود، در نتیجه تولید TNF را مهار می نماید. توجه داشته باشید که یک محرک قوی التهابی داخل صفاقی نیز محور هیپوتالاموس-هیپوفیز-آدرنال را فعال می نماید و در نتیجه باعث آزاد شدن گلوکوکورتیکوئیدها از غده آدرنال می گردد. این مسیر فعال شدن سلولهای دندریتیک و پاسخ های التهابی طحال را مهار می کند.

سیگنال‌های مربوط به استرسورها در هسته‌ی پاراونتریکولار (PVN)، هیپوتالاموس و مرکز سرولوس- نورآدرنژیک پردازش می‌شوند. در پاسخ به استرسورها، هیپوتالاموس CRH و آرژنینین وازوپرسین (ADH) ترشح می‌کند. نورون‌های حاوی CRH دارای مسیر وابران به مرکز نورآدرنژیک در ساقه‌ی مغز و طناب نخاعی هستند. آزاد شدن CRH سبب آزاد شدن پپتیدهای تولیدشده در هیپوفیز می‌شود. این پپتیدها از شکسته شدن پرو- اویپو ملانوکورتین (POMC) ایجاد می‌شوند و عمدتاً ACTH، انکفالین‌ها و اندروفین‌ها هستند. ACTH سبب آزاد شدن گلوکوکورتیکوئیدها از قشر آدرنال می‌شود. نورون‌های حاوی CRH و نورون‌های نورآدرنژیک در CNS همدیگر را تحریک می‌کنند. فعال شدن مسیرهای نور آدرنژیک با CRH منجر به ترشح نور اپی نفرین (NE) از سیستم سمپاتیک محیطی و همچنین آزاد شدن NE و اپی نفرین از مدولای آدرنال می‌شود. فعال شدن این دو مسیر (SNS، HPA) و آزاد شدن هورمون‌ها (گلوکوکورتیکوئیدها و اپی نفرین و NE) بر روی عملکرد سیستم ایمنی تاثیر می‌گذارند.

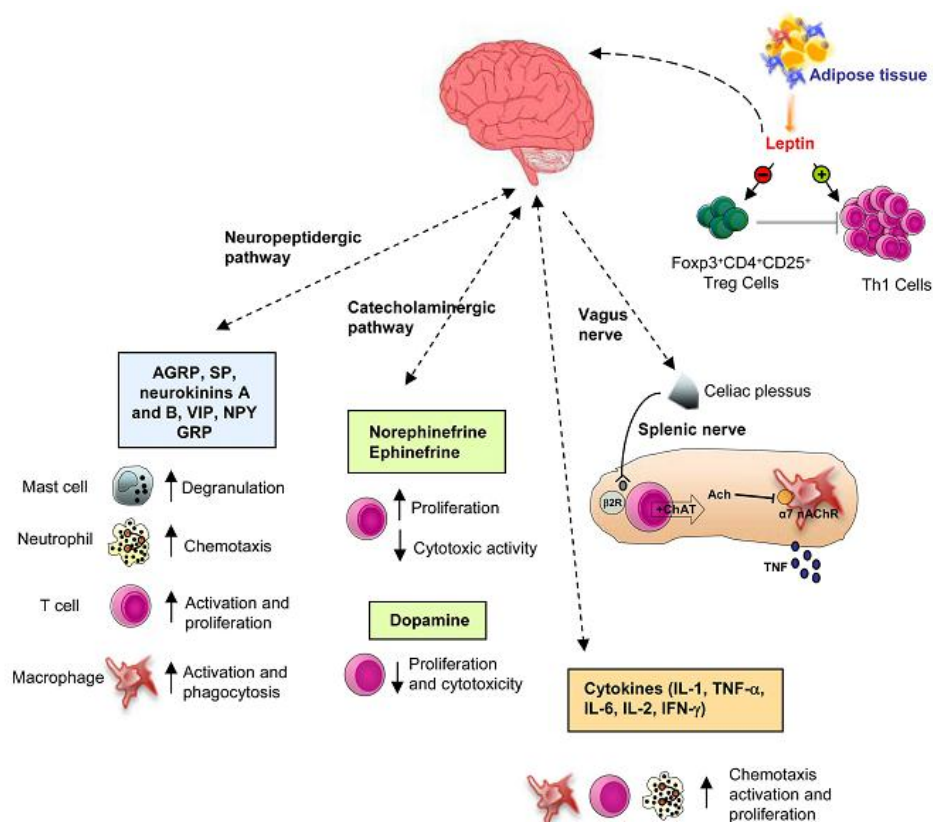
هورمون‌های استرس، فرآیندهای فیزیولوژیک زیادی را تحت تاثیر قرار می‌دهند، و از طریق اثر بر روی پاسخ‌های CMI و HMI (سایتوکاین‌های TH1 موجب افزایش ایمنی سلولی و سایتوکاین‌های Th2 موجب افزایش HMI می‌شوند. پاسخ‌های Th1 از طریق IFN- $\gamma$ ، IL-18، IL-12، IL-2 و T cell و ماکروفاژ شکل می‌گیرد. اما، پاسخ‌های Th2 از طریق ائوزینوفیل، ماست سل، IL-13، IL-5، IL-4 و B cell پیش می‌رود. و التهاب نوروزنیک بیماری‌های التهابی را تنظیم می‌کنند. محور HPA و SNS اعضای محیطی سیستم استرس هستند و در پاسخ به سیگنال‌های مختلفی فعالیت آنها در CNS رخ می‌دهد. اجزای مرکزی سیستم استرس CRH در هیپوتالاموس و نورون‌های سمپاتیک سرولوس در ساقه‌ی مغز هستند که به ترتیب فعالیت محیطی محور HPA و SNS را تنظیم می‌کنند.



حضور محصولات باکتریال مانند LPS که به TLR ها متصل می‌شوند تولید IL-6 و IL-1 را القا کرده که از BBB عبور می‌کنند و پاسخ CRH هیپوتالاموسی را راه‌اندازی می‌کنند. در این مسیر یک استرس منشاء گرفته از خون با ماهیت عفونی می‌تواند محور HPA را فعال کند. گلوکوکورتیکوئیدها (GCS) و کاتکول آمین‌ها (CA) با تنظیم مثبت تولید سایتوکاین‌های Th2 و سرکوب تولید سایتوکاین‌های Th1 و APC موجب انحراف به Th2 می‌شوند. بدین ترتیب GCS و CAS با سرکوب تولید IL-12 از APCs پاسخ Th1 را سرکوب می‌کنند. رسپتور GCS بر روی لنفوسیت‌های Th2 حضور دارند و بنابراین GCS بر روی تولید IL-4، IL-10، IL-13 از Th2 اثر مستقیم دارند اما چون رسپتور CAS



فقط بر روی لنفوسیت‌های Th1 وجود دارد بنابراین CAS اثر مستقیم روی پاسخ‌های Th2 ندارند.



تصویر شماتیک برهمکنش سیستم ایمنی و سیستم عصبی. سیستم عصبی از طریق نوروپپتیدرژیک، کاتکول آمینرژیک، عصب واگ و تولید سایتوکاین های التهابی بر روی سیستم ایمنی اثر می گذارد. در این میان هورمون لپتین مترشح از بافت چربی با تقویت پاسخ های التهابی و Th1 و مهار فعالیت سلولهای T تنظیمی باعث افزایش التهاب می شود.

### T cells نورون ها را در برابر آسیب محافظت می نماید

نورون هایی که به شدت آسیب می بینند در CNS می میرند و موجب مرگ نورون های سالم اطراف خود می شوند، این گسترش آسیب را دژنراسیون ثانویه می نامند. حیوانات فاقد سیستم ایمنی اکتسابی در مقایسه با هم تایان <sup>1</sup> wild type خود دژنراسیون ثانویه ی سریع تری دارند و بقای نورون های آنها بعد از آسیب اولیه کمتر است. اگر به این حیوانات T cell های wild type منتقل شود دژنراسیون ثانویه کاهش می یابد و بدین ترتیب بقای نورونی بهبود می یابد. T cell ها اثرات حفاظتی خود از نورون ها را به کمک نوروتروفین ها، مدولاسیون گلوتامات و تنظیم ایمنی ذاتی در محل آسیب اعمال می کنند.

<sup>1</sup> موشی که دستکاری ژنتیکی نشده و سالم است.

#### ۴- نقش لنفوسیت ها در فرایند یادگیری و حافظه

استرس یک بخش عمده از زندگی روزمره حیوانات است که می‌تواند وابسته به تامین غذا، پناهگاه، یافتن جفت و تقریباً هر نیاز تکاملی دیگر باشد. سلول‌های ایمنی در انعطاف پذیری (stress resilience) در برابر استرس‌ها نقش دارند. موش‌های T cell-deficient در مقایسه با هم‌تایان wildtype خود اختلال استرس پس از تروما post traumatic stress disorder را بیشتر نشان می‌دهند. انتقال T cell های wild type به این موش‌ها این پاسخ استرسی فوق‌العاده فعال را برطرف می‌کند.

از طرف دیگر یافته‌های چند مطالعه جالب نشان می‌دهند که موش‌های T cell-deficient در یادگیری Morris Water Mase (MWM) شدیداً اشکال دارند. MWM: یک روش برای بررسی الگوی رفتاری است که در آن موش‌ها در طول یک هفته روزی یک بار در یک مخزن پلاستیکی بزرگ حاوی آب کدر که در آن یک جزیره کوچک در زیر آب و نزدیک سطح آب تعبیه شده قرار داده می‌شوند. نشانه‌های بصری مشخصی در اتاق تست و بالای مخز تعبیه شده تا موش‌ها را به سمت جزیره زیر آبی هدایت نماید یک موش سالم در طول چند روز با استفاده از نشانه‌های بصری مسیر رسیدن به جزیره را به حافظه می‌سپارد و خروج را هر روز سریع‌تر انجام می‌دهد. مطالعات انجام شده نشان داده که تنها CD4+T cell ها در رفتار یادگیری دخیل هستند و CD8+T cell ها نقشی ندارند.

#### واکنش بین CNS و CD4+ T cell در ساب آراکنوئید رخ می‌دهد

فضای subarachnoid بخشی از مننژ می‌باشد که با CSF پر شده است. CSF انسان سالم حاوی تقریباً ۱۵۰.۰۰۰ لوکوسیت است که بیشتر آنها Memory T cell هستند. متعاقب یادگیری یک کار و سپردن آن به حافظه تعداد و فعالیت T cell های مننژ افزایش می‌یابد. در حقیقت، T cell های CSF یک موقعیت ایده‌آل برای ارتباط با مغز دارند، در افراد سالم T cell به داخل پارانشیم مغز نفوذ نمی‌کند بنابراین، هر نوع ارتباطی از طریق یک پیام بر محلول انجام می‌شود. تحقیقات نشان داده است که IL-4 تولید شده توسط T cell در عملکردهای مغز از جمله حافظه و یادگیری نقش حیاتی دارد. موش‌های فاقد IL-4 اختلال در یادگیری را نشان می‌دهند که با پیوند مغز استخوان اصلاح می‌شود.

#### لنفوسیت های T از طریق IL-4 عملکرد مغز را کنترل می‌نمایند

T cell در همومستاز و عملکرد شناختی مغز نقش اساسی دارد. همان‌طور که قبلاً ذکر شد موش‌های T cell deficient به طور قابل ملاحظه‌ای زمان بیشتری را صرف انجام MWM می‌کنند اما با انتقال آدپتیو T cell یا BMT از موش‌های Wild type انجام MWM تقریباً در سطحی نزدیک به Wild type احیا می‌شود. موش‌هایی که نقص T cell و B cell را با هم دارند علاوه بر نقص در یادگیری کاهش Adult neurogenesis را نیز نشان می‌دهند. Adult neurogenesis یک پدیده فیزیولوژیک است که طی آن نورون‌های جدید در نقاط خاصی از مغز تولید می‌شوند.

سایتوکاین‌های التهابی مانند  $IL-1\beta$  و TNF یک اثر منفی بر روی رفتار شناختی اعمال می‌کنند، این سایتوکاین‌ها با بیماری‌های، افسردگی و استرس همراه هستند. پس از آنکه موش‌ها تحت آموزش MWM قرار گرفتند، T cell های منزیال آنها فعال شده و در مقایسه با موش‌های کنترل IL-4 بیشتری تولید می‌کنند. موش‌های  $IL4^{-/-}$  نقص شدید یادگیری دارند که با انتقال آدپتو T cell و یا BMT از موش‌های Wild-Type برطرف می‌شود. از طرفی موش‌های wildtype که با مغز استخوان  $IL4^{-/-}$  پیوند شده‌اند اختلال یادگیری را نشان می‌دهند. آستروسیت‌ها به سیگنالینگ IL-4 پاسخ می‌دهند و ممکن است به عنوان یک مدیاتور بین سلول‌های افکتور ایمنی و پاسخ‌دهنده‌های عصبی عمل کنند.

در موش‌های Wild Type و نه در موش‌هایی که IL-4 آنها تخریب شده، آستروسیت‌ها BDNF تولید می‌کنند که مسئول رشد و بقای نورون‌ها است و آرایش درختی دندریت‌ها را افزایش می‌دهد. BDNF روی یادگیری اثر مثبت دارد و فقدان آن در موش‌هایی که IL-4 آنها ناک‌اوت شده ممکن است نقایص شناختی این موش‌ها را توضیح دهد.

هدف احتمالی دیگر برای IL-4 بخش میلوئیدی منتر است، جایی که فقدان IL-4 یک پاسخ ایمنی التهابی ایجاد می‌کند. سلول‌های میلوئیدی منزیال در موش‌های SCID نسبت به هم‌تایان Wild-Type خود TNF بیشتری تولید می‌کنند. انتقال آدپتو T cell های Wild Type و نه T سل‌هایی که IL-4 آنها تخریب شده تولید TNF را کاهش می‌دهد. بنابراین ممکن است IL-4 اثر خود را از طریق انحراف ماکروفاژهای منزیال به سمت فونوتیپ ضد التهابی M2 اعمال کند. این انحراف ضد التهابی به سمت M2 پس از آسیب CNS مفید است و برای یادگیری لازم است. تزریق ماکروفاژهای M2 چه به صورت I.V و چه به صورت I.C.V (داخل وریدهای مغزی) انجام MWM را در موش‌هایی که نقص ایمنی دارند بهبود می‌بخشد.

#### IL-4 در پاتولوژی بیماری‌های نورودژنراتیو

نقش IL-4 در پاتولوژی بیماری‌های ایمونولوژیک و آلرژی‌ها به خوبی مشخص شده اما IL-4 در بیماری‌های نورولوژیک مانند آلزایمر، MS و GBM (گلیو بلاستوما مالتی فرم) نیز نقش دارد.

#### تغییرات التهابی مغز در پیری و آلزایمر

پیری در انسان و جوندگان با کاهش شناختی همراه است. در بین عوامل دخیل در این کاهش افزایش التهاب وجود دارد. انجام MWM در موش‌های پیر نسبت به بالغین جوان مختل است و این اختلال با تغییرات التهابی در هیپوکامپ مرتبط است. سایتوکاین‌های التهابی از جمله  $IL-1\beta$ ، IL-6 و IL-18 در هیپوکامپ افراد پیر افزایش دارند و LTP (Long Term Potentiation) را تحت تاثیر قرار می‌دهند. LTP یک مکانیسم سلولی حافظه است که به وسیله‌ی آن دوام ارتباطات نورونی تغییر می‌یابد. نقش IL-4 در خنثی کردن تغییرات التهابی محرز است و افزایش سایتوکاین‌های التهابی در حیوانات پیر با کاهش

<sup>1</sup> ژن IL-4 تخریب شده است.

IL-4 در هیپوکامپوس همراه است. حساسیت میکروگلیای موش‌های پیر به IL-4 کاهش می‌یابد و تمایل دارند به آسانی فعال شوند که در نتیجه‌ی آن در LTP اختلال ایجاد می‌شود. این مطالعات یک نقش قوی برای IL-4 در مقابل تغییرات التهابی وابسته به سن بیان می‌کند اگرچه این موضوع که آیا التهاب خود، در اثر فقدان سیگنالینگ IL-4 ایجاد می‌شود هنوز مشخص نشده است. اختلال شناختی که در موش‌های پیر مشاهده می‌شود به طور نسبی با پدیده افزایش سایتوکاین‌های التهابی و کاهش مقدار و حساسیت IL-4 توضیح داده می‌شود که به نوبه خود سبب اختلال LTP و یادگیری می‌شوند.

بیشتر فرآیندهای التهابی که در پیری عمل می‌کنند مانند التهاب ناشی از IL-1 $\beta$ ، در پاتولوژی آلزایمر (AD) نیز مشارکت دارند. آلزایمر یک اختلال نورودژنراتیو پیش‌رونده و مزمن است که دارای چند علامت می‌باشد:

(i) رسوب پپتیدهای  $\beta$ -آمیلوئید و تشکیل پلاک‌های  $\beta$ -آمیلوئید

(ii) آسیب نورونی

(iii) یک التهاب نورونی خفیف و مزمن که با فعالیت سلول‌های گلیال مشخص می‌شود.

التهاب نورونی به طور مستقیم در پاتولوژی آلزایمر دخالت دارد و مصرف داروهای ضد التهابی غیراستروئیدی (NSAIDs) خطر ابتلا به آلزایمر را کاهش می‌دهد. سلول‌های میکروگلیای بیماران مبتلا به آلزایمر در بر داشت و پاکسازی پلاک‌های  $\beta$ -آمیلوئید کارآمد نیستند. اگرچه AD فاقد انفیلتراسیون بارز لوکوسیت‌های محیطی مشابه آنچه در بیماری‌های نورودژنراتیو اتوایمیون مانند MS دیده می‌شود اما به هر حال ماکروفاژهای انفیلتره شده در مغز را دارد.  $\beta$ -TGF انفیلتراسیون مونوسیت/ماکروفاژهای محیطی به مغز را سرکوب می‌کند و مهار کردن آن در مدل موشی AD منجر به ورود ماکروفاژهای محیطی به مغز و پاکسازی پلاک‌ها و در نتیجه بهبودی آلزایمر می‌شود. همچنین درمان با IL-4 در مدل‌های حیوانی می‌تواند برخی از جنبه‌های پاتولوژی AD را بازگرداند. در AD میکروگلیا تمایل دارد از فرم M2 به M1<sup>1</sup> تغییر کند که سبب پیشروی AD می‌شود. در این بیماری مولکول‌های تنظیمی میکروگلیا یعنی CD200 و CD200R کاهش می‌یابند که منجر به فعالیت تنظیم نشده میکروگلیا می‌شود. IL-4 بیان CD200 و CD200R را افزایش می‌دهد.

### نقش IL-4 در مولتیپل اسکلروزیس

مولتیپل اسکلروزیس یک دمیالیناسیون پیش‌رونده است که با دوره‌های عودکننده و فرونشانی و علائم نورولوژیک از جمله تاری دید، اختلال در تعادل و اختلالات لمسی مانند مورمور شدن همراه است. با پیشرفت بیماری به طور فزاینده‌ای تضعیف‌کننده شده و نهایتاً می‌تواند منجر به مرگ شود. مدل تجربی MS در جوندگان EAE می‌باشد که با انتقال آداپتیو T سل‌های واکنش‌دهنده با

۱ ماکروفاژها را بر اساس عملکرد به دو زیر گروه M1 و M2 تقسیم می‌کنند. ماکروفاژهای M1 عملکرد التهابی دارند و به پاسخ‌های لنفوسیت‌های Th1 کمک می‌نمایند. ماکروفاژهای M2 عملکرد ضد التهابی دارند و بیشتر به لنفوسیت‌های Th2 و Treg کمک می‌نمایند. سلول‌های میکروگلیا نیز که ماکروفاژ محسوب می‌شوند را به همین صورت طبقه بندی می‌کنند.

CNS یا ایمونیزاسیون فعال با آنتی ژنهای CNS القا می‌شود. مطالعه روی شدت MS در موش‌های IL4<sup>-/-</sup> نسبت به هم‌تایان Wild-Type، یک نقش حفاظتی قوی برای IL-4 علیه ایجاد و پیشرفت MS را آشکار می‌کند.

## ۵- سایکونورواپمونولوژی

### التهاب و اضطراب (Anxiety)

سیگنالی‌نگ سایتوکاین‌ها در مغز عملکردهای مهم مغز از جمله متابولیسم نوروترانسمیترها، عملکرد نورواندوکرینی مغز، پلاستیسیته سیناپسی و مدار عصبی خلق و خو را تنظیم می‌کنند. بنابراین انتظار یک پیامد رفتاری ناهنجار مانند افسردگی و اضطراب در نتیجه‌ی عدم تنظیم سیگنالی‌نگ سایتوکاین‌ها منطقی است. سایتوکاین‌های التهابی نه فقط در پاسخ میزبان به پاتوژن و آسیب بافتی، بلکه در استرس‌های روانی نیز آزاد می‌شوند. در واقع التهاب، پاسخ ایمنی طبیعی علیه استرس می‌باشد؛ اما التهاب بیش از حد به علت بیان بیش از حد سایتوکاین‌ها یا طولانی شدن زمان التهاب، خطرناک است. آزاد شدن سایتوکاین‌های التهابی در طول یک پاسخ ایمنی موقت است و توسط مکانیسم‌های ضدالتهابی تنظیم می‌شود. بنابراین تغییرات رفتاری حاصل از پاسخ التهابی نیز موقت هستند و توسط واکنش CNS به سیگنال‌های ایمنی کنترل می‌شوند. اما زمانی که چالش‌های ایمنی مزمن می‌شوند چه در بیماری‌های جسمی و چه در استرس روانی پایدار، اثرات رفتاری سایتوکاین‌ها و برآیند پاسخ التهابی ممکن است سبب توسعه‌ی بیماری‌های روانی شود. با توجه به اینکه التهاب به عنوان یک فاکتور سببی برای بسیاری از بیماری‌ها مطرح است، از جمله: بیماری‌های قلبی- عروقی، دیابت، سرطان، اختلالات افسردگی و اضطراب لذا شناسایی اهداف مولکولی و اختصاصی عملکرد ایمنی الزامی است چرا که ممکن است در توسعه ایمونوترابی بیماری‌های روانی موثر باشند.

سیستم‌های عصبی و اندوکراین اطلاعات را از طریق نوروترانسمیترها و هورمون‌ها به سیستم ایمنی منتقل می‌کنند و در مقابل سیستم ایمنی نیز از طریق سایتوکاین‌ها و کموکاین‌ها اطلاعات را به سیستم‌های عصبی و اندوکراین منتقل می‌کند. علاوه بر اثرات آگزوژن سیستم ایمنی روی مغز، خود مغز دارای سلول‌های میکروگلیا می‌باشد و پاسخ‌های ایمنی اندوژن خود مغز، CNS سالم و بیمار را تحت تاثیر قرار می‌دهد. سایتوکاین‌ها فعالیت نورونی را در مناطق خاصی از مغز تغییر می‌دهند از جمله: هیپوتالاموس، هیپوکامپوس، کورتکس مغز و Maygdala. جالب است که این مکان‌ها در تنظیم پاسخ به استرس نقش دارند. در مغز نیز توسط میکروگلیا، آستروسیت، اولیگودندروگلیا و نورون‌ها سایتوکاین تولید می‌شود و استرس روانی، عفونت یا التهاب در مغز و سایر نواحی بدن، بیان سایتوکاین‌ها را در CNS تغییر می‌دهند. چندین اختلال روانی را پیامد این اتفاقات می‌دانند. داده‌های پزشکی بر دخالت سیستم ایمنی در تعدادی از اختلالات روانی دلالت دارند از جمله: اسکیزوفرنی، اضطراب، افسردگی و اختلالات شناختی (Cognitive dysfunction). مطالعات بر روی مدل‌های حیوانی نقش بالقوه و مهم التهاب عصبی در اضطراب را نشان می‌دهد. به عنوان مثال، افزایش بیان سایتوکاین‌ها در پلاسما با تشدید رفتار شبه اضطرابی در موش همراه است. افزایش



مارکرهای التهابی از جمله سایتوکاین های التهابی (TNF، IL-6 و CRP)، کموکاین ها و مولکول های چسبندگی در خون و مایعات مغزی-نخاعی بیماران مبتلا به افسردگی اساسی (Major Depression) گزارش شده است.

منابع:

- 1- Yuwen Wu, Lasse Dissing-Olesen, Brian A. MacVicar, Beth Stevens. Microglia: Dynamic Mediators of Synapse Development and Plasticity. Trends in Immunology, October 2015, Vol. 36, No. 1
- 2- Claudio Procaccini,Valentina Pucino,Veronica De Rosa, Gianni Marone, Giuseppe Matarese. Neuro-endocrine networks controlling immune system in health and disease. Frontiers in Immunology, 2014, Vol. 5
- 3- Samina Salim, Gaurav Chugh, Mohammad Asghar. Inflammation in Anxiety. Advances in Protein Chemistry and Structural Biology, 2012, Vol. 88
- 4- Akio Suzumura. Neuron-Microglia Interaction in Neuroinflammation. Current Protein and Peptide Science, 2013, 14, 16-20
- 5- Noël C. Derecki, Amber N. Cardani, Chun Hui Yang, Kayla M. Quinnes, Anastasia Crihfield, Kevin R. Lynch, Jonathan Kipnis. Regulation of learning and memory by meningeal immunity: a key role for IL-4. J Exp Med. 2010 May 10; 207(5): 1067–1080.

فصل هشتم  
فیزیک پزشکی

دکتر فرج تابعی - دکتر احمد مستعار

اهداف آموزشی:

- ۱) روشهای تصویربرداری از سیستم عصبی
- ۲) سیستم تصویربرداری تشدید مغناطیسی (MRI)
- ۳) فیزیک دستگاه MRI
- ۴) تصاویر بر وزن T1 و T2 و PD
- ۵) مواد حاجب در MRI
- ۶) تصویربرداری تشدید مغناطیسی عملکردی (fMRI)
- ۷) سی تی اسکن (CT)
- ۸) پزشکی هسته‌ای

مقدمه

روش های تصویر برداری از سیستم عصبی<sup>۱</sup> دربرگیرنده روشهای مختلف تصویر برداری است که به کمک آنها ساختار و عملکرد مغز به طور مستقیم یا غیر مستقیم مورد بررسی قرار می گیرد. در قرن اخیر دانش و کاربرد تصویر برداری پزشکی بخصوص در زمینه مغز و اعصاب با ارائه روشهای جدید دچار تحولات قابل توجه بوده است که لازم است نگاهی اجمالی به این تحولات داشته باشیم. در سال ۱۹۲۷ *Egas Moniz* تصویر برداری از عروق ( آنژیو گرافی) مغز را معرفی نمود. *Felix Bloch* و *Edward Purcel* جایزه نوبل فیزیک سال ۱۹۵۲ را به خاطر کشف پدیده تشدید مغناطیسی هسته ای<sup>۲</sup> به خود اختصاص دادند. *Hounsfield* و *Cormack* به علت تحقیقاتشان در ارائه روش برش نگاری محوری کامپیوتری یا سی تی اسکن<sup>۳</sup>، برنده جایزه نوبل فیزیولوژی و پزشکی سال ۱۹۷۹ شدند. بعد از کاربرد روش سی تی اسکن در تصویر برداری از مغز و توسعه استفاده از مواد پرتوزا، روشهای تصویر برداری پزشکی هسته‌ای مثل روش برش نگاری کامپیوتری تابش فوتونی منفرد<sup>۴</sup>، و برش نگاری تابش پوزیترونی<sup>۵</sup> *SPECT* و *PET* رایج گردید. تصویربرداری تشدید مغناطیسی هسته ای<sup>۶</sup> توسط *Paul Lauterbur* و *Peter Mansfield* توسعه پیدا کرد و آن دو مشترکا برنده جایزه نوبل فیزیولوژی و پزشکی سال ۲۰۰۳ شدند. از اوایل دهه ۱۹۹۰ روش تصویر برداری تشدید مغناطیسی هسته ای عملکردی<sup>۷</sup> به علت ارائه اطلاعات عملکردی از مغز توسعه قابل توجهی نمود. روشهای تشخیصی متعددی در زمینه بیماری های مغز و اعصاب وجود دارند، از بین این روشها به سه روش تصویر برداری تشدید مغناطیسی هسته‌ای، سی تی اسکن و پزشکی هسته ای می پردازیم.

<sup>۱</sup> . Neuroimaging

<sup>۲</sup> . Nuclear Magnetic Resonance, NMR

<sup>۳</sup> . Computerized axial tomography, CT-Scan

<sup>۴</sup> . Single Photon Emission Computerized Tomography, SPECT

<sup>۵</sup> . Positron Emission Tomography, PET

<sup>۶</sup> . Magnetic Resonance Imaging, MRI

<sup>۷</sup> . Functional Magnetic Resonance Imaging, FMRI

### تصویر برداری تشدید مغناطیسی هسته ای

تشدید مغناطیسی هسته (NMR)، طیف سنجی خواص مغناطیسی هسته اتمها می باشد. می توان گفت که NMR یک تکنیک تصویر برداری نیست بلکه روشی است که اطلاعات طیف سنجی یک نمونه را فراهم می کند. کشف و آنالیز سیگنال NMR بطور گسترده از دهه ۱۹۴۰ به عنوان یک ابزار تحلیلی در تحقیقات شیمی و بیوشیمی آغاز شد. در اوایل دهه ۱۹۷۰ مشخص شد که از گرادایانه های میدان مغناطیسی می توان جهت مکان یابی سیگنال NMR و ایجاد تصاویر پزشکی با استفاده از خواص مغناطیسی پروتون در هسته اتمها، استفاده نمود. با افزایش کاربرد تصویر برداری در کلینیک در اواسط دهه ۱۹۸۰، واژه هسته از این اصطلاح حذف گردید و نام تصویر برداری تشدید مغناطیسی (MRI) در جامعه پزشکی پذیرفته شد. تصویر برداری به روش MR به سرعت تغییر کرده و با آهنگ سریعی رشد نموده است. ایجاد تصاویر با کنتراست بالا در بافتهای نرم و بخصوص مغز و سیستم اعصاب و همچنین ایمنی بیمار بدلیل استفاده از پرتوهای غیر یونیزان، دلایل اصلی استفاده فراوان از این روش تصویر برداری است.

با بهبود کیفیت تصاویر و پیشرفت تجهیزات، MRI به عنوان یک روش تصویر برداری مطلوب برای مطالعه خواص آناتومیک و فیزیولوژیک بدن بیماران مورد توجه قرار گرفته است. البته مشکلات متعددی از جمله هزینه بالای تهیه و نگهداری تجهیزات، زمان تصویر برداری نسبتاً طولانی، آرتیفکت های تصویری و ... همچنان در تصویر برداری MRI وجود دارند.

### اندازه حرکت زاویه ای

اندازه حرکت زاویه ای برداری است که حرکت دورانی یا چرخشی یک جسم را توصیف می کند. به طور کلی دو نوع حرکت چرخشی وجود دارد: ۱- حرکت چرخشی مداری یا انتقالی ۲- حرکت چرخشی وضعی یا اسپینی. الکترون ها دارای هر دو نوع حرکت چرخشی مداری و اسپینی هستند. بنابراین اندازه حرکت زاویه ای کل الکترون حاصل مجموع اندازه حرکت زاویه ای مداری و اسپینی می باشد.

در مورد هسته اتم اندازه حرکت زاویه ای هسته توسط نوترون ها و پروتون ها تعیین می شود. نوکلئون ها (مجموع پروتون ها و نوترون ها) در هسته دارای حرکت مداری هستند. البته حرکت مداری آنها به حرکت اسپینی کل هسته برمی گردد. برای مثال حرکت مداری قله اورست حول محور زمین، به حرکت اسپینی کره زمین حول محور خود بازمی گردد. پروتون ها و نوترون های هسته دارای اسپین مشابه هستند. بنابراین اندازه حرکت زاویه ای اسپینی یکسان دارند. اندازه حرکت زاویه ای کل هسته توسط اندازه حرکت زاویه ای مداری پروتون ها و نوترون ها و اسپین پروتون ها و نوترون های جفت نشده تعیین می گردد. اندازه حرکت زاویه ای قابل آشکارسازی هسته از حاصل ضرب اسپین هسته ای (I) و ثابت  $\hbar$  به دست می آید. البته اسپین هسته ای همانند اسپین الکترون همیشه ثابت نیست و مقدار آن به عدد اتمی (تعداد پروتون های هسته اتم) و عدد جرمی (مجموع تعداد پروتون ها و نوترون های هسته اتم) بستگی دارد. سه حالت برای تعیین اسپین هسته ای در نظر گرفته می شود:

۱- اگر عدد جرمی A فرد باشد، اسپین هسته ای I مضرب فردی از  $1/2$  ( $1/2$ ،  $3/2$ ،  $5/2$ ،  $7/2$ ) می باشد.

۲- اگر عدد جرمی A و عدد اتمی Z هر دو زوج باشند، اسپین هسته ای I صفر است.

اگر عدد جرمی A زوج و عدد اتمی Z فرد باشد، اسپین هسته ای I یک عدد صحیح (۱، ۲، ۳، ۴، ۵) است **یه ای**

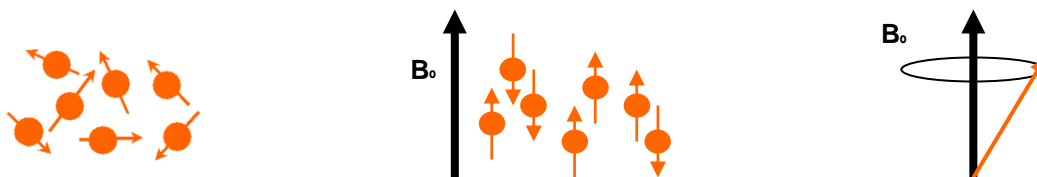
۳-

### گشتاور دوقطبی مغناطیسی

هسته برخی از عناصر مثل ئیدروژن دارای خاصیت گشتاور مغناطیسی می باشد یعنی هر هسته مانند یک آهنربا عمل می نماید. مطابق شکل ۱ (چپ) در حالت عادی مجموعه اسپین ها جهت مشخصی نداشته و گشتاور مغناطیسی کل صفر است ولی در حضور میدان مغناطیسی خارجی مطابق شکل ۱ (وسط) جهت گیری می نمایند. برای هسته ئیدروژن یا پروتون ها در داخل میدان خارجی، دو حالت انرژی ایجاد می شود. ۱- هم جهت (موازی) با میدان خارجی یعنی در سطح انرژی پایین، ۲- در خلاف جهت میدان خارجی و در سطح انرژی کمی بالاتر. تعداد اسپین هایی که در حالت سطح انرژی پایین هستند، کمی بیشتر از تعداد اسپین هایی است که در سطح انرژی بالا قرار می گیرند، و لذا یک بردار مغناطش در جهت میدان ایجاد می شود. اسپین ها در داخل میدان دارای یک حرکت تقدیمی<sup>۸</sup> می شوند که فرکانس آن از رابطه لارمور بدست می آید:

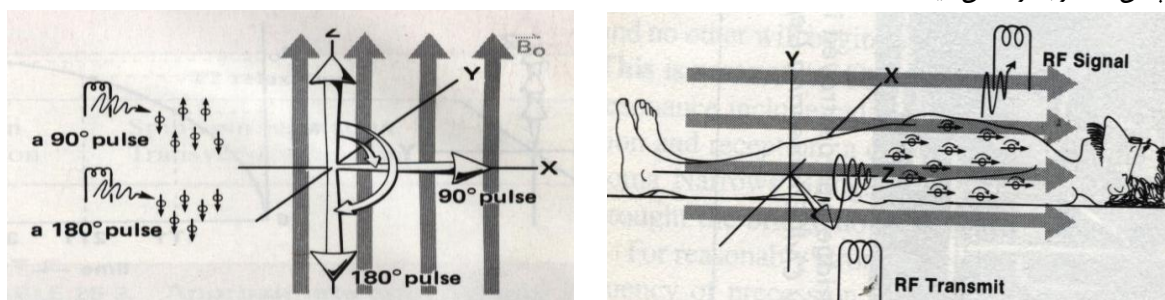
<sup>8</sup>. Precession

$\omega = \gamma B_0$  که ثابت ژیرومغناطیسی بوده و بستگی به نوع هسته دارد و  $B_0$  شدت میدان خارجی است.

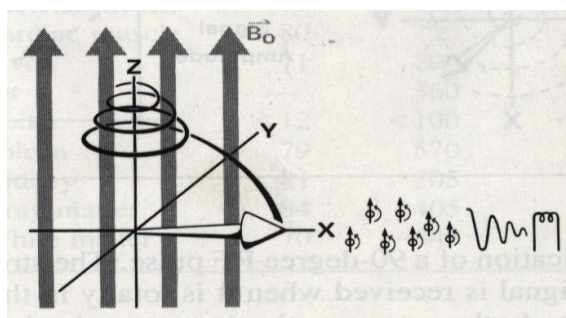


شکل (۸-۱) حالت اسپین ها در حالت عادی (چپ)، در حضور میدان مغناطیسی خارجی (وسط) و حرکت تقدیمی پروتون ها در میدان مغناطیسی خارجی (راست)

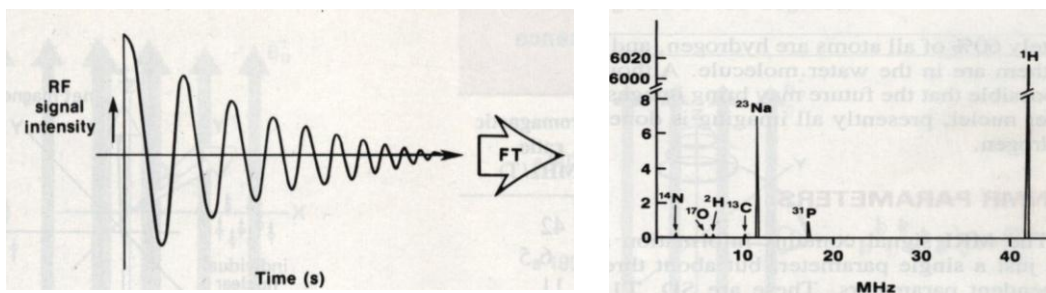
شدت میدان بکاررفته در دستگاه های MRI در محدوده ۰/۵ الی ۳ تسلا می باشد. فرکانس حرکت تقدیمی هسته یئدروژن در میدان ۱/۵ تسلا ۶۳/۸ مگاهرتز می باشد که در گروه امواج رادیویی است. جهت ایجاد اطلاعات لازم جهت اخذ تصویر، یک پالس امواج رادیویی توسط سیم پیچ های فرستنده در جهت عمود بر میدان اصلی و در همان فرکانس تشدید پروتون ها به بدن بیمار مطابق شکل ۲ ارسال می گردد. پروتون ها با جذب امواج ارسالی به تشدید آمده و جهتشان در میدان تغییر کرده و با ارسال امواج رادیویی به حالت اولیه خود در میدان اصلی بازمی گردند. امواج تابش شده توسط سیم پیچ های گیرنده دریافت می گردند. اگر پالس ارسال شده به بدن بیمار قادر باشد که مطابق شکل ۳ اسپین ها را به ترتیب ۹۰ یا ۱۸۰ درجه از جهت قبلی منحرف نماید به ترتیب پالس ۹۰ و ۱۸۰ درجه نام دارند. شکل ۴ برگشت اسپین ها بحالت اولیه خود بعد از پالس ۹۰ درجه را نشان میدهد.



شکل (۸-۲) ارسال و دریافت امواج رادئونی توسط سیم پیچ های فرستنده و گیرنده  
شکل (۸-۳) جهت گیری اسپین ها بعد از دریافت پالس های ۹۰ و ۱۸۰ درجه



شکل (۸-۴) برگشت اسپین ها بحالت اولیه بعد پالس ۹۰ درجه



شکل (۵-۸) سیگنال NMR دریافت شده که بعد از تبدیل فوریه طیف NMR نمونه بدن بیمار را نشان میدهد.

برگشت اسپین‌ها به حالت اولیه خود که با ارسال امواج رادیویی همراه است، گسیل القائی آزاد<sup>۹</sup> یا استراحت<sup>۱۰</sup> نام دارد. اگر سیگنال دریافت شده از تشدید اسپین‌ها را مطابق شکل ۵ تبدیل فوریه نمائیم، طیف هسته‌های مختلف به تشدید در آمده در فرکانس‌های مختلف را مشاهده خواهیم نمود که به آن طیف تشدید مغناطیسی هسته‌ای یا NMR می‌گویند. نیدروژن ۶۰ درصد اتم‌های بدن را تشکیل میدهد که اکثراً به صورت مولکول‌های آب می‌باشند. عناصر دیگری نیز مثل  $^{23}\text{Na}$ ،  $^{31}\text{P}$ ،  $^{19}\text{F}$ ،  $^{13}\text{C}$  و  $^{39}\text{K}$  در بدن وجود دارند که قادر به ارسال سیگنال‌های NMR می‌باشند ولی مطابق شکل ۵ یا سیگنال ضعیفی تولید می‌کنند و یا فراوانی کمی در بدن دارند. در حال حاضر تمامی دستگاه‌های MRI موجود در بیمارستان‌ها با هسته اتم نیدروژن یا پروتون‌ها کار می‌کنند.

### زمان‌های استراحت T1 و T2

زمان استراحت T1 مطابق شکل ۴ زمان لازم جهت بازگشت اسپین‌ها به جهت میدان خارجی میباشد و به آن زمان استراحت اسپین-شبکه گویند. زمان استراحت T2 یا زمان استراحت اسپین-اسپین زمان لازم جهت غیر همفاز شدن اسپین‌ها در راستای عمود بر میدان خارجی می‌باشد که همواره کوتاه‌تر از T1 می‌باشد. زمان‌های استراحت T1 و T2 در بافت‌های مختلف بدن متفاوت می‌باشد و بستگی به خصوصیات بافت دارد.

زمان آسایش  $T_1$ ، نشان دهنده بر هم کنش ذاتی اسپین-اسپین یک ماده می‌باشد. این زمان یعنی  $T_1$ ، فاصله زمانی بین ایجاد بیشینه  $M_{xy}$  و کاهش آن به ۳۷٪ (یا به عبارتی  $\frac{1}{e}$ ) می‌باشد. این موضوع را می‌توان توسط رابطه زیر نشان داد:

$$M_{xy}(t) = M_0 e^{-\frac{t}{T_2}}$$

$M_{xy}$  ممان مغناطیسی در صفحه X-Y در زمان t برای یک نمونه و  $M_0$  ممان مغناطیسی در صفحه X-Y در زمان  $t=0$  بعد از پالس ۹۰ درجه را نشان می‌دهد.

بعد از اعمال پالس ۹۰ درجه (وقتی  $M_z = 0$ ) زمانی که طول می‌کشد تا مغناطش طولی،  $M_z$ ، ۶۳٪ مقدار نهایی اش را بازیابی کند، زمان آسایش اسپین-شبکه گویند.

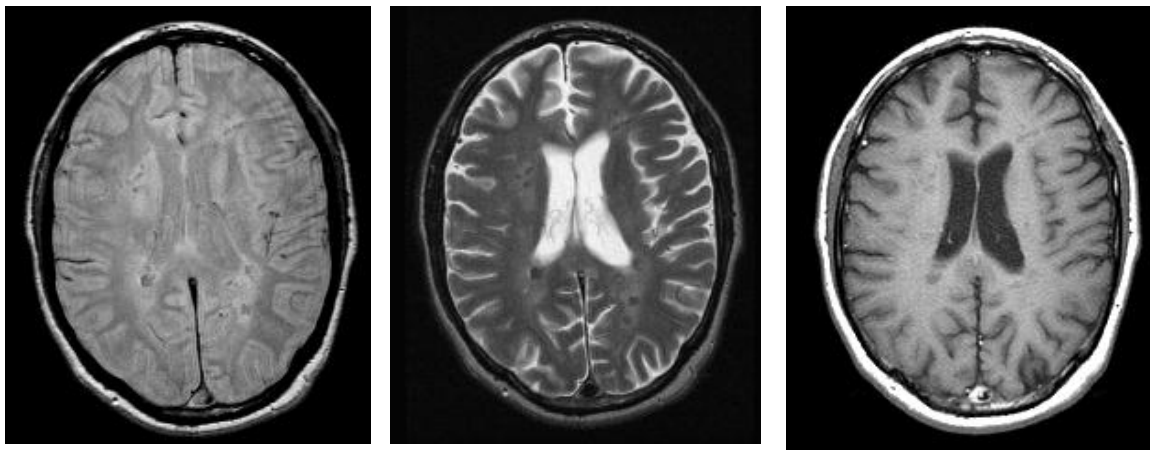
رابطه بازیابی  $M_z$  در مقابل زمان را بصورت زیر می‌توان نوشت:

$$M_z(t) = M_0(1 - e^{-\frac{t}{T_1}})$$

<sup>9</sup>. Free induction decay

<sup>10</sup>. Relaxation

$M_z$  بردار مغناطش طولی بازیابی شده در زمان  $t$  در ماده ای با زمان آسایش اسپین - شبکه  $T_1$  می باشد. سه پارامتر اصلی در تصویر برداری زمانهای استراحت  $T_1$  و  $T_2$  و دانسیته پروتون ها یا اتم های ئیدروژن محل تصویر برداری می باشد. بنابراین تصاویر MRI بر اساس تفاوت نسبی بافت های محل تصویر برداری از نظر سه عامل فوق بازسازی می شود. جدول ۱ مقادیر سه عامل فوق را در بافت های مختلف بدن نشان می دهد. شکل ۶ تصاویر ترانسورس (اکسیال) از مفرز به سه روش  $T_1$ ،  $T_2$  و PD را نشان می دهند. در هر سه روش مناطق با سیگنال قوی روشن و مناطق با سیگنال ضعیف تاریک دیده می شوند. در جدول ۲ بافت های مختلف از نظر مشاهده شدن در تصویر در هر سه روش با هم مقایسه شده اند.



شکل (۶-۸) تصاویر ترانسورس از مفرز به سه روش  $T_1$  (راست)،  $T_2$  (وسط) و PD (چپ)

جدول (۲-۸) مقایسه نسبی شدت سیگنال در سه

جدول (۱-۸) مقادیر  $T_1$  و  $T_2$  و PD در بافت های بدن روش  $T_1$ ،  $T_2$  و PD

Tissue	PD	$T_1$	$T_2$
Fat and Skin	Bright	Bright	Bright
Bone & Calcium	Dark	Dark	Dark
White matter	Bright	Bright	Gray
Gray matter	Bright	Gray	Gray
CSF	Bright	Gray	Bright

Tissue	PD	$T_1$ (mS)	$T_2$ (mS)
Water	100	2700	2700
Muscle	79	720	55
Gray matter	84	405	105
White matter	70	345	65
Bone	12	100	10
Fat	-	360	30
Liver	71	290	50

در هر سه روش مناطق دارای حرکت سریع خون، استخوان، کالسیفیکاسیون و هوا به علت اثر جریان سیال ویا کمبود پروتون، بصورت سیگنال ضعیف یا تاریک دیده می شوند.

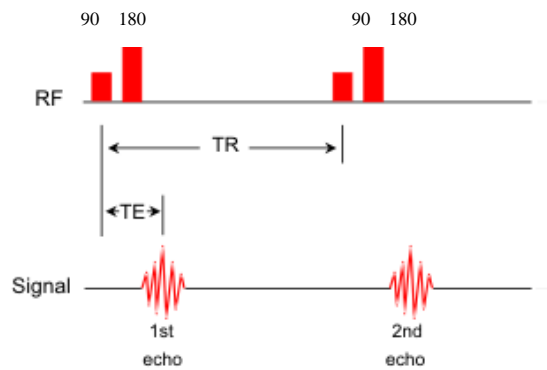
### انتخاب مقاطع تصویر



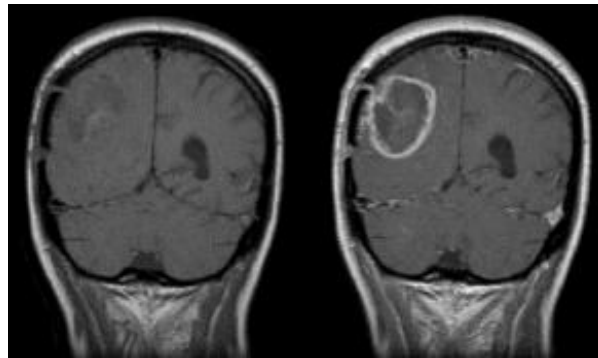
بر اساس فرمول لامور فرکانس تشدید پروتون ها به شدت میدان خارجی بستگی دارد. در عمل با اعمال تغییرات خطی در شدت میدان خارجی یا اعمال میدان گرادیان درسه محور مختصات، فرکانس تشدید خاصی به هر صفحه برش منتصب می شود و دستگاه با شناسائی فرکانس های رسیده مقاطع برش را مشخص می نماید.

### توالی ارسال و دریافت پالس ها

روش های متعددی جهت زمان بندی ارسال پالس ها و دریافت اطلاعات وجود دارد. روش اشباع نسبی<sup>۱۱</sup> فقط از پالس های ۹۰ درجه استفاده می کند که در حال حاضر کمتر استفاده میشود. روش برگشت معکوس<sup>۱۲</sup> از پالس ۱۸۰ و سپس ۹۰ درجه استفاده می کند. این روش جزئیات تصویری خوبی ارائه می کند ولی باعث طولانی شدن زمان تصویر برداری میشود. روش اسپین-اکو<sup>۱۳</sup> که در حال حاضر بیشتر مورد استفاده قرار میگیرد، از توالی پالس های ۹۰ و سپس ۱۸۰ درجه استفاده می کند. در روش گرادیان اکو<sup>۱۴</sup> از پال های کمتر از ۹۰ درجه استفاده می شود که باعث کاهش قابل توجه در زمان تصویر برداری می شود.



شکل (۷-۸) توالی زمانی روش اسپین - اکو



شکل (۸-۸) تصویر تومور مغزی با (راست) و بدون (چپ) ماده حاجب Gd-DTPA

شکل ۷ ترتیب زمانی روش اسپین-اکو را نشان می دهد. در شکل فوق زمان بین ارسال دو پالس متوالی ۹۰ درجه، زمان تکرار<sup>۱۵</sup> (TR) و زمان بین ارسال پالس ۹۰ درجه و دریافت سیگنال ها، زمان اکو<sup>۱۶</sup> (TE) نام دارد. در این روش برای تصویر برداری T1 از TR کوتاه (کمتر از ۱ ثانیه) و TE کوتاه (کمتر از ۰/۰۳ ثانیه) استفاده می شود. برای تصویر برداری T2 از TR طولانی (بزرگتر از ۲ ثانیه) و TE طولانی (بزرگتر از ۰/۰۸ ثانیه) استفاده می شود.

1. Partial saturation
12. Inversion recovery
13. Spin echo
14. Gradient echo
15. Repetition time (TR)
16. Echo time (TE)

### استفاده از مواد حاجب

مواد حاجب گادولینیوم باعث کوتاه شدن زمان استراحت اسپین های موضعی می شوند که خود باعث کاهش سیگنال در تصویر برداری T2 و افزایش سیگنال در تصویر برداری T1 می شوند. مواد حاجب باعث مشخص شدن بهتر نواحی آسیب دیده سد خونی - مفرزی و نواحی تومور می شوند. شکل ۸ تصویر مغز با و بدون ماده حاجب را نشان می دهد. مواد حاجب در آنژیوگرافی به کمک MRI نیز استفاده می شوند.

### آنژیو گرافی تشدید مغناطیسی<sup>۱۷</sup>

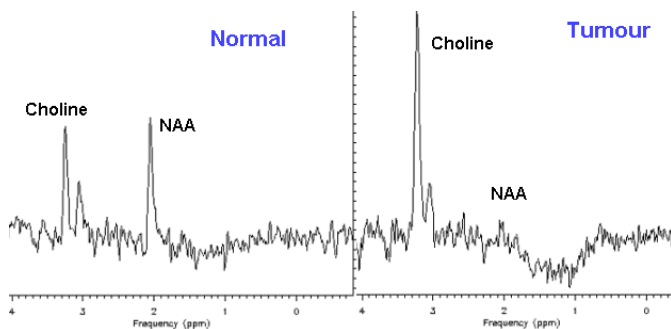
شاید بتوان گفت که یکی از بزرگترین مزایا و نیز توسعه MRI آنژیوگرافی غیر تهاجمی آن است. روش های متفاوتی جهت متمایز نمودن عروق با ساختار های اطراف آنها بکاررفته است که در طی آنها عروق تاریک تر و یا روشن تر از ساختار های اطراف آنها در تصویر ظاهر می شوند. در روش "کاهش سیگنال در سرعت زیاد"<sup>۱۸</sup>، ساختار های عروقی تاریک تر از محیط اطراف دیده می شوند. در روش هائی که از مواد حاجب استفاده می شود، عروق روشن تر از محیط اطراف آنها دیده می شوند.

### تصویر برداری تشدید مغناطیسی عملکردی<sup>۱۹</sup>

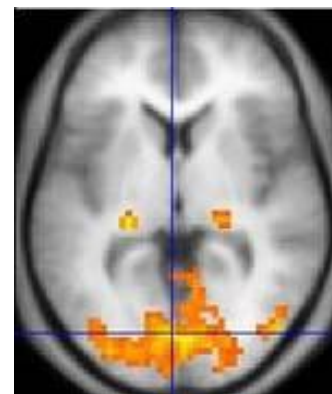
این روش بر پدیده ای بنام کنتراست " وابسته به سطح اکسیژن خون "<sup>۲۰</sup> استوار است. در حالت استراحت مغز، افزایش دزاکسی هموگلوبین باعث تضعیف سیگنال های MRI مغز می شود. متعاقب فعالیت نورون ها که در اثر فعالیت مغز و یا تحریک های خاص، افزایش اکسیژن موضعی باعث افزایش نسبت هموگلوبین شده و در نتیجه باعث افزایش سیگنال تصویر T2 می گردد. نواحی که در تصویر با افزایش سیگنال دیده می شوند با رنگ متفاوت با زمینه مشخص میشوند که نمایانگر مناطق فعال شده در اثر تحریک می باشد. شکل ۹ یک نمونه از این تصاویر را نشان می دهد.

### طیف سنجی تشدید مغناطیسی<sup>۲۱</sup>

در این روش اطلاعات به نوع و میزان مواد تشکیل دهنده مثل <sup>۱۳</sup>C، <sup>۱۹</sup>F، <sup>۳۹</sup>Ka، <sup>۳۱</sup>P، <sup>۲۳</sup>Na و متابولیت های هر بخش از تصویر بصورت طیف تشدید مغناطیسی هسته ای رسم می شود. شکل ۱۰ طیف تشدید مغناطیسی از دو نمونه تومور و بافت نرمال را نشان می دهد.



شکل (۱۰-۸) طیف تشدید مغناطیسی از دو نمونه تومور و




شکل (۹-۸) تصویر FMRI از کور تکس مغز بافت نرمال

17 . MR Angiography  
 18 . High velocity signal loss  
 19 . Functional MRI, FMRI  
 20 . Blood oxygen level dependent, BOLD  
 21 . MR spectroscopy, MRS

### سی تی اسکن

در این روش لامپ اشعه ایکس و تعداد زیادی آشکارساز اشعه ایکس که در مقابل یکدیگر قرار گرفته اند حول محل مورد نظر جهت تصویر برداری دوران کرده و تصاویر دوبعدی از جهات مختلف از بدن بیمار تهیه می نماید. کامپیوتر با پردازش تصاویر دوبعدی حاصله که به آنها پروفایل گفته میشود، تصویر سه بعدی از اطلاعات حاصله از ناحیه مورد نظر بازسازی می نماید. با توجه به اطلاعات سه بعدی موجود، تصاویر دوبعدی در هر صفحه برش قابل ارائه می باشد. با توجه به سیر تحول دستگاه های سی تی اسکن، نسل های مختلف این دستگاه ها را بررسی می نمائیم. مطابق شکل ۱ در نسل سوم لامپ مولد اشعه ایکس و آرایه آشکارسازهای اشعه ایکس در مقابل هم به دور بیمار دوران می نماید. در نسل چهارم مطابق شکل ۱ لامپ اشعه ایکس متحرک بوده ولی آشکارسازها در اطراف گانتری ثابت می باشد. در ایندو نسل در هر صفحه برش بکیار بدور بیمبر حرکت کرده و اینکار برای تمام صفحات برش تکرار میگردد. در سی تی اسکن های اسپیرال<sup>۲۲</sup> یا هلیکال<sup>۲۳</sup>، تخت و گانتری نسبت بهم در یک مسیر مارپیچی حرکت کرده و حرکت منقطع تخت بیمار حذف شده که باعث کاهش زمان جمع آوری اطلاعات می گردد. در سی تی اسکن های چند مقطعی<sup>۲۴</sup> بر خلاف نسل های قبل چند ردیف آشکارساز بکار گرفته است و دستگاه را قادر می سازد از چندین مقطع و بطورهمزمان کار جمع آوری اطلاعات را انجام دهد. این امر باعث کوتاه شدن زمان تصویر برداری و نیز افزایش ناحیه تصویر برداری میگردد.

این روش تصویر برداری بر اساس اختلاف بافت های محل تصویر برداری در تضعیف اشعه ایکس استوار است. میزان تضعیف اشعه ایکس با افزایش عدد اتمی، چگالی و ضخامت بافت افزایش یافته و با افزایش انرژی اشعه ایکس کاهش می یابد. دستگاه با توجه به اطلاعات اخذ شده، برای هر نقطه تصویری یا پیکسل<sup>۲۵</sup> یک مقدار برای ضریب جذب خطی محاسبه کرده و مطابق جدول ۳ یک عدد در مقیاس هانسفیلد<sup>۲۶</sup> به آن منتسب می نماید. شکل ۱۱ تصویر سی تی بافت نرمال مغز را در صفحه ترانسورس نشان میدهد. در این روش تصویر برداری از مواد حاجب با عدد اتمی بالا مثل ترکیبات ید جهت تصویر برداری

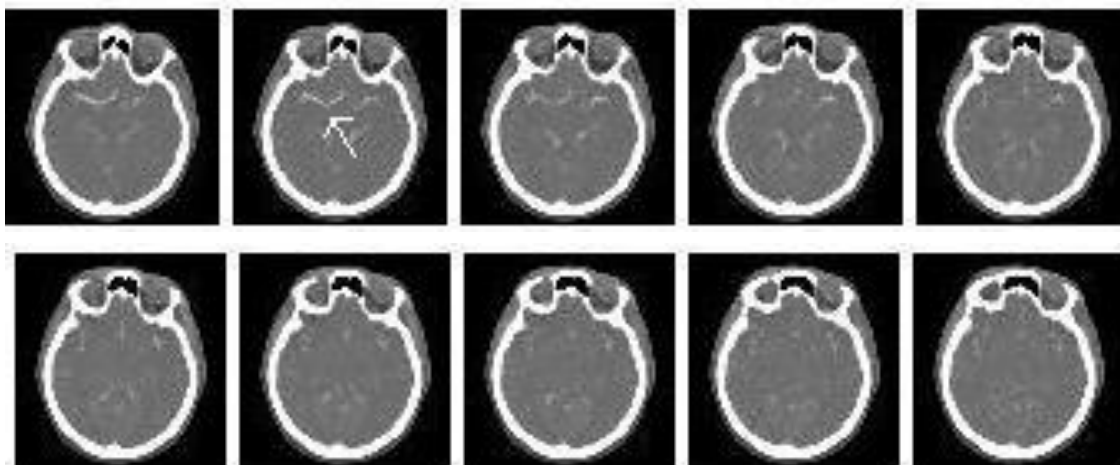


شکل (۱۱-۸) سی تی اسکن های نسل سوم (راست) و چهارم (چپ)

Tissue	CT number	Linear attenuation coefficient (cm <sup>-1</sup> )	
		100 kVp	125 kVp
Air	-1000	0.0004	0.0003
Fat	-100	0.185	0.162
Water	0	0.206	0.180
Cerebrospinal fluid	15	0.207	0.181
White matter	46	0.213	0.187
Gray matter	43	0.212	0.184
Blood	40	0.208	0.182
Dense bone	1000	0.528	0.460

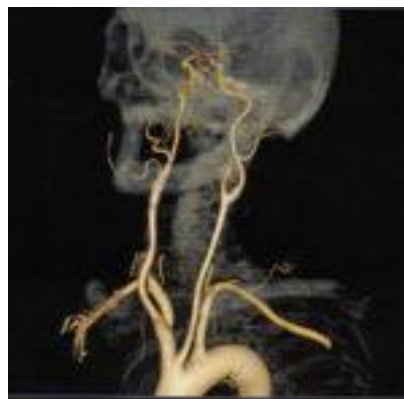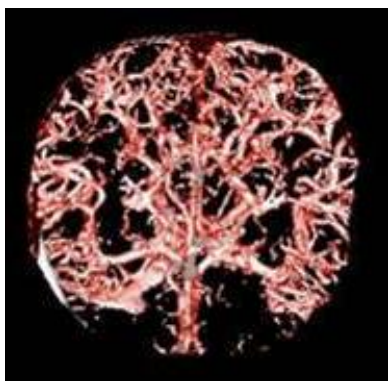
جدول (۳-۸) مقادیر عدد سی تی و ضریب تضعیف خطی برا بافت ای مختلف

- 22 . Spiral
- 23 . Helical
- 24 . Multislice CT
- 25 . Pixel
- 26 . Hounsfield



شکل (۸-۱۲) تصاویر سی تی از مغز نرمال

از ساختارهایی مثل خون داخل عروق که اختلاف ضریب تضعیف خطی و در نتیجه عدد سی تی آنها با بافت های اطراف کم است استفاده می شود. شکل ۱۳ تصاویر عروقی مغز با استفاده از ماده حاجب را نشان می دهد.



شکل (۸-۱۳) تصاویر عروقی مغز با استفاده از ماده حاجب

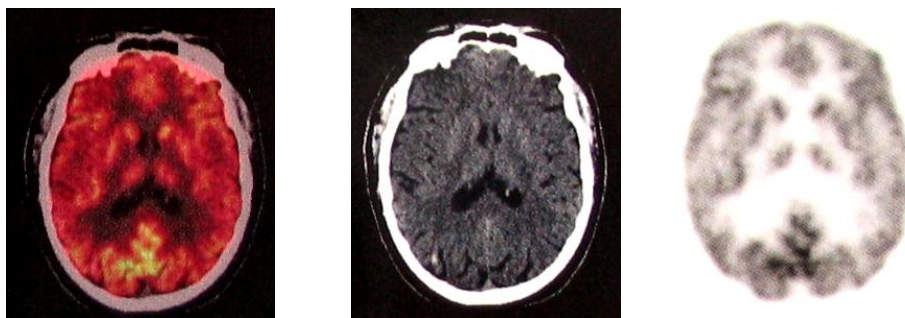
### پزشکی هسته ای

دو روش تصویربرداری برش نگاری کامپیوتری تابش فوتونی منفرد ، و برش نگاری تابش پوزیترونی تصاویر برش نگاری یا مقطعی از مغز را ارائه می کنند. در روش SPECT مواد پرتوزای تابش کننده اشعه گاما مثل  $^{99m}\text{Tc}$  به بیمار تزریق شده و آشکار ساز اشعه گاما با دوران به دور مغز بیمار، ابتدا تعداد زیادی تصویر در زوایای مختلف از مغز بیمار گرفته و سپس با پردازش آن تصاویر، تصاویر برش نگاری یا مقطعی مغز را ایجاد می نماید. روش PET نیز مشابه روش SPECT بوده با این تفاوت که از مواد پرتوزائی استفاده می شود که دو فوتون با زاویه ۱۸۰ درجه تابش می کنند. تفاوت روشهای تصویربرداری پزشکی هسته ای با روشهای تصویر برداری دیگر که عمدتاً اطلاعات ساختاری و آناتومیک را ارائه می کنند اینست که علاوه بر اطلاعات ساختاری و آناتومیک، اطلاعات عملکردی و فیزیولوژیک از فعالیت سیستم اعصاب مرکزی نیز حاصل می شود. از جمله اطلاعات عملکردی حاصله می توان به جریان خون مغزی، متابولسم گلوکز و مصرف اکسیژن اشاره نمود

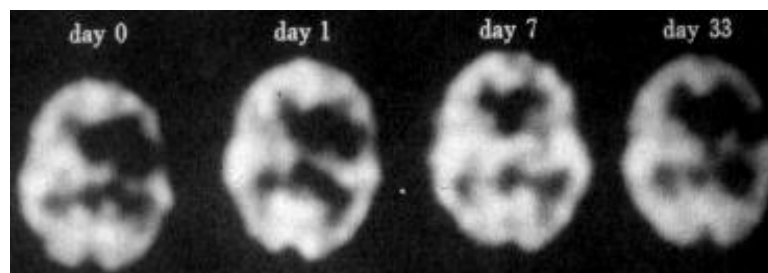
### تصویر برداری از جریان خونی مغز

ارتباط بین فعالیت فیزیولوژیک مغز و جریان خونی مغز اولین بار در سال ۱۸۹۰ توسط Roy و Sherrington ارائه و توسط محققین دیگر توسعه داده شد و در نهایت روشهای کمی با بکارگیری ماده پرتوزای  $^{133}\text{Xe}$  به همراه اکسیدازت ارائه گردید. از جمله مواد پرتوداروی مورد استفاده جهت تصویربرداری از جریان خونی مغز میتوان از  $^{123}\text{I}$  -  $^{99\text{m}}\text{Tc}$  و  $^{99\text{m}}\text{Tc}$ -hexamethyl propyleneamine oxime, HMPAO, iodoamphetamine, IMP و ethyl cysteinate dimmer, ECD نام برد. تصویر برداری از جریان خونی مغزی عمدتاً با دو روش SPECT و PET انجام می شوند ولی اخیراً امکان ترکیب تصاویر پزشکی هسته ای از مغز با روش های دیگر تصویر برداری آناتومیک مثل CT-Scan و MRI نیز فراهم شده است به این ترتیب که دو دستگاه تصویر برداری بطور مجزا تصاویر خود را اخذ نموده و در نهایت با پردازش کامپیوتری دو تصویر در هم ادغام میشوند و در نتیجه مجموعه اطلاعات ناشی از دو روش یعنی اطلاعات ساختاری و نیز عملکردی در یک تصویر با هم و همزمان قابل دسترسی و تفسیر به توسط پزشک متخصص می باشند. شکل ۱۴ ادغام دو روش تصویر برداری PET با روش تصویر برداری CT-Scan را نشان می دهند.

تصویر برداری از جریان خون مغزی در بیماریهای عروقی مغز از قبیل سکته مغزی، حمله گذرای مغزی و خونریزی های مغزی دارای جایگاه ارزشمندی در پیش آگهی و تشخیص این گونه بیماری های مغزی است و دارای حساسیت قابل توجه در تشخیص مناطق با کاهش خونرسانی مثل سکته های مغزی بخصوص در مراحل اولیه و حاد آن است. در مراحل اولیه و حاد سکته های مغزی، مناطق دارای کاهش خونرسانی و آسیب دیده در تصاویر بصورت مناطق با کاهش برداشت ماده پرتوزا مشخص می باشند. شکل ۱۵ تصاویر مقطعی جریان خونی مغز نرمال را نشان میدهد. شکل ۱۶ تصویر SPECT متعاقب سکته حاد مغزی را نشان می دهد.

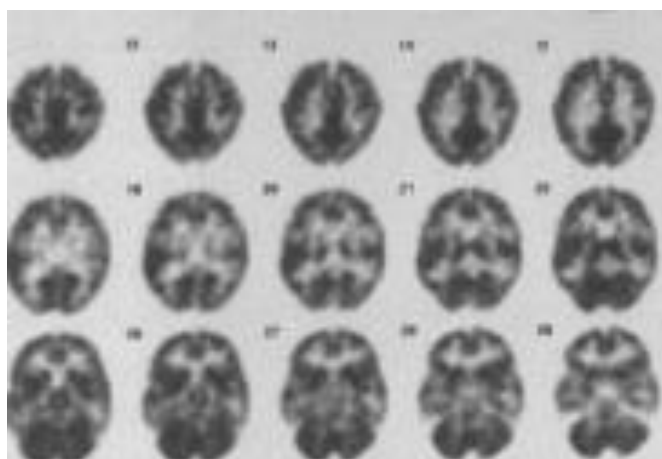


شکل (۱۴-۸) تصاویر گرفته شده از مغز با دو روش تصویر برداری PET (راست)، CT-Scan (وسط) و ادغام دو تصویر (چپ)



شکل (۱۵-۸) تصاویر گرفته شده بروش SPECT متعاقب سکته حاد مغزی



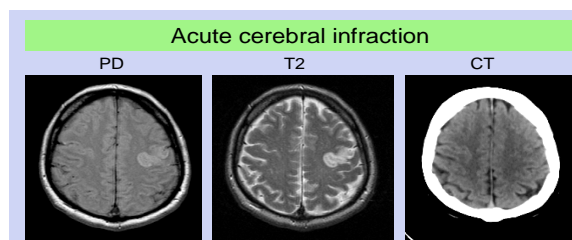
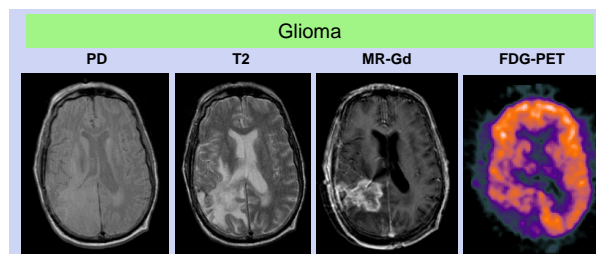
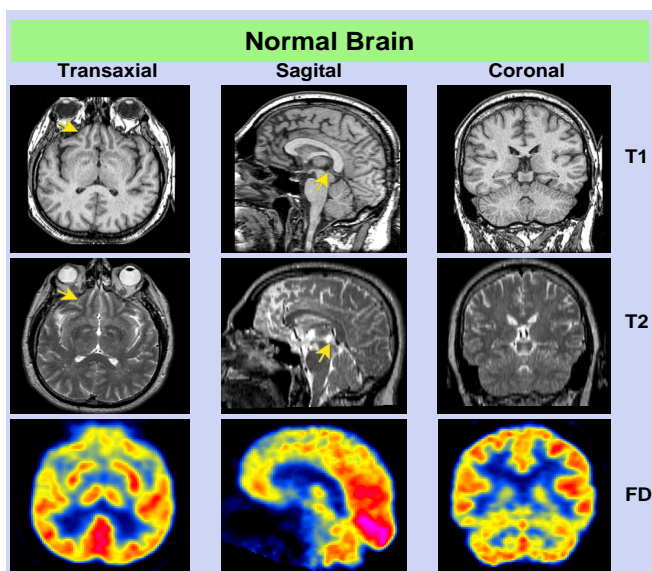


شکل (۱۶-۸) تصویر جریان خونی نرمال مغز

**تصویر برداری از فعالیت متابولیک مغز**

به علت وابستگی متابولیسم مغز به گلوکز ، گلوکز نشاندار شده با  $^{18}\text{F}$  جهت بررسی متابولیسم مغز بکار می‌رود. پر کاربرد ترین ماده نشاندار ( بیش از ۸۰ درصد اسکن‌های PET ) که برای مطالعه متابولیسم گلوکز بکار می‌رود ماده  $^{18}\text{F}$ -2-fluoro-2-deoxy-D-glucose,  $^{18}\text{F}$ -FDG می باشد. این ماده یکی از بهترین مواد جهت بررسی تومورهای مغزی که با افزایش متابولیسم همراه است می باشد.

**مقایسه سه روش تصویر برداری**





منابع:

۱- فیزیک پزشکی همراه با ضمیمه MRI و لیزر، جان آر. کامرون، جیمز جی. اسکفرونیک، ترجمه دکتر عباس تکاور، سال انتشار ۱۳۸۱

۲- اصول سیستم های تصویربرداری پزشکی، احمد مستعار، محمد هوشیاری، سجاد فراشی، فاطمه روستا، فهیمه محققیان. فصل ۱۳ و ۱۴، سال انتشار ۱۳۹۴

3. Hashemi, Ray Hashman; Bradley, William G.; Lisanti, Christopher J. **MRI: The Basics**, 2nd Edition. Lippincott Williams & Wilkins, 2004.

4. Stephan Ulmer , Olav Jansen. **fMRI: Basics and Clinical Applications**. Second Edition, Springer-Verlag Berlin Heidelberg, 2013.

## فصل نهم معاینه فیزیکی

دکتر فرهاد محولاتی، دکتر شمس الدین نورمحمدی، دکتر همتی

### اهداف :

۱- دانشجو باید اطلاعات تئوریک و عملی را از اول تا صفحه ۳۵۵ بداند و در مورد آزمایشات اطلاعات عمومی هریک را بداند و طرز کار با دستگاه EEG , EMG و EP از نزدیک مشاهده کرده و انجام LP را که توسط همکاران استاف صورت می گیرد مشاهده و فراگیرد.

### اخذ شرح حال:

علیرغم پیشرفتهای بسیار در اقدامات تشخیصی و رادیولوژی ، تاریخچه و معاینه فیزیکی دقیق، هنوز اساس تشخیص در طب اعصاب می باشد. تشخیص بیماری و راهنمای اقدامات بعدی بر پایه اطلاعات حاصله از تاریخچه و معاینه فیزیکی می باشد. جهت تهیه تاریخچه رعایت موارد زیر الزامی است:

در ابتدا نام، سن، جنس، نژاد بیمار و تعیین ماهیت و مدت شروع شکایت اصلی بیمار پرسیده می شود. کیفیت سمپتومهای مربوطه، نحوه شروع، سیربیماری و فرکانس تکرار علائم، مدت زمان علائم حمله ای و شدت آنها ، عوامل تشدید کننده و تخفیف دهنده علائم، وجود یا عدم وجود علائم همراه بایستی مورد سوال قرار گیرد.

بیماری چگونه آغاز شده است؟ ناگهانی یا تدریجی؟ آیا علائم بیماری از هنگام شروع تاکنون بدتر شده است یا بهتر شده و یا تغییر نکرده است؟ مثلاً بیماریهای تحلیل برنده مغز با گذشت زمان بدتر می شوند ولی در فلج مغزی، علائم ثابت بوده و یا با گذشت زمان و افزایش سن کودک، بهتر می شوند.

بررسیهای تشخیصی که قبلاً انجام شده است بایستی مورد بازبینی قرار گیرند. تاریخچه پری ناتال و پرسش در مورد مراحل رشد و تکامل بخصوص در کودکان الزامی است . سابقه واکسیناسیون، بیماریهایی که منجر به بستری بیمار در بیمارستان شده اند و اعمال جراحی قبلی بایستی پرسیده شوند. سابقه مصرف دارو در گذشته و حال، دوز مصرفی و مدت زمان مصرف آنها اهمیت دارد. سابقه فامیلی و همخونی والدین و سابقه بیماری یا بیماریهای مشابه در خانواده در تعیین بیماریهای ژنتیکی کمک کننده خواهد بود. تعداد زیادی از بیماریهای عصبی و عضلانی مانند دیستروفیهای عضلانی، آتاکسی فریدریش ، بیماری ویلسون و ... ارثی یا فامیلی می باشند و سابقه قبلی در خانواده به تشخیص کمک کننده خواهد بود.

میزان تحصیلات و شغل بیمار، سابقه مسافرتها، سابقه اعتیاد بایستی پرسیده شود. مروری اجمالی بر سیستمهای مختلف بدن منجمله پوست، چشمها، سیستم تنفس ، قلب و عروق، گوارش، اندوکراین، ایمنی، ... بایستی انجام شود.

بسته به شکایت اصلی بیمار، در گرفتن تاریخچه، نکات متفاوتی بایستی مورد توجه قرار گیرد. در صورتی که شکایت بیمار، اختلال در سطح هوشیاری می باشد، پرسش در مورد سابقه سکنه مغزی، هیپرتانسیون، واسکولیت یا بیماری قلبی، سابقه دیابت، سابقه صرع، سابقه ترومای اخیر به سر، تاریخچه مصرف دارو و اعتیاد حائز اهمیت می باشد و در صورتی که سردرد شکایت اصلی بیمار باشد، یک بررسی کامل و سیستمیک ضروری است. فرم شروع سردرد (حاد، تحت حاد، مزمن) عوامل برانگیزاننده مانند عفونتهای ویروسی سیستمیک، استرس عاطفی- هیجانی، خستگی، قاعدگی، گرسنگی، ... به تشخیص کمک می کند. علائم پیشتاز یا اورا (aura) ، کیفیت سردرد (مبهم و یکنواخت، فرو رونده و خنجری ، ... ) محل سردرد (یک طرفه یا دوطرفه، پشت چشم، پاراناژال، پس سری، ...) علائم همراه مانند کاهش وزن، تب و لرز، اختلالات بینائی، تهوع و استفراغ ، ... بایستی مورد سؤال قرار گیرند.

زمان بروز سردرد (هنگام برخاستن از خواب، در انتهای یک روز کاری، حین قاعدگی، ... ) به تعیین علت کمک می کند.

### معاینه فیزیکی

معاینه فیزیکی از زمان ورود بیمار به اطاق شروع می شود. مشاهده بخش مهمی از معاینه می باشد. معاینه فیزیکی شامل بررسی وضعیت هوشی و عقلی بیمار (mental state)، معاینه اعصاب مغزی، سیستم حرکتی، سیستم حسی، معاینه مخچه ای یا تعادلی و هماهنگی و بررسی رفلکسها می باشد.

میزان دقت بر هر کدام از موارد فوق، براساس اطلاعات حاصله از تاریخچه می باشد. اگر شکایت بیمار از ضعف دستها و احساس گزگز در آنها می باشد، بایستی به سیستم اعصاب محیطی توجه بیشتری نمود.

بعضی بیماریهای عصبی با معاینه فیزیکی طبیعی همراه می باشند (مانند صرع ایدیوپاتیک، میگرن و سایر سردردها). در این موارد، تشخیص اولیه براساس یک شرح حال کامل می باشد در صورتی که معاینه فیزیکی، یک حالت غیرطبیعی را نشان دهد، بررسیهای بیشتر ممکن است لازم شود. مثلاً پس از یک تشنج جنرالیزه، در صورت وجود علامت بانبسکی احتمال یک ضایعه ساختمانی مغز را مطرح نموده و لزوم انجام imaging از مغز را نشان می دهد.

### الف – Mental Status:

معاینه وضعیت هوشی بیمار با پرسش و پاسخ از بیمار شروع می شود. آیا بیمار قادر به ارائه اطلاعات صحیح از وضعیت خود می باشد یا خیر؟ هدف اصلی در بررسی وضعیت متنازل بیمار، تعیین سطح هوشیاری (Consciousness) می باشد. جهت نیل به این هدف، orientation بیمار نسبت به مکان، زمان و اشخاص اطراف، توجه بیمار attention span، تمرکز بیماری، توانائی انجام محاسبات ریاضی ساده، ارزیابی حافظه نزدیک و دور، ارزیابی قضاوت بیمار (judgment) و ارزیابی اطلاعات عمومی و خلق و خوی بیمار بایستی مورد بررسی قرار گیرند.

این ارزیابی ها جهت بررسی عملکرد کلی کورتکس مغز و بعضی نواحی مشخص مانند هیپوکامپ کمک می نمایند. در صورتی که بیمار به طور فعال و شفاف در اخذ شرح حال و تاریخچه همکاری نماید، می توان از انجام ارزیابیهای وضعیت متنازل بطور قرار دادی اجتناب نمود. در صورتی که شرح حال مطرح کننده اختلال در حافظه یا تغییرات رفتاری باشد، اخذ اطلاعات از اطرافیان بیمار ضروری می باشد.

جهت بررسی حافظه مسائلی مانند تاریخ تولد، ازدواج، نام فرزندان و ... سؤال می شود. در ضایعات ارگانیک مغز بخصوص لوب تمپورال، حافظه نزدیک زودتر از حافظه دور از بین می رود. در صورت اختلال محسوس در حافظه دور بایستی به ضایعات شدید هر دو لوب تمپورال مشکوک شد. جهت بررسی حافظه نزدیک، ۳-۴ کلمه بدون ارتباط با هم به بیمار گفته میشود پس از ۳-۵ دقیقه از بیمار درخواست می شود آنها را تکرار نماید. یک فرد طبیعی قادر به بیان حداقل ۳-۲ کلمه می باشد. جهت ارزیابی تمرکز و محاسبات ریاضی از بیمار درخواست می شود از صد، بطور متوالی عدد هفت را کم کند (۱۰۰، ۹۳، ۸۶، ۷۹، ...)

جهت بررسی پروسه های دمانس، تستهای استاندارد کمی وجود دارد که برحسب توانائی های روز پزشک قابل استفاده می باشد.

### ب – اعصاب مغزی :

معاینه اعصاب مغزی، اطلاعات مفیدی در مورد سلامت مدولا، پونس، مغز میانی، سیستمهای بینائی و لیمبیک در اختیار قرار می دهند.

### I : عصب بویایی، olfactory nerve

از بین رفتن بویایی اکثراً بعلت تروما می باشد ولی ممکن است بعلت وجود یک ضایعه در حوزه قدامی جمجمه باشد. جهت معاینه این زوج مغزی (از مواد معطر مانند ادوکلن، گلاب، قهوه و ... استفاده می شود) از بیمار خواسته می شود که چشمان

خود را ببندد و سپس یک سوراخ بینی خود را بگیرد. ماده معطر را جلوی سوراخ دیگر بینی قرار می دهیم و از وی در مورد درک بو سؤال می نمائیم. معاینه را در طرف دیگر با ماده معطر دیگری انجام می دهیم. از بین رفتن کامل بویایی را «آنوسمی» گویند. در سیگارها، رینیت آلرژیک مزمن، کاهش دوطرفه بویایی یا «هیپوسمی» مشاهده می شود. آنوسمی یک طرفه ارزش کلینیکی بیشتری از آنوسمی های دوطرفه دارد و ممکن است نشانه وجود یک تومور بخصوص مننژیوم شیار بویایی باشد. ضایعات ناحیه uncus ممکن است باعث احساس بوهای نامطبوع در بیمار شود (کاکوسمی) که گاهی همراه تشنجات صرعی می باشد که بنام uncinata seizure نامیده می شود.

## II : عصب بینائی Optic nerve

معاینه این زوج شامل بررسی حدت بینایی Visual acuity ، میدان بینائی Visual field، دید رنگی و معاینه رتین fundoscopy می باشد.

دید مرکزی توسط معاینه حدت بینائی مشخص می شود. به این منظور می توان صفحات ویژه ای را در فاصله ۳۰ سانتی متری هر چشم بیمار بطور جداگانه قرار داد و یا از کارتهای snellen در فاصله ۶ متری بیمار استفاده نمود. کوچکترین حروفی را که بیمار بتواند صحیح بخواند، نشان دهنده قدرت دید است.

جهت بررسی میدان بینائی، پزشک روبروی بیمار می نشیند و از وی می خواهد که به بینی وی نگاه کند ( بطور مستقیم) ، سپس دستهای خود را به طرفین باز نموده و انگشتان خود را تکان می دهد و از بیمار می خواهد که آنها را بشمارد. در روش دیگر، میدان بینائی هر چشم بطور جداگانه تعیین می شود. به این طریق که از پشت سر بیمار و در زوایای مختلف، اجسام مختلفی را وارد میدان بینائی بیمار نموده و از وی می خواهیم با دیدن آنها، اعلام نماید. در این آزمایش ، بیمار بایستی بطور مداوم و مستقیم به دور نگاه کنید. جهت تعیین دقیق تر میدان بینائی، می توان از دستگاههای پریمتری استفاده نمود. در معاینه میدان بینائی، اگر نقاطی از این میدان کاملاً از بین رفته باشند، نقطه کور بزرگی ایجاد می شود که اسکوتوما scotoma نامیده می شود که برحسب محل آن، نامگذاری می شود.

ضایعه در هر قسمت از مسیر بینائی سبب نوع خاصی اختلال در میدان بینائی می شود در صورتی که عصب بینائی در یک طرف کاملاً قطع شود، چشم همان طرف نابینا شده و رفلکس مردمک آن چشم به نور از بین می رود. اگر عارضه ای از بالا بر کیاسما اپتیک فشار آورد (مانند مننژیومهای بالای زین ترکی) سبب اختلال در ربع تحتانی هر دو قسمت تمپورال هر دو چشم می شود. (lower bitemporal quadrantanopsia) ضایعاتی که از قسمت پایین بر کیاسما اپتیک فشار می آورند (مانند تومورهای هیپوفیز) سبب upper bitemporal quadrantanopsia می شوند. ضایعات تخریبی در optic tract یک طرف سبب از بین رفتن نیمه مشابه در هر میدان بینائی می شوند (homonymous hemianopsia) مثلاً در گرفتاری نوار بینائی سمت چپ مغز، دید نیمه راست میدان بینائی هر دو چشم از بین می رود. ضایعات لوب تمپورال ، پاریتال و اکسی بییتال از یک طرف سبب همی آنوپسی در سمت دیگر می شود که برحسب وسعت و محل ضایعه ، مقدار دفکت بینائی متفاوت خواهد بود.

جهت مشاوره رتین، بایستی محل آزمایش را تاریک نمود و از بیمار درخواست می شود بطور ثابت و مستقیم به دور نگاه کند. سپس با افتالموسکوپ، با چشم چپ خود، چشم چپ بیمار را معاینه نموده و با چشم راست خود، چشم راست او را مشاهده می نمائیم. در بررسی ته چشم بایستی به دیسک اپتیک، عروق رتین و رتین توجه نمود. در ادم پایی، تورم دیسک اپتیک مشاهده شده و حدود دیسک محو شده و پالس وریدی در وریدهای اپتیک از بین می روند وجود ادم پایی مطرح کننده افزایش فشار داخل جمجمه می باشد. در اینحالت حدت بینائی سالم باقی می ماند.

نوریت اپتیک یک بیماری شایع عصبی می باشد که همراه درد چشم، کاهش حدت بینائی و اختلال در رفلکس مردمک می باشد. تاباندن نور به چشم درگیر، سبب انقباض در مردمک چشم نمی شود ولی تاباندن نور به چشم سالم، سبب انقباض در مردمک چشم گرفتار می گردد. ( مردمک Marcus-Gunn) در صورت نوریت اپتیک دو طرفه، هیچیک از حالات فوق سبب انقباض مردمکها نمی شود.

### III : عصب اوکلموتور Oculomotor nerve

هسته زوج سوم در مغز میانی قرار داشته و این زوج به عضلات خارجی چشم (بجز راست خارجی و مایل فوقانی) ، بالا برنده پلک فوقانی و عضلات عنبیه عصب می دهد.

رشته های پاراسمپاتیک مسئول تنگ کردن مردمکها می باشد که همراه با عصب سوم حرکت نموده و به عضلات حلقوی مردمک منتهی می شوند. فلج پاراسمپاتیک سبب اتساع مردمکها می شود.

جهت معاینه این زوج، از بیمار می خواهیم بدون حرکت دادن سر و فقط با چشم اشیاء را در میدان بینائی دنبال نماید. فلج هر کدام از عضلات کره چشم می تواند سبب انحراف چشم به یک سمت و ایجاد دوبینی diplopia نماید. برای تعیین دقیق دوبینی، باید از عینک قرمز که معمولاً جلوی یک چشم قرار داده می شود، استفاده نمود. در این آزمایش، از یک منبع نور که محل آن قابل تغییر می باشد، استفاده می شود. در جهتی که عضله درگیر، در حالت طبیعی چشم را به آن طرف حرکت می دهد، یک تصویر کاذب (دیدن دو تصویر) ایجاد می شود.

از دیگر علائم شایع ضایعات این زوج، گشاد شدن مردمکها (بعلت فلج پاراسمپاتیک) و افتادگی پلک می باشد. پلک فوقانی دارای دو نوع عضله می باشد:

۱) عضله مخطط که بنام عضله بالا برنده پلک بوده و از زوج سوم عصب می گیرد.

۲) عضله صاف که از شبکه سمپاتیک عصب می گیرد.

در صورت فلج زوج سوم، افتادگی پلک (پتوز) همراه با گشاد شدن مردمک همان طرف ایجاد می شود.

در صورت درگیری رشته های سمپاتیک، پتوز مختصری بعلت درگیری عضلات صاف پلک ایجاد شده ولی مردمک در سمت درگیر تنگ می باشد. علائم دیگر درگیری سمپاتیک مانند عدم تعریق در همان قسمت صورت و کنژسیون ملتحمه یا پرخونی نیز ایجاد می شود که مجموعه این علائم را « سندرم هورنر» می گویند.

### IV : عصب قرقره ای Trochlear nerve

این زوج به عضله مایل فوقانی چشم عصب می دهد. کار این عضله، حرکت دادن محور چشم به سمت داخل و پایین می باشد. در صورت فلج این عضله، بیمار برای کاهش دوبینی، گردن خود را کج نگه می دارد. جهت معاینه این عصب، از بیمار می خواهیم به پایین و داخل (نوک بینی خود) نگاه کند.

### V : عصب سه قلو Trigeminal nerve

این عصب دارای دو قسمت حسی و حرکتی می باشد. قسمت حسی مسئول کسب اطلاعات حسی از صورت بوده و قسمت حرکتی مسئول کنترل عضلات جونده (تمپورال، ماستروپتریگوئید) می باشد.

حس درد، لمس و حرارت در صورت را می توان با بکار بردن سوزن، پنبه و تیوبهای گرم یا سرد ارزیابی نمود. رفلکس قرنیه

بایستی طی بررسی حس صورت معاینه شود. مالیدن پنبه به قرنیه شخص سالم، سبب پلک زدن در هر دو چشم می شود.

جهت بررسی جزء حرکتی عصب، از بیمار می خواهیم دندانهای خود را روی هم فشار دهد و در اینحالت با لمس عضلات

جونده، قدرت و قوام آنها را بررسی می نمائیم. سپس از بیمار می خواهیم که دهان خود را با قدرت باز نگهدارد و از بسته شدن

آن بوسیله معاینه کننده جلوگیری نماید. در صورت آسیب یک طرفه عصب، هنگام باز نمودن دهان، فک بیمار به سمت ضایعه منحرف می شود.

رفلکس چانه jaw reflex نیز جهت ارزیابی عملکرد زوج پنجم مغزی استفاده می شود. در حالی که بیمار دهان خود را

نیمه باز نگهداشته ، با چکش به سمت وسط چانه ضربه می زنیم که پاسخ طبیعی بصورت بسته شدن آرام دهان می باشد.

تشدید این رفلکس مطرح کننده ضایعات قسمتهای فوقانی ساقه مغزی می باشد.

## VI: عصب برون گرداننده Abducens Nerve:

این عصب به عضله راست خارجی چشم رفته و مسئول حرکت چشم به خارج می باشد. برای معاینه این زوج ، از بیمار می خواهیم بدون حرکت دادن سر، به سمت خارج نگاه کند.

## VII: عصب صورتی Facial Nerve:

این عصب حاوی اجزاء حرکتی ، حس عمومی، حس چشائی دو سوم قدامی زبان و رشته های پاراسمپاتیک می باشد. شاخه های حرکتی آن به عضلات صورت می رود. فیبرهای حسی به گوش خارجی می روند. فیبرهای پاراسمپاتیک همراه این عصب صورتی، با مشاهده حرکات صورت بیمار حین صحبت کردن، لبخند زدن و ... می باشد. سپس از بیمار می خواهیم پلکها را محکم ببندد، دندانهایش را نشان دهد، سوت بزند یا لبها را غنچه کند و ابروها را بالا ببرد. تقارن در صورت طی انجام فعالیت های فوق بایستی بررسی گردد. حس چشائی دو سوم قدامی زبان را در حالی که بیمار زبانش را از دهان خارج نموده است با گذاشتن نمک، شکر یا مواد مشابه روی یک سمت زبان بررسی می نمائیم.

توانائی انداختن چین به پیشانی اغلب جهت افتراق ضایعات نرون محرکه فوقانی از تحتانی در عصب صورت استفاده می شود. در فلج مرکزی (ضایعه در نرون محرکه فوقانی)، عدم تقارن و فلج در سمت تحتانی صورت مشاهده شده و بیمار می تواند ابروهایش را بالا برده و به پیشانی چین بدهد. در فلج محیطی ( ضایعه در نرون محرکه تحتانی)، تمام عضلات یک نیمه صورت فلج می باشند. علت این مسئله در فرم عصب گیری عضلات صورت می باشد.

از کورتکس مغز رشته های کورتیکوپونتین به هسته عصب هفتم در پل مغزی می روند. عضلات قسمت فوقانی صورت از رشته های کورتیکوپونتین هر دو نیمکره مغزی عصب می گیرند در حالی که عضلات قسمت پایین صورت فقط رشته های کورتیکوپونتین نیمکره طرف مقابل را دریافت می کنند. لذا در ضایعات یک نیمکره مغز، فلج قسمتهای تحتانی صورت در سمت مقابل ایجاد شده ولی عضلات فوقانی صورت بعلت عصب گیری از رشته های کورتیکوپونتین سمت مقابل، فلج نمی باشند.

## IX: عصب دهلیزی - حلزونی Vestibulocochlear Nerve

این عصب دو شاخه دارد: شنوائی Cochlear یا Auditory و دهلیزی Vestibular که در حفظ تعادل موثر می باشد. جهت تعیین شنوائی بیمار، از نجوا نمودن در کنار گوش وی و یا یک ساعت استفاده می شود که بیمار بایستی تیک تاک ساعت را تشخیص دهد. در صورت اختلال شنوائی، تعیین نوع آن (هدایتی یا عصبی) با استفاده از یک دیاپازون امکان پذیر می باشد. در آزمایش رینه Rinne's test یک دیاپازون مرتعش را پشت گوش بیمار و روی استخوان ماستویئید وی قرار می دهیم. پس از آنکه بیمار احساس قطع صدا نمود، دیاپازون را جلوی گوش وی می گیریم. چون در حالت طبیعی، انتقال هوائی صورت بهتر از انتقال استخوانی می باشد، اگر بیمار دوباره صدای ارتعاش را بشنود، آزمایش رینه مثبت تلقی شده و نشانه سلامت راه انتقال هوائی در بیمار می باشد. در غیر اینصورت رینه منفی بوده و نشانه اختلال در انتقال هوائی مثلاً بعلت انسداد مجرای خارجی گوش، عفونتهای گوش میانی می باشد.

در آزمایش وبر Weber's test دیاپازون مرتعش را وسط پیشانی بیمار قرار می دهیم. چنانچه انتقال عصبی در یک گوش مختل باشد، بیمار صدا را در گوش و اختلال در انتقال هوائی، بیمار صدا را در گوش مسدود ، بهتر درک می کند. در صورت وجود ضایعه در شاخه و ستیولار بیمار سرگیجه داشته و در معاینه چشمی وی نیستاگموس مشاهده می شود.

جهت ارزیابی شاخه دهلیزی، از دو آزمایش کالریک Caloric و Position استفاده می شود. در تست کالریک، پس از معاینه پرده گوش و اطمینان از سلامت آن، در حالت خوابیده و در حالی که سر بیمار ۳۰ درجه بالاتر از سطح افق می باشد، ۱۰-۵ سی سی آب یخ در مجرای گوش بیمار می ریزیم. در انسان سالم و بیدار ابتدا انحراف چشمها به سمت محل تحریک ایجاد شده و سپس نیستاگموس ایجاد می شود که جزء سریع آن سمت مخالف گوش تحریک شده است.

چنانچه بجای آب سرد، از آب گرم استفاده شود، جهت های فوق برعکس می شود. در آزمایش position ، از بیمار در حالی که روی تخت معاینه نشسته است می خواهیم به سمت چپ نگاه کند. سپس در همان حال، سر وی را بسرعت به عقب خم می کنیم تا سر و گردن ۴۵ درجه زیر سطح افق قرار گیرد و ۳۰ ثانیه وی را در همین حالت نگاه می داریم. آزمایش فوق را در حالی که بیمار به سمت راست نگاه می کند، تکرار می کنیم. چنانچه هنگام آزمایش، سرگیجه، تهوع و استفراغ بروز نماید، دلیل ضایعه محیطی دستگاه دهلیزی می باشد ولی در فرد سالم و در ضایعات مرکزی، هیچ علامتی ایجاد نمی شود.



### IX: عصب زبانی حلقى Glossopharyngeal Nerve:

این عصب مسئول حس چشائی یک سوم خلفی زبان و حس عمومی گلو، لوزه ها، شیپور استاش و گوش میانی می باشد. شاخه های حرکتی آن مسئول ترشح غدد پاروتید و عضله stylopharyngeus می باشد. جهت ارزیابی این عصب ، با یک آبسلانگ دیواره خلفی حلق را تحریک می نمائیم که پاسخ طبیعی بصورت انقباض عضلات حلقى و پاسخ رفلکسی تهوع می باشد. (Gag Reflex) مقداری از این رفلکس به سلامت عصب دهم مغزی نیز بستگی دارد. البته عصب نهم مغزی بندرت به تنهائی گرفتار می شود و در بسیاری از موارد پاتولوژیک مثل تورم، ضربه و تومور، علائم درگیری در اعصاب ده و یازده مغزی نیز وجود دارد.

### X: عصب واگ Vagus Nerve:

شاخه های حرکتی این عصب به عضلات نرم کام، گلو و حنجره رفته و شاخه ای پاراسمپاتیک آن به قفسه سینه و احشای شکمی می روند. ارزیابی تمام شاخه های عصب واگ مشکل می باشد. معاینه معمول بصورت مشاهده حرکات نرم کام حین ادای کلمه Ahh می باشد. در حالت طبیعی ، زبان کوچک مرتعش شده و در خط وسط باقی می ماند و در هر دو طرف نرم کام بطور متقارن منقبض شده و بالا می آید. در صورت فلج یک طرفه عصب واگ، قوس نرم کام در همان طرف از بین رفته و زبان کوچک به سمت سالم منحرف می شود. ضایعات یک طرفه عصب واگ معمولاً سبب اختلال بلع نمی شوند ولی در ضایعات دو طرفه دیسفاژی ایجاد می شود. ضایعه در شاخه recurrent laryngeal عصب، سبب فلج یک طرفه طناب صوتی و خشونت صدا می شود.

### XI: عصب شوکی Spinal Accessory Nerve:

این عصب به عضلات دوزنقه ای و جناغی - چنبری - پستانی عصب می دهد و از پنج سگمان فوقانی گردنی منشاء می گیرد. جهت معاینه این عصب، از بیمار خواسته می شود، در برابر فشار معاینه کننده، شانه ها را بالابیاورد، در صورت ضایعه عصب، شانه در سمت گرفتار افتاده تر بنظر رسیده و کاهش قدرت و حرکت در همان سمت وجود دارد. جهت بررسی قدرت عضله جناغی چنبری- پستانی، در حالی که بیمار مقاومت می کند. سرش را به طرفین می چرخانیم و چرخاندن سر بیمار به سمت راست ، عضله سمت چپ را ارزیابی می کند.

### XII: عصب زیر زبانی Hypoglossal Nerve:

این عصب به عضلات زبان رفته و مسئول حرکت زبان می باشد. در حالی که بیمار زبانش را خارج کرده است به تقارن، حرکت و قوام زبان توجه می نمائیم. در ضایعات یک طرفه نرون یا نوروں محرکه تحتانی، زبان در همان سمت آتروفی شده و زبان به سمت ضایعه منحرف می شود. در مراحل ابتدائی آتروفی ممکن است واضح نباشد و ابتدا فقط در کناره های زبان دیده می شود.

در حالی که زبان درون دهان قرار دارد، بایستی از نظر وجود فیبریلاسیون بررسی شود. فیبریلاسیون به حرکات خودبخود و کرمی شکل زیر مخاط زبان گفته می شود که در اوایل بیماری در کناره های زبان و زیر زبان واضح تر می باشد. وجود فیبریلاسیون مطرح کننده ضایعات نرون محرکه تحتانی می باشد.

### ج- سیستم حسی:

معاینه سیستم حسی به همکاری بیمار بستگی زیادی دارد. در صورتی که بیمار اختلال سطح هوشیاری داشته باشد، دمانس داشته باشد و یا آفازیک باشد، پاسخهای وی غیرقابل اعتماد می باشد و از سوی دیگر، در بیماران مضطرب و یا با آستانه پایین نسبت به تستها نیز پاسخها مطمئن نخواهد بود.

جهت انجام بررسی سیستم حسی، لازم نیست بیمار لههاسهانش را خارج کند ولی در اندام تحتانی قسمتهای زیر زانو و در اندامهای فوقانی نواحی زیر آرنج بایستی لخت باشد. معاینه سیستم حسی شامل دو قسمت می باشد. حس های اولیه و حس های کورتیکال

حس های اولیه شامل درد، لمس سطحی، حرارت، ارتعاش و وضعیت مفصل می باشد. جهت ارزیابی این حس ها:

- ۱) حس لمس سطحی با مالیدن پنبه یا قلم مو
  - ۲) حس گرما و سرما با بکار بردن لوله آب گرم و سرد
  - ۳) حس درد با زدن سنجاق ته گرد و نیشگون گرفتن
  - ۴) حس عمقی و درک موقعیت فضائی اندامها با حرکت دادن انگشتان بیمار در جهات مختلف بدون نگاه کردن بیمار به آنها و پرسش از وی در مورد موقعیت انگشتان
  - ۵) حس ارتعاش با استفاده از دیاپازون و قرار دادن آن روی برجستگیهای استخوانی
- معاینه حس بایستی با مقایسه هر دو قسمت مشابه بدن در سمت راست و چپ با هم باشد. این معاینه بایستی از قسمتهای پروکسیمال به سمت دیستال انجام شود. در آسیب های نخاعی در بیمار از یک سطح معین روی بدن که پایین تر از محل ضایعه می باشد. حس گرما، سرما، درد و سایر حس ها مختل می باشند ولی در بالای آن سطح نتیجه معاینه حس طبیعی می باشد.
- در سندرم براون سکارد، ضایعه در نیمی از نخاع می باشد و در نتیجه حس درد و حرارت در سمت مخالف ضایعه و حس عمقی، لمس سطحی و ارتعاش در همان سمت ضایعه مختل می باشد.
- در نوروپاتی های دیابتی و داروئی، ضایعه حسی در اندامها بصورت دستکش و جوراب بروز می نماید که معمولاً بصورت اختلال در حس درد، حرارت و لمس می باشد و بیمار از گزگز و مورمور شاکی می باشد.
- مرکز درک حس های کورتیکال، کورتکس پاریتال می باشد و ارزیابی این حس ها، در صورتی امکانپذیر است که حس لمس و درد سالم باشد. این حس ها عبارتند از:

### ۱) حس تمیز دو نقطه تحریک شده همزمان Two point Discrimination:

این تست توسط یک پرگار انجام می شود. بیمار با چشم بسته باید بگوید که آیا تحریک واحد یا دوگانه را روی پوست خود احساس می کند. حساسیت نقاط مختلف پوست برای درک و تمایز دو تحریک همزمان، متفاوت است. این حساسیت در لبها و انگشتان ۴-۵ میلی متر است و در تنه ۳-۴ سانتی متر است.

### ۲) حس درک اشیاء Stereognosis

بیمار با چشم بسته، ماهیت چند شئی مانند: کلید، سکه، چاقو، ... را بایستی تشخیص دهد.

### ۳) حس تمیز تحریک دوگانه همزمان Double Simultaneous Stimulations

دو تکه کوچک پنبه را در دو دست گرفته و در آن واحد دو نقطه متشابه از بدن بیمار را تحریک می کنیم و از بیمار در حالی که چشمانش بسته است، در مورد احساس تحریک سؤال می کنیم. شخص سالم هر دو تحریک را در دو نقطه از بدن حس می کند ولی در صورت ضایعه لوب پاریتال، فقط یک تحریک را حس می کند.

### ۴) حس تمیز اعداد نوشته شده روی پوست Graphes thesia

با یک مداد نوک تیز، اعدادی روی کف دست بیمار نوشته و بیمار با چشمان بسته بایستی آنها را تشخیص دهد.

### ۵) حس تمیز وزن اشیاء Baresthesia:

دو وزنه با وزنهای متفاوت (با اختلاف ۳-۱ گرم) در کف دست بیمار قرار می دهیم. بیمار با چشمان بسته بایستی مشخص نماید کدام وزنه سنگین تر است.

### ۶) حس جا شناسی Tactile localization

این حس عبارتست از قدرت تشخیص نقطه تحریک شده در بدن. جهت انجام این آزمایش، نقطه ای از بدن بیمار را توسط یک تکه پنبه تحریک کرده و بیمار با چشمان بسته، بایستی محل تحریک را مشخص نماید. یک فرد طبیعی با اختلاف ۳-۲ سانتی متر محل تحریک را تشخیص می دهد.

#### د - معاینه سیستم حرکتی

اختلال در سیستم حرکتی ممکن است در هر سطحی، در عضلات، اتصال عصب به عضله، اعصاب محیطی با سیستم اعصاب مرکزی ایجاد شود. معاینه دقیق سیستم حرکتی، محل این اختلال را مشخص می نماید. در طی معاینه، تون، قدرت و حجم عضلات ارزیابی می شود. همچنین سرعت حرکات، وجود حرکات غیر طبیعی نیز ارزیابی می شود. در ابتدا با نگاه به عضلات، حجم آنها، تحلیل رفتگی یا هیپرتروفی عضلات، تغییر شکل اندامها، حرکات غیرطبیعی مثل ترمور، فاسیکولاسیون، لکه های غیرطبیعی در پوست بایستی مورد توجه قرار گیرد.

تون عضله (Tone) به مقاومت عضله در برابر حرکات غیرفعال (passive) گفته می شود. برای تعیین تون عضلات، اندام های بیمار را از ناحیه مفاصل آرنج، مچ دست، زانو، مچ پا و گردن در محدوده کامل فلکسیون و اکستانسیون می دهیم. میزان سفتی یا شلی که درک می شود، نشاندهنده تون عضلات آن اندام می باشد. جهت انجام این آزمایش، بیمار بایستی رلکس (relax) باشد. در بیماریهای سیستم اعصاب مرکزی، هیپرتونی اسپاستیک وجود داشته و در بیماریهای عضلانی، نوروپاتی ها، کم کاری تیروئید و سندرم گیلن باره، هیپوتونی مشاهده می شود.

جهت بررسی قدرت عضلانی (Strength) بایستی گروههای عضلانی از یک طرف به طرف دیگر و از پراکسیمال به دیستال مورد معاینه قرار گیرند. ضعف عضلات در یک نیمه بدن مطرح کننده همی پارزی hemiparesis می باشد. ضعف عضلات دیستال اکثراً مطرح کننده پروسه نوروپاتی می باشد. جهت بررسی قدرت عضلات در اندامهای فوقانی، آزمایشات زیر را انجام می دهیم.

۱) **آداکسیون شانه:** بیمار بازوها را از تنه خود دور کرده و محکم بصورت افقی نگاه می دارد. سپس سعی می

کنیم آنها را با فشار به تنه او نزدیک سازیم. در اغلب میوپاتی ها و میاستنی گریوز، این تست مختل می باشد.

۲) **آداکسیون شانه:** بیمار بازوها را محکم به تنه خود می چسباند و در این حال سعی می کنیم آنها را از تنه او دور نمائیم.

۳) **اکستانسیون آرنج:** بیمار در برابر مقاومت سعی می کند که ساعد خود را راست نماید.

۴) **فلکسیون آرنج:** در این آزمایش بیمار سعی می کند در برابر اعمال فشار، ساعد خود را خم کند.

۵) توسط آزمایشهای قدرت باز کردن و خم نمودن مچ دست و انگشتان دستها، نیروی از هم دور کردن انگشتان (finger Abduction)، می توان قدرت عضلات دیستال اندامهای فوقانی را بررسی نمود.

جهت بررسی قدرت عضلات اندامهای تحتانی، در حالی که بیمار به پشت روی زمین خوابیده است، آزمایشات زیر را انجام می دهیم:

۱) فلکسیون هیپ: بیمار پای خود را از ناحیه لگن، در مقابل فشاری که معاینه کننده به آن وارد می سازد، بلند می کند.

۲) اکستانسیون هیپ: از بیمار می خواهیم محکم ساق پای خود را به تخت معاینه فشار دهد و مانع شود که آن را از تخت جدا ساخته و بلند نمائیم.

۳) اکستانسیون کف پا: از بیمار می خواهیم کف پای خود را به دست معاینه کننده فشار دهد و مانع گردد که پای او را به سمت ساق حرکت دهیم.

۴) دورسی فلکسیون کف پا: بیمار پشت پای خود را به سمت ساق پا خم کرده و مانع می شود که معاینه کننده آنرا بطرف پایین حرکت دهد.

قدرت عضلات بر اساس معیارهای زیر سنجیده می شود: نمره صفر یعنی فلج کامل و فقدان هرگونه حرکتی، نمره یک یعنی فقط انقباضات ضعیف در عضله. نمره دو یعنی بیمار می تواند اندام خود را در سطح افقی و با حذف نیروی جاذبه حرکت دهد. نمره سه یعنی بیمار اندام خود را در برابر نیروی جاذبه حرکت می دهد ولی در برابر مقاومت قادر به این عمل نمی باشد. نمره چهار یعنی بیمار اندام خود را در برابر نیروی جاذبه و مقاومت معاینه کننده حرکت می دهد ولی با فشار معاینه مغلوب شده و ضعف دارد و نمره پنج یعنی قدرت کامل عضله که بیمار اندام خود را در برابر جاذبه و مقاومت حرکت داده و با فشار معاینه کننده نیز مغلوب نمی شود.

## ه: معاینه رفلکسها:

I (رفلکسهای وتری عمقی Deep Tendon Reflexes (DTR) یا رفلکسهای کششی عضلات

Muscle Stretch Reflexes (MSR) بعلت پاسخ گروههای عضله به کشش سریع می باشد. این رفلکسها نخاعی می باشند. جهت بررسی این رفلکسها بیمار بایستی در وضعیت رلکس قرار گرفته و وی را از تست مورد نظر آگاه نمود. بایستی با یک یا حداکثر دو ضربه مناسب رفلکس را معاینه نمود و ضمناً رفلکسهای دو طرف را با هم گرفته و مقایسه نمود.

1) رفلکس عضله دو سر بازویی: معاینه کننده انگشت خود را در زاویه داخلی آرنج و روی تاندون ماهیچه دوسر قرار می دهد و با چکش بر روی آن ضربه وارد می کند. پاسخ طبیعی بصورت خم شدن ساعد به سمت بازو است. مرکز این رفلکس در C5 و C6 بوده و عصب «موسکولو کوتانته» مسئول آن است.

2) رفلکس عضله سه سر بازویی: با چکش به پشت آرنج در بخش پائین بازو، ضربه وارد می کنیم، پاسخ طبیعی بصورت باز شدن مفصل آرنج است. مرکز این رفلکس در C7 و C8 بوده و عصب آن «رادیال» است.

3) رفلکس رادیال: در این رفلکس، ضربه چکش به بخش خارجی مچ دست در انتهای استخوان رادیوس وارد می شود. پاسخ طبیعی بصورت پرش مچ دست به بالا و کمی خارج است. مرکز این رفلکس C5 و C6 است و عصب آن «رادیال» است.

4) رفلکس خم کننده انگشتان دست. برای گرفتن این رفلکس، در حالی که انگشتان بیمار بحالت نیمه خمیده است، با چکش به کف دست وی می زنیم. پاسخ طبیعی بصورت خم شدن انگشتان می باشد که مرکز آن C7 ، C8 و T1 می باشد. اعصاب مسئول، «میدیان» و کوبیتال» می باشد.

5) رفلکس زانو: در حالی که بیمار لب تخت معاینه نشسته و پاهای او آویزان شده است. به ناحیه پایین زانو و زیر کشکک وی، ضربه ای وارد می کنیم. پاسخ طبیعی بصورت پرش ملایم ساق پا، به جلو می باشد. روش دیگر آن است که بیمار روی تخت، به پشت خوابیده و معاینه کننده با دستی که زیر مفصل زانو قرا رداده، آن را در حالت خمیده نگاه می دارد و با دست دیگر، ضربه را وارد می کند. مرکز این رفلکس L3 و L4 می باشد.

6) رفلکس آشیل: با چکش به روی تاندون آشیل می زنیم که با بحالت فلکسیون در می آید. مرکز این رفلکس S1 و S2 و L5 می باشد و عصب آن «سیاتیک» است. رفلکسهای وتری بر اساس معیار زیر درجه بندی می شوند. صفر یعنی اصلاً جواب نمی دهد. یک یعنی رفلکس کاهش یافته است. دو یعنی پاسخ طبیعی وجود دارد. سه یعنی رفلکس تشدید یافته است و در چهار، رفلکس تشدید یافته همراه کلونوس وجود دارد.

در مواردی که رفلکسهای وتری بیمار پاسخ نمی دهد می توان از مانور jendrassik یا Reinforcement استفاده نمود. در حالی که بیمار انگشتان دو دست خود را در هم قلاب کرده است و آنها را از طرفین می کشد. رفلکسها را ارزیابی می نماییم. کاهش غیرقرینه یک رفلکس بخصوص در منوروپاتی ها، رادیکولوپاتی ها و یا پلکسوپاتی ها دیده می شود.

فقدان یا کاهش دوطرفه DTR در دیستال اندامها مطرح کننده نوروپاتی محیطی می باشد. هیپررفلکسی در بیماریهایی نرون محرکه فوقانی ایجاد شده که همراه افزایش تون عضلات می باشد.

عدم تقارن رفلکسها، اهمیت بالینی بیشتری دارد و گاهی در افراد سالم، رفلکسهای بطور قرینه ممکن است تند یا کند باشد.

### II: رفلکس پوستی شکمی :

این رفلکسها شامل پوستی شکمی فوقانی، میانی و تحتانی می باشد. برای ارزیابی این رفلکسها، با یک جسم نسبتاً تیز ، موازی لبه دنده های تحتانی و سپس بصورت افقی در طرفین ناف و نهایتاً در بخش های پایینی ، پوست شکم را تحریک می کنیم. پاسخ بصورت جمع شدن پوست می باشد.

این رفلکسها، علاوه بر یک قوس نخاعی، بستگی به سلامت راههای کورتیکواسپینال نیز دارند. لذا در ضایعات راههای کورتیکواسپینال ، رفلکسهای شکمی همان طرف ( هر سه رفلکس) از بین می روند. در ضایعات قوس نخاعی، رفلکس شکمی همان قوس از بین رفته و دو رفلکس دیگر باقی می ماند. مرکز رفلکس پوستی شکمی فوقانی T6-9 ، میانی T9-11 و تحتانی T11-L1 می باشد.

### III: رفلکس کرماستر:

این رفلکس ارتباط نزدیکی با رفلکسهای پوستی شکمی دارد. برای گرفتن این رفلکس، امتداد سطح داخلی قسمت فوقانی ران را با جسم نوک تیزی تحریک می کنیم. پاسخ بصورت انقباض عضله کرماستر همراه با بالا رفتن بیضه می باشد. مرکز نخاعی این رفلکس L1-2 می باشد.

### IV: رفلکس کف پای:

جهت انجام این تست ، نوک کلید را با فشار متوسط از کنار خارجی کف پا تا ناحیه زیر شست پا می کشیم. پاسخ طبیعی بصورت خم شدن شست پا و انگشتان دیگر به طرف کف پا می باشد . خم شدن شست پا به سمت بالا و باز شدن انگشتان یعنی علامت بابنسکی Babinski نشانه وجود ضایعه در مسیر راههای پیرامیدال و نرون محرکه فوقانی می باشد. روشهای دیگری نیز جهت بدست آوردن علامت بابنسکی وجود دارد که عبارتند از :

- ۱) علامت گوردون . . . . . عضلات ساق پا فشرده می شوند.
- ۲) علامت Oppenheim : لبه استخوان تی بیا از بالا به پایین فشار داده می شود.
- ۳) علامت Schafer: تاندون آشیل را فشار می دهیم.
- ۴) علامت Chaddock : با نوک کلید روی قوزک خارجی پا می کشیم.

وجود علامت بابنسکی در خواب و در کودکان زیر ۲ سال ، ارزش تشخیصی ندارد.

### V: رفلکسهای پاتولوژیک

این رفلکسها در فرد طبیعی وجود نداشته و وجود آنها دلالت بر بیماری می نمایند. بعضی از این رفلکسها در دوره نوزادی و چند ماه اول عمر بطور طبیعی دیده می شوند ولی با افزایش سن، بایستی از بین بروند و باقی ماندن آنها غیرطبیعی می باشد. این رفلکسها عبارتند از:

- ۱) رفلکس grasp: در لمس آرام کف دست بیمار، انگشتان بیمار خم شده و دست معاینه کننده را در خود می گیرند. این رفلکس در آسیبهای دژنراتیو لوب پیشانی ایجاد می شود.
- ۲) رفلکس snout : با زدن ضربه به کنار لب فوقانی، لبهای بیمار حالت غنچه ای پیدا می کنند که این رفلکس در ضایعات گسترده کورتکس مغزی بخصوص لوب پیشانی و دمانس دیده می شود.
- ۳) رفلکس مکیدن sucking : با تحریک لبهای بیمار، حالت مکیدن بروز می کند. وجود این رفلکس در بالغین نشانه ضایعات منتشر مغز بخصوص لوب پیشانی می باشد.
- ۴) رفلکس Glabella: بطور ممتد با انگشت خود به وسط دو ابروی بیمار ضرباتی وارد می کنیم. در انسان سالم، پس از دو ضربه، پلک زدن متوقف می شود ولی در بیماری پارکینسون یا صدمات منتشر مغزی، با هر بار ضربه، بیمار پلک می زند.
- ۵) رفلکس Hoffmann: بند آخر انگشت میانی دست بیمار را سریعاً خم می کنیم. در صورت وجود ضایعه ای بالاتر از C7 نخاعی، بقیه انگشتان بیمار نیز حالت خمیده پیدا می کنند.
- ۶) رفلکس Chewing : با قرار دادن یک آبسلانگ بین دندانهای بیمار، وی شروع به جویدن می نماید که بروز این پاسخ نشانه ضایعات منتشر مغز می باشد.

## و - معاینه مخچه ای Coordination

مخچه مسئول هماهنگی در حرکات و posture می شود و سندرمهای مخچه ای شامل چهار جزء اصلی می باشند: آتاکسی، دیزآرتری، هیپوتونی و نیستاگموس.

بررسی کلینیکی این علائم با گوش دادن به تکلم بیمار شروع می شود. سپس به چگونگی راه رفتن بیمار توجه می شود. در ضایعات نیمکره های مخچه، بیمار با پاهای گشاد راه می رود (wide-base-gait) و عدم تعادل داشته و به سمت ضایعه منحرف می شود. در ضایعات ورمیس مخچه، آتاکسی بصورت تنه ای می باشد. یعنی اگر بیمار در رختخواب بنشیند، نمی تواند تعادل خود را حفظ کند و به جلو یا عقب متمایل می شود. سایر تستهای بررسی مخچه عبارتند از:

۱) از بیمار درخواست می شود بطور متناوب و پی در پی انگشت اشاره خود را به نوک بینی بزند و یا از وی درخواست می شود که ابتدا نوک انگشت اشاره خود را به نوک انگشت پزشک بزند و سپس، به نوک بینی خود برساند و این کار را به تندی و پی در پی انجام دهد. در صورت وجود ضایعات مخچه ای، بیمار قادر به انجام این کار نمی باشد (finger to nose to finger test)

۲) آزمایش heel to shin: در حالت خوابیده به پشت، از بیمار درخواست می شود پاشنه یک پا را روی زانوی پای دیگر قرار داده و در خط مستقیم روی لبه قدامی استخوان تی بیا بطرف پایین حرکت دهد. در صورت اختلال مخچه ای، پای متحرک به این سو و آن سو منحرف می شود. این تست و تست قبلی، نشان دهنده intention tremor در بیمار می باشند.

۳) Heel-Toe walking یا Tandem gait: در این تست، بیمار برای راه رفتن، پاشنه یک پا را جلوی انگشتان پای دیگر می گذارد و حرکت می کند. در صورت وجود آتاکسی، بیمار قادر به حرکت روی یک خط مستقیم نخواهد بود.

۴) آزمایش Rebound: بیمار سعی می کند که با فشار، آرنج خود را خم کند و در اینحال پزشک سعی می کند که ساعد او را بحالت اکستانسیون در آورد و سپس بطور ناگهانی دست بیمار را رها می سازد. در فرد سالم، شخص بسرعت حرکت دست را کنترل می نماید ولی در صورت وجود ضایعه در سیستم مخچه ای، دست بیمار بشدت به بدن و یا صورت وی برخورد می کند.

۵) Adiadocho Kinesia: از بیمار درخواست می شود که بطور متوالی و سریع کف دستهای خود را پشت و رو کند (alternative movement) که در صورت وجود اختلال مخچه ای، بیمار قادر به انجام این کار نمی باشد.

۶) لرزش Tremor: این لرزش بصورت حرکات نوسانی و ریتمیک کم و بیش منظمی است که در اثر انقباض متناوب عضلات گروههای مخالف ایجاد می شود. این لرزش در ضایعات مخچه ای به هنگام استراحت وجود ندارد و با انجام حرکات ارادی تظاهر می کند (intention tremor)

۷) اختلال در نوشتن بصورت ماکروگرافی از دیگر علائم ضایعات مخچه ای است.

## ز - معاینه ایستادن و راه رفتن Stance & Gait

همانند معاینه وضعیت منتال، ارزیابی ایستادن و راه رفتن بیمار نیز همزمان با ورود بیمار به اطاق شروع می شود. ایستادن و راه رفتن، پدیده های پیچیده ای می باشند که قسمتهای گوناگون سیستم عصبی منجمله چشمها، اعصاب محیطی، ستون خلفی نخاع، سیستم دهلیزی و ... در آن دخالت دارند.

برای ارزیابی این قسمت، نخست از بیمار درخواست می شود که بحالت معمولی راه برود و در این مرحله به وضعیت پاها و بخصوص حرکت اندامهای فوقانی توجه می شود. در مرحله بعد از بیمار درخواست می شود که با پنجه روی دو پا راه برود و سپس با پاشنه پا قدم بردارد.



با مشاهده چگونگی راه رفتن بیمار، تا حدودی می توان محل ضایعه عصبی را مشخص نمود. انواع راه رفتنهای غیرطبیعی عبارتند از:

- ۱) راه رفتن همی پلژیک: این نوع راه رفتن بطور شایع پس از سکته های مغزی یا آسیبهای یک نیمکره مغز دیده می شود. پای مبتلا سفت و اسپاستیک بوده و بیمار برای حرکت به جلو، پای معیوب را بصورت قوسی بجلو حرکت می دهد. در همان حال ، اندام فوقانی سمت فلج، در حالت خمیده و بدون حرکت می باشد.
- ۲) راه رفتن اسپاستیک: این نوع راه رفتن در انواع فلجهای مغزی و آسیبهای نخاعی دیده می شود. بیمار هر دو پا را از طرفین بصورت قوس مانند و محکم بجلو حرکت می دهد.
- ۳) راه رفتن قیچی مانند scissor gait: نوعی راه رفتن اسپاستیک شدید است که در آن زانوها بهم نزدیک شده و بیمار برای حرکت بجلو، یک پارا جلوی پای دیگر می گذارد. در همان حال پنجه پا سمت داخل قرار می گیرد. اینحالت در نوع خاصی از فلج مغزی (پاراپلژی اسپاستیک) مشاهده می شود.
- ۴) راه رفتن مخچه ای (آتاکسیک): در این نوع، بیمار گشاد گشاد راه می رود (wide base gait) و هنگام راه رفتن، به سمت ضایعه مخچه ای منحرف می شود.
- ۵) راه رفتن پارکینسونی Festinating gait: این بیماران ، گامهای کوتاه برمی دارند. بدنشان بجلو خم بوده و در ابتدا ، حرکتشان کند است ولی بتدریج تندتر می شود.
- ۶) راه رفتن اردکی (waddling gait) : بیمار برای حرکت بجلو سعی می کند ه با کمک تنه ، پاهای خود را بلند نماید. این نوع راه رفتن مشابه خانمهای باردار می باشد و نشانه ضعف در عضلات کمر بند لگنی می باشد.
- ۷) راه رفتن از نوع آتاکسی حسی (راه رفتن تابسی) Sensory ataxia : در ضایعات شدید اعصاب محیطی و ضایعات ستون خلفی نخاع، بیمار بعلت عدم آگاهی از موقعیت فضائی اندامها، هنگام قدم برداشتن ، برای حفظ تعادل مجبور است به پاهای خود نگاه کند و پس از بلند کردن، آنها را محکم به زمین می کوبد و گشاد گشاد راه می رود. علامت رومبرگ در این بیماران مثبت است. جهت تست رومبرگ، از بیمار درخواست می شود که پاهایش را بهم نزدیک کرده و مستقیم بایستد و دستهایش را در جلوی سینه بحالت افقی نگاه دارد. در اینحالت اگر با بستن چشمها، تعادل بیمار بهم بخورد و نتواند بایستد، تست رومبرگ مثبت می باشد.
- ۸) راه رفتن اسبی steppage یا equine gait: در ضایعاتی که منجر به فلج عضلات قدامی ساق پا می شود، این نوع راه رفتن ایجاد می شود. بیمار پای مبتلا را با فاصله بیشتری از زمین بلند می نماید تا نوک پنجه هایش با زمین برخورد نکند. اینحالت بخصوص در نوروپاتیهای محیطی ارثی دیده می شود.
- ۹) راه رفتن بصورت تلوتلو خوردن Drunken gait, staggering gait: بیمار حین راه رفتن تلوتلو می خورد و به اطراف منحرف می شود و هر لحظه در معرض سقوط می باشد. اینحالت در مسمومیتها دیده می شود.
- ۱۰) راه رفتن پیرانه Senile gait : افراد مسن بدون داشتن بیماری عصبی، حین راه رفتن، گامهای کوتاه و آرام برمی دارند. در حالت خمیده بجلو راه می روند و سرعت و تعادل و حرکات ظریف در راه رفتن را از دست می دهند.
- ۱۱) راه رفتن لنگان لنگان Limping gait : در صورت وجود آسیب دردناک در یک اندام تحتانی، بیمار برای کاهش درد، پای خود را می کشد و سعی می کند حین راه رفتن، سنگینی خود را به طرف سالم منتقل سازد و ناحیه دردناک را با احتیاط حرکت می دهد. مشاهده posture بیمار نیز در تشخیص کمک کننده می باشد مثلاً در بیماری پارکینسون بیمار بحالت خمیده بجلو بوده و کیفوزتوراسیک دارد. در بیماری های میوپاتی با درگیری عضلات کمر بند لگنی، بیمار لوردوز تشدید یافته کمری دارد.

### آزمونهای تشخیصی در بیماریهای اعصاب

ارزیابیهای تشخیصی در طب اعصاب عموماً براساس شرح و معاینه فیزیکی مشخص می گردند. قبل از پیشرفتهای اخیر در پرتونگاری از سیستم عصبی، اغلب از تستهای غیرتهاجمی الکترودیآگونوستیک استفاده می شد ولی با پیشرفتهای اخیر در تکنیکهای CT و MRI ، بررسیهای الکتروفیزیولوژیک اهمیت کمتری از لحاظ آناتومیکی پیدا کرده اند. بررسی مایع مغزی

نخاعی (CSF=Cerebrospinal Fluid) اغلب در بررسی ضایعات توده ای ضرورت کمی دارد ولی در مطالعه بیماریهای نوروایمونولوژیک و عفونی سیستم عصبی هنوز بررسی اصلی و پایه می باشد.

### الف - بررسی CSF:

اولین بار این روش توسط Quincke در اواخر قرن نوزدهم ابداع گردید. این روش عموماً جهت بررسی عفونتهای CNS، تهاجم سلولهای بدخیمی به فضای ساب آراکنوئید، مولتیپل اسکلروزیس، سندرم گیلن باره، بیماریهای نوروایمونولوژیک و سندرم پسودوتومور سربری استفاده می شود.

جهت انجام این آزمایش، بیمار به یک پهلو خوابیده و سرو گردن خود را در سینه و پاها را در شکم جمع می کند. سپس از محل برخورد خط فرضی بین دو تاج خاصره و ستون مهره ها، سوزن پونکسیون را وارد می کنیم که این خط حدود مهره چهارم کمری می باشد. سوزن را در خط وسط به اندازه یک سانتی متر در پوست فرو برده و سپس نوک سوزن را کمی به بالا متمایل نموده و تقریباً به اندازه ۴/۵-۳ سانتی متر جلو می بریم. حال استیلت را خارج نموده که مشخص شود آیا مایع خارج می شود یا خیر؟ در صورتی که هنوز مایع خارج نشود، پس از جا گذاشتن مجدد سوزن، آنرا حدود نیم سانتی متر جلوتر می بریم و بعد به آهستگی آنرا به عقب می آوریم. غالباً با این مانور، مایع نخاعی خارج می شود. سپس برحسب مورد حدود ۲۰-۱۰ سی سی مایع جمع آوری می شود.

در روی CSF آزمایشات زیر انجام می شود.

### (I) اندازه گیری فشار:

پس از برقراری جریان CSF، توسط یک مانومتر که به سوزن متصل می شود، فشار آن اندازه گیری می شود. پاهای بیمار بایستی در حالت اکستانسیون قرار گیرد. در صورت حدس به فشار بالای داخل جمجمه (مثلاً در تومورهای مغزی یا آبسه های مغزی) انجام پونکسیون لومبر توصیه نمی شود چون احتمال هرنی مغزی و فوت بیمار وجود دارد.

### (II) شمارش سلولهای CSF:

میزان طبیعی سلولهای سفید در CSF صفر تا پنج عدد در میلی متر مکعب می باشد که بایستی فقط از نوع تک هسته ای باشد. افزایش گلبولهای سفید CSF در عفونتها، التهاب و خونریزی بداخل CSF دیده می شود. در مننژیتهای باکتریال تعداد سلولهای چند هسته ای افزایش می یابد ولی در مننژیت سلی، تعداد تک هسته ایها افزایش می یابد. در مننگوانسفالیتها و ویروسی نیز افزایش مختصری در لنفوسیتهای CSF دیده می شود. در موارد مشکوک به مننژیت لوسمی یا تومورهای مغزی و نخاعی، لازم است ۲۰-۳۰ سی سی از CSF را سانتریفوژ نموده و سلولها را در پارافین بصورت بلوک در آورده و با رنگ آمیزی جهت سلولهای بدخیم بررسی شود.

در حالت طبیعی در CSF گلبول قرمز وجود ندارد. مشاهده گلبول قرمز در CSF مطرح کننده بعضی عفونتهای سیستم عصبی مرکزی، خونریزی بداخل CSF و یا تروماتیزه شدن پونکسیون می باشد. گاهی بدلیل پارگی عروق خونی حین انجام پونکسیون، مقداری گلبول قرمز در CSF مشاهده می شود که معمولاً به ازاء هر ۱۰۰۰ عدد گلبول قرمز، یک گلبول سفید و افزایش یک mgr/dl در پروتئین CSF مشاهده می شود. جهت افتراق اینحالت از خونریزی ساب آراکنوئید، لازم است CSF در چهار لوله متوالی جمع آوری شود. در صورت وجود خونریزی ساب آراکنوئید هر چهار لوله خونی بوده و لی اگر بعلت عیب تکنیکی، CSF خونی شده باشد، با ادامه خروج CSF، رنگ مایع شفاف تر می شود.

در روش دیگر، CSF را بمدت دو دقیقه سانتریفوژ می نمائیم. اگر خونریزی در فضای ساب آراکنوئید باشد، سرمی که در بالای گلبولهای قرمز قرار می گیرد، زرد رنگ و گزانتوکروم خواهد بود ولی در صورت تروماتیزه بودن پونکسیون، این مایع بیرنگ و شفاف خواهد بود. خون موجود در CSF بدنبال تروماتیزه شدن، معمولاً طی ۲۴ ساعت پاک می شود حال آنکه پس از خونریزی ساب آراکنوئید، خون حداقل ۶ روز در CSF باقی می ماند.

### (III) اندازه گیری قند CSF:

قند CSF در حالت طبیعی ۴۰-۷۰ mgr/dl می باشد که در صورتی که کمتر از ۴۰ mgr/dl باشد، غیرطبیعی محسوب می گردد. در مننژیت‌های میکروبی و قارچی و گاهی در مننگوانسفالیتهای ویروسی، خونریزی ساب آراکنوئید و مننژیت کارسینومانوز قند CSF کاهش می یابد.

#### (IV) اندازه گیری پروتئین CSF:

پروتئین CSF در حالت طبیعی ۱۵-۴۵ mgr/dl است که مقدار آن در مایع سیترنها ۱۰-۲۵ mgr/dl و در بطنهای مغزی ۵-۱۵ mgr/dl می باشد. افزایش پروتئین CSF در مننژیت‌های چرکی، سرطانهای متاستاتیک به مغز، سندرم گیلن باره و مولتیپل اسکلروز دیده می شود. در مننژیت‌های چرکی و سندرم گیلن باره پروتئین خیلی بالا می رود ولی در مولتیپل اسکلروز بندرت به بیش از ۱۰۰ mgr/dl می رسد. بالاترین مقدار پروتئین CSF در انسدادهای نخاعی مثلاً در تومورها دیده می شود که گاهی تا ۱۰۰۰ mgr/dl می رسد.

#### (V) اسمیر مستقیم و کشت CSF:

این بررسی جهت تشخیص مننژیت های چرکی و قارچی بسیار کمک کننده می باشد که با تعیین میکروارگانیسم مسئول، درمان انتخابی مشخص می گردد.

بطور کلی در مننژیت‌های باکتریال، دید مستقیم CSF و کشت نشاندهنده نوع میکروب بوده و تعداد گلبولهای سفید CSF افزایش می یابد، پروتئین CSF افزایش داشته و قند CSF کاهش می یابد. در مننژیت‌های ویروسی یا آسپتیک، دید مستقیم و کشت CSF منفی بوده، تعداد گلبولهای سفید CSF افزایش می یابد (ولی نه به اندازه مننژیت باکتریال). پروتئین طبیعی با مختصر افزایش، قند CSF اکثراً طبیعی یا مختصر کاهش دارد. برحسب نوع ویروس، مثلاً در هرپس سیمپلکس ممکن است تغییرات دیگری در CSF مثلاً افزایش گلبولهای قرمز نیز مشاهده شود.

در موارد زیر بایستی از انجام پونکسیون لومبر اجتناب نمود:

۱. در صورت حدس به تومور یا آبسه مغزی یا نخاعی
۲. در صورت وجود اختلال انعقادی که احتمال خونریزی بداخل CSF بدنبال انجام پونکسیون را بدنبال دارد.
۳. عفونت پوستی در محل انجام پونکسیون که احتمال ورود عفونت بداخل CSF بدنبال انجام پونکسیون را دارد.
- از عوارض انجام پونکسیون کم‌ری، سردرد می باشد که ۲۳-۱۳ درصد شیوع دارد. سردرد معمولاً ۲۴ ساعت پس از پونکسیون ایجاد شده و ممکن است ۳-۴ روز ادامه داشته باشد. علت ایجاد آن، نشت CSF از محل سوراخ پونکسیون می باشد. برای جلوگیری از ایجاد سردرد می توان اقدامات زیر را انجام داد:
  ۱. از سوزن نازکتر استفاده شود.
  ۲. پس از انجام پونکسیون، بیمار روی شکم خوابیده و چند ساعتی در این وضعیت تکان نخورد.
  ۳. زیر سر بیمار بالش نگذارد.
  ۴. مایعات زیاد بیاشامد.

#### ب - الکتروانسفالوگرافی EEG=Electroen cephalography:

اندیکاسیونهای انجام EEG طی سالهای اخیر تغییر کرده است و با ظهور تکنیکهای تصویربرداری، دیگر این روش جهت تعیین محل آناتومیکی ضایعه استفاده نمی شود بلکه جهت تعیین فونکسیون غیرطبیعی مغز مورد استفاده قرار می گیرد. مغز انسان در حالت خواب و بیداری امواجی تولید می کند که می توان آنها را توسط دستگاه دریافت، تقویت و ثبت نمود. از جایی که اساس تفسیر EEG، مقایسه پتانسیلهای الکتریکی نقاط مختلف مغز و مخصوصاً مقایسه نقاط مشابه در هر دو نیمکره می باشد، الکترودهای ثابت بایستی متعدد بوده و تقریباً تمام قسمتهای کورتکس را شامل شوند و در طرف راست و چپ بشکل مشابهی قرار داده شوند. برای این منظور، سیستمهای مختلف قرار گرفتن الکترودها روی جمجمه پیشنهاد شده است.

بخش اعظم زمینه یک نوار مغزی در انسان بالغ و بیدار از امواج آلفا تشکیل می شود که فرکانس آنها ۱۲-۸ سیکل در ثانیه می باشد. الکترودهایی که در بخش پس سری قرار دارند، آنها را بهتر و واضح تر دریافت می کنند. باز کردن چشمها، اضطراب و مصرف داروهای نورولپتیک به کاهش دامنه امواج آلفا و تبدیل آنها به امواج بتا می انجامد. امواج بتا فرکانس بیش از ۱۲ سیکل در ثانیه دارند و دامنه آنها کمتر از امواج آلفا می باشد.

اگر از شخصی که در حال خواب رفتن می باشد، EEG تهیه شود، تغییرات زیر مشاهده می شود در مرحله ای که شخص کاملاً بیدار است، ریتم زمینه ای را امواج آلفا دو طرفه تشکیل می دهد. با خواب آلود شدن فرد، ریتم آلفا کمتر شده و جایش را به امواج آهسته تر تتا (با فرکانس ۷-۵ سیکل در ثانیه) می دهد. در خواب ملایم و خفیف sleep spindles ظاهر می شوند. این امواج اکثراً در مرحله دوم خواب non-REM مشاهده می شوند. با ایجاد تحریک عصبی مانند صدای کوچک در این مرحله از خواب، امواج قله ای شکل منفرد بنام Vertex wave ایجاد می شود. در همین مرحله ممکن است بطور متناوب، امواج آهسته و بلندی بنام کمپلکسهای خواب K-Complex که ترکیبی از یک موج تیز و یک موج آهسته می باشد، دیده شوند. در خواب عمیق، نوار مغزی یک ریتم دیس ارگانیزه نامنظم داشته و منحصرأ از امواج دلتا با دامنه بسیار بلند و نامنظم تشکیل شده است.

در کودکان سالم ، زمینه نوار مغزی کندتر است و از امواج تتا تشکیل می شود با افزایش سن موج آلفا جایگزین موج تتا می شود. تا حدود ۲۰ سالگی پیدایش گاه بگاه امواج تتا طبیعی محسوب می گردد.

۱. امواج غیر طبیعی در EEG شامل موارد زیر است:

۲. امواج تیز sharp که زمان آنها ۲۰۰-۷۰ هزارم ثانیه است.

۳. امواج سوزنی spike که زمان آنها کمتر از ۷۰ هزارم ثانیه است .

۴. مخلوطی از امواج تیز و آهسته (sharp-slow) یا امواج سوزنی و آهسته (spike-slow)

مهمترین کاربرد EEG، تشخیص بیماریهای صرعی می باشد. باید توجه داشت که در بعضی افراد سالم هم ممکن است امواج غیر طبیعی در EEG مشاهده شود که این دلالت بر وجود بیماری صرع ندارد.

اغلب برای ظهور بهتر امواج غیرطبیعی لازم است از روشهای تحریکی مانند تنفس عمیق و تند (hyper ventilation)، تاباندن نور به چشم با فرکانس و شدتهای مختلف استفاده شود. هیپرونتیلیاسیون در افراد طبیعی سبب ایجاد تغییراتی در EEG می شود که این تغییرات بخصوص در کودکان وضوح بیشتری دارد و بصورت امواج با فرکانس کم، دامنه بالا و قرینه می باشد. در صرع پتی مال کودکان، هیپرونتیلیاسیون سبب ظهور امواج سوزنی و آهسته با فرکانس ۳ سیکل در ثانیه در نوار مغزی می شود.

در بیمار مصروع، ممکن است نوار مغزی حین بیداری طبیعی باشد لذا در این موارد انجام EEG طی خواب کمک کننده می باشد. هنگام تفسیر EEG، بایستی امواج اضافی یا آرتیفکت را تشخیص داد. تعریق بیمار، حرکت سیمها، بلع آب دهان، پلک زدن، حرکت چشمها، روشن و خاموش شدن کلیدهای برق، زنگ تلفن ، ..... همگی سبب ایجاد آرتیفکت در نوار مغزی می شوند.

نکته مهم در تفسیر EEG، تطابق یافته های نوار با علائم بالینی و کلینیکی بیمار است. وجود امواج غیرطبیعی در EEG بدون وجود شواهد بالینی تشنج، نشاندهنده بیماری صرعی نمی باشد و ضمناً یک EEG طبیعی نیز رد کننده بیماری صرع نیست و EEG در کنار علائم بیمار ارزش تشخیصی دارد.

### ج - پتانسیلهای الکتریکی برانگیخته شده اعصاب Evoked Potentials:

عملکرد مسیرهای حسی خاصی را در سیستم عصبی با استفاده از این روش می توان ارزیابی نمود. پس از تولید تحریکات خاصی در این مسیرهای عصبی، فعالیت الکتریکی آنها ثبت می گردد. این تستها هیچگاه جهت یک بیماری خاص، پاتوگنومونیک نمی باشند. موارد مثبت و منفی کاذب در آنها شایع می باشد. از این تستها جهت تشخیص آسیبهای خفیف یا شدید میلین در بافت عصبی استفاده می شود.

در Visual evoked potential ، تحریکات نوری متناوبی بطور جداگانه جلوی هر چشم ایجاد می شود و دامنه این تحریکات از لوب پس سری ثبت می گردد. چنانچه ضایعه ای عصب بینائی را گرفتار کرده باشد، تغییرات آشکاری در شکل

منحنی های حاصله ملاحظه می شود. حدت بینائی در ایجاد پاسخ اهمیت داشته و در صورتی که بیمار از عینک استفاده می کند، بایستی طی انجام تست، عینک را استفاده نماید.

در Somatosensory Evoked Potential ، تحریکات حسی وارد شده به پوست، از لوب پاریتال ثبت می شود. جهت اندام فوقانی تحریک به عصب میدان و در اندام تحتانی به عصب تی بیال خلفی وارد می شود. در Brain Stem Auditory Evoked Responses تحریکات شنوائی از لوب تمپورال دریافت و ثبت می گردد. از این تست جهت بررسی عملکرد ساختمانهای ساقه مغز استفاده می گردد. منحنی حاصله حاوی پنج موج می باشد که هر موج نشاندهنده عملکرد یک قسمت از سیستم عصبی می باشد.

#### د - مطالعات هدایت عصبی و الکترومیوگرافی

Electromyography (EMG) and Nerve Conduction Velocity (NCV) این مطالعات بطور اولیه جهت بررسی بیماریهای عضلانی و اعصاب محیطی استفاده می شوند. نتایج این مطالعات تا حد زیادی به مهارت و تجزیه پزشک مجری آن دارد. متغیرهای زیادی منجمله تفاوتهای آناتومیکی و میزان همکاری بیمار در نتایج آن موثر می باشند. در این آزمایش، پتانسیل های الکتریکی عضلات و سرعت هدایت ایمپالس در اعصاب محیطی بررسی می شوند. در NCV، دو نقطه از یک عصب در بخشهای پراکسیمال و دیستال تحریک شده و پس از اندازه گیری فاصله این دو نقطه و تفاوت latency آنها، سرعت هدایت در آن عصب محاسبه می شود. کاهش سرعت هدایت عصبی نشاندهنده وجود ضایعه در میلین اعصاب می باشد. سرعت هدایت عصبی در اعصاب مختلف و در سنین مختلف، متفاوت بوده و در این زمینه، جداول مربوطه وجود دارند. این اعداد بر حسب شرایط محیطی مثل حرارت و رطوبت نیز مختصری تغییر می کنند که بایستی در تفسیر نتایج آزمایش مدنظر قرار گیرند.

EMG یک وسیله تشخیصی مناسب در بررسی بیماریهای عضلانی می باشد و توسط آن می توان بیماریهای ناشی از اختلال در عضله را از بیماریهای ناشی از اختلال در عصب مربوطه افتراق داد. اساس EMG ، بررسی فعالیت الکتریکی عضله در حالت استراحت و بهنگام فعالیت می باشد. برای انجام این آزمایش، الکترودهای ظریف و سوزنی را در بافت عضله فرو برده و فعالیت الکتریکی عضله ثبت می شود. عضله سالم در حالت استراحت، هیچ فعالیت الکتریکی نشان نمی دهد. در صورت آسیب به عصب مربوطه، پتانسیلهای الکتریکی خودبخود و غیر طبیعی دیده شود. در انقباض خفیف عضله، پتانسیلهای الکتریکی در عضله ایجاد می شود که هرچه انقباض شدیدتر شود، واحدهای حرکتی motor units بیشتری فعال شده و پتانسیل الکتریکی بیشتر می شود.

یکی از پتانسیلهای الکتریکی غیرطبیعی، فیبریلاسیون نام دارد که از لحاظ کلینیکی به انقباضات خودبخود در یک رشته عضلانی اطلاق می شود که بعلت کوچکی ، معمولاً از زیر پوست دیده نمی شود. در EMG بصورت پتانسیلهای الکتریکی کوتاه و کم دامنه ای بوده که ۲-۳ هفته پس از ضایعه عصبی، در عضله ایجاد می شود و با آتروفی عضله از بین می رود. صدای آن در EMG مشابه ریزش باران روی سقف فلزی می باشد. سایر علل ایجاد کننده فیبریلاسیون عبارتند از : میوپاتیهای التهابی، رادیکولوپاتیها، سیرنگومیلی و گاهی بیماری دوشن.

فاسیکولاسیون Fasciculation به تخلیه های الکتریکی نامنظم و منفردی اطلاق می شود که در همه رشته های عضلانی یک واحد حرکتی (motor unit) بروز می نماید و نشانه صدمه به سلولهای شاخ قدامی نخاع می باشد. دامنه آنها بزرگتر و مدت آنها طولانی تر از فیبریلاسیون است و از نظر بالینی ، از زیر پوست قابل رویت می باشد. پتانسیلهای الکتریکی غیرطبیعی دیگری نیز وجود دارند که هر یک در تعیین نوع ضایعه و محل آن کمک کننده می باشند.

موارد استفاده تشخیصی از NCV و EMG عبارتند از :

- (۱) میوپاتیها
- (۲) نوروپاتی ها
- (۳) بررسی پیشرفت ترمیم عصبی
- (۴) تشخیص قطع عصب

۵) تشخیص بیماریهای نرون محرکه تحتانی

۶) بیماری میاستنی گریوز

### هـ - نمونه برداری Biopsy

نمونه برداری از عضله جهت تشخیص میوپاتیهای مادرزادی، دیستروفیهای عضلانی، و اسکولیتهها و پلی میوزیت بکار می‌رود. این تست جهت افتراق بیماریهای اولیه عضله از بیماریهای اولیه عصب نیز کمک کننده می باشد. در میوپاتیهای پراکسیمال، عضلات دلتوئید و چهار سر ران، بهترین محل جهت نمونه برداری می باشند. جهت تشخیص، رنگ آمیزیهای مختلف روی نمونه عضله انجام شده و بررسی توسط میکروسکوپ نوری و الکترونی ضروری می باشد. نمونه برداری از عصب امروزه کمتر کاربرد داشته ولی هنوز در مواردی جهت تشخیص نوروپاتی های ارثی و بیماریهای ناشی از رسوب غیرطبیعی مواد در اعصاب مثل آمیلوئیدوز، مولتیپل میلوما و کارسینوما استفاده می شود.

### و - سایر آزمایشات :

**I** ) آنزیمهای عضلانی شامل CK، LDH، SGOT، SGPT و آلدولاز می باشد که در بین آنها، کراتین کیناز CK ارزش تشخیصی بیشتری در بیماریهای عضلانی دارد. مقدار این آنزیمها در بیماریهای دیستروفی عضلانی افزایش قابل توجهی نشان می دهد.

**II** ) تست Tensiton بااستفاده از ادروفونیوم کلراید که یک آنتی کولین استراز می باشد و در تشخیص بیماری میاستنی گریوز استفاده می شود.

**III** ) اندازه گیری مس و سرولوبلاسمین سرمی و مس ادرار ۲۴ ساعته جهت تشخیص بیماری ویلسون انجام می شود.

**IV** ) نوار قلبی در بعضی میوپاتی ها و دیستروفی های عضلانی جهت تعیین درگیری قلبی و کاردیومیوپاتی ضروری می باشد.

**V** ) اندازه گیری آلفا فیتوپروتئین و کارسینوما امبریونیک آنتی ژن و ایمونوالکتروفورز سرمی در تشخیص بیماری آتاکسی - تلانژکتازی کمک کننده است.

**VI** ) برحسب علائم بالینی و شک به بیماری خاص، ممکن است اندازه گیری سدیم، پتاسیم، کلسیم، منزیوم سرمی ، بعضی هورمونها مثل پرولاکتین، آنتی فسفولیپید آنتی بادی ، .... ضروری باشد.

### Refrens:

- 1) Clinical neurology  
David A Greebberg  
Mechel Jaminoff 8<sup>th</sup> edition 2012
- 2) Fundamentals of neurology  
Mark mumenthsler  
Heinrich mahle thieme 2006