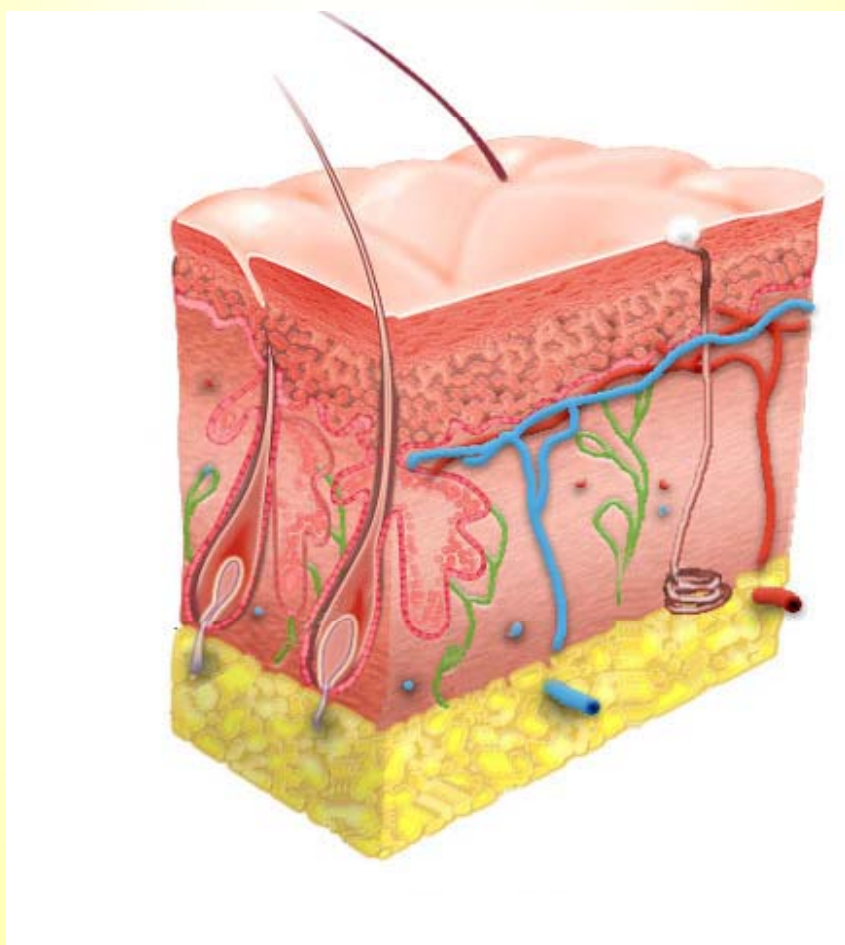




SHAHEED BEHESHTI  
UNIVERSITY OF MEDICAL SCIENCES &  
HEALTH SERVICES

 **Reform**

# درسنامه دستگاه پوست



مهر ۱۳۱۹

بِسْمِ اللَّهِ الرَّحْمَنِ الرَّحِيمِ

# درسنامه دستگاه پوست

بازنگری چهارم

## اسامی اعضاء گروه تألیف درسنامه پوست

دکتر حمیده مروج فرشی ..... مسؤل تیم تألیف

دکتر محمد بیات ..... (آناتومی - بافت شناسی)

دکتر فرهاد گرجی ..... جنین شناسی

دکتر نوشابه پڑهان ..... بیوشیمی

دکتر فرشته معتمدی ..... فیزیولوژی

دکتر ماندانا ستاری ..... ایمونولوژی

دکتر محمد رحمتی رودسری ..... معاینه فیزیکی طبیعی

دکتر حمیده مروج فرشی ..... رشد و تکامل - مطالب بالینی و تصاویر کلیه دروس

دکتر گیتا اسلامی ..... نماینده دانشکده پزشکی

دکتر حسین گودرزی ..... دبیر اجرایی اصلاحات

دکتر ناهید رستمی ..... نماینده EDO



# فهرست مطالب

## درسنامه دستگاه پوست

صفحه	عنوان
۲	آناتومی .....
۱۸	بافت شناسی .....
۴۵	جنین شناسی .....
۵۷	رشد و تکامل .....
۶۳	بیوشیمی .....
۱۰۶	فیزیولوژی .....
۱۱۸	مکانیزمهای ایمنی و آسیب پوست .....
۱۳۳	معاینه فیزیکی طبیعی .....

## برنامه مبحث پوست (۵/۰ واحد)

عنوان مطالب	اساتید	ساعات تعیین شده
آناتومی	دکتر محمد بیات	۱ ساعت
بافت شناسی	دکتر محمد بیات	۱ ساعت
جنین شناسی	دکتر فرهاد گرجی	۰/۵ ساعت
رشد و تکامل	دکتر حمیده مروج فرشی	۰/۵ ساعت
بیوشیمی	دکتر نوشابه پژهان	۲ ساعت
فیزیولوژی	دکتر فرشته معتمدی	۱ ساعت
مکانیزمهای ایمنی و آسیب پوست	دکتر ماندانا ستاری	۲ ساعت
معاینه فیزیکی طبیعی	دکتر محمد رحمتی رودسری	۲ ساعت
جمع کل ساعات		۱۰ ساعت

## « بنام او که جان آفرید »

خدای بزرگ را سپاس می‌گوییم که به ما این توفیق را عنایت فرمود تا بتوانیم قدمی هر چند کوچک در راه پیشبرد آموزش و توسعه پزشکی کشور برداریم.

مجموعه‌ای که در پیش‌رو دارید، حاصل تلاش همکاران گروه آناتومی، بیوشیمی، فیزیولوژی، جنین‌شناسی، ایمونولوژی و پوست می‌باشد.

در جمع‌آوری و تدوین مطالب سعی شده است تا حدودی پاسخگوی اهداف طرح جدید آموزش پزشکی باشیم. ادعایی بر کامل و بدون نقص بودن این مجموعه نیست و چنانچه نظری در جهت اصلاح این مجموعه وجود داشته باشد. بدون شک بررسی و در صورت لزوم اعمال خواهد شد. جمع‌آوری این مجموعه با تبادل نظر و کار تیمی صورت گرفته است و از این بابت مدیون مرکز پیش‌برد آموزش دانشکده و تمامی دست‌اندرکاران تهیه و چاپ این مجموعه هستیم.

**مسئول تیم تالیف درسنامه پوست**

**دکتر حمیده مروج فرشی**

# فصل اول

## آناتومی منطقه‌ای

## آناتومی پوست

فهرست

مقدمه

انواع پوست

خطوط پوستی

منابع

**مقدمه**

هر چند که معمولاً دانشجویان طب از بذل توجه و دقت کافی به پوست غفلت می‌کنند، اما این عضو نکات بسیار مهمی را در خود جا داده است. در سالهای اخیر، توجه محققان بیولوژی به جنبه های مختلف آن جلب شده است که این منجر به همکاریهای مشترک در زمینه های تحقیقاتی علوم پایه و کاربردی پوست شده است.

پوست همه سطح خارجی بدن منجمله مجرای گوش خارجی و سطح خارجی پرده صماخ و دهلیز حفره بینی را می پوشاند و در محل دهانه سوراخ های مربوط به دستگاه گوارش (دهان)، تنفسی (حفره بینی) و ادراری تناسلی (سوراخهای مقعد و مجرای ادراری) با مخاط آنها ادامه پیدا می کند و در این نقاط پوست ویژه ای که در محل تلاقی پوست و مخاط آن دستگاهها قرار گرفته است مشاهده می شود. پوست همچنین در حاشیه پلکها با ملتحمه و در محل سوراخ مجاری مربوط به دستگاه اشکی با مخاط آن مجاری ادامه می یابد. پوست حدود هشت درصد کل حجم بدن را تشکیل می دهد و مساحت آن بر حسب قد و وزن افراد فرق می کند. بعنوان مثال در فردی که ۱/۸ متر قد و ۹۰ کیلوگرم وزن دارد، مساحت آن حدود  $2/2 \text{ m}^2$  است. ضخامت پوست بین ۱/۴ mm الی ۴ mm است. ضخیم ترین اپیدم در ناحیه کف دست و پا و نازکترین اپیدم در ناحیه پلک و ضخیم ترین درم در ناحیه پشت تنه می باشد.

پوست در مرز بین بدن و محیط اطراف قرار گرفته است و خاصیت های خود تجدید پذیری (self-renewing) و خود التیام پذیری (self-repairing) دارد و محل ارتباطات وسیع دوطرفه بین آندو است. پوست علیرغم برخی محدودیتها سد موثری را علیه تهاجم میکروبی تشکیل می دهد و ویژگیهایی دارد که آنرا در مقابل صدمه های مکانیکی، شیمیایی، اسموزی، حرارتی و نوری حفاظت می کند. پوست خاصیت های جذب و ترشح دارد و بطور انتخابی و در نواحی معین نسبت به برخی مواد شیمیایی نفوذ پذیر است. پوست محل اولیه واکنش های ایمنی ماندگار (immunosurveillance) علیه ورود آنتی ژنها و محل شروع واکنش ایمنی اولیه است. همچنین محل بسیاری از فرآیندهای تولیدی شیمیایی است: نظیر تشکیل ویتامین D از پیش ساز آن یعنی 7-dihydrocholesterol تحت تاثیر طیف B پرتو فرابنفش (اشعه اولتراویوله B) و همچنین تولید سایتوکاین ها (cytokines) و فاکتورهای رشد (growth factors) را بعهده دارد. پوست بافت هدف تعدادی از هورمونها است. این فعالیتها نمای ظاهری و عملکرد اجزای پوست نظیر غدد چربی، موها و رنگدانه تولید شده توسط پوست را تحت تاثیر قرار می دهند. یکی از عملکردهای مهم پوست تنظیم درجه حرارت بدن است که عمدتاً بوسیله مکانیسمهای عروقی حاصل می شود. این مکانیسمها می توانند سریعاً جریان خون ناحیه وسیعی از پوست را افزایش یا کاهش دهند و همچنین موجب عرق کردن می شوند. پوست همچنین در ارتباط اجتماعی - جنسی (sociosexual) نقش دارد. شخص از طریق پوست صورت می تواند پیامهای عاطفی را منتقل کند. تغییرات حالت پوست از طریق انقباضهای عضلات صورت و واکنش های عروق صورت امکان پذیر است و پوست حالت های ویژه فردی را تولید می کند. دیدگاه ذهن و پوست (mind and skin) در تفسیر و درمان بسیاری از اختلالات پوستی که منجر به مشکلاتی در زیبایی شده اند مطرح است. پوست یک عضو حسی بزرگ است که غنی از انتهای عصبی و گیرنده های اختصاصی تحریکهای لمس، حرارت، درد، مکانیکی و تحریکهای مطبوع است. آرایش سگمانی (Segmental) اعصاب نخاعی در عصب دهی پوست هم منعکس شده است و در این خصوص درماتوم (dermatome) ناحیه مشخصی از پوست است که بوسیله یک عصب نخاعی عصب دهی شده است. آگاهی از نحوه توزیع درماتومها در بدن بمنظور شناخت ضایعات موضعی ریشه های اعصاب نخاعی اساسی و مهم است.

پوست ویژگیهای اصطکاکی (frictional properties) خوبی دارد که به حرکت انسان (locomotion) و دست ورزی اجسام (manipulation) کمک می کند. پوست خاصیت ارتجاعی دارد و می تواند تا حدودی کشیده شود و یا تحت فشار قرار گیرد. سطح بیرونی پوست بوسیله علائم مختلفی پوشیده شده است که برخی از آنها بزرگ و آشکار بوده و برخی دیگر ظریف و میکروسکوپی هستند و در صورت برش دادن و دستکاری آن مشاهده می شوند. اینها اغلب بعنوان خط های پوستی (skin lines) نامیده می شوند.

رنگ پوست به عوامل مختلفی بستگی دارد و بر حسب مقدار خون پوست و میزان اکسیژن دار بودن آن ، ضخامت لایه شاخی اپی درم، و فعالیت سلولهای ویژه پوست که رنگدانه ( pigment ) تولید می کنند فرق می کند. ملانین نقش حفاظتی علیه پرتو فرابنفش دارد و محل ذخیره رادیکالهای آزاد تولید شده طی این فرآیند و سایر موارد است . تفاوتهای نژادی در رنگ پوست عمدتاً بدلیل تفاوت در مقدار ، رنگ و توزیع ملانین است که منشاء ژنتیکی دارد.

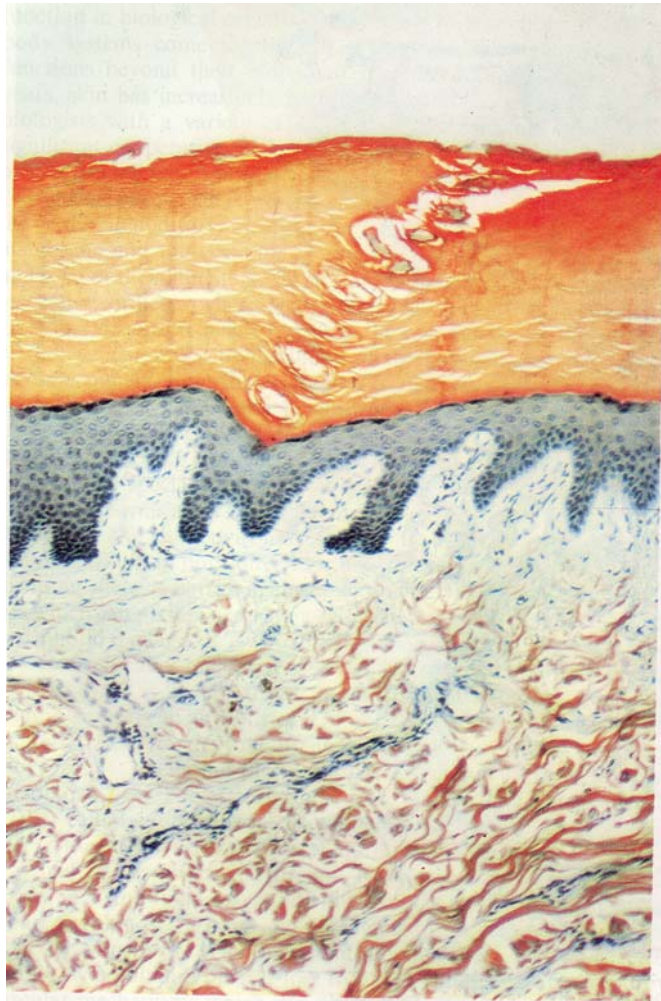
نمای ظاهری پوست تحت تاثیر عواملی چون اندازه و شکل و توزیع فولیکولهای مو ، غدد پوستی ( غدد چربی و غدد عرق اکریلین و آپوکریلین) قرار دارد. تغییرات همراه با بلوغ، سالمندی، تغییرات متابولیک، حاملگی و غیره. وضعیت عمومی سلامتی فرد در نمای ظاهری پوست و حالت پوست منعکس می شود و علائم (signs) بسیاری از اختلالات عمومی (systemic) ممکن است با معاینه و مشاهده دقیق پوست آشکار شوند . بنابراین معاینه پوست اهمیت زیادی در تشخیص بسیاری از این اختلالات دارد. تکه برداری (biopsy) پوست در تشخیص بسیاری از بیماریهای پوستی کاربرد دارد و اهمیت آن در پوست جنین در آمنیوسنتز (amniocentesis) در تشخیص های پیش از تولد بیماریهای ژنتیکی در حال افزایش است و می تواند پزشک را در مشاوره های ژنتیکی یاری نماید.

### انواع پوست

اگر چه پوست روی همه نقاط بدن اساس ساختمانی یکسانی دارد ، اما اختلافهای موضعی فراوانی در ضخامت، قدرت مکانیکی، نرمی، انعطاف پذیری، میزان کراتینه شدن، اندازه و تعداد موها، فراوانی و نوع غده ها، رنگدانه دار شدن، وضعیت عروقی، عصب گیری آن وجود دارد.

بهر حال ۲ نوع اصلی پوست پوشاننده نواحی وسیع وجود دارد که تفاوتهای مهمی در جزئیات ساختمانی و ویژگیهای عملکردی خود دارند:

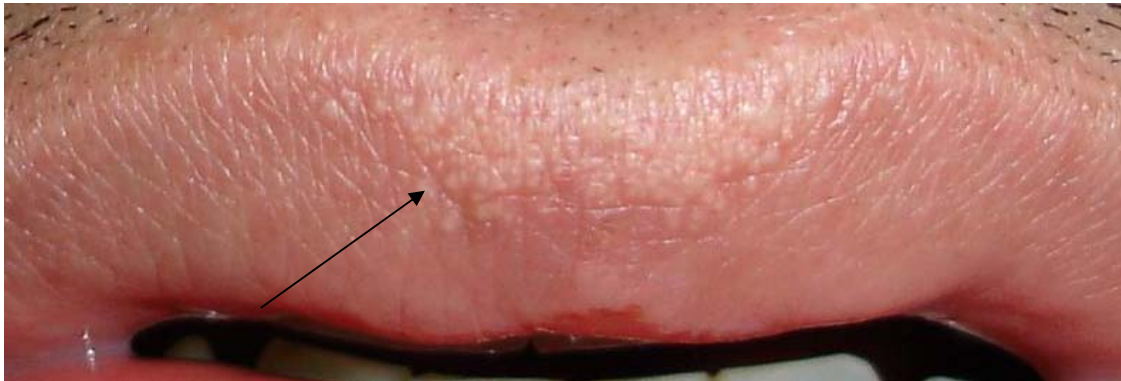
- ۱- پوست نازک و مودار که قسمت اعظم سطح بدن را می پوشاند .
- ۲- پوست ضخیم بدون مو ( glabrous skin ) که پوست سطح پالمار دست ( hand ) و کف پا ( soles of the feet ) و سطح فلکسوری انگشتان را تشکیل می دهد. این دو نوع پوست در علائم سطحی تفاوت دارند. پوست ضخیم الگوهای پیچیده ایی از لبه های اصطکاک ( friction ridges ) را دارد که در سایر نقاط بدن نیست . این دو نوع پوست همچنان که از نامشان بر می آید از نظر ضخامت لایه های اپی درم و درم ، و از نظر حضور موها و غدد چربی و عضلات راست کننده مو تفاوت دارند. پوست ضخیم بدون مو سطوح دارای اصطکاک را برای دستکاری و حرکت و نقل و انتقال تشکیل می دهد و برای نیل به این منظور باید قدرت زیادی داشته باشد. پوست ضخیم دارای غدد عرق فراوان و خوشه هایی از انتهای عصبی حسی است . غدد عرق در طی فعالیتهای سنگین آنرا خنک می کنند و گیرنده های عصبی حس تشخیص بین دو نقطه ( spatial discrimination ) را به آن می دهند غدد سباسه در کف دست و پا وجود ندارد. پوست نازک مودار مسئول عملکردهای پوستی عمومی است که در سایر نقاط بدن مشاهده می شود.



شکل ۱. مقطع عمودی از پوست کف پای انسان. بزرگنمایی پایین (۱۵۰ برابر)، رنگ آمیزی سه گانه مالوری. رشته های کلاژن ظریف لایه های پایپلر و رتیکولار، آبی رنگ شده اند و رشته های ضخیم تر کلاژن لایه رتیکولر، قرمز رنگ شده اند. در قسمت بالا، اپیدرم به لایه های شاخی و شفاف تمایز یافته است (قرمز و قهوه ای) و بقیه اپیدرم به لایه های قاعده ای، خاردار و دانه دار تمایز یافته است (آبی - خاکستری). یک مجرای ماریچی غدد عرق در برش عمودی دیده می شود. قاعده اپیدرم لبه های نامنظم دارد.

نقاط ویژه و کوچکی از پوست ویژگیهای معینی دارند که در هیچیک از دو گروه فوق الذکر قرار نمی گیرند. پوست در ناحیه گلانس پنیس، کلیتوریس، سطح داخلی پرپوس، بستر ناخن، لایبای مینور و مرزورملیون لبها ویژگیهای بافت شناسی اختصاصی دارد، فاقد غده سباسه، مو و غدد عرق است و اعصاب mucocutaneous end organ ها در این نواحی قرار می گیرند، هر چند که به صورت خیلی نادر در بعضی از افراد غدد سباسه می تواند به طور آزاد در حشفه آلت تناسلی مرد (glans penis) یافت شود و مستقیماً بدون ارتباط با کانال فولیکول مو به پوست باز شود. در مرزورملیون لبها غدد سباسه آزاد ناشایع نیست و نقاط فوردایس نام دارد بعضی از این تفاوت های ناحیه ای مسئول تفاوت های موضعی در فلور میکروبی و قارچی ناحیه ای هستند که در آن ناحیه سکنی گزیده اند. (micro climate)





شکل ۲. غدد سباسه آزاد (نقاط فوردایس) در مرز ورملیون لب فوقانی.

### خطوط پوستی ( skin lines )

سطح پوست و ساختمانهای عمقی تر علائم خطی متنوعی را نشان می دهند . بعضی از اینها در پوست سالم کاملاً مشخص هستند و برخی دیگر فقط با اعمال برخی مداخله ها آشکار می شوند .

الف- خطوط پوستی قابل مشاهده از بیرون این خطوط متعلق به چین های اپیدرمی ، لبه ها ، بافت جوشگاهی (scarring) و رنگدانه دار شدن ( pigmentation ) هستند:

#### ۱-خط های الگوی سطحی ، خط های کشش و چین های پوستی

الگوی مشبک ساده ای از خطوط در اکثر نقاط بدن بجز پوست ضخیم کف دست و پا مشاهده می شوند. این الگوی مشبک عموماً از چند ضلعی هایی ساخته شده است که از چین های اولیه نسبتاً عمیق قابل مشاهده با چشم غیر مسلح تشکیل شده اند. بین این چین ها، چین های ثانویه ایی وجود دارد که نواحی سه گوشه راتشکیل داده اند . این نواحی بنوبه خود بوسیله چین های دیگری از نوع سوم که محدود به لایه شاخی اپی درم هستند به قسمتهای کوچکتری تقسیم می شوند.

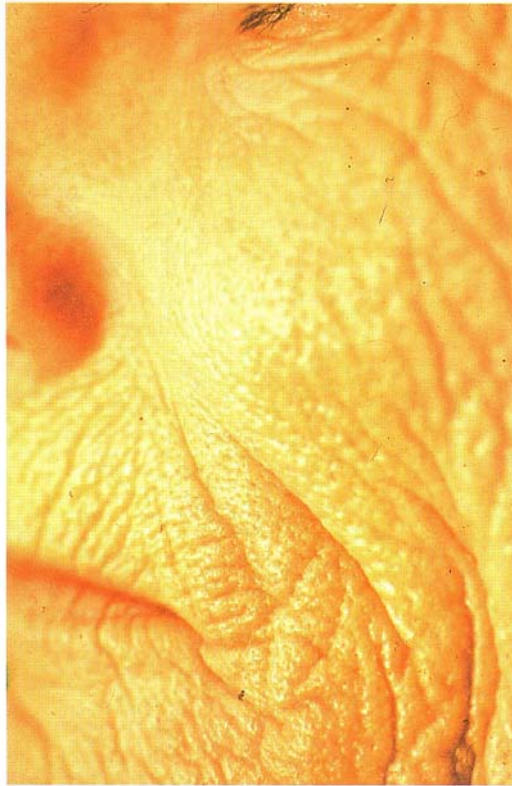
این چین ها سطح تماس پوست را افزایش داده، اجازه کشش قابل ملاحظه و جمع شدن مجدد آن، و اجازه توزیع فشارها (stresses) را می دهند (شکل ۲).



شکل ۳. سطح پوست بدون موی کف دست، این تصویر لبه های اصطکاک اپیدرمی ( لبه های پایپیری) و خطوط انعطاف (flexure) بزرگتر را نشان می دهد. بزرگنمایی ۶ برابر .

### ۲-خط های چروک ( Wrinkle lines )

اینها بدلیل انقباض عضلات زیرین تولید می شوند و اغلب عمود بر محور انقباض عضله می باشد. این خطوط در صورت ، خطوط بیان ( Lines of expression ) نامیده می شوند و با فقدان پیشرونده ارتجاعیت پوست بدلیل سالمندی بتدریج ثابت می شوند . خطوط کاری (occupational lines) چین و چروکهایی هستند که بوسیله انقباضات عضلانی مکرر همراه با حرکات و رفتارهای ویژه تولید می شوند . خطوط مرزی ( contour lines ) خطوط تقسیم در محل تلاقی صفحات بدن هستند بعنوان مثال چانه با بینی و خطوط وابستگی بدلیل اثر جاذبه روی پوست شل یا بافت چربی که در نواحی معینی قرار دارند ایجاد می شود بعنوان مثال چین زیر ناحیه چانه که در افراد سالمند مشاهده می شود.(شکل ۳).



شکل ۴. چین و چروک در افراد مسن

### ۳- خطوط مفصلی یا انعطاف ( Flexure line )

اینها نشانه های بزرگی هستند که اغلب در مجاورت مفاصل مشاهده می شوند. در اینجا پوست بطور محکم به فاسیای زیرین می چسبید. اینها در سطح فلکسوری کف دست، کف پا و انگشتان مشاهده می شوند و در ترکیب یا چین های پوستی همراه، حرکات را تسهیل می کنند ( شکل ۲ ).

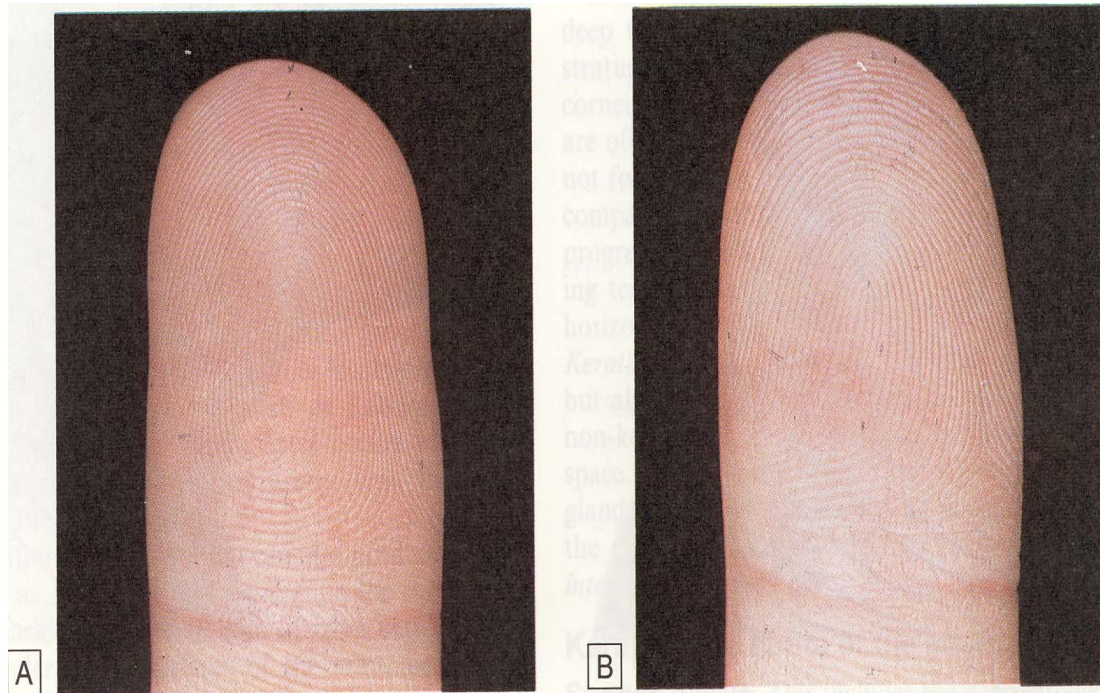
این خطوط لزوماً با خط مفصل زیرین تطابق ندارند. این الگوها بدلائل ژنتیکی در افراد مختلف فرق می کند. در مبتلایان به سندرم داون خطوط انعطاف پالمار میانی و دیستال یکی شده و یک چین عرضی مشخص را تشکیل می دهند که علامت تشخیصی مهمی است.

### ۴- لبه های پاپیلری ( papillary ridges ) یا خطوط اصطکاکی

اینها محدود به کف دست و پا و سطح فلکسوری انگشتان هستند. در این نقاط این لبه ها مسیرهای موازی و یا منحنی که بوسیله شیارهای باریک از هم جدا هستند را تشکیل می دهند ( شکل ۴ ). در امتداد قله هر لبه دهانه مجاری غدد عرق به فواصل منظم باز می شود. لبه های اپیدرم با الگوهای پاپیلاهای درم زیرین ( که در هم فرورفته اند ) مطابقت دارند. این آرایش به قفل شدن دو جزء به یکدیگر کمک می کند. الگوی پاپیلاهای درم توسعه اولیه لبه های اپیدرم را تعیین می کند. آرایش اینها در تمام طول عمر ثابت است و خاص هر فرد است بنابراین معیار شناسایی مهمی است ( شکل ۴ ). اختلالات ژنتیکی مانند سندرم داون و بد شکلی های اسکلتی نظیر پلی داکتیلی ممکن است این الگوها را تحت تاثیر خود قرار دهند. فقدان لبه های اپیدرم در یک درصد افراد مشاهده می شود. از نظر کاربردی لبه های اپیدرمی توانایی گرفتن ( gripping ) توسط دستها و پاها را افزایش می دهند و مانع سرخوردن می شوند و بدلیل تراکم زیاد انتها های عصبی حس لمسی که در زیر آنها هستند ساختمانهای حسی مهمی محسوب می شوند.



تجزیه و تحلیل الگوی لبه ها بوسیله بررسی جمعی آنها ( dermatoglyphics ) نامیده می شود.

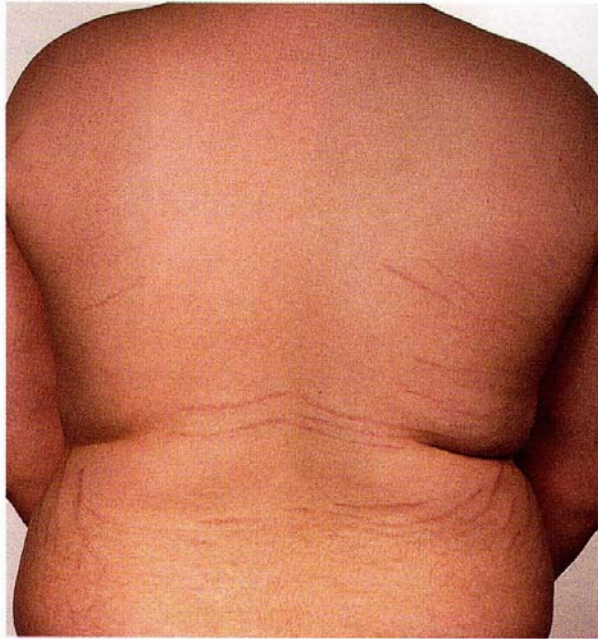

شکل ۵، عکسی از سطح پالمار بند دیستال انگشت در دو فرد مختلف به منظور نمایش نمونه های اصلی لبه های اثر انگشت نمونه A معمولاً whorl نامیده می شود . نمونه B از حلقه ها تشکیل شده است.

#### ۵-جوشگاهی درونی ( Intrinsic scarring )

پوست خاصیت کشش و ارتجاعی دارد چنانچه به علت چاقی یا به علت افزایش هورمونها بخصوص کور تیکو استروئیدها، حاملگی ( استریای روی شکم)، شیردهی (استریای روی پستان) ، افزایش توده ماهیچه ای در وزنه برداران، یا به هر علت دیگری پوست بیش از حد کشیده شود، چسبندگی (cohesion) خارجی رشته های کلاژن درم از هم گسیخته می شود و خونریزی و واکنش سلولی مشاهده می شود و حتی ممکن است بافت جوشگاهی با عروق کم در درم تشکیل شود چنین تغییراتی را می توان درونی در نظر گرفت. چنین پارگی های درمی از بیرون ( در روی پوست ) بصورت خطوط striae یا علائم کشش قابل مشاهده هستند و در ابتدا صورتی هستند و سپس کم رنگتر و بعد سفیدوبراق و فرورفته می شوند. شکل ۵.

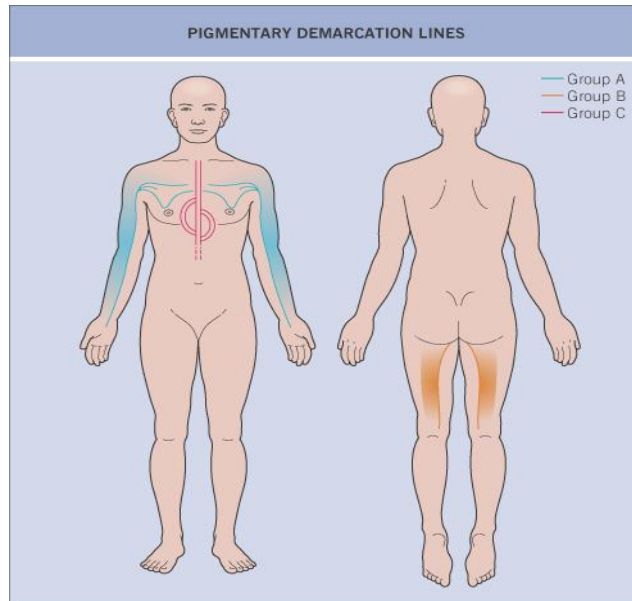
**نکته بالینی:** مثل خطوط استریا که در زمان حاملگی روی شکم ، رانها و باسن ایجاد می شود و ابتدا صورتی و قرمز و سپس به تدریج بعد از مدتی سفید می شوند. همچنین بعد از چاق شدن و رشد ناگهانی بعد از بلوغ، مثل استریاهای روی باسن و پستان در دختران و در قسمت فوقانی بازو در پسران بعد از بلوغ . استریا در سندرم مارفان شایع است. مصرف طولانی مدت کورتیکواستروئیدموضعی تدریجاً تولید استریا خواهد کرد.



شکل ۶. استریا بعلت چاقی

### ۶- رنگدانه دار شدن ( Pigmentation )

تنوع در رنگدانه دار شدن، خطوط بیرونی قابل مشاهده را در سطح پوست می‌تواند تولید کند نظیر خطوط Voigt یا Futcher . خطوط Voigt تفاوت در رنگدانه دار شدن سطح اکستنسوری و فلکسورای بازو را در امتداد خط اگزپال قدامی نشان می‌دهد. این خطوط در نژادهایی که زیاد رنگدانه دارند رایجتر هستند. (شکل ۶)




شکل ۷. خطوط مشخص تغییرات رنگ در افراد سالم

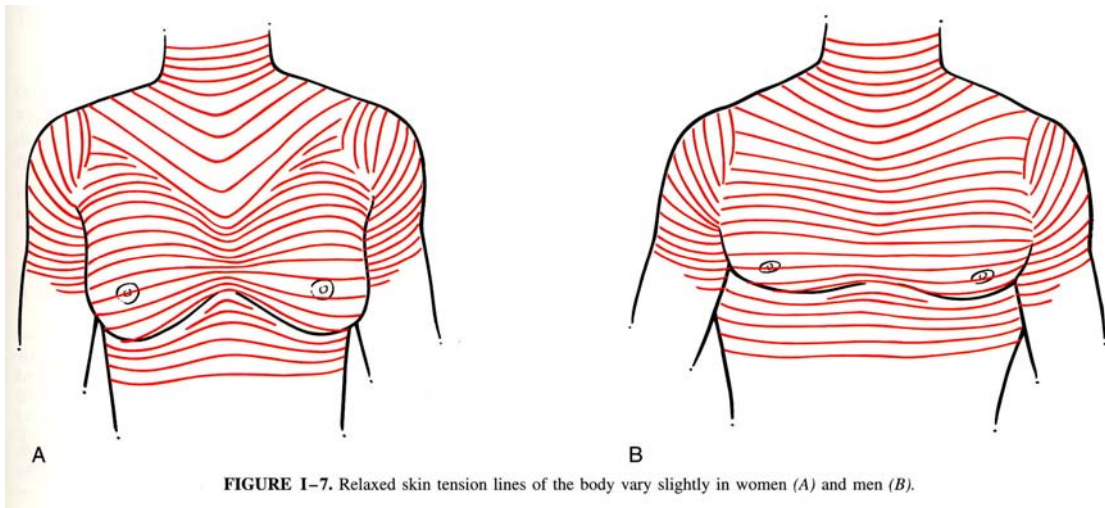
ب- خطوط قابل مشاهده بعد از دستکاری ( Manipulation ) یا برش جراحی

۱- خطوط Kraissl و Langer

پوست بطور طبیعی تحت کشش است و مسیرهایی که در آن این حالت وجود دارد در نواحی مختلف فرق می کند. دانشمندی بنام Langer الگوهای خطوط تقسیم (cleavage) موازی را که نشانگر مسیرههای کشش الاستیک است نشان داد و از همان اوایل پیشنهاد شد مسیر برشهای جراحی باید در امتداد این خطوط باشد تا میزان بافت جوشگاهی بعد از جراحی به حداقل برسد . خطوط Kraissl از مطالعه روی جسد بدست آمده بود و دانشمند دیگری بنام Kraissl خطوط با کشش زیاد را در انسان زنده نشان داد که این با خطوط چین و چروک (wrinkle line) مطابقت دارد و احتمالاً برای برشهای جراحی مناسب تر هستند . جهت سیر خطوط لانجر در اندامهای فوقانی و تحتانی و در گردن و تنه امتدادهای دورانی ( circumferential ) دارند. (شکل ۷)



**FIGURE I-6.** Relaxed skin tension lines of the face at rest with gravitational forces exerted from a seated position. With aging and sun exposure the lines become more pronounced.



**FIGURE I-7.** Relaxed skin tension lines of the body vary slightly in women (A) and men (B).



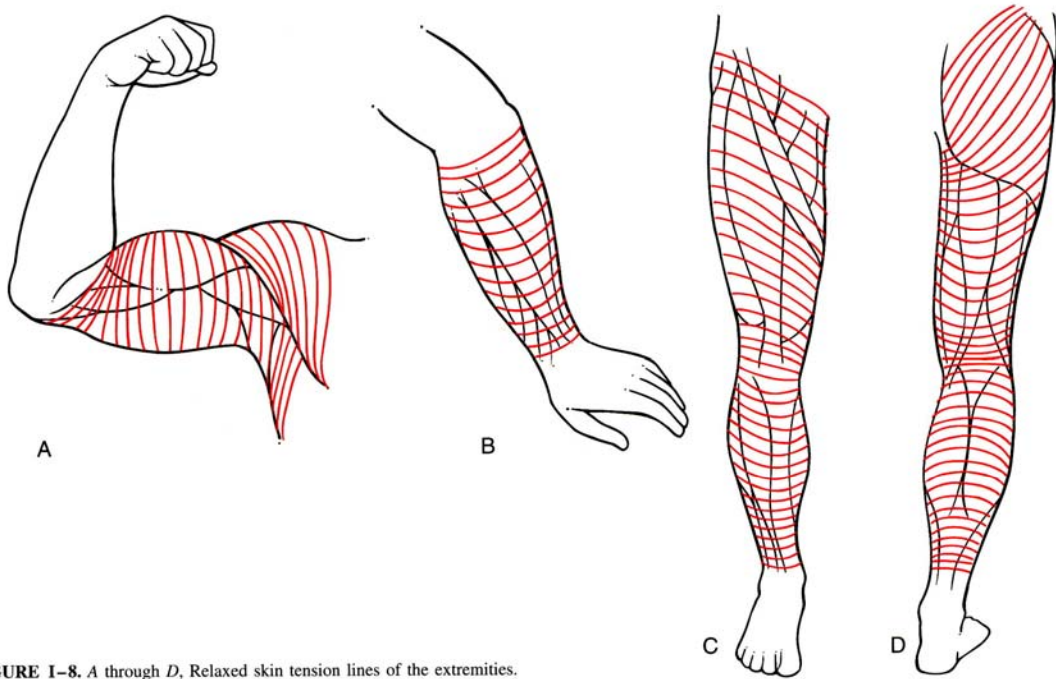


FIGURE I-8. A through D, Relaxed skin tension lines of the extremities.

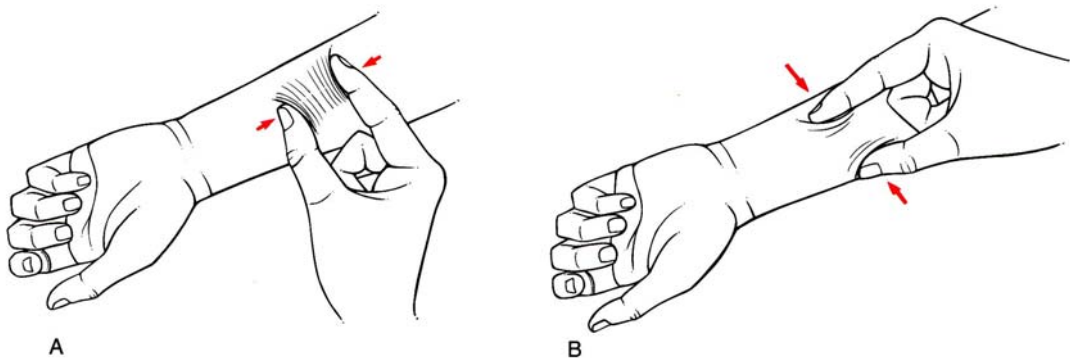


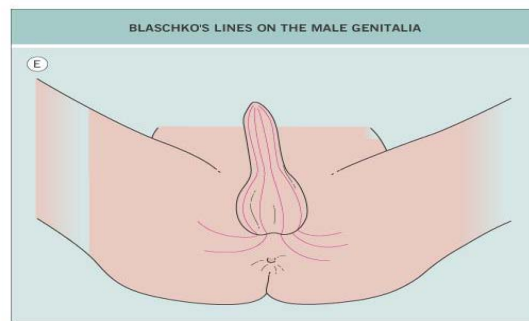
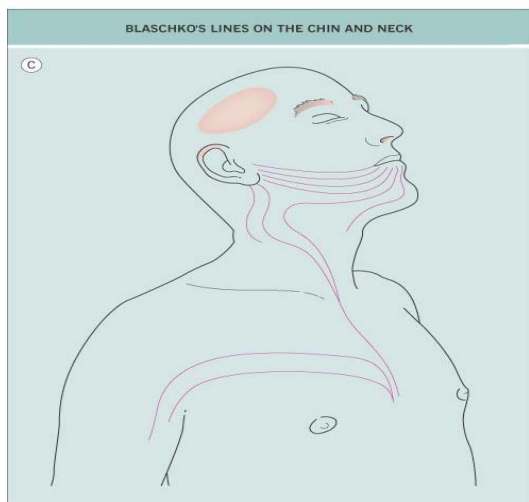
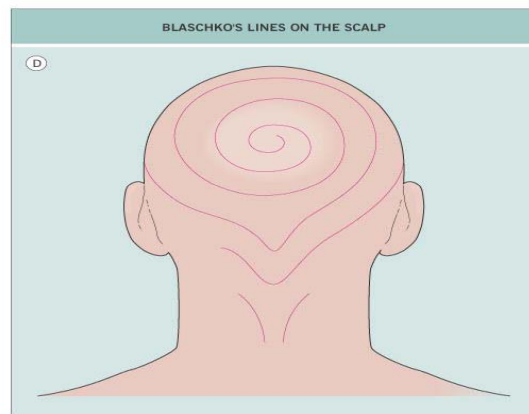
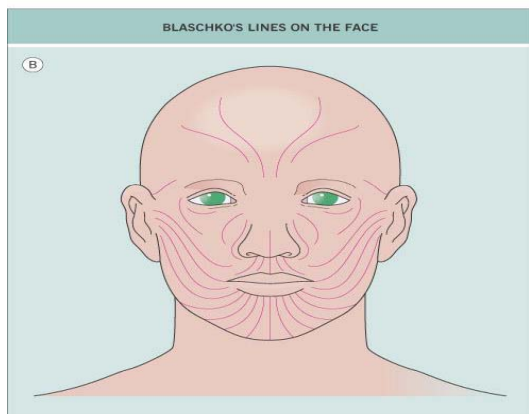
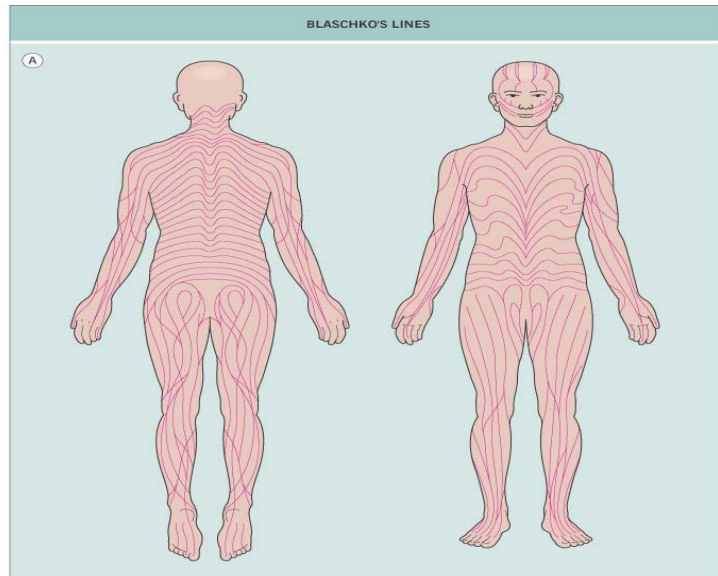
FIGURE I-9. The compression test to determine the relaxed skin tension lines. A, Compression of the skin between the thumb and forefinger produces wrinkles and defines the placement of incision lines. B, Compression produces little wrinkling and convinces the surgeon that this is not the correct orientation for the incision.

شکل ۸. خطوط نشان داده شده در شکل های بالا بیانگر خطوط لانجر می باشند.

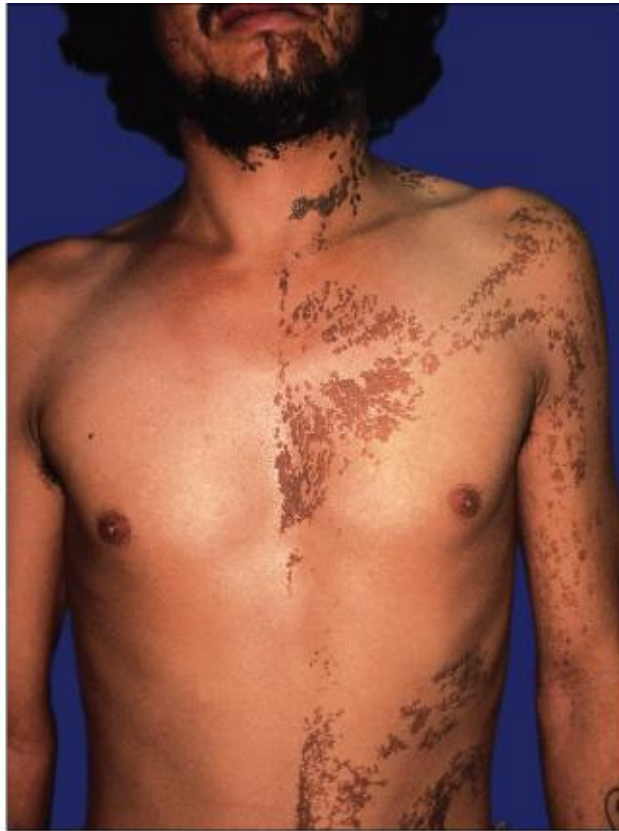## ۲- خطوط بلاشکو Blaschko lines

این خطوط اشاره دارد به الگوی خاصی که برخی خالها و بیماریهای خاص پوستی در امتداد آنها توزیع یافته و ایجاد می شود بنظر نمی رسد که این خطوط ارتباطی به توزیع عروقی یا عصبی پوست داشته باشند و احتمالاً وابسته به تکامل در دوران جنینی و موزائیسیم می باشد. (رجوع شود به درسنامه ژنتیک). (شکل ۸)





شکل ۹. خطوط بلاشکو در نواحی مختلف پوست انسان



شکل ۱۰. یک فرد با ضایعات پوستی (اپیدرمال نووس) در خطوط بلاشکو

**منابع:**

- 1 – Williams PL , Bannister LH , Berry MM et al , Gray s Anatomy , 38 thedn, New York , Churchill Livingstone , pp 376 – 381, 1995.
- 2 - Snell R S. Clinical Anatomy for Medical Student , Fifth edn Boston , Little Brown and co, pp 1 – 44,1995 .
- 3-Rook's Text book of Dermatology, seventh edition, Black well publishing company, 2004
- 4- Lever's Histopathology of the skin ninght edition, 2004- lippincott -Raven
- 5- Bologna dermatology 2003, Mosby
- 6- Fitzpatrick's dermatology in general medicine, sixth edition, 2003.

# فصل دوم

## بافت شناسی

فهرست مطالب

- مقدمه
- اپی‌درم
- ملانوسیتها
- سلولهای لانگرهانس
- سلولهای مرکل
- فعالیت ایمونولوژیک در پوست
- نکته بالینی
- محل اتصال درم و اپی‌درم
- درم
- رشته کلاژن
- رشته الاستین
- نکته بالینی
- عروق و گیرنده های حسی پوست
- ضمایم پوست:
- مو
- ناخنها
- غدد پوست، غدد سباسه
- نکته بالینی
- غدد عرق
- بافت زیر پوستی

مقدمه

پوست، با در بر گرفتن ۱۶٪ وزن کل بدن، سنگین‌ترین اندام منفرد بدن است و در بالغین ایجاد ۱/۲ تا ۲/۳ متر مربع سطح تماس با محیط خارج می‌کند. پوست شامل روپوست یا اپی‌درم (epidermis) و میان پوست (dermis) می‌باشد. روپوست لایه ای اپی‌تلیال با منشاء اکتودرمی است و درم لایه ای از بافت همبند با منشاء مزودرمی است. بر اساس مقایسه ضخامت اپی‌درم، پوست ضخیم (thick) و نازک (thin) را می‌توان از هم تمیز داد (شکل‌های ۱ و ۲). محل اتصال درم و اپی‌درم نامنظم است. بیرون زدگی‌های درم (پیشرفت درم در داخل اپیدرم) بنام پاپی‌ها (papillae) و پیشرفت اپی‌درم به داخل درم به نام ستیخ‌های اپی‌درمی (epidermal ridges) می‌باشد. در تصویر سه بعدی، این در هم فرورفتگی‌ها یا از نوع پیچ و سرپیچ (peg and socket) (در پوست نازک) و یا از نوع لبه و شیار (ridge and groove) در پوست ضخیم می‌باشند. غدد عرق و چربی، ناخن‌ها و موها از اپی‌درم مشتق می‌شوند. در زیر درم، زیر پوست یا هیپودرم (hypodermis) یا بافت چربی زیر پوستی (subcutaneous tissue) قرار دارد.

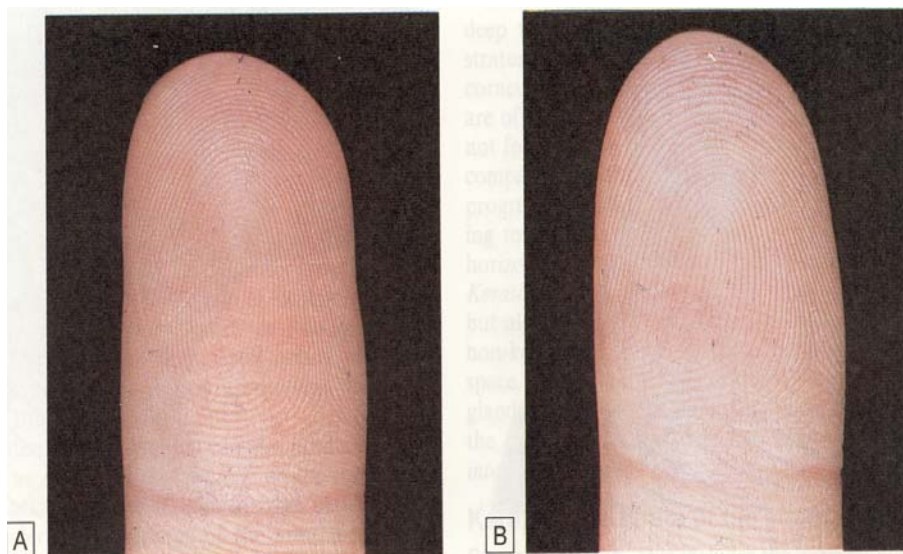
طبقه خارجی پوست نسبتاً به آب غیر قابل نفوذ است. این امر از بهدر رفتن شدید آب از طریق تبخیر، جلوگیری کرده و زندگی را در خشکی امکان‌پذیر می‌سازد. پوست بعنوان یک گیرنده در ارتباط دائم با جهان خارج است و موجود زنده را از صدمات سایشی و فشاری محافظت می‌کند. ملانین (melanin)، رنگدانه ای است که در سلول‌های اپی‌درمی ساخته و ذخیره می‌شود و سبب حفاظت بیشتری در برابر پرتو فرابنفش خورشید می‌گردد. غدد عرق، عروق خونی و بافت چربی، در تنظیم درجه حرارت و متابولیسم بدن و دفع مواد مختلف شرکت می‌کنند.

ویتامین D<sub>3</sub> تحت تاثیر اشعه ماوراء بنفش در طیف نوری UVB (۲۸۰-۳۲۰ نانومتر)، از تبدیل پرو ویتامین D بنام ۷-دی‌هیدروکلسترول در سلول‌های اپیدرم ایجاد می‌شود.

پوست بعلت حالت ارتجاعی که دارد، در حالتی که همراه تورم هستند (مثل ادم و حاملگی) می‌تواند کشیده شود و منطقه وسیعی را بپوشاند.

هنگام مشاهده از نزدیک، قسمتهایی از پوست انسان محتوی شیارها و برآمدگی‌هایی هستند که به ترتیب خاصی چیده شده‌اند. این خطوط ابتدا در هفته ۱۳ زندگی جنینی در نوک انگشتان و سپس در سطح کفی دستها (Palmar) و پاها (Plantar) ظاهر می‌شوند. الگوهای که این شیارها و برآمدگیها ایجاد می‌کنند (dermatoglyphics) بصورت خطوط منحنی، قوس، حلقه (پیچ) و یا ترکیبی از اینها ظاهر شده و برای هر شخص، اختصاصی هستند. این اشکال که برای تعیین هویت اشخاص بکار می‌روند (اثر انگشت) احتمالاً توسط ژنهای متعددی تعیین می‌شوند.

موضوع انگشت نگاری از لحاظ انسان‌شناسی، پزشکی و همچنین مسائل قانونی مورد توجه قرار دارد. شکل ۱.



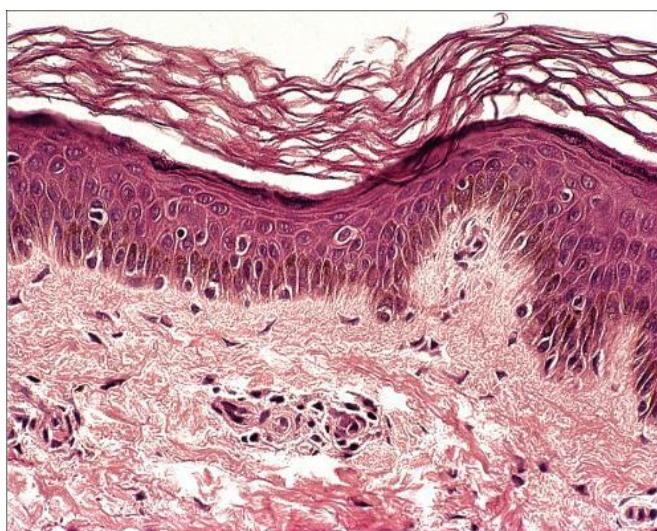
شکل ۱، عکسی از سطح پالمار بند دیستال انگشت در دو فرد مختلف به منظور نمایش نمونه‌های اصلی لبه‌های اثر انگشت نمونه A معمولاً whorl نامیده می‌شود. نمونه B از حلقه‌ها تشکیل شده است.



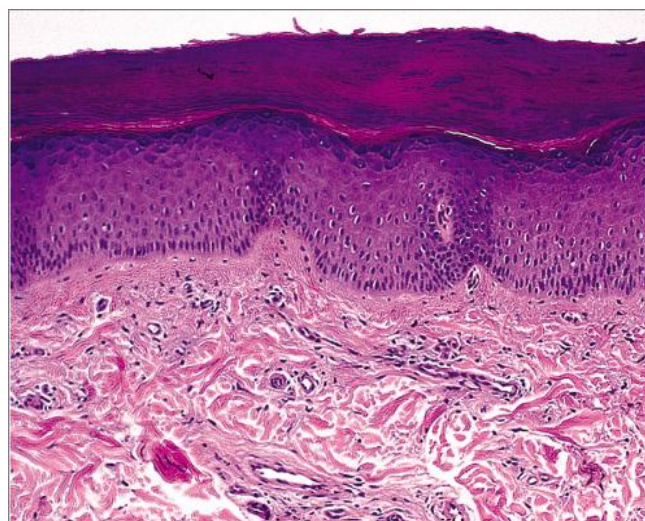
### اپی‌درم

اپی‌درم عمدتاً از سلول‌های سنگفرشی مطابق خاردار (کراتینوسیت) تشکیل شده است ولی ۳ نوع سلول دیگر نیز با فراوانی کمتر در آن دیده می‌شود: ملانوسیت‌ها (melanocytes)، سلول‌های لانگرهانس (Langerhans cells) و سلول‌های مرکل (Merkels cells). سلول‌های کراتین ساز پوست، کراتینوسیت (keratinocyte) نامیده می‌شوند. پوست در ناحیه کف دست و پا، پوست بدون مو (glabrous) نام داشته و با پوست مودار سایر نقاط بدن فرق دارد. اطلاق واژه‌های ضخیم و نازک بر حسب ضخامت طبقه اپی‌درم است.

**طبقه قاعده‌ای:** (Stratum Basale) یا طبقه زایا (Stratum Germinativum): یک لایه تک سلولی از سلول‌های به شکل استوانه‌ای است که سیتوپلاسم آن بازوفیلک تراز سیتوپلاسم سلول‌های طبقه ی خاردار است و هسته‌های آن کشیده یا بیضی و تیره رنگ می‌باشند این سلول‌ها روی یک ممبران قاعده‌ای در محل اتصال درم و اپی‌درم قرار گرفته‌اند (شکل ۲). در سطوح جانبی و فوقانی، دسموزوم‌ها یا پل‌های بین سلولی این سلول‌ها را بهم متصل می‌کنند، نیمه دسموزوم‌ها که در غشاء قاعده‌ای سلول یافت می‌شوند، قاعده این سلول‌ها را به ممبران قاعده‌ای زیر اپیدرمال متصل می‌کنند. خصوصیت سلول‌های طبقه قاعده‌ای (که محتوی سلول‌های بنیادی است)، فعالیت میتوزی شدید آن است و به همراه قسمت ابتدایی لایه بعدی، مسئول جایگزینی مداوم سلول‌های اپی‌درمی است. سلول‌های قاعده‌ای و سلول‌های اسکواموس در لایه‌های فوقانی آن حاوی فیلامانهای کراتین به نام تونوفیلان می‌باشند که تشکیل اسکلت اپیدرم را میدهند.



پوست در ناحیه تنه

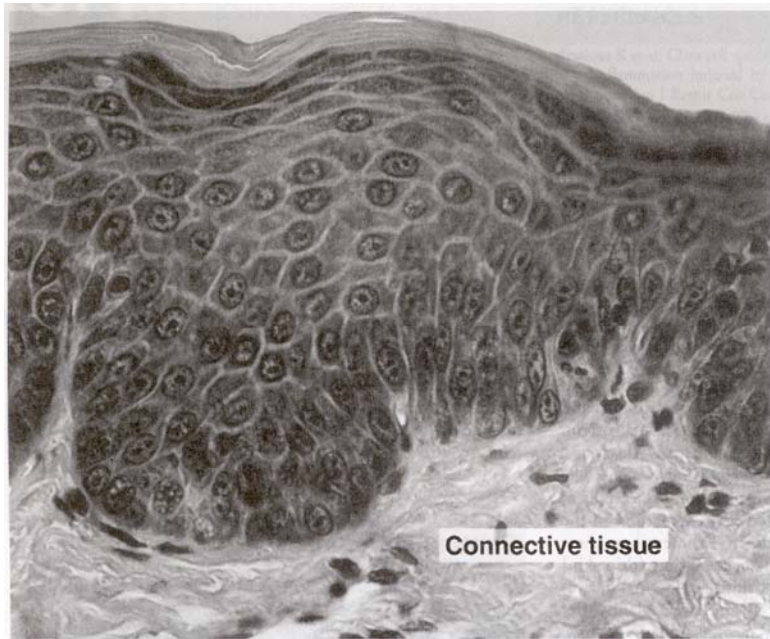


پوست ضخیم کف دست و پا

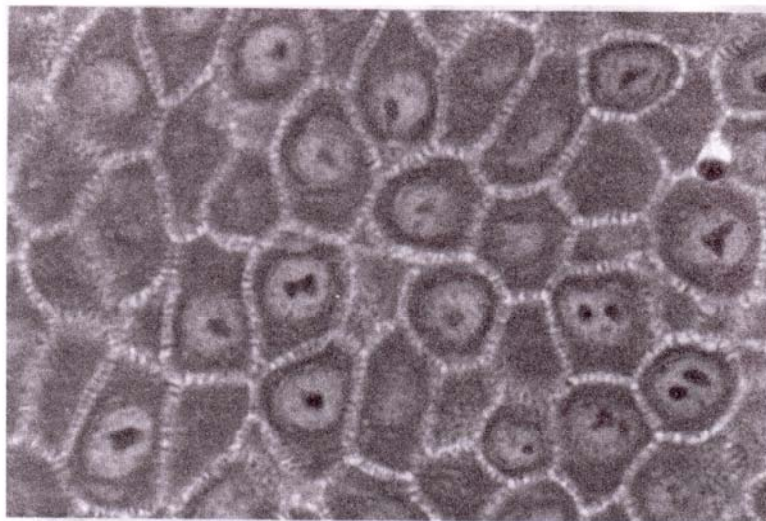
شکل ۲: عکس میکروسکوپ نوری مقطعی از پوست ضخیم و پوست ناحیه تنه، به رگ‌های خونی در پایی‌های درم که تغذیه اپی‌تلیوم را بعهده دارند دقت کنید. رنگ آمیزی پیکروسیریوس هماتوکسیلین، بزرگنمایی متوسط

**طبقه خاردار (Stratum Spinosum):** این طبقه که در بالای لایه قاعده‌ای قرار دارد شامل ۵ تا ۱۰ لایه سلول است (شکل‌های ۳ و ۴ و ۵) و شامل سلول‌های مکعبی است که هر چه به طرف سطح پوست نزدیک تر می‌شود مسطح می‌گردند و محور طولی آنها در موازات سطح پوست قرار می‌گیرد. این سلول‌ها هسته مرکزی داشته و سیتوپلاسم آنها زوائدی پر از دسته‌های فیلامانهای کراتین دارد. سلول‌های این لایه توسط دسموزوم‌ها یا پل‌های بین سلولی محکم به یکدیگر متصل شده‌اند. هر تونوفیلان کراتین در داخل سیتوپلاسم کراتینوسیتها از یک طرف به پلاک اتصال دسموزوم‌ها متصل می‌شود و از طرف دیگر یک سر آن در سیتوپلاسم نزدیک هسته سلول آزاد است. هر دسموزوم حاوی دو پلاک اتصال می‌باشد که هر کدام در یک انتهای آن قرار گرفته است و همچنین این پلاکها در سیتوپلاسم دوسلول کراتینوسیت مجاور که به وسیله دسموزوم به هم متصل می‌شوند قرار گرفته‌اند. اتصال دسموزوم‌ها و تونوفیلانهای کراتین بواسطه پلاک اتصال ظاهری خاری شکل (شبهه گل میخ) به سلول‌های طبقه خاردار می‌دهند.

تمام میتوزها در طبقه قاعده ای و اولین لایه خاردار فوقانی بعد از آن صورت می گیرد. به سه لایه قاعده ای و لایه خاردار و لایه گرانولار، استراتوم مالپیگی می گویند.

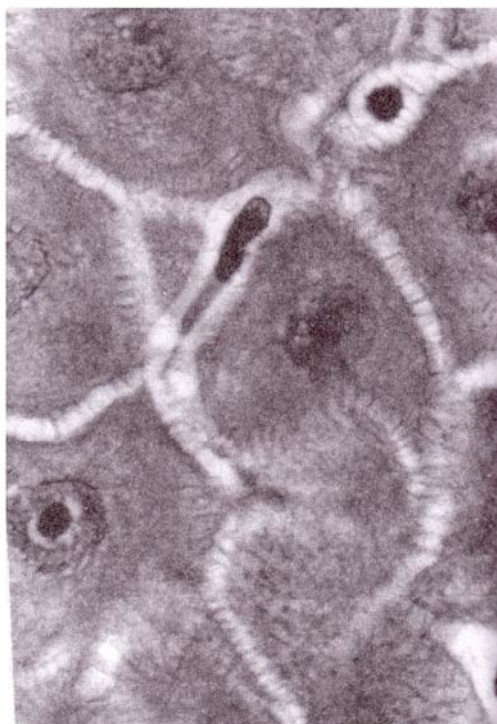


شکل ۳- عکس میکروسکوپ نوری مقطعی از پوست نازک طبقه شاخی در این نوع پوست از طبقه شاخی در پوست ضخیم نازکتر است و صفحات شاخی (کراتینیزه) به صورت فشرده تری سازمان یافته اند.



شکل ۴- طبقه خاردار پوست کف پا (پوست ضخیم) پلهای بین سلولی را نشان می دهد که سلولهای این لایه را بشدت به یکدیگر متصل می کند تا در برابر خراشیدگی مقاومت کنند رنگ آمیزی PT بزرگنمایی متوسط

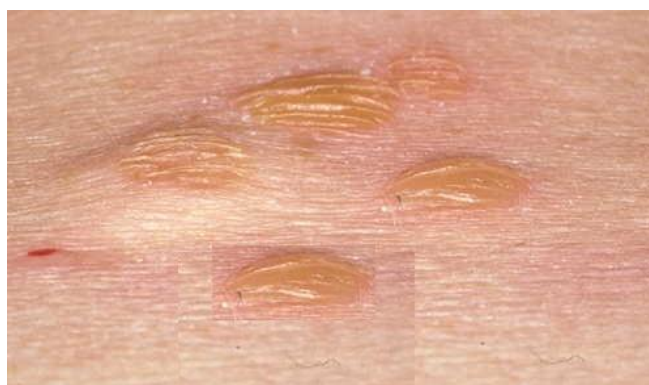



شکل ۵- سلولهای طبقه خاردار با بزرگنمایی بالا این مقطع جهت تشخیص کراتین از طریق ایمنوهیستوشیمی پردازش شده است و دستجات فیلامانهای کراتین (تونو فیلامانها) را در سلولها و دسموزومهای آنها را (پلهای بین سلولی) نشان می دهد.

#### نکته بالینی:

آنتی بادی بر علیه اتصالات بین سلولی و ایجاد کمپلکس ایمنی در بین اتصالات سلولهای کراتینوسیت. سبب بیماری تاولی بنام پمفیگوس (pemphigus) می شود. شکل ۶.



شکل ۶. تاولهای شل در پمفیگوس تاولی

**طبقه دانه دار (Stratum Granulosum):** ضخامت این لایه در پوست طبیعی وابسته به ضخامت لایه شاخی می باشد و از ۳ تا ۱۰ ردیف سلول مسطح چند ضلعی در پوستی که لایه شاخی نازک دارد تشکیل میشود و در پوستی که لایه شاخی کلفت دارد تا ۱۰ تا ۳۰ ردیف سلول می رسد، مثل کف دست و پا. بر عکس آن در مورد وجود پا را کرا توز صادق است. در موارد پاراکراتوز شدید و گسترده طبقه گرانولار از نظر ضخامت خیلی کم شده تا میتواند اصلاً وجود نداشته باشد. (مثل پسوریازیس، ایکتیوز

ولگاریس). سلولهای ی طبقه گرانولار حاوی سیتوپلاسمی پر از گرانولهای کراتوهایالن (Keratohyalin granules) (شکل ۲) می باشد که شکل واندازه نامنظمی دارند ودر رنگ آمیزی به رنگ بازوفیلیک است . این گرانولها با غشاء سلولی می چسبند و محتویات خود را در فضاهای بین سلولی خالی کرده و در آنجا بصورت صفحات حاوی چربی رسوب می کنند. این ماده که گرانول لاملار یا ( odland body ) نام دارد شبیه سیمان بین سلولی عمل کرده و سدی در برابر از دست دادن آب ایجاد میکند وهمچنین باعث چسبندگی سلولهای لایه شاخی درقسمت تحتانی این لایه میشود .آنزیم استروئید سولفاتاز چربیها را از لایه های فوقانی طبقه شاخی بر می داردوباعث پوسته اندازی سلولهای این ناحیه میشود. خاصیت باریری پوست(جلوگیری از نفوذ آب) به خاطر گرانول لاملار یا اود لند بادی ها است.مخاط دهان مشابه پوست دارای این خاصیت باریری درمقابل نفوذ آب می باشد.

**طبقه شاخی (Stratum Corneum):** این طبقه (شکل ۲) مشتمل بر ۱۵ الی ۲۰ ردیف سلول شاخی بدون هسته مسطح می باشد که سیتوپلاسم آنها حاوی کراتین است.و در رنگ آمیزی ائوزینوفیلیک میشوند.

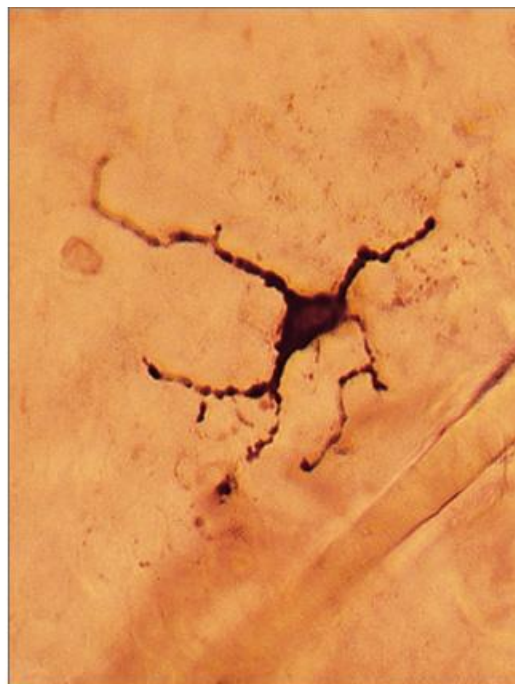
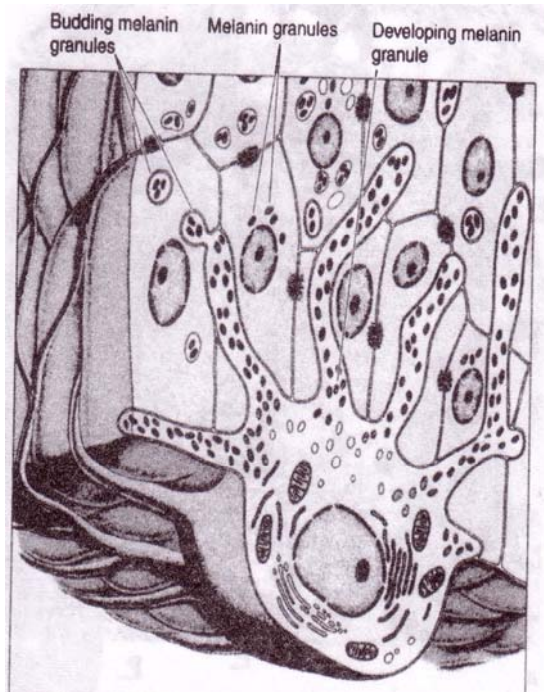
**طبقه شفاف (Stratum Lucidum) :** سلولهای این لایه، سلولهای ائوزینوفیلی بسیار مسطح هستند که بدون هسته بوده و پائین ترین لایه طبقه شاخی را تشکیل می دهند و بیشتر در پوست های ضخیم(مانند پوست کف دست و پا) بصورت لایه نازک و شفاف مشخص می شوند و در قسمت پایینی طبقه شاخی قرار دارند این توصیف در مناطقی که اپی درم پیچیده ترین ساختمان خود را داشته و بسیار ضخیم می باشد (مثل کف پا) معتبر است. در پوست نازک، طبقات دانه دار و شفاف اغلب کمتر توسعه یافته و طبقه شاخی ممکن است بسیار نازک باشد (شکل ۳)

### **اپیتلیوم مخاطی**

بجز سطح پشتی زبان وسخت کام ،مخاط دهان لایه گرانولار ولایه شاخی ندارد.وسلولهای اپیتلیال هنگامی که از لایه بازال مهاجرت کرده به سطح میروند به علت گلیکوژن فراوانی که دارند ابتدا واکوئوله هستندوسپس مچاله شده وسرانجام ریزش میکنند.

### **ملانوسیتها**

عوامل زیادی رنگ پوست را تعیین می کنند که مهمترین آنها عبارتند از : مقدار ملانین (melanin) و کاروتن(carotene)، تعداد عروق خونی درم و رنگ خونی که در آنها جریان دارد. یوملانین (eumelanin) ، رنگدانه قهوه ای تیره ای است که توسط ملانوسیتها (melanocytes) (شکل ۷) ساخته می شود. ملانوسیتها سلولهای تخصص یافته اپی درم هستند که در طبقه قاعده ای و فولیکولهای مو یافت میشوند و در مقابل هر ده سلول لایه قاعده ای یک سلول ملانوسیت وجود دارد.



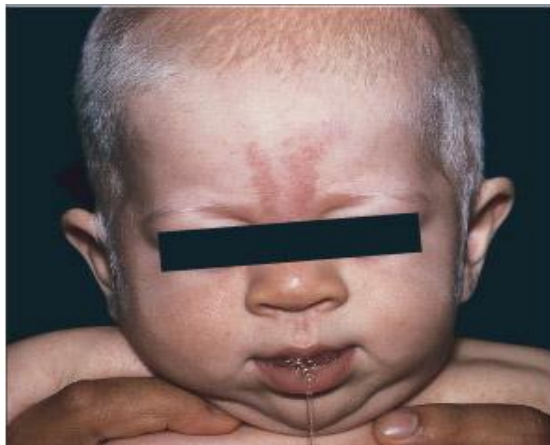یک سلول ملانوسیت با زوائد آن

شکل ۷- نمای یک ملانوسیت، زوائد آن بداخل بافت بینابینی لابالای کراتینوسیتها گسترش یافته اند. گرانولهای ملانینی در ملانوسیت ساخته می شوند، بعد به سمت زوائد سلولی مهاجرت یافته و به داخل سیتوپلاسم کراتینوسیتها حمل می شود.

گرانولهای ملانین پس از تشکیل درون زوائد سیتوپلاسمی ملانوسیت ها حرکت کرده و به سلولهای طبقه های زایا و خردار اپی درم منتقل می شوند. این انتقال ، در کشت های بافتی پوست مستقیماً مشاهده شده است. گرانولهای ملانین اساساً بدرون کراتینوسیت ها تزریق می شوند. درون کراتینوسیتها، گرانولهای ملانین در ناحیه فوق هسته ای سلول قرار می گیرند و هسته سلولهای در حال تقسیم را از اثرات مخرب پرتو خورشید محافظت می کنند. تعداد ملانوسیتها در یک ناحیه واحد، تحت تاثیر جنس و نژاد نمی باشد و تفاوت های رنگ پوست عمدتاً بدلیل تفاوت تعداد گرانولهای ملانین موجود در کراتینوسیتها می باشد. تیره شدن پوست (برنزه شدن) پس از قرارگیری در معرض پرتو خورشیدی در یک روند دو مرحله ای صورت می گیرد، ابتدا در یک واکنش فیزیکی شیمیایی ملانین موجود تیره تر شده و به سرعت درون کراتینوسیتها آزاد می شود سپس با افزایش سرعت سنتز ملانین در ملانوسیتها مقدار این رنگدانه نیز زیاد می شود.

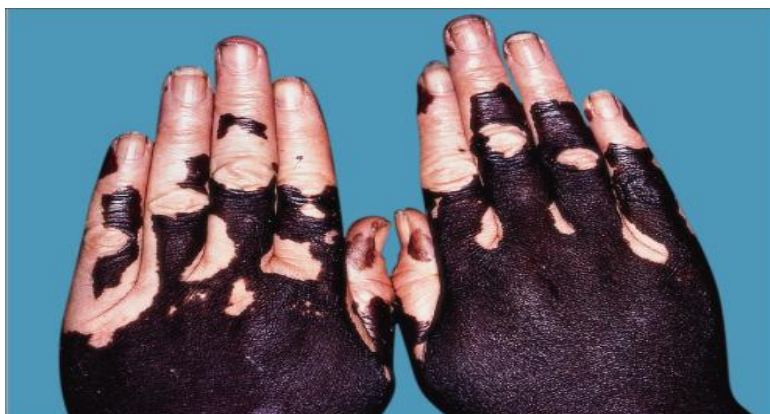**نکته بالینی:** در انسان فقدان کورتیزول مترشحه از قشر غده فوق کلیوی سبب تولید زیاد هورمون آدرنو کورتیکوتروپیک می شود (ACTH) و این هورمون باعث افزایش پیگمانتاسیون پوست میشود که برای نمونه در بیماری آدیسون (Addisons disease) که ناشی از اختلال عملکرد غده فوق کلیوی است دیده می شود.

**نکته بالینی:** فقدان ارثی فعالیت تیروزیناز یا فقدان توانایی سلولها در برداشت تیروزین ، سبب می شود که ملانوسیت ها بطور ارثی قادر به سنتز ملانین نباشند و در نتیجه زالی (Albinism) ایجاد میشود، بنابراین پوست در برابر پرتو خورشیدی محافظت نمی شود و این امر منجر به شیوع بیشتر سرطان (carcinoma) سلول قاعده ای و سنگفرشی می شود. شکل ۸.



شکل ۸. زالی یا آلبینیسم در یک شیرخوار

**نکته بالینی:** استحاله و محو کامل ملانوسیت ها سبب ایجاد یک اختلال پیگمانتاسیون بنام لک و پیس (vitiligo) میشود. شکل ۹.

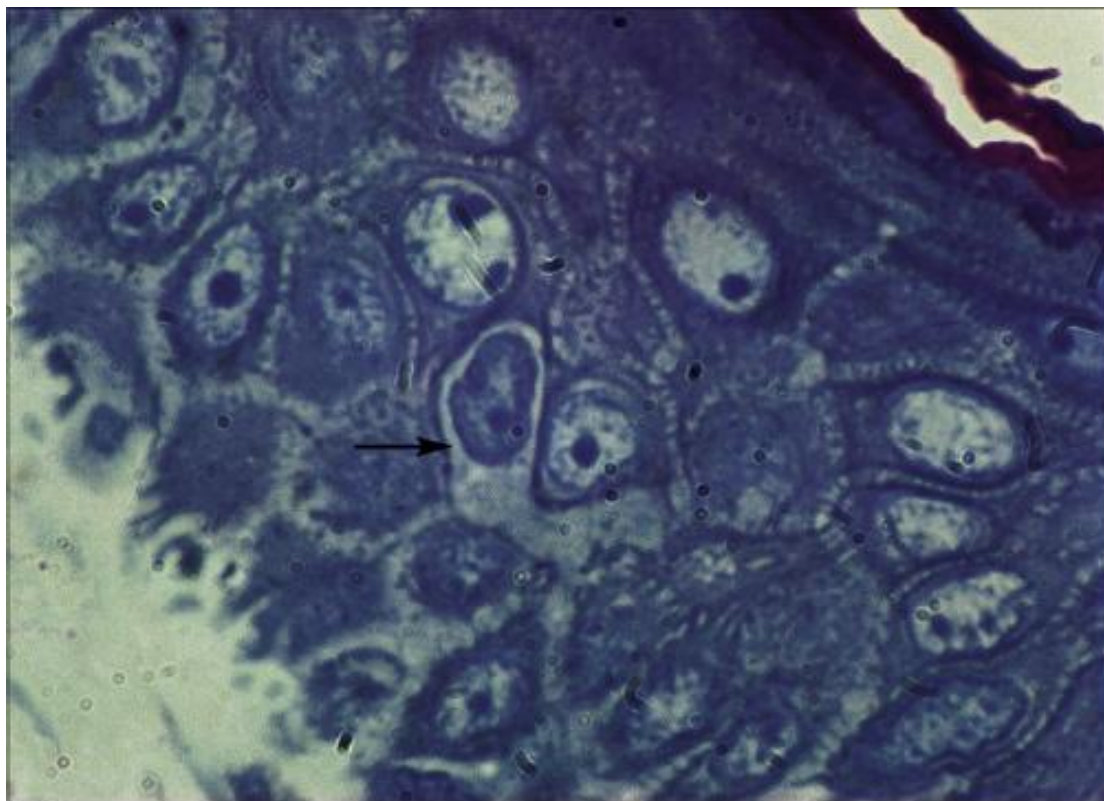


شکل ۹. یک فرد سیاه پوست دچار لک و پیس در انگشتان دست (vitiligo)

### سلولهای لانگرهانس (Langerhans Cells)

سلولهای ستاره ای شکل هستند که عمدتاً در طبقه خاردار اپی درم بالایی لایه بازال یافت می شود و ۲ تا ۸ درصد سلولهای اپی درم را شامل می شوند. این سلولها مشتق از مغز استخوان هستند و توسط خون به پوست منتقل می شوند. و قادر به اتصال به آنتی ژن و پردازش و ارائه آن به لنفوسیت T می باشند و بدین ترتیب در تحریک این سلولها شرکت می کنند در نتیجه نقش مهمی در واکنش های ایمنی پوست بر عهده دارند. شکل ۱۰.





شکل ۱۰. سلول لانگرهانس با سیتوپلاسم روشن و زائده وسعت یافته آن (به پیکان توجه شود) در بالای لایه بازال اپی‌درم.

### سلولهای مرکل (Merkel's cell)

این سلولها، تا حدی شبیه به سلولهای اپی‌تلیال اپی‌درم هستند اما گرانولهای متراکم کوچکی در سیتوپلاسم خود دارند که مواد موجود در گرانولها شناخته شده نیستند ولی احتمالاً عمل عصبی-ترشحی (Neurosecretory) را به عهده دارند. در قاعده سلول مرکل، انتهای عصبی آزاد که صفحه انتهایی بزرگی را ایجاد می‌کنند وجود دارند. این سلولها احتمالاً گیرنده‌های مکانیکی حسی هستند. اگرچه شواهدی دال بر شرکت این سلولها در فعالیتهای مرتبط با سیستم نور اندوکرین منتشر وجود دارد.

### فعالیت ایمونولوژیک در پوست

پوست به دلیل وسعت گسترده‌ای که دارد، تعداد زیادی لنفوسیت و سلول ارائه‌کننده آنتی‌ژن (سلول لانگرهانس) دارد و به دلیل موقعیت اش در تماس نزدیک با بسیاری از آنتی‌ژنها است به این دلایل اپی‌درم نقش مهمی در برخی انواع پاسخهای ایمنی دارد. بیشتر لنفوسیت‌هایی که در پوست یافت می‌شوند در درم لانه می‌گزینند و در بیماریهای پوستی به داخل اپی‌درم نفوذ می‌کنند.

### محل اتصال درم و اپیدرم (The dermal – epidermal junction):

این ناحیه یکی از بزرگترین اتصالات بافت مزانشیمی – اپیتلیایی در بدن می‌باشد و یک صفحه وسیعی بین درم و اپی‌درم است و همچنین بین درم و ضمام اپیدرم هم ادامه می‌یابد. بعلت وضعیت آناتومیک و ساختار بسیار پیچیده‌ای که دارد این ناحیه بخصوص جزء اصلی آن، مامبران قاعده‌ای (basement membrane) یک نقش کلیدی در تداخلات اپیتلیال – مزانشیمال شامل اتصال سلولهای اپیدرمال به درم، چسبندگی آنها به درم و مهاجرت و تمایز آنها دارد. همچنین نقش مهمی در عمل فیلتر کردن و باریری پوست (barrier and filter) ایفا می‌کند و همچنین در سیگنال‌هایی که مابین ماتریکس خارج سلولی درم (ECM) و سلولهای لایه بازال برقرار می‌شود شرکت می‌کند.

**: Basement Membrane Zone**

این ناحیه شامل غشای پلاسمائی (plasma membrane) سلولهای لایه بازال و ساختمانهای وابسته به آن یعنی همی دسموزومها می باشد. همی دسموزومها نقش بسیار مهمی در اتصال بین درم و اپی درم دارند. که در پوست، لته، کشت سلولهای اپیدرم و قرنیه یکسان عمل میکنند. بلافاصله زیر ممبران پلاسمائی سلولهای بازال لایه های زیر با میکروسکوپ الکترونی مشاهده میشود:

۱- **لامینای لوسیدا (Lamina Lucida):** یک منطقه ای است که در زیر میکروسکوپ الکترونی روشن است و در

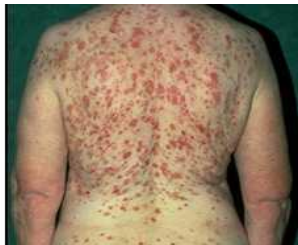بین غشای پلاسمائی سلولهای بازال و لامینای دنسا قرار دارد و پهنای آن از غشای پلاسمائی تا لامینای دنسا ۸ نانومتر می باشد. در میان لامینای لوسیدیا، **فیلامانهای لنگری (Anchoring filaments)** قرار گرفته اند و از بالا به غشای پلاسمائی سلولهای بازال و از طرف پائین به لامینای دنسا متصل می شوند و از وسط لامینای لوسیدیا می گذرند

۲- **لامینای دنسا (Lamina Densa):** یک ممبران واقعی است که ۳۵ تا ۴۵ نانومتر ضخامت دارد. کلاژن تیپ ۴ (IV) جزئی اصلی لامینای دنسا می باشد

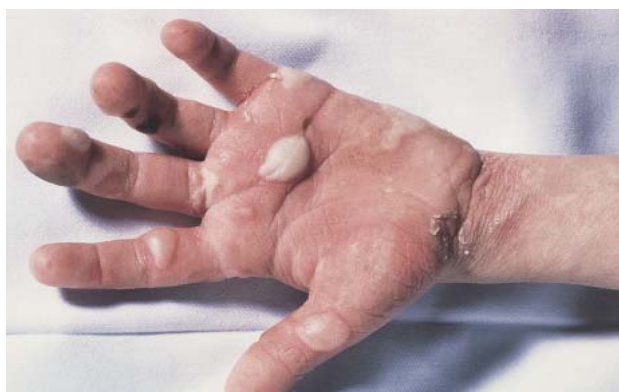۳- **لامینای فیبرو رتیکولار (Lamina Fibroreticular):** شامل **فیبریل های لنگری (Anchoring Fibrils)** است که ساختمانهای کوتاهی به شکل منحنی هستند که از قسمت وسط همدیگر را قطع کرده اند و در هرانتها شبیه بادبزنی هستند و جزء اصلی لایه فیبرو رتیکولار می باشد که از طرف بالا به لامینای دنسا و از قسمت پائین به داخل قسمت فوقانی درم فرو می روند و یا اینکه به صورت حلقه درم پایی را دور زده و دوباره به داخل لامینای دنسا نفوذ میکنند و به داخل اجزای آمورف که حاوی تیپ IV کلاژن که جزئی اصلی لامینای دنسا می باشد فرو می رود. فیبریل های لنگری حاوی کلاژن تیپ VII می باشند.

جزء دیگر لامینای فیبرو رتیکولار **میکروفیبریل های الاستیک** هستند که به سطح زیرین لامینای دنسا می چسبند. **اکسی تالن** عمده ترین میکروفیبریل الاستیک در این ناحیه می باشد که تشکیل یک شبکه نازکی را می دهد که عمود بر اتصال درم اپیدرمال می باشد. چسبیدن درم به اپیدرم عمدتاً توسط فیبریل های آنکورینگ می باشد و نقش اکسی تالن بسیار کم است به طوری که در زمان پیری وقتی که فیبر های اکسی تالن کاهش یافته و کاملاً از بین می روند نشان می دهد که این فیبر ها نقش بسیار کم اهمیتی در چسبندگی یا اتصال بین درم و اپیدرم دارند.

**نکته بالینی:** اختلالات محل اتصال درم و اپی درم می‌تواند منجر به یک اختلال تاول‌زا شود بنام پمفیگوئید بولوز یا تاولی (bullous pemphigoid). شکل ۱۱. نقص ژنتیکی در ساختن کلاژن تیپ VII و XVII در ناحیه اتصال درم و اپی درم باعث یک بیماری تاولی در نوزادان بنام اپیدرمولایزیس بولوزا می‌شود. (رجوع شود به درسنامه قسمت سنتز کلاژن) شکل ۱۲.



شکل ۱۱. پمفیگوئید تاولی در پشت تنه (تاولهای سفت)



شکل ۱۲. اپیدرمولایزیس بولوزا در شیرخوار، نقص ژنتیکی در ساختن کلاژن در محل اتصال درم و اپی درم

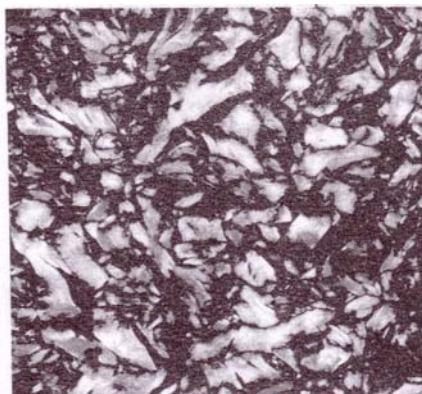
### درم:

درم یا میان پوست، بافت همبندی است (شکل ۲ و ۱۳) که اپی درم را حمایت کرده و آنرا به بافت زیر پوستی (هیپودرم) متصل می‌کند.

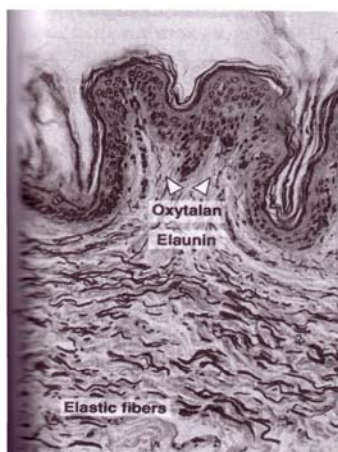
سطح درم بسیار نامنظم است و زوائد آن (پاپی های درم) در بین زوائد اپی درم، لبه‌ها یا میخهای اپی درم (Reteridge) فرو رفته اند (شکل ۲) این ساختمانها در مناطقی که پوست تحت فشار قرار دارد، بیشتر دیده میشوند. این ساختمانها محل اتصال درم و اپی درم را افزایش داده و آن را تقویت می‌کنند. در بین طبقه زایا و لایه پاپیلر درم همواره یک تیغه قاعده‌ای (basal lamina) دیده می‌شود.

درم مشتمل بر دو لایه است که حدود نسبتاً غیر مشخص دارند: لایه پاپیلر بیرونی و لایه رتیکولار عمقی. لایه پاپیلر (Papillary layer)، نازک بوده و حاوی بافت همبند شل است، فیبروبلاست و دیگر عناصر بافت همبند، مانند ماکروفاژها و ماست سلها، در آن یافت می‌شوند. لکوسیت‌های خارج شده از عروق نیز دیده می‌شوند. دلیل نامگذاری لایه پاپیلر این است که قسمت اعظم پاپی های درم در آن قرار دارند.

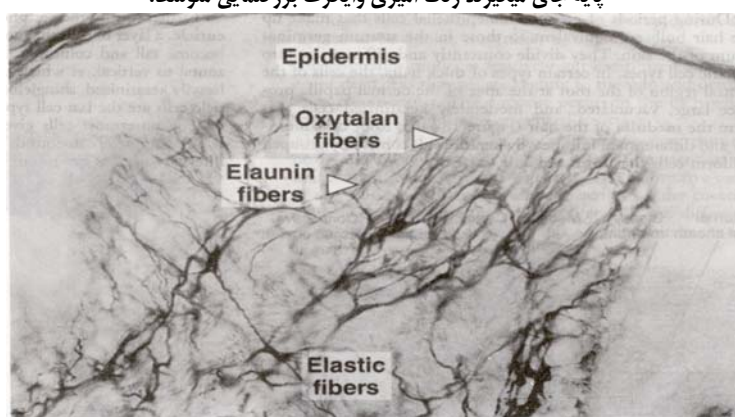
لایه رتیکولر (Reticular layer) ضخیم تر بوده و از بافت همبند متراکم نا منظمی (عمدتاً کلاژن نوع یک) تشکیل شده است و در نتیجه محتوی رشته‌های بیشتر و سلولهای کمتری از لایه پاپیلری درم است. شبکه‌ای از رشته‌های دستگاه الاستیک در درم وجود دارد. خاصیت ارتجاعی پوست، مرهون این شبکه الاستیک می‌باشد. علاوه بر رشته‌های کلاژن و الاستین در بین الیاف کلاژن ماده زمینه‌ای به نام گلاپکوزآمینوگلاپیکان یا اسید موکوپلی ساکارید وجود دارد.



شکل ۱۳- مقطع لایه رتیکولر درم، که از بافت همبند متراکم محتوی دستجات نامنظم رشته های ضخیم کلاژن نوع I تشکیل شده است. رنگ آمیزی پیکروسپیروس نور پلاریزه (PSP) بزرگنمایی متوسط



شکل ۱۴- عکس میکروسکوپ نوری از پوست نازک که برای رشته های دستگاه الاستیک رنگ آمیزی شده است دقت کنید که رشته ها همچنان که به اپی درم نزدیک می شوند قطرشان بتدریج کاهش می یابد رشته های ضخیم رشته های الاستیک هستند. رشته های با قطر متوسط رشته های الاونین هستند رشته های سطحی بسیار نازک اکسی تالان هستند که از میکروفیبریلهایی تشکیل شده اند که درون غشاء پایه جای میگیرند رنگ آمیزی وایگرت بزرگنمایی متوسط.



شکل ۱۵- مقطع ضخیم پوست که برای رشته های الاستیک رنگ آمیزی و جهت افزایش کنتراست با فیلتر زرد عکسبرداری شده است. این روش رویت پذیر بودن رشته های الاستیک، الاونین و اکسی تالان را افزایش میدهد رنگ آمیزی وایگرت، بزرگنمایی متوسط



### رشته کلاژن

دو نوع رشته اصلی در درم عبارتند از: رشته‌های کلاژن و رشته‌های ارتجاعی (elastin). ساختمان اصلی رشته‌های کلاژن را پروتئین کلاژن و ساختمان اصلی رشته‌های الاستیک را پروتئین الاستین می‌سازد این رشته‌ها به نسبت‌های مختلف در بافتهای همبند بدن پراکنده هستند و در یک ماده زمینه‌ای به نام گلیکوزآمینوگلیکان قرار دارند.

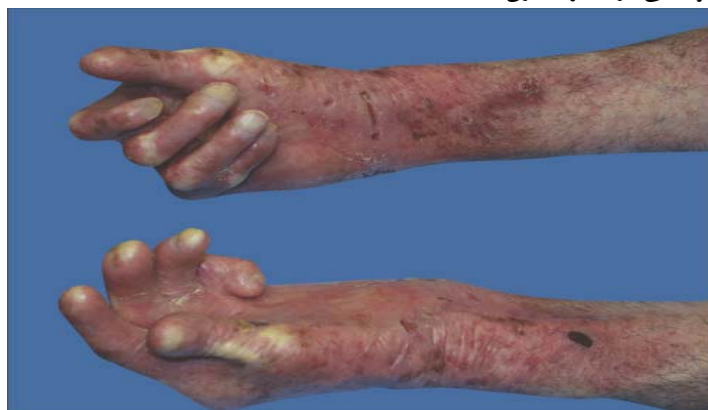در قسمت فوقانی درم در ناحیه درم پایلاری و اطراف واحدهای پیلوسباسه، (مو و غده سباسه) و غدد اکرین و آپوکرین فیبریل‌های کلاژن شبکه نازکی را تشکیل می‌دهند. همچنین در اطراف عروق درم نیز فیبرهای کلاژن ظریف هستند، این فیبرهای کلاژن از نوع تیپ III می‌باشند. بقیه درم که قسمت اعظم درم را تشکیل می‌دهد درم رتیکولار نامیده می‌شود و حاوی الیاف کلاژن ضخیم است که در جهات مختلف انتشار یافته است. از نظر بیوشیمیائی این قسمت از الیاف کلاژن از نوع تیپ I هستند. بنابراین قسمت اعظم درم را تیپ I کلاژن تشکیل می‌دهد.

فیبریل‌های رتیکولوم که فیبرهای بسیار ظریف و کوچکی هستند در زمان جنینی و در شرایط پاتولوژیک (بخاطر فعالیت شدید فیبروبلاست‌ها، که کلاژن جدید می‌سازند) وجود دارند. در شرایط عادی الیاف رتیکولوم فقط در ناحیه بالای درم مجاور ممبران بازال اپیدرم و در اطراف ضمام پوستی و عروق خونی و اطراف هر سلول چربی در ناحیه هیپودرم وجود دارد.

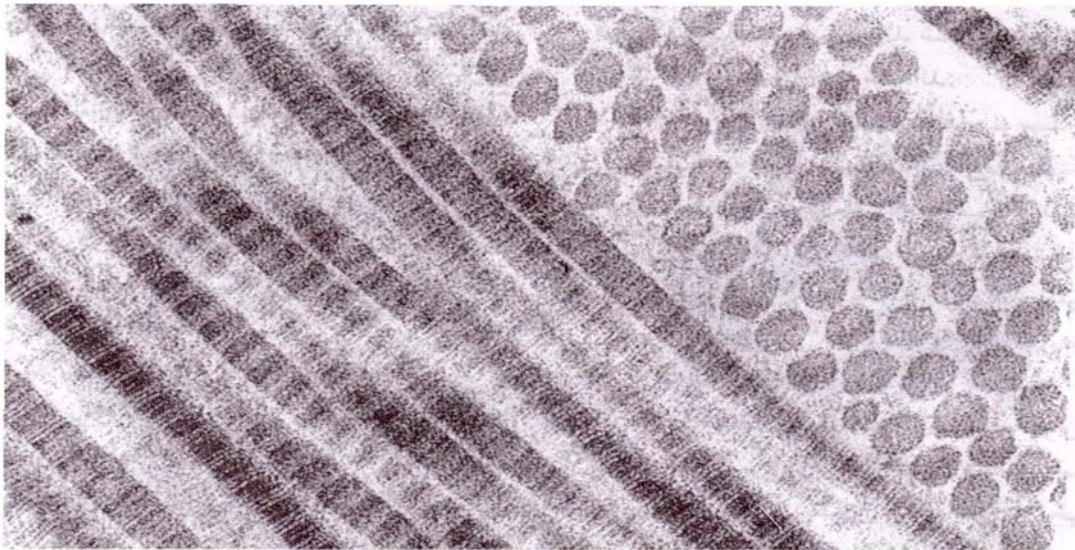
پس به طور کلی قسمت اعظم کلاژن درم را تیپ I در ناحیه درم رتیکولر و بمقدار کمتر تیپ III در درم پایلری و اطراف ضمام تشکیل می‌دهند. کلاژن تیپ IV در ساختمان لایه قاعده‌ای در محل اتصال اپیدرم به درم وجود دارد و کلاژن تیپ VII در فیبریل‌های لنگری (anchoring fibril) که باعث اتصال رشته‌های کلاژن درم به تیغه قاعده‌ای می‌گردد وجود دارد.

**نکته بالینی: مثال بالینی اپیدرمولیز بولوزا دیستروفیک**

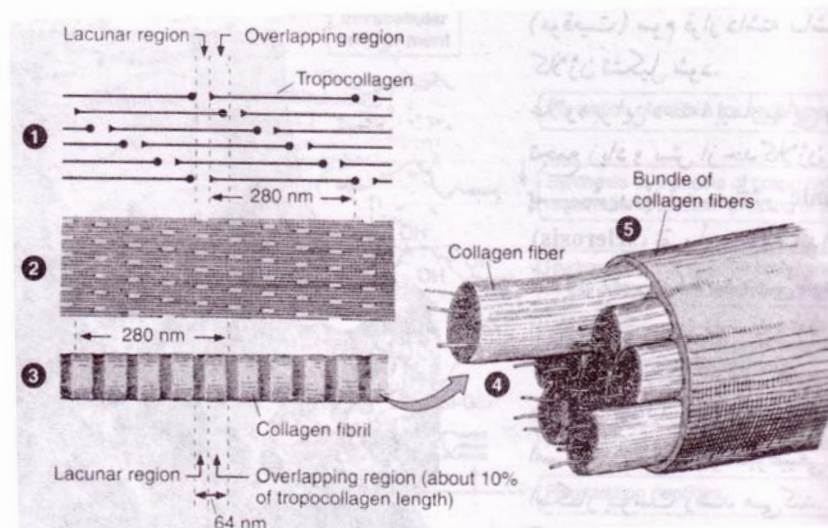
رجوع شود به درسنامه بیوشیمی در سنتز کلاژن



شکل ۱۶- اپیدرمولیز بولوزا دیستروفیک در اثر نقص کلاژن تیپ VII



شکل ۱۷- عکس میکروسکوپ الکترونی انتقالی فیبریل‌های کلاژن انسان در مقاطع طولی و عرضی هر فیبریل از نوارهای تیره و روشن یک در میان و منظم تشکیل شده است. این نوارها دارای خطوط عرضی هستند. ماده زمینه‌ای کاملاً فیبریل‌ها را احاطه می‌کند. بزرگنمایی ۹۰۰۰۰ برابر



شکل ۱۸- شکل شماتیک اجتماعی از مولکول‌های tropocollagen، فیبریل‌ها، الیاف و دستجات (bundles) کلاژن، یک آرایش پلکان مانند زیرواحدهای میله‌ای شکل تروپوکلاژن (هر یک به طول ۲۸۰ نانومتر) وجود دارد؛ این زیرواحدها به صورت روی هم قرار گرفته (overlapping) موجود می‌باشند. (۱) این آرایش، موجب ایجاد نواحی یک در میان حفره‌ای و روی هم قرار گرفته می‌شود (۲) که اینها هم به نوبه خود، خطوط عرضی مشخصه فیبریل‌های کلاژن را ایجاد می‌کنند و نوارهای تیره و روشنی با دوره تناوب ۶۴ نانومتر را که هنگام بررسی فیبریل با میکروسکوپ الکترونی مشاهده می‌شوند، به وجود می‌آورند (۳) فیبریل‌ها در کنار هم قرار می‌گیرند تا رشته‌ها را تشکیل دهند (۴) رشته‌ها را نیز در کنار هم قرار می‌گیرند تا دستجاتی را که به طور معمول رشته‌های کلاژن نامیده می‌شوند، تشکیل دهند (۵) کلاژن نوع III معمولاً دسته تشکیل نمی‌دهد.

### **فیبرهای الاستیک:**

این الیاف باعث حالت ارتجاعی پوست می‌شوند. در قسمت‌های پائین‌درم الیاف الاستین کلفت هستند و در موازات سطح پوست قرار گرفته‌اند. و هنگامی که به اپیدرم نزدیک می‌شوند نازک‌تر می‌گردند. در درم پایپلاری شبکه فیبرهای نازک الونین را تشکیل می‌دهند که در موازات محل اتصال درم و اپی‌درم قرار می‌گیرند. از این شبکه الیاف نازکی به نام اکسی‌تالن از درم پایپلاری به طرف بالا رفته و عمود بر محل اتصال درم و اپی‌درم قرار می‌گیرد و به منطقه مامبران بازل ختم می‌گردد. الیاف اکسی‌تالن در سنین پیری کاهش یافته و سرانجام ناپدید می‌شوند. پیری پوست به علت از بین رفتن این الیاف می‌باشد.

### **ماده زمینه ای :**

ماده زمینه ای لابلاهی فضاهای بین الیاف کلاژن و باندل‌های کلاژن را پر می‌کند و حاوی گلیکوز آمینوگلیکان یا اسید موکو پلی ساکاریدها می‌باشد، که ماکرومولکول‌هایی هستند متشکل از ترکیب پلی ساکاریدها و پروتئین‌ها و قادرند مقادیر زیادی آب را در خود نگه دارند.

### **سلولهای درم:**

در داخل درم سلولهای فیبروبلاست، سلولهای ماست سل، هیستوسیت‌ها (منوسیت‌ها/ ماکروفازها)، لنفوسیتها و گلبولهای سفید دیگر وجود دارند.

### **عروق و گیرنده های حسی پوست**

بافت همبند پوست محتوی یک شبکه غنی از عروق خونی و لنفاوی است. شریانی که پوست را تغذیه می‌کنند دو شبکه تشکیل می‌دهند. یکی در بین لایه های رتیکولار و پایپلار و دیگری در بین درم و بافت زیر پوستی قرار دارند. آناستوموزهای شریانی وریدی در پوست زیاد دیده می‌شوند و در تنظیم دمای بدن نقش دارند. بخصوص این آناستوموزها در نواحی نوک انگشتان دست و پا همراه با کلافه های glomus وجود دارند که در تنظیم درجه حرارت پوست انتهایی انگشتان دست و پا، بستر ناخن، پوست گوش ها و قسمت مرکزی صورت، نقش مهمی را در سرما بازی می‌کنند. این شانت شریانی وریدی بدون واسطه کاپیلرها می‌باشند.

در درم عروق خونی فراوانی وجود دارد ولی هیچ رگی از ناحیه محل اتصال درم و اپی‌درم عبور نمی‌کند.

### **سیستم لنفاتیک پوست**

این سیستم انتقال مواد مایع و مواد خاصی را بعهده دارد، مثل پروتئینهای مترشحه از عروق به داخل اجزاء خارج عروقی درم. فضاهای لنفاتیک بهم مرتبط شده و سرانجام این سیستم را تشکیل می‌دهد و نهایتاً به داخل عقده های لنفاوی می‌ریزند. این فضاهای لنفاتیک از یک لایه سلولهای آندوتلیال تشکیل شده اند.

### **اعصاب پوست**

پوست بوسیله اعصاب حسی و اتونوم عصب دهی می‌شود. اعصاب حسی میلین دارند ولی اعصاب اتونوم میلین ندارند. یک میلیون فیبر عصبی آوران به پوست وارد می‌شوند. بیشتر این اعصاب در پوست صورت و اندامها خاتمه می‌یابند و تعداد کمتری به پوست ناحیه پشت می‌روند. اعصاب پوستی حاوی آکسون‌هایی هستند که جسم سلولی آنها در گانگلیون خلفی قرار دارد. تنه عصبی اصلی وارد بافت زیر جلدی شده و سپس هر کدام به باندل‌های کوچکتری تقسیم می‌شوند. آکسون‌های فیبرهای میلینه بصورت بادبزنی در یک سطح افقی قرار می‌گیرند تا تشکیل شبکه ای را بدهند که از آن فیبرهایی بطرف بالا می‌روند و عروق خونی را همراهی می‌کنند تا تشکیل یک شبکه توری مانند را در درم سطحی بدهند. بیشتر این اعصاب در داخل درم پایان می‌یابند بعضی از آنها به داخل مامبران بازال نفوذ می‌کنند اما به داخل اپیدرم نمی‌روند. شدت عصب‌گیری پوستی در نواحی مختلف فرق می‌کند. (شکل ۱۲).

انتهای عصبی حسی در پوست چند نوع هستند:

بعضی از آنها آزادند ، بعضی از آنها به فولیکول‌های مو ختم می شوند و بعضی از آنها کورپوسکولار هستند. در نوع کورپوسکولار نیز دو نوع هستند ، یک نوع با رسیپتورهای کپسول دار که در درم بیشتر از این نوع وجود دارد و یک نوع بدون کپسول مثل نقاط لمس مرکل (merkle touch spot) که در اپیدرم یافت می شود. فقط در پوست بدون مو (glabrous) بعضی از انتهای عصبی، کپسول دار هستند.

۱- نوع کپسول دار :

بزرگترین گیرنده های کپسول دار کورپوسکول پاسینی است که یک ساختمان بیضی دارد و در مقطع عرضی شبیه پیاز است. کورپوسکول پاسینی (The pacinian corpuscle) شامل یک اکسون است که غلاف میلین را از دست داده و بوسیله سلولهای صاف دارای سیتوپلاسم رقیق احاطه شده اند. گیرنده های رافینی و پاسینی در بافت زیر پوستی و درم واقع شده اند. کورپوسکول رافینی در انگشتان دست انسان قرار دارد و از یک شاخه میلین دار چند شاخه منشعب شده و بوسیله یک کپسول احاطه می گردد و انتهای هر کدام از این شاخه ها پهن می شود (expanded tip) و هر کدام از این شاخه ها به یک فیبر کلاژن وصل می شوند.

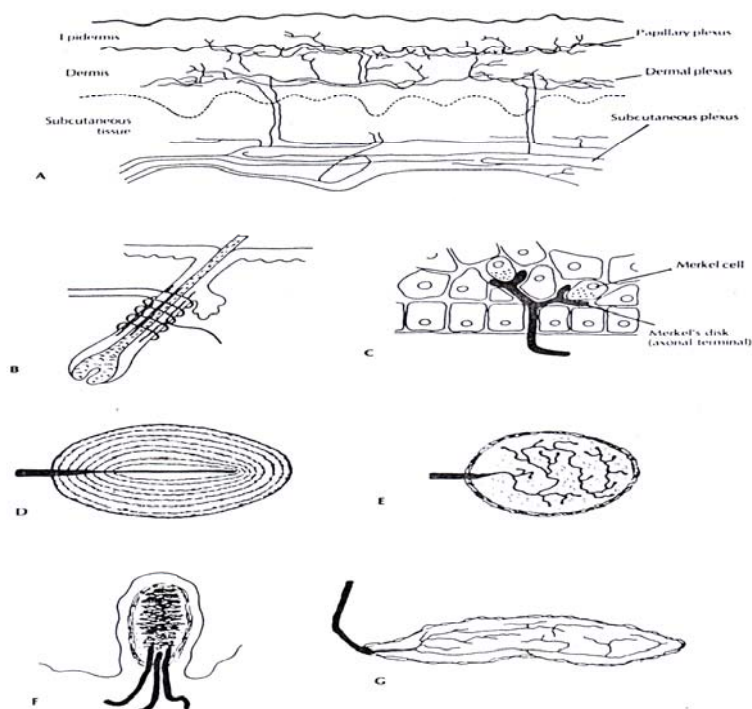
رسیپتور گلژی مازونی در انگشتان دست انسان در ناحیه چربی زیر جلدی وجود دارد و لایه لایه است. در لایه سطحی درم گیرنده کپسول دار دیگری به نام کراوز وجود دارد. (Krause end bulb) . کورپوسکول کپسول دار دیگری بنام (Meissners tactile corpuscle) وجود دارد. کورپوسکول لمس مایسنر به تعداد زیاد در ستیغهای پاپی درم پوست بدون موی پرماتها هستند و بیشتر در ناحیه انگشتان دیده می شوند. به هر کورپوسکول مایسنر سه یا چهار اکسون میلین دار وارد می شود که در شاخه های انتهایی آنها سلولهای شوان فراوانی وجود دارند و بوسیله یک کپسول احاطه می شوند.

#### Free Nerve Ending

۲- پایانه عصبی آزاد (free): که از فیبرهای عصبی غیر میلین دار می باشند و در درم سطحی و اپی درم روی آن قرار دارند. پایانه های عصبی آزاد نسبت به لمس - فشار (فشار عبارت از لمس مداوم و طولانی مدت است) ، دریافت حسی (احساس لمس)، دماهای بالا و پایین، درد، خارش و سایر احساسات حساس هستند. بعضی از آنها تا سلولهای لایه بازال اپی درم کشیده شده اند. آنها شاخه های انتهایی گروه رشته های C و رشته های انتهایی غیر میلینه گروه A هستند و همه انواع حس پوستی را دریافت می کنند. بعضی از فیبرهای آنها بخصوص تا اطراف عروق سطحی کشیده می شوند و در نزدیک ماست سل ها ختم می شوند که با تحریک آنها باعث باز شدن و تخلیه ماست سل ها می شود.

۳- انتهای عصبی اطراف مویی (peritrichial nerve ending) فولیکولهای مو پایانه های عصبی مختلفی دارند فیلامانهای عصبی ظریف به موازات مو حرکت کرده و دور تا دور آنها احاطه می کنند و تشکیل یک نردبان در اطراف مو می دهند.

۴- انتهای مرکل در لایه زایای اپی درم هستند شاخه های اکسونی بصورت یک اتساع پهن تمام می شوند و حاوی میتوکندری و اجسام کوچکی که موج الکترونی براحتی از آنها می گذرد (electron-lucent) هستند. هر انتهای اکسونی با یک سلول مرکل ارتباط نزدیکی دارد. این سلول با سایر سلولهای اپی درم تفاوت دارد و یک هسته دنداندار و دانه های سیتوپلاسمی متراکم از نظر عبور الکترون (electron - dense) دارد. سلولهای مرکل، عمدتاً در نواحی پوست پر مو در لایه بازال پوست و در اطراف bulge و غلاف خارجی فولیکولهای مو و در پوست بدون مو در سطح کف دستی انگشتان دست و لبها و در مخاط حفره دهان وجود دارد . عصب دهی حرکتی پوست اتونومیک است و یک جزء کولینرژیک و یک جزء آدرنرژیک دارد که جزء کولینرژیک آن به غدد عرق اکراین عصب دهی می کند و جزء آدرنرژیک آن به غدد عرق اکراین و آپوکراین ، ماهیچه صاف، آرتریول ، عضله راست کننده مو عصب می دهد پس غدد عرق اکراین هم از کولینرژیک و هم از آدرنرژیک عصب می گیرد . غدد سباسه هیچ عصب اتونومی ندارند و عمل آن وابسته به غدد آندوکراین است .



شکل ۱۹- انواع انتهاهای عصبی در پوست

### مو (Hair)

موها (شکل ۲۰) ساختمانهای شاخی طولیلی هستند که از فرو رفتگی های اپی تلیوم اپی درمی به داخل درم منشاء گرفته اند. رنگ، اندازه و ترتیب قرارگیری آنها بسته به نژاد، سن، جنس و منطقه بدن تغییر می کند. مو در همه جای بدن بجز کف دست، کف پا، تاج آلت تناسلی مرد (glans penis)، کلیتوریس و لب های کوچک دستگاه تناسلی زن (Labia minor) ،ورملیون لبها، پرپوس، بستر ناخن، وجود دارد. در پیشانی و گونه ها حدود ۸۰۰ مو در هر سانتیمتر مربع موجود است، در حالیکه تعداد مو در پوست سر، بین ۲۵۰ تا ۳۵۰ در هر سانتی متر مربع گزارش شده است. کمترین دانسیته مو در رانها و ساق پا، ۵۰ عدد در سانتی متر مربع و در سینه و پشت، ۱۰۰-۵۰ عدد در سانتی متر مربع می باشد. شکل ۲۰.

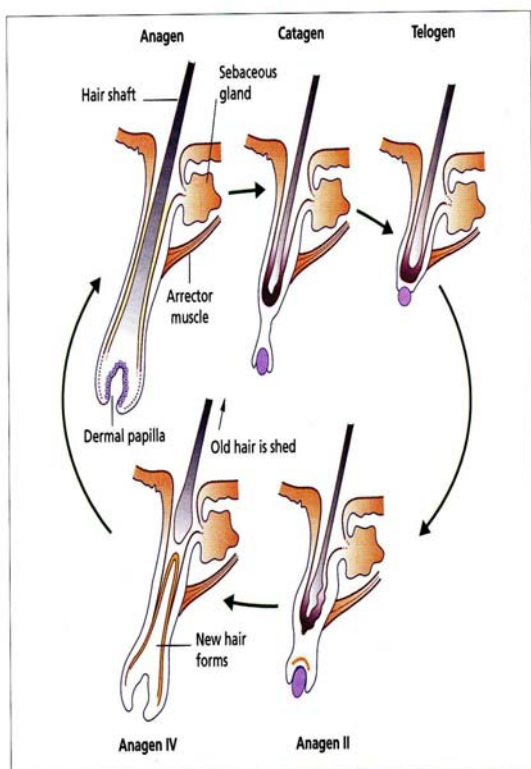
	Fetal skin					
	24 weeks		Full term		Adult	
	Mean	±	Mean	±	Mean	±
Cheek					830	40
Forehead	1060		1060	110	765	20
Scalp					350	50
Forearm					95	15
Thigh	1010	250	480	40	55	5
Lower leg					45	10
Abdomen					70	15
Chest					75	25

شکل ۲۰



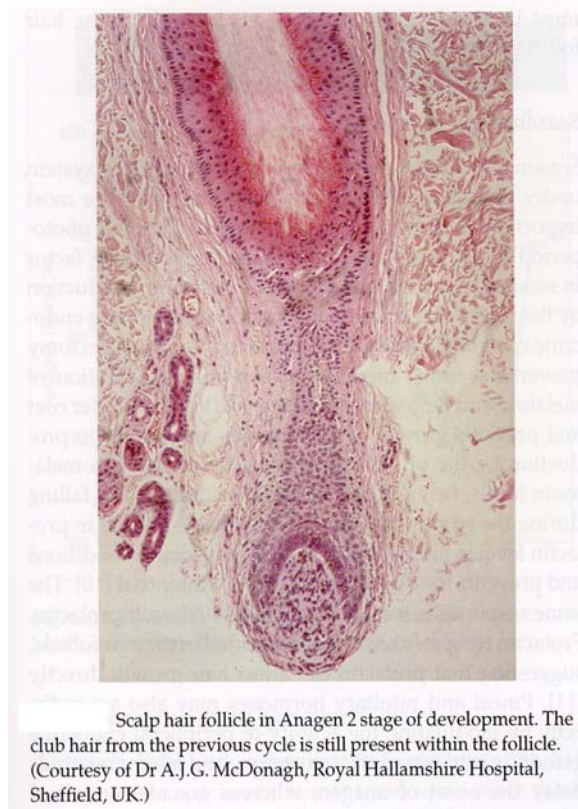
مو بطور مداوم رشد نمی‌کند بلکه دوره‌های رشد دارد که بدنبال آنها، دوره‌ای از استراحت قرار دارد. شکل ۲۱. این رشد، بطور همزمان در همه مناطق بدن و یا حتی در یک منطقه بخصوص اتفاق نمی‌افتد، بلکه نسبتاً بصورت تکه‌ای (موزاییک) صورت می‌گیرد. یعنی هر چند تار مو در یک فاز رشد هستند و بنابراین سنین متفاوتی دارند.

مدت دوره‌های رشد و استراحت نیز در مناطق مختلف بدن متفاوت است. بنابراین در سر دوره رشد (آنآژن (anagen)) ممکن است سالها طول بکشد (بطور متوسط ۳سال)، در حالی‌که مدت دوره استراحت و ریزش مو، (کاتاژن و تلوژن) برای دوره کاتاژن ۳ هفته، تلوژن ۳ ماه می‌باشد. ۸۴ درصد موهای سر در فاز آنآژن و ۲ درصد در فاز کاتاژن (توقف رشد و استراحت) و ۱۴ درصد در فاز تلوژن هستند (فاز ریزش). رشد مو در مناطقی همچون پوست سر، پوبیس، ریش، زیر بغل، بعد از بلوغ تحت تاثیر هورمونهای جنسی ولی قبل از آن تحت تاثیر هورمونهای تیروئید و آدرنال می‌باشد.



The hair cycle. (From Disorders of Hair Growth, McGraw-Hill.)

B



Scalp hair follicle in Anagen 2 stage of development. The club hair from the previous cycle is still present within the follicle. (Courtesy of Dr A.J.G. McDonagh, Royal Hallamshire Hospital, Sheffield, UK.)

A

### شکل ۲۱ - A - فولیکول مو در فاز آنآژن B - سیکل رشد مو

فولیکول مو شامل سه قسمت است:

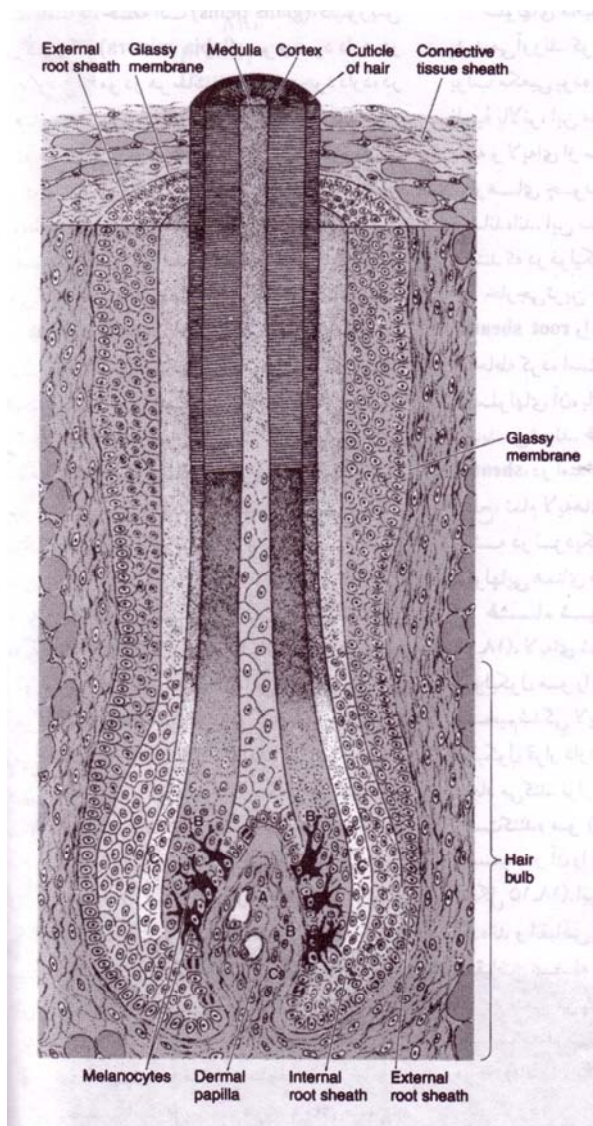
۱. قسمت تحتانی: ازقاعده فولیکول مو تا محل اتصال ماهیچه راست کننده
  ۲. قسمت میانی (ایسموس): از محل اتصال ماهیچه راست کننده تا محل ورود مجرای غده سباسه
  ۳. قسمت فوقانی یا (Infundibulum): از محل ورود مجرای سباسه تا سوراخ خروجی مو
- قسمت تحتانی فولیکول مو شامل پنج قسمت مهم است: پاپیلای مو، ماتریکس مو، مو، (که از داخل به خارج شامل: مدولا، کورتکس، کوتیکول)، غلاف خارجی، غلاف داخلی.
- هر مو، از یک فرورفتگی اپی درمی به داخل درم بر می‌خیزد که در طول دوره رشد خویش، دارای اتساعی انتهایی بنام پیاز مویا (hair bulb) می‌باشد. در قاعده پیاز مو، یک پایی درمی (dermal papilla) مشاهده می‌شود. درون پایی درمی، شبکه‌ای مویرگی وجود دارد که برای نگهداری فولیکول مو، دارای اهمیت حیاتی است. فقدان جریان خون و یا مرگ پایی درمی، سبب مرگ فولیکول مو می‌شود. سلولهای اپی تلیال که روی این پایی را پوشانده اند، پیاز مو یا (hair bulb) را

تشکیل داده و شامل سلولهای ماتریکس مو و ملانوسیتها هستند، سلولهای ما تریکس مو همتای سلولهای بازال اپیدرم می باشند و در طی دوره های رشد دائماً تقسیم شده و به انواع سلولهای ویژه تمایز می یابند.

سلولهای ماتریکس وقتی به طرف بالا حرکت می کنند قسمتهای مختلف مو را می سازند که از داخل به خارج شامل مدولا (مغزمو)، کورتکس، کوتیکول، غلاف داخلی و غلاف خارجی می باشند. غلاف خارجی از پیاز مو منشأ می گیرد و تا مجرای غدد سیاه امتداد می یابد و از مجرای غدد سیاه تا سوراخ خروجی مو به اپیدرم سطحی تغییر میابد. این ناحیه **Infundibulum** نامیده میشود. موئی که از سوراخ مو بیرون می آید شامل مدولا - کورتکس و کوتیکول می باشد. غلاف داخلی در داخل کانال مو در محل اتصال عضله راست کننده مو پایان می یابد و از این به بعد غلاف خارجی مو در ناحیه ایسموس بوسیله غلاف داخلی همراهی نمی شود و غلاف خارجی مو فقط در این ناحیه کراتینه می شود. کراتین غلاف خارجی مو از نوع تریکیمال و بدون تشکیل گرانول کراتو هیالین است. همچنین این نوع کراتین در ساکی که انتهای مو ی تلوژن را احاطه کرده و در کیست تریکیمال و تومور تریکیمال نیز وجود دارد. کراتین غلاف داخلی کراتین نرم ولی دارای گرانول تریکوهیالین است و رنگ ائوزینوفیلیک به خود می گیرد. در ناحیه **Infundibulum** کراتین مثل اپیدرم دارای گرانول کراتو هیالین است. کراتین مدولا - کورتکس و کوتیکول از نوع سخت بامیزان سولفورز یاد است. محلی که عضله راست کننده مو به فولیکول متصل میشود، ناحیه **Bulge** نامیده میشود. و شامل چندین برجستگی دکمه مانند است که دارای سلولهای کراتینوسیت آندیفرانسیه است که دارای توانایی سلولهای بنیادی می باشد.

درمی که در اطراف فولیکول قرار دارد، متراکمتر بوده و غلافی از بافت همبند ایجاد می کند. نوارهایی از سلول عضله صاف یا عضلات راست کننده مو (**arrector pili**)، به غلاف همبند مو در ناحیه **Bulge** می چسبند و آن را به لایه پایپلار درم متصل می کنند (شکل ۲۳). این نوارهای عضلانی، در جهت مایل چیده شده اند و انقباض آنها سبب شدن ساقه مو

می شود. انقباض عضله راست کننده مو، همچنین سبب ایجاد فرورفتگی در پوست (در محلی که عضلات به درم چسبیده اند)، میشود؛ این انقباض حالت «سیخ شدگی موها» (**gooseflesh**) را ایجاد می کند.



شکل ۲۲: فولیکول مو. این فولیکول دارای یک انتهای پیازی و حاوی یک پایی درمی می باشد. پایی شامل مویرگهایی می باشد و بوسیله سلولهایی که ریشه مو را تشکیل می دهند و درون تنه مو گسترش می یابند، احاطه شده است. سلولهای مرکزی (A) تشکیل سلولهای بزرگ و واکنش‌دار می دهند که در حد متوسط شاخی شده اند و بخش مرکزی (medulla) مو را تشکیل می دهند. سلولهای انتهایی که قشر مو را تشکیل می دهند در قسمت جانبی قرار می گیرند (B). سلولهایی که کوتیکول مو را می سازند، از لایه بعدی منشاء می گیرند (C). سلولهای پوششی محیطی، بصورت غلافهای خارجی و داخلی ریشه رشد می یابند. غلاف خارجی ریشه با اپیدرم در یک امتداد قرار می گیرد، در حالیکه سلولهای غلاف داخلی ریشه در سطح منافذ مجاری غدد سباسه (که در این تصویر نشان داده نشده اند) ناپدید می شوند.

ملانوسیتها در لایه لای سلولهای ماتریکس قرار گرفته اند و ملانین را می سازند و از طریق زوائد خود به سلولهای کراتینه‌ز ساقه مو یعنی به ناحیه مرکزی (مدولا) و قشری (کورتیکال) می فرستند و باعث رنگ دانه دار شدن مو می گردند (توسط مکانیسمی شبیه آنچه در اپی درم توصیف شد) (شکل ۲۲).

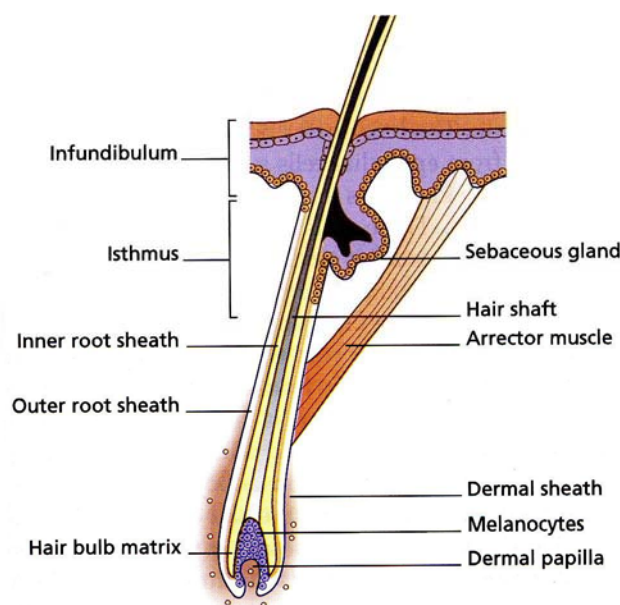
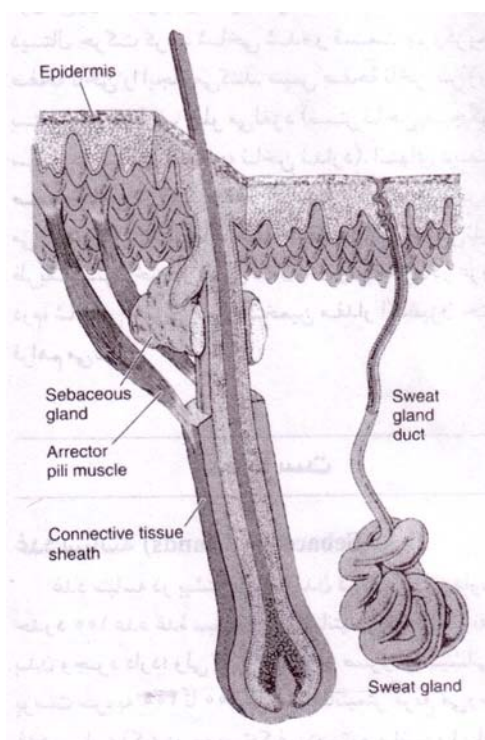


Diagram of an anagen hair follicle.

شکل ۲۳- مجاورت و ارتباط بین پوست، فولیکول مو، عضله راست کننده مو و غدد عرق و چربی، عضله راست کننده مو از غلاف بافت همبند فولیکول مو منشاء می گیرد و به لایه پاییلر درم متصل می شود که در اینجا تمام هم می شود.

### ناخنها (Nails)

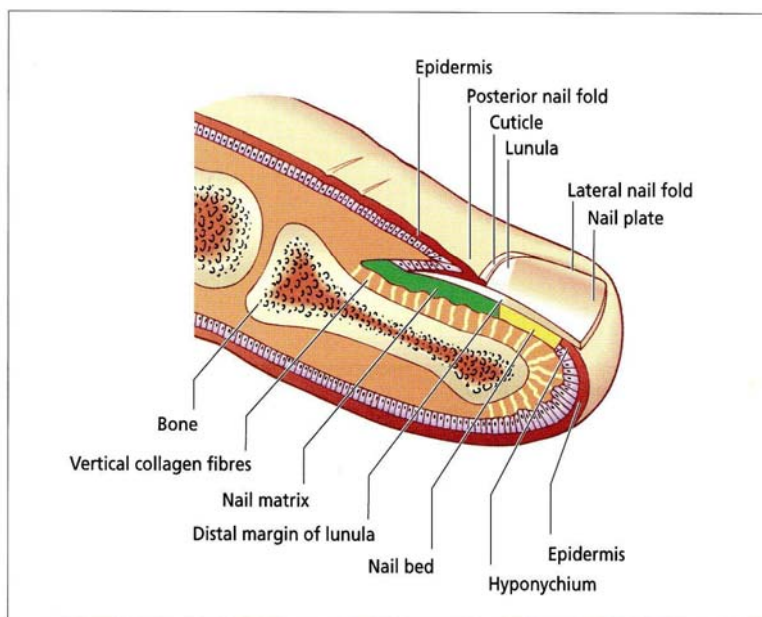
ناخنها، صفحاتی از سلولهای اپی تلیال شاخی در سطح خلفی (پشتی) هر بند انتهایی انگشت می باشند. قسمت پروگزیمال ناخن که در شیار ناخن پنهان است، ماتریکس ناخن (nail root) می باشد و پوست چین پروکسیمال ناخن که ریشه ناخن را پوشانده است شامل دو سطح اپی تلیال می باشد که، ۱- قسمت خلفی یا dorsal و ۲- سطح شکمی یا ventral. در محل تلاقی این دو قسمت، کوتیکول ناخن (eponychium) وجود دارد که از بافت شاخی نیمه سخت تشکیل شده است و روی ناخن را می پوشاند و از ورود میکروب ها و قارچ ها و مواد محرک (irritant) به ماتریکس ناخن (ریشه ناخن) جلوگیری و از ماتریکس ناخن محافظت می نماید. سطح اپی تلیال شکمی چین پروکسیمال ناخن قسمت خلفی ریشه ناخن یا ماتریکس ناخن را تشکیل می دهد. ماتریکس ناخن یا قسمت سازنده ناخن شامل ۳ قسمت است: قسمت خلفی، قسمت وسطی و قسمت شکمی یا بستر ناخن. ۱- قسمت خلفی ریشه ناخن که همان سطح اپی تلیال شکمی چین پروکسیمال ناخن است و ۲- قسمت وسطی،



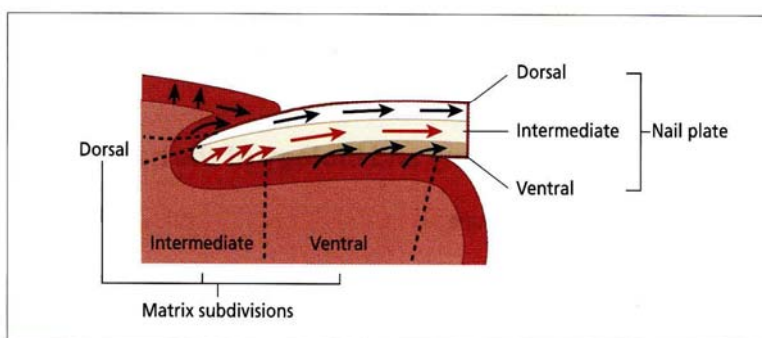
ماتریکس زاینده یا (germinal) است که قسمت دیستال آن لانولا یا ماهک ناخن نام دارد که سفید است و در زیر صفحه ناخن مشاهده می‌شود (بخصوص ناخنهای بزرگ شصت دست و پا) و بیشترین سهم را در ساختن صفحه ناخن بعهده دارد. ۳- بستر ناخن، که تقریباً ۲۰٪ رشد ناخن را بعهده دارد و قسمت شکمی ریشه ناخن یا ماتریکس را تشکیل می‌دهد. در بستر ناخن تنها طبقه‌های قاعده‌ای (زایا) و خاردار وجود دارد و در زیر آن بافت همبندی بلافاصله روی پریوست استخوان بند انتهائی انگشتان قرار می‌گیرد. (شکل ۲۴).

صفحه ناخن (nail plate) که همتای طبقه شاخی پوست است و از کراتین سخت ساخته شده و روی اپیدرمی بنام بستر ناخن (nail bed) قرار گرفته است. صفحه ناخن، از ماتریکس ناخن (nail matrix) مشتق می‌شود. انتهای پروگزیمال ماتریکس، در زیر چین پروکسیمال ناخن قرار دارد. سلولهای ماتریکس تقسیم شده، به قسمت دیستال حرکت کرده، شاخی شده و قسمت پروگزیمال صفحه ناخن را ایجاد می‌کنند. سپس صفحه ناخن از روی بستر ناخن گذشته و ناخن رشد می‌کند و سرانجام یا شکسته یا سائیده یا بریده می‌شود. صفحه ناخن از کراتین سخت تشکیل شده و حاوی اسیدهای آمینه سولفوردار به مقادیر زیاد و کلسیم و مقادیر کمی روی، آهن و مس می‌باشد. شاخی شدن ناخن با شاخی شدن سایر قسمت‌های پوست فرق می‌کند. کراتینیزاسیون ناخن مثل مو از نوع سخت است. در این نوع کراتینیزاسیون (hard keratin) پروتئینهای تشکیل دهنده کراتین بیشتر از جنس cystein – rich و کمتر glycine tyrosine-rich می‌باشند و پروتئینهای cystein rich – حاوی مقادیر زیادی گوگرد می‌باشند که باعث سخت شدن کراتین می‌گردد و در ناخن پروتئینهای گوگرد دار در مقایسه با کراتین مو بیشتر هستند. کوتیکول ناخن نیمه سخت است. کراتینیزاسیون نرم (soft) در پوست تمام قسمت‌های بدن به جزء ناخن و مو وجود دارد. حالت تقریباً شفاف صفحه ناخن و اپی تلوم ظریف بستر ناخن، از طریق نشان دادن رنگ خون در عروق درم، شاخص خوبی برای تشخیص مقدار اکسیژن خون فراهم می‌کنند.

(hyponychium) بلافاصله بعد از بستر ناخن قرار دارد و در محل چین دیستال ناخن قرار گرفته است و به اپی درم پوست انگشتان ملحق می‌شود. شکل ۲۴.



Longitudinal section of a digit showing the dorsal nail apparatus.



Direction of differentiation and cell movement within the nail apparatus.

شکل ۲۴- ناخن و اجزای آن

## غدد پوست

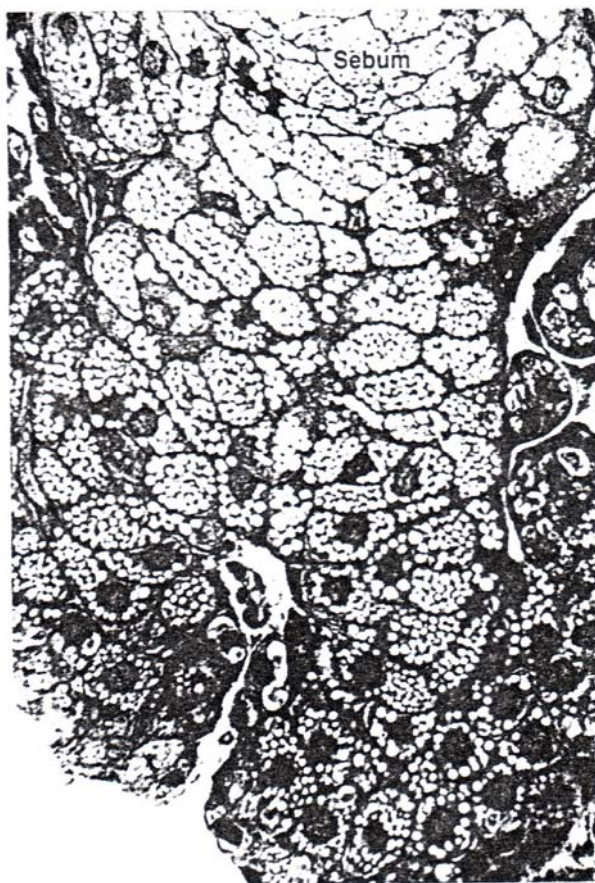### غدد سباسبه (Sebaceous Glands)

غدد سباسبه در بیشتر سطح بدن در درم جای دارند. حدود ۱۰۰ عدد غدد سباسبه در هر سانتیمتر مربع در اکثر نقاط بدن وجود دارد؛ ولی این تعداد در صورت، پیشانی و پوست سر، به ۴۰۰ تا ۹۰۰ عدد در سانتیمتر مربع می‌رسد. غدد سباسبه (که در پوست کف دست و پا یافت نمی‌شوند)، غددی آسینار هستند که معمولاً در آنها، چندین منفذ آسینی، به یک مجرای کوچک باز می‌شوند. این مجرا، معمولاً در قسمت فوقانی فولیکول مو خاتمه می‌یابد (شکل ۲۳)... آسینی‌ها مشتمل بر لایه ای پایه از سلولهای اپی تلیال مسطح تمایز نیافته هستند که روی لایه قاعده ای قرار گرفته است. این سلولها تکثیر و تمایز یافته و آسینی‌ها را با سلولهای گردی که میزان فزاینده ای قطرات چربی در سیتوپلاسم خویش دارند، پر می‌کنند (شکل ۲۵). هسته این سلولها بتدریج تحلیل رفته و همزمان پر از قطرات چربی شده و می‌ترکد. محصول این روند، سبوم (sebum) یا ترشح غدد سباسبه می‌باشد که کم به سطح پوست می‌آید.

علاوه بر این غدد سباسبه آزاد که هیچ ارتباطی با ساختمان مو ندارد و مستقیماً به پوست باز می‌شوند، در بعضی نواحی مثل لبهای کوچک آلت تناسلی زن، در قسمت داخلی پره پوس آلت تناسلی مردان، نوک و آرئول پستان (Nipple; Areola) در مرد و زن وجود دارد که در تمام سطح نوک پستان و در توبر کول‌های مونتهگومری آرئول پستان این غدد هر کدام حاوی چندین لبول

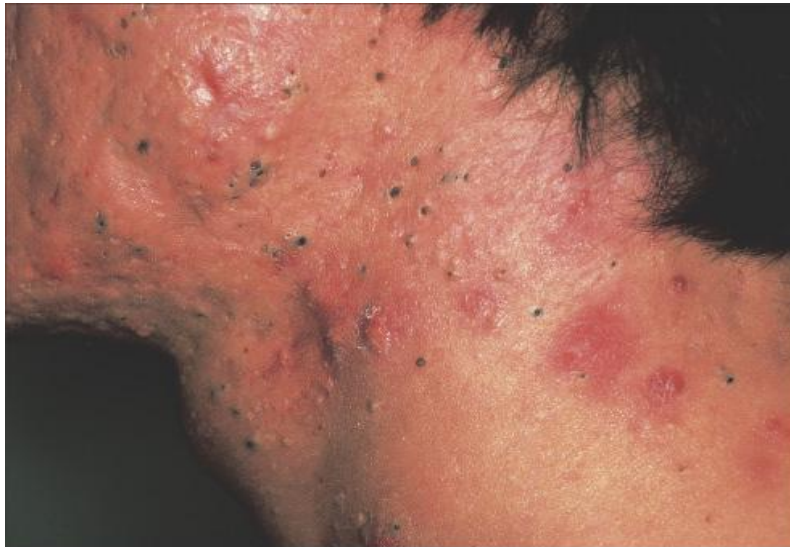سباسه می باشد که در ارتباط با مجاری شیری هستند. غددسباسه آ زاددر تاج آلت تناسلی مرد (Glans of Penis) به طور خیلی نادر ممکن است مشاهده شود. غدد می بومیان در پلکها ، غدد سباسه تغییر شکل یافته هستند. روی حاشیه ورمیلیون لبها و مخاط بوکال ( سطح داخل دهانی گونه ها) غددسباسه آ زاد نا شایع نیستند ونقاط فوردایس نامیده میشوند) ( Fordyce's

غده سباسه مثالی از یک غدد هولوکیرین است، زیرا محصول ترشحاتی آن به همراه بقایای سلولهای مرده، به خارج می ریزد. سبوم، محتوی مخلوط پیچیده ای از لیپیدها شامل تری گلیسریدها، موم ها (waxes)، اسکوالن (squalene) و کلسترول و استرهای آن می باشد. غدد سباسه در هنگام بلوغ، شروع به فعالیت می کنند. عامل کنترل کننده اصلی ترشح غدد سباسه در مردان، تستوسترون و در زنان، ترکیب آندروژنهای تخمدان و آدرنال است.

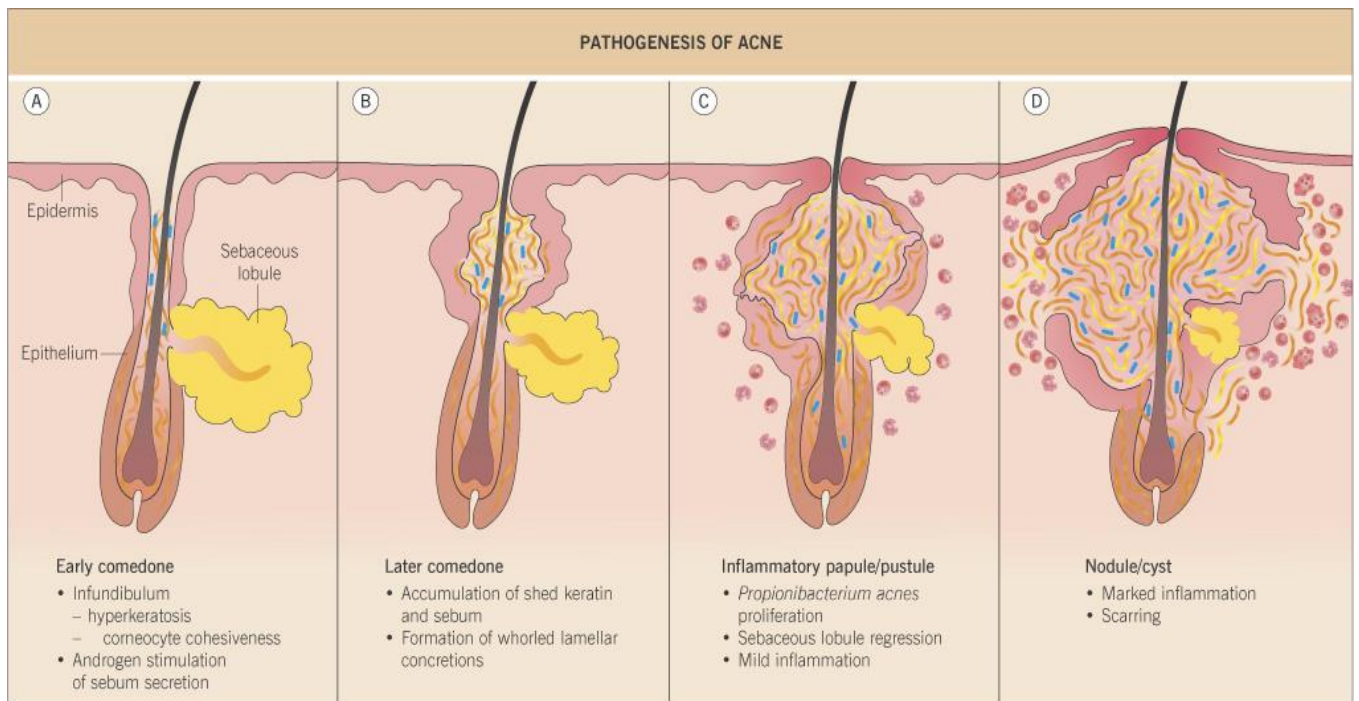


شکل ۲۵- تصویر یک آسینی غده چربی. توجه کنید که سلولها تمایز می یابند، قطرات لیپید در آن جمع می شوند (دانه های روشن در تصویر) و از موقعیت قاعده بسوی هسته آسینی هل داده می شوند در اینجا سلولها پاره می شوند و ماده چربی حفاظتی بنام سبوم را می سازند (رنگ آمیزی H&E)

**نکته بالینی:** جریان سبوم مداوم است و هرگونه اختلالی در ترشح و جریان طبیعی آن، از دلایل تشکیل آکنه (acne) می‌باشد. این بیماری، التهاب مزمن غدد سباسه مسدود شده است و عمدتاً در دوره بلوغ روی می‌دهد.



شکل ۲۶ - مسدود شدن دهانه خروجی غدد سباسه و تشکیل کمدهای سرسیاه و تشکیل آکنه



شکل ۲۷- مراحل مختلف تشکیل آکنه

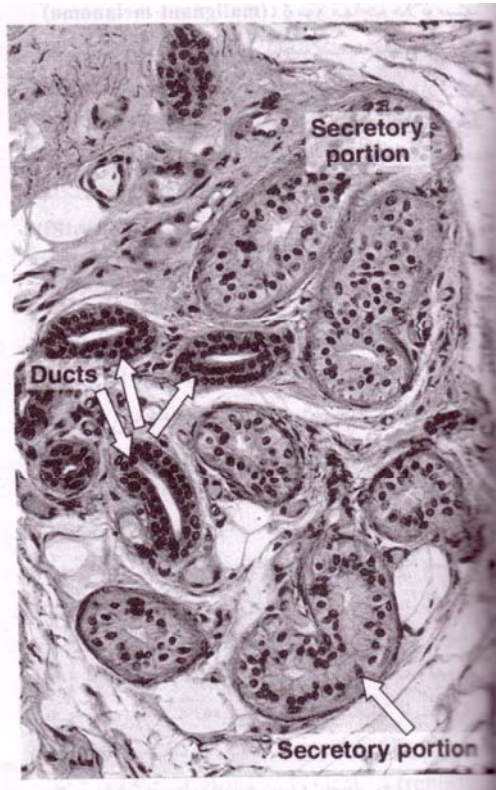
اعمال سبوم در انسان ناشناخته است. سبوم ممکن است خصوصیات ضد میکروبی و ضد قارچی خفیفی داشته باشد. سبوم هیچ نقشی در جلوگیری از دست رفتن آب ندارد.



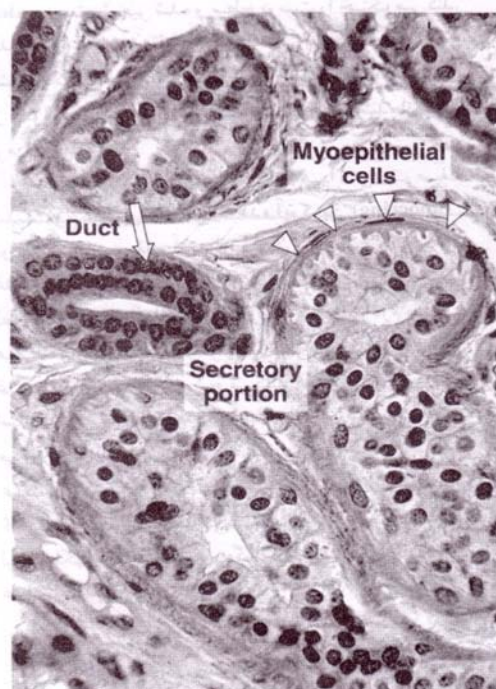
**غدد عرق (Sweat Glands)**

غدد عرق (شکل‌های ۲۸ و ۲۹)، بطور گسترده در پوست وجود دارند. بعضی از مناطق مثل، گلانس پنیس، کلیتوریس، سطح داخلی پرپوس، بستر ناخن، لایبای مینور و مرزور ملیون لبها مستثنی هستند و غده عرق ندارند. در حالیکه در کف دست و پا و زیر بغل بوفور مشاهده می شوند.

غدد عرق مروکرین (Merocrine) غدد لوله ای، مارپیچی و ساده ای هستند که مجرایشان در سطح پوست باز می شود. مجاری آنها فاقد انشعاب بوده و قطرشان کمتر از قسمت ترشحي است. قسمت ترشحي غده، درون درم قرار دارد (با قطر حدود ۲ میلیمتر) و سلولهای میوایی تلیال آن را احاطه کرده اند. انقباض این سلولها، به تخلیه غدد کمک می کند .



شکل ۲۸ - عکس میکروسکوپ نوری با بزرگنمایی پائین از مقطع غدد بزاق، این غده ساده پیچ خورده لوله ای است رنگ آمیزی H&E.



شکل ۲۹ - مقطع غده عرق، به مجرای مفروش از اپی تلیوم مکعبی مطبق دقت کنید. سلولهای میوایی تلیال، که انقباض شان به خروج ترشح غدد کمک می کند. بخش ترشحي را احاطه می کنند. رنگ آمیزی H&E بزرگنمایی متوسط

مایعی که توسط غدد عرق ترشح می‌شود، چسبنده نبوده و محتوی پروتئین کمی می‌باشد. اجزاء اصلی آن آب، کلرید سدیم، اوره، آمونیوم و اسید اوریک است. این مایع از یک شبکه مویرگی که قسمت ترشحاتی هر غده را دربر گرفته، منشأ می‌گیرد. عرق پس از تخلیه در سطح پوست، تبخیر شده و سطح پوست را خنک می‌کند. غدد عرق، علاوه بر نقش خنک‌کنندگی مهمی که دارند، به عنوان یک اندام ترشحاتی کمکی نیز عمل می‌کنند و بسیاری از موادی را که برای بدن لازم نیستند، دفع می‌کنند. علاوه بر غدد عرق مروکراین که هم اکنون توصیف شدند، نوع دیگری غده عرق، یعنی غده آپوکراین (apocrine) در نواحی زیر بغل‌ها، پستان و مقعد (Anogenital) وجود دارد. غدد آپوکراین، بسیار بزرگتر از غدد اکراین می‌باشند (با قطر ۳-۵ میلی‌متر). این غدد درون درم و هیپودرم مدفون هستند. و مجاری آنها در فولیکول مو باز می‌شوند. این غدد، مایع چسبنده‌ای ترشح می‌کنند که در ابتدا بدون بو است و بوی خاص خود را به علت اثر باکتریها بدست می‌آورد. پایانه‌های عصبی آدرنژیک به غدد آپوکراین عصب می‌دهند، در حالیکه غدد اکراین از رشته‌های کولینرژیک و آدرنژیک عصب می‌گیرند. غدد مول (Moll) در لبه پلکها و غدد سرومن گوش، و غدد پستانی (Mammary gland) غدد تغییر شکل یافته عرق آپوکراین می‌باشند.

### **بافت زیر پوستی (Subcutaneous tissue) یا بافت چربی زیر جلدی:**

بافت زیر پوستی بافت همبند شلی است که پوست را به ارگانهای زیرین می‌چسباند و لغزش پوست را روی آنها امکان پذیر می‌سازد. هیپودرم اغلب حاوی سلولهای چربی است که تعداد آنها بستگی به منطقه بدن و اندازه آنها بستگی به وضعیت تغذیه ای دارد. و در مناطقی که ضخامت کافی دارد پانیکولوس آدیپوزوس (Panniculus adiposus) نامیده می‌شود. بافت چربی زیرجلدی شامل لوبولهای است که حاوی سلولهای چربی به نام آدیپوسیت می‌باشد. این لوبولها بوسیله تیغه‌های نازک فیبروس از هم جدا شده اند که از میان این تیغه‌ها عروق خونی می‌گذرند. این تیغه‌ها (دیواره یا سپتا) باعث یک پایداری در ساختمان بافت زیرجلدی می‌شود.

### **منابع :**

- 1-Junqueira LC, Carneiro J,. Basic Histology, tenth edn, Stamford, Appleton and Lange, 2003.
- 2-Rook's Text book of Dermatology, seventh edition, Black well publishing company, 2004
- 3- Lever's Histopathology of the skin ninth edition, 2004- lippincott -Raven
- 4-Bologna dermatology 2003, Mosby
- 5- Fitzpatrick's dermatology in general medicine, sixth edition, 2003.



# فصل سوم

## جنین شناسی

فهرست :

تکامل اپی درم

تکامل درم

تکامل ضمامم پوست:

مو

ناخن

غدد چربی

غدد عرق

پستان ها

اشاره به بعضی ناهنجاریهای مهم پوست

### دستگاه پوششی:

پوست منشادوگانه دارد: لایه سطحی یا اپیدرم (Epidermis) که منشأ آن از اکتودرم سطحی است. لایه عمقی یا درم (Dermis) که از مزانشیم زیر اکتودرم منشأ می‌گیرد.

اپیدرم: در ابتدا رویان فقط با یک لایه از سلولهای اکتودرم سطحی پوشیده شده است. در آغاز ماه دوم لایه جدیدی از آن منشأ می‌گیرد به نام پری درم یا اپی تریکیوم (Periderm or Epitrichium) و روی اکتودرم سطحی را می‌پوشاند و سپس بین اکتودرم و پری درم تا پایان ماه چهارم لایه‌های زیر که نشان دهنده لایه‌های اپی درم هستند تشکیل میشوند:

۱- لایه زاینده (Basal Layer) یا لایه قاعده ای که در واقع اکتودرم سطحی اولیه بصورت طبقه بازال و زاینده عمل نموده و عمقی ترین لایه اپی درم است.

۲- لایه خار دار (Spinous Layer) شامل سلولهای بزرگ چند ضلعی است.

۳- لایه دانه دار (Granuler Layer) که در داخل این سلولها گرانولهای کوچک کراتوهیالین وجود دارد.

۱- لایه شاخی (Horny Layer) از سلولهای مرده پر از کراتین تشکیل شده که سطح مقاوم و در عین حال پوسته پوسته شونده اپی درم است.

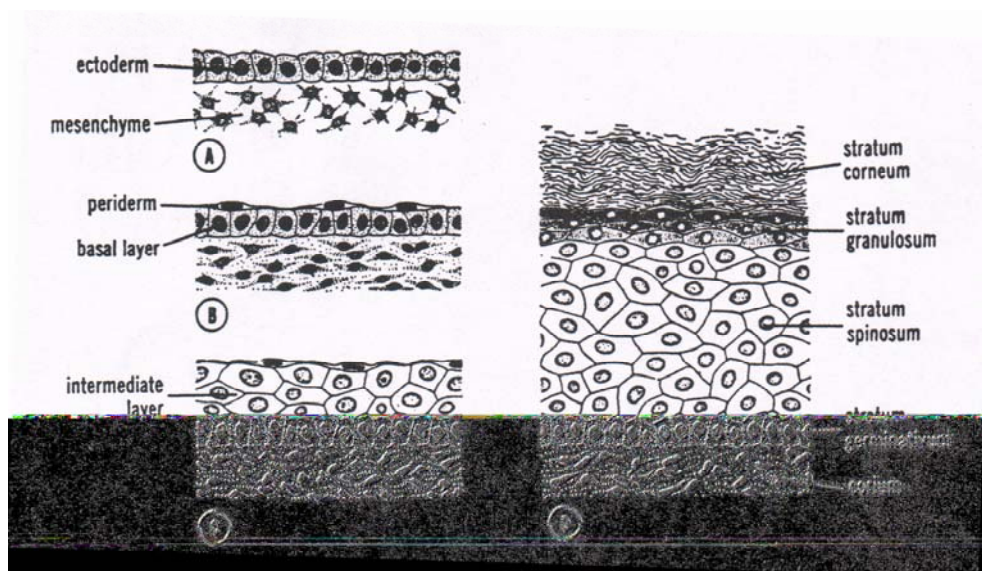
بعد از پیدایش لایه‌های اپی درم سلولهای پری درم ریزش پیدا می‌کنند و از بین می‌روند که آنها را میتوان در مایع آمینوتیک یافت (در نیمه دوم بارداری).

بنظر میرسد پری درم در پیدایش لایه‌های اپی درم و تکامل آن نقش القائی دارد. مراحل تکامل اپی درم در شکل ۱ نشان داده شده است.

برآمدگی‌های اپی درمی که نقش‌های خاص روی نوک انگشتان دست و پا ایجاد میکند بر اساس خصوصیات ژنتیک هر فرد تعیین میشوند، از این نقوش در مطالعات ژنتیکی و پزشکی قانونی و بررسی‌های قانونی استفاده می‌شود (اثر انگشت: Dermatoglyphics)

همچنین از نقوش اپی درمی کف دست و انگشتان برای تشخیص برخی ناهنجاریهای کوروموزمی هم استفاده میشود.

در بین انسانها فقط خطوط انگشتی دو قلوهای تک تخمکی یکسان است. شکل ۱.



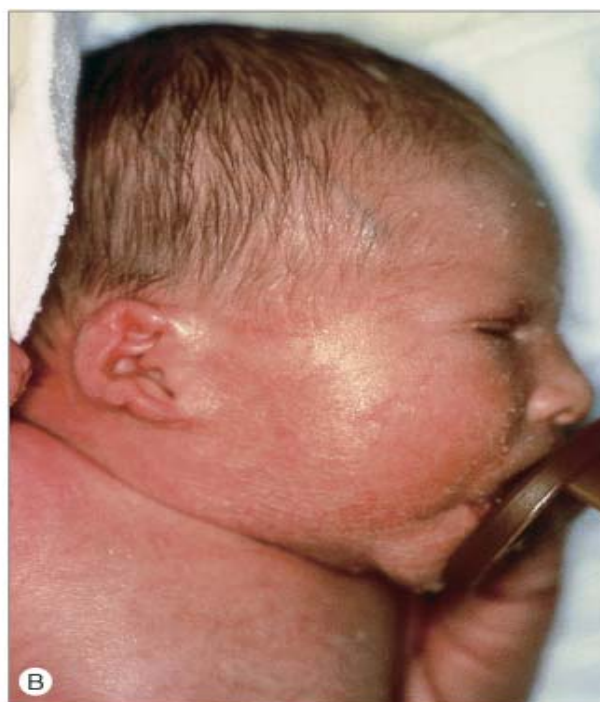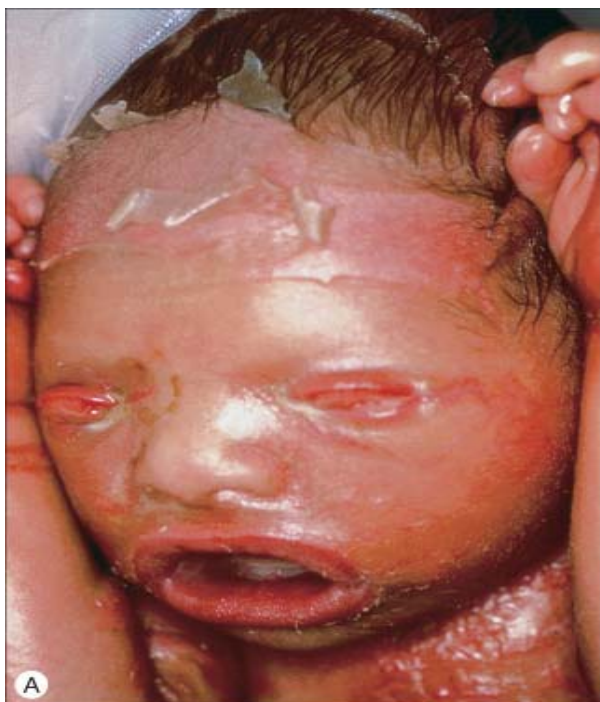شکل ۱: نمایش تکامل پوست در مراحل مختلف

مهمترین ناهنجاریهای پوستی در ناحیه اپی درم عبارتند از:  
ایکتیوزیس (Ichthyosis) :

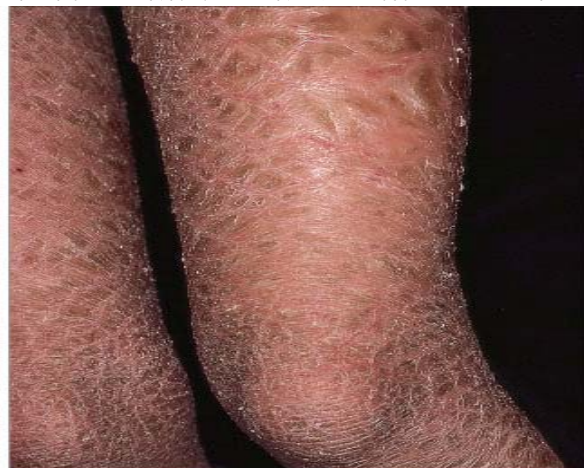به گروهی از بیماریها و اختلالات پوستی ارثی اطلاق می شود که لایه شاخی پوست افزایش یافته و بیمار پوسته شدید و واضح دارد ( پوسته پوسته شدن سطح پوست ) این بیماری انواع متعدد دارد که علائم آن ممکن است بصورت شدید و زودرس و کشنده باشد و یا بصورت دیر رس و خفیف دیده شود.

بعضی از مهمترین انواع این ناهنجاریها عبارتند از:

لاملار ایکتیوزیس، نوزاد در این نوع بیماری که انتقال آن به صورت مغلوب وابسته به کروموزومهای سوماتیک است در موقع تولد از یک لایه ضخیم از ماده شاخی پوشیده شده است و به نظر می رسد که در داخل یک کیسه از ماده کلوتیدی قرار دارد ، بسیاری از این نوزادان در اثر عفونت و اختلالات تنفسی در روزهای اول تولد می میرند و تعدادی که بعد از پوسته ریزی اولیه (ریزش ماده شاخی داخل رحمی) زنده می مانند برای تمام عمر علائم بیماری را خواهند داشت. شکل ۲ و ۳.

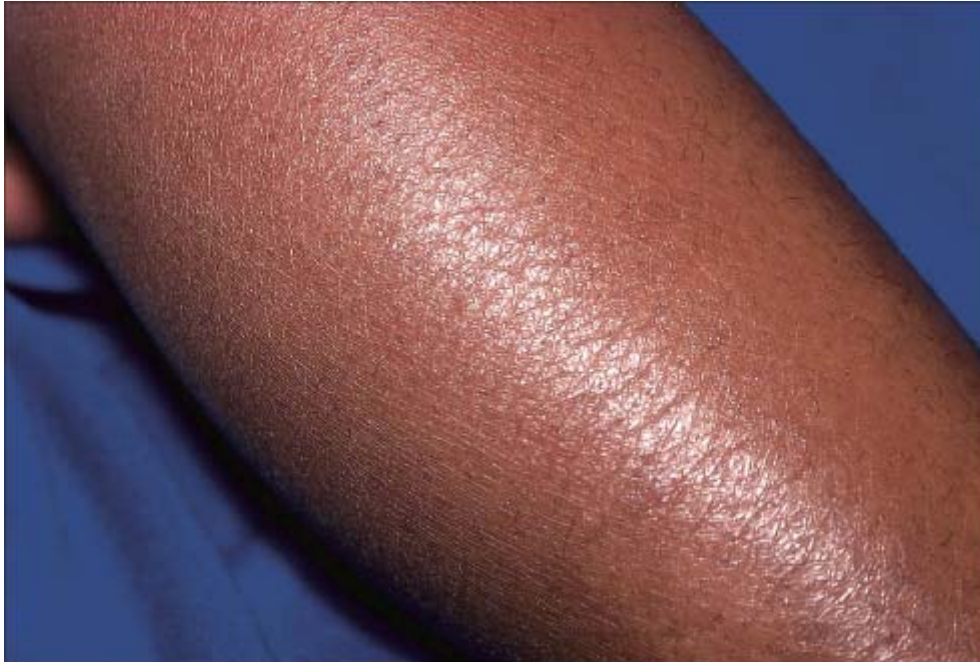

شکل ۲. لاملار ایکتیوزیس: عکس فوق نوزاد کلودیون است که بعد از ۱۵ روز نوع ایکتیوز او مشخص می شود  
نوزاد کلودیون: شکل A روز اول تولد، شکل B روز هشتم با پوست قرمز و پوسته دار و گوشهای ناهنجار.

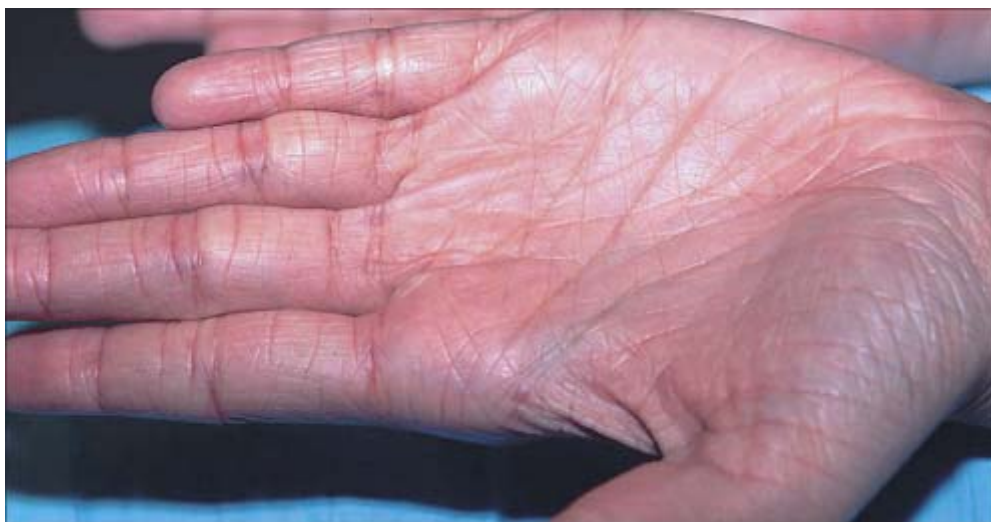

**شکل ۳. ایکتیوز لاملا ر در بزرگسالی**

شایع ترین فرم ایکتیوزیس ، نوع ایکتیوزیس ولگاریس است که به صورت اتوزومال غالب انتقال می یابد و و علائم آن دیرتر ظاهر می شود و شدت بیماری معمولاً با درجه متوسط می باشد و طول عمر طبیعی دارند. شکل ۴ و ۵.



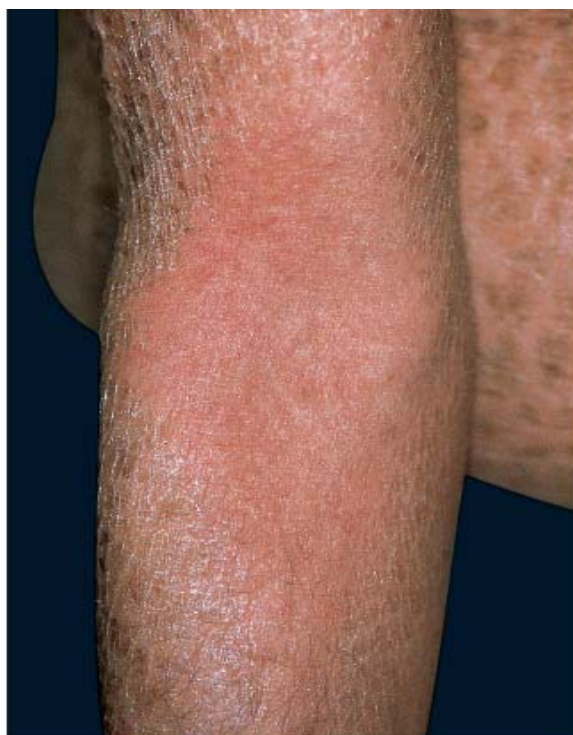**شکل ۴. ایکتیوز ولگاریس**



**شکل ۵- دست پر خط در ایکتیوز ولگاریس**

غیر از انتقال اتوزومال رسیسو و اتوزومال غالب انواعی از ایکتیوزیس هم بصورت وابسته به کروموزوم X منتقل می شوند که فقط در جنس مذکر مشاهده می شود و با درجات مختلفی از شدت علائم ممکن است باشند. شکل ۶.





شکل ۶- پوسته‌های درشت تیره در ایکتیوز وابسته به کروموزوم X

#### درم:

از مزوزوم صفحه جانبی ودرماتوم‌های سومایت‌ها درست شده است و هم‌چنین در بعضی از مناطق بدن منشاء آن از سلولهای ستیغ عصبی است، در طی ماه سوم و چهارم این بافت که کوریوم (Corium) هم نامیده میشود تعداد زیادی ساختار انگشتی شکل نامنظم را میسازد که بطرف بالا و به سمت اپی درم برآمده هستند و پاپیلاهای درمی (Dermal Papillae) نامیده میشوند این ساختمانها معمولاً دارای یک مویرگ کوچک و اندام حسی حاوی انتهای عصب هستند.

لایه عمقی تر درم که ساب کوریوم (Subcorium) نامیده میشود حاوی مقادیر زیادی بافت چربی است. همچنین در ماه سوم تکامل سلولهای بنام ملانوبلاست (Melanoblast) مشتق شده از سلولهای ستیغ عصبی (Neural crest) در قسمت عمقی اپی درم جایگزین شده و ملانین می سازند و بوسیله داندیریت‌های خود آنها را به سلولهای مجاور اپی درم می دهند که سبب رنگ پوست میشود.

در هنگام تولد پوست از ماده خمیری شکل سفیدی بنام ورنیکس کازئوزا (Vernix Caseosa) پوشیده شده است این ماده از ترشحات غدد سباسه و سلولهای اپی درم خراب شده تشکیل شده است و گذشته از اینکه مانع صدمه به پوست جنین در هفته‌های آخر بوسیله مایع آمیونیک غلیظ شده می گردد در ساعات اولیه بعد از تولد نگهدارنده حرارتی برای نوزاد می باشد.

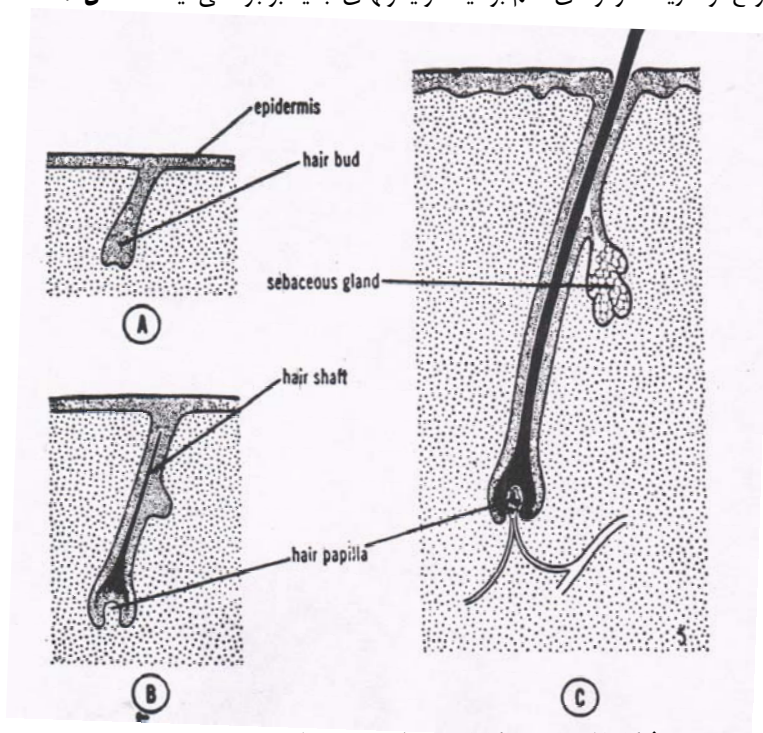
#### ضمائم پوست:

کلیه ضمائم پوست یعنی مو- ناخن - پستان ها - غدد عرق و غدد چربی منشاء اپی درمی و یا بعبارت دیگر اکتودرمی دارند که تکامل آنها بترتیب زیر است:



مو:

در ماه سوم تکامل جوانه‌های متراکمی از اپی‌درم بدخل درم فرو می‌روند این توده‌ها را Hair bud یا جوانه مو می‌گویند انتهای این فولیکول‌ها انواژینه شده و Hair Papillae را بوجود می‌آورند. بزودی سلولهای قسمت مرکزی این فولیکول‌ها طویل و کراتینه‌شده و ایجاد ساقه مو یا Hair shaft را می‌کند در حالیکه سلولهای محیطی، مکعبی شده ایجاد دیواره فولیکول مو را می‌کند. پرولیفراسیون مداوم سلولی در قاعده جوانه مو، ساقه مو را بی‌بلا میراند تا اینکه در آخر ماه سوم اولین موها در ناحیه ابرو و لب بالا ظاهر می‌شود که به این موهای ظریف پشم مانند Lanugo گفته میشود. این موها بعداً در موقع تولد ریخته و موهای دائم بوسیله فولیکولهای جدید بوجود می‌آیند. شکل ۷.



شکل ۷: نمایش تکامل مو و غده چربی وابسته به ریشه مو

### تکامل ناخن‌ها (Nail):

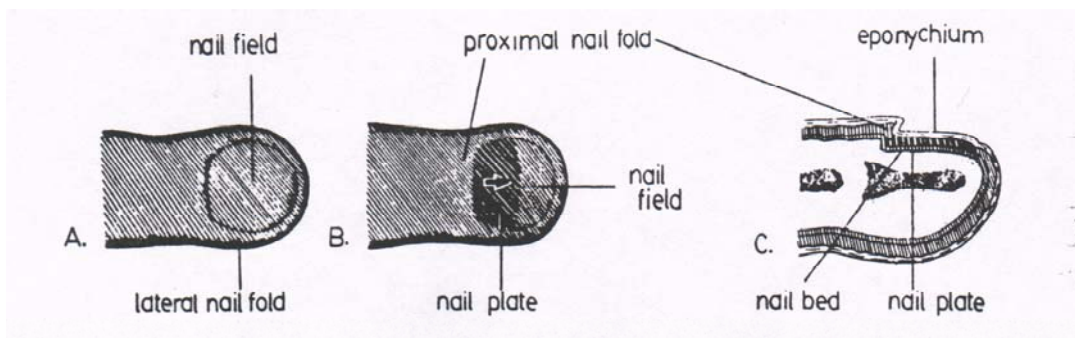
در حدود هفته دهم تکامل در ناحیه پشتی و انتهای هر انگشت دست و پا، اپیدرم قدری ضخیم می‌شود که این نواحی ضخیم بنام Nail Fields خوانده میشود.

در اطراف این نواحی و در قسمت پروگزیمال آنها چین‌هایی از اپیدرم پیدا میشود که بنام Nail Folds نامیده میشود. از چین پروگزیمال، سلولهای اپی‌درم بر روی Nail Field رشد می‌کنند و از رشد این سلولها و شاخی شدن آن‌ها ناخن یا Nail plate بوجود می‌آید. ناخن در حال تکامل در اول بوسیله ورقه‌های سطحی اپیدرم پوشیده شده است که این ورقه مجموعاً بنام Eponychium نامیده میشود.

بعداً این قسمت از بین می‌رود و فقط در قاعده ناخن باقی می‌ماند قسمت باقیمانده اپونیکیوم بنام Cuticle خوانده میشود.

باید دانست که رشد ناخن‌های دست نسبت به ناخن‌های پا زودتر شروع شده و زودتر هم کامل میشود.

بطوریکه در آخر هفته ۳۲ ناخن‌های دست و در آخر هفته ۳۶ جنینی ناخن‌های پا به انتهای انگشت می‌رسند. شکل ۸.



شکل ۸: نمایش تکامل ناخنهای دست

### تکامل غدد چربی (Sebaceous glands):

تکامل غدد چربی پوست بصورت جوانه‌هایی از سلولهای مکعبی شکل فولیکولهای مو در ماه پنجم تکامل شروع شده و در مزودرم مجاور رشد کرده و اطراف نامنظم و لبوله پیدا می‌کنند. سلولهای مرکز این جوانه‌ها دژنرسانس چربی پیدا کرده و چربی آنها بداخل فولیکول مو میریزد. در اثر این ماده چربی که Sebum نامیده میشود، موها بطور دائم چرب میگردند. علاوه بر این غددها سباسبه آ زادکه هیچ ارتباطی با ساختمان مو ندارد و مستقیماً به پوست باز می‌شوند، در بعضی نواحی مثل لبهای کوچک آلت تناسلی زن، در قسمت داخلی پره پوست آلت تناسلی مردان، نوک و آرئول پستان (Nipple; Areola) در مرد و زن وجود دارد که در تمام سطح نوک پستان و در توبر کول‌های مونتگومری آرئول پستان، این غدد هر کدام حاوی چندین لبول سباسبه می‌باشد که در ارتباط با مجاری شیری هستند. غدد سباسبه آ زاد در تاج آلت تناسلی مرد (Glans of Penis) به طور خیلی نادر ممکن است مشاهده شود. غدد می بومیان (Meibomian) در پلکها، غدد سباسبه تغییر شکل یافته هستند. روی حاشیه ورمیلیون لبها و مخاط بوکال (سطح داخل دهانی گونه‌ها) غدد سباسبه آ زاد نا شایع نیستند و نقاط فوردایس نامیده میشود. (Fordyce's spots)

### تکامل غدد عرقی (Sweat glands):

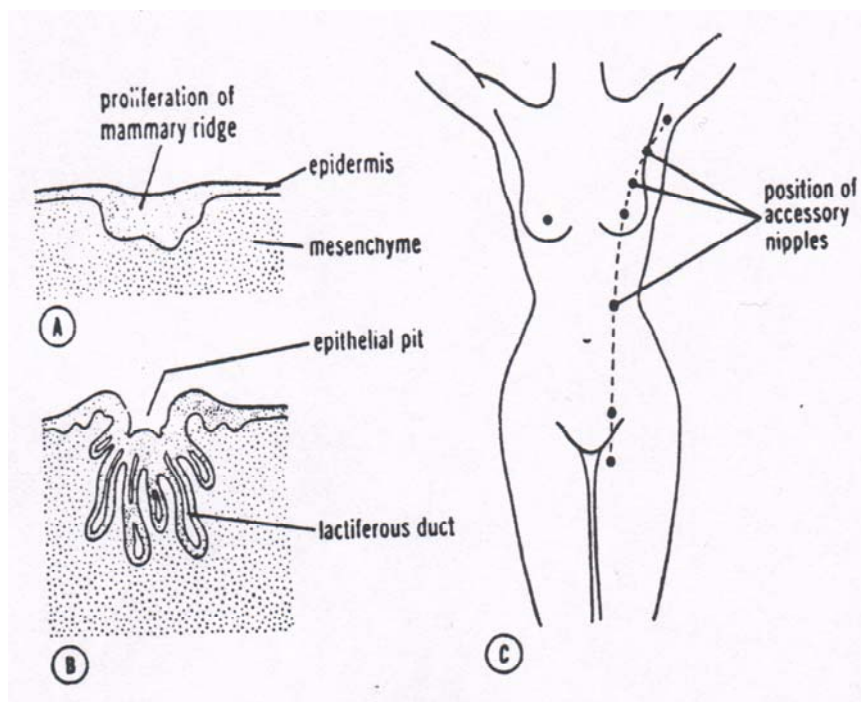
از اوائل ماه پنجم تکامل جوانه‌های متعددی از اپیدرم شروع به فرورفتن در درم می‌کنند و بتدریج این جوانه‌ها مارپیچی شده و بعلت دژنرسانس سلولهای قسمت مرکزی در هر جوانه یک مجرا پیدا می‌شود و بدین ترتیب غدد عرق بوجود می‌آید. دیواره هر غده عرق توسط دو ردیف سلول مفروش شده است.

سلولهای ردیف داخل که مکعبی شکل و ترشچی می‌باشند و سلولهای ردیف خارج که قدری پهن تر از سلولهای ردیف داخل بوده و بنام سلولهای میو اپی تلیال نامیده می‌شوند. در پوست زیر بغل، کشاله ران، اطراف مقعد و مجرای گوش خارجی غدد عرق بخصوص تکامل می‌یابند این غدد آپوکرین (Apocrine) نامیده میشود. که از نظر شکل سلولی و طرز ترشح بابقیه غدد عرق بدن اکرین (Eccrine) فرق دارند.

### تکامل پستانها:

اولین نشانه پستانها ضخامت نوار ماندی از اپی درم بنام خط یا نوار پستانی (Mammary Line) است که از قاعده اندام فوقانی تا قاعده اندام تحتانی کشیده شده است. قسمت اعظم این خط بعد از تشکیل از بین می‌رود و فقط در ناحیه سینه ای باقی مانده و در این ناحیه نوار پستانی در مزانشیم زیرین خود فرو می‌رود این فرو رفتگی ۱۶ تا ۲۴ شاخه می‌شود و بتدریج شاخه‌های کوچکتری هم از آن جوانه می‌زند. در انتهای زندگی داخل رحمی جوانه‌های اپی تلیال کانالیزه شده ایجاد Lactiferous Ducts را می‌کنند در حالیکه جوانه‌های کوچکتر و انشعابات بعدی ایجاد مجاری کوچکتر و آلولهای پستان را می‌نمایند.

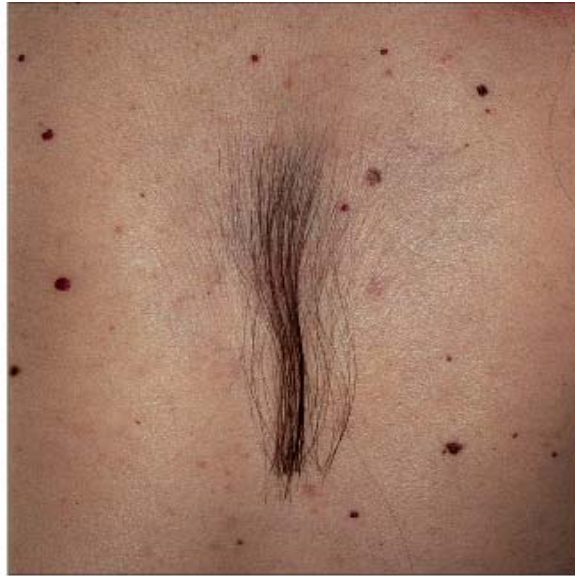مجاری شیر در یک فرورفتگی که محل نوک پستان است وارد می‌شوند این فرورفتگی بعداً با پرولیفراسیون مزانشیم زیرینش برآمده شده و بدین ترتیب نوک طبیعی پستان (Nipple) بوجود می‌آید. شکل ۹.



شکل ۹: A و B - نشان دهنده تکامل پستان در ماه‌های سوم و هشتم جنینی. C - خط پستانی و محل پستانهای اضافی

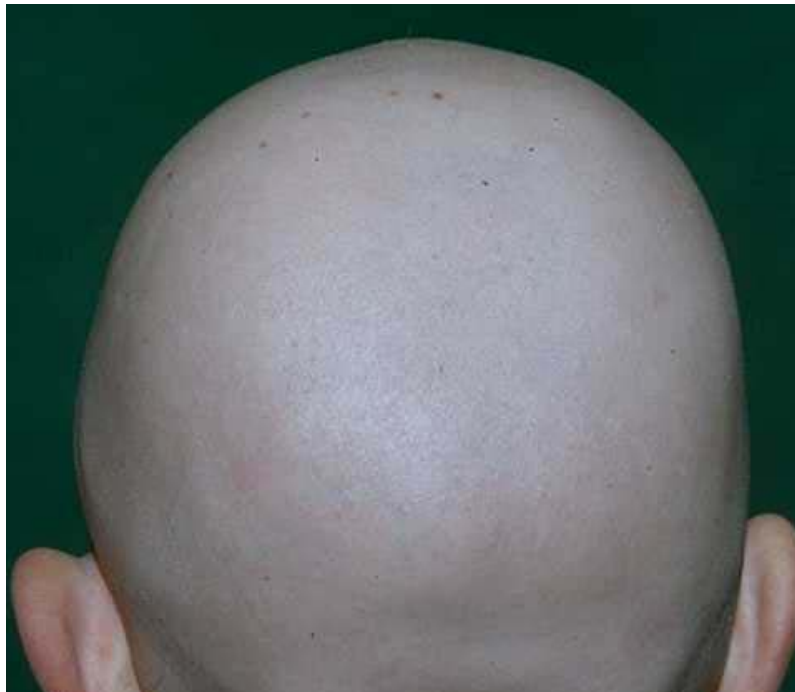از ناهنجاریهای که در ارتباط با ضمام پوست هستند می‌تواند از موارد زیر نام برد:

هیپر تریکوز Hypertrichosis یا موی بیش از حد که بعلا افزایش تشکیل فولیکولهای مو ایجاد می‌شود و ممکنست فقط در ناحیه خاصی از بدن باشد مانند ناحیه تحتانی کمر (شکل ۱۰) روی یک اسپینا بیفیدای مخفی (شکاف در ستون مهره‌ها وابسته نشدن لوله عصبی و باز بودن کانال نخاعی) مراجعه شود به درسنامه اعصاب فصل جنین‌شناسی قسمت ناهنجاریهای مادرزادی نخاع) و یا اینکه فولیکولهای مو در تمام بدن پراکنده باشد.

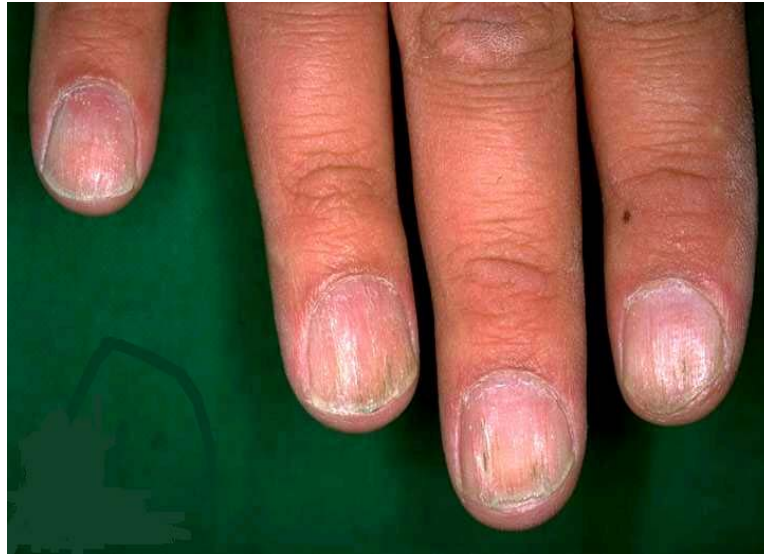

شکل ۱۰- هیپرتریکوز یا پرمویی روی یک خال

اتریکیا (atrichia) یا نداشتن مادرزادی مو که معمولاً با ناهنجاریهای سایر بافت های اکتودرمی مثل دندان ها و ناخن ها همراه است. شکل ۱۱.



A



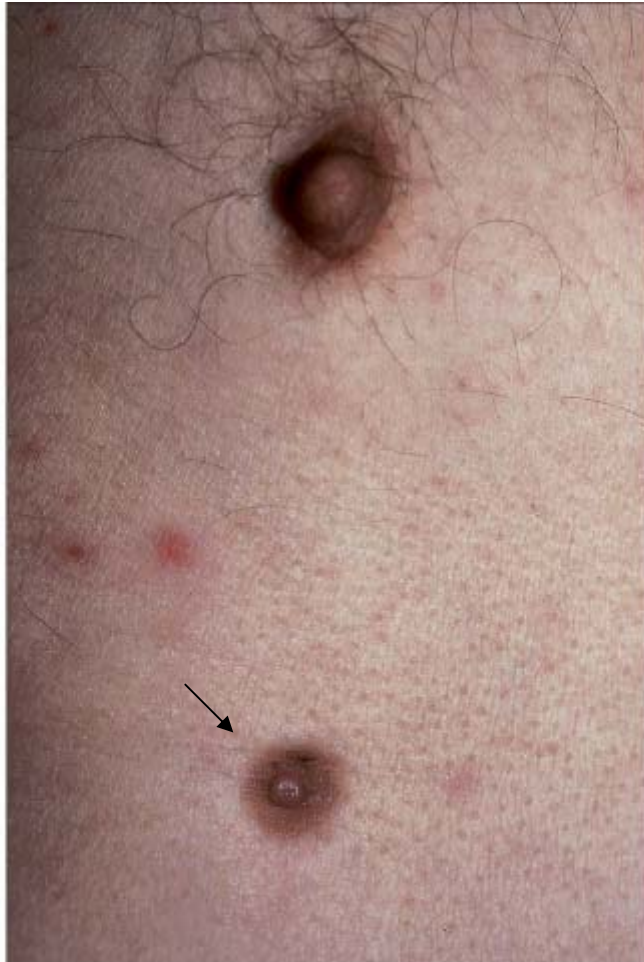B

شکل ۱۱- A- یک بیمار با بی موئی مادرزادی و B- همراه با گرفتاری ناخنها

#### ناهنجاریهای غدد شیری:

پلی تلیا (Poly thelia) عبارتست از وجود چند نوک پستان اضافی که بعلت باقی ماندن قسمتی هائی از خط پستانی بصورت اضافی ممکن است دیده شود که بخصوص در ناحیه زیر بغل دیده می شود .  
 پستان های متعدد ( Poly Mastia ) هنگامی دیده میشود که باقیمانده هائی از خط شیری یک پستان کامل تشکیل دهد ( غیر از پستانی که در محل طبیعی خود قرار دارد) نوک پستان برگشته (Inverted Nipple) حالتی است که در آن مجاری شیری به حفره اپی تلیال اولیه باز می شوند که نتوانسته است به بیرون برآمدگی پیدا کند مهمترین مشکل در این زنان شیر دادن به نوزادشان است که علیرغم داشتن شیر کافی در پستان در این مورد مسئله خواهند داشت. شکل ۱۲.





شکل ۱۲- پستان اضافی همراه با آرئولا

منابع:

- ۱- کتاب رویان شناسی پزشکی لانگمن تألیف T.W.Sadler ترجمه چاپ نهم دکتر مسلم بهادری و همکاران.
- ۲- کتاب جنین شناسی انسان تألیف دکتر رضا سلطانی - دکتر فرهاد گرجی چاپ هفتم.
- ۳- کتاب تکامل جنینی انسان تألیف K.L.Moore ترجمه چاپ چهارم دکتر علیرضا فاضل و همکاران.
- 4-Rook's Text book of Dermatology, seventh edition, Black well publishing company, 2004
- 5- Lever's Histopathology of the skin eighth edition, 2004- lippincott -Raven
- 6- Bologna dermatology 2003, Mosby
- 7- Fitzpatrick's dermatology in general medicine, sixth edition, 2003.



# فصل چهارم

## رشد و تکامل

**مقدمه**

در ابتدا رویان از یک لایه منفرد از سلولهای اکتودرمی پوشیده شده است در شروع ماه دوم این اپی تلیوم تقسیم می شود و لایه ای از سلولهای مسطح یعنی پری درم یا اپی تریکیوم (epitrichium) در سطح ایجاد می شود. با تکثیر بیشتر سلولهای لایه قاعده ای ، یک ناحیه سوم یا حد واسط پدید می آید. سرانجام در ماه چهارم ، اپی درم شکل نهایی خود را بدست می آورد و ۴ لایه در آن قابل تشخیص خواهد بود.

تا زمان تولد لایه های سلولی پری درم بتدریج بدرون مایع آمینوتیک دچار ریزش هستند، ولی در سطح پوست جنینی هم لایه ای از سلولهای مرده بنام vernix caseosa را تشکیل می دهند که در زمان تولد پوست جنین را پوشانده است و یا ممکن است فقط در نواحی چین ها موجود باشد رنگ آن سفید و به صورت یک لایه نازکی از چربی می باشد که سریعاً خشک شده و چند ساعت بعد از تولد ریزش می کند. ورنیکس بنظر می رسد از لیبید تشکیل شده باشد و نقش ضد میکروب دارد. زجر نوزاد در رحم منجر به رنگی شدن ورنیکس می شود که به علت دفع مدفوع در رحم یا کم خونی همولیتیک نوزادی یا به علت طولانی ماندن جنین در رحم مادر بعد از مدت ۴۲ هفته می باشد.

**مرحله نوزادی**

رنگ پوست نوزاد چند ساعت بعد از تولد دچار قرمزی سرتاسری می شود که به آن اریتیم نئوناتاروم اطلاق می گردد این قرمزی طبیعی بوده و در عرض ۲۴ تا ۴۸ ساعت خود بخود از بین می رود .

بعضی از نوزادان در خط وسط بدن دچار یک تغییر رنگ مشخصی می باشد که در هفته اول زندگی وجود داشته و وقتی که نوزاد به یک طرف خوابانده می شود نیمه فوقانی بدن رنگ پریده تر و نیمه تحتانی قرمز تیره می گردد و حد فاصل این دو رنگ بسیار مشخص می باشد، چنانچه نوزاد به طرف دیگر خوابانده شود تغییر رنگ برعکس می شود این پدیده تغییر رنگ هارلیکوئین نامیده می شود و به علت انعکاس نارسایی مراکز هایپوتالامیک می باشد که مسئول کنترل تنازع عروق محیطی هستند. وقتی که نوزاد در معرض سرما قرار می گیرد پوست نوزاد به شکل سنگ مرمر در می آید و هنگامی که دوباره گرم می شود این حالت ناپدید می شود این حالت مرمری به صورت یک نقشه های عروقی آبی رنگ مشبک می باشد و کوتیس مارموراتا نامیده می شود این حالت فیزیولوژیک بوده و در تمام دوران نوزادی و شیر خواری ممکن است وجود داشته باشد . یک پوسته اندازی سطحی که پوسته اندازی فیزیولوژیک نامیده می شود در بیشتر نوزادان وجود دارد و معمولاً ابتدا در اطراف مچ پا در روز اول زندگی ظاهر میگردد و اکثراً کم و بیش به دست و پا محدود می شود و تا روز هشتم زندگی به ماکسیم شدت و وسعت می رسد.

یک یا دو تاول منفرد یا اروزیونهای سطحی گاهی در موقع تولد روی انگشتان یا لب ها یا ساعد نوزاد طبیعی ممکن است وجود داشته باشد که می تواند به علت مکیدن آنها توسط جنین در رحم باشد که سریعاً بدون گذاشتن نشانه ای بهبود می یابند .

نخستین مویی که در بدن جنین نمایان می شود موی لانوگو ( lanugo hair ) نام دارد. موی سر جنین در طی ماه پنجم زندگی جنینی به طور سینکرونوس (همه با هم) می ریزند و دوباره شروع به رشد کرده و ۱۲ هفته قبل از پایان یافتن حاملگی از ناحیه جلو به عقب سر، موها به صورت یک موج وارد فاز تلوزن می شوند. بعد از ریزش موهای تلوزن در ناحیه پیشانی و آهیانه ریشه های مو دوباره وارد فاز آنانژن گشته که به صورت یک موج از ناحیه جلو به عقب می باشد. ریشه های مو در ناحیه پس سری ( occipital ) تا پایان حاملگی وارد فاز تلوزن نمی شوند و بنابراین یک طاسی واضحی در نوزادان در این ناحیه به طور طبیعی مشاهده می گردد.

در دوران اولیه شیر خواری دو موج ریزش از جلو به عقب مشاهده می گردد. اما تا پایان سال اول زندگی مدل موزاییک رشد مو بنیان گذاری می شود. (صفحه ۳۱ ساختمان مو در قسمت بافت شناسی ) در بعضی از نوزادان ریزش موی سر همه با هم در دوران نوزادی باعث طاسی منتشر آشکاری می گردد اما تا پایان ۶ ماه اول زندگی شیرخواران پر مو می گردند .

هایپرپلازی غدد سباسه در دوران نوزادی یک حادثه فیزیولوژیک می باشد و به صورت پایول های زرد متعددی روی بینی، گونه ها، لب بالای و پیشانی مشاهده می گردند حتی گاهی در آرئول پستان ، نواحی تناسلی و اندام ها مشاهده می گردد. بزرگ شدن غدد سباسه و فعالیت بیش از حد آن نشان دهنده اثرات آندروژن های مادری است که از جفت عبور می کند. فعالیت بیش

از حد غدد سباسه در پایان ماه اول زندگی کاهش پیدا کرده و تا پایان سال اول تولد تثبیت می گردد. تقریباً ۴۰٪ شیر خواران دچار میلیا هستند که به صورت کیست های کوچک اپیدرمال سفید در روی بعضی مناطق پوست مشاهده می شوند. هایپرپلازی غدد سباسه و میلیا در طی هفته های اول زندگی خود به خود ناپدید می گردند.

در اثر هورمون های مادری و جفتی پدیده هایی مانند بزرگ شدن پستان و اندام تناسلی ایجاد می گردد که به آن بلوغ مینیاتور گفته می شود. این علائم بعد از هفته دوم فرونشینی کرده و تا پایان هفته چهارم کاملاً ناپدید می گردد. در ۸٪ نوزادان خط لینه آ آلبا (در وسط پوست شکم) تیره شده و این تیرگی برای دو تا سه هفته باقی می ماند. لکه مغولی در ناحیه بالای باسن در بعضی از نوزادان مشاهده می شود.

در هفته ۲۸ جنینی تمام اجزاء غدد عرق کامل می شوند ولی پاسخ به تحریک غدد عرق بعد از هفته ۳۶ جنینی کامل می گردد. بنابراین از زیاد گرم کردن نوزاد و زیاده از حد پوشاندن او باید اجتناب کرد چون دچار تب بالا می گردد و حتی ممکن است منجر به حمله های وقفه تنفسی شود.

#### مرحله شیرخوارگی

مرحله شیرخوارگی و مرحله کودکی پوست تغییرات خاصی ندارد، فقط بتدریج الیاف کلاژن زیاد شده و استقامت آن بیشتر می گردد و در مقابل کشسانی (قدرت الاستیسیته) مقاومت می کند، بطوری که در شیرخوارگی قدرت الاستیسیته بیش از حد بوده و پوست به هر اندازه کشیده شود بلافاصله سر جای خود بر می گردد ولی هر چه کودک بزرگتر می شود این قدرت کشسانی کمتر می گردد تا به مرحله بلوغ که از این به بعد اگر پوست بیش از حد کشیده شود دچار ترک خوردگی شده و اصطلاحاً به آن استریا می گویند. (مراجعه شود به استریا دیستنسا در مبحث سمیولوژی و بافت شناسی)

#### مرحله بلوغ

با افزایش سن و شروع دوره کودکی، پوست تکامل بیشتری پیدا می کند و بتدریج که شخص به مرحله بلوغ می رسد، علائم ثانویه جنسی مشاهده می گردد. موهای زیر بغل و ناحیه زهار به تدریج ضخیم و تیره می گردد. همچنین ترشح سبوم (چربی پوست) افزایش یافته و تعریق در ناحیه زیر بغل زیاد می شود. بنابراین در دوران بلوغ جوانان با بروز آکنه، درماتیت سبوره و قارچ و رسیکالر مواجه می شوند. با افزایش سن رشته های کلاژن ضخیم شده و میزان سنتز آنها کاهش می یابد. تعداد و ضخامت رشته های الاستیک بتدریج افزایش می یابد بطوریکه از دوره جنینی تا زمان بلوغ، جزء الاستینی پوست حدوداً ۵ برابر می شود. از مشکلات پوستی این دوره استریا دیستنسا می باشد که در نواحی که دچار چاقی در موقع بلوغ شده اند مشاهده می گردد.

#### مرحله بزرگ سالی

پیری پوست یک پروسه تدریجی است که سرانجام باعث اختلافات ظاهری و عملی در پوست مسن می شود پوست بخصوص در معرض تأثیر محیط اطراف مثل تشعشعات UV است، علاوه بر این در زنان تغییرات هورمونی در موقع منوپوز بر پیری ذاتی اثر گذاشته و به این تغییرات اضافه می گردد.

### تغییرات مرتبط با سن در پوست

با افزایش سن نسبت افراد سالمند در جامعه، علاقه محققان به مطالعه تغییرات مرتبط با سن در حال افزایش است، این علاقه از دو جنبه زیبایی و پاتولوژی ناشی می شود. گفته می شود که ۲ دسته فاکتورهای اصلی تاریخ شماری (chronology) و محیطی (environmental) در تغییرات مرتبط با سن در پوست نقش دارند. که تغییرات مرتبط با زمان بیشتر فاکتورهای داخلی یا فیزیولوژیک قلمداد می شوند. یک فاکتور محیطی عمده در معرض بودن مداوم در برابر نور خورشید است که به آن photo ageing (پیری در اثر نور خورشید) اطلاق می شود و دانشمندان بر این نکته تأکید دارند که از تغییرات ناشی از نور خورشید می توان جلوگیری نمود.

ویژگی های اصلی پوست در پیش از تولد شکل می گیرند و طی دو یا سه دهه اول زندگی تغییرات دیگری نظیر گسترش سطح آن و ضخیم شدن اپیدرم و درم ( به همراه سایر تغییرات در مو و الگوهای غدد که در دوره بلوغ رخ می دهند) حادث می شوند در دوره بلوغ غدد سباسه تحت اثر هورمونها ترشحات بیشتری انجام داده و پوست چرب تر می شود. از حدود دهه سوم زندگی به بعد تغییر تدریجی در منظره پوست و ویژگی های مکانیکی های آن رخ می دهد که بیانگر فرآیند طبیعی پیری (Ageing) می باشد که در سالمندان بسیار مشخص تر است.

### مرحله پیری

پیری پوست یا درونی است یا بیرونی و تسریع شده

### پیری درونی

پیری طبیعی انسان با آتروفی اپیدرم و درم همراه است که این موجب بروز تغییراتی در منظره ساختمان میکروسکوپی و عملکرد پوست خواهد بود تغییرات شامل چین دار شدن wrinkling، خشکی، فقدان حالت ارتجاعی (elasticity)، نازک شدن و تمایل بسوی purpura در جراحات جزئی است. آتروفی اپیدرمی با نازک شدن عمومی و فقدان رت پگهای قاعده ای (basal rete pegs) و پهن شدن ملتقای اپی درم - درم خواهد بود که این موجب کاهش سطح تماس این دو می شود که این ممکن است تغذیه اپیدرم را تحت تاثیر قرار دهد. پهن شدن تاس، کاهش مقاومت به نیروهای فشاری را در پی خواهد داشت که این منجر به چسبندگی ضعیف اپیدرم به درم و جدایی آن بدنبال جراحی های جزئی خواهد شد. ضخامت لایه شاخی اپیدرم در سنین بالا کاهش نمی یابد و ویژگی های نفوذپذیری آن تاثیر کمی پیدا خواهد کرد. فعالیت تکثیری اپیدرم و میزان جایگزینی سلولی با افزایش سن کاهش می یابد. بعد از اواسط عمر تعداد ملانوسیتها ۱۰ الی ۲۰ درصد کاهش یافته و سلولهای لانگرهانس پراکنده تر می شوند و به همراه آن واکنش ایمنی هم نقصان می یابد این تغییرات که در سلولهای غیر کراتینوسیتی رخ می دهد بدنبال حضور مداوم در پرتو فرابنفش تشدید می شود. دیپگمانتاسیون موها و کاهش آن ها به همراه افزایش موضعی مو در برخی نقاط نظیر ابرو، و گوش خارجی و بینی در مردان و صورت و لب در زنان رخ می دهد. کاهش عملکرد غدد پوست همراه با تغییرات دژنراتیو وجود دارد. تغییرات پیری در نواحی از پوست که به طور مداوم در معرض نور خورشید نیست از نظر کلینیکی با نازک شدن پوست و کاهش در میزان چربی زیرجلدی همراه است. همچنین در زیر میکروسکوپ الکترونی این تغییرات به صورت ناپدید شدن پیش رونده بافت الاستیک در درم پای می باشد. فیبرهای اکسی تالن که در جوانی به صورت یک شبکه نازک عمود بر محل اتصال درم و اپیدرم هستند، در میان سالی شکسته شده و کمتر میشوند. همچنین تغییر در محتوی ماتریکس شامل کاهش گلیکوزآمینوگلیکان رخ می دهد مقدار کلاژن نیز کاهش پیدا کرده و فیبرهای نرم کلاژن متراکم تر و فشرده تر می گردند و به طور تصادفی در پوست پراکنده می شوند به عبارت دیگر جهت گیری آنها نامنظم می گردد علت ناپدید شدن بافت الاستیک مربوط به فرایند تجزیه پیشرونده خودبخودی می باشد که با بالا رفتن سن به طور ذاتی در فیبر الاستیک وجود دارد که این فرایند می تواند با آنزیم هایی مانند الاستاز و کیموتریپسین تسریع شود. سلولاریته عمومی درم با افزایش سن کاهش یافته، بویژه تعداد ماست سلها نیز کاهش می یابد. عروق پوست و بویژه حلقه های مویرگی پاییلهای درم کاهش می یابند و تمایل بسوی خونریزیهای purpuric خود بخودی نشاندهنده شکنندگی عمومی عروق ریز (microvasculature) پوست است. کاهش در حساسیت درک حسی پوست به همراه فقدان برخی از گیرنده ها رخ می دهد.

### پیری بیرونی یا تسریع شده

پیری بیرونی به میزان عمده ای ناشی از مواجه شدن با پرتو فرابنفش می باشد بطوری که ۸۰٪ از پیری پوست مربوط به این پدیده می باشد. ویژگی های بالینی پوست پیر شده توسط عوامل بیرونی عبارتند از افزایش زبری، خشکی، عدم یکنواختی در رنگ پوست و تیرگی بیشتر، کاهش الاستیسیته پوست، چروک های عمیق، سفت شدن پوست، ایجاد تاول و عدم ترمیم زخم ها می باشد. سه جزء اصلی پوست که در مسیرهای پیری بیرونی درگیر هستند یعنی فیبر کلاژن، شبکه فیبری الاستیک و گلیکوزآمینوگلیکان ها در پیری بیرونی هم درگیر هستند.

کلاژن فراوان ترین جزء خارج سلولی بوده که ۸۰٪ وزن خشک پوست را تشکیل می دهد. شبکه فیبری الاستیک موجب ایجاد خاصیت الاستیسیته شده و ۴-۲٪ از ماتریکس خارج سلولی پوست محافظت شده از نور را به بخود اختصاص می دهد. مولکولهای گلیکوزآمینوگلیکان نقش مهمی در هیدراته کردن پوست بازی کرده ولی تنها ۰/۳٪-۰/۱٪ از وزن خشک پوست را به خود اختصاص می دهند. علامت هیستوپاتولوژیکی مهم در پوست پیر شده بر اثر نور تجمع فراوان موادی به نام مواد الاستوتیکی در لایه درم می باشند. در پوست پیر شده بر اثر نور تمام اجزای اصلی فیبرهای الاستیک حضور دارند اما علیرغم این مطلب سازمان دهی ساختاری و عملکردی آنها شدیداً مختل گردیده است. این اجزا شامل الاستین، فیبریلین، پروتوگلیکان و رسیکان و هیالورونیک اسید می باشند. دلیل تجمع مواد الاستوتیکی در پوست پیر شده بر اثر نور تجزیه فیبرهای الاستیکی موجود و بی نظمی در تولید الاستین و فیبریلین می باشد. گفته می شود که علت تجزیه شبکه فیبری موجود بالارفتن فعالیت الاستاز درمی می باشد که این پدیده خود به علت نفوذپذیری نوتروفیل های التهابی و فیبروبلاستهای درمی در پاسخ به اشعه فرابنفش ایجاد می شود. علاوه بر این افزایش فعالیت متالوپروتینازها نقش مهمی در این زمینه بازی می کنند. از نظر هیستوشیمی میکروفیبریل های سالم و فیبرهای الاستیکی در پوست پیر شده بر اثر نور به میزان زیادی حذف می شوند. علاوه بر تجزیه فیبرهای الاستیکی، سنتر مواد الاستیکی جدید نیز در پوست پیر مشاهده می شود. اما مواد تولید شده فاقد عملکرد بوده و عمدتاً در تشکیل توده های بی شکل شرکت کرده و سبب ایجاد ویژگی های مربوط به پوست پیر شده بر اثر نور می باشند. در مقایسه با شبکه فیبری الاستیکی، در پوست پیر شده بر اثر نور اجزای شبکه فیبری کلاژن شامل کلاژن ۱ و دکورین کاهش پیدا می کنند. کاهش تولید فیبر کلاژن، با تخریب شبکه کلاژنی اطراف همراه می شود که در اینجا هم مانند تخریب شبکه فیبری الاستیکی آنزیم های ماتریکس متالوپروتیناز به عنوان واسطه کلیدی دخیل هستند. تجمع کلاژنی که تا حدی تجزیه شده است تأثیر منفی بر فیبروبلاستهای اطراف دارد. زمانی که سلولهای فیبروبلاست در شرایط invitro با کلاژن تجزیه شده مواجه می شوند، توانایی تکثیر و توانایی سنتر کلاژن در فیبروبلاستها کاهش پیدا می کند.

پوست افراد پیری که دائماً در معرض نور آفتاب بوده اند، مثل پوست صورت، بخصوص در افرادی که پوست روشن دارند تغییرات قابل توجهی در پوست به خاطر نور آفتاب ایجاد می شود که شامل چین وچروک ظریف، نازک شدن پوست و چین های عمیق می باشد و از نظر منظره میکروسکوپی فیبرهای الاستیک از نظر تعداد زیاد و کلفت و پیچ خورده و درهم و برهم و قطعه قطعه می باشد، این تغییرات در پوست صورت افراد سفید پوست بعد از سی سال، حتی در افرادی که از نظر بالینی پوست ظاهراً سالمی دارند نیز مشاهده می شود. در افرادی که از نظر بالینی سولار الاستوز واضح دارند علاوه بر تغییرات فوق. کلاژن دژنره شده و رنگ بازوفیلیک به خود می گیرد (در پوست طبیعی که در معرض نور خورشید نبوده است در رنگ آمیزی با هما توکسلیلین\_ ائوزین کلاژن رنگ ائوزینوفیلیک به خود می گیرد) کلاژن دژنره بازوفیلیک بوسیله یک باند باریک کلاژن طبیعی ازپیدرم آتروفیک جدا میشود. در نواحی که کلاژن دژنرسانس بازوفیلیک می شود باندلهای ائوزینوفیلیک کلاژن طبیعی جای خود را با مواد بی شکل بازوفیلیک دانه دار عوض می کنند. ضخامت کلی درم بدلیل کاهش سنتر کلاژن و شکسته شدن آنها کاهش می یابد. این تغییرات بدلیل فیبروبلاستهایی است که تغییر عملکرد پیدا کرده اند و از این به بعد قادر به تولید کلاژن و الاستین طبیعی نیستند. ولی نسبت نسبی کلاژن نوع III افزایش می یابد. توضیح ملانین در لایه بازال نامنظم است و این ناشی از تخریب انتقال پیگمان از ملانوسیت به کراتینوسیت می باشد، هر چند بعضی از کراتینوسیت ها حاوی تعداد زیادی ملانوزوم می باشند، بعضی از آنها یا ملانوزوم ندا رندیا مقدار آن بسیار کم است و باعث نواحی هیپر پیگماته و دیپگماته به طور متناوب میشود. این تغییرات را الاستوزیس آفتابی (solar elastosis) می گویند.

اخیراً پدیده photoageing توجه زیادی را بخود جلب کرده است زیرا با سرطانهای اپیدرم مرتبط است. تأثیر تماس مداوم با نور خورشید روی ملانوسیتها (تأثیر تحریکی) و سلولهای لانگهاس (تأثیر تخریبی) مورد توجه زیادی قرار گرفته است، زیرا میزان بروز (incidence) ملانومهای بدخیم (سرطان خال) در میان کسانی که در نور آفتاب کار می کنند افزایش یافته است که در این افراد کاهش فعالیت نمایشگری آنتی ژن (Antigen presenting) سلولهای لانگهاس ممکن است یک فاکتور باشد.

هیچنین یکی از فاکتورهای ایجاد سرطان سلولهای قاعده ای اپیدرم (Basal cell carcinoma :BCC) و سرطان سلولهای کراتینوسیت یا اسکواموس (squamous cell carcinoma) در معرض تماس مداوم با نور خورشید می تواند باشد.



منابع:

1. Sadler TW.Langman's Medical Embryology,8th edn,Philadelphia , Lippincott Williams and Wilkins,2000 , PP.405-410
2. Bannister LH, Berry MM, Collins P, etal. Gray's Anatomy, 38 edn, New York, Churchill Livingstone, 1995.PP, 411-412.
- 3- Fitzpatrick's dermatology in general medicine, sixth edition, 2003.
- 4- Lever's Histopathology of the skin ninth edition, 2004- lippincott -Raven

# فصل پنجم

## بیوشیمی

## اهداف

۱. اشاره مختصری به متابولیسم پوست
۲. آشنایی با ساختار پروتئینهای پوست مانند کلاژن- الاستین، پروتئوگلیکانها،  $\alpha$ -کراتینها و اهمیت آنها در محافظت از پوست .
۳. آشنایی با سنتز و رنگدانه های پوست مانند ملانین و اهمیت آن در محافظت از پوست
۴. نقش ویتامینهای مانند D, A, E و ارتباط آنها با پوست
۵. مختصری از متابولیسم ویتامین D
۶. نقش عناصر معدنی مانند روی و سلنیوم با پوست و اهمیت آنها
۷. خلاصه ای از بیوسنتز «هم» (heme) و اختلالات متابولیکی آن

## اشاره مختصری به متابولیسم پوست

لایه خارجی پوست اپی درم (epidermis) محافظت بدن در مقابل صدمات خارجی را بعهده دارد. ملانین رنگدانه پوست در ملانوسیت های اپی درم ساخته شده و سبب حفاظت بیشتری در برابر اشعه ماوراء بنفش خورشید می گردد. عروق خونی، بافت چربی و غدد پوست در تنظیم درجه حرارت بدن و تنظیم متابولیسم و دفع مواد مختلف شرکت می کنند. مصرف گلوکز توسط اپی درم، متکی به انسولین است. منبع انرژی پوست از راه گلیکولیز انجام می پذیرد. کنترل گلیکولیز پوست توسط آنزیم فسفوفروکتوکیناز انجام می گیرد. مقدار زیادی از لاکتات که در پوست تولید می شود وارد خون می گردد. غلظت لاکتات در پوست ده برابر غلظت آن در پلاسما است. در اپی درم پوست، DNA, RNA و پروتئین سنتز می شوند که مهمترین این پروتئینها کراتین ها می باشند. یک لایه لیپیدی پوست دارای مقدار زیادی کلسترول و اسکوالن (Squalene) می باشد که در سلولهای اپی درم سنتز می شوند. تبدیل  $\gamma$ -هیدروکسی کلسترول به کلسیفرول در اپی درم پوست انجام می پذیرد.

## کلاژن (Collagen)

### تعریف کلاژن:

کلاژن یک گلیکوپروتئین رشته ای است که تقریباً  $\frac{1}{4}$  کل پروتئینهای بدن را تشکیل می دهد. یکی از فراوانترین نوع پروتئین در بدن انسان است و تقریباً در تمام بافتهای بدن یافت می شود. در واقع کلاژن چهارچوبی است برای بافتهای و قدرت ساختمانی به آنها می بخشد. کلاژن یکی از بلندترین پروتئینهای شناخته شده است ( $15A^{\circ} \times 3000A^{\circ}$ ) و تا به حال حداقل ۱۹ مدل کلاژن شناسایی شده است و تنوع آن بخاطر احتیاج هر بافت به نوع خاص آن است. مقدار کلاژن در بافت ها متفاوت است و برای نمونه کبد حدود 4%، آئورت 12-24%، غضروف 50%، قرنیه چشم 64% و پوست 74% می باشد. کلاژن از واحدهای تروپو کلاژن ساخته شده است و هر تروپو کلاژن از سه زنجیره پلی پپتیدی تشکیل شده است که در هم پیچیده اند و تولید سوپرهلیکس تروپو کلاژن را داده اند.

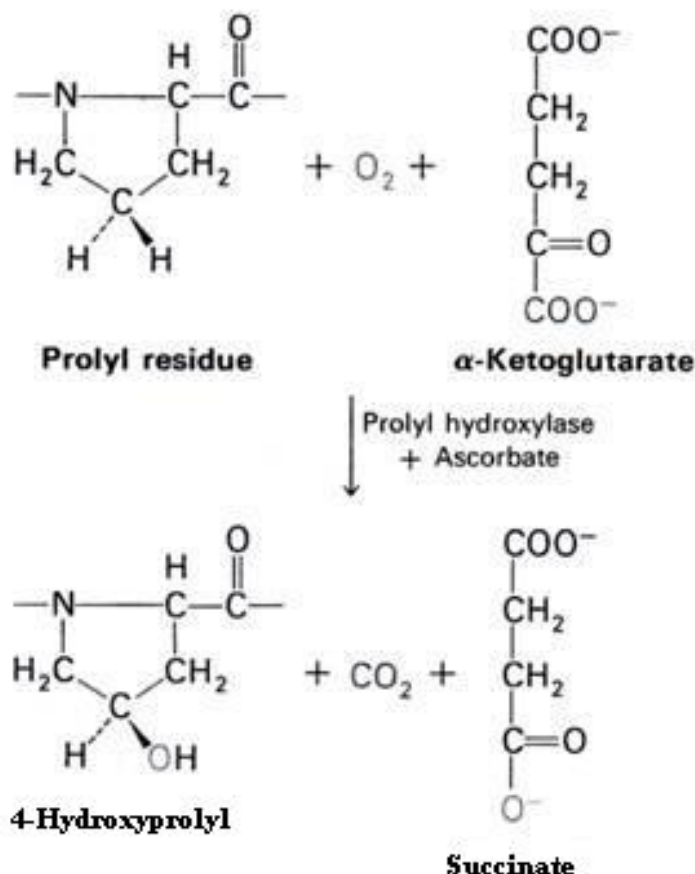
### سنتز کلاژن

کلاژن یک پروتئین خارج سلولی است و در سلولهای فیبروبلاست سنتز می شود و در ضمن عبور از شبکه آندوپلاسمی و جسم گلژی دچار تغییراتی شده و بعد به خارج سلول هدایت شده و بقیه تغییرات در خارج سلول انجام می پذیرد تا یک فیبر کلاژن تشکیل گردد.

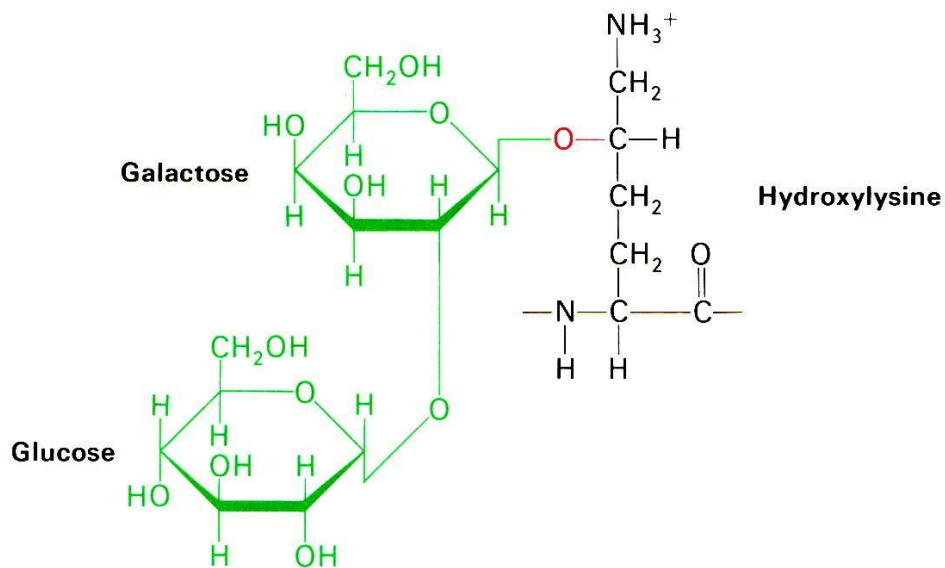
### خلاصه سنتز کلاژن

- (۱) سنتز زنجیره های پلی پپتیدی

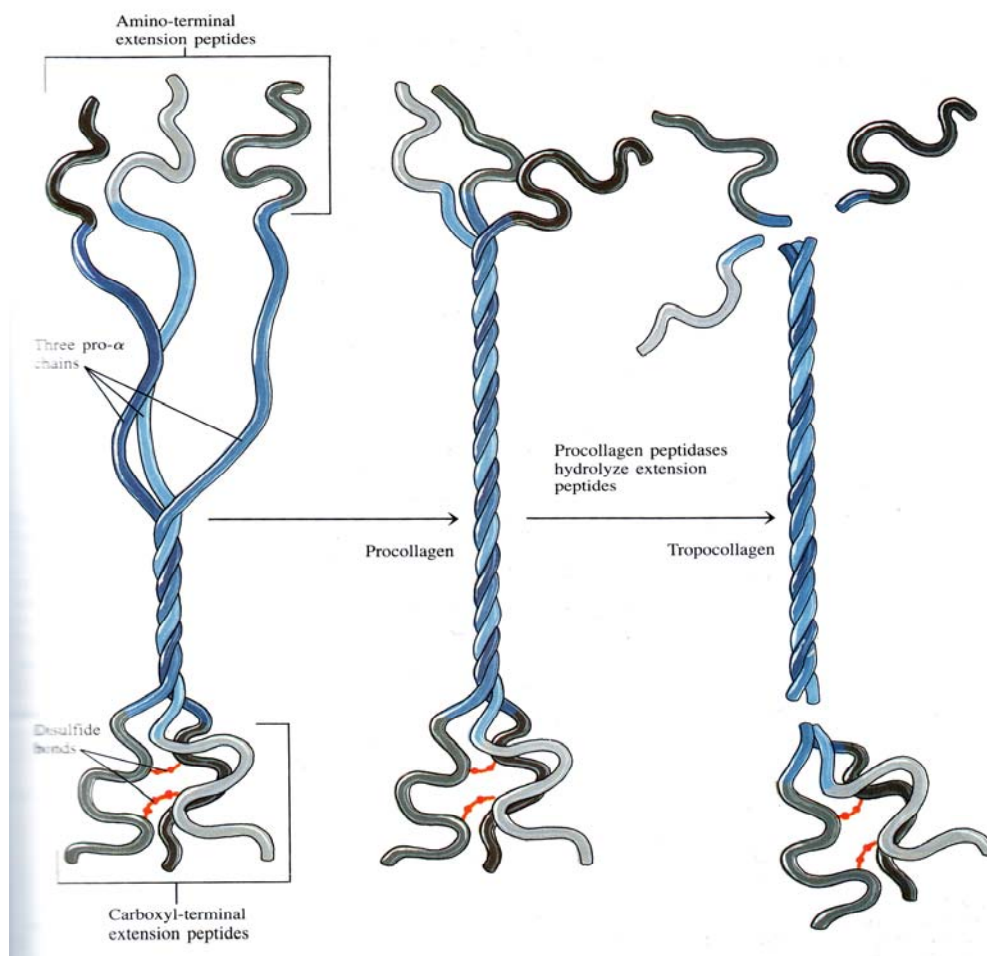
- ۲) هیدروکسیله شدن بعضی از اسیدهای آمینه خاص مانند پرولین و لیزین توسط آنزیمهای پرولیل هیدروکسیلاز و لیزیل هیدروکسیلاز به کمک ویتامین C بعنوان کوفاکتور شکل ۱:
- ۳) گلیکولیزه شدن: اتصال قندهای گلوکز و گالاکتوز به اسید آمینه هیدروکسی لیزین شکل ۲:
- ۴) تشکیل پروکلاژن، اتصال و به هم پیچیده شدن سه زنجیره پلی پپتیدی به هم دیگر شکل ۳:
- ۵) کوتاه شدن پرو کلاژن: قطع کردن قسمتهای اضافی از ابتدا و انتهای آن توسط آنزیم پروکلاژن پپتیداز و تولید تروپوکلاژن شکل ۳:
- ۶) اتصال تروپوکلاژن ها به هم دیگر توسط گروههای R بعضی از اسیدهای آمینه لیزین توسط آنزیم لیزیل اکسیداز و تولید یک فیبر کلاژن شکل ۴ و ۵:
- خلاصه مراحل سنتز کلاژن شکل ۶:
- بعلت تنوع انواع زیادی از کلاژن و ژنهای متفاوت و پراکندگی آنها در بافتهای متفاوت اختلالات متابولیکی کلاژن بسیار متنوع می باشد و طیف وسیعی از بیماریها را در بر می گیرد.
- اختلالات موتاسیون در سنتز رشته پلی پپتیدی، کمبود آنزیمهای کلیدی در سنتز کلاژن مانند پرولیل هیدروکسیلاز، لیزیل هیدروکسیلاز، لیزیل اکسیداز و اختلالات اکتسابی مانند کمبود ویتامین C و  $Zn^{2+}$  را در بر می گیرد. مانند اهلر دانلوس (اختلالات ژنتیکی متابولیسم کلاژن در درس نامه اسکلتی عضلانی و انواع کلاژن پوستی در مبحث بافت در درسنامه پوست آمده است).



شکل ۱: هیدروکسیله شدن پرولین توسط اکسیژن بکمک آنزیم پرولیل هیدروکسیلاز و ویتامین C (آسکوربات).

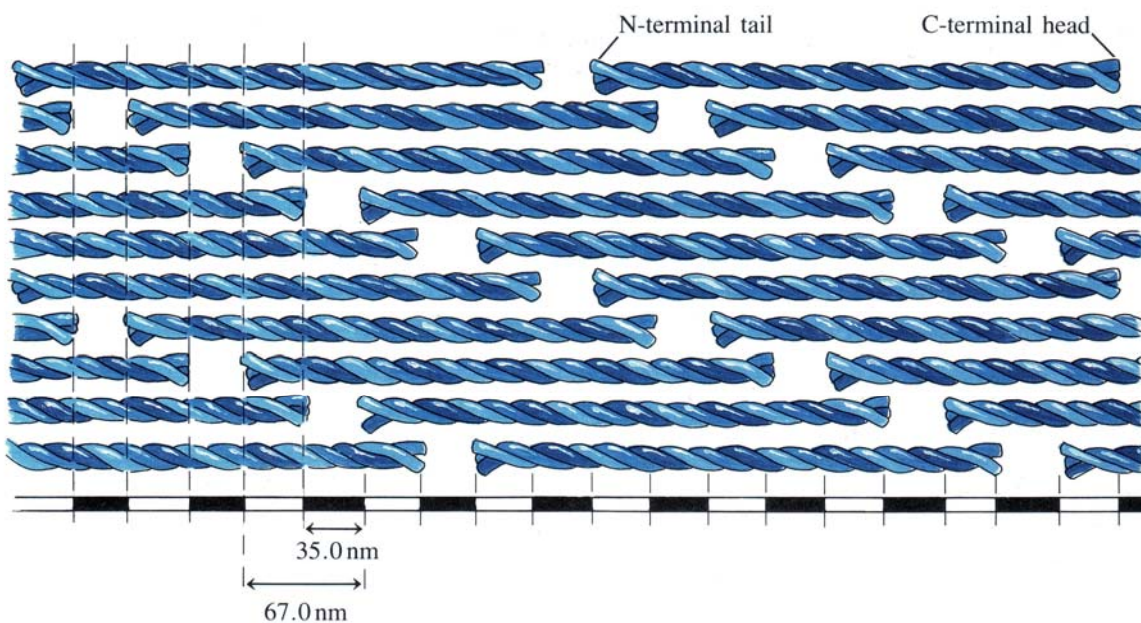


شکل ۲: واحد کربوهیدرات در ساختمان کلاژن

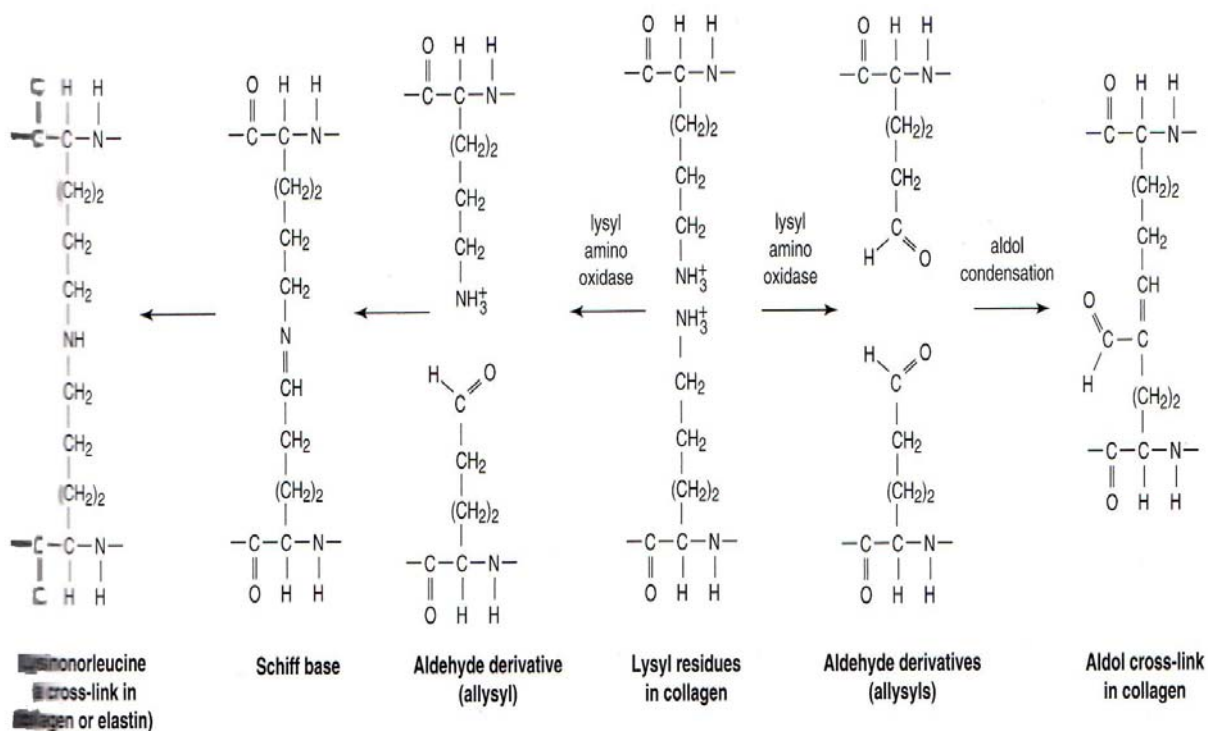


شکل ۳: تشکیل پروکلاژن سه رشته ای و تبدیل آن به تروپوکلاژن توسط آنزیم پروکلاژن پپتیداز

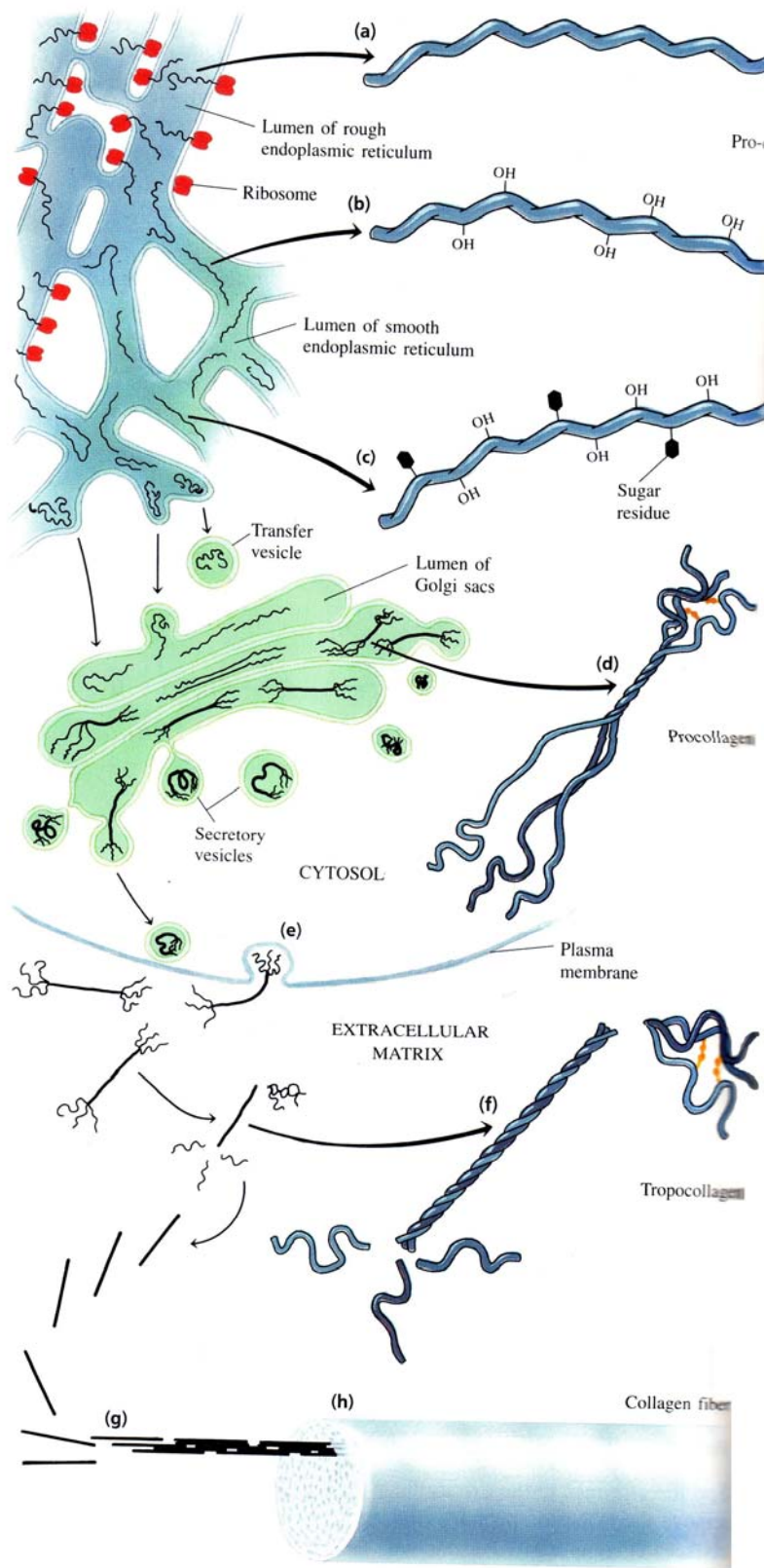




شکل ۴: طریقه قرار گرفتن رشته های تریپوکلاژن



شکل ۵: تولید باند آلدولی و لیزین نور لوسین بین گروه R دو اسید آمینه لیزین و اتصال تریپوکلاژنها بهم دیگر.



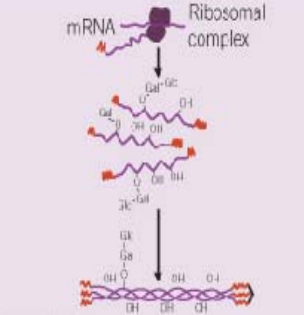
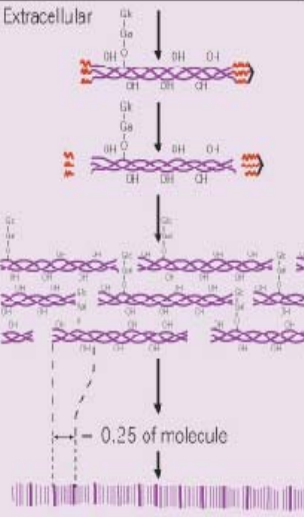
شکل ۶: مراحل سنتز کلاژن

- (a) سنتز رشته پلی پپتیدی
- (b) هیدروکسیله شدن پرولین و لیزین
- (c) گلیکولیزه شدن لیزین
- (d) تولید پروکلاژن

(e) خروج پروکلاژن به خارج سلول (f) تولید تریپوکلاژن (g,h) تولید کلاژن

بیشتر بدانیم:

COLLAGEN BIOSYNTHESIS, SECRETION AND FIBRIL ASSEMBLY ITS RELATIONSHIP TO EDS

Physiology	Pathology	EDS subtype (mode of inheritance)
 <p>Synthesis, hydroxylation and glycosylation of pro-α polypeptides of type I, III and V collagens</p>	<p>Lysyl hydroxylase deficiency results in reduced hydroxylysine content and altered cross linking profile</p>	<p>Kyphoscoliosis (AR)</p>
<p>Formation of interchain S-S bonds followed by triple helix formation</p>	<p>Dominant-negative mutations or haploinsufficiency in COL3A1 affect triple helix formation, thermal stability, and secretion of type III collagen molecules</p>	<p>Vascular type (AD)</p>
<p>Intracellular</p> <hr/> <p>Extracellular</p>  <p>Secretion of procollagen</p> <p>Removal of propeptides by specific proteases</p> <p>Fibril assembly</p> <p>Stabilization of fibrils by intermolecular cross-linking</p>	<p>Dominant-negative mutations in the recognition sites for procollagen N-peptidase in COL1A1 and COL1A2 prevent cleavage of amino-terminal propeptides</p> <p>Loss-of-function mutations in procollagen-N-peptidase result in the formation of only thin collagen fibrils</p> <p>Dominant-negative mutations in COL5A1 and COL5A2 or haploinsufficiency in COL5A1 result in abnormal or reduced amount of collagen fibrils</p> <p>Absence of tenascin-X leads to reduced collagen fibril density</p>	<p>Arthrochalasia (AD)</p> <p>Dermatosparaxis (AR)</p> <p>Classical type (AD)</p> <p>Classical type (AR)</p>

شکل ۷- بیوسنتز کلاژن ، ترشح کلاژن و طرز قرار گرفتن فیبریلها و تعیین مکانیزمهای پاتولوژیک که باعث بیماری اهلر-دانلوس می شود.



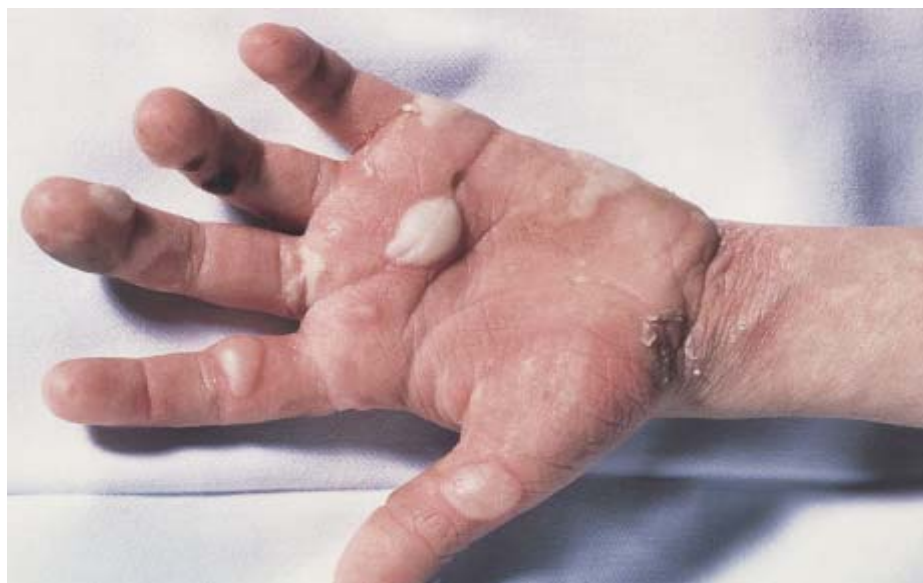GENETIC EXTRACELLULAR MATRIX DISEASES OF THE SKIN				
Protein	Gene	OMIM	Disease	Phenotypic features in the skin and other organs
Collagen I ( $\alpha_1$ & $\alpha_2$ chain)	COL1A1 COL1A2	#130000 #225410	Ehlers-Danlos syndrome Type I and VIIA Ehlers-Danlos syndrome Type VIIB	Hyperextensible and fragile skin Hyperextensible and fragile skin
Collagen III	COL3A1	#130050	Ehlers-Danlos syndrome Type IV	Thin, fragile skin with extensive bruising (arterial fragility)
Collagen V ( $\alpha_1$ & $\alpha_2$ chain)	COL5A1 COL5A2	#130000 #130010	Ehlers-Danlos syndrome Type I Ehlers-Danlos syndrome Type II	Severe phenotype; hyperextensible and fragile skin Less severe phenotype; hyperextensible and fragile skin
Collagen VI	COL6A1, COL6A2	#254090	Ullrich disease	Puffy skin, muscular dystrophy
Collagen VII	COL7A1	#131750, 226600	Dystrophic epidermolysis bullosa	Skin blistering
Collagen XVII	COL17A1	#226650	Junctional epidermolysis bullosa	Skin blistering
Fibrillin 1	FBN1	#154700	Marfan syndrome	Striae atrophica
Elastin	ELN	#123700	Cutis laxa	In elastic, redundant, 'too large' skin
ABCC6 transporter	ABCC6	#177850, 264800	Pseudoxanthoma elasticum	Yellowish papules, laxity of skin
Lysyl hydroxylase	PLOD	#225400	Ehlers-Danlos syndrome Type VI	Hyperextensible and fragile skin (ocular fragility)
ADAM-TS2 (procollagen N-proteinase)	ADAMTS2	#225410	Ehlers-Danlos syndrome Type VIIC	Sagging, redundant and fragile
ATPase, $\text{Cu}^{2+}$ -transporting, $\alpha$ -polypeptide	ATP7A	#304150	Occipital horn syndrome	Hyperextensible, lax skin

شکل ۸- بیماریهای پوستی ژنتیکی نقص کلاژن و الاستین

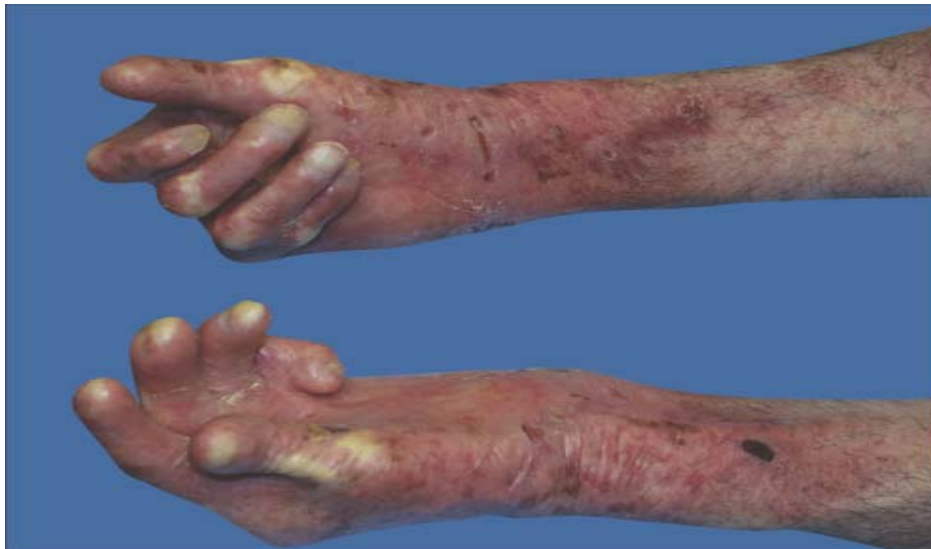**نکته بالینی:**

**اپیدرمولیز بولوز:**

نوزادی با ضایعات تاولی متعدد در نواحی مختلف بدن به درمانگاه پوست آورده می شود که در معاینه بالینی با تماس و فشار دادن پوست و اصطکاک و تماس با لباس دچار تاول جدید می گردد. این نوزاد از زمان بعد از تولد مکرراً دچار تاول شده است. در شرح حال و سابقه فامیلی دو کودک دیگر خانواده دچار این بیماری می باشند. در بیوپسی پوست این نوزاد تاول در ناحیه زیر اپی درم و محل اتصال درم و اپی درم مشاهده می شود. برای شیرخوار تشخیص بیماری ژنتیکی اپیدرمولیز بولوز مطرح می شود. اپیدرمولیز بولوز شامل اختلالات بالینی مشخصی است که سه تظاهر اصلی آن شامل انتقال ژنتیکی به صورت اتوزومال غالب یا مغلوب می باشد و نوزاد دچار شکنندگی پوست بر اثر اصطکاک و تاولهای پوستی می باشد. سه نوع مهم آن شامل فرم ساده ، جانکشنال و دیستروفیک می باشد. در نوع جانکشنال (شکل ۹) نقص در کلاژن تیپ XVII و در نوع دیستروفیک (شکل ۱۰) نقص در کلاژن تیپ VII می باشد و محل تاول در زیر اپیدرم و بالای درم (بین درم و اپیدرم) می باشد.



شکل ۹- اپیدرمولیز بولوز جانکشنال: موتاسیون در کلاژن XVII که باعث تاول بعد از کمترین اصطکاک با پوست می شود



شکل ۱۰-۱- ایدرمولیز بولوز دیستروفیک در اثر نقص کلاژن تیپ VII

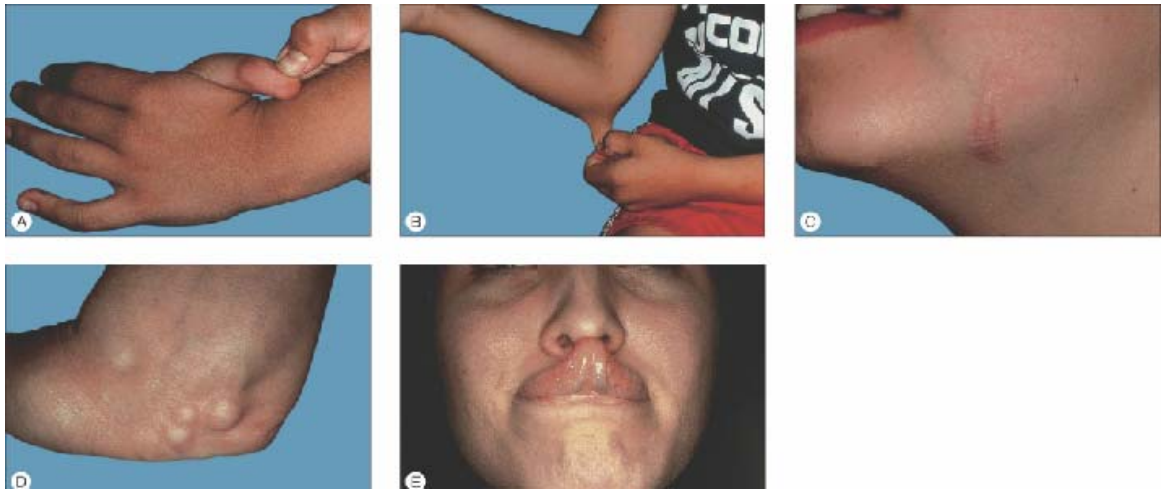
**نکته بالینی:**

- بیماری با زخمها و اسکارهائی روی پوست مراجعه می کند و ادعا می کند که با کوچکترین خراشی به پوست دچار زخم می شود و زخمهای بیمار بسیار دیر ترمیم می یابد. همچنین بعد از ترمیم طولانی دچار اسکار می شود. در معاینه بالینی بیمار علاوه بر جایگاههای زخم، پوست بیمار بیش از حد کش می آید و قابلیت اتساع دارد. همچنین در نواحی آرنج و زانوی بیمار توده هائی شبیه تومور مشاهده می گردد و در اثر خونریزیهای زیر پوستی، قسمتهائی از پوست بیمار کیود است. در معاینه، مفاصل بیش از حد متحرک بوده به طوری که نوک انگشت شصت بیمار تا روی مچ بیمار خم شده و به مچ می رسد همچنین نوک زبان بیمار به نوک بینی بیمار تماس حاصل می کند. برای بیمار تشخیص سندرم اهلر دانلوس داده می شود. شکل ۱۱ و ۱۲.
- بیماری را با پارگی رحم به بخش جراحی زنان و زایمان می آورند. در معاینه بالینی بیمار مفاصل بیش از حد متحرک ، اسکولیوز و همچنین زخمهای متعدد در روی دستها و پاها و اسکارهای زخمهای قبلی مشاهده می شود. در هنگام معاینه پوست بیمار بیش از حد کشیده می شود و روی پوست بیمار توده هایی در ناحیه آرنج و زانو و کیودیتهائی در اثر خونریزی در سطح پوست مشاهده می شود، با توجه به سابقه زخمهای مکرر و اسکارهای زخم و سابقه تأخیر در بهبودی زخمها و قابلیت اتساع بیش از حد پوست برای بیمار تشخیص بیماری اهلر دانلوس گذاشته می شود. شکل ۱۱ و ۱۲.

**سندرم اهلر-دانلوس:**

۱. نقص در کلاژنهای مختلف بخصوص I,III,V و تناسین X- و آنزیمهای مختلف در ساخت کلاژن
۲. انتقال ژنتیکی از طریق اتوزومال غالب و مغلوب
۳. علائم بالینی : پوست شکننده و با قابلیت اتساع بیش از حد ، تاخیر در بهبودی زخم ، تومورهای کاذب و کیودی پوست در اثر خونریزیهای مکرر
۴. علائم سیستمیک : مفاصل بیش از حد متحرک ، اسکولیوز و در زیر گروه عروقی، ریسک پارگی رحم ، شریانها و روده وجود دارد.





شکل ۱۱- سندرم اهلر-دائوس A : مفصل بیش از حد متحرک. B: قابلیت اتساع بیش از حد پوست. C: ترمیم زخم بسیار ضعیف. D: تومورهای کاذب. E: علامت گورلین (رساندن نوک زبان به نوک بینی)

بیشتر بدانیم

Ehlers-Danlos Syndrome			
Type	Clinical Features	Inheritance	Biochemical Defect
I: Gravis	Soft, velvety, hyperextensible skin; easy bruising; "cigarette paper" scars; hypermobile joints; varicose veins; prematurity	AD	Not known
II A: Mitis B: Recessive	Similar to EDS type I but less severe	AD (AR, rare)	Not known
III: Familial hypermobility	Similar phenotype: aortic dilatation	AD	COL1A2 "null" alleles
IV: Arterial	Soft skin, no scarring, marked large and small joint hypermobility	AD	Not known
V: X-linked VI: Ocular	Thin, translucent skin with visible veins; marked bruising; skin and joints have normal extensibility; arterial, bowel, and uterine rupture	AD	Mutations in the COL3A1 gene that affect type III procollagen synthesis, secretion, or structure
VII: A and B Arthrochalasia multiplex congenita	Similar to EDS type II	XLR AR	Not known
VII: C: Dermatosparaxis	Soft, velvety, hyperextensible skin; hypermobile joints, scoliosis; ocular fragility and keratoconus	AD	Lysyl hydroxylase deficiency due to mutation in the LOH gene
VIII: Periodontal	Congenital hip dislocation, joint hypermobility; soft skin with normal scarring	AD	A: COL1A1 exon 6 skipping mutation that deletes N-proteinase cleavage site B: COL1A2 exon 6 skipping mutation that deletes N-proteinase cleavage site C: N-proteinase deficiency
IX: X-linked cutis laxa, occipital horn syndrome	Very soft, fragile skin; excessive bruising; umbilical hernia; marked joint laxity	AD	Not known
X: Fibronectin defect	Generalized periodontitis; skin similar to EDS type II	AD	Not known
	Soft, extensible, lax skin; bladder diverticulae and rupture; short arms, limited pronation and supination, broad clavicles, occipital horns	XLR	Copper utilization defect with abnormal copper enzymes, particularly lysyl oxidase; allelic to Menkes syndrome
	Similar to EDS type II	AR	Defects in fibronectin

AD = autosomal dominant; AR = autosomal recessive; XLR = X-linked recessive.

healing and decrease the likelihood of abnormal scar formation. The precise incidence of EDS type I is not known; estimates are on the order of 1 per 20,000. The life expectancy for individuals with EDS type I is normal.

EDS type II, also a dominantly inherited disorder, is characterized by joint laxity and by soft, hyperextensible, fragile skin. The phenotypic presentation is generally less severe than in EDS type I; prematurity is rare, varicose veins are less frequent, and the skin fragility is less. Mitral-valve prolapse is common, and premature degenerative arthritis develops in some individuals with EDS type II. The biochemical basis of this disorder is not understood, but the morphologic alterations in dermal collagen fibers and fibrils are similar to those seen in EDS type I. It is not clear whether EDS types I and II are allelic mutations or mutations in different genes (for example, mutations in COL1A1 and COL1A2 that interfere with C-terminal propeptide cleavage). Linkage studies and additional biochemical investigations will be necessary before the molecular basis of these disorders can be elucidated.

EDS type III is a dominantly inherited disorder characterized by marked joint hypermobility, recurrent joint dislocation, and soft but not hyperextensible or fragile skin. Affected infants may be slow to walk because of joint laxity. The major complications of EDS type III are recurrent joint dislocation, which may require surgery for stabilization, and early-onset degenerative joint disease. Mitral-valve prolapse is frequently seen. EDS type III is probably the most common type of EDS but precise figures are lacking and discrimination from variants of normal is often difficult.

**Treatment.** There is no specific therapy for these three types of EDS. Dietary supplementation with ascorbic acid has been recommended with anecdotal reports of decreased bruising and a trend toward normalization of joint hypermobility. However, because joint mobility usually decreases with age, these reports are difficult to evaluate.

The major differential diagnosis for EDS types I and II includes EDS types V, VI, VIII, and X (see below). EDS type III is most commonly confused with a variant of normal.

**Biochemical, Genetic, and Structural Studies.** The biochemical basis of EDS types I, II, and III are not known. Genetic linkage studies using polymorphic endonuclease restriction sites in COL1A1, COL1A2, and COL2A1 have excluded those genes as sites of mutations in some families.<sup>329</sup> Nonetheless, biomechanical studies of skin fragments are suggestive of abnormal collagen in dermis.<sup>330</sup> EM studies of dermis have demonstrated larger than normal collagen fibrils, frequent composite fibrils, and smaller than normal bundles<sup>331,332</sup> (Fig. 134-12). While these studies indicate an abnormality in the formation of the usual dermal collagen structures they do not identify the specific biochemical abnormality.

CLASSIFICATION OF EHLERS-DANLOS SYNDROME				
EDS type*	Traditional* Classification	Clinical Features	Inheritance	Mutated gene/protein
Classical	I, II	Hyperextensible skin and joint hypermobility, atrophic scars, easy bruising	AD, AR†	COL5A1, COL5A2/α1- and α2-chains of type V collagen; TNX/tenascin-X
Hypermobility	III	Joint hypermobility, pain, dislocations	AD	
Vascular	IV	Thin skin, arterial, gastrointestinal or uterine rupture, bruising, small joint hypermobility, fragility of different tissues	AD	COL3A1/α1-chain of type III collagen
Kyphoscoliosis	VI	Hypotonia, joint laxity, congenital scoliosis, ocular fragility	AR	PLOD/lysyl hydroxylase
Arthrochalasia	VIIa, VIIb	Severe joint hypermobility with congenital dislocation, skin involvement mild, scoliosis, bruising	AD	COL1A1, COL1A2/α1- and α2-chains of type I collagen
Dermatosparaxis	VIIc	Severe skin fragility and hyperextensibility, bruising	AR	ADAMTS-2/procollagen N-peptidase
Other‡	V, VIII, X, XI			

شکل ۱۲- طبقه بندی سندرم اهلر-دانلوس

### کاتابولیسم کلاژن

کلاژن توسط آنزیمهای بسیار اختصاصی کلاژناز Collagenase شکسته می شود. شکستن باندهای پپتیدی داخل سوپرهلیکس های کلاژن بسیار مشکل است بدلیل آنکه کلاژن نسبت به آنزیمهای پروتئاز مقاوم است. یک نوع کلاژناز اختصاصی در باکتری Clostridium histolyticum وجود دارد که باعث ایجاد گانگرن می شود. این باکتری آنزیم کلاژناز را ترشح می کند که باند پپتیدی موجود در کلاژن را در بیش از ۲۰۰ نقطه قطع می کند. محل شکستن باند پپتیدی x-gly-pro-y است (x و y می توانند هر اسید آمینه ای باشند) و این باعث از بین رفتن بافتهای همبند می شود. خودباکتری clostridia در امان است، چون فاقد کلاژن است.

کلاژناز بافتی که در فیبروبلاست انسانی نیز یافت می شود، بفرم غیر فعال پروآنزیم است و برای فعال شدن احتیاج به آنزیم دیگری بعنوان فعال کننده دارد. کلاژناز هر سه زنجیره سوپر هلیکس های کلاژن را در یک مکان مشخص می شکند. حدوداً بین اسیدهای آمینه 775-776 این اتفاق می افتد. در زنجیره  $\alpha$  باند پپتیدی بین gly-ile و در زنجیره  $\alpha_2$  باند پپتیدی را بین gly-leu را می شکند. زمانیکه کلاژن شکسته شد، بقیه پروتئازها می توانند قسمتهای جدا شده را هیدرولیز کنند.

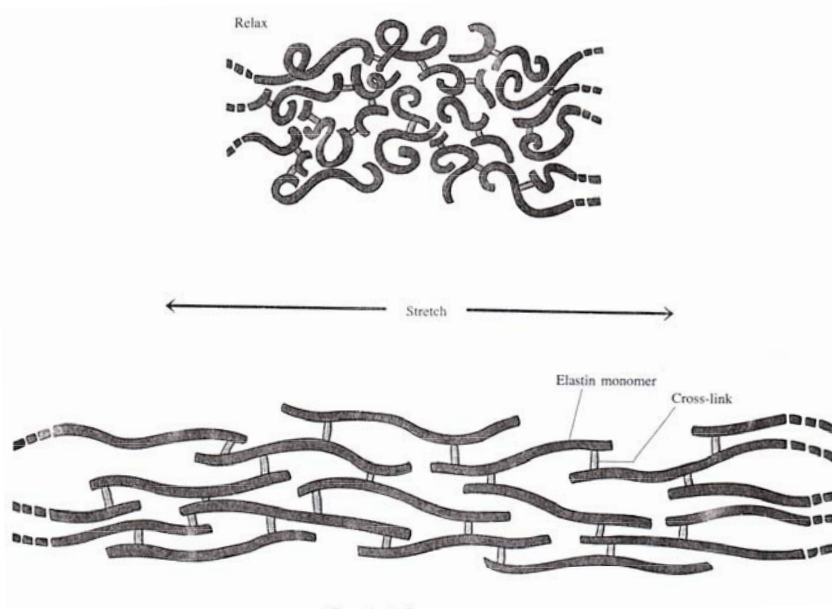
کلاژناز مهره داران دارای فلز  $Ca^{2+}$  و  $Zn^{2+}$  می باشد و در اپیدرم پوست انسان در مواقع ترمیم زخم سنتز می شود (البته در آزمایشگاه در خارج بدن و در محیط کشت سلولی بوسیله فیبروبلاست ها هم تولید میشود) احتمالاً محل اصلی کلاژناز در در م پایپلاری در مجاورت اپیدرم است.

کلاژناز در پوست سالم و طبیعی نیست، ولی زمان ترمیم زخم کلاژناز توسط سلولهای اپیدرمیس ساخته می شود و همچنین نوتروفیل ها و ماکروفاژهای فعال شده می توانند کلاژناز را تولید کنند.

### الاستین (Elastin)

تعریف:

الاستین یکی دیگر از پروتئینهای رشته ای است که در اغلب بافتهای همبند یافت میشود. فیبر های الاستین قادرند در تحت فشار چندین برابر خود کش بیابند و بعد از برطرف شدن فشار دوباره به شکل اول خود برگردند شکل ۱۳:



شکل ۱۳: الاستین در حالت طبیعی و کش آمده

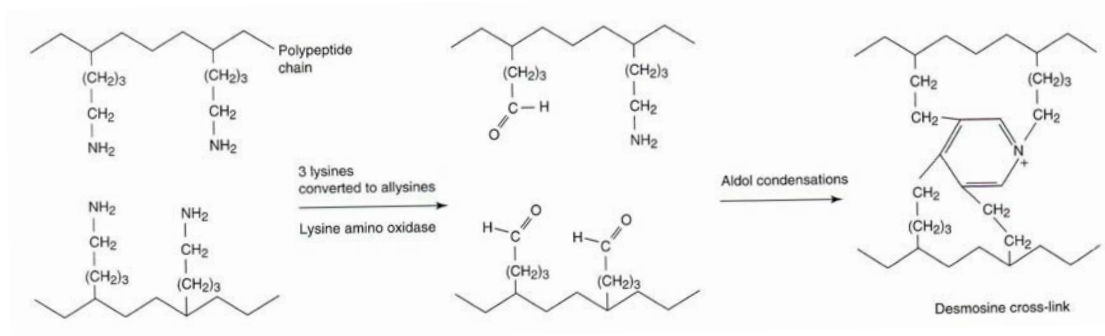
الاستین بمقدار زیاد در جداره رگهای قوس آئورت و رباطها وجود دارد . در پوست، تاندونها و ریه هم یافت می شوند. در ساختمان الاستین مقدار زیادی اسید آمینه گلیسین و به ترتیب پرولین و آلانین هم در ساختمانش نسبتاً زیاد یافت می شود و اسید آمینه هیدروکسی پرولین به مقدار بسیار کمی وجود دارد ولی اسید آمینه هیدروکسی لیزین در ساختمانش دیده نشده است. در ساختمان الاستین کربو هیدرات وجود ندارد. فقط یک نوع ژن کدکننده دارد. تولید انواع الاستین در سطح *splicing* *hnRNA* می باشد .

### سنتز الاستین:

الاستین بصورت پروالاستین در فیبروبلاست سنتز می شود دارای حدود ۷۰۰ اسید آمینه بوده و پس از ترشح از فیبروبلاست بخارج سلول رفته و تبدیل به الاستین می شود. الاستین بالغ غیر محلول و پایدار است.

برای استحکام الاستین، زنجیره های پلی پپتیدی توسط اتصالات کووالانی بهم دیگر متصل می شوند این اتصالات عبارتند از : اتصالات آلدولی، لیزینونور لوسین، دسموزین و ایزودسموزین . اتصالات آلدولی و لیزینونور لوسین در سنتز کلاژن شرح داده شده است.

اتصالات دسموزین و ایزودسموزین بین گروه R چهار اسید آمینه لیزین تشکیل می شود . آنزیم مربوطه لیزیل اکسیداز است. کمبود آن می تواند اختلالات شدیدی را بوجود آورد. شکل ۱۴:



شکل ۱۴: پیوند دسموزین بین گروه ها R چهار اسید آمینه لیزین

جدول ۱-مقایسه اسیدهای آمینه و کربوهیدرات در ساختار کلاژن و الاستین

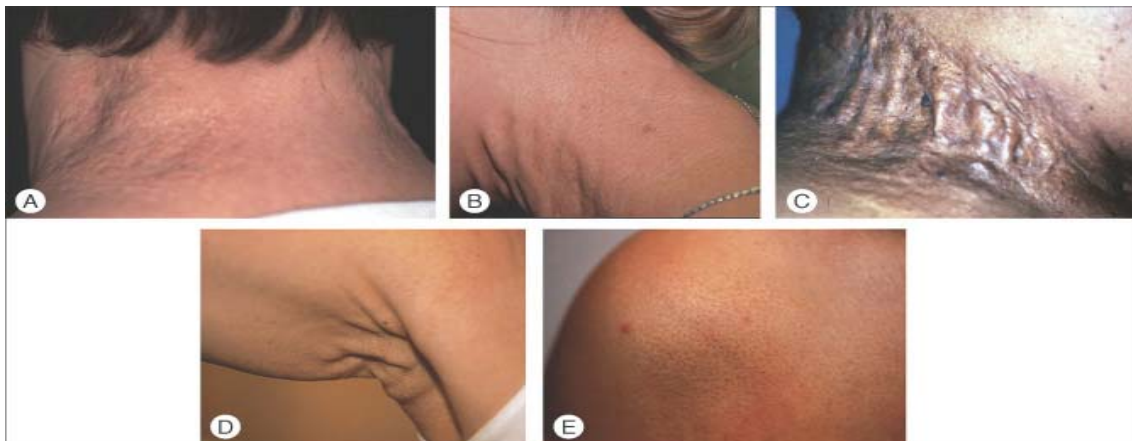الاستین	کلاژن	
۳۱٪	۳۳٪	گلیسین
۱۱٪	۱۳٪	پرولین
۱٪	۹٪	هیدروکسی پرولین
۰	۶/۰٪	هیدروکسی لیزین
۲۲	۱۱	آلانین
-	+	کربوهیدرات

یادآوری می شود که برای ساخت هر دو پروتئین ویتامین C لازم است .

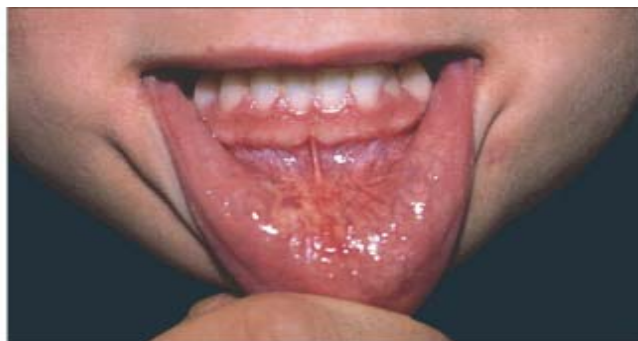**نکته بالینی :** خانمی ۴۰ ساله با فشار خون بالا و انفارکتوس میوکارد به بخش مراقبت های ویژه قلب آورده می شود در معاینه بالینی روی پوست گردن بیمار پاپول های زرد شبیه سنگ فرش دیده شده همچنین پوست زیر بغل و کشاله ران شل و آویزان می باشد در تاریخچه بیمار سابقه لنگش و کاهش دید وجود دارد. برای بیمار با تشخیص پسودوگزانتوماالاستیکوم بیوپسی پوست از گردن انجام می گیرد. در گزارش پاتولوژی پوست گردن بیمار در ناحیه درم جمع شدن الیاف الاستیک و رسوب کلسیم مشاهده می شود. شکل ۱۵ و ۱۶.

**پسودو گزانتوما الاستیکوم:**

۱. نقص وراثتی از طریق اتوزومال مغلوب که باعث جمع شدن الیاف الاستیک و رسوب کلسیم روی آن می شود.
۲. روی پوست بخصوص در ناحیه گردن پاپولهای زرد شبیه سنگ فرش و در ناحیه چینهای پوستی ، پوست شل و آویزان می شود. شکل ۱۵.
۳. کاهش دید به علت رگه های عروقی غیر طبیعی شکل ۱۷.
۴. کلسیفیکاسیون الیاف الاستیک در عروق متوسط منجر به افزایش فشار خون، انفارکتوس میوکارد و درد قلبی و لنگیدن میشود.

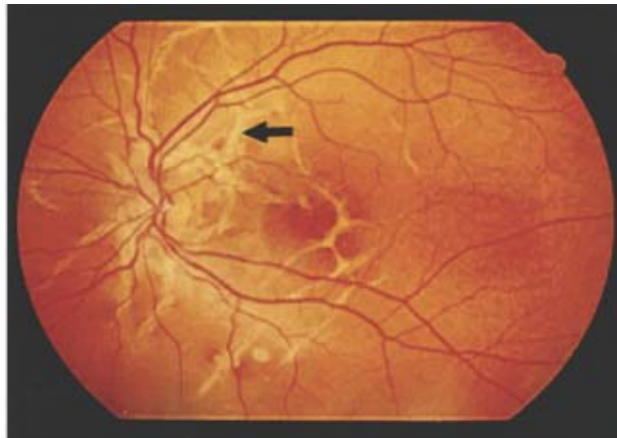

شکل ۱۵- A, B: پاپولهای زرد روی گردن C: پلاکهای کلسیفیه روی گردن. D: آویزان شدن پوست در زیر بغل. E: پاپولهای زرد روی شانه



شکل ۱۶- ضایعات مخاطی در سودو گزانتوماالاستیکوم



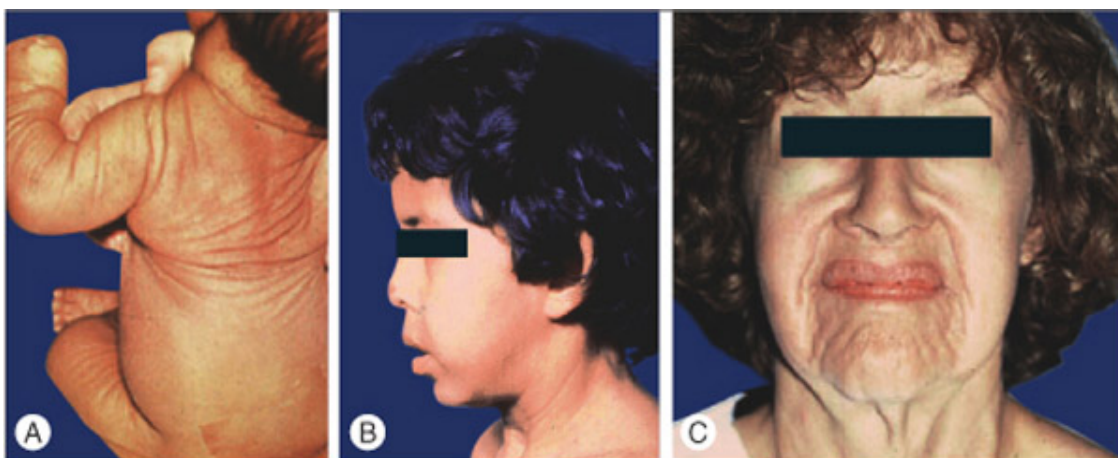


شکل ۱۷-رگه های عروقی غیر طبیعی

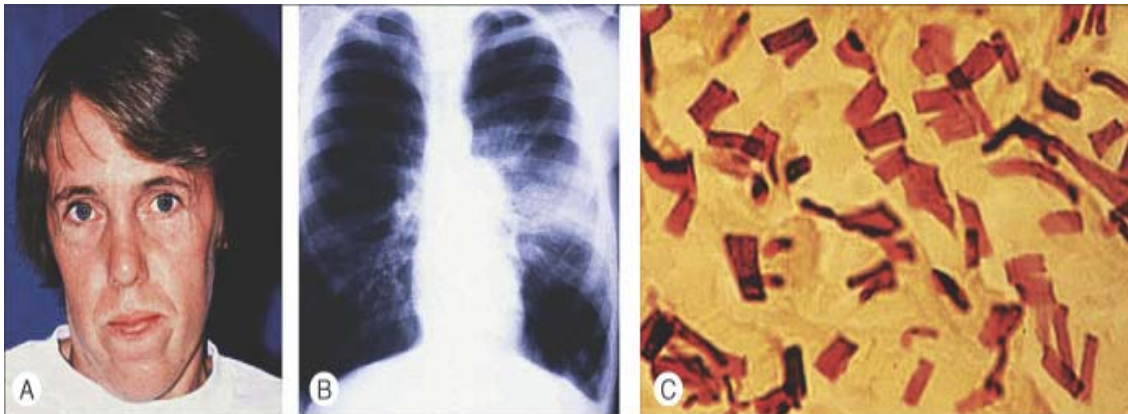
**نکته بالینی:** بیماری با تنگی نفس به درمانگاه ریه مراجعه می کند در معاینه بالینی پوست بیمار شل و آویزان است در تاریخچه گذشته بیمار سابقه فتق اینگوینال دارد در رادیو گرافی قفسه صدری بیمار آمفیژم ریوی مشاهده می شود و همچنین به علت ناراحتی های گوارشی و دل دردهای مکرر در بررسی های رادیولوژیک روده دیورتیکول روده مشاهده می شود. از بیمار با تشخیص کوتیس لاکسا بیوپسی پوست انجام می گیرد. در گزارش پاتولوژی الیاف الاستین در ناحیه درم در بعضی نواحی قطعه قطعه شده و در بعضی از نواحی از بین رفته است. شکل ۱۸ و ۱۹.

**کوتیس لاکسا:**

۱. از دست رفتن و و تکه تکه شدن الیاف الاستیک در هیستوپاتولوژی پوست و در بعضی از بیماران بافت های دیگری مثل ریه و دستگاه گوارش نیز درگیر می شود. شکل ۱۹.
۲. وراثت از طریق اتوزومال مغلوب یا غالب است، انواع اکتسابی نیز دیده شده است.
۳. پوست شل آویزان همراه با کاهش الاستیسیته. شکل ۱۸
۴. علائم غیر پوستی ، آمفیژم ریه ، فتق و دیورتیکول روده می باشد. شکل ۱۹.



شکل ۱۸-کوتیس لاکسا : A : پوست شل آویزان در یک نوزاد تازه متولد شده B : گونه های آویزان در یک بچه ۴ ساله. C : پیری زودرس در زن ۳۰ ساله

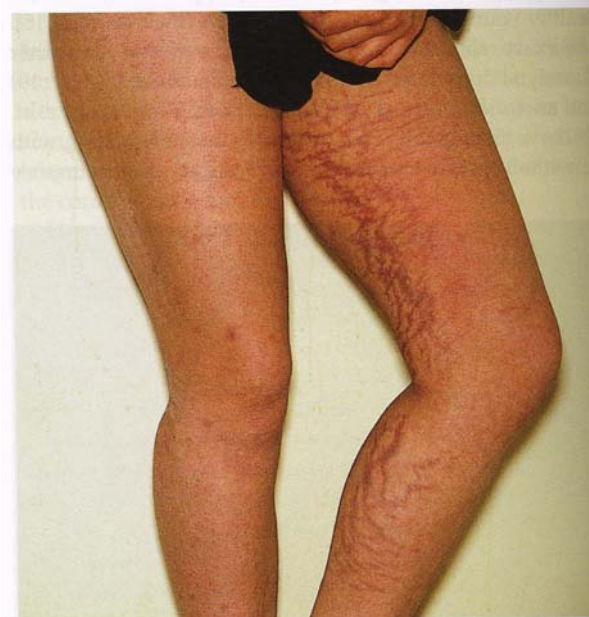

شکل ۱۹- کوتیس لاکسا: A: پیری زودرس در یک نوجوان ۱۵ ساله. B: آمفیژم ریه C: تکه تکه شدن ایف الاستیک در هیستوپاتولوژی پوست

**نکته بالینی:** دختری ۱۵ ساله با خطوط پوستی قرمز در ناحیه سینه، ران، باسن، شکم و بازو به درمانگاه پوست مراجعه می کند در معاینه بالینی پوست بیمار بسیار نازک بوده و بیش از حد کش می آید در ضمن روی پوست بیمار اسکارهایی مثل کاغذ سیگار در محل زخمهای قبلی بیمار مشاهده می شود همچنین بیمار سابقه فتق های مکرر داشته است بخصوص بعد از عمل جراحی در ناحیه آپاندکتومی فتق مشاهده می شود. بیمار با تشخیص سندرم مارفان برای مشاوره چشم و قلب و عروق به مراکز درمانی نامبرده فرستاده می شود.

#### سندرم مارفان:

۱. موتاسیون در فیبریلین I است.
۲. ضعف در بافت پیوندی پوست، سیستم اسکلتی، چشم و قلب و عروق
۳. علائم پوستی شامل پوست نازک و با قابلیت کش آمدگی کمی زیاد تر از حد معمول
۴. استریاهای پوستی بخصوص در ناحیه سینه و ران و باسن و شکم و بازو (استریا در قسمت آناتومی پوست توضیح داده شده است) . striae . شکل ۲۰.
۵. فتق ناحیه اینگوئینال و فتق در محل عمل جراحی
۶. اسکارهای به شکل کاغذ سیگار در محل زخمها

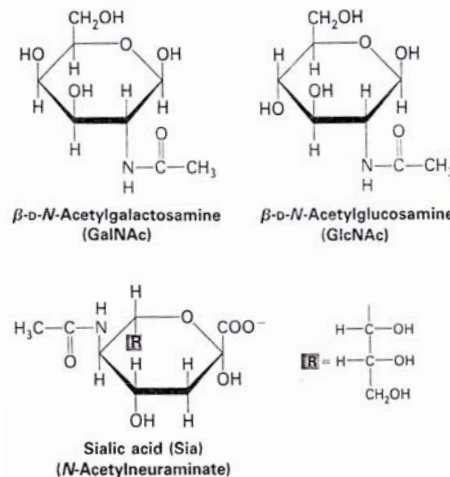


شکل ۲۰- استریای متعدد در ناحیه ساق و ران

**پروتئوگلیکانها (Proteoglycans)**

پروتئوگلیکانها مواد بنیادین در بافت همبند هستند. در ساختار بافت غضروف، استخوان و پوست نیز بمقدار کم یافت می شوند. پروتئوگلیکانها پروتئین هائی هستند که بطور کووالان به گلیکوز آمینوگلیکانها [(glycosaminoglycans = GAG)] اتصال دارند و دارای وزن ملکولی بالا و مقدار زیادی پلی ساکاریدهای مختلف می باشند. تا ۹۵٪ وزن کل آنها می تواند پلی ساکارید باشد.

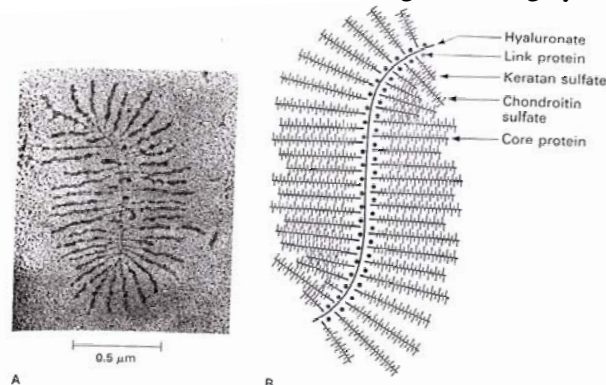
زنجیره های پلی ساکاریدی قبلاً بنام موکوپلی ساکارید نامیده می شدند لیکن امروزه بنام گلیکوز آمینوگلیکانها نامیده میشوند. گلیکوز آمینو گلیکانها جزء هتروپلی ساکاریدها هستند. هر زنجیره پلی ساکارید موجود در پروتئوگلیکانها از تکرار واحدهای دی ساکارید خاص ساخته شده اند. که این دی ساکارید دارای یک قند آمین دار مانند گلوکز آمین یا گالاکتوز آمین هستند. قند دوم این دی ساکاریدها می تواند گلوکورونیک اسید یا ایپیر آن، ایدیورونیک اسید باشد (تمامی ملکولهای گلیکوز آمینوگلیکانها دارای سولفات هستند بجز هیالورانیک اسید) شکل ۲۱. پروتئوگلیکانها به عنوان لوبریکانت در مفاصل و لایه خارجی سلولها و مایع زلالیه چشم دیده می شوند. شکل ۲۱.



شکل ۲۱: قند های موجود در دی ساکاریدها

**ساختار کمپلکس پروتئوگلیکانها:**

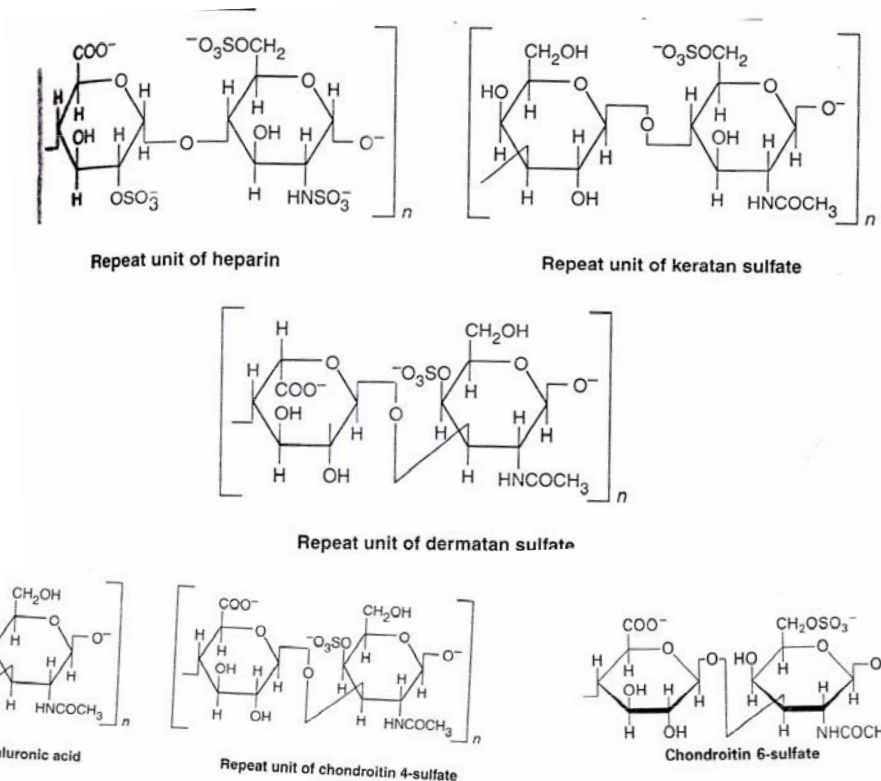
ساختار عمومی یکی از پروتئوگلیکانها مانند آگرکان که از یک رشته مرکزی بلند هیالورونیک اسید که به آن هسته مرکزی میگویند تشکیل شده است که پروتئینهای رابط به طریق غیرکووالان به آن متصل هستند. این پروتئین ها بنوبه خود به پروتئینهایی متصل هستند که به آنها پروتئین کُر (Core) می گویند. زنجیره های گلیکوز آمینو گلیکانها توسط باندهای کووالانسی به پروتئین CORE وصل شده اند شکل ۲۲.



شکل ۲۲: پروتئوگلیکان غضروفی

گلیکوز آمینو گلیکانهای مهم عبارتند از:

- ۱- هیالورانیک اسید
- ۲- درماتان سولفات
- ۳- کراتن سولفات I, II
- ۴- کندروائین سولفات
- ۵- هپارین
- ۶- هپارن سولفات



شکل ۲۳: ساختمان گلیکوز آمینو گلیکانها

### بیشتر بدانیم:

اگرچه پروتئوگلیکانها هنوز بر حسب نوع گلیکوز آمینو گلیکانهای موجود در آنها تعریف می شوند ولی می شود آنها را بر حسب عمل و محل کارشان هم دسته بندی کرد. مثال: آگرکان (aggrecan)، ورسیکان (versican) معمولاً بیشتر در محل خارج سلولی وجود دارند و یا سیندیکان (syndecan) و ترومومادولین (Thrombomodulin) بخشی از پروتئینهای غشائی هستند. نوروکن (neurocan)، برولیکان (broulican)، سبروکان (Cerebrocan) و فسفوکان (phosphacan) اغلب محدود به سیستم عصبی هستند.

### اعمال متعدد پروتئوگلیکانها:

پروتئوگلیکانها همانطور که اشاره شد ملکولهای کمپلکس و پیچیده ای هستند و در بیشتر نسج های بدن، به خصوص در ماتریکس خارج سلولی وجود دارند. درماتریکس خارج سلولی بهمديگر وکلاژن و الاستین ارتباط دارند و علاوه بر آنها به فیبرونکتین و لامینین یا فاکتورهای رشد مانند TGF- $\beta$  متصل می شوند.

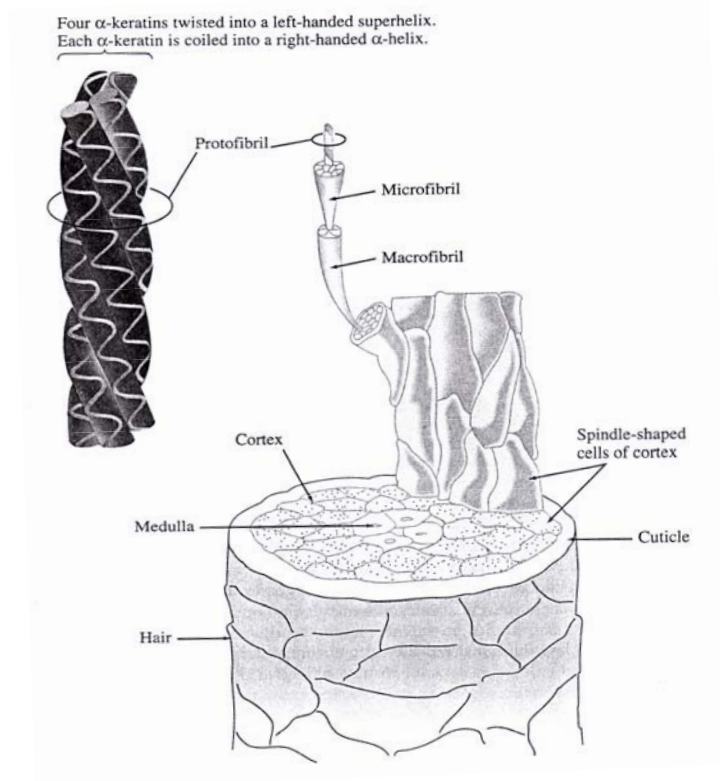
پروتوگلیکانها چون پلی آنیون هستند. می توانند با پلی کاتیونها مانند  $Na^+, K^+$  ترکیب شوند و باعث جذب آب از طریق فشار اسمزی به داخل ماتریکس خارج سلولی شوند و به حالت ژل مانند در بیابند (در غلظتهای کم) و بصورت یک توری عمل کرده و مانع ورود ملکولهای بزرگ بدخل ماتریکس خارج سلولی شده و اجازه انتشار آزادی به ملکولهای کوچکتر بدهند.

### آلفا - کراتین ها ( $\alpha$ -keratins)

$\alpha$  - کراتینها یک سری از پروتئینهای مهم رشته ای هستند و در طبیعت بمقدار فراوان یافت می شوند. در سلولهای اپیدرم ساخته شده و واحد ساختمانی لایه های محافظ خارجی هستند مانند: مو , پوست و ناخن.  
آلفا- کراتینها معمولا دارای ساختمان مشابهی هستند و اسیدهای آمینه مشابهی نیز دارند.  
مثال :

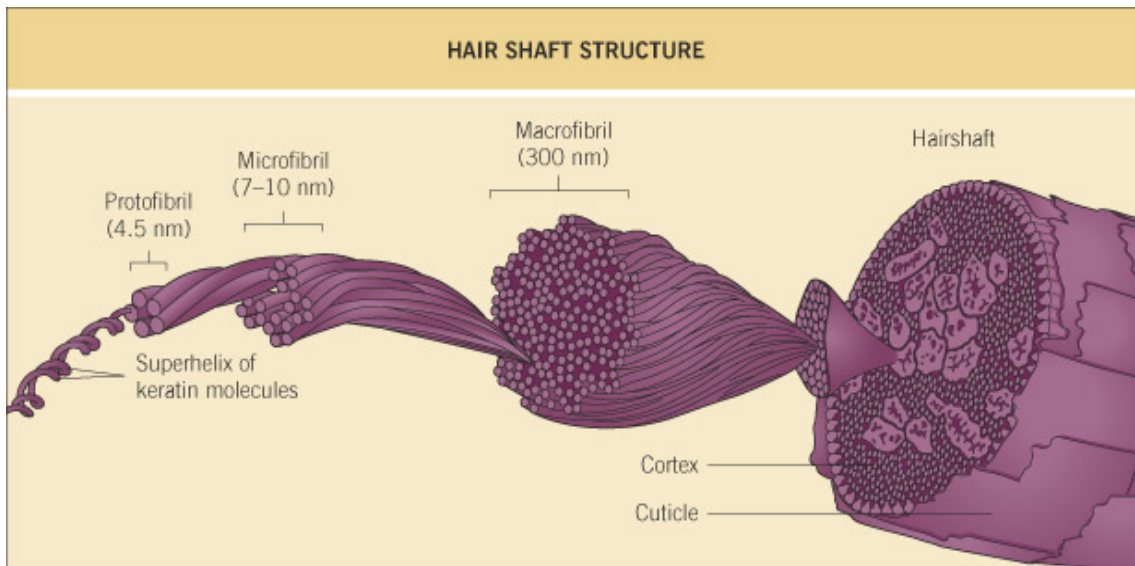
#### ساختار مو:

مو از کلافهای ماکروفیبریل و هر ماکروفیبریل از میکروفیبریلها و هر میکروفیبریل از مجموعه پروتوفیبریل تشکیل شده اند. هر پروتوفیبریل از تعدادی رشته های پلی پپتید که بصورت  $\alpha$ - هلیکس هستند تشکیل شده است . شکل : ۲۴ و ۲۵) ساختار ماریچ آلفا بطور مفصل در درسنامه بیوشیمی علوم پایه آمده است).  
در مو پروتوفیبریل از سه مار پیچ آلفا ( $\alpha$ ) که بدور همدیگر پیچیده اند تشکیل شده است . این رشته های  $\alpha$ - هلیکس توسط باندهای هیدروژنی , واندرالس و دی سولفیدی بهمديگر متصل هستند.  
بطور کلی در ساختمان  $\alpha$  - کراتینها اسیدهای آمینه سیستین وجود دارد و بنابراین دارای پیوند های دی سولفیدی می باشند که استحکام بیشتری به ساختمان  $\alpha$ - کراتینها می دهند.  
هر چه تعداد پیوند های دی سولفیدی بیشتر باشد پروتئین سخت تر و شکننده تر است. مثلا "تعداد باندهای دی سولفیدی در ناخن بیشتر از مو می باشد (باندهای دی سولفیدی در مو حدود (۱۲-۱۸٪) است.



شکل ۲۴ - ساختمان مو





شکل ۲۵- شفت موی طبیعی

**نکته بالینی:**

بیماری با شکایت شکنندگی ناخنها به درمانگاه پوست مراجعه می کند در معاینه ناخنها، ناخنها شکننده و به شکل قاشق میباشند برای بیمار کمبود آهن و کمبود اسید آمینه سولفوردار مطرح می شود، میزان آهن خون درخواست می شود و چنانچه بیمار کمبود آهن نداشت فقط اسید های آمینه گوگرد دار تجویز می گردد در صورت کمبود آهن هر دو تجویز می گردد ( آهن + اسید آمینه های گوگرد دار مثل *L-cysteine* . کمبود اسید آمینه های سولفور دار باعث اختلالات شفت مو و شکنندگی و قاشقی شدن ناخن می شود.

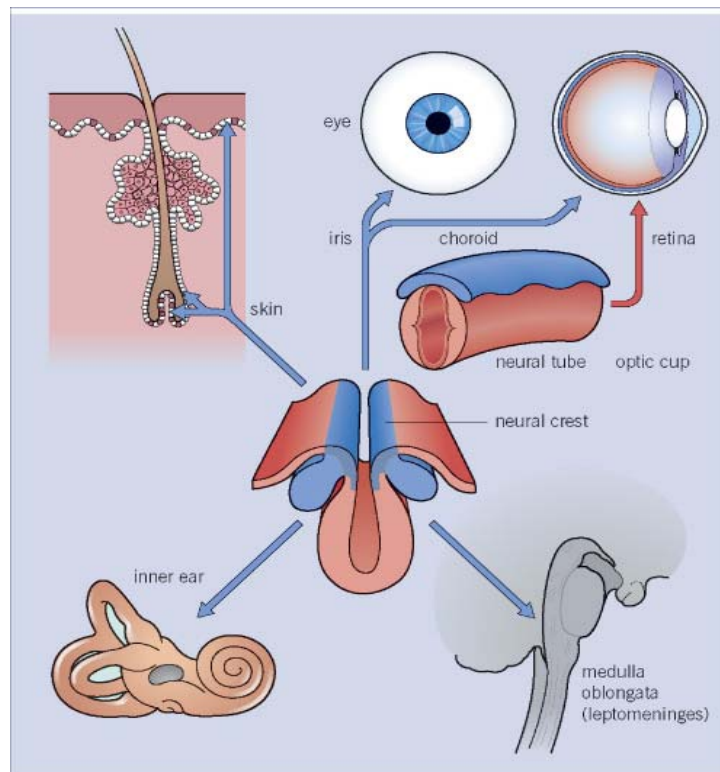
**DISTRIBUTION OF KERATINS AND NON-KERATIN PROTEINS IN THE NAIL APPARATUS**

Anatomical region	Keratins (key examples)		Non-keratin proteins
	Soft keratins	Hard keratins	
Nail plate	K14, K16, K17, K5, K6	Ha 1-4 Hb 1-4	Ultrahigh-sulfurproteins High sulfurproteins High glycine-tyrosine proteins Trichohylin
Proximal nail matrix	K10, K14, K16, K17 K1, K5, K6		Actin, involucrin, filaggrin*, trichohylin*, plasminogen-activator-inhibitor type II, laminin
Distal nail matrix	K10, K14, K20 K1, K5	Ha 1	
Nail bed	K14, K16, K17, K5, K6, K7		Trichohylin, plasminogen-activator-inhibitor type II, laminin
Hyponychium	K10, K14, K1, K5		Laminin
Tip	K16, K17 K6		
Embryonic nail unit	K19		

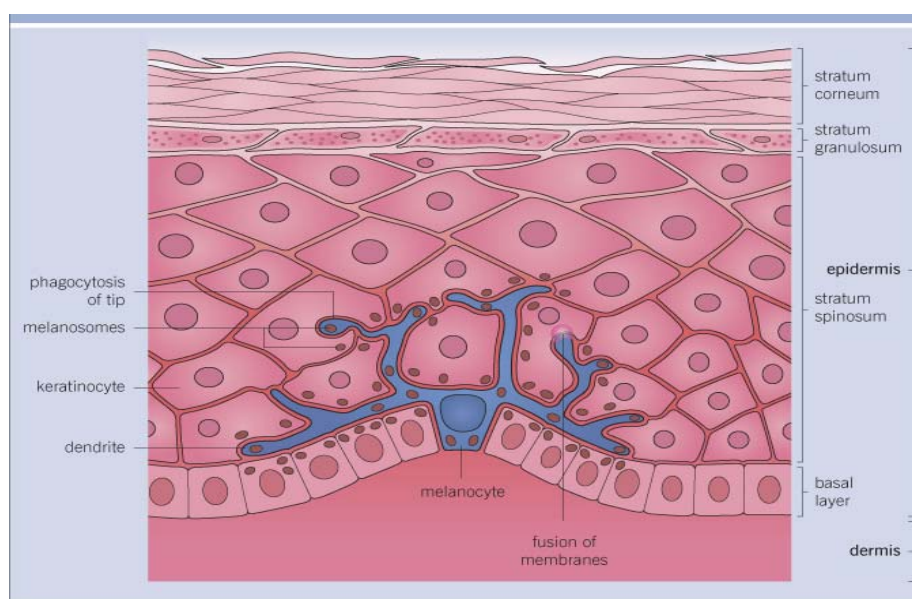
شکل ۲۶- توزیع پروتئینهای کراتین و غیر کراتین دار در ناخن

**ملانین (Melanin)**

ملانین رنگدانه پوست، مو و چشم است؛ و از اسید آمینه تیروزین در ارگانلهائی بنام ملانوزوم (Melanosom) در سلولهای ملانوسیت ساخته می شود. (شکل ۲۸). در این سلولها تیروزین تحت اثر آنزیم تیروزیناز به دی هیدروکسی فنیل آلانین (دوپا) (dopa=dihydroxy phenylalanin) تبدیل می گردد. سپس دو پا تحت اثر آنزیم تیروزیناز به دوپاکوئینون تبدیل میگردد . دوپاکوئینون طی چندواکنش آنزیمی و غیر آنزیمی به ملانین تبدیل میگردد.



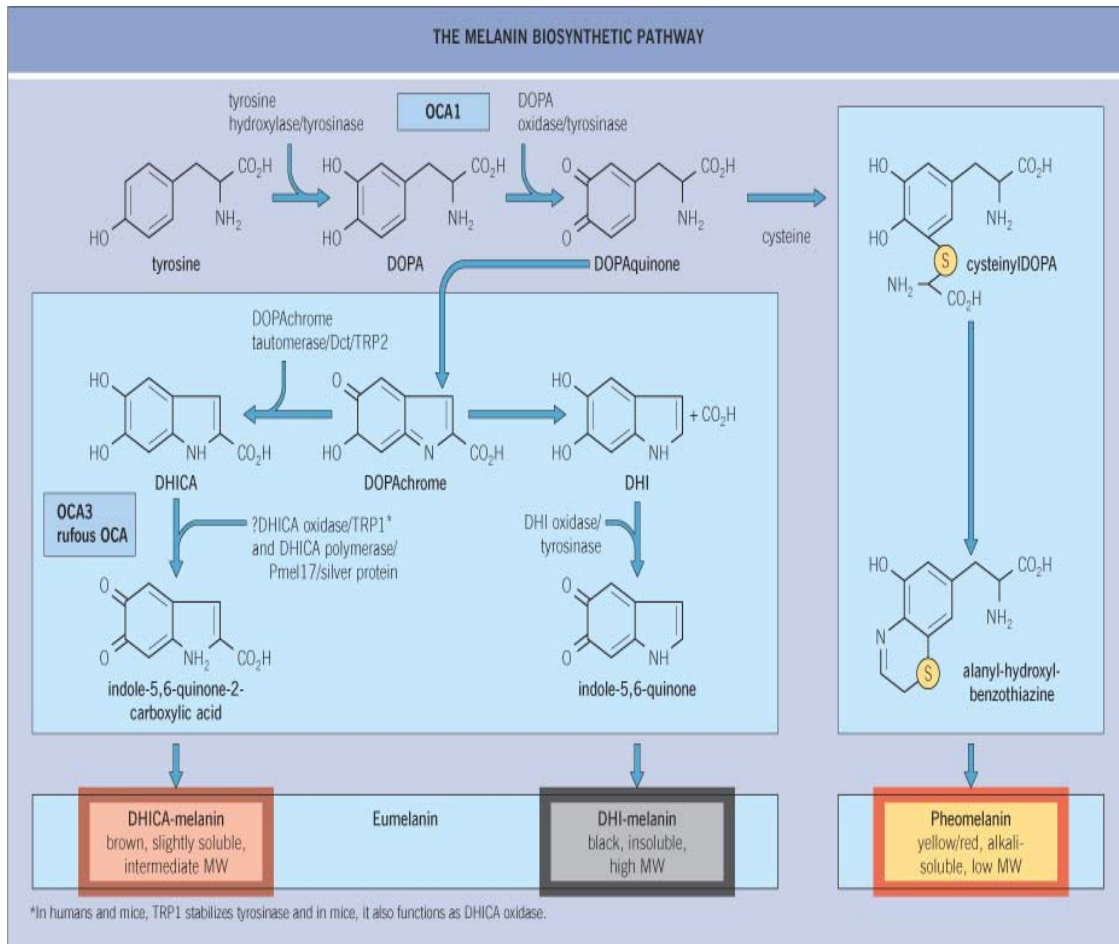
شکل ۲۷- مهاجرت ملانوسیت ها از ستیغ عصبی در دوران جنینی به نواحی مختلف



شکل ۲۸- استقرار ملانوسیت در لایه بازال پوست

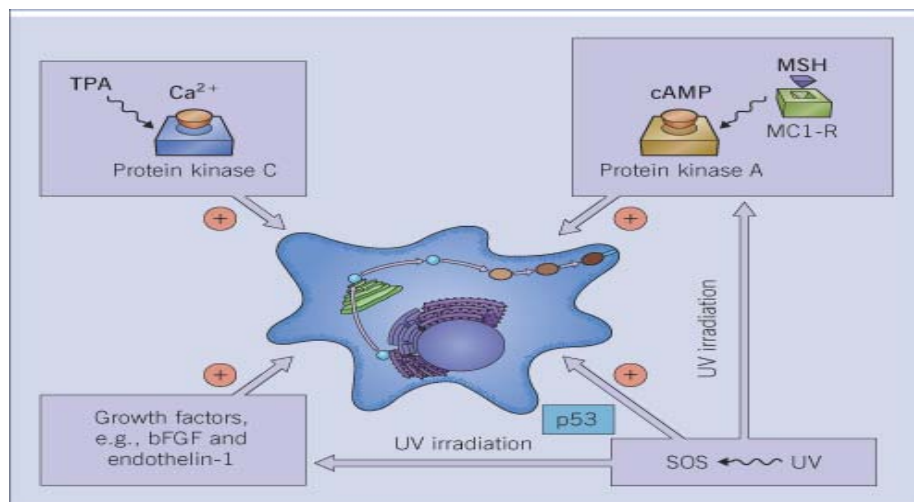
بدلیل وجود واکنش‌های غیر آنزیمی پلی مرهای متفاوتی بوجود آمده و تولید انواع ملانین را می کنند. برای مثال در انسان دو نوع ملانین: ۱- یوملانین (eumelanins) طیف رنگ قهوه ای تا سیاه و دیگری ۲- فتوملانین (Pheomelanins) طیف رنگ زرد تا قرمز می تواند تولید شوند شکل ۲۹:

بیشتر بدانیم:



شکل ۲۹: بیوسنتز ملانین: قهوه ای ، سیاه و زرد

در حالت طبیعی تیره شدن رنگ پوست بیشتر به غلظت ملانین بستگی دارد. تیره شدن پوست (Tanning) برنزه شدن در مقابل نور خورشید بعلت اثر اشعه ماوراء بنفش (U.V.Light) بر روی آنزیم تیروزیناز و فعال کردن آن می باشد. شکل ۳۰.



شکل ۳۰- افزایش ملانین سازی بر اثر تابش اشعه ماورا بنفش

در طول حاملگی رنگ پوست تیره تر می شود (علت تغییرات هورمونی است) که اینگونه در بیماری Addison (شکل ۳۱) مقدار رنگ پوست زیاد می شود و پوست تیره تر می گردد که این مسئله بخاطر افزایش تولید هورمون آدرنوکورتیکوتروفیک (ACTH) است که باعث فعال شدن ملانوسیتها می شود.

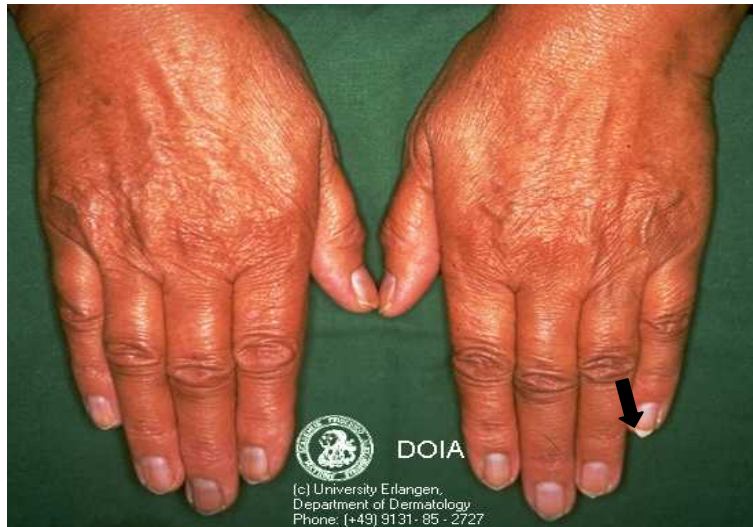#### نکته بالینی:

بیماری با شکایت از تیره شدن پوست به خصوص در ناحیه مخاط دهان، ناخن ها، پشت دست ها و پوست روی برجستگی بند انگشتان مراجعه می کند (شکل ۳۱ و ۳۲ و ۳۳) در معاینه کف دست ها خطوط کف دستی نیز تیره شده است، موهای زیر بغل و ناحیه زهار از بین رفته است در سابقه بیمار کاهش وزن، کاهش فشارخون، بی اشتها، ضعف عمومی وجود دارد برای بیمار با شک به بیماری آدیسون آزمایشهای مربوط به غده آدرنال شامل اندازه گیری ACTH و کورتیزول صبحگاهی داده می شود.

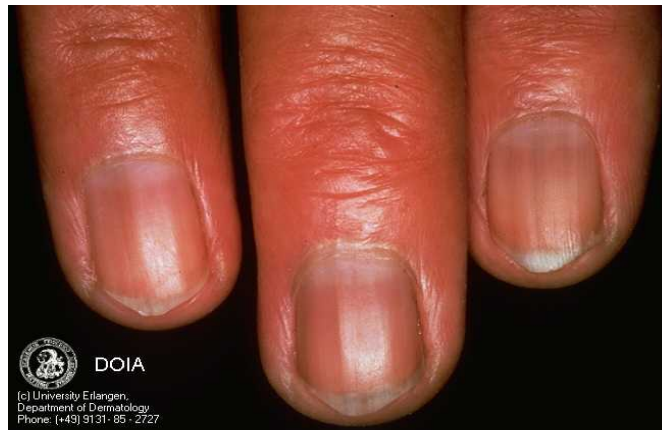#### بیماری آدیسون:

بیمار با کاهش وزن، کاهش فشار خون، بی اشتها، ضعف و تیره شدن پوست در ناحیه مخاط دهان، ناخنها، پشت دستها بخصوص روی برجستگی بند انگشتان و خطوط کف دست ها بخصوص خطوط بین بند انگشتان، تیرگی رنگ موها، از دست دادن موهای زیر بغل و زهار بعد از بلوغ، تیرگی پوست در محل تروما، همچنین تیره تر شدن خالها به علت افزایش ACTH ناشی از عدم توانایی غده آدرنال در ساختن کورتیکواستروئید و آلدسترون مراجعه می کند.

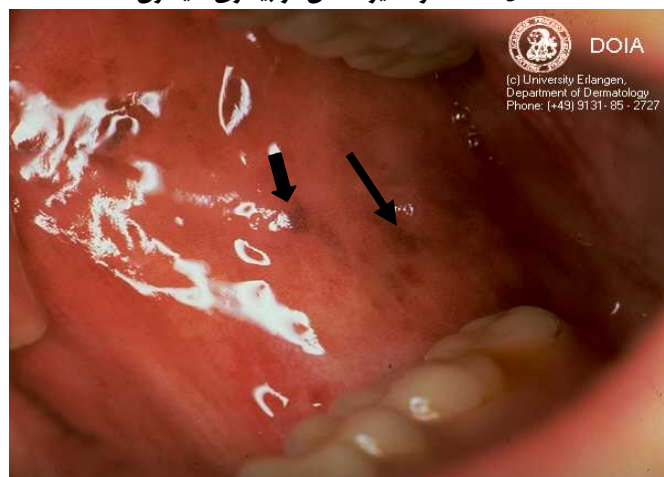




شکل ۳۱- تیره شدن پوست روی مفاصل بین انگشتان



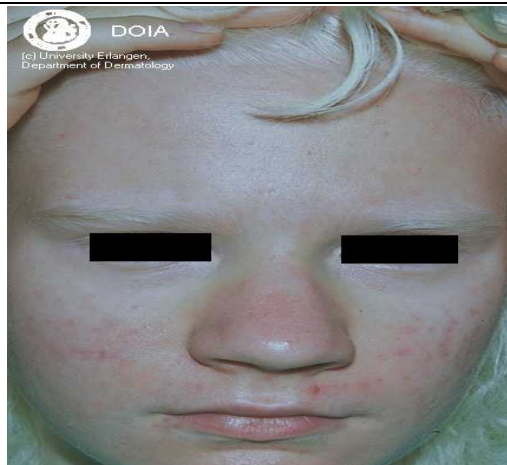شکل ۳۲- خطوط تیره ناخن در بیماری آدیسون



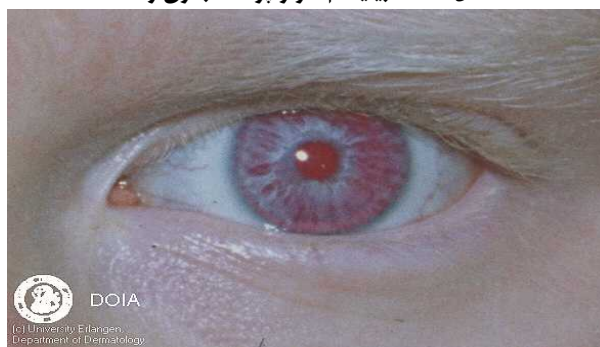شکل ۳۳- لکه های تیره در مخاط دهان

**نکته بالینی :** کودکی را با موهای سفید و پوست و چشمهای بسیار روشن به درمانگاه پوست می آورند برای شیرخوار تشخیص آلبنیسم یا زالی (شکل ۳۴ و ۳۵) گذاشته می شود که می تواند آلبنیسم با نوع تیروزیناز منفی باشد که به علت کمبود آنزیم تیروزین است و ممکن است آنزیم تیروزین وجود داشته باشد ولی در انتقال آن از سیتوزول ها به داخل ملانوسیتها اختلال وجود داشته باشد. که به آن آلبنیسم تیروزیناز مثبت می گویند.





شکل ۳۴- آلبینیسم: مو و پوست بدون رنگ

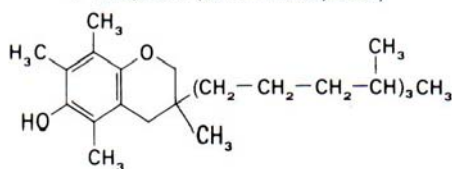


شکل ۳۵- عنیبه بدون رنگ در بیمار مبتلا به آلبینیسم

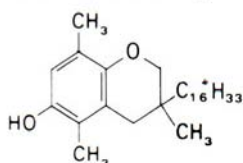
### ویتامین E (Tocopherols = توکوفرول)

ویتامین E یک ویتامین محلول در چربی است و از انواع مختلف توکوفرول  $\alpha, \beta, \gamma, \delta$  تشکیل شده است. شکل ۳۶A۱ نوع  $\alpha$ -توکوفرول بالاترین فعالیت را دارد. مهمترین نقش ویتامین E آن است که بعنوان ضد رادیکال آزاد (antioxidant) عمل کرده و پوست را در مقابل نور خورشید محافظت می کند. شکل ۳۶A ۲: شکل ۳۶A ویتامین E بعلت چربی دوست (Lipophilic) بودن در غشاء سلولها وجود دارد. می تواند خیلی سریع با رادیکالهای آزاد و اکسیژن ترکیب شود و اسیدهای چرب غیر اشباع را بخصوص در غشاء محافظت می کند. بنظر میرسد که  $\alpha$ -توکوفرول درزنجیره انتقال تنفسی هم نقش داشته باشد( کمک به انتقال الکترون ها به یوبیکوئینون ( کوآنزیم  $\text{P}_{10}$  )). نقش دیگر آن جلوگیری از اکسیداسیون LDL و تشکیل اتروسکلروز است. شکل : A، ۲ و ۳۶B و ۳۶C (اطلاعات جامع مربوط به رادیکالهای آزاد در درسنامه قلب و عروق مبحث بیوشیمی)

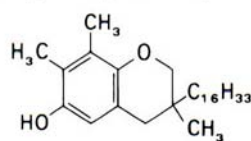
$\alpha$ -Tocopherol (5,7,8-Trimethyltolcol)



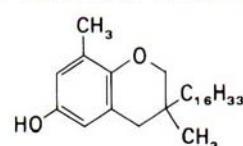
$\beta$ -Tocopherol (5,8-Dimethyltolcol)



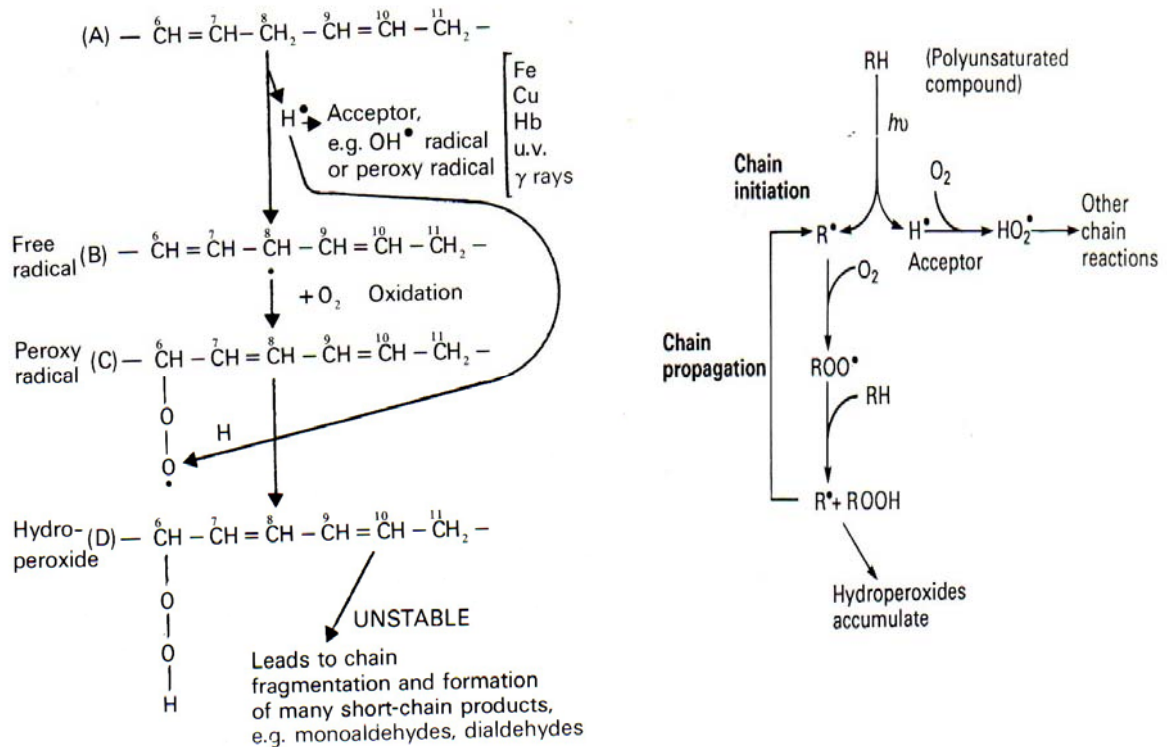
$\gamma$ -Tocopherol (7,8-Dimethyltolcol)



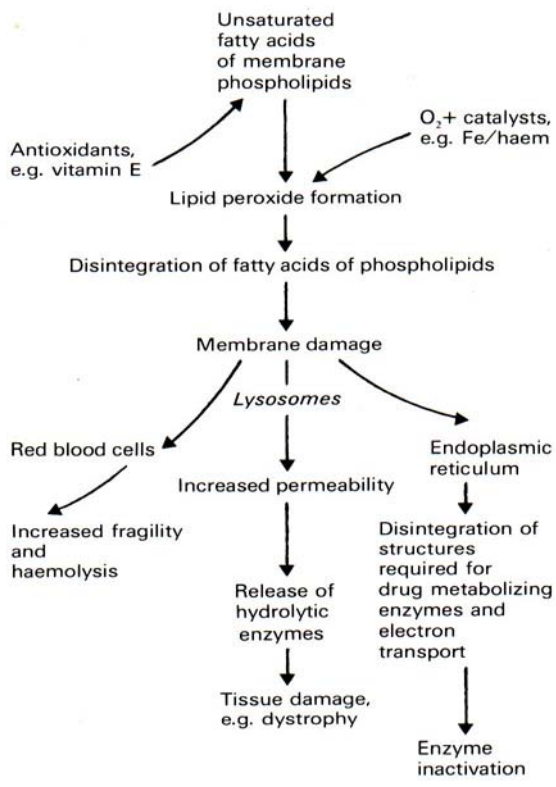
$\delta$ -Tocopherol (8-Methyltolcol)



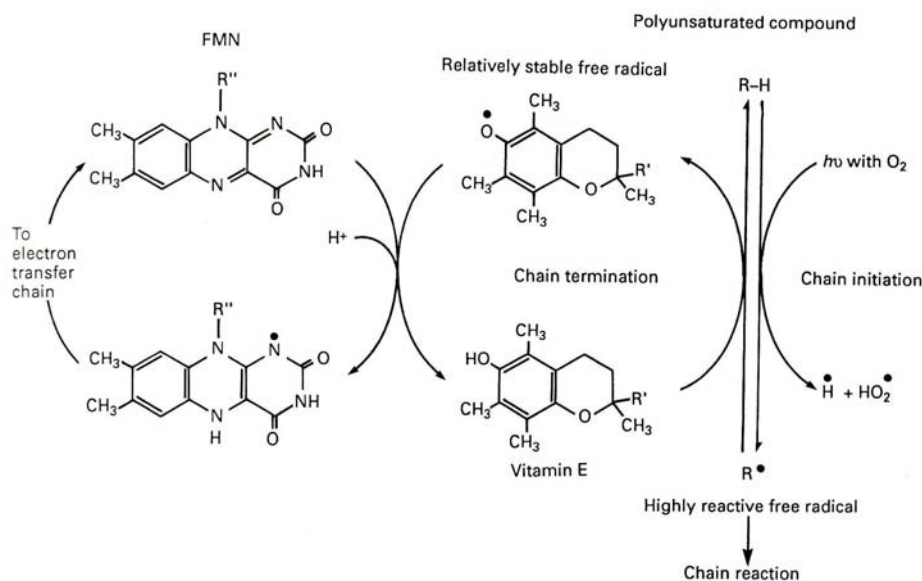
شکل ۳۶A۱: اشکال مختلف ویتامین E



شکل ۳۶A۲: موادی که مانند (λrays, Cu, Fe, Hb) باعث ایجاد رادیکال آزاد در اسیدهای چرب اشباع نشده، با بیش از یک پیوند دو گانه را می کنند و باعث تخریب با فتها می شوند.



شکل ۳۶ B: اثر ویتامین E بعنوان ضد رادیکال آزاد بر روی اسیدهای چرب اشباع نشده با بیش از یک پیوند دوگانه (polyunsaturated fatty acid)



شکل ۳۶:

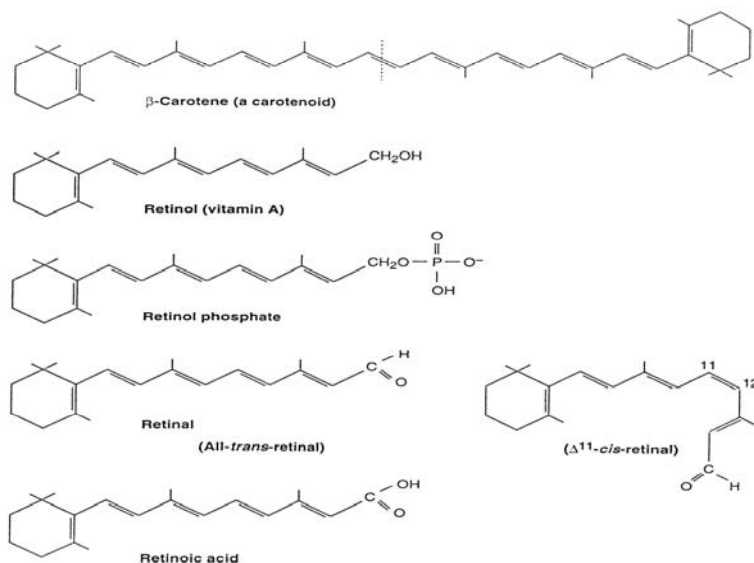
C جلوگیری و برداشت رادیکال آزاد توسط ویتامین E و انتقال آن به فلاوین مونوکلوئید (FMN)-جهت انتقال به زنجیره الکترون ( جهت اطلاعات بیشتر در ارتباط با رادیکالهای آزاد مراجعه شود به درسنامه قلب ).

## ویتامین A

ویتامین A یک ویتامین محلول در چربی است و فرم های فعال آن بشرح ذیل می باشد:

- ۱) رتینول Retinol
- ۲) رتینال Retinal dehyde
- ۳) رتینوئیک اسید Retinoic acid
- ۴) کاروتنوئیدها (Carotenoids) پیش ساز ویتامین A هستند که در گیاهان ساخته می شوند.

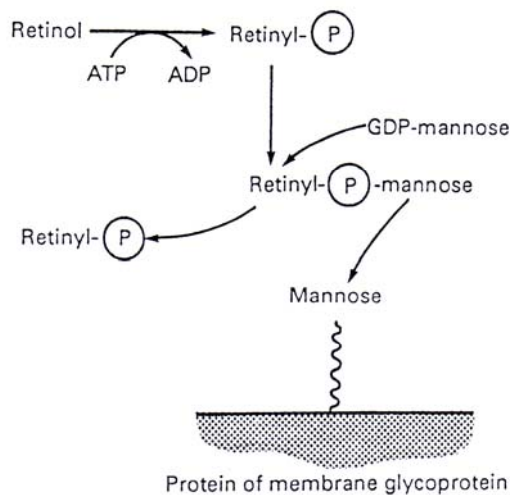
از مهمترین انواع کاروتنها: نوع  $\alpha$  و  $\beta$  و  $\gamma$  هستند که در بدن شکسته شده و تبدیل به رتینول پالمیتات شده و در کبد ذخیره می شوند. (برای تولید یک میلی گرم رتینول به شش میلی گرم  $\beta$ -کاروتن و یا دوازده میلی گرم از انواع دیگر کاروتنها احتیاج است) شکل ۳۷:



شکل ۳۷: بتا کاروتن و انواع مختلف ویتامین A

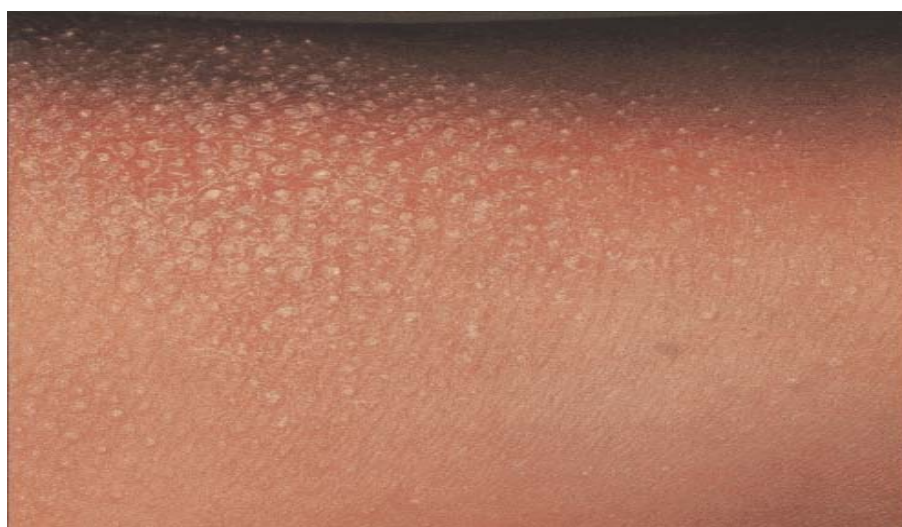**نقشهای مهم ویتامین A**

فرم بتاکاروتن بعنوان ضد رادیکال آزاد عمل می کند . بهمین دلیل ممکن است از خطر بروز سرطان جلوگیری کند. فرم رتینول در بدن تبدیل به رتینال فسفات ( Retinal phosphate ) شده و در سنتز بعضی از گلیکوپروتئینهای و موکوپلی ساکاریدها ( پروتئوگلیکانها ) بعنوان حامل گروه کربوهیدرات مثلاً مانوز شرکت می کند شکل ۳۸:



شکل ۳۸: نقش رتینال فسفات در سنتز گلیکوپروتئینها و پروتئوگلیکانها

رتینول و رتینوئیک اسید به گیرنده های خاص داخل سلولی متصل شده و سپس به DNA متصل می گردند. و باعث سنتز پروتئینهایی که مسئول کنترل رشد و تمایز سلولی هستند را می شوند. بالاخره  $\Delta^{11}$  cis-retinal در چرخه بینایی نقش دارد. (به درسنامه بینایی مراجعه شود) کمبود ویتامین A باعث کم شدن دفاع بدن در مقابل عفونتها و شاید سرطان گردد. ممکن است که علت عفونت بخاطر هیپر کرا توز فولیکولار ( follicular hyperkeratosis ) باشد شکل ۳۹.



شکل ۳۹ : Follicular hyperkeratosis

**نکته بالینی:**

**کمبود ویتامین A**

بیمار با ضایعات پوستی که به صورت پلاگهای شاخی مخروطی شکلی روی فولیکولهای موی رانها و قسمت فوقانی بازوان قرار گرفته است، مراجعه می کند. گاهی فولیکولهای موی تنه و تمام اندامها می تواند گرفتار باشد.

شکوری و کمبود شدید ویتامین A باعث کراتینزه شدن قرنیه چشم می شود.

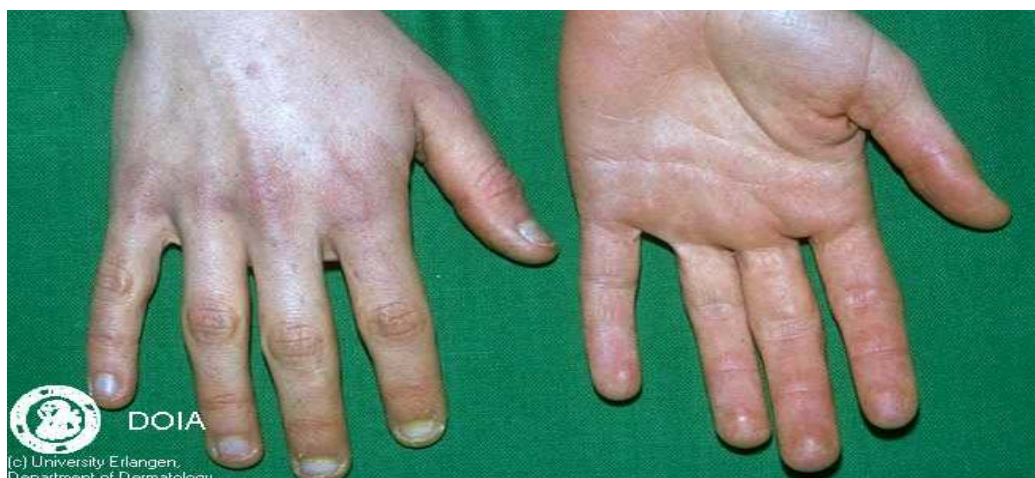**بیشتر بدانیم:**

مصرف بیش از حد ویتامین A هم بسیار خطرناک است وشدیدا" صدمه وارد می کند حتی ممکن است باعث مرگ هم بشود. مقدار بالای ویتامین A باعث صدمه به غشاء لیزوزوم ها و آزاد شدن آنزیمهای پروتئولیتیک و نوکلئازها می شود که باعث تخریب بافتها و اسیدهای نوکلئیک می شود. مسمومیت: اثر روی دستگاه عصبی مرکزی ، بزرگ شدن کبد همراه با تغییرات بافت ، هیپر لیپیدمی، ضخیم شدن استخوانهای بلند ، هیپر کلسمی ، کلسیفیکاسیون بافتهای نرم و پوست ، پوسته پوسته شدن و خشکی مفرط پوست .)

مقدار بالای کاروتنها خطرناک نیستند وتنها ممکن است باعث زرد شدن رنگ پوست شود (hypercaratenodermia) که با یرقان فرق می کند (فقط پوست زرد نارنجی می شود و سفیدی چشم تغییر نمی یابد. به مرور زمان واستفاده نکردن کاروتن رنگ پوست بحالت عادی باز می گردد). شکل ۴۰.

**نکته بالینی:**

بیماری با شکایت زرد شدن پوست کف دست و پا به درمانگاه پوست مراجعه می کند. در معاینه پوست کف دست و پا زرد نارنجی رنگ می باشد. درمعاینه چشم اسکلرا سفید است و تغییری نیافته است در سابقه ای که از بیمار گرفته می شود بیمار تحت رژیم می باشد که بیشتر از هویج ، کاهو و نارنگی استفاده می کند. برای بیمار تشخیص کاروتنمی گذاشته می شود . (در یرقان علاوه بر پوست اسکلرای چشم هم زرد می شود). برای بیمار آزمایشهای تیروئید و اندازه گیری چربی های خون درخواست می گردد. چون در کم کاری تیروئید و بالا بودن چربیهای خون بخصوص کلسترول و افزایش مصرف کاروتن می تواند موجب کاروتنمی شود. شکل ۴۰.

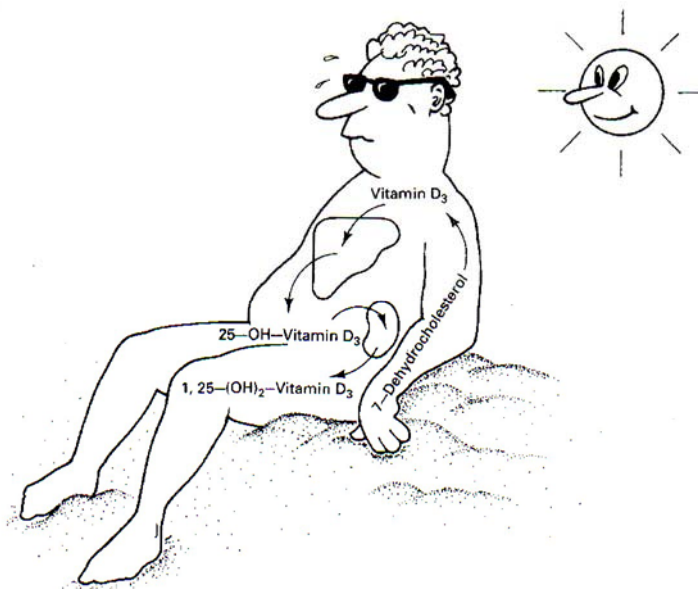


شکل ۴۰- رنگ کف دست زرد ناشی از بتاکاروتنمی

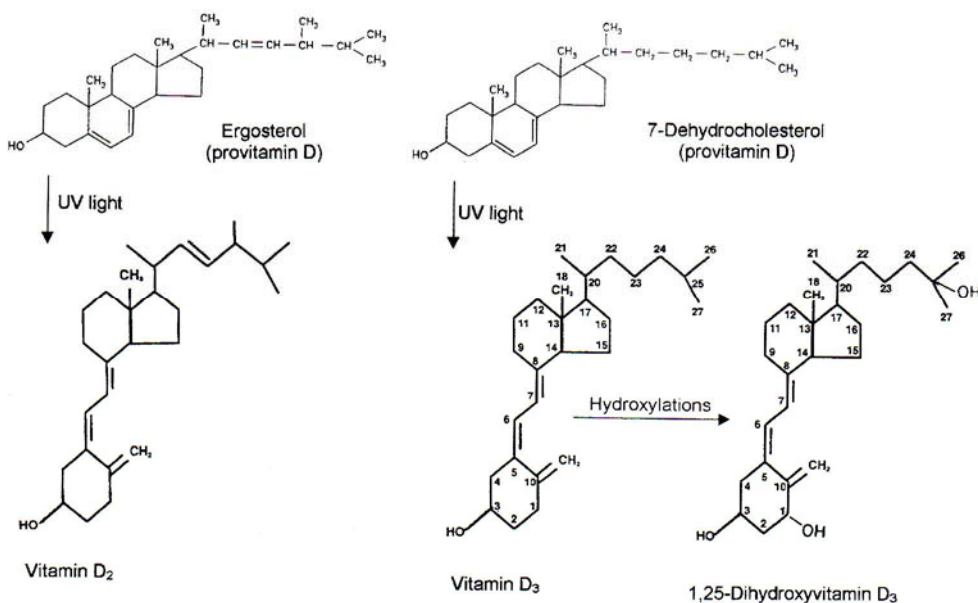


**ویتامین D (Sunshine Vitamin):**

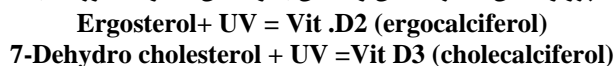
ویتامین D یک ویتامین محلول در چربی است و در پوست از ۷-دهیدروکلسترول که یکی از واسطه های سنتز کلسترول است ساخته می شود. ۷-دهیدروکلسترول در پوست تجمع می کند و بدنبال تماس پوست با قسمتی از طیف نور ماوا بنفش (۲۹۰-۳۱۵ نانومتر = UVB) به پروویتامین D و سپس به ویتامین D<sub>3</sub> تبدیل می گردد شکل ۴۱.



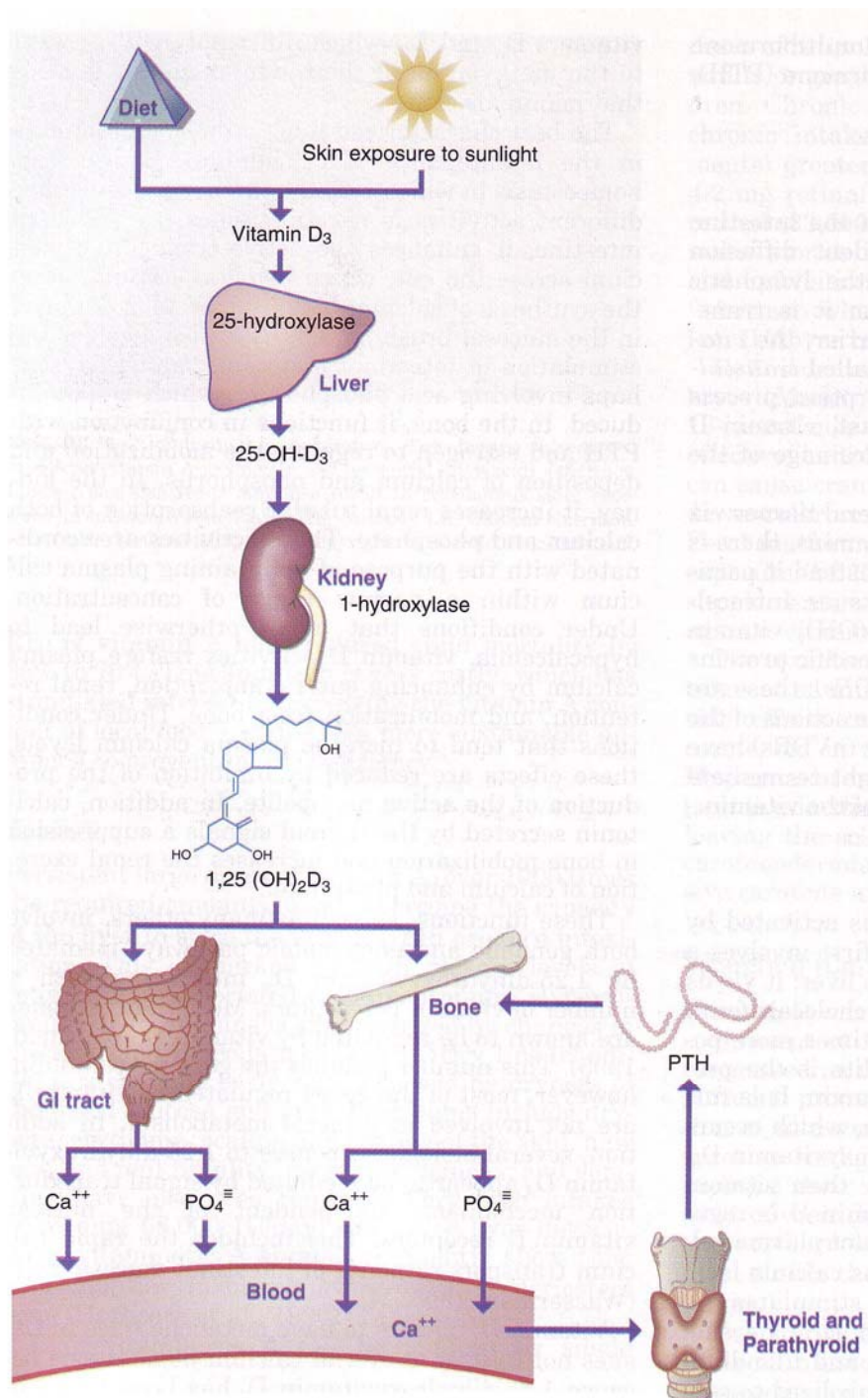
شکل ۴۱- مکانیزم ساخت ویتامین D<sub>3</sub> در پوست از طریق نور آفتاب



شکل ۴۲: تبدیل پرو ویتامین D در گیاهان و انسان به ویتامین D توسط نور آفتاب (Uvlight)



ویتامین D در واقع یک هورمون است و همانطور که در بالا اشاره شد در صورتیکه نور خورشید بمقدار کافی به بدن برسد در بدن ساخته می شود. ویتامین D را می توان از راه مواد غذایی هم بدست آورد شکل ۴۳. (متابولیسم کلسیم و ویتامین D مفصلاً در درس نامه اسکلتی و عضلانی و غدد).



شکل ۴۳: خلاصه سنتز ویتامین D از دو راه مواد غذایی، نور آفتاب و اثر ویتامین D در ارگانهای متفاوت بدن

ویتامین D در هموستاز کلسیم، غدد پاراتیروئید و سلولهای پانکراس، سلولهای myeloid stem cells مغز استخوان و (keratinocytes) کراتینوسیت پوست هم دخالت دارد و خاصیت آنتی پرولیفراتیو یعنی جلوگیری از رشد بیش از حد سلولهای کراتینوسیت و خاصیت تنظیم اثرات ایمنی روی آنها را دارد که از این دو خاصیت در درمان بیماری پسوریازیس با آنالوگهای ویتامین D استفاده می شود. کمبود ویتامین D در کودکان باعث ناهنجاری (Rickets) و در بزرگسالان osteomalacia می شود.

مصرف بیش از حد ویتامین D می تواند سمی بوده و اختلال در متابولیسم استخوان ، هیپرکلسمی اوری و ایجاد سنگ کلیه را بکند. پیش ساز ویتامین D (پروویتامین ) در گیاهان بصورت Ergosterol وجود دارد که توسط ( UV light ) نور ماوراءبنفش به ویتامین D2 تبدیل می گردد. شکل ۴۲.

**بیشتر بدانیم:**

### Skin- deficiency Symptoms

Symptom	Deficiency
Acne	Vitamins A,E,B <sub>2</sub> ,B <sub>6</sub> ,C, niacin, biotin, zinc, EFA*, lecithin, MSM, retinoic acid
Addison's disease-adrenal exhaustion: increased tanning, especially on skin-folds, scars, elbows, knees; black freckles	All B vitamins, especially pantothenic acid; vitamin C;
Arterial spiders (fine branching arteries on face, neck, chest)	Antioxidants, bioflavonoids, glucosamine, cartilage, calcium
Bedsores	Vitamins C , E
Blisters	Vitamin E
Brown discoloration around small joints	Vitamin B <sub>12</sub>
Brown skin spots	Antioxidants
Dry skin	Vitamins A , C, EFA
Eczema ,skin ulcers	Vitamin C, B <sub>2</sub> , B <sub>6</sub> , zinc, magnesium, EFA,
Eczema, infantile	EPA,zinc, vitamin B <sub>6</sub>
Edema	Vitamin B <sub>6</sub> , zinc (also vitamin C, magnesium,
Fingers white, numb, stiff, swellings (Raynaud's disease)	Vitamins B <sub>6</sub> , B <sub>1</sub> , antioxidants, niacin, magnesium/ calcium, EFA
Fungus infections (e.g. athlete's foot, ringworm)	B vitamins
Gangrene	Vitamins C, E, B <sub>1</sub> , magnesium chloride,
Greasy dermatitis around eyes, nose	Vitamin B <sub>6</sub> , zinc
Greasy skin eruptions (seborrhea)	Vitamin B <sub>2</sub>
Horny red skin on pressure arease (e. g. knees, elbows)	Zinc (vitamin B <sub>6</sub> )
Hot flushes	Vitamin E, boron, magnesium, calcium,
Ichthyosis (fish-like scales)	Vitamin A,

بیشتر بدانیم:

Symptom	Deficiency
Infant dermatitis with inflamed pustules around body openings	Vitamin B <sub>6</sub> , zinc
Infections of the skin (boils, cold sores, impetigo, and so on)	Vitamins C, A, B <sub>6</sub> , zinc, magnesium chloride
Itching	Vitamins B, C, EFA,
Jaundice	Vitamins C,E,A, B <sub>12</sub> , B <sub>6</sub> , lecithin, magnesium, zinc
Keratosis, horny, goose-pimple- like skin	Vitamin A
Lemon-yellow skin	Vitamin B <sub>12</sub>
Oily skin, white-heads	Vitamin B <sub>2</sub>
Over-sensitivity to sunlight	Vitamin B <sub>6</sub> , zinc, PABA, beta-carotene, antioxidants, bioflavonoids,
Pale skin	Biotin, folic acid ,Vitamin B <sub>6</sub> , iron.
Prickly –heat rash	Vitamin C
Psoriasis	As for acne;
Purplish or blue-black skin areas	Vitamin C, B <sub>2</sub> ,
Rash	vitamin C, Calcium
Red-brown often symmetrical discoloration of skin exposed to the sun, later lceration	Niacin or nicotinamide (folic acid)
Red-brown or dark-red spots	Manganese
Rosacea (redness of part of face)	Vitamin B <sub>2</sub>
Scaly dermatitis	Biotin
Scaly eczema around nose, ears, scrotum, vulva	Vitamin B <sub>2</sub>
Scar tissue	Vitamin E,
Scleroderma (hardening and swelling of skin)	Vitamin E, C, A, PABA, magnesium chloride
Sensivity to insect bites	Vitamin C, B <sub>1</sub> , calcium
Shingles	Vitamins B <sub>12</sub> , C,A,B,E, zinc, lysine, zinc
Skin cancer	Vitamins A, B <sub>6</sub> , PABA, antioxidants, carotenes, zinc
Skin-folds red, infected	Niacin
Stretch-marks	Vitamins E, B <sub>6</sub> , zinc
Subcutaneous bleeding (red or purplish spots under the skin, bruises easily)	Vitamin C,
Swellings (for example ,face)	Zinc, magnesium, vitamins B <sub>6</sub> , B <sub>12</sub>

بیشتر بدانیم:

Symptom	Deficiency
Vaginal itching	Vitamins B <sub>2</sub> , E, C
Warts, moles	Vitamins C, A, E
Wheals on the skin (urticaria)	Vitamin B <sub>6</sub> , zinc, vitamin C
White skin patches (vitiligo)	PABA, pantothenic acid , vitamin B <sub>6</sub> , zinc
Wrinkles or aging skin	Vitamins C,E,A,EFA,

\*Most skin conditions benefit from external as well as internal application of the indicated nutrients. Retinoic acid is the acid form of vitamin A, EFA means essential fatty acids, mainly linoleic and linolenic acid;

ارتباط کمبود ویتامینها و عناصر معدنی با اختلالات پوستی

بیشتر بدانیم

**Hair and Nail Deficiency Symptoms**

Symptom	Deficiency Treatment Cause
Coarse, brittle hair	Zinc
Dandruff	Vitamins B <sub>2</sub> , B <sub>6</sub> , zinc, magnesium, biotin
Dry hair	Vitamin A, zinc
Graying hair	Folic acid , pantothenic acid, PABA , biotin, minerals,
Hangnails	Vitamin C, folic acid, proteins
Hair loss	Copper / lead contamination: use zinc, vitamin B <sub>6</sub> , sulfur (MSM) , selenium, biotin
Nails opaque, white spots/bands	Zinc, vitamin B <sub>6</sub>
Oily hair	Vitamin B <sub>2</sub>
Peeling nails	Vitamins A, C, calcium
Ridges on nails, longitudinal	Vitamin A, protein, calcium
Ridges on nails, transverse	Fever, infection, inflammation, menstrual problems, period of protein deficiency
Scaling of cuticle or lips	Biotin

ارتباط کمبود ویتامینها و عناصر معدنی با اختلالات مو و ناخن

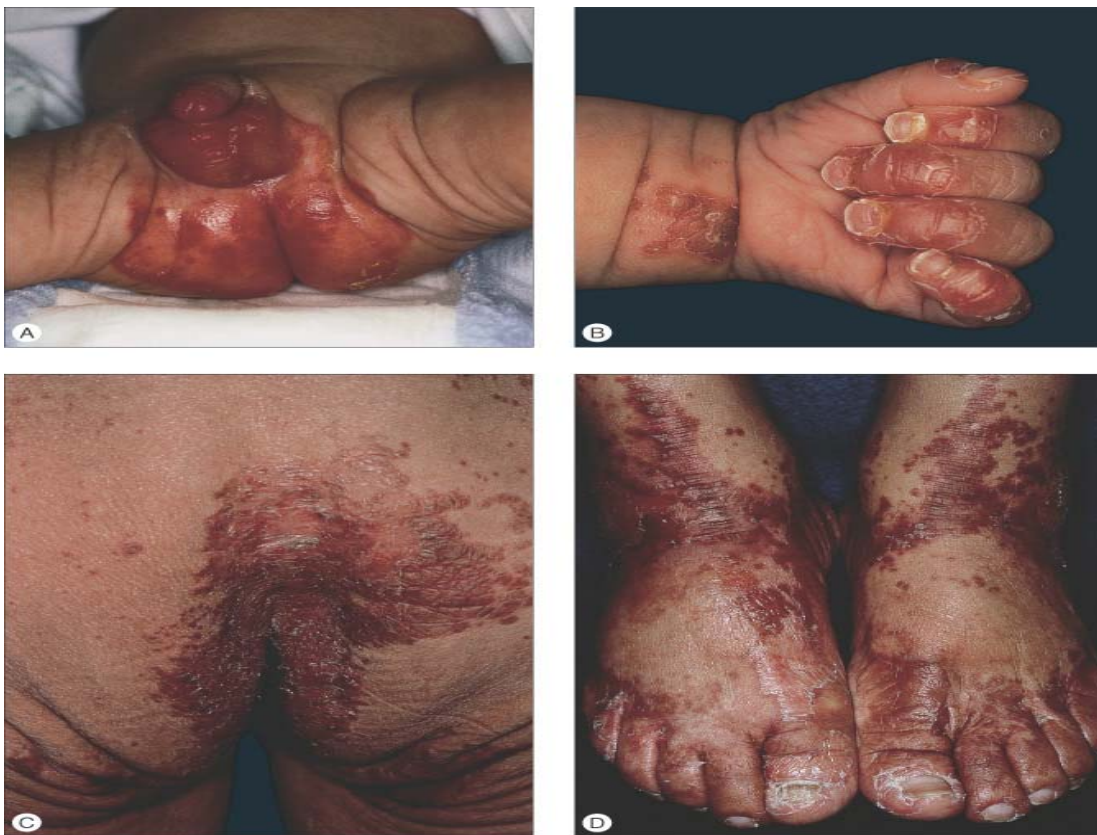

**عناصر معدنی  
روی (Zinc)**

روی تقریباً در تمام بافتهای بدن وجود دارد . بافتهای ناخن ، پوست ، مو ، بافت استخوانی ، خون و پروتئین دارای مقدار قابل توجهی فلز روی میباشند.

روی دارای نقش های بسیار مهم و متنوع می باشد بعلت آن که :

**در بیش از صد نوع آنزیم وجود دارد** (مانند کربوکسی پپتیداز A,B آلکالین فسفاتاز ، DNA پلیمرز). برای مثال در کبد در متابولیسم کربوهیدرات ، پروتئین ، لیپید و تولید انرژی نقش دارد. روی جهت سنتز انسولین ، سلامت پوست، سیستم ایمنی، مقاومت در برابر عفونت، رشد و تقسیم سلولی و متابولیسم testes و ovaries لازم است. کمبود آن باعث احساس نکردن مزه غذا، ضعف سیستم ایمنی ، کم شدن رشد و نمو جسمی و فکری در نوزادان ، مشکلات پوستی ، ریزش مو، اشکال در ترمیم زخم، اسهال، خستگی می شود. اضافه کردن روی به غذا باعث جلوگیری از ناراحتیهای پوستی مانند آکنه واگزما می شود.



شکل ۴۴: A و B بیماری پوستی ناشی از کمبود روی در شیر خواران  
شکل C و D در یک بزرگسال

**نکته بالینی:**

شیرخواری را با گریه های شدید و بی قراری به درمانگاه پوست می آورند. در معاینه پوست شیرخوار اطراف دهان و اطراف مقعد و حفره چشمها و اطراف گوش (اطراف سوراخها) و نوک انگشتان دست و پا و ناحیه تناسلی ، پوسته پوسته، قرمز ، ملتهب و وزیکولها و تاولهای کوچک می باشد. در تاریخچه بیمار تقریباً دو هفته است که از شیر مادر گرفته شده است علاوه بر این شیرخوار دچار بی قراری و اسهال شدید می باشد. با جمع کردن اطلاعات شامل قطع شیر مادر، علائم پوستی ، بی قراری، اسهال، تشخیص کمبود روی برای شیرخوار گذاشته شده است و آزمایشهای اندازه گیری روی سرم ، آلبومین و آلکالین فسفاتاز درخواست می شود. اگر میزان روی سرم و آلکالین فسفاتاز کمتر از طبیعی و آلبومین طبیعی باشد تشخیص کمبود روی است و با دادن روی به بیمار بعد از دو هفته علائم کاملاً برطرف می شود. کمبود آلبومین می تواند علائم کمبود روی را تقلید کند.

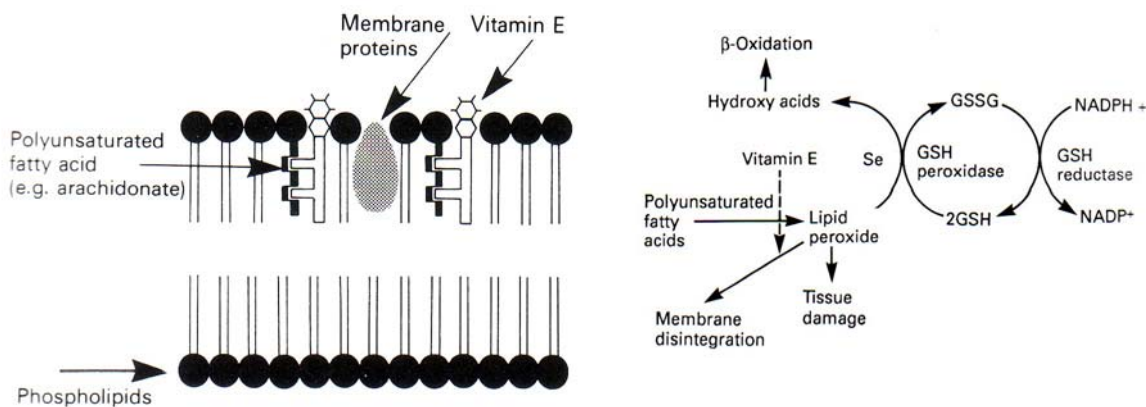
علت این بیماری ناشی از قطع شیرمادر و یا کاهش عنصر روی در شیر مادر (کاهش روی در غذای مادر) یا شیرخشک یا بعلت نقص جذب در روده شیرخوار و عدم یا کاهش جذب روی می باشد. شکل شماره ۴۴ A و B در شکل بالا.

### علائم مزمن کمبود روی در کودکان و بزرگسالان:

بیماری با پلاکهای پوسته دار قرمز رنگ (مشابه اگزمای مزمن) یا مشابه پسوریازیس روی زانو و آرنجها ، تغییرات ناخنی، نازک شدن و کم پشت شدن موها، آکنه شدید در صورت، به درمانگاه پوست مراجعه می کند. در ناحیه پوست سر شوره (پوسته) در وسط سینه و زیر بغل و کشاله ران قرمز ، پوسته پوسته می باشد. بیمار از خارش در این نواحی شاکی است. در تاریخچه بیمار علائم عصبی به صورت افسردگی و کندی ذهن وجود دارد. بیمار در یکی از مراکز بهزیستی نگهداری می شود با توجه به مجموعه علائم و تاریخچه زندگی بیمار یکی از تشخیصهائی که برای بیمار مطرح می شود کمبود روی می باشد. روی ، آلبومین و آلکالن فسفاتاز بیمار اندازه گیری می شود. روی و آلکالن فسفاتاز شدیداً کاهش یافته است، تشخیص بیمار کمبود روی بصورت مزمن می باشد. در بزرگسالان کمبود روی بیشتر به علت کمبود مواد غذایی حاوی روی یا بعلت بیماریهای طولانی که بیمار تحت درمان با سرم قرار دارد در سرم بیمار عنصر روی وجود ندارد و یا در کسانی که الکل زیاد مصرف می کنند مشاهده می شود که در اشکال ۴۴ C و D در شکل بالا مشاهده می شود.

### سلینیوم (Selenium)

نقش مهم سلینیوم برداشت رادیکال آزاد است. در ساختمان سلنوپروتئین ها وجود دارد مانند گلوتاتیون پراکسیداز و تیوردوکسین ردوکتاز. نقش مهم گلوتاتیون پراکسیداز برداشت رادیکال آزاد در سیتوزول است. نقش های احتمالی دیگر سلینیوم . ضد مسمومیت با فلز اتی مانند جیوه ، سرب، کادمیوم، ضد آرتریت ، جلوگیری از بعضی از سرطانها ، سالم نگه داشتن الاستیسیته بافت، عمل کرد پانکراس و جلوگیری از سکته و پیری است. همانطور که قبلاً در بخش ویتامین E اشاره شد این ویتامین بعلت محلول بودن آن در چربی در غشاء سلول عمل می کند و سلینیوم در سیتوپلاسم نقش دارد بنابراین با همکاری یکدیگر رادیکالهای آزاد را برداشته و کمک به سلامت سلول و بافت می کنند . شکل ۴۵.



شکل ۴۵ : نقش سلینیوم و ویتامین E با کمک همدیگر در جلوگیری از صدمه به بافت.

### نکته بالینی:

کمبود سلینیوم بعلت کاهش سلینیوم یا فقدان سلینیوم در غذا یا بعلت کاهش جذب در بیماریهای روده ای

می باشد:

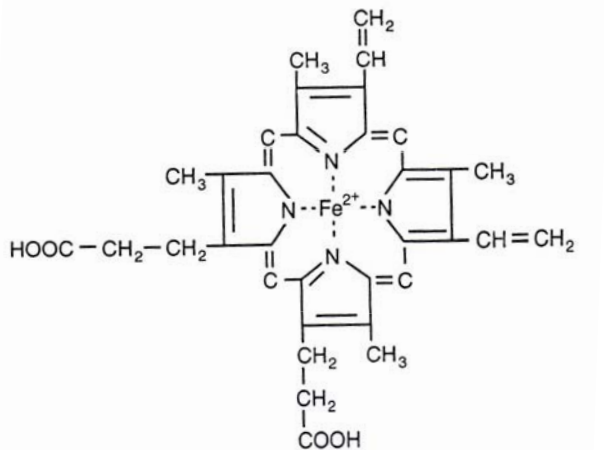
کمبود این ماده باعث درد های ماهیچه ای ، بخصوص ضعف و دردهای ماهیچه قلب ، کم رنگ شدن پوست و مو و ناخنهای سفید می شود.

متابولیسم «هم» (Heme)

بیوسنتز «هم»

سنتز «هم» در بیشتر بافتهای بدن صورت می گیرد و فعال ترین بافتها در این مورد کبد و مغز استخوان است. ( در کبد «هم» برای سنتز سیتوکرمها و در مغز استخوان جهت سنتز هموگلوبین بکار می رود). برخی از پروتئینهای مهم در انسان که در ساختمانشان «هم» وجود دارد در جدول شماره I آمده است.

«هم» از یک حلقه پروتوپورفیرین و یک اتم آهن ( $Fe^{2+}$ ) تشکیل شده است شکل ۴۶:

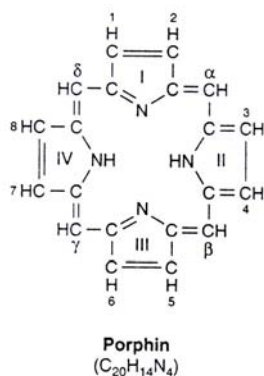
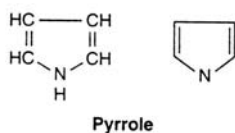


شکل ۴۶: ساختمان «هم»

حلقه پروتوپورفیرین یکی از انواع پورفیرین ها می باشد. پورفیرین ها ترکیبات حلقوی هستند که از چهار حلقه پیرول تشکیل شده اند شکل: ۴۷

جدول شماره ۲: برخی از پروتئینهای «هم» دار

عمل	پروتئین
انتقال اکسیژن در خون	هموگلوبین
ذخیره سازی اکسیژن در عضلات	میوگلوبین
دخالت در زنجیره انتقال الکترون	سیتوکروم C
هیدروکسیلاسیون گزنوبیوتیک ها	سیتوکروم P450
تجزیه پراکسید هیدروژن	کاتالاز
اکسیداسیون تریپتوفان	تریپتوفان پیرولاز

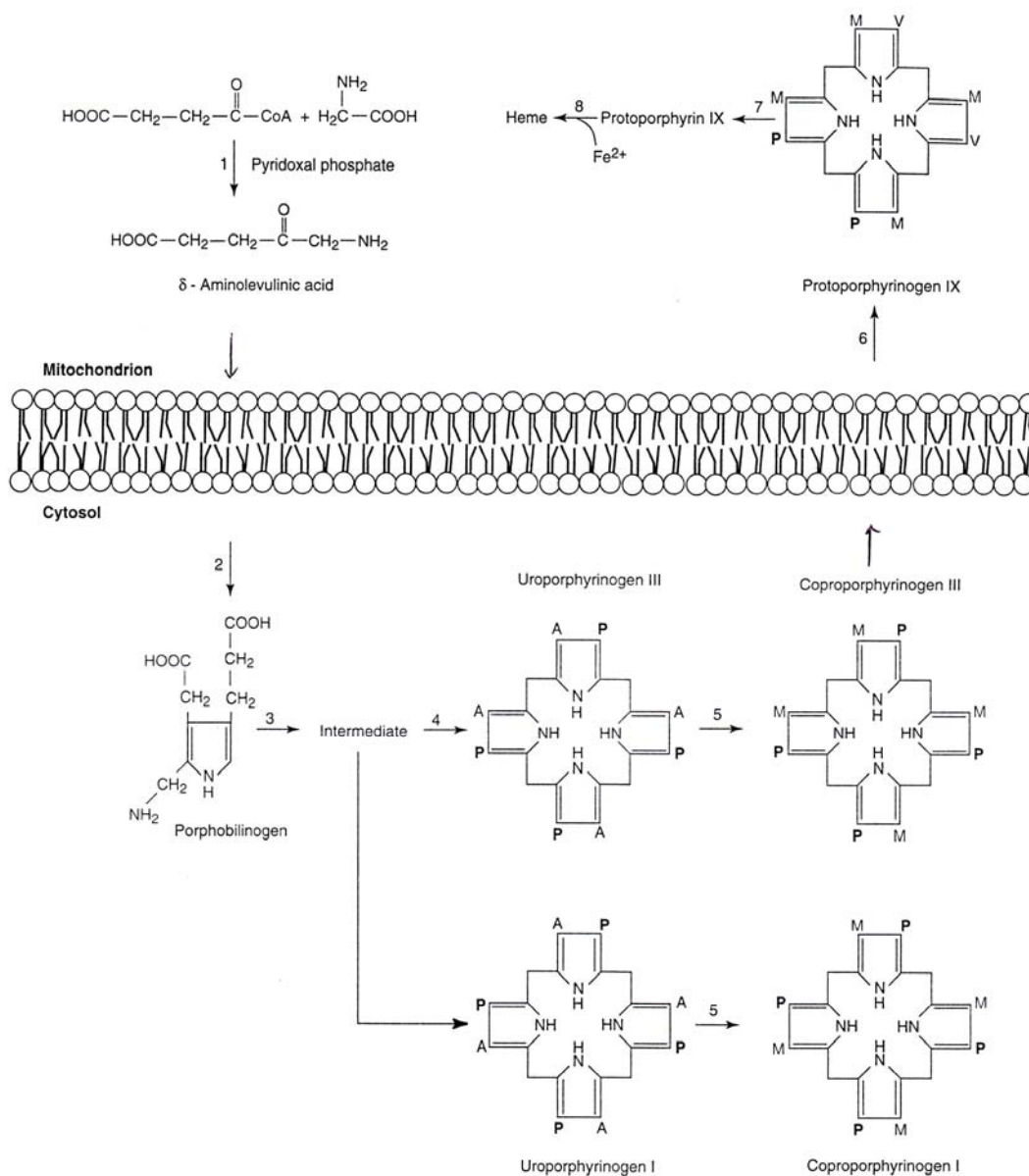


شکل ۴۷: ساختمان حلقه پیرول و پورفیرین

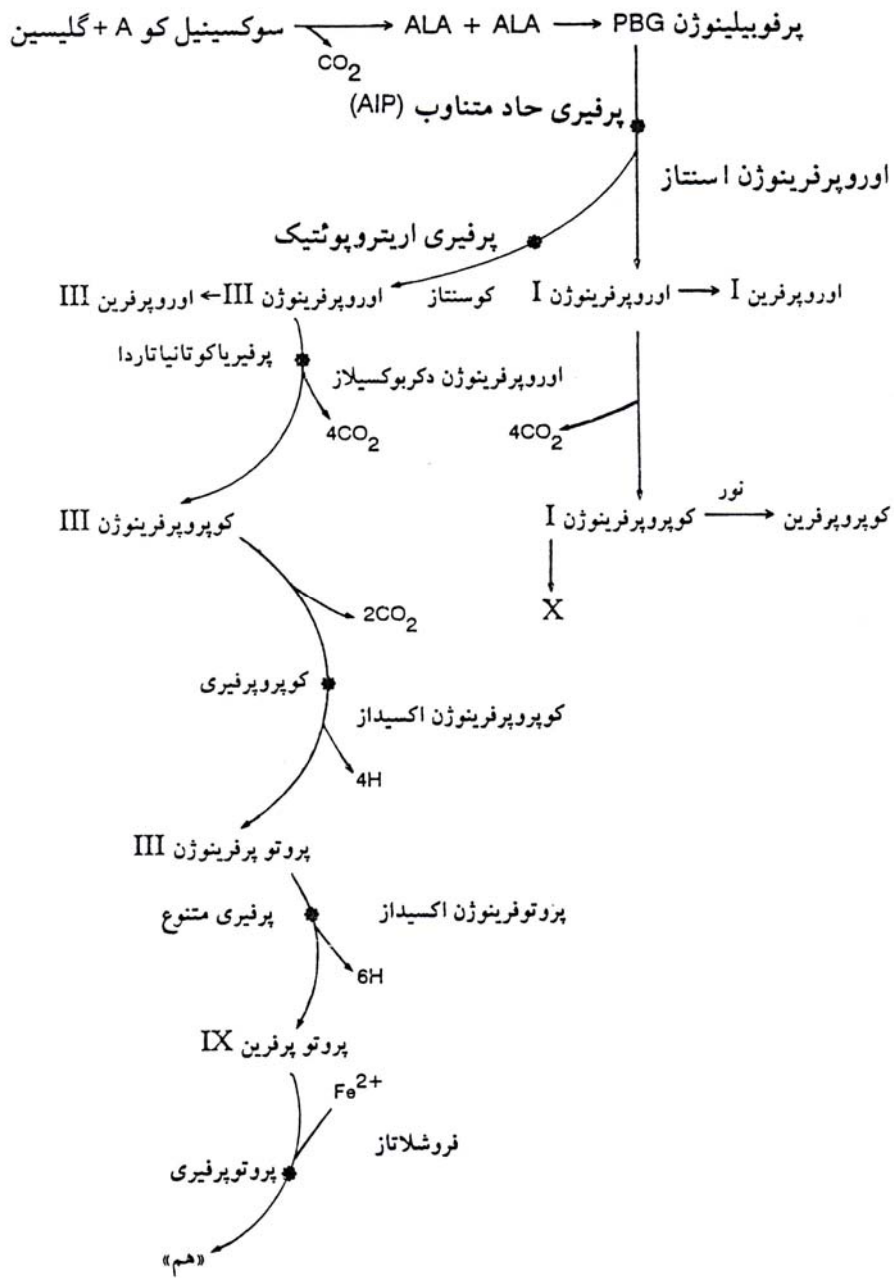
تفاوت پورفیرین ها در گروه های مختلف استخلافی آنها می باشد که بر روی حلقه های پیرول قرار گرفته اند. گروههایی که غالباً بر روی حلقه های پیرول قرار گرفته اند عبارتند از:

- A استیل ( $-\text{CH}_2-\text{COOH}$ )
- P پروپونیل ( $-\text{CH}_2-\text{CH}_2-\text{COOH}$ )
- M متیل ( $-\text{CH}_3$ )
- V وینیل ( $-\text{CH}=\text{CH}_2$ )

خلاصه سنتز «هم» شکل ۴۸:

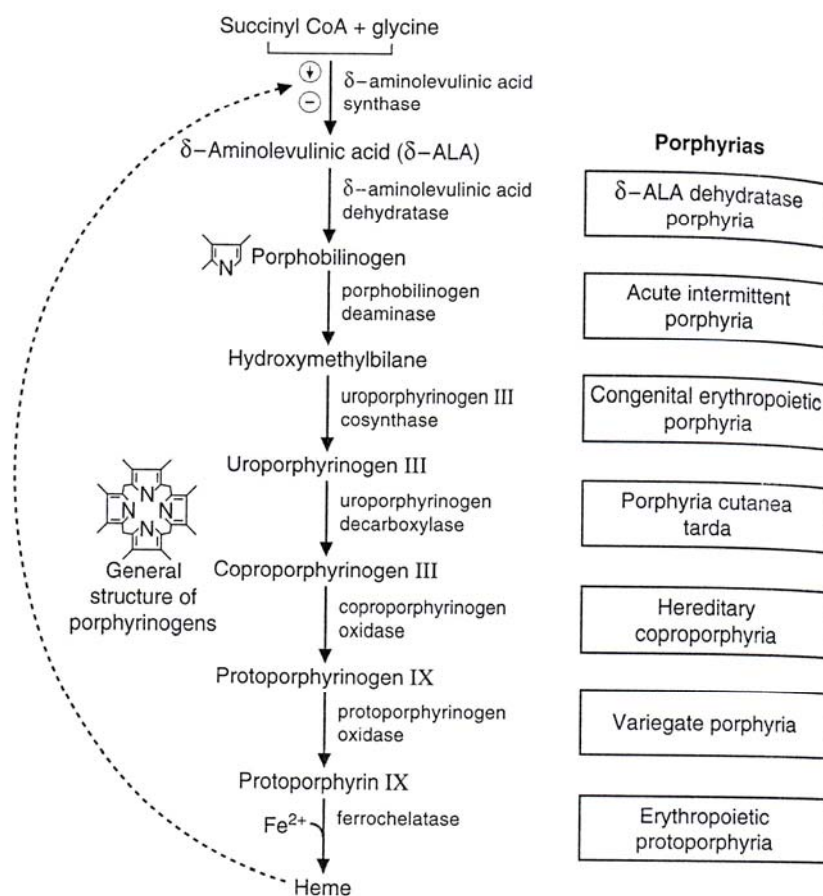


شکل ۴۸: بیوسنتز «هم»



شکل ۴۹: خلاصه بیوسنتز «هم» و بیماریهای پورفیری





شکل ۵۰: خلاصه بیوسنتز «هم» و بیماریهای پورفیری

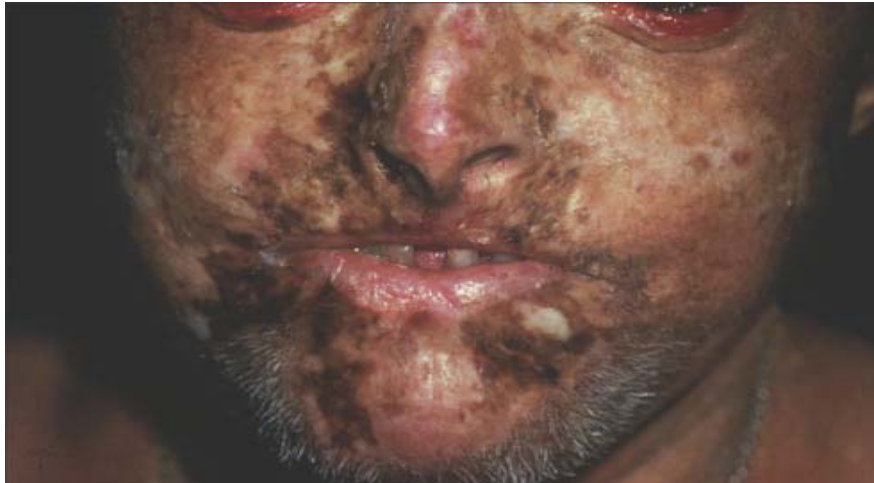### اختلالات متابولیکی سنتز «هم»

اختلالات متابولیکی سنتز «هم» را تحت نام عمومی پورفیریها (Porphyria) می‌شناسند شکل ۴۹ و ۵۰. بیماریهای پورفیری را به راههای متفاوتی تقسیم بندی کرده اند.

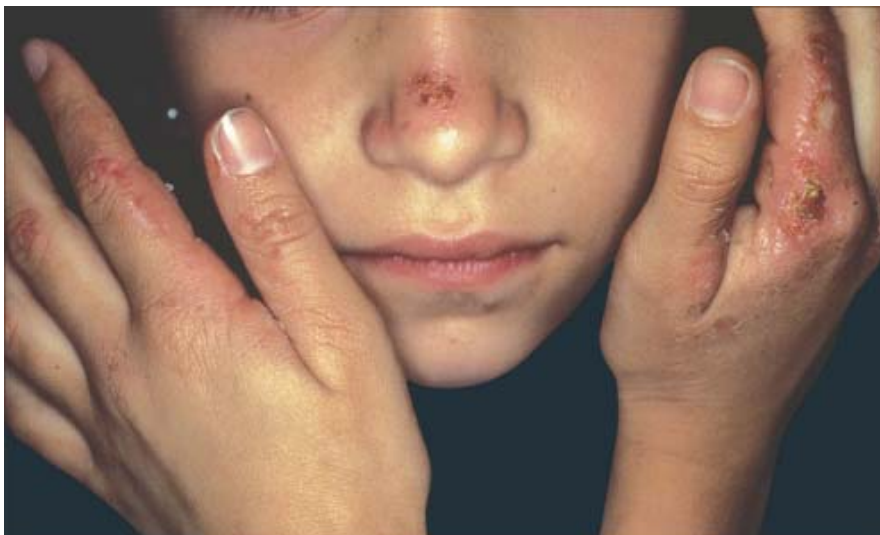- ۱- پورفیری اکتسابی و ارثی
- ۲- پورفیری عصبی، پوستی و یا پوستی و عصبی با هم
- ۳- پورفیری کبدی (hepatic)
- ۴- پورفیری اریتروپوئیک (Erythropoietic)

۱- پورفیری اکتسابی معمولاً به علت اختلال عمل بعضی از آنزیمهای شرکت کننده در بیوسنتز «هم» توسط ورود مواد خارجی به بدن رخ می‌دهد. مانند ورود حشره کش ها، فلزات سنگین از قبیل سرب به بدن و یا مصرف بعضی از داروها و مواد شیمیایی مانند هگزوکلروبنزن الکل، اتر و مورفین.

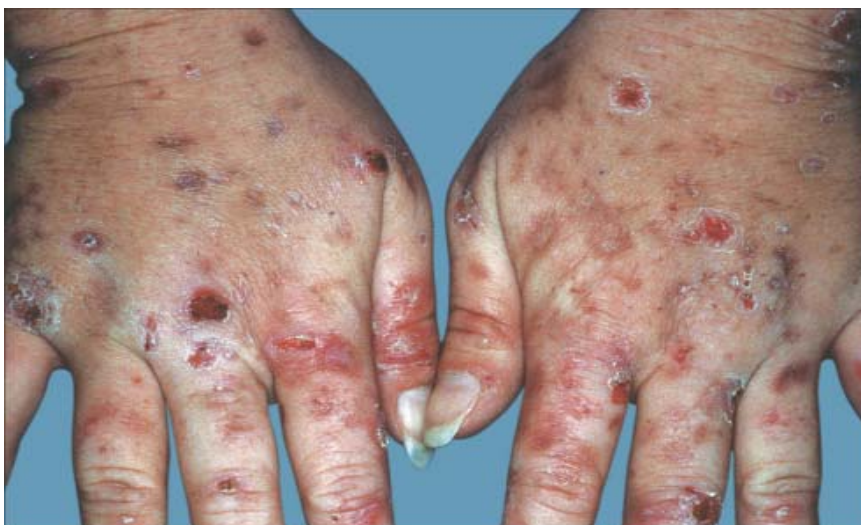پورفیری ارثی به علت کمبود بعضی از آنزیمهای لازم برای سنتز «هم» رخ می‌دهد. برحسب اینکه این کمبود، در کبد و یا در مراکز سازنده گلبولهای قرمز باشد به آن پورفیری کبدی (Hepatic) و پورفیری اریتروپوئیک (Erthropoietic) میگویند. اشکال ۵۱ و ۵۲ و ۵۳ و ۵۴.



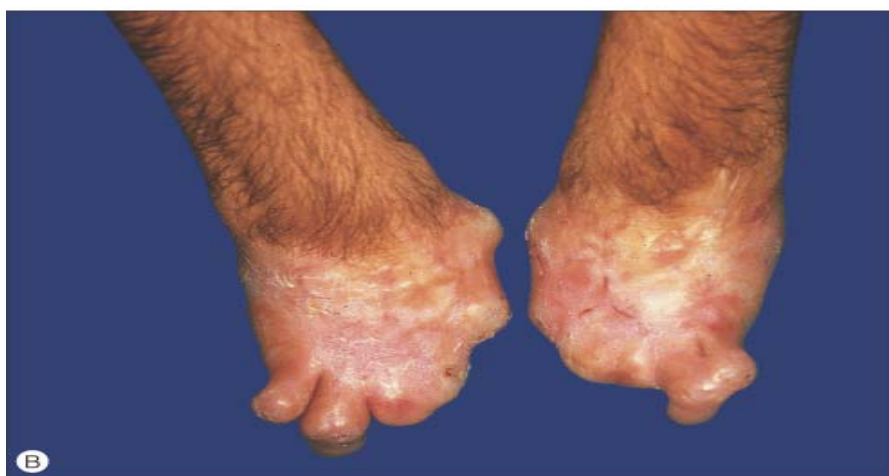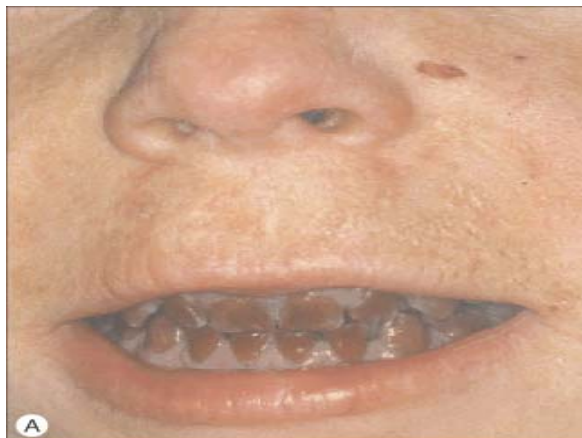شکل ۵۱- پورفیری هپاتو اریتروپوئتیک : افزایش موی صورت (هیپر تریکوز)



شکل ۵۲- پورفیری اریتروپوئتیک



شکل ۵۳- پورفیری کوتاننا تاردا



شکل ۵۴- پورفیری اریتروپوئیک مادرزادی

۲- نوع دیگر تقسیم بندی ، بر حسب عوارض بیماری می باشد، که به سه نوع پوستی، عصبی و پوستی عصبی تقسیم می شود. ناراحتی های عصبی بعلت بالا رفتن غلظت پورفوبیلی نوژن (Porphobilinogen) و دلتا-آمینولولینیک اسید ( $\delta$ -aminolevulinic Acid) ( $\gamma$ -ALA) می باشد.

ناراحتی های پوستی بعلت بالا رفتن غلظت پورفیرینها و جذب نور UV توسط حلقه های پورفیرین می باشد. در این بیماریها قسمتهائی از پوست که بمدت طولانی در معرض تابش نور خورشید هستند سبب ایجاد تاول و زخم در پوست (Cutaneous Photosensitivity) می گردند.

#### نکته بالینی :

بیماری را با تشنج به اورژانس بیمارستان می آورند در شرح حالی که از سابقه بیمار گرفته شد بیمار از دوران کودکی مکرراً دچار تشنج می شده است و گاهی به کما می رفته است ، در بین این حملات بیمار گاهی دچار اختلالات حسی و حرکتی می شده است. همچنین بیمار اکثر مواقع دچار دل درد ، تهوع و اسهال و بیوست های متناوب بوده است. در معاینه بالینی در ناحیه صورت و پشت دستها (نواحی در معرض آفتاب) اسکارهای زیاد ، لکه های پوستی تیره و روشن (اسکار باقیمانده از تاول) و پوست شکننده می باشد. در قسمتهائی از پوست بعلت تاولهای مکرر و ترمیم پوست سفت و حالت اسکروتیک دارد. با توجه به مجموعه علائم حساسیت بیمار به نور آفتاب و علائم عصبی و گوارشی برای بیمار تشخیص پورفیری گذاشته می شود و آزمایش خون ، ادرار، مدفوع جهت تشخیص انواع مختلف پورفیری ها و اندازه گیری آنزیم های مختلف در ساخت هم و متابولیتهای اختصاصی مسبب درخواست می شود. در شکل ۵۰ و شکل ۵۵ در جلوی کمبود هر آنزیم در ساخت هم (heme)

بیماری پورفیریای مخصوص آن در یک BOX آورده شده است.

**تظاهرات حاد سیستمیک پورفیری :**

۱. علائم گوارشی، دل درد، تهوع، استفراغ، اسهال و بیوست متناوب
۲. علائم عصبی، اختلالات حسی و حرکتی، گزگز و مور مور (پارستزی)، آنسفالوپاتی، دردهای ماهیچه ای، بی‌قراری روان پریشی (سایکوز)، تشنج و کما، بلع سخت (دیسفاژی) (آفونی (عدم تکلم) فلج تنفسی
۳. علائم قلبی و عروقی، تپش قلب و فشار خون بالا

**تظاهرات مزمن پورفیری**

به صورت سنگ صفراوی، کم‌خونی و ناراحتی‌های کبدی

**تظاهرات پوستی پورفیری :**

شکنندگی پوست، تاول، خراش، اسکار، افزایش مو در صورت و دستها، ریزش موی دائمی، لکه‌های پوستی تیره و روشن، تغییراتی شبیه اسکلرودرمی پوستی که بیشتر در نواحی پشت دستها و صورت اتفاق می‌افتد (در نواحی که بیشتر در معرض نور قرار می‌گیرد).

Disease State	Genetics	Tissue	Enzyme	Activity	Organ Pathology
Acute intermittent porphyria	Dominant	Liver	1. ALA synthase 2. Porphobilinogen deaminase	Increase Decrease	Nervous system
Hereditary coproporphryia	Dominant	Liver	1. ALA synthase 2. Coproporphyrinogen oxidase	Increase Decrease	Nervous system; skin
Variagate porphyria	Dominant	Liver	1. ALA synthase 2. Protoporphyrinogen oxidase	Increase Decrease	Nervous system; skin
Porphyria cutanea tarda	Dominant	Liver	1. Uroporphyrinogen decarboxylase	Decrease	Skin, induced by liver disease
Hereditary protoporphyria	Dominant	Marrow	1. Ferrochelatase	Decrease	Gallstones, liver disease, skin
Erythropoietic porphyria	Recessive	Marrow	1. Uroporphyrinogen III cosynthase	Decrease	Skin and appendages; reticuloendothelial system
Lead poisoning	None	All tissues	1. ALA dehydrase 2. Ferrochelatase	Decrease Decrease	Nervous system; blood; others

شکل ۵۵: انواع پورفیری (Porphyria)

**رفرنس**

- 1- Text Book of Biochemistry with clinical correlations Thomas M.Devlin 2002.
- 2- Harper's Biochemistry 2003.
- 3- Nutritional Biochemistry Tom Brody 1999.
- 4- Rook's Text book of Dermatology, seventh edition, Black well publishing company, 2004
- 5- Lever's Histopathology of the skin eighth edition, 2004- lippincott –Raven
- 6- Bologna dermatology 2003, Mosby
- 7- Fitzpatrick's dermatology in general medicine, sixth edition, 2003.

# فصل ششم

## فیزیولوژی



### حس های پوستی

در درسامه اعصاب گیرنده ها، مسیرها و فیزیولوژی حس های تماس، فشار، گرما، سرما و درد آورده شده است و برای یادآوری، دانشجویان می باید به آن قسمت مراجعه کنند. در اینجا بعلاوه اهمیت، حس خارش ذکر می شود.

### حس خارش (Itch)

تحریک نسبتاً خفیف پوست خصوصاً وقتی که چیزی روی آن حرکت کند ایجاد خارش و قلقلک می نماید. نقاط مربوط به خارش را می توان با نقشه برداری دقیق روی پوست مشخص کرد. این نقاط همانند نقاط مربوط به درد در مناطقی وجود دارند که انتهای فیبرهای بدون میلین یافت می شوند. خاراندن موجب تسکین خارش می شود زیرا فیبرهای عصبی آوران ضمیمه با انتقال سریع، فعال می شوند که این آوران ها در شاخ خلفی نخاع باعث مهار فیبرهای آوران مربوط به حس خارش می شوند. این مکانیسم شبیه مهار درد توسط تحریک اعصاب آوران ضمیمه می باشد. اگر اعصاب را چنان بلوک کنیم که فقط فیبرهای C قادر به هدایت باشند فقط حس خارش همراه با درد سوزشی باقی می ماند. قطع راه های اسپینوتالامیک سبب از بین رفتن حس درد و خارش می شود.

حس درد و خارش توزیع متفاوتی دارند به قسمی که خارش فقط در پوست، چشمها و بعضی از مخاطها وجود دارد و در بافت های عمقی و احشاء وجود ندارد.

تحریک با فرکانس پایین فیبرهای درد سبب ایجاد درد می شود نه خارش. از طرفی تحریک با فرکانس بالای نقاط مربوط به خارش در پوست فقط ممکن است شدت خارش را بدون تولید درد افزایش دهند. این مشاهدات نشانگر این است که سیستم فیبرهای C مربوط به درد و خارش یکی نمی باشند.

علاوه بر تحریک مکانیکی پوست عوامل شیمیایی نیز می توانند سبب خارش شوند. هنگامی که غلظت پلاسمایی نمک های صفاوی در پلاسمای افزایش پیدا می کند خارش ایجاد می شود مثال بالینی: خارش در حاملگی و در افرادی که دچار بیماریهای کبدی می باشند. هیستامین نیز سبب خارش می شود که اغلب در اثر آسیب وارده به پوست آزاد می شود. مثال بالینی: کهیر، اما همیشه هیستامین درون زا ماده مسئول خارش نیست. تزریق مقادیر ناچیزی هیستامین که قادر به تولید خارش نیست، میتواند سبب ایجاد قرمزی و تورم در پوست شود. کینینها نیز موجب خارش شدید می شوند. مثال بالینی: کهیر فشاری و کهیر ناشی از داروها. مثل داورهای مهار کننده آنزیم تبدیل کننده آنژیوتانسین (A.C.E) که جهت درمان فشار خون مصرف می شود.

### کنترل درجه حرارت بدن

پوست به عنوان سد بین محیط خارجی و داخلی بدن، نقش مهمی در کنترل درجه حرارت بدن دارد. درجه حرارت بافتهای عمقی که درجه حرارت مرکزی (Core) نامیده می شود به طور دقیق در محدوده  $37 \pm 0.6$  درجه سانتی گراد در تمامی اوقات به استثنای هنگام تب ثابت باقی می ماند. درجه حرارت پوست بر خلاف درجه حرارت مرکزی با درجه حرارت محیط اطراف، بالا و پایین می رود. هنگام بحث در مورد توانایی پوست برای دفع گرما به محیط اطراف، درجه حرارت پوست اهمیت فراوانی دارد. هیچگونه رقم واحدی را نمی توان به عنوان درجه حرارت طبیعی در نظر گرفت. درجه حرارت اندازه گیری شده از راه دهان در محدوده ای کمتر از ۳۶ تا بیش از ۳۷/۵ درجه سانتیگراد قرار دارد. دمای متوسط طبیعی هنگام اندازه گیری از راه دهان معمولاً ۳۶/۷ تا ۳۷ درجه سانتیگراد و هنگام اندازه گیری از راه مقعد حدود ۰/۶ درجه سانتیگراد بالاتر در نظر گرفته می شود.

دمای بدن در جریان فعالیت عضلانی افزایش می یابد و با تغییرات فوق العاده شدید دمای محیط اطراف تغییر می کند، زیرا مکانیسمهای تنظیم کننده دما در صد کامل نیستند. هنگامی که گرمای بیش از حد بر اثر فعالیت شدید عضلانی تولید می شود دما می تواند به طور موقتی از ۳۸/۳ تا ۴۰ درجه سانتیگراد بالا برود. بر عکس هنگامی که بدن در معرض سرمای فوق العاده شدید قرار می گیرد دما می تواند به مقادیری در زیر ۳۶/۷ درجه سانتیگراد سقوط کند.

### **دمای بدن توسط تعادل بین تولید و دفع گرما کنترل می شود**

هنگامی که میزان تولید گرما در بدن بیشتر از سرعت دفع آن باشد گرما در بدن تجمع یافته و دمای بدن بالا می رود. برعکس، هنگامی که دفع گرما بیشتر باشد گرمای بدن کاهش می یابد. بنابراین، قسمت اعظم باقیمانده این فصل با این تعادل بین تولید و دفع گرما و مکانیسمهایی که توسط آنها بدن هر یک از این دو عامل را کنترل می کند سروکار خواهد داشت.

### **تولید گرما**

تولید گرما یکی از فرآورده های جنبی عمده متابولیسم است. مهمترین این عوامل عبارتند از: (۱) میزان پایه متابولیسم تمام سلولهای بدن (۲) مقدار اضافی متابولیسم ناشی از فعالیت عضلانی، شامل انقباضات عضلانی ناشی از لرزیدن، (۳) متابولیسم اضافی ناشی از اثر تیروکسین (و تا حدود کمتری سایر هورمونها از قبیل هورمون رشد و تستوسترون) روی سلولها (۴) متابولیسم اضافی ناشی از اثر اپینفرین، نوراپینفرین و تحریک سمپاتیک روی سلولها و (۵) متابولیسم اضافی ناشی از افزایش فعالیت شیمیایی در خود سلولها بویژه هنگامی که دمای سلولی افزایش می یابد.

### **دفع گرما**

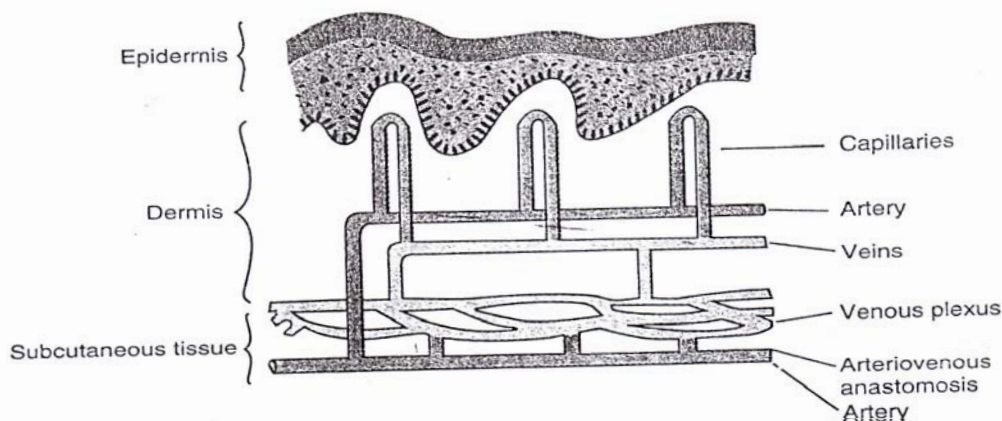
قسمت اعظم گرمای تولید شده در بدن در اندامهای عمقی و بویژه در کبد، مغز، قلب و عضلات اسکلتی فعال تولید می شود. سپس این گرما از اندامها و بافتهای عمقی به پوست انتقال می یابد و در آن جا به هوا و محیط اطراف دفع می شود. بنابراین، سرعت دفع گرما تقریباً به طور کامل توسط دو عامل تعیین می شود: (۱) گرما با چه سرعتی می تواند از جایی که در قسمت مرکزی بدن تولید می شود به پوست هدایت شود و (۲) گرما با چه سرعتی میتواند از پوست به محیط اطراف بدن انتقال داده شود. برای شرح این موضوع از توصیف سیستم عایق بدن که قسمت عمقی بدن را از سطح پوست جدا می کند شروع می کنیم.

### **سیستم عایق بدن**

پوست، بافتهای زیر جلدی و بویژه چربی بافتهای زیر جلدی روی هم به عنوان یک عایق گرمایی برای بدن عمل می کنند. چربی از این نظر اهمیت دارد که گرما را فقط با یک سوم سهولت سایر بافتهای هدایت می کند. هنگامی که هیچ گونه خونی از اندامهای گرم شده داخلی به پوست جریان ندارد خواص عایقی بدن یک مرد طبیعی تقریباً برابر با سه چهارم خواص عایقی یک دست لباس معمولی است. در زنها این خاصیت عایقی بازهم از این حد بهتر است. عایق زیر پوست یک وسیله موثر برای حفظ دمای بدن در حد طبیعی است با وجود این که به دمای پوست اجازه می دهد تا به دمای محیط اطراف نزدیک شود.

### **جریان خون از قسمتهای عمقی بدن به پوست تامین کننده انتقال گرما است.**

رگهای خونی به طور منتشر زیر پوست توزیع می شوند. یک شبکه وریدی پیوسته خون را از مویرگ های پوست دریافت می کند (شکل ۱). در بعضی از نواحی بدن همچون دست ها، پاها و گوشها خون مستقیماً از شریانهای کوچک بدون اینکه از مویرگ ها عبور کند به داخل وریدها منتقل می شود که این عمل از طریق پیوندهای شریانی - وریدی انجام می گیرد. میزان جریان خونی که به داخل شبکه وریدی پوست جریان می یابد بسته به شرایط، تغییرات عمده ای از اندکی بالای صفر تا ۳۰ درصد برونده قلبی پیدا می کند. وقتی جریان خون زیاد باشد گرما با سرعت بیشتری از قسمتهای داخلی بدن به پوست منتقل می شود. در حالی که کاهش جریان خون هدایت گرما را به پوست کاهش می دهد. قابلیت هدایت گرما بین حالت تنگی کامل و گشادی کامل رگها ۸ برابر می شود. بنابراین پوست یک سیستم تشعشع کننده یا رادیاتور موثر و کنترل شده است و جریان خون به پوست موثرترین مکانیسم انتقال گرما از مرکز بدن به سطح پوست را تشکیل می دهد.



شکل ۱- گردش خون پوست که در آن پیوند های شریانی وریدی (arteriovenous anastomosis) نشان داده شده است.

### تنظیم جریان خون پوست

جریان خون محیطی جزء مهم تنظیم درجه حرارت بدن محسوب می شود، در حقیقت تنظیم درجه حرارت، عمل اصلی سیستم عروقی پوست است. جریان خون پوست ۱۰ تا ۲۰ درصد بیشتر از نیاز متابولیکی پوست است. در تحت شرایط پایه حدود ۱۰٪ برون ده قلبی از پوست عبور می کند. هنگامیکه نیاز به دفع حرارت باشد، این میزان می تواند ۱۰ برابر بیشتر شود. برعکس هنگامیکه بدن با سرمای بیش از حد محیط خارج روبرو می شود جریان خون پوست به حداقل می رسد. شبکه های سیاهرگی سطحی می توانند خون را بر حسب نیاز در یک محدوده وسیع یعنی از ۱۰ تا ۲۵ میلی لیتر در دقیقه در متر مربع تا ۱-۱/۵ لیتر در دقیقه در متر مربع در خود حمل کنند.

پیوندها یا شانت های پوستی سرخرگی - سیاهرگی (arteriovenous shunts) که به تحریک آدرنرژیک که تحت کنترل هیپوتالاموس می باشد پاسخ می دهند، معمولاً بسته هستند. اما هنگامیکه درجه حرارت مرکزی بدن بالا می رود، باز می شوند و حجم بیشتری از خون بسمت قسمت های سطحی شانت شده و در نتیجه مقدار بیشتری حرارت می تواند از بدن خارج شود. سیاهرگ های پوستی عمقی (Venae Comitantes) نیز بهمین ترتیب کمک می کنند که حجم بیشتری از خون را عبور دهند و تبادل حرارتی را برقرار کنند. گشاد شدن رگ های پوست به علت مهار مراکز سمپاتیک تنگ کننده رگی در هیپوتالاموس خلفی می باشد. برعکس هنگامی که هوای بیرون بیش از حد سرد می شود، مراکز سمپاتیکی هیپوتالاموس خلفی که تنگ کننده عروق پوستی می باشند تحریک شده و باین ترتیب حرارت در بدن حفظ می شود.

### پاسخهای عمومی

تحریک اعصاب نورآدرنرژیک و هم چنین اپینفرین و نوراپینفرین موجود در جریان خون، رگ های خونی پوست را تنگ می کنند. هیچ گونه اعصاب گشاد کننده برای رگ های پوستی شناخته نشده است و گشادی عروقی بر اثر کاهش تنوس تنگ کننده رگی و نیز تولید موضعی برادی کینین در غدد عرق و متابولیت های گشاد کننده عروقی به وجود می آید. رنگ و دمای پوست نیز بستگی به حالت مویرگها و ونولهای آن دارد. یک پوست سرد، آبی یا خاکستری پوستی است که در آن آرتریولها تنگ و مویرگها گشاد شده اند. یک پوست گرم، پوستی است که در آن هم آرتریولها و هم مویرگها گشاد شده اند.

چون تحریک های دردزا موجب تخلیه نور آدرنرژیک منتشر می شوند لذا یک جراحت دردناک علاوه بر ایجاد جواب سه گانه موضعی، موجب تنگی عروقی پوستی عمومی نیز می شود. هنگامی که دمای بدن در جریان فعالیت عضلانی بالا می رود با وجود ادامه تخلیه نورآدرنرژیک در سایر قسمتهای بدن، رگ های پوستی گشاد می شود. این گشادی رگ های پوستی در پاسخ به بالا رفتن دمای هیپوتالاموس بوجود می آید که یک پاسخ رفلکسی بسیار قوی ایجاد می کند که بر سایر فعالیت های رفلکسی غلبه می کند. سرما موجب تنگی رگ های پوستی می شود.

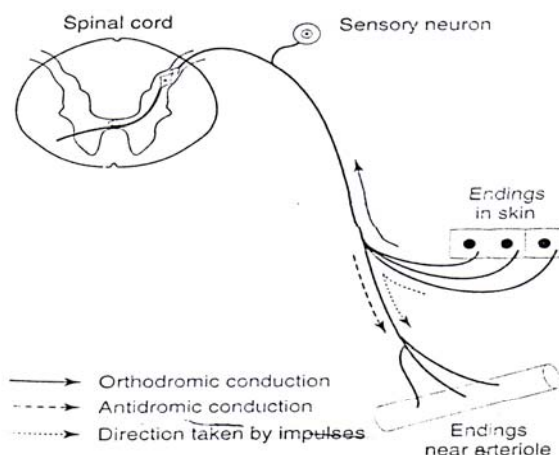
اما باید دانست که در سرمای شدید گشادی رگهای سطحی پوست ممکن است غالب باشد. این گشادی رگهای سطحی علت قیافه سرخی است که در روزهای سرد در مردم دیده می شود. شوک در بیماران تب دار به علت گشادی رگهای پوستی، شدیدتر است و بیماران دچار شوک را نباید تا آن حد گرم کرد که دمای بدنشان بالا برود.

### واکنش سفید (White reaction)

هنگامی که یک جسم نوک تیز به نرمی روی پوست کشیده می شود خط ناشی از آن رنگ پریده می گردد (واکنش سفید). این تحریک مکانیکی باعث انقباض اسفنگترهای پیش مویرگی می شود و خون از مویرگها و وریدهای کوچک تخلیه می گردد. این پاسخ در ظرف حدود ۱۵ ثانیه آشکار می گردد.

### پاسخ سه گانه (Triple response)

هنگامی که یک جسم نوک تیز با شدت بیشتری روی پوست کشیده می شود به جای واکنش سفید، قرمز شدن در آن ناحیه به وجود می آید که در ظرف حدود ۱۰ ثانیه آشکار می گردد (واکنش قرمز). به دنبال آن در ظرف چند دقیقه تورم موضعی و قرمز شدن منتشر با حدود نامنظم در اطراف محل ضربه به وجود می آید. قرمزی اولیه ناشی از گشاد شدن مویرگها بوده و پاسخ مستقیم مویرگها به فشار است. ورم (wheal)، عبارت از خیز موضعی ناشی از افزایش نفوذ پذیری مویرگها و ونولهای پس مویرگی و خارج شدن مایع از رگ است. انتشار قرمزی از ناحیه آسیب به اطراف flare نامیده می شود که ناشی از گشاد شدن آرتریولها است. این پاسخ سه قسمتی یعنی واکنش قرمز، wheal و flare جواب سه گانه نامیده می شود و بخشی از واکنش طبیعی نسبت به آسیب را تشکیل می دهد (شکل ۲). این پاسخ بعد از قطع کامل فیبرهای سمپاتیک کماکان به وجود می آید. انتشار قرمزی در پوستی که به طور موضعی بی حس شده و نیز بعد از تحلیل رفتن فیبرهای عصبی در پوستی که اعصاب آن قطع شده به وجود نمی آید. انتشار قرمزی از یک رفلکس آکسونی ناشی می شود که پاسخی است که در آن ایمپالسهای تولید شده بر اثر آسیب در اعصاب حسی در خلاف جهت طبیعی در طول سایر شاخه های اعصاب حسی به طرف پوست رله می شوند. افزایش نفوذپذیری عروقی که موجب تورم می شود به وسیله هیستامین یا یک ماده شبه هیستامین که از ماستوسیتهای موضعی آزاد می شود به وجود می آید و از طریق رسپتورهای هیستامینی H1 عمل می کند. از انتهای مرکزی نورونهای فیبرهای حسی نوع C، ماده P و پپتید وابسته به ژن کلسی تونین (CGRP) آزاد می شود. هر دوی این مواد آرتریولها را گشاد می کنند و علاوه بر آن، ماده P موجب خروج مایع از رگ نیز می شود. امروزه آنتاگونیستهای موثر نانوپپتیدی برای ماده P ساخته شده اند که خروج مایع از رگ را کاهش می دهند. به این ترتیب، یک جزء پپتیدرژیک علاوه بر یک جزء هیستامینرژیک در تولید خیز موضعی وجود دارد.



شکل ۲- رفلکس آکسونی - مسیر فرضی که در انتشار قرمزی دخالت دارد.

### فیزیک پایه چگونگی دفع گرما از سطح پوست

روشهای مختلف که توسط آنها گرما از پوست به محیط اطراف دفع می شود عبارتند از تشعشع (Radiation)، هدایت (Conduction)، کانوکشن یا جابجایی هوا (Convection) و تبخیر (Evaporation). تشعشع - یک فرد بدون لباس در اطاقی با دمای طبیعی حدود ۶۰ درصد از مقدار کل دفع گرما را بوسیله تشعشع دفع می کند. دفع گرما بوسیله تشعشع به معنی دفع گرما به شکل اشعه گرمایی زیر قرمز (infrared) که یک نوع موج الکترومغناطیسی است می باشد. بدن انسان اشعه گرمایی را در تمام جهات تشعشع می کند، از سوی دیگر اشعه گرمایی از دیوارها و سایر اشیاء نیز به سوی بدن تشعشع می شوند.

**هدایت** - فقط مقدار بسیار مختصری از گرما به طور طبیعی بوسیله هدایت مستقیم از سطح بدن به سایر اشیاء مثل صندلی یا رختخواب، دفع می شود. اما دفع گرما بوسیله هدایت به هوا نمودار نسبتاً قابل ملاحظه ای از دفع گرما از بدن (حدود ۱۵ درصد) در شرایط طبیعی است.

**جابه جایی هوا یا کانوکشن** - حذف گرما از بدن توسط جابه جایی هوا انجام می شود. در عمل، گرما بایستی نخست به هوا هدایت گردد و سپس بوسیله جریانهای کانوکشنی به دور از بدن منتقل می شود.

**هدایت و کانوکشن گرما از شخصی که در آب قرار دارد** - گرمای ویژه آب چندین هزار برابر گرمای ویژه هوا است و لذا هر واحد آبی که در مجاورت پوست قرار می گیرد می تواند مقادیر بسیار بیشتری گرما را در مقایسه با هوا جذب کند. همچنین، قابلیت هدایت آب، برای گرما در مقایسه با هوا بسیار زیاد است. در نتیجه، برای بدن غیر ممکن است که یک لایه نازک از آب در مجاورت بدن را همان طور که برای هوا انجام می شود گرم کرده و یک منطقه عایق تشکیل دهد. بنابراین معمولاً میزان دفع گرما به آب چندین برابر بیشتر از میزان دفع گرما به هوا است.

**تبخیر** - هنگامی که آب از سطح پوست تبخیر می شود ۵۸٪ کالری بزرگ (کیلوکالری) گرما به ازاء هر گرم آب از بدن دفع می گردد. حتی هنگامی که شخص عرق نمی کند، کماکان آب به طور غیر محسوس از پوست و ریه ها به میزان حدود ۴۵۰ تا ۶۰۰ میلی لیتر در روز تبخیر می شود. این تبخیر موجب دفع مداوم گرما به میزان ۱۲ تا ۱۶ کالری بزرگ در ساعت می گردد. تبخیر نا محسوس آب از طریق پوست و ریه ها نمی تواند به منظور تنظیم دمای بدن کنترل شود زیرا ناشی از دیفوزیون مداوم مولکولهای آب از طریق پوست و سطوح مجاری تنفسی است. اما میزان دفع گرما از راه تبخیر عرق را می توان با تنظیم تعریق کنترل کرد.

**تبخیر یک مکانیسم سرد کننده ضروری در دماهای هوای بسیار بالا است** - تا زمانی که دمای بدن بیشتر از دمای محیط باشد گرما می تواند از راه تشعشع و هدایت دفع شود اما هنگامی که دمای محیط بیشتر از دمای پوست شد بدن به جای دفع گرما مقداری گرما بوسیله تشعشع و هدایت کسب می کند. در این شرایط، تنها روشی که بدن توسط آن می تواند خود را از گرما رهایی بخشد تبخیر است. بنابراین، هر عاملی که هنگام بالاتر بودن دمای محیط از دمای بدن از تبخیر کافی جلوگیری کند سبب می شود که دمای بدن افزایش یابد. این موضوع ندرتا در افرادی که با فقدان مادرزادی غدد عرق به دنیا می آیند (مثلاً در دیسپلازی اکتودرمال آنهیدروتیک) دیده می شود (در قسمت نکته بالینی در درس جنین شناسی این بیماری شرح داده شده است). این افراد می توانند دماهای سرد را به خوبی افراد طبیعی تحمل کنند اما در مناطق استوایی ممکن است بر اثر گرمادگی بمیرند زیرا بدون وجود سیستم خنک کننده تبخیری، این افراد نمی توانند دمای هوای بالاتر از دمای بدن خود را تحمل کنند.



**اثر لباس روی دفع حرارت به روش هدایت** - لباس سبب می شود هوا در مجاورت پوست حبس شود و از این راه ضخامت ناحیه اختصاصی هوا در مجاورت پوست را افزایش داده و جریان کانوکشنی هوا را کاهش می دهد در نتیجه، میزان دفع گرما از بدن بوسیله هدایت و کانوکشن شدیداً کاهش می یابد. لباس معمولی میزان دفع گرما از بدن را به حدود نصف شخص لخت کاهش می دهد در حالی که لباس مورد استفاده در مناطق قطبی می تواند این دفع گرما را تا یک ششم کاهش دهد.

### تعریق و تنظیم آن بوسیله سیستم عصبی اتونومیک

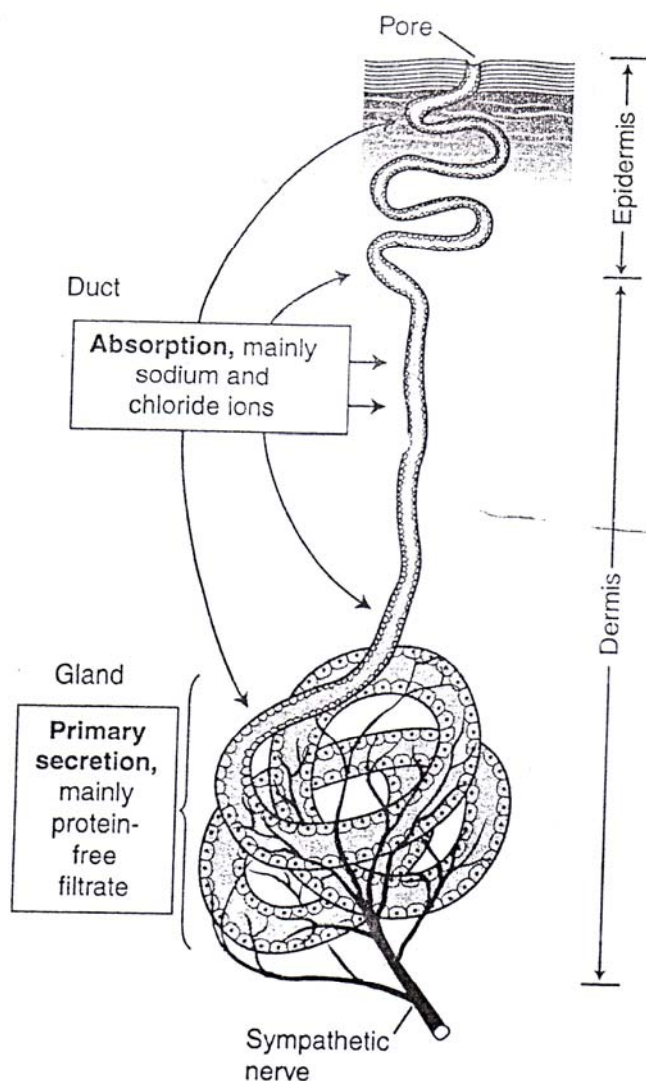
تحریک ناحیه پری اپتیک - هیپوتالاموس قدامی بوسیله جریان الکتریکی، و یا گرمای زیاد موجب تعریق می شود. ایمپالسهای صادره از این ناحیه که موجب تعریق می شوند از طریق مسیر های عصبی سمپاتیک به نخاع انتقال یافته و از آن جا از طریق اعصاب خروجی سمپاتیک به پوست سراسر بدن می روند. غدد عرق بوسیله فیبرهای عصبی سمپاتیکی کولینرژیک (فیبرهایی که استیل کولین ترشح می کنند) عصب گیری می شوند. اما این غدد نیز می توانند با وجودی که فاقد فیبرهای آدرنرژیک هستند تا حدودی بوسیله اپینفرین یا نوراپینفرین موجود در گردش خون تحریک شوند. این موضوع در جریان فعالیت عضلانی اهمیت دارد که در این حالت این هورمونها توسط قسمت مرکزی غدد فوق کلیوی ترشح می شوند و بدن نیاز دارد که گرمای اضافی تولید شده توسط عضلات فعال را دفع کند.

**مکانیسم ترشح عرق** - غدد عرق به صورت یک ساختار لوله ای می باشند و از دو بخش تشکیل شده اند (۱) یک قسمت پریپیچ و خم زیر جلدی عمقی که عرق را ترشح می کند و (۲) یک مجرا که از طریق جلد و پوست به طرف خارج سیر می کند. قسمت ترشحاتی غده عرق همان طور که در مورد بسیاری از غدد دیگر نیز صدق می کند مایعی موسوم به ترشح اولیه یا ترشح پیش ساز تولید می کند و به تدریج که این مایع در طول مجرا حرکت می کند غلظت اجزای تشکیل دهنده آن دچار تغییر می شود.

مایع پیش ساز، حاصل ترشح فعال سلولهای اپیتلیالی است که قسمت پریپیچ و خم غده عرق را مفروش می کنند. فیبرهای عصبی کولینرژیک سمپاتیک که روی سلولهای غدد عرق یا در نزدیکی آنها ختم می شوند موجب بروز ترشح می گردند. ترکیب ترشح پیش ساز شبیه ترکیب پلازما است به استثنای این که فاقد پروتئینهای پلازما است. غلظت سدیم حدود ۱۴۲ میلی اکی والان در لیتر و غلظت کلر حدود ۱۰۴ میلی اکی والان در لیتر بوده و سایر مواد محلول پلازما با غلظتهای بسیار کمتری وجود دارند. به تدریج که این ترشح پیش ساز از بخش مجرای غده عبور می کند ترکیب آن بر اثر باز جذب قسمت اعظم یونهای سدیم و کلر دستخوش تغییر می شود. میزان باز جذب به سرعت ترشح عرق بستگی دارد. هنگامی که غدد عرق فقط به طور خفیف تحریک می شوند مایع پیش ساز به آهستگی از مجرا عبور می کند. در این حالت عملاً تمام یونهای سدیم و کلر باز جذب می شوند و غلظت هر یک از آنها به ۵ میلی اکی والان در لیتر سقوط می کند. این امر فشار اسمزی مایع عرق را به چنان حد پایینی کاهش می دهد که قسمت اعظم آب نیز باز جذب می شود و در اینصورت سایر مواد تشکیل دهنده مایع را تغلیظ می کند. بنابراین در سرعتهای پایین ترشح عرق، غلظت موادی از قبیل اوره، اسید لاکتیک و یونهای پتاسیم معمولاً بسیار بالا می باشد.

برعکس، هنگامی که غدد عرق شدیداً توسط سیستم عصبی سمپاتیک تحریک می شوند مقادیر زیادی از ترشح پیش ساز تشکیل می گردد و در این حال مجرا ممکن است حدوداً فقط نصف کلرورسدیم را باز جذب کند. علاوه بر آن، عرق چنان به سرعت از توبولهای غدد عرق جریان می یابد که مقدار اندکی از آب جذب می شود. بنابراین سایر مواد موجود در عرق فقط به طور متوسط غلظتشان بالا می رود.

دفع شدید کلرور سدیم در هنگامی که شخص اکلیمای تیزه (acclimatized) نشده باشد (با شرایط محیطی خود را وفق نداده باشد) در عرق وجود دارد. همین که شخص نسبت به گرما تطبیق پیدا کرد (اکلیمای تیزه شد) موضوع به شرح زیر کاملاً فرق می کند.



شکل ۳- یک غده عرق که یک عصب سمپاتیک کولینرژیک دریافت کرده است. پس از انجام ترشح اولیه در بخش غده ای، قسمت زیادی از الکترولیت های آن در مجرا باز جذب می شود و یک ترشح رقیق آبکی باقی می ماند.

**اکلیما تیزاسیون عمل تعریق به هوای گرم - نقش آلدوسترون -** اگر چه یک شخص طبیعی اکلیما تیزه نشده به ندرت بیش از یک لیتر عرق در ساعت تولید می کند، در صورتی که همین شخص به مدت یک تا شش هفته در معرض هوای داغ قرار گیرد به طور پیشرونده تعریق فراوانتری انجام می دهد و بکرات حداکثر تولید عرق به ۲ تا ۳ لیتر می رسد. تبخیر این مقدار زیاد عرق می تواند گرما را با سرعتی بیش از ده برابر سرعت پایه طبیعی تولید گرما، از بدن دفع کند. این افزایش کارایی مکانیسم تعریق ناشی از تغییر در داخل خود غدد عرق برای افزایش دادن توانایی عرق کردن است.

همراه با این اکلیما تیزاسیون، غلظت کلرورسدیم در عرق کاهش می یابد که به طور مؤثری حفظ بهتر نمک را امکانپذیر می سازد. قسمت اعظم این اثر ناشی از افزایش ترشح آلدوسترون توسط غدد فوق کلیوی است که به نوبه خود از یک کاهش مختصر کلرورسدیم در مایع خارج سلولی و پلاسما ناشی می شود. شخص اکلیما تیزه نشده ای که به طور فراوان عرق می کند بکرات تا ۱۵ تا ۳۰ گرم نمک به طور روزانه در طی چند روز اول از دست می دهد. بعد از چهار تا شش هفته اکلیما تیزاسیون، مقدار دفع معمولاً ۳ تا ۵ گرم در روز است.

**غدد اپوکرین apocrine** در حفره های زیر بغل در نتیجه تحریک سمپاتیک یک ترشح غلیظ بودار تولید می کنند. اما نسبت به تحریک پاراسمپاتیک واکنشی نشان نمی دهند. علاوه بر آن، غدد اپوکرین با وجود رابطه جنینی نزدیکی با غدد

عرق، بوسیله فیبرهای آدرنژیک کنترل می شوند و نه بوسیله فیبرهای کولینرژیک و همچنین بوسیله مراکز سمپاتیکی سیستم عصبی مرکزی کنترل می گردند نه بوسیله مراکز پاراسمپاتیکی.

### مکانیسم های تنظیم کننده درجه حرارت بدن - نقش هیپوتالاموس

پاسخ های رفلکسی و نیمه رفلکسی تنظیم کننده دما شامل تغییرات اتونومیک، پیکری (سوماتیک)، آندوکرینی و رفتاری هستند. یک گروه از پاسخ ها، دفع حرارت را افزایش و تولید حرارت را کاهش می دهند و گروه دیگر دفع حرارت را کاهش و تولید حرارت را افزایش می دهند. بطور کلی، قرار گرفتن در معرض گرما گروه اول را تحریک می کند در حالیکه قرار گرفتن در معرض سرما گروه دوم را تحریک می کند. بعنوان مثال هنگامیکه رگهای خونی پوست سرد می شوند نسبت به کاتکول آمین ها حساس تر می شوند و آرتریول ها و ونولها تنگ می گردند. این اثر موضعی سرما، خون را از پوست دور می کند. علاوه بر آن سرما یک محرک قوی جهت برقراری لرزیدن با افزایش تولید گرما در بدن محسوب می شود.

درجه حرارت بدن تقریباً به طور کامل بوسیله مکانیسم های فیدبکی عصبی کنترل می شود و تقریباً کلیه این مکانیسم ها از طریق مراکز تنظیم درجه حرارت که در هیپوتالاموس واقع شده اند عمل می کنند. اما برای این که این مکانیسم های فیدبکی بتوانند عمل کنند بایستی گیرنده های حرارتی (ترمورسپتور) نیز وجود داشته باشند تا تعیین کنند که چه موقعی دمای بدن بیش از حد گرمتر یا سردتر می شود. گیرنده های حرارتی علاوه بر هیپوتالاموس در پوست، بافت های عمقی و بطور عمده در نخاع، احشای شکمی و در دیواره یا در اطراف وریدهای بزرگ یافت می شوند. پوست دارای گیرنده های سرمایی زیادتری نسبت به گیرنده های گرمائی می باشد و در واقع تعداد گیرنده های سرما در بسیاری از نقاط بدن تا ۱۰ برابر گیرنده های گرمائی می باشد. بنابراین کشف محیطی دما به طور عمده مربوط به کشف دماهای خنک و سرد است نه دمای گرم. رسپتورهای عمقی دما به جای دمای سطح بدن، دمای اطراف خود را تشخیص می دهد و این رسپتورها عمدتاً از نوع سرما هستند. این احتمال وجود دارد که رسپتورهای پوستی و عمقی دمای بدن، هر دو برای جلوگیری از بروز دماهای پائین (هیپوترمی) در بدن سرو کار داشته باشند.

### مراکز تنظیم درجه حرارت بدن در هیپوتالاموس قرار دارند.

پاسخ های رفلکسی فعال شده بوسیله سرما در هیپوتالاموس خلفی کنترل می شوند و پاسخ های رفلکسی که بوسیله گرما فعال می شوند بطور عمده در هیپوتالاموس قدامی کنترل می شوند. تنظیم حرارتی در مقابل گرما تا حدودی بعد از قطع مغز در سطح قسمت فوقانی مغز میانی، کماکان بوجود می آید. تحریک هیپوتالاموس قدامی موجب گشادی عروق پوستی و تعریق و ضایعات این ناحیه موجب هیپوترمی می شوند و دمای رکتوم گاهی تا ۴۳ درجه می رسد. تحریک هیپوتالاموس خلفی موجب لرزیدن می شود و دمای بدن حیوانات دچار ضایعات هیپوتالاموس خلفی، بسوی دمای محیط سقوط می کند.

مرکز تنظیم درجه حرارت بدن ما شبیه ترموستات عمل می کند و محل آن در ناحیه پری اپتیک هیپوتالاموس قدامی می باشد. در حالت عادی درجه حرارت بحرانی تنظیم شده (set point) این ترموستات حدود ۳۷ درجه سانتیگراد می باشد. اما در هنگام بروز تب این درجه تنظیم دمای بحرانی بالا می رود. آنگاه رسپتورهای دما خبر می دهند که دمای واقعی بدن کمتر از نقطه تنظیم شده جدید است و لذا مکانیسم های بالا برنده دما فعال می شوند. بطور خلاصه چگونگی تولید تب بقرار زیر است. عوامل تب زا موجب تشکیل سایتوکاین های مختلفی می شوند که از جمله آنها می توان اینترلوکین ۱-، بتا، اینترلوکین ۶، بتا اینترفرون، گاما اینترفرون و عامل نکروز کننده تومور آلفا (TNF- $\alpha$ ) را نام برد که می توانند بطور مستقل عمل کرده و تب تولید کنند.

این سایتوکاین ها پلی پپتید بوده و بعید بنظر می رسد که سایتوکاین های موجود در خون در مغز نفوذ کنند. در عوض، شواهدی در دست است که نشان می دهد سایتوکاین ها روی اندام عروقی تیغه انتهایی (OVLT) که یکی از اندامهای دور بطنی است عمل می کنند که خارج از سد مغزی خونی قرار دارد و این عمل به نوبه خود ناحیه پیش بصری هیپوتالاموس را فعال می کند. سایتوکاین ها همچنین در سلولهای واقع در سیستم عصبی مرکزی هنگامیکه این سلولها بوسیله عفونت تحریک می شوند تولید می گردند، و این سایتوکاین ها ممکنست مستقیماً روی مراکز تنظیم کننده دما عمل کنند.

تب تولید شده بوسیله سایتوکاین ها ممکن است ناشی از آزاد شدن موضعی پروستاگلندین ها در هیپوتالاموس و در نتیجه بالا رفتن درجه تنظیم ترموستات باشد. تزریق داخل هیپوتالاموسی پروستاگلندین ها تولید تب می کند. علاوه بر آن اثر ضد تب

آسپرین مستقیماً روی هیپوتالاموس اعمال می شود و سنتر پروستاگلندین ها را مهار می کند. اما در مورد نقش پروستاگلندین های هیپوتالاموسی بحث و اختلاف نظر وجود دارد.

هیپوتالاموس اطلاعات بدست آمده از رسپتورهای حسی (عمدتاً رسپتورهای سرما) در پوست، بافت های عمقی، نخاع، بخش های خارج هیپوتالاموس مغز، و خود هیپوتالاموس را جمع بندی می کند و دمای بدن را تنظیم می کند. هر یک از این پنج ورودی حدوداً ۲۰ درصد از اطلاعات جمع بندی شده را شامل می شوند. برای هر یک از پاسخ های تنظیم دمای اصلی یک آستانه حرارتی وجود دارد و هنگامیکه حد آستانه فرا رسید پاسخ شروع می شود. آستانه ۳۷ درجه سانتیگراد برای تعریق و انبساط عروق، ۳۶/۸ درجه سانتیگراد برای انقباض عروق، ۳۶ درجه برای حرارت زای بدن لرزیدن، و ۳۵/۵ درجه برای عمل لرزیدن می باشد.

### رفلکسهای پوستی موضعی دما

هنگامی که شخص پای خود را در زیر یک چراغ داغ قرار داده و برای مدت کوتاهی به همان حال باقی می گذارد وازودیلاتاسیون موضعی ایجاد می شود. برعکس، قرار دادن پاها در آب سرد موجب وازوکونستریکسیون موضعی و قطع تعریق موضعی می شود. این واکنشها ناشی از رفلکسهای نخاعی موضعی هستند که از گیرنده های پوستی به نخاع هدایت شده و مجدداً به همان ناحیه از پوست و به غدد عرق بر می گردند. علاوه بر آن شدت این اثرات موضعی، توسط کنترل کننده مغزی مرکزی دما کنترل می شود. این قبیل رفلکسها می توانند از تبادل بیش از حد گرما از قسمتهایی از بدن که به طور موضعی گرم یا سرد می شوند جلوگیری کنند.

**تنظیم دمای داخلی بدن بعد از قطع نخاع** - بعد از قطع نخاع در گردن در بالای محل خروج اعصاب سمپاتیک از نخاع، تنظیم دمای بدن فوق العاده ضعیف می شود زیرا هیپوتالاموس دیگر نمی تواند جریان خون پوست را با میزان تعریق در هر جایی از بدن کنترل کند. هرچند که رفلکسهای دمای موضعی که از پوست، نخاع و گیرنده های داخل شکمی شروع می شوند کماکان وجود دارند ولی این رفلکسها در مقایسه با کنترل هیپوتالاموسی دمای بدن فوق العاده ضعیف هستند. در افراد مبتلا به این حالت، دمای بدن باید به طور عمده توسط پاسخ روانی بیماران تنظیم شود. مثلاً با دیدن برف لباس گرم می پوشند و یا بادیدن افراد دیگر که لباس خنک پوشیده اند لباس پوشیدن خود را تطبیق میدهند.

**راست شدن موها (piloerection):** راست شدن موها به معنی ایستادن موها روی انتهایشان است. تحریک سمپاتیک موجب انقباض عضلات راست کننده مو می شود که به پیاز مو متصل شده اند و این عمل موها را به وضع قائم در می آورد. این اثر در انسان اهمیتی ندارد اما در حیوانات پست راست شدن موها به آنها امکان می دهد تا لایه ضخیمی از هوای عایق کننده را در مجاورت پوست محبوس سازند به طوری که انتقال گرما به محیط شدیداً کاهش می یابد.

### اختلالات تنظیم درجه حرارت بدن

#### گرمزدگی HEAT STROKE

حداکثر گرمای شدید که انسان می تواند تحمل کند تقریباً بستگی به خشک یا مرطوب بودن هوا دارد. هرگاه هوا خشک باشد و جریانهای کانوکشنی کافی هوا برای پیشبرد تبخیر سریع عرق از بدن وجود داشته باشند انسان می تواند دمای ۵۵ درجه سانتیگراد (۱۳۰ درجه فارنهایت) را برای چندین ساعت تحمل کند. برعکس، هرگاه هوا صد در صد مرطوب باشد یا هرگاه بدن در آب باشد، در صورتی که دمای محیط از حدود ۳۵ درجه سانتیگراد بالاتر رود دمای بدن شروع به بالا رفتن می کند. اگر شخص کار سنگین انجام دهد این دمای بحرانی ممکن است به پایینی ۳۰ تا ۳۲ درجه سانتیگراد باشد.

هنگامی که دمای بدن از یک دمای بحرانی بالاتر رفته و وارد محدوده ۴۱/۱ تا ۴۲/۲ درجه سانتیگراد (۱۰۶ تا ۱۰۸ درجه فارنهایت) شود شخص در معرض ابتلا به گرمزدگی قرار می گیرد. علائم این حالت عبارتند از: سرگیجه، ناراحتی شکمی و استفراغ و گاهی هذیان. در صورتی که دمای بدن سریعاً کاهش داده نشود بیهوشی رخ می دهد. این علائم غالباً توسط درجه ای از شوک گردش خونی تشدید می شوند که بر اثر دفع بیش از اندازه مایع و الکترولیتها در عرق به وجود می آید. خود تب یا هیپرپیبرکسی hyperpyrexia نیز برای بافتها و بویژه برای مغز فوق العاده زیان آور است، بنابراین مسؤول بسیاری از

علائم گرمزدگی است. در واقع حتی چند دقیقه دمای بسیار بالای بدن می تواند کشنده باشد. به این دلیل، بسیاری از متخصصین درمان فوری گرمزدگی را با قرار دادن شخص در حمام آب یخ توصیه می کنند. چون این امر غالباً موجب لرزیدن غیر قابل کنترل همراه با افزایش قابل ملاحظه ای در سرعت تولید گرما می شود دیگران پیشنهاد کرده اند که سرد کردن پوست با کمپرس آب سرد یا پاشیدن آب سرد از نظر کاهش دادن سریع دمای مرکزی بدن احتمالاً موثر تر خواهد بود.

**اثرات زیان آور دمای زیاد-** یافته های پاتولوژیک در شخصی که از هیپرپیرکسی مرده است عبارتند از: خونریزیهای موضعی و دژنراسیون پارانشیمی سلولها در سراسر بدن بویژه در مغز. سلولهای عصبی در صورت انهدام هیچ گاه نمی توانند تجدید شوند. آسیب کبد، کلیه ها و سایر اندامهای بدن بکرات می تواند آن قدر شدید باشد که نارسایی یک یا چند عدد از این اندامها چند روز بعد از گرمزدگی، موجب مرگ می شود.

### **قرار گرفتن بدن در معرض سرمای شدید**

شخصی که برای ۲۰ تا ۳۰ دقیقه در آب یخ قرار گیرد معمولاً به علت توقف قلب یا فیبریلاسیون قلبی می میرد مگر این که به فوریت درمان شود. پس از این مدت دمای داخلی بدن به حدود ۲۵ درجه سانتیگراد سقوط می کند. با این وجود در صورتی که بدن شخص را به سرعت گرم کنند، غالباً می توان زندگی او را نجات داد.

### **از بین رفتن تنظیم دما در دماهای پایین**

هنگامی که دمای بدن به زیر ۲۹/۵ درجه سانتیگراد (۸۵ درجه فارنهایت) سقوط کند توانایی هیپوتالاموس برای تنظیم دما از بین می رود و حتی هنگامی که دمای بدن از حدود ۳۴/۵ درجه سانتیگراد (۹۴ درجه فارنهایت) کمتر می شود توانایی هیپوتالاموس برای تنظیم دما شدیداً مختل می گردد. یکی از دلایل مختل شدن این دما آن است که میزان تولید گرمای شیمیایی در هر سلول تقریباً به میزان دو برابر برای هر ۵ درجه سانتیگراد کاهش دما کاهش می یابد. همچنین، خواب آلودگی در ابتدا و بعداً حتی اغماز ممکن است به وجود آید و این موضوع فعالیت مکانیسمهای کنترل گرمای سیستم عصبی مرکزی را تضعیف کرده و از بروز لرزیدن جلوگیری می کند.

### **سرمازدگی (frostbite)**

هنگامی که بدن در معرض دماهای فوق العاده پایین قرار می گیرد، نواحی سطحی بدن می توانند یخ بزنند. این یخ زدن، سرمازدگی نامیده می شود. سرمازدگی بویژه در نرمة گوش و در انگشتان دست و پا به وجود می آید. در صورتی که یخ زدگی برای تشکیل وسیع بلورهای یخ در سلولها کافی باشد آسیبهای دایمی از قبیل اختلال گردش خونی دایمی و نیز آسیب بافتی موضعی ممکن است به وجود آیند. غالباً گانگرن بعد از آب شدن یخها به وجود می آید و نواحی یخ زده باید با عمل جراحی قطع شوند.

اتساع رگی ناشی از سرما یک عامل حفاظتی نهایی در برابر دمای تقریباً یخ زنده است - هنگامی که دمای بافتها تقریباً به حد یخ زدگی سقوط می کند عضله صاف دیواره رگ به علت خود سرما فلج می شود و یک اتساع رگی ناگهانی به وجود می آید که غالباً به صورت قرمز شدن پوست تظاهر می کند. این مکانیسم با رساندن خون گرم به پوست به جلوگیری از سرمازدگی کمک می کند. این مکانیسم در انسان در مقایسه با بیشتر حیوانات پست که در تمامی اوقات در سرما زندگی می کنند تکامل بسیار کمتری پیدا کرده است.

### **هیپوترمی (Hypothermia)**

هرگاه پوست یا خون آنقدر سرد شوند که دمای بدن در انسان سقوط کند روندهای متابولیک و فیزیولوژیک آهسته می شوند. تعداد ضربان قلب بسیار آهسته و فشار خون پایین است و حالت خود آگاهی از بین می رود. در دمای رکتومی حدود ۲۸ درجه، توانایی بازگشت خود بخودی دما به حد طبیعی از بین می رود اما شخص به زنده ماندن ادامه می دهد و اگر بوسیله گرمای خارجی مجدداً گرم شود بحال طبیعی باز می گردد.



اگر مراقبت صحیح بعمل آید و از تشکیل بلورهای یخ در بافتها جلوگیری گردد دمای بدن حیوانات آزمایشگاهی را می توان بدون ایجاد هرگونه آسیبی که بعد از گرم کردن مجدد قابل کشف باشد تا حد زیر صفر درجه پایین آورد.

انسان دمای داخل بدنی ۲۱ تا ۳۴ درجه را بدون اثرات مضر دائمی تحمل می کند و هیپوترمی مصنوعی بطور وسیعی در جراحی مورد استفاده قرار گرفته است. در بیماران هیپوترمیک، گردش خون را می توان برای مدت‌های نسبتاً طولانی متوقف ساخت زیرا احتیاجات اکسیژن بافتها شدیداً کاهش می یابند. فشار خون پایین بوده و خونریزی بحداقل می رسد. در تحت هیپوترمی این امکان وجود دارد که بتوان قلب را متوقف و باز کرد و سایر اعمال جراحی بویژه جراحیهای مغز را که بدون سرد کردن غیر ممکن بودند انجام داد.

از سوی دیگر هیپوترمی تصادفی بعلت در معرض قرار گرفتن طولانی مدت در هوای سرد و یا آب سرد وضعیت وخیمی است و نیاز به توجه دقیق و گرم شدن فوری دارد.

#### Reference:

- 1- Freinkel PK and Woodley D.T(editors). The Biology of the Skin, Parthenon Publishing Co. (1987).
- 2- Ganong W.F. Review of Medical Physiology, 21st edition, Mc Grawhill, (2003.)
- 3- Guyton A.C. and Hall J.E. Textbook of Medical Physiology, 11th edition (2006.)
- 4- Rook's Text book of Dermatology, seventh edition, Black well publishing company, 2004
- 5- Bologna dermatology 2003, Mosby
- 6- Fitzpatrick's dermatology in general medicine, sixth edition, 2003.

## فصل هفتم

مکانیزمهای ایمنی و آسیب

## سیستم ایمنی پوست<sup>1</sup> (SIS)

با توجه به اینکه بیشترین سطحی از بدن که در معرض تحریکات محیطی قرار دارد، پوست می‌باشد، لذا این بافت، نقشی مرکزی در دفاع میزبان دارد. تا قبل از کشف عوامل سیستم ایمنی در پوست، آن‌را تنها به عنوان یک سد فیزیکی بین محیط خارج و بدن در نظر می‌گرفتند، اما طی چند دهه اخیر مشخص شده که پوست از طریق عوامل دفاعی خود، قادر به مقابله علیه پاتوژن‌های محیط می‌باشد، گاه از مجموعه این عوامل تحت عنوان سیستم ایمنی پوست یاد می‌شود. سیستم ایمنی پوست (SIS) یا بافت لنفاوی وابسته به پوست<sup>2</sup> (SALT) برای اولین بار در سال ۱۹۷۸ توسط Streilein توصیف گردید که مشتمل بر انواع سلول‌های دفاع ذاتی و اختصاصی می‌باشد. در زیر به توضیح در مورد مکانیسم‌های دفاع ذاتی و اختصاصی در پوست پرداخته شده است.

### پاسخ‌های ایمنی ذاتی

در پوست، عواملی حضور دارند که در برابر عوامل محرک التهاب نظیر میکروارگانیسم‌ها و ضربه سریعاً پاسخ می‌دهند. از جمله این عوامل می‌توان به کراتینوسیت‌ها و سلول‌های لانگرهانس در اپی‌درم، ماست‌سل‌ها، ماکروفاژها و سلول‌های دندریتیک در درم اشاره کرد (شکل ۱) که از طریق آزاد نمودن مولکول‌ها یا میانجی‌های<sup>۳</sup> التهابی ذخیره خود، زنگ خطر را برای سیستم دفاعی بدن به صدا می‌آورند.

♦ کراتینوسیت‌ها، از جمله سلول‌های مهم در این میان هستند، چرا که قادر به تولید و آزاد نمودن انواع سایتوکاین‌های التهابی می‌باشند نظیر IL-1<sup>4</sup> و TNF<sup>5</sup>. همچنین قادر به آزاد ساختن عوامل ضد میکربی نظیر دیفنسین‌ها<sup>۶</sup> هستند که این عوامل با اثر روی دیواره سلولی میکرب، موجبات مرگ آنرا فراهم می‌آورند. علاوه بر موارد فوق، کراتینوسیت‌ها قادر به تولید تعداد زیادی از کموکاین‌ها (یا همان سایتوکاین‌های کموتاکتیک) و سایتوکاین‌های تنظیم کننده پاسخ ایمنی نیز می‌باشند. این فرآورده‌ها همگی اثرات مهمی را روی سلول‌های پوستی مربوط به دفاع ذاتی (نظیر ماست‌سل، سلول دندریتیک و ماکروفاژ) به جا می‌گذارند که به نوبه خود منجر به افزایش جذب سلول‌های ایمنی و افزایش مقدار انواع میانجی‌های التهابی در موضع تحریک می‌شود. شایان ذکر است که کراتینوسیت‌ها، با تولید عوامل مهارکننده، التهاب را تحت کنترل خود داشته و لذا از بروز پاسخ‌های ایمنی زیاده از حد یا نابجا در پوست ممانعت به عمل می‌آورند. از جمله این مولکول‌ها می‌توان به آنتاگونیست گیرنده IL-1<sup>7</sup> (IL-1Ra) اشاره کرد که مانع اثر IL-1 می‌شود. البته سایر سلول‌های پوست نیز قادر به تولید این عوامل تنظیم کننده می‌باشند.

هم سلول‌های پارانشیمن پوست و هم سلول‌های ایمنی موجود در پوست، دارای گیرنده‌هایی هستند که قادر به شناسایی اجزای خاصی از پاتوژن‌ها همانند لیپوپلی‌ساکارید (LPS)، لیپوپروتئین‌های باکتریایی، فلاژلین<sup>۸</sup>، مولکول‌های مانان<sup>۹</sup> مخمرها و برخی قطعات خاص از DNA می‌باشند. اتصال این گیرنده‌ها به مولکول مکمل خود یا لیگاند<sup>۱۰</sup> خود، باعث تحریک سلول جهت فعالیت التهابی می‌گردد. به عنوان مثال، در صورت تحریک کراتینوسیت‌ها، شاهد تولید و ترشح سایتوکاین‌های التهابی، پپتیدهای ضد میکربی (نظیر دیفنسین‌ها) و نیتریک اکساید<sup>۱۱</sup> (NO) و لذا افزایش قابلیت نابودسازی باکتری‌ها خواهیم بود. این فرآورده‌های التهابی، علاوه بر اثرات مستقیم روی میکروارگانیسم‌ها، با اثر روی سلول‌های اندوتلیال، آنها را وادار به افزایش بروز

<sup>1</sup> Skin Immune System

<sup>2</sup> Skin- Associated Lymphoid Tissue

<sup>3</sup> Mediators

<sup>4</sup> Interleukin-1

<sup>5</sup> Tumor Necrosis Factor

<sup>6</sup> Defensins

<sup>7</sup> Interleukin-1 Receptor Antagonist

<sup>8</sup> Flagellin

<sup>9</sup> Mannan

<sup>10</sup> Ligand

<sup>11</sup> Nitric Oxide

مولکول‌های چسبندگی (adhesion molecules) نظیر E-Selectin و ICAM-1<sup>12</sup> نموده تا با اتصال به مولکول‌های مکمل خود (لیگاند) موجود بر سطح لکوسیت‌ها، موجبات جذب سایر لکوسیت‌ها را نیز به موضع التهاب فراهم آورند (شکل ۲).

♦ **ماست سل‌ها**، یکی دیگر از سلول‌های مهم ایمنی ذاتی در پوست هستند که در اطراف عروق درم واقع شده‌اند. این سلول‌ها نیز دارای گیرنده‌هایی مشابه کراتینوسیت‌ها بوده و در پاسخ به تحریکات قادر به آزاد نمودن انواع مختلف سایتوکاین‌ها مثل IL-1, IL-4, IL-5, IL-6, IL-13, TNF و GM-CSF<sup>13</sup> می‌باشند که این سایتوکاین‌ها نیز نظیر عوامل آزاد شده از کراتینوسیت‌ها، از طریق فعال کردن سلول‌های ایمنی موجود در پوست و یا تحریک سلول‌های اندوتلیال جهت افزایش بروز مولکول‌های چسبندگی، موجب جذب لکوسیت‌های خون به داخل منطقه تحریک شده می‌گردند.

♦ **سلول‌های عرضه کننده آنتی‌ژن** (APC)<sup>14</sup> - در درم، سلول‌های دندریتیک از جمله مهم‌ترین سلول‌های عرضه کننده آنتی‌ژن هستند. علاوه بر سلول‌های دندریتیک، یکی دیگر از سلول‌های مهم عرضه کننده آنتی‌ژن در درم، ماکروفاژها می‌باشند. در اپی‌درم، مهم‌ترین APC، سلول لانگرهانس است. عملکرد سلول‌های عرضه کننده آنتی‌ژن، در قسمت پاسخ‌های ایمنی اختصاصی پوست شرح داده شده است. البته این سلول‌ها همگی در پاسخ به تحریکات التهابی، قادر به تولید سایتوکاین‌ها و برخی میانجی‌های التهابی می‌باشند که از این طریق به پیدایش و پیشرفت التهاب کمک می‌کنند. ماکروفاژها با انجام فاگوسیتوز<sup>15</sup> یا بیگانه‌خواری در پاکسازی میکروارگانیسم‌ها یا بقایای آنها از بافت نیز همکاری می‌نمایند.

♦ **فیبروبلاست‌ها**: وظیفه اصلی این سلول‌ها تولید مولکول‌های ماتریکس خارج سلولی نظیر کلاژن و فیبرونکتین<sup>16</sup> است که این مولکول‌ها با تحریک کموتاکسی<sup>17</sup> یا حرکت جهت‌دار لکوسیت‌ها به سمت موضع تحریک، زمینه را برای استقرار سلول‌های التهابی در پوست فراهم آورده و بدین ترتیب قادرند تا روی پاسخ‌های ایمنی ذاتی تأثیر گذارند.

♦ **سلول‌های اندوتلیال**: یکی از وظایف اصلی این سلول‌ها، کمک به جذب لکوسیت‌های خون است که این وظیفه را از طریق افزایش بروز مولکول‌های چسبندگی در پاسخ به تحریک التهابی به انجام می‌رسانند.

### پاسخ‌های ایمنی اختصاصی

این پاسخ‌ها نظیر سایر قسمت‌های بدن، بر پایه فعالیت سلول‌های T و B استوار هستند که دارای گیرنده اختصاصی برای آنتی‌ژن می‌باشند. این پاسخ‌ها علاوه بر اختصاصی بودن، دارای خاطره ایمنی نیز می‌باشند، بدین معنا که در صورت برخورد مجدد با همان آنتی‌ژن، شاهد بروز پاسخی سریع‌تر و قوی‌تر خواهیم بود.

در پوست، بروز پاسخ‌های دفاع اختصاصی را می‌توان به سه مرحله تقسیم کرد:

مرحله اول، مشتمل بر مکانیسم‌هایی است که طی آن آنتی‌ژن وارد شده به پوست، توسط APC‌های پوست به نزدیک‌ترین گره لنفاوی حمل می‌شوند تا در آنجا موجبات تحریک سلول‌های T اختصاصی آنتی‌ژن را فراهم آورند. مرحله دوم، شامل مهاجرت سلول‌های T اختصاصی مربوطه به بافت پوست می‌باشد. مرحله سوم، مشتمل بر فعالیت سلول‌های دفاع اختصاصی (سلول‌های T) علیه پاتوژن‌ها در پوست تحریک شده است.

مرحله اول - سلول‌های دندریتیک فعال که از سلول‌های لانگرهانس یا سلول‌های دندریتیک درم مشتق شده‌اند، از جمله APC‌های حرفه‌ای برای سلول‌های T به حساب می‌آیند. در موضع تحریک، این سلول‌ها توسط عوامل دفاع ذاتی همانند سایتوکاین‌های التهابی (IL-1 و TNF) فعال می‌شوند. سلول‌های دندریتیک فعال، سریعاً به بلع ذرات بیگانه پرداخته و از طریق جریان لنف به گره‌های لنفاوی مربوط به پوست مهاجرت می‌کنند (شکل ۳). ضمن مهاجرت، اقدام به پردازش ذرات بلعیده نموده و

<sup>12</sup> Intercellular Cell Adhesion Molecule-1

<sup>13</sup> Granulocyte Macrophage- Colony Stimulating Factor

<sup>14</sup> Antigen Presenting Cells

<sup>15</sup> Phagocytosis

<sup>16</sup> Fibronectin

<sup>17</sup> Chemotaxis

شروع به تکامل بیشتر می‌نمایند، بدین صورت که مولکول‌های لازم برای تحریک سلول‌های T نظیر مولکول‌های MHC را بر سطح خود بروز می‌دهند و با ورود به گره لنفاوی، سلول‌های T اختصاصی آنتی‌ژن را تحریک نموده و موجبات تکثیر و تولید سایتوکاین را توسط آنها فراهم می‌آورند. همچنین سبب تمایز درصدی از آنها به سلول‌های T خاطره‌ای<sup>18</sup> می‌گردند (شکل ۳).

مرحله دوم - سلول‌های T، پس از تحریک توسط آنتی‌ژن، به بروز آن دسته از مولکول‌های چسبندگی می‌پردازند که مولکول‌های مکمل آنها بر سطح سلول‌های اندوتلیوم پوست قرار دارد، نظیر مولکول LFA-1<sup>19</sup> که مولکول مکمل آن، ICAM-1 است و از آن مهمتر، مولکول CLA<sup>20</sup> که مکمل آن، E-Selectin است (شکل ۳). به نظر می‌رسد که علت بروز CLA بر سطح آن دسته از سلول‌های T که وارد پوست می‌شوند، به محیط خاص گره‌های لنفاوی مربوط به پوست باز می‌گردد که سلول‌های T را به ویژه وادار به بروز CLA بر سطح خود می‌نماید. بدین خاطر در مورد آن دسته از سلول‌های T که به بافت‌های دیگر غیر از پوست وارد می‌شوند، معمولاً به حضور قابل توجه CLA برخورد نمی‌شود، چرا که در مورد سایر بافت‌های لنفاوی، شرایط برای بروز این مولکول مهیا نیست. شایان ذکر است که در جذب اختصاصی سلول‌های T اختصاصی برای آنتی‌ژن‌های پوست، مولکول‌های دیگری نیز غیر از CLA نقش دارند همانند کموکاین‌ها، به طوری که بر سطح سلول‌های اندوتلیال پوست، برخی کموکاین‌های خاص حضور دارند که مولکول مکمل آنها بر سطح سلول‌های T واجد CLA وجود دارد. این امر باعث جهت‌دهی بیشتر سلول‌های T واجد CLA به سمت پوست می‌شود. سلول‌های T پس از ورود به پوست، شروع به آزاد نمودن سایتوکاین‌های خود می‌نمایند که به تحریک سلول‌های دفاع ذاتی منجر می‌شود (نظیر کراتینوسیت‌ها) که نتیجه آن، تولید انواع کموکاین‌ها است که به جذب بیشتر سلول‌های T به پوست می‌انجامد. شایان ذکر است که حتی در غیاب هرگونه التهاب نیز می‌توان شاهد چسبیدن سلول‌های T به اندوتلیوم پوست بود. لذا به نظر می‌رسد که نقش این سلول‌ها، بازرسی پوست جهت بررسی حضور هرگونه عامل مهاجم می‌باشد و بدین ترتیب، جمعیت سلول‌های T سالم پوست را تشکیل می‌دهند. البته مشخص نیست که هر سلول T تا چه مدت زمانی به حضور خود در پوست ادامه می‌دهد. در ضمن باید این نکته را خاطر نشان ساخت که بر خلاف سایر بافت‌های بدن، بر سطح اندوتلیوم پوست، به حضور طبیعی E-Selectin و ICAM-1 و گیرنده کموکاین‌ها برخورد می‌شود، اما در مورد سایر بافت‌های بدن بروز این مولکول‌ها تنها به دنبال وارد آمدن تحریکات التهابی به بافت ایجاد می‌شود.

مرحله سوم - در صورت برخورد مجدد با همان آنتی‌ژن، سلول‌های دندریتیک پوست، آنتی‌ژن را پس از پردازش، به سلول‌های T خاطره‌ای اختصاصی عرضه کرده و موجبات فعالیت این سلول‌ها را فراهم می‌آورند که به تولید سایتوکاین توسط این سلول‌ها منجر می‌شود که با برانگیختن التهاب می‌تواند منجر به بروز بیماری‌های التهابی پوست شود.

سلول‌های T تنظیم کننده: به منظور اجتناب از بروز پاسخ‌های ایمنی زیاده از حد در پوست و یا جهت تحمل نسبت به آنتی‌ژن‌های خودی و حتی بیگانه، سلول‌های T تنظیم کننده نقش دارند. نحوه ورود این سلول‌ها به پوست، مشابه سایر سلول‌های T است. در حال حاضر تصور بر این است که عدم تعادل بین سلول‌های T تنظیم کننده و سایر سلول‌های T، می‌تواند منجر به بروز ضایعات التهابی پوست شود.

### پوست و هورمون‌های تیموس

برخی تحقیقات به حضور هورمون‌های تیموس نظیر تیموپوپیتین<sup>21</sup> در سلول‌های لایه بازال اپی‌درم اشاره نموده‌اند که به نوعی از تولید این هورمون‌ها توسط سلول‌های لایه بازال حکایت دارد. اما در برخی تحقیقات دیگر، به حضور یا تولید هورمون‌های تیموس توسط سلول‌های اپی‌درم برخورد نکرده‌اند.

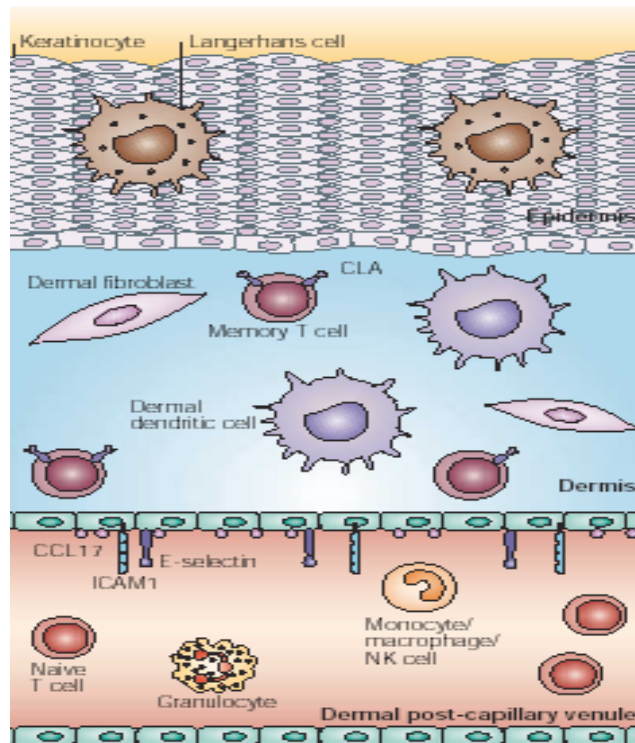
<sup>18</sup> Memory

<sup>19</sup> Leukocyte Function Antigen-1

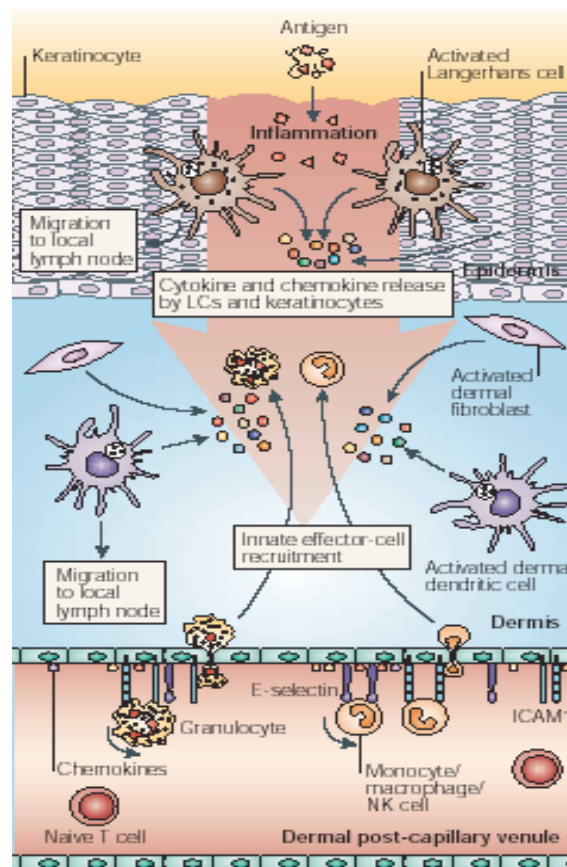
<sup>20</sup> Cutaneous Lymphocyte Antigen

<sup>21</sup> Thymopoietin

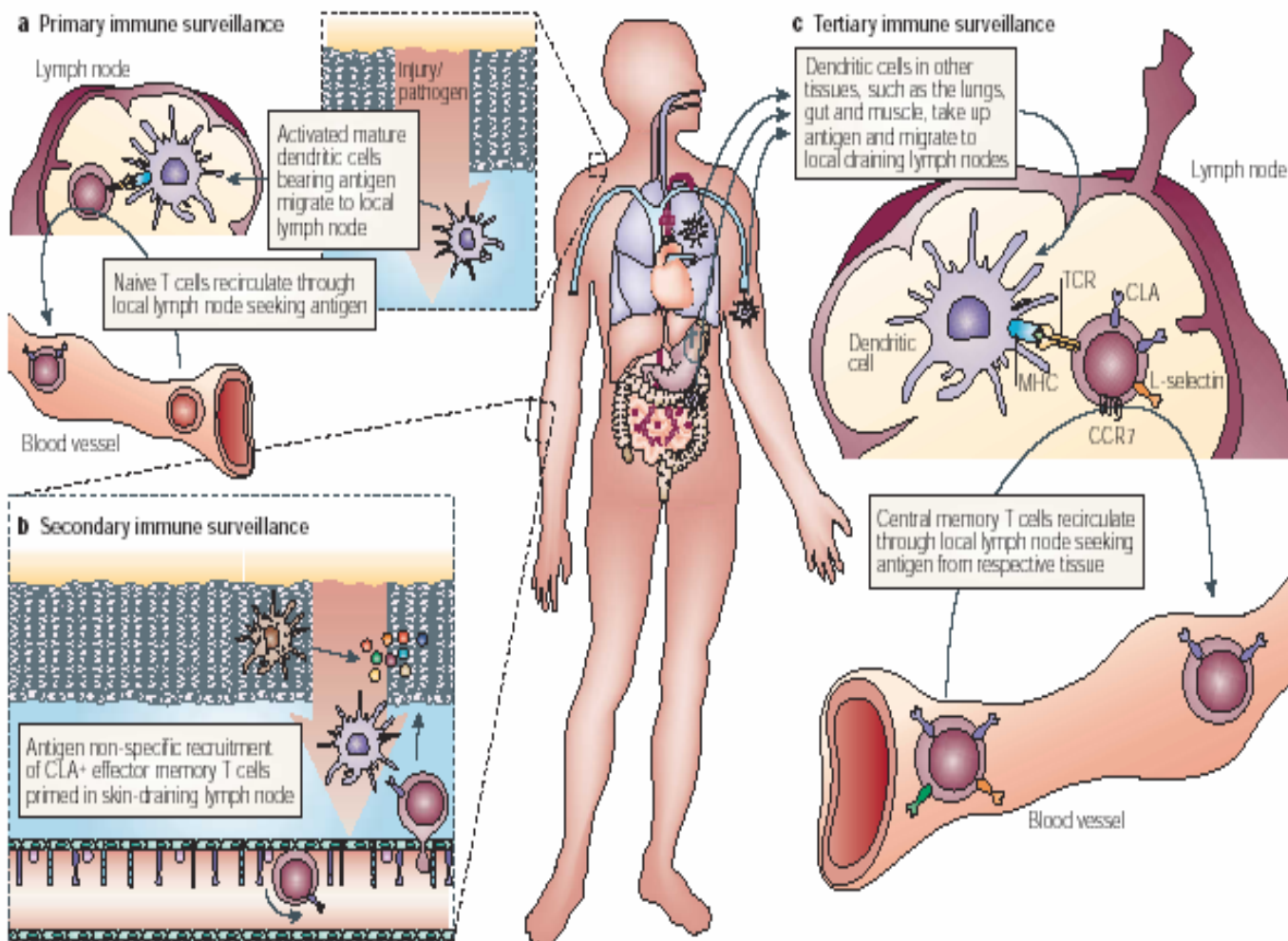




شکل ۱- عوامل دفاعی موجود در پوست سالم



شکل ۲- مکانیسم‌های دفاع ذاتی در پوست



شکل ۳- مکانیسم‌های دفاع اختصاصی در پوست

### پوست و واکنش‌های ازدیاد حساسیت<sup>۲۲</sup>

نتیجهٔ پاسخ‌های ایمنی همواره در جهت ایمنی فرد نیست و گاه به تخریب بافت منجر می‌شود. به آن دسته از پاسخ‌های ایمنی که باعث تخریب بافت می‌شوند، واکنش‌های ازدیاد حساسیت گفته می‌شود که نتیجهٔ آن را می‌توان به صورت بیماری‌های خودایمن<sup>۲۳</sup>، آلرژی و یا رد پیوند ملاحظه کرد.

بر اساس طبقه‌بندی Coombs و Gel، واکنش‌های ازدیاد حساسیت به ۴ دسته یا تیپ تقسیم‌بندی می‌شوند که در سه دستهٔ اول، آنتی‌بادی دخالت دارد، ولی در دستهٔ چهارم، به جای آنتی‌بادی، پاسخ‌های ایمنی سلولی (وابسته به سلول T) دخالت دارند. این چهار دسته عبارتند از:

- (۱) واکنش ازدیاد حساسیت تیپ I یا فوری (Immediate Hypersensitivity) یا با واسطهٔ IgE
- (۲) واکنش ازدیاد حساسیت تیپ II یا سایتوتوکسیک (Cytotoxic)

<sup>22</sup> Hypersensitivity Reactions

<sup>23</sup> Autoimmune

۳) واکنش ازدیاد حساسیت تیپ III یا با واسطه کمپلکس‌های ایمنی یا بیماری کمپلکس ایمنی (Immune Complex )

۴) واکنش ازدیاد حساسیت تیپ IV یا تاخیری (Delayed Hypersensitivity)

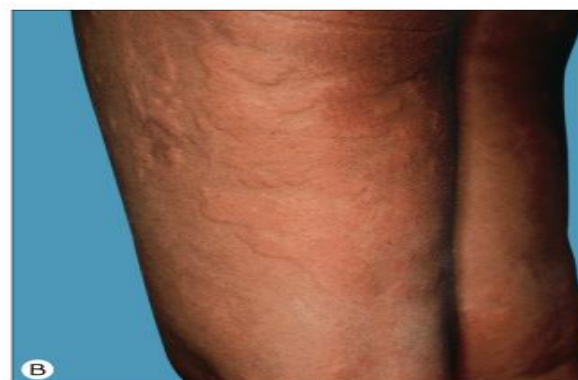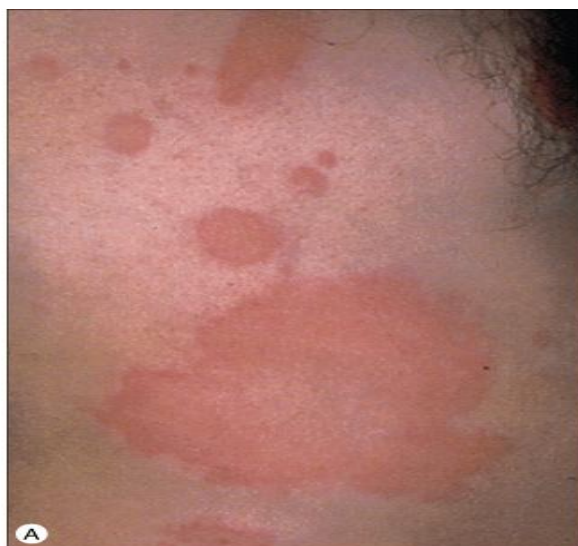در زیر به شرح هر یک از انواع واکنش‌های ازدیاد حساسیت پرداخته شده است.

◇ موارد بالینی واکنش ازدیاد حساسیت تیپ I در پوست

از جمله مهم‌ترین موارد میتوان به کهیر<sup>۲۴</sup> و درماتیت اتوپیک<sup>۲۵</sup> حاد اشاره کرد.

#### نکته بالینی:

پسر بچه ۱۲ ساله ای را به درمانگاه پوست می آورند بر روی پوست بیمار ضایعاتی شدیداً خارش دار، متورم و قرمز رنگ که در اطراف آنها رنگ پردیگی وجود دارد مشاهده می گردد. بیمار متعاقب خوردن توت فرنگی دچار این ضایعات شده است برای بیمار تشخیص کهیر داده می شود.



وئال‌های کهیری در پوست ران

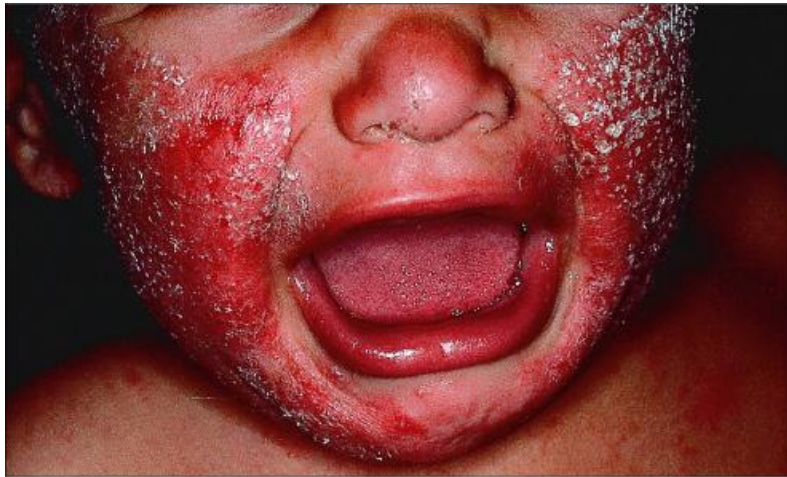شکل ۴

<sup>24</sup> Urticaria

<sup>25</sup> Atopic Dermatitis

نکته بالینی:

شیرخوار شش ماهه ای را با ضایعات پوسته دار قرمز رنگ (اریتماتو) در ناحیه صورت همراه با وزیکولهای بسیار ریز که به علت خارش پاره شده و روی بعضی از آنها کراست بسته است به درمانگاه پوست می آورند. در معاینه سایر نقاط پوست خشکی شدید وجود دارد. در شرح حال بیمار سابقه این بیماری را از دو ماه پیش گزارش می دهند که این ضایعات بعد از بهبودی دوباره ایجاد میشود. ضایعات شدیداً خارش دار هستند و شیرخوار بعلت خارش شدید دچار بی خوابی و بی قراری می باشد. در سابقه خانوادگی بیمار، سابقه آسم و رینیت آلرژیک وجود دارد. برای بیمار تشخیص درماتیت اتوپیک گذاشته می شود.



درماتیت اتوپیک حاد در پوست گونه ها و چانه شیرخوار

شکل ۵

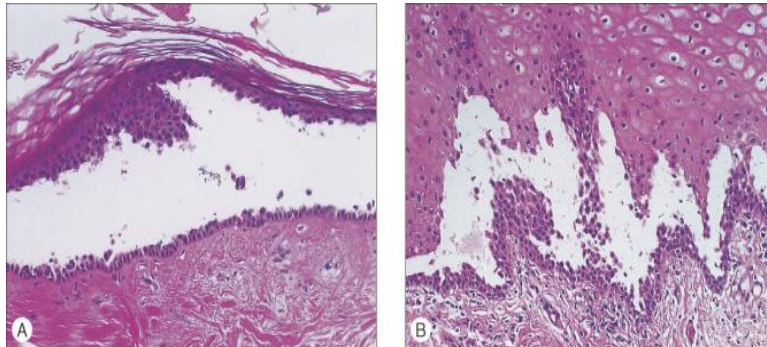
◆ موارد بالینی واکنش ازدیاد حساسیت تیپ II در پوست

پمفیگوس - جزو بیماری های تاولی پوست و مخاط است که عمدتاً در نتیجه تولید آنتی بادی علیه برخی آنتی ژن های دسموزومها (نظیر دسموگلیین<sup>۲۶</sup>) یا اتصالات بین سلول های طبقه خاردار از اپی تلیوم پوست و مخاط به وجود می آید.

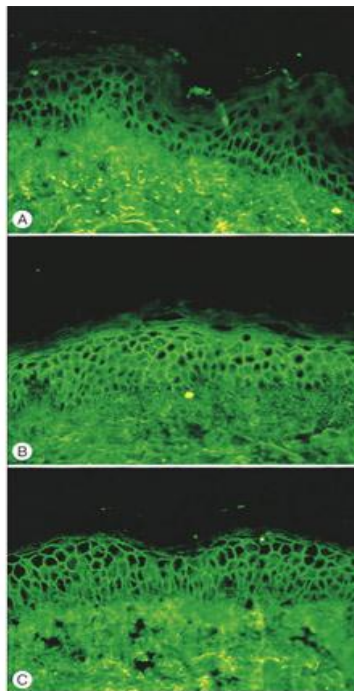
<sup>26</sup> Desmoglein

**نکته بالینی :**

زنی با ضایعات تاولی در مخاط دهان، پوست صورت، سر و مخاط ناحیه داخلی وولو مراجعه نموده است در معاینه بالینی پوست تاولها شل و بعضی ها پاره شده و بعضی از آنها کراست بسته می باشند. در معاینه دهان زخم های متعدد دیده می شود که بیمار از درد آنها شاکی است در مخاط وولو و واژن تعدادی زخم مشاهده می گردد بعد از بیوپسی پوست در گزارش پاتولوژی تاول در ناحیه بین سلولهای کراتینوسیت در بالای لایه بازال می باشد. در ایمونوفلورسانس مستقیم که از نمونه تازه بیوپسی بیمار گرفته شده است رسوب آنتی ژن و آنتی بادی در بین کراتینوسیت های لایه بازال و سلولهای بالای آن مشاهده می گردد. تشخیص pemfigus vulgaris و لگاریس برای بیمار گذاشته می شود.



**Histology of pemphigus vulgaris.** **A** Blisters in the skin show suprabasilar acantholysis with a few acantholytic cells in the blister cavity. **B** The border of a blister on the buccal mucosa shows intraepithelial separation in the lower part of the mucosal epithelia

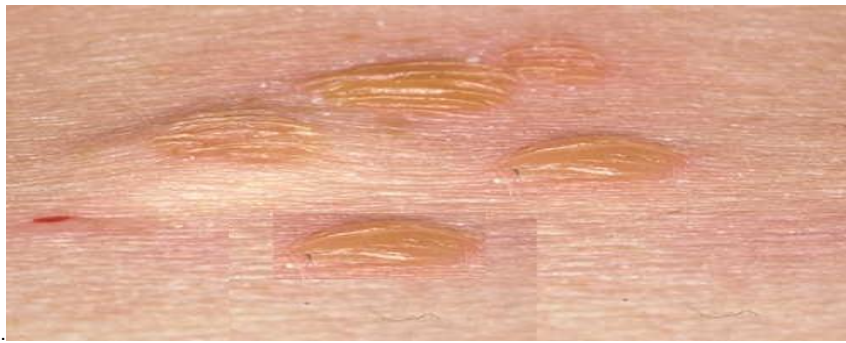


ایمونوفلورسانس مستقیم در پوست مبتلایه pemfigus vulgaris تاولی

**Indirect immunofluorescence of pemphigus sera with normal human epidermis as a substrate.** The hallmark of pemphigus is the finding of IgG autoantibodies directed against the cell surface of keratinocytes. **A** Pemphigus vulgaris sera containing anti-desmoglein 3 IgG alone stain the cell surfaces in the lower epidermis. **B** Pemphigus vulgaris sera containing both anti-desmoglein 3 IgG and anti-desmoglein 1 IgG stain the cell surfaces throughout the epidermis. **C** Pemphigus foliaceus sera, which contain only anti-desmoglein 1 IgG, stain the cell surfaces throughout the epidermis, but more intensely in the superficial layers.

**شکل ۶**



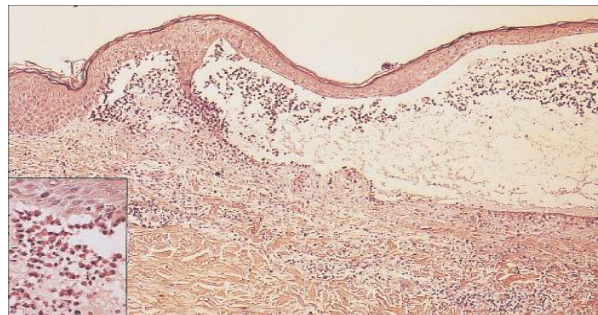


شکل ۷- تاولهای شل در بیماری پمفیگوس

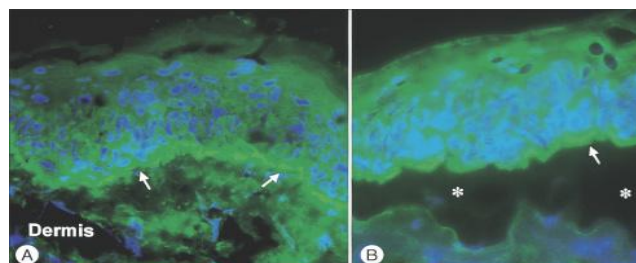
پمفیگوئید- این مورد نیز از جمله بیماری‌های تاولی پوست و مخاط است، اما در این بیماری، تاول‌ها به صورت عمقی‌تر می‌باشند چرا که آنتی‌ژن، مربوط به کلاژن موجود در غشای پایه است.

### نکته بالینی:

مردی ۸۰ ساله با ضایعات تاولی خارش دار همراه با ضایعات اگزمائی در ناحیه سینه، شکم و ساعد به درمانگاه پوست مراجعه می‌کند در معاینه بالینی علاوه بر ضایعات فوق پوست کف دست بیمار دچار وزیکولهای خارش دار نیز می‌باشد در معاینه مخاط دهان هیچ ضایعه ای مشاهده نمی‌شود برای بیمار بیوپسی پوست انجام می‌گیرد در گزارش پاتولوژی تاول در ناحیه درم، زیر ممبران قاعده ای (اتصال بین درم و اپی درم) گزارش می‌شود در گزارش ایمونوفلورسانس مستقیم از بیوپسی تازه پوست بیمار رسوب ایمونوگلوبولین G در طول ممبران قاعده ای در زیر اپی درم گزارش می‌گردد برای بیمار تشخیص پمفیگوئید تاولی گذاشته می‌شود. شکل پائین

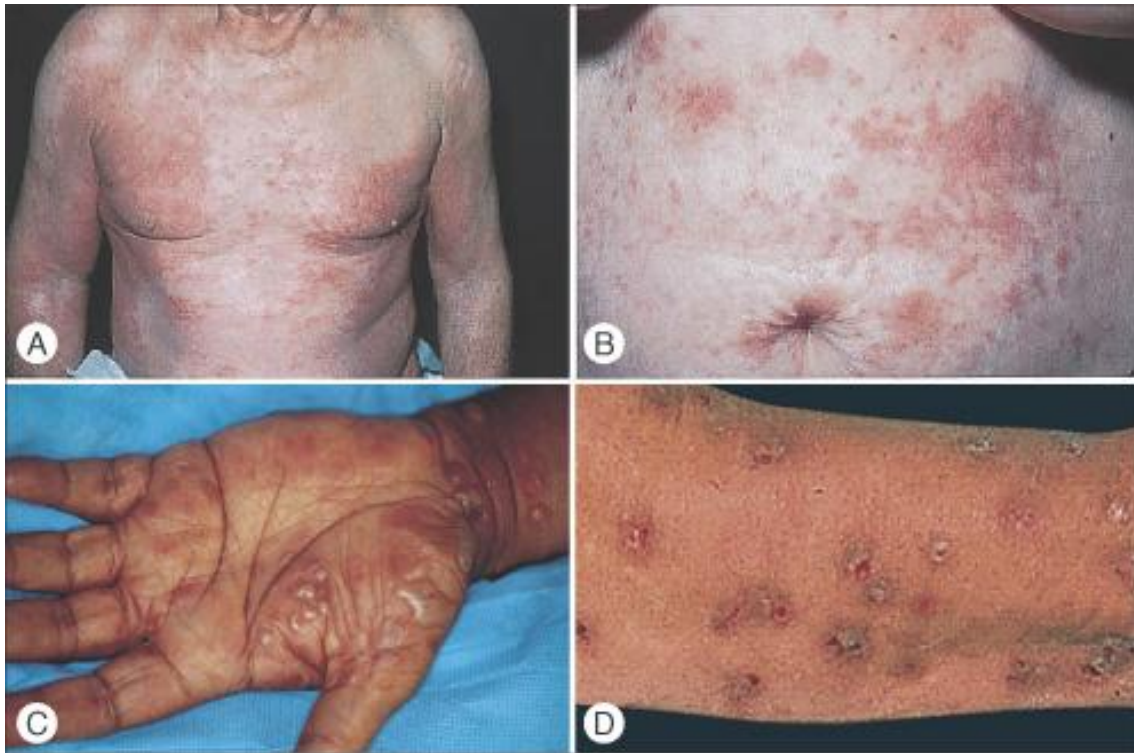


**Bullous pemphigoid.** Subepidermal blister formation and an inflammatory infiltrate composed of neutrophils and eosinophils in the dermis and bulla cavity, by light microscopy. Inset, at higher power, shows the infiltrate rich in eosinophils (hematoxylin-eosin stain). The same pattern of labeling is observed in patients with cicatricial pemphigoid.



**Bullous pemphigoid.** **A** Direct immunofluorescence microscopy studies of perilesional skin demonstrating linear continuous deposits of IgG along the epidermal basement membrane zone (arrow). The same pattern of labeling is observed in cicatricial pemphigoid and epidermolysis bullosa acquisita. **B** Indirect immunofluorescence microscopy study utilizing salt-split normal human skin as a substrate. Patient's IgG autoantibodies are bound to the epidermal side (roof) of the split (arrow). The level of the artificial separation is indicated by asterisk. Cell nuclei are stained blue. The same pattern of labeling is observed in a subset of patients with cicatricial pemphigoid.

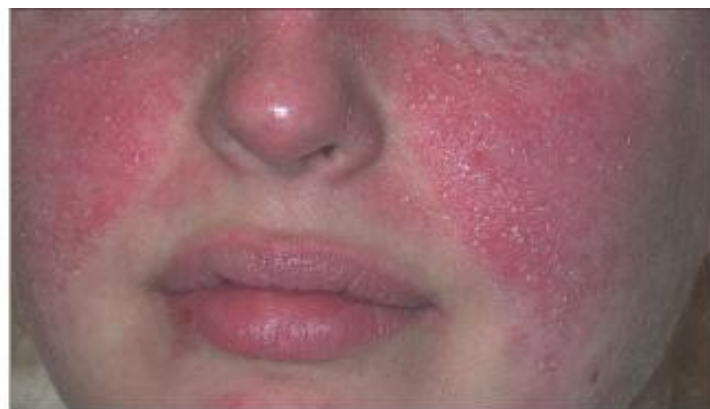شکل ۸



ضایعات تاویلی خارش دار در شکم سینه ساعد کف دستها

شکل ۹

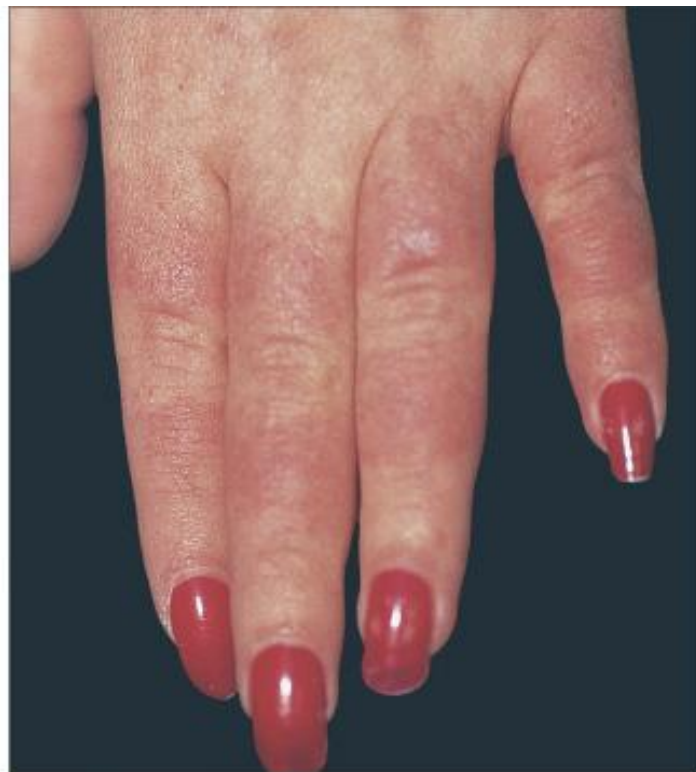◇ موارد بالینی واکنش ازدیاد حساسیت تیپ III در پوست از جمله این موارد می توان به تظاهرات پوستی لوپوس اریتماتو سیستمیک<sup>27</sup> (SLE) اشاره کرد.



ضایعات پال پروانه ای در پوست صورت بیمار سیستمیک لوپوس اریتماتو

شکل A۱۰

<sup>27</sup> Systemin Lupus Erythematosus



ضایعات اریتماتو و تلائچکنا تیک در پوست انگشتان دست بیمارانی سیستمیک لوپوس اریتماتو

شکل B۱۰

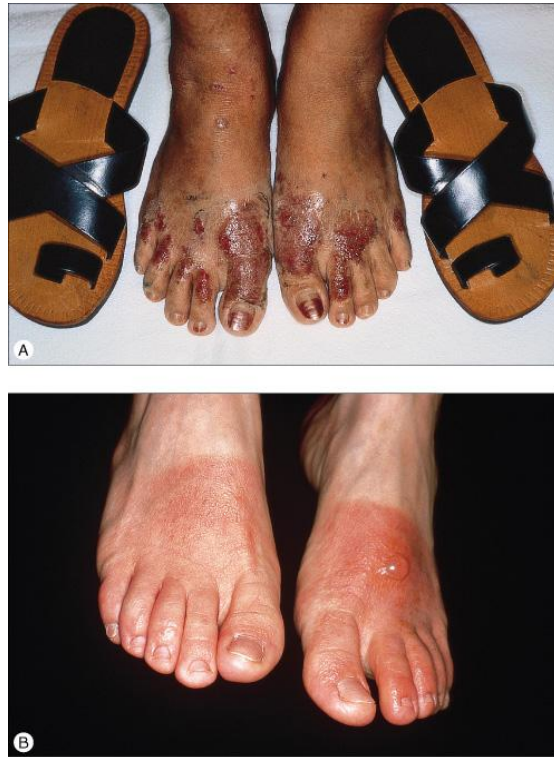#### نکته بالینی :

زنی با ضایعات پوستی به صورت بال پروانه در صورت به درمانگاه پوست مراجعه می کند در معاینه پوست انگشتان دست ضایعات تلائچکنا تیک و اریتماتو در دور تادور ناخنها مشاهده می گردد. در تاریخچه بیمار سابقه تورم و درد مفاصل وجود دارد. برای بیمار با تشخیص لوپوس اریتماتو سیستمیک ، بیوپسی پوست و آزمایش خون برای بررسی A.N.A (آنتی نوکلئر آنتی بادی) و آنتی DNA آنتی بادی DS داده می شود (رجوع شود به درسامه روماتولوژی، سیستمیک لوپوس اریتماتو)

#### ♦ موارد بالینی واکنش ازدیاد حساسیت تیپ IV در پوست

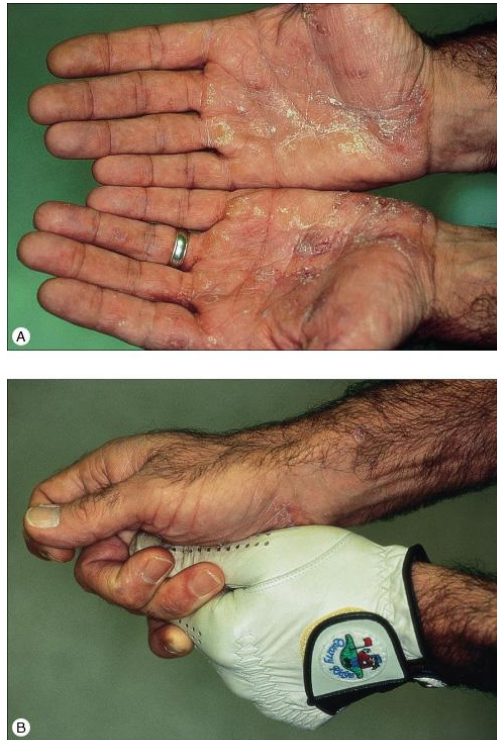از جمله مهمترین موارد، میتوان به درماتیت تماسی<sup>۲۸</sup> اشاره کرد که نمای بالینی آن غالباً به صورت اگزما است. (درماتیت تماسی یعنی حساسیت به بعضی از مواد در اثر تماس با پوست مثل چرم و سگک کفش ، سگک کمربند، مالیدن داروها به پوست) آنتی ژنهایی که در بروز این واکنش دخالت دارند، عمدتاً شامل داروهای موضعی، آلیاژهای نیکل و کبالت که در ساخت زینت آلات استفاده می شوند، لوازم آرایش، سموم برخی گیاهان و لاتکس. شایان ذکر است که در برابر لاتکس، هم به واکنش ازدیاد حساسیت تیپ I و هم به تیپ IV برخورد می شود که از روی زمان بروز واکنش، می توان این دو واکنش را از یکدیگر افتراق داد. ( حساسیت به لاتکس در افرادی که حساسیت به دستکش دارند مشاهده می شود یا کیش جوراب (هر جای دیگری که کیش با بدن تماس پیدا میکند)

<sup>28</sup> Contact Dermatitis



Allergic contact dermatitis to leather shoes. Note the correspondence to sites of exposure

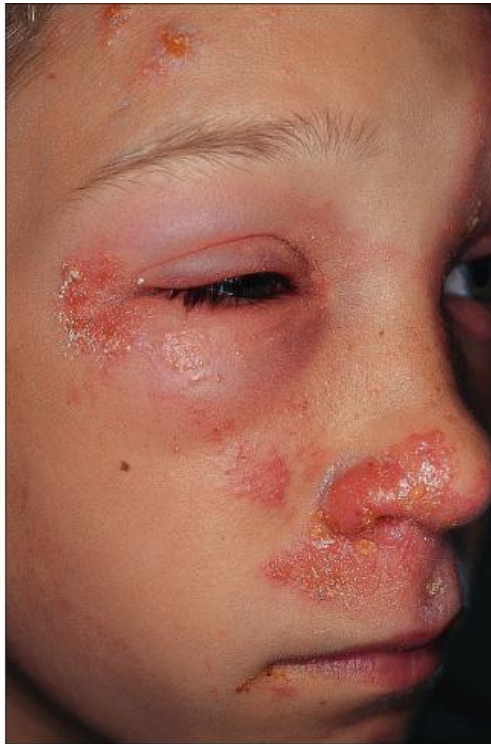شکل ۱۱



Chronic allergic contact dermatitis leading to hand dermatitis. This golfer wore one leather glove and had positive patch tests to potassium dichromate and a piece of his glove. Courtesy of Kalman Watsky, M.D.

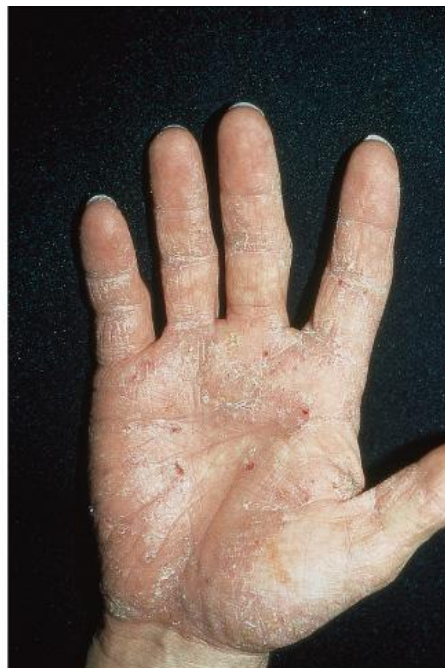شکل ۱۲





**Acute allergic dermatitis to poison ivy.** In addition to crusted and weeping plaques, there is periorbital edema.

شکل ۱۳

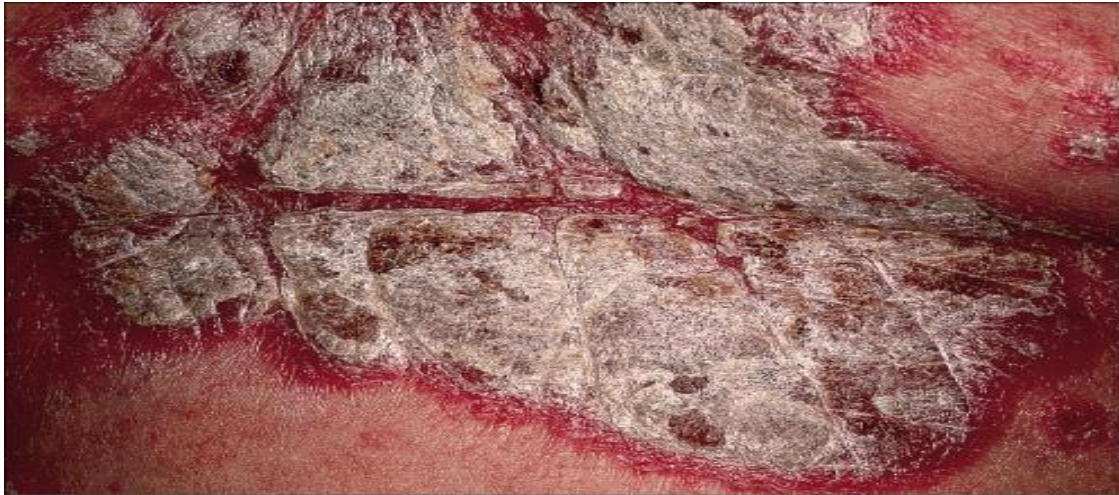


**Allergic contact dermatitis.** Chronic hand dermatitis due to ACD to mercaptobenzothiazole found in rubber gloves.

شکل ۱۴



همچنین بروز برخی بیماری‌های اتوایمیون پوست، در نتیجه واکنش ازدیاد حساسیت تیپ IV است نظیر پسوریازیس<sup>۲۹</sup>.



شکل ۱۵- یک پلاک بزرگ پسوریازیس

**نکته بالینی:**

بیماری با ضایعات پوسته دار صدف مانند در روی زانو و آرنج و پوست سر به درمانگاه پوست مراجعه می کند. در معاینه بالینی ناخندهای بیمار دارای سوراخهای بسیار ریز و نقطه نقطه می باشد (pitting ناخن) و صفحه ناخن از پوست زیرین آن جدا شده است، (اونیکولیز) بعد از تراشیدن پوسته ها با آبسنگ نقاط ریز خونریزی دهنده از زیر پوسته ها مشاهده می شود (علامت آسپیتز). تشخیص بیماری پسوریازیس برای بیمار گذاشته می شود و بیوپسی پوست برای تأیید تشخیص تقاضا می گردد.

**Reference:**

- 1-Rook's Text book of Dermatology, seventh edition, Black well publishing company, 2004
- 2- Lever's Histopathology of the skin ninth edition, 2004- lippincott -Raven
- 3- Bologna dermatology 2003, Mosby
- 4- Fitzpatrick's dermatology in general medicine, sixth edition, 2003.

<sup>29</sup> Psoriasis

## فصل هشتم

معاینه فیزیکی طبیعی

**علامت شناسی (Semiology) بیماریهای پوست**

ضایعات پوستی می توانند خودشان را به اشکال مختلفی نشان دهند. در زیر شایعترین و مهمترین این ضایعات توضیح داده خواهند شد.

**ماکول (Macule)**

به هر ضایعه هم سطح پوست که اندازه ای زیر نیم سانتیمتر داشته باشد ماکول گویند. ماکولها می توانند رنگهای مختلفی داشته باشند. ( آبی ، قرمز ، سفید ، قهوه ای )

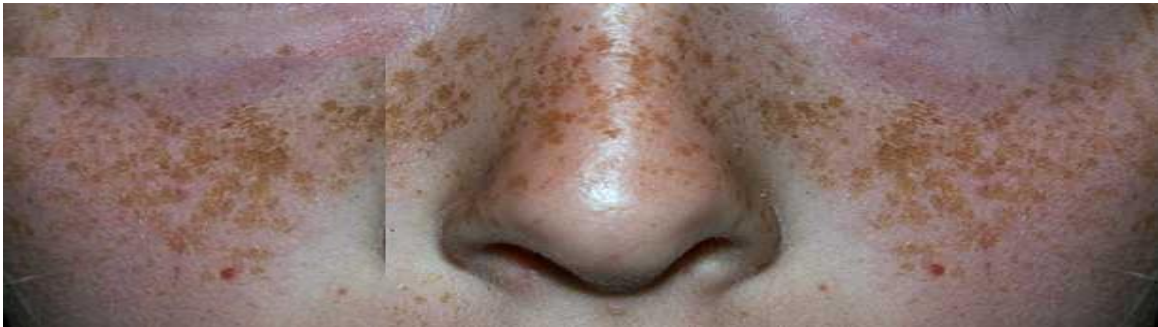**مثال:**

دختری ۱۵ ساله با رنگ موی بور و چشمهای آبی و پوست روشن مراجعه نموده است. روی پوست صورت وی لکه های قهوه ای رنگ متعددی با اندازه های مختلف و زیر نیم سانتی متر مشاهده می شود. این ضایعات را از نظر سمیولوژی چه می نامیم و تشخیص شما چیست؟

**پاسخ:**

۱- ماکول

۲- کک و مک (Freckle)



شکل ۱- کک و مک

**پچ (Patch)**

به هر ضایعه هم سطح پوست که اندازه ای بیش از نیم سانتی متر داشته باشد پچ گویند. پچ ها نیز می توانند مانند ماکولها رنگهای مختلفی داشته باشند. به ضایعاتی که بین نیم تا دو سانتی متر باشند پچ کوچک (small patch) گویند.

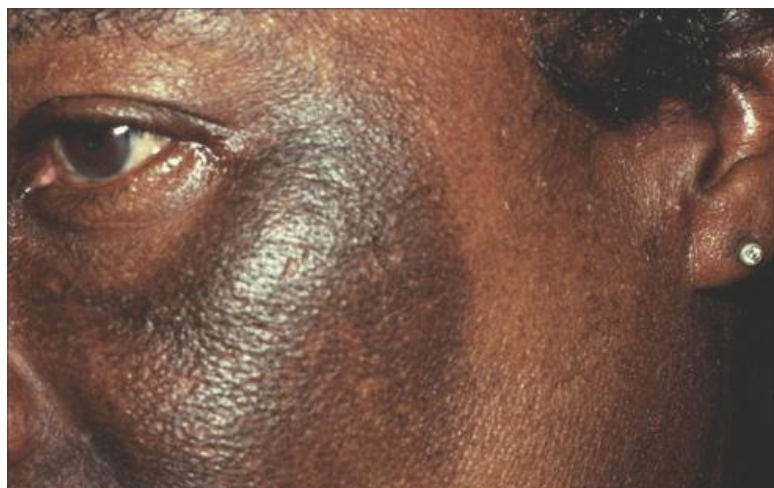**مثال:**

خانم بارداری در ماه هفتم بارداری با لکه های قهوه ای رنگ و بزرگتر از ۲ سانتی متر بر روی پوست پیشانی و گونه ها و بینی مراجعه نموده است. این بیمار قبلاً دو زایمان طبیعی نیز داشته و برای چندین سال از قرص جلوگیری از بارداری نیز استفاده می کرده است. این ضایعات را از نظر سمیولوژی چه می نامیم و تشخیص بیماری فوق چیست؟

پاسخ:

۱- پیچ

۲- ماسک حاملگی (ملاسما)

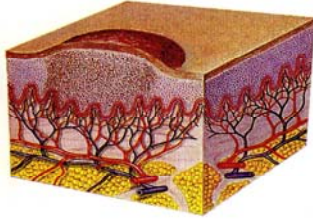


شکل ۲ - ملاسما

### پاپول (Papule)

به هر ضایعه برآمده از سطح پوست که اندازه ای زیر نیم سانتی متر داشته باشد پاپول گویند که می تواند به رنگ های مختلف مشاهده گردد. پاپولها شایعترین نوع ضایعات پوستی هستند.

**PAPULE**



A palpable lesion up to 0.5 cm in diameter; color varies; papules may become confluent and form plaques

**Flesh Colored, Yellow, or White**

Achrochordon (skin tag)  
Adenoma sebaceum  
Basal cell epithelioma  
Closed comedo (acne)  
Flat warts  
Granuloma annulare

Lichen nitidus  
Lichen sclerosis et atrophicus  
Miliun  
Molluscum contagiosum  
Neurofibroma  
Nevi (dermal)  
Pearly penile papules  
Pseudoxanthoma elasticum  
Sebaceous hyperplasia  
Skin tags  
Syringoma

**Brown**

Dermatofibroma  
Keratitis follicularis  
Melanoma  
Nevi  
Seborrheic keratosis  
Urticaria pigmentosa  
Warts

**Red**

Acne  
Atopic dermatitis  
Cat-scratch disease

Cherry angioma  
Cholinergic urticaria  
Chondrodermatitis helices  
Eczema  
Folliculitis  
Insect bites  
Keratitis pilaris  
Leukocytoclastic vasculitis  
Miliaria  
Polymorphous light eruption  
Psoriasis  
Pyogenic granuloma  
Scabies  
Urticaria

**Blue or Violaceous**

Angiokeratoma  
Blue nevus  
Lichen planus  
Lymphoma  
Kaposi's sarcoma  
Melanoma  
Mycosis fungoides  
Venous lake

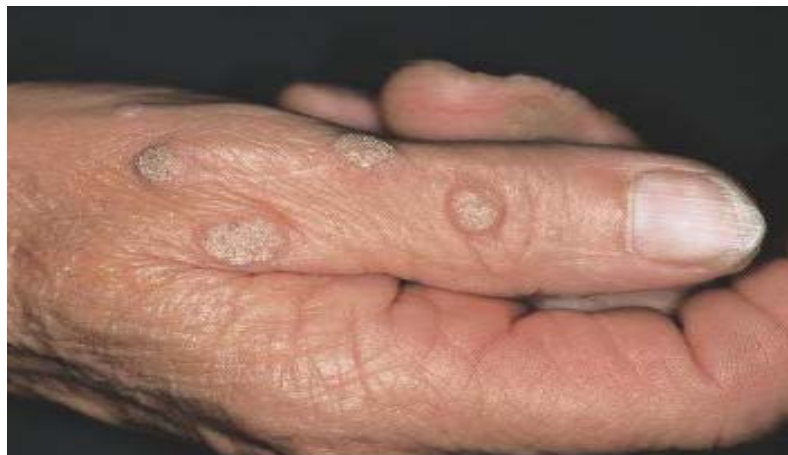**مثال:**

زنی هفتاد ساله با چهار عدد ضایعه نیم سانتی متری در پشت انگشت شست دست راست مراجعه نموده است. این ضایعات دارای سطح خشن بوده و نقاط تیره رنگی نیز در آنها قابل مشاهده می باشد. این ضایعات را از نظر سمبولوژی چه می نامیم و تشخیص بیماری فوق چیست؟

**پاسخ:**

۱- پاپول

۲- زگیل معمولی (common wart)



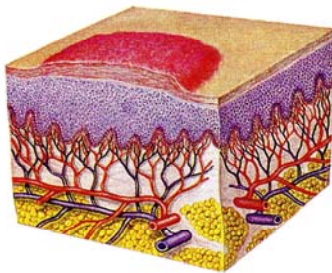
شکل ۳- زگیلهای متعدد روی شست دست



**پلاک (Plaque)**

به هر ضایعه برآمده از سطح پوست که اندازه ای بیش از نیم سانتی متر داشته باشد پلاک گویند. این ضایعات می توانند از ابتدا به همین شکل بوده و یا از بهم پیوستن پاپولها ایجاد شده باشند. به ضایعات بین نیم تا دو سانتی متر نیز پلاک کوچک گفته میشود .  
(small plaque)

**PLAQUE**



A circumscribed, palpable, solid lesion more than 0.5 cm in diameter, often formed by the confluence of papules

- Eczema
- Cutaneous T-cell lymphoma
- Discoid lupus erythematosus
- Lichen planus
- Paget's disease

- Papulosquamous (papular and scaling lesions)
- Pityriasis rosea
- Psoriasis
- Seborrheic dermatitis
- Sweet's syndrome
- Syphilis (secondary)
- Tinea corporis
- Tinea versicolor

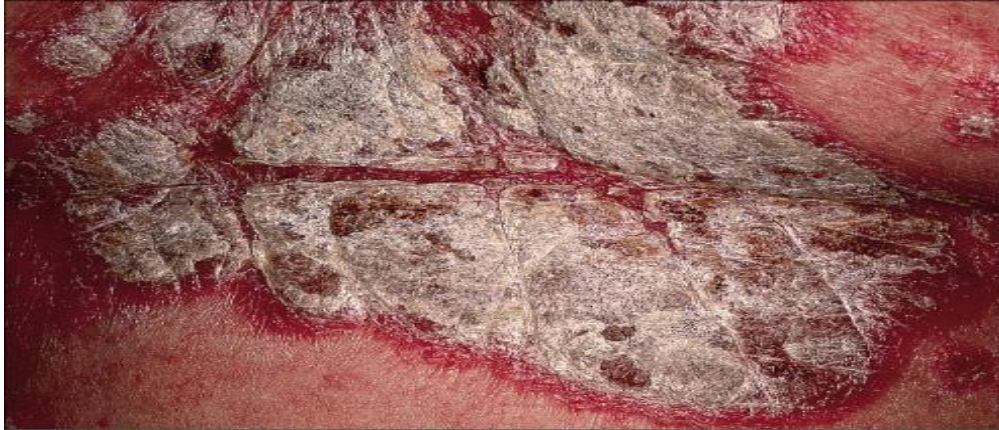
**مثال:**

مردی ۳۵ ساله با ضایعاتی صورتی رنگ و برآمده از سطح پوست با ابعاد حدود ۳ سانتی متر بر روی برجستگیهای استخوانی (آرنج و زانو و مچ پاها . . .) مراجعه نموده است. در سطح این ضایعات پوسته های سفید صدفی رنگی وجود دارند که با تراشیدن جدا شده و در زیر این پوسته ها نقاط خونریزی دهنده کوچکی برجا می ماند. این ضایعات را از نظر سمیولوژی چه می نامند و تشخیص بیماری فوق چیست؟

**پاسخ:**

۱- پلاک

۲- پسوریازیس (Psoriasis).

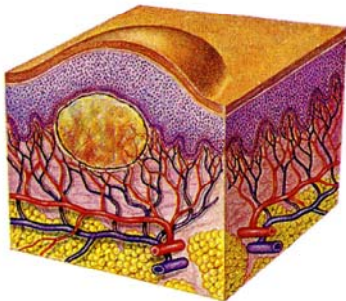


شکل ۴- یک پلاک بزرگ پسونریازیس

### ندول (Nodule)

به یک ضایعه توپر محدود که قطر آن بیش از نیم سانتیمتر باشد ندول گفته می شود. به ندول بزرگ تومور اطلاق می شود.

### NODULE



A circumscribed, often round, solid lesion more than 0.5 cm in diameter; a large nodule is referred to as a *tumor*

Basal cell carcinoma  
Cutaneous T-cell lymphoma  
Erythema nodosum  
Furuncle  
Hemangioma  
Kaposi's sarcoma

Keratoacanthoma  
Lipoma  
Lymphoma  
Melanoma  
Metastatic carcinoma  
Neurofibromatosis  
Prurigo nodularis  
Sporotrichosis  
Squamous cell carcinoma  
Warts  
Xanthoma

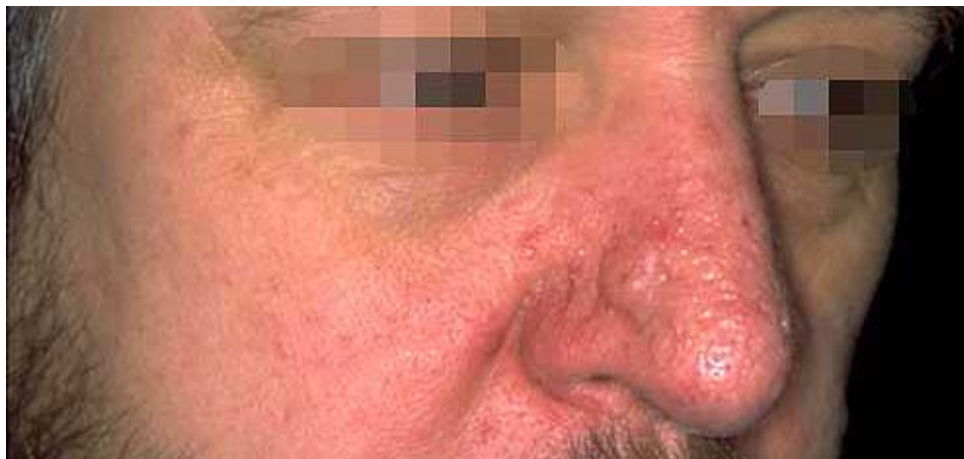### مثال :

مردی با شکایت از ضایعه ای برجسته تر از پوست و توپر به قطر ۱ سانتی متر در روی بینی که به رنگ پوست و شفاف می باشد مراجعه کرده است. در داخل ضایعه و اطراف آن مویرگ های خونی مشاهده می شوند. این ضایعه از نظر سمبولوژی چه نامیده می شود و محتمل ترین تشخیص چه می باشد ؟

### پاسخ :

۱- ندول

۲- بازال سل کارسینوما ( BCC )

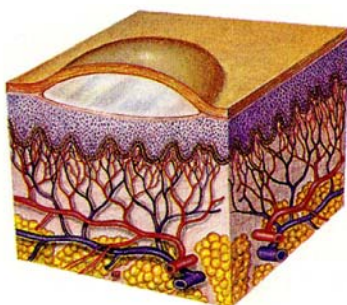


ندول Basal Cell Carcinoma

### وزیکول (Vesicle)

به تجمع مایع در داخل پوست که اندازه ای زیر نیم سانتی متر داشته باشد وزیکول می گویند.

#### VESICLE



A circumscribed collection of free fluid up to 0.5 cm in diameter

Benign familial chronic pemphigus  
Cat-scratch disease  
Chicken pox  
Dermatitis herpetiformis  
Eczema (acute)

Erythema multiforme  
Herpes simplex  
Herpes zoster  
Impetigo  
Lichen planus  
Pemphigus foliaceus  
Porphyria cutanea tarda  
Scabies

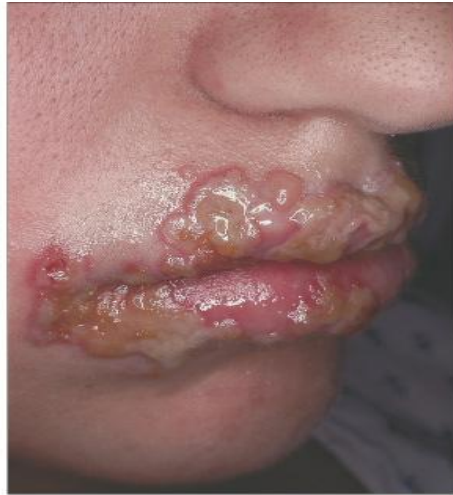#### مثال:

مردی ۲۰ ساله با ضایعات متعدد ابدار که به صورت گروهی بر روی لب فوقانی وی ایجاد شده اند مراجعه نموده است هر ضایعه ابدار قطری زیر نیم سانتی متر داشته و بیمار تاکنون چندین بار در این ناحیه دچار عود ضایعات شده است. این ضایعات را از نظر سمبولوژی چه می نامیم و تشخیص بیماری فوق چیست؟

#### پاسخ:

۱- وزیکول

۲- تبخال لب (Herpes Labialis)

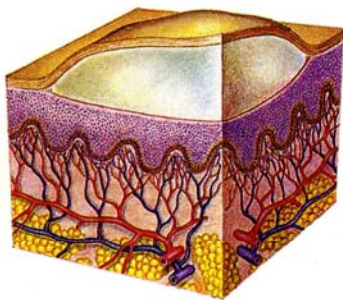


شکل ۵- وزیکولهای تبخالی روی لب فوقانی و تحتانی یک بیمار

**تاول (Bullae)**

تاولها، وزیکولهایی هستند که اندازه ای بیش از نیم سانتی متر داشته باشند..

**BULLA**



A circumscribed collection of free fluid more than 0.5 cm in diameter

Bullae in diabetics  
Bullous pemphigoid  
Cicatricial pemphigoid

Epidermolysis bullosa acquisita  
Fixed drug eruption  
Herpes gestationis  
Lupus erythematosus  
Pemphigus

**مثال:**

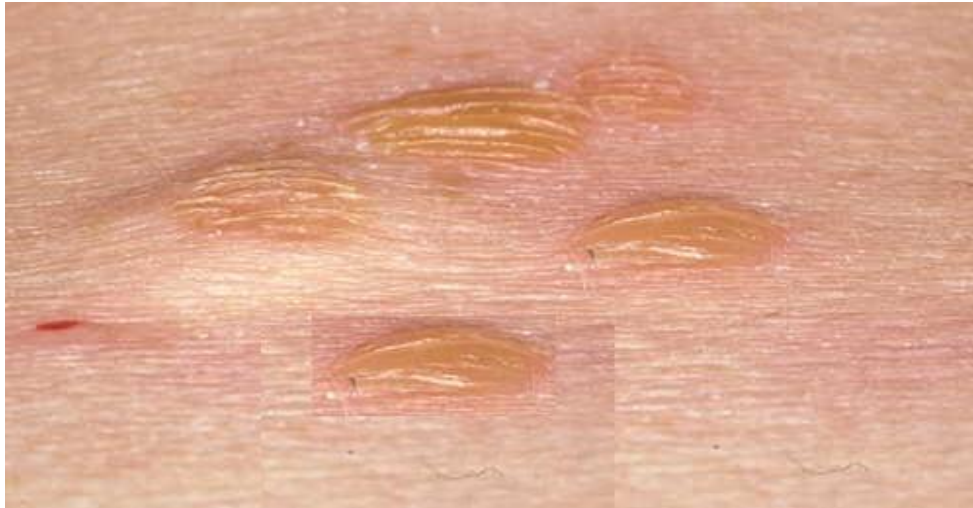مردی با تاولهای متعدد روی سینه و پشت مراجعه نموده است. در معاینه بیمار داخل دهان بیمار اروزبون هایی مشاهده می شود. از نظر سمیولوژی ضایعه چه نامیده می شود ؟ محتمل ترین تشخیص برای بیمار چیست ؟

**پاسخ :**

۱- تاول : (Bullae)

۲- پمفیگوس



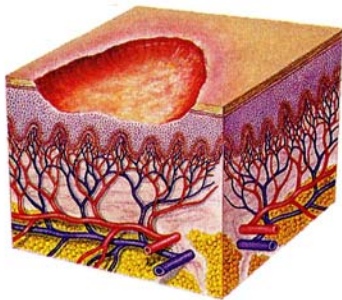


شکل ۶- تاولهای شل در بیماری پمفیگوس

### اروزیون (Erosion)

به از بین رفتن قسمتی یا تمامی اپیدرم، بدون درگیری درم که بدون جوشگاه ترمیم میباید اروزیون گفته می شود .

### EROSION



A focal loss of epidermis; erosions do not penetrate below the dermoepidermal junction and therefore heal without scarring

Candidiasis  
Dermatophyte infection  
Eczematous diseases  
Herpes simplex

Intertrigo  
Neurotic excoriations  
Perlèche  
Senile skin  
Toxic epidermal necrolysis  
Vesiculobullous diseases

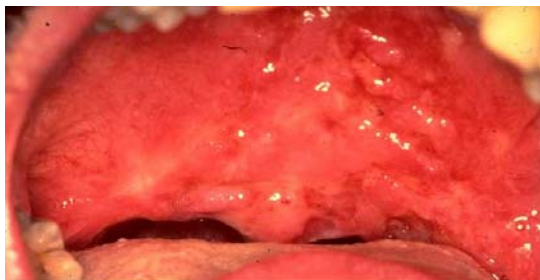
### مثال:

خانمی ۵۰ ساله دیابتیک با ضایعات دهانی که از ۲ هفته قبل ایجاد شده ، مراجعه نموده است. در معاینه پیتلیوم سطحی کام از بین رفته است. این ضایعات را از نظر سمیولوژی چه می نامیم؟ و محتمل ترین تشخیص چیست؟



پاسخ:

- (۱) اروزیون
- (۲) کانیدیوز کام



اروزیون در کام

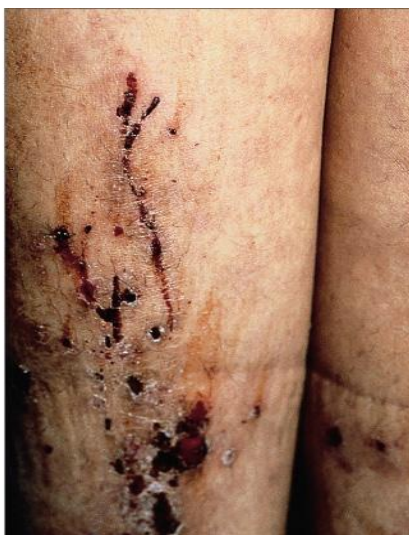**خراش (Excoriation):**

ضایعه ای است که در اثر خارانندن و کندن اپیدرم سطحی پوست ایجاد می شود و می تواند اپیدرم و بخشی از درم را درگیر نماید. این ضایعات می تواند خطی یا نقطه نقطه باشد.

**مثال:** زنی ۴۰ ساله با سابقه خارش مزمن مراجعه نموده است. در معاینه خراش های سطحی و خطی بر روی محل های قابل دسترسی مانند بازوها و پشت مشاهده می شود. این ضایعات را از نظر سمبولوژی چه می نامیم؟ و محتمل ترین تشخیص چیست؟

پاسخ:

- (۱) خراش (Excoriation)
- (۲) Neurotic Excoriation



شکل ۷- خراش روی ساق پا

**پوستول:** ضایعه محدود برآمده ای است که حاوی اگزودای چرکی است. چرک می تواند حاوی گلبولهای سفید، باکتریها یا استریل باشد. اندازه پوستول و شکل آن متفاوت است و رنگ آن می تواند سفید، زرد یا سبز باشد.

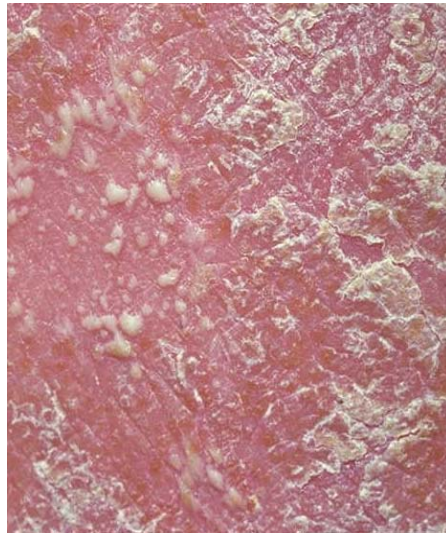
**مثال:**

بیماری با سابقه پسوریازیس مراجعه نموده است حال عمومی بیمار خوب نیست، تب دارد و در سطح ضایعات پوستی دچار برجستگی های سفیدرنگ شده است. کشت این ضایعات استریل می باشد. این ضایعه از نظر بالینی چه نامیده می شود و محتمل ترین تشخیص چیست؟

**پاسخ:**

(۱) پوستول

(۲) پسوریازیس پوستولار

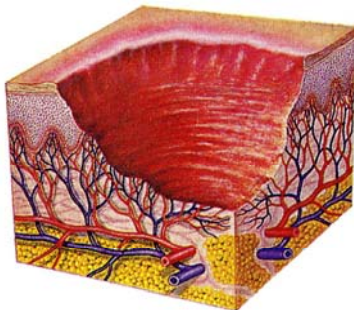


پسوریازیس پوستولار

**زخم: (Ulcer)**

به از بین رفتن تمام اپیدرم به همراه از بین رفتن قسمتی و یا تمام درم گویند . زخم با بجا گذاشتن جوشگاه بهبود می یابد .

ULCER



A focal loss of epidermis and dermis; ulcers heal with scarring

Aphthae  
Chancroid  
Decubitus  
Factitial

Ischemic  
Necrobiosis lipoidica  
Neoplasms  
Pyoderma gangrenosum  
Radiation dermatitis  
Stasis ulcers  
Syphilis (chancre)

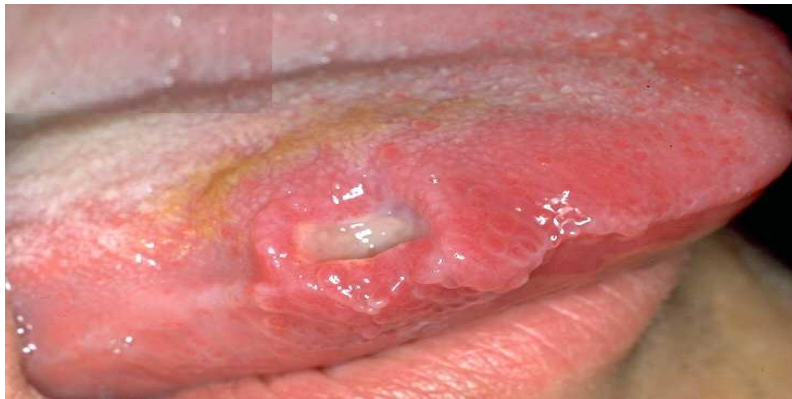**مثال:**

دختری ۲۰ ساله با ضایعات زخمی دهانی که بر روی مخاط گونه و لثه ها و گاهی زبان ایجاد می شود مراجعه نموده است. بیمار فوق سابقه چندین ساله عود و بهبودی ضایعات دهانی را ذکر می نماید. در معاینه زخمهایی عمیق و متعدد با حاشیه منظم و با ته رنگ سفید مشاهده می شود. این ضایعات را از نظر سمیولوژی چه می نامیم و تشخیص بیماری فوق چیست؟

**پاسخ:**

۱- زخم

۲- آفت دهانی (Aphthous stomatitis)

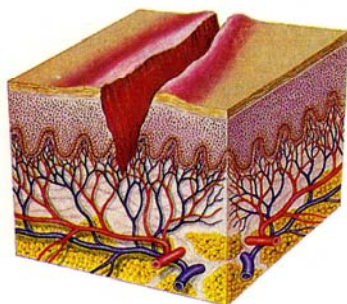


شکل ۸- زخم مکرر دهانی به علت آفت

**شقاق ( Fissure )**

به شکاف خطی اپیدرم و درم با دیواره های عمودی و حدود کاملاً مشخص شقاق گفته می شود .

### FISSURE



A linear loss of epidermis and dermis with sharply defined, nearly vertical walls

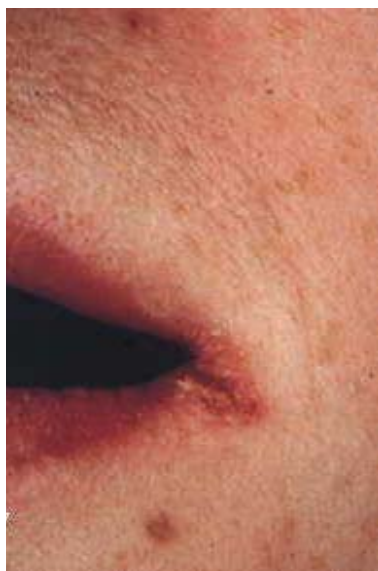Chapping (hands, feet)  
Eczema (fingertip)  
Intertrigo  
Perlèche

### مثال:

زنی ۷۰ ساله با شکایت از ترک خوردن مکرر گوشه لب مراجعه نموده است، بیمار مدت ۱ سال است که از دندان مصنوعی استفاده می کند. این ضایعه را از نظر سمیولوژی چه مینامیم و محتملترین تشخیص چیست؟

### پاسخ:

- ۱- شقاق
- ۲- گوشه لب (Perlèche)

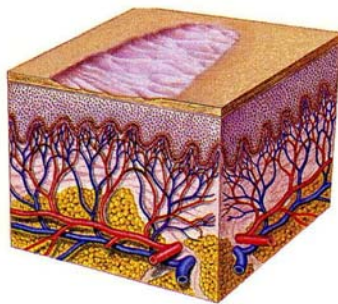


شقاق گوشه لب (Perlèche)

### آتروفی

آتروفی پوست می تواند ناشی از نازک شدن اپیدرم ، یا درم و یا بافت چربی زیر جلدی و یا تمام لایه ها باشد که ممکن است سبب فرو رفتگی پوست گردد .

### ATROPHY



A depression in the skin resulting from thinning of the epidermis or dermis

Aging  
Dermatomyositis  
Discoid lupus erythematosus  
Lichen sclerosis et atrophicus

Morphea  
Necrobiosis lipoidica diabetico-  
rum  
Radiation dermatitis  
Striae  
Topical and intralesional steroids

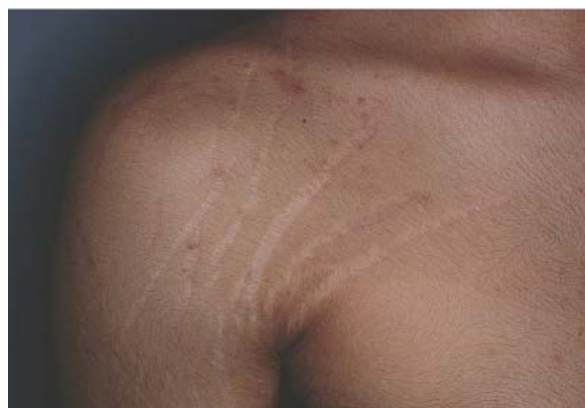### مثال:

پسری ۱۶ ساله ورزشکار با فرورفتگی هایی خطی و سفید در بازو و شانه مراجعه کرده است که به طور قرینه در هر دو طرف مشاهده می شود. این ضایعات از نظر سمیولوژی چه نامیده می شود و محتمل ترین تشخیص چیست؟

### پاسخ:

۱- آتروفی پوست

۲- استریا



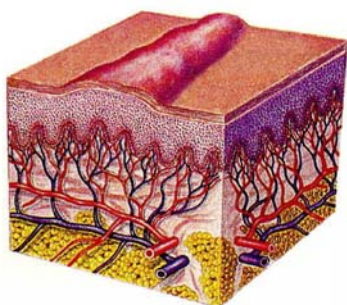
استریا



### اسکار ( جوشگاه )

تشکیل یک بافت همبندی غیر طبیعی که بعد از هر جراحی یا آسیب به درم ایجاد می شود، اسکارها اغلب کلفت و صورتی هستند اما با گذشت زمان سفید و دچار آتروفی می شوند.

#### SCAR



An abnormal formation of connective tissue implying dermal damage; after injury or surgery, scars are initially thick and pink but with time become white and atrophic

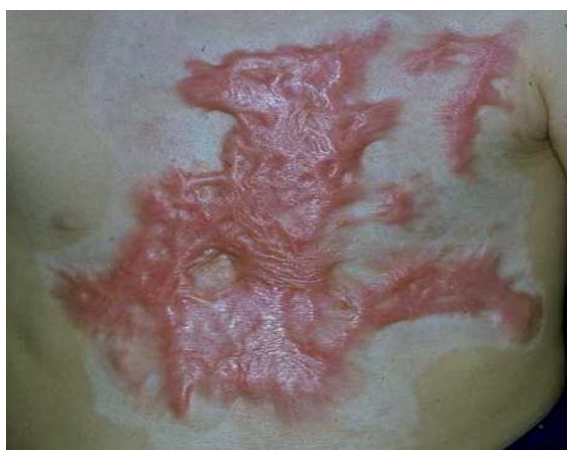Acne  
Burns  
Herpes zoster  
Hidradenitis suppurativa  
Keloid  
Porphyria  
Varicella

#### مثال:

بیماری با ضایعات صورتی رنگ و ضخیم و برجسته تر از سطح پوست مراجعه کرده است. در سابقه بیمار سوختگی با آب جوش ذکر می شود. این ضایعه از نظر سمیولوژی چه نامیده می شود و محتمل ترین تشخیص چیست؟

#### پاسخ:

- ۱- هیپرتروفیک اسکار
- ۲- هیپرتروفیک اسکار ناشی از سوختگی

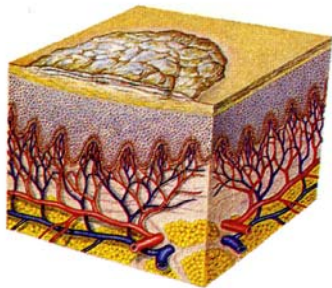


اسکار هیپرتروفیک ناشی از سوختگی

**پوسته (Scale)**

عبارت است از ریزش یا تجمع سلول های لایه شاخی که از نظر بالینی قابل مشاهده می باشد. ایجاد پوسته ممکن است به علت افزایش سرعت تولید سلول های لایه شاخی باشد مانند پسوریازیس و یا به علت نقص آنزیمی که مانع جدا شدن سلول های لایه شاخی از یکدیگر می شود مثل ایکتیوز sex-linked

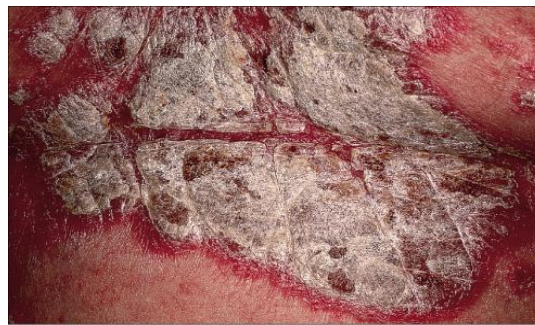**SECONDARY SKIN LESIONS**  
**SCALES**



- |   |   |
|---|---|
| <p><b>Fine to Stratified</b><br/>Erythema craquelé<br/>Ichthyosis: dominant (quadran-<br/>gular)<br/>Ichthyosis: sex-linked (quadran-<br/>gular)<br/>Lupus erythematosus (carpet<br/>tack)<br/>Pityriasis rosea (collarette)<br/>Psoriasis (silvery)<br/>Scarlet fever (fine, on trunk)<br/>Seborrheic dermatitis</p> | <p>Syphilis (secondary)<br/>Tinea (dermatophytes)<br/>Tinea versicolor<br/>Xerosis (dry skin)</p> <p><b>Scaling in Sheets<br/>(Desquamation)</b><br/>Kawasaki syndrome<br/>Scarlet fever (hands and feet)<br/>Staphylococcal scalded skin syn-<br/>drome<br/>Toxic shock syndrome</p> |
|---|---|

**مثال:**

قبلاً در بیماری پسوریازیس توضیح داده شد.

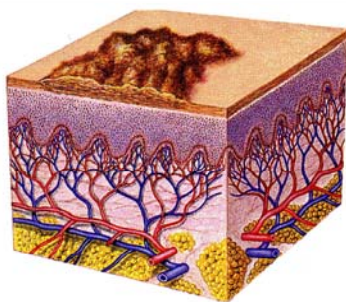


شکل ۹- پوسته های صدفی در بیماری های پسوریازیس

**دلمه (Crust)**

لایه ای مرده بر روی پوست است که ناشی از تجمع سرم، خون، باقی مانده های سلولی یا اگزودای چرکی خشک شده به همراه گلبولهای سفید و میکروبهای مرده می باشد و معمولاً بر روی زخمهای پوستی ایجاد می شود و به رنگ های زرد، سبز یا زرد متمایل به سبز مشاهده می گردد.

**CRUST**



A collection of dried serum and cellular debris; a scab

Acute eczematous inflammation  
Atopic (face)

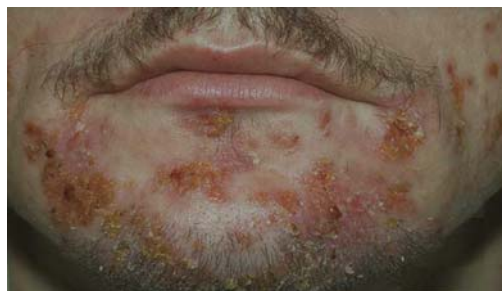Impetigo (honey colored)  
Pemphigus foliaceus  
Tinea capitis

**مثال :**

مرد ۲۰ ساله ای با ضایعات مترشحه و زرد رنگ خشک شده در اطراف دهان مراجعه نموده است. ضایعات از نظر سمیولوژی چه نامیده می شوند و محتمل ترین تشخیص چیست ؟

**پاسخ :**

- ۱- دلمه
- ۲- زرده زخم



شکل ۱۰- دلمه های ضایعات امپتیگو ناشی از عفونت پوستی با استرپتوکوک

**پوئی کیلو درما ( poikilo derma ) :**

عبارت است از آتروفی ، تالانژکنازی و تغییرات رنگی پوست اعم از پررنگ یا کم رنگ شدن هم زمان در یک منطقه از پوست می باشد.

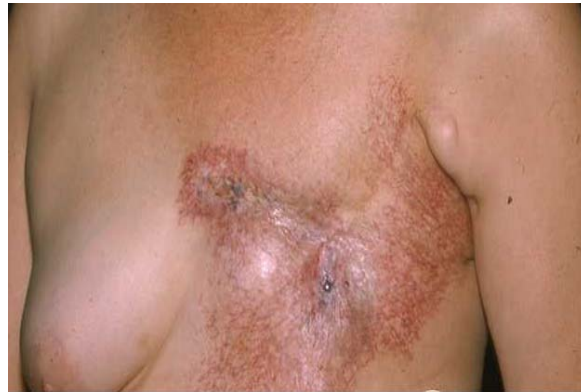**مثال :**

خانمی ۶۰ ساله بعد از عمل ماستکتومی به علت سرطان پستان تحت رادیو تراپی قرار گرفته است .بعد از یک سال ناحیه اشعه دیده دچار آتروفی ، تالانژکنازی ، و تغییرات رنگی پوست به صورت از دست دادن رنگ و پر رنگ شدن به طور همزمان شده است . این ضایعات از نظر سمیولوژی چه نامیده می شود محتملترین تشخیص چیست ؟

**پاسخ :**

۱- پوئی کیلودرما

۲-رادیو درمیت



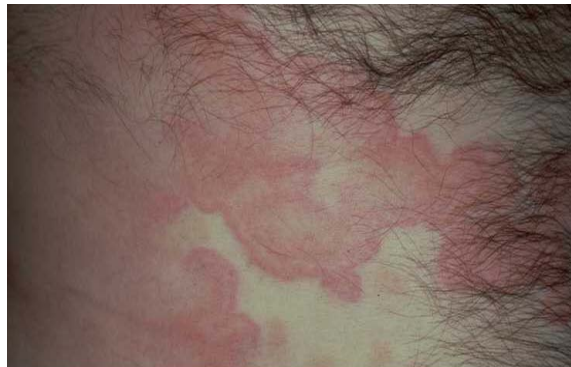پویی کیلودرما ناشی از رادیو تراپی

**Weal (ویل) :**

پاپول یا پلاک گذرایی است که بیش از چند ساعت باقی نمی ماند. اپیدرم مبتلا نیست و هیچ پوسته ای ندارد حاشیه ضایعه همیشه ثابت نیست و می تواند در عرض چند ساعت به اطراف حرکت کند. این ضایعه در نتیجه ادم در درم فوقانی ایجاد می شود و به رنگ قرمز روشن بوده و ممکن است در مرکز سفیدرنگ باشد اندازه ضایعه از ۳ تا ۴ میلی متر تا پلاکهای ۱۰-۱۲ سانتی متری متفاوت است و به اشکال مختلف مشاهده می شود (مثل گرد، بیضی، کنگره دار و حلقوی).

**مثال:**

خانمی ۳۰ ساله متعاقب تزریق پنی سیلین دچار ضایعات خارش دار متورم با رنگ قرمز شده است، مرکز ضایعات کمی رنگ پریدگی دارد. ضایعات پلاک های ۱۰-۱۲ سانتی متری می باشند. قرمزی ضایعات با فشار از بین می رود. ضایعات گذرا بوده و بعد از چند ساعت ناپدید شده و نواحی دیگر پوست را مبتلا می سازد این ضایعات از نظر بالینی چه نامیده می شوند و محتمل ترین تشخیص چیست؟



ویل کهیری

**پاسخ:**

- (۱) ویل
- (۲) کهیر

**آنژیوادم:** واکنش کهیری عمیق متورمی است که مناطقی از پوست را که بافت زیر جلدی نرمی دارد مانند پلک، لب و پوست بیضه را درگیر می سازد. همچنین می تواند در دست و پا هم اتفاق بیفتد. اگر حنجره درگیر شود می تواند منجر به انسداد و خفگی شود.

**مثال:**

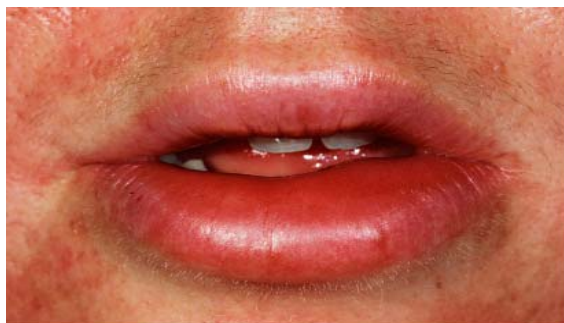بیماری با سابقه مکرر ضایعات خارش دار و متورم قرمز رنگ که در وسط رنگ پریده می باشد مراجعه نموده است. در ناحیه پلک ها و لب تورم شدید بدون رنگ مشاهده می شود. بیمار قادر به صحبت کردن نبوده و تنفس بیمار مختل است. ضایعه از نظر بالینی چه نامیده می شود و محتمل ترین تشخیص چیست؟



**پاسخ:**

(۱) آنژیوادم

(۲) آنژیوادم در زمینه کهیر



آنژیوادم لب

**کیست:**

یک کیسه حاوی مایع یا مواد نیمه جامد است که به صورت ندول یا پاپول کروی یا بیضوی تظاهر می یابد. شایعترین نوع آن کیست اپیدرمال است.

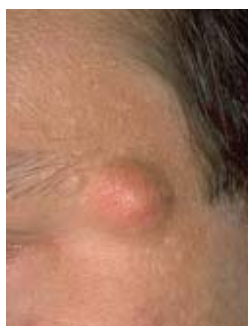**مثال:**

مردی ۲۵ ساله با یک ضایعه مدور در ناحیه صورت مراجعه کرده است که در لمس قوام لاستیکی داشته و متورم است. این ضایعه از نظر بالینی چه نامیده می شود و محتمل ترین تشخیص چیست؟

**پاسخ:**

۱- کیست

۲- کیست اپیدرمال



کیست اپیدرمال ناشی از آکنه

**اسکلروز:**

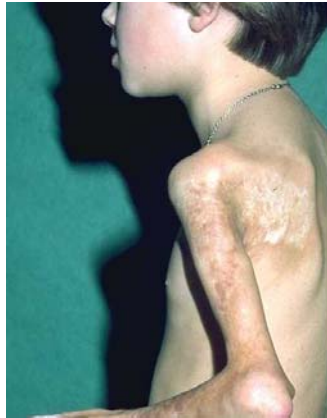سفت شدن پوست به صورت منتشر یا محدود می باشد که در لمس مشخص تر از مشاهده است.

**مثال:**

بیماری با سفت شدن پوست و بافت زیرجلدی در ناحیه ساعد و بازوی چپ مراجعه نموده است. ضایعه بصورت خطی بوده و باعث محدودیت حرکت مفصل آرنج شده است. ضایعه از نظر بالینی چه نامیده می شود و محتمل ترین تشخیص چیست؟

**پاسخ:**

- ۱) اسکلروز پوستی
- ۲) مورفه آی خطی



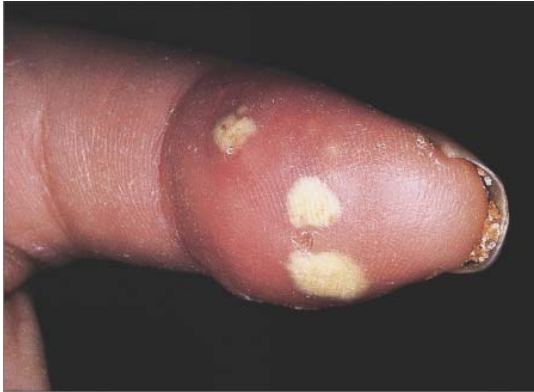مورفه آی خطی

**کلسینوز:**

عبارتست از کلسینوز درم یا بافت زیرجلدی که به صورت ندول سفت یا پلاک لمس می شود. سطح پوست ممکن است با یا بدون تغییر مشاهده شود.

**مثال:**

بیمار خانم ۳۰ ساله با سابقه بیماری درماتومیوزیت است که در ناحیه انگشتان دست دچار ندولهای سفت سفیدرنگ زیر جلدی شده است. در بیوپسی از پوست ضایعه رسوب کلسیم در درم و بافت زیرجلدی دیده می شود. این ضایعه از نظر بالینی چه نامیده می شود و محتمل ترین تشخیص چیست؟



کلسینوز پوستی

پاسخ:

۱- کلسینوز

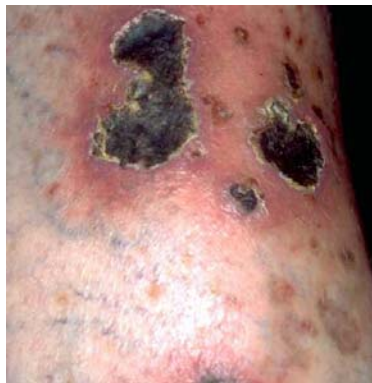۲- کلسینوز در زمینه درماتومیوزیت

گانگرن:

به نکروز شدید گفته می شود که در نتیجه انسداد شریان رخ می دهد. رنگ آن آبی-سیاه بوده و حدود مشخص دارد.

مثال:

یک مرد ۳۰ ساله با زخمهای متعدد روی ساق پا مراجعه نموده است. بر روی بعضی از زخمها دلمه های سیاه مشاهده میشود در بیوپسی از ضایعات واسکولیت عروق کوچک و نکروز دیواره عروق مشاهده میشود. این ضایعه از نظر بالینی چه نام دارد و محتمل ترین تشخیص چیست؟



گانگرن پوستی

پاسخ:

۱) گانگرن

۲) بیماری بورگر

**کمدون (Comedone):**

وقتی که دهانه سوراخ فولیکول مو به وسیله مواد شاخی یا چربی بسته میشود کمدون ایجاد می شود . کمدونها سرسفید یا سر سیاه هستند.

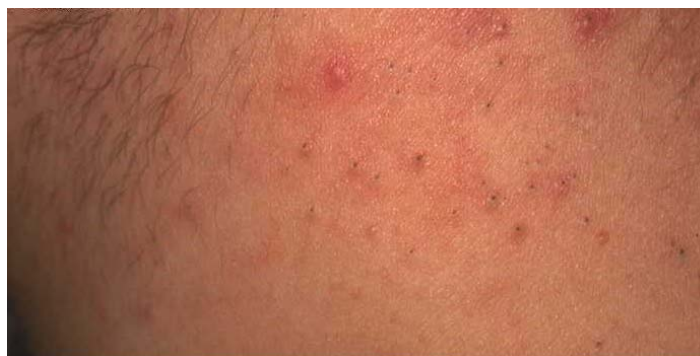**مثال بالینی:**

بیماری با پاپول های سیاه و سفید در صورت مراجعه کرده است که این پاپول ها در دهانه فولیکول های مو قرار گرفته و با فشار تخلیه می شوند. این ضایعات از نظر سمپولوژی چه نامیده می شوند و محتمل ترین تشخیص چیست؟

**پاسخ:**

۱- کمدون سر سیاه و سر سفید

۲- آکنه کمدون

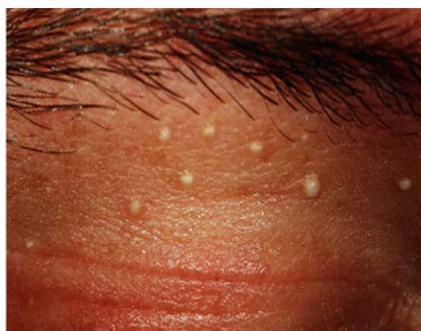

کمدون های سر سیاه و سر سفید آکنه

**میلیا (Milia):**

به کیست کوچک کراتین سطحی که دهانه آشکاری ندارد میلیا گفته میشود. مثال بالینی: جوانی هجده ساله با ضایعات کیستیک کوچک سفید رنگ در گونه ها مراجعه کرده است که در لمس ریگ مانند میباشد و با فشار تخلیه نمی شود. این ضایعات از نظر سمپولوژی چه نامیده میشود. محتملترین تشخیص چیست؟

۲- میلیا



### نقب (Burrow):

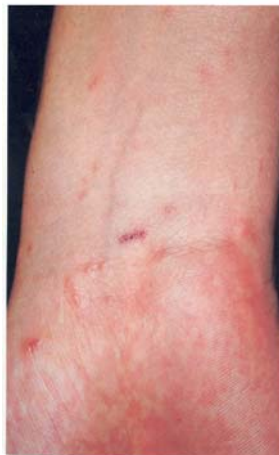به کانالهای باریک ، پیچ در پیچ و برجسته ای که در اثر ورود انگل به پوست ایجاد میشود نقب میگویند.

مثال بالینی:

بیماری با ضایعات خارشدار در ناحیه مچ و لای انگشتان دست مراجعه نموده است که خارش در شب تشدید میشود، در معاینه در لای انگشتان و زیر کول و در ادامه آن خطوط چینی باریک و برجسته ای مشاهده میشود. این ضایعات از نظر سمیولوژی چه نامیده میشود. محتملترین تشخیص چیست؟

۱-نقب

۲-گال



نقب در بیماری گال

### لیکنیفیکاسیون (Lichenification):

وقتی که اپیدرم در اثر خارش زیاد ضخیم میشود و خطوط پوستی تشدید میگردند، و پوست قوام چرمی پیدا میکند، لیکنیفیکاسیون گفته میشود.

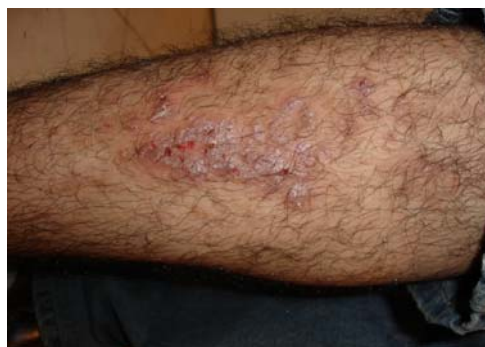### مثال بالینی:

بیماری با ضایعات خارشدار شدید در ساق پا مراجعه نموده است. در معاینه بالینی پلاک بنفش رنگ و ضخیم که خطوط پوستی آن تشدید یافته است مشاهده میگردد. این ضایعات از نظر سمیولوژی چه نامیده میشود. محتملترین تشخیص چیست؟

### پاسخ:

۱-لیکنیفیکاسیون

۲-اگزما لیکنیفیه





**تلائزکتازی (Telangectasia):**

به عروق خونی گشاد شده سطحی گفته میشود.

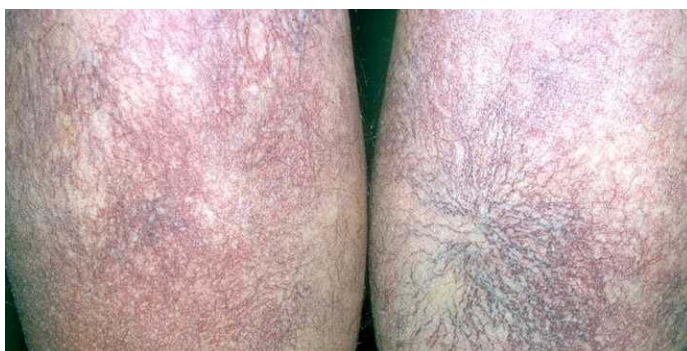**مثال بالینی:**

خانمی چهل ساله با ضایعات منتشر عروقی که از ساق پا شروع شده و به نواحی دیگر بدن گسترش یافته است مراجعه نموده است، بیمار از نظر سیستمیک درگیری ندارد. این ضایعات از نظر سمپولوژی چه نامیده میشود. محتملترین تشخیص چیست؟

**پاسخ:**

۱-تلائزکتازی

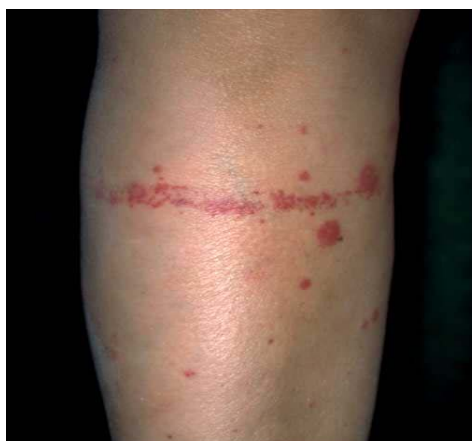۲-تلائزکتازی ژنرالیزه اساسی



تلائزکتازی در ساق پا

**پتشی (Petechia):**

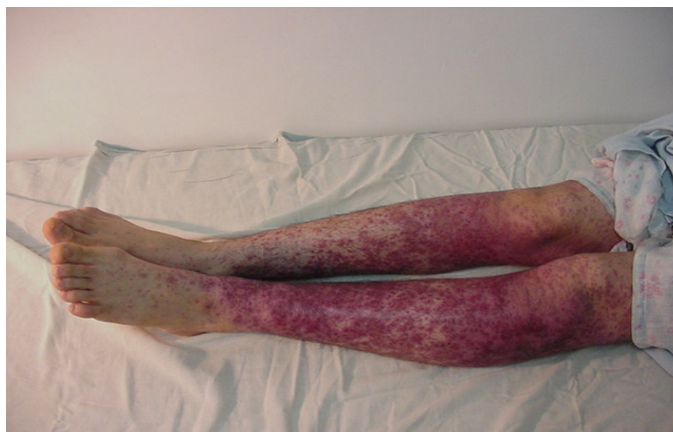به رسوب خون در داخل پوست که قطر آن کمتر از نیم سانتیمتر باشد، پتشی گفته میشود.



پتشی در ساق پا

**پورپورا (purpura):**

به رسوب خون در داخل پوست که قطر آن بیشتر از نیم سانتیمتر باشد، پورپورا گفته میشود.



ضایعات پورپوریک در بیماری هنوخ شون لاین

**Reference:**

- 1-Rook's Text book of Dermatology, seventh edition, Black well publishing company, 2004
- 2- Lever's Histopathology of the skin ninth edition, 2004- lippincott -Raven
- 3- Bologna dermatology 2003, Mosby
- 4- Fitzpatrick's dermatology in general medicine, sixth edition, 2003.
- 5- Thomas P. Habif. Skin Disease.2001, Mosby