



پوهنتون طبي کابل

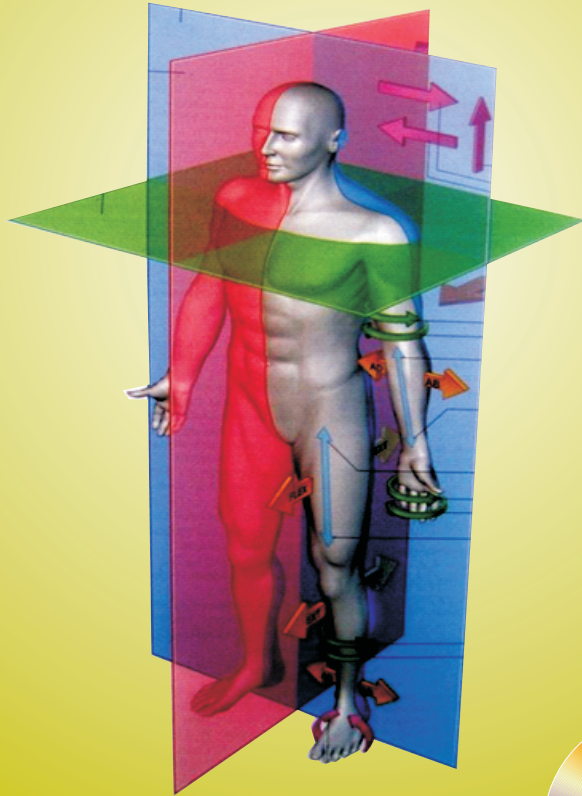
اناتومی



Kabul Medical University

AFGHANIC

# اناتومی



Anatomy

Collective of Lecturers of Anatomy Department

# Anatomy

Funded by:  
**DAAD** Deutscher Akademischer Austauschdienst  
German Academic Exchange Service

ISBN 978-9936-200-78-4



استادان دپارتمنت اناتومی

۱۳۹۰

Download From: [www.AghaLibrary.com](http://www.AghaLibrary.com)



استادان دپارتمنت اناتومی



2011

# اناتومی

استادان دیپارتمنت اناتومی

AFGHANIC



Kabul Medical University  
پوهنتون طبي کابل

In Dari PDF  
2011

Funded by:  
**DAAD** Deutscher Akademischer Austauschdienst  
German Academic Exchange Service

## Anatomy

Collective of Lecturers of Anatomy Department

Download: [www.ecampus-afghanistan.org](http://www.ecampus-afghanistan.org)

بِسْمِ اللَّهِ الرَّحْمَنِ الرَّحِيمِ



پوهنتون طبي کابل

# اناتومی

استادان دپارتمنت اناتومی

۱۳۹۰

نام کتاب	انا تومی
مؤلفین	پوهنمل دوکتور عبدالحفیظ سهار، پوهندوی دوکتور حبیب الرحمن یوسفزی پوهنیار دوکتور محمد ناصر محقق، پوهیالی دوکتور انعام الحق منیب پوهیالی دوکتور هدایت الله دانش
ناشر	پوهنتون طبی کابل
وېب سایټ	www. kmu.edu.af
چاپ	مطبعه سهر، کابل، افغانستان
تعداد نشر	۲۰۰۰
سال	۱۳۹۰

کتاب هذا توسط انجمن همکاریهای اکادمیک آلمان (DAAD) از بودیجه دولت فدرالی آلمان تمویل شده است. امور تخنیکي و اداری کتاب توسط انجمن عمومی پرسونل طبی در کشور آلمان (DAMF e.V.) و موسسه افغانیک (Afghanic.org) انجام یافته است. مسؤلیت محتوا و نوشتن کتاب مربوط نویسنده و پوهنځی مربوطه می باشد. ارگان های کمک کننده و تطبیق کننده مسؤل نمی باشند.

اگر میخواهید که کتابهای تدریسی طبی شما چاپ گردد، با ما به تماس شوید:

داکتر یحیی وردک، وزارت تحصیلات عالی، کابل

دفتر: ۰۷۵۶۰۱۴۶۴۰

ایمیل: wardak@afghanic.org

ای اس بی ان: ISBN: 9789936200784

تمام حقوق نشر و چاپ پیش نویسنده محفوظ است.

## پیغام وزارت تحصیلات عالی

کتاب در طول تاریخ بشریت برای به دست آوردن علم و تکنالوژی نقش عمده را بازی کرده و جزء اساسی نصاب تحصیلی بوده و در بلند بردن کیفیت تحصیلات ارزش خاص دارد.

به همین خاطر باید کتب درسی با در نظر گرفتن ضروریات جامعه، معیار های ستندرد و معلومات جدید برای محصلین آماده و چاپ گردد.

ما از استادان محترم سپاسگزاریم که سالهای متمادی زحمت کشیده و کتاب های درسی را تألیف و ترجمه نموده اند و از استادان محترم دیگر هم تقاضا می نمائیم که آنها هم در رشته های مربوطه مواد درسی را تهیه نمایند، تا در دسترس پوهنځی ها و محصلین قرار داده شوند.

وزارت تحصیلات عالی وظیفه خود میداند که برای بلند بردن سطح دانش محصلین عزیز مواد معیاری و جدید را تهیه نماید.

در اخیر از ادارات و اشخاصیکه زمینه چاپ کتب درسی را مهیا ساخته اند، بالخصوص از وزارت امور خارجه آلمان، مؤسسه DAAD و داکتر یحیی وردک تشکر میکنم و امیدوارم که این کار سودمند ادامه و به بخش های دیگر هم گسترش یابد.

با احترام

قانونپوه سرور دانش

سرپرست وزارت تحصیلات عالی، کابل، ۱۳۹۰

## چاپ کتب درسی و پروگرام بهبود پوهنځی های طب

استادان گرامی و محصلین عزیز!

کمبود و نبود کتب درسی در پوهنتون های افغانستان از مشکلات عمده به شمار میرود. محصلین و استادان با مشکلات زیاد روبرو هستند، آنها اکثرا به معلومات جدید دسترسی ندارند، از کتاب ها و چیپتر هایی استفاده مینمایند که کهنه و در بازار به کیفیت پایین فوتوکاپی میگردد.

برای رفع این مشکلات در دو سال گذشته ما چاپ کتب درسی پوهنځی های طب، پوهنتون ها را شروع و تا اکنون ۶۰ عنوان کتب درسی را چاپ و به تمام پوهنځی های طب افغانستان ارسال نمودیم.

این در حالی است که پلان ستراتیژیک وزارت تحصیلات عالی (۲۰۱۰ - ۲۰۱۴) کشور بیان می دارد:

« برای ارتقای سطح تدریس، آموزش و آماده سازی معلومات جدید، دقیق و علمی برای محصلان، باید برای نوشتن و نشر کتب علمی به زبان دری و پشتو زمینه مساعد گردد. برای ریفورم در نصاب تعلیمی ترجمه از کتب و مجلات انگلیسی به دری و پشتو حتمی و لازمی میباشد. بدون امکانات فوق ناممکن است تا محصلان و استادان در تمامی بخش ها به پیشرفت های مدرن و معلومات جدید زود تر دسترسی بیابند.»

در سال ۲۰۱۱ میلادی ۳۳ کتب درسی را از پوهنتون طبی کابل (۹ عنوان) و از پوهنځی طب ننگرهار (۱۳ عنوان)، کندهار (۷ عنوان) و هرات (۴ عنوان) جمع آوری و چاپ کردیم که یک نمونه آن در اختیار شما میباشد.

به اثر درخواست پوهنتون ها و وزارت تحصیلات عالی افغانستان می خواهیم، این پروگرام را فعلا به پوهنتون ها و پوهنځی های دیگر هم توسعه دهیم.

اینکه مملکت ما به دوکتوران ورزیده و مسلکی ضرورت دارد، باید به پوهنځی های طب توجه زیادتیر شود.

از آنجائیکه چاپ نمودن کتب درسی یک پروژه پروگرام ما بوده، بخش های کاری دیگر ما بطور خلاصه اینها باشند:

**۱. کتب درسی طبی:** کتاب که در اختیار شما است، نمونه ای از فعالیت های ما میباشد. ما میخواهیم که این روند را ادامه دهیم تا بتوانم در زمینه تهیه کتب درسی با پوهنتون های کشور همکاری نمایم و دوران چپتر و لکچرنوت را خاتمه بدهیم.

**۲. تدریس با میتود جدید و وسایل پیشرفته:** در سال ۲۰۰۹ پوهنخی های طب بلخ و ننگرهار دارای یک پایه پروجیکتور بود و زیادتر استادان به شکل تیوریکی تدریس می دادند. در جریان سال ۲۰۱۰ توانیستیم در تمام صنوف درسی پوهنخی های طب بلخ، هرات، ننگرهار، خوست و کندهار پروجیکتورها را نصب نمایم.

**۳. ماستری در طب بین المللی در هیدل برگ:** در نظر داریم که استادان بخش صحت عامه پوهنخی های طب کشور را به پوهنتون هیدل برگ کشور جرمنی برای دوره ماستری معرفی نمایم.

**۴. ارزیابی ضروریات:** وضعیت فعلی (مشکلات موجوده و چلنجهای آینده) پوهنخی های طب باید بررسی گردد و به اساس این بررسی به شکل منظم پروژه های اداری، اکادمیک و انکشافی به راه انداخته شود.

**۵. کتابخانه های مسلکی:** باید در تمام مضامین مهم و مسلکی کتب به معیار بین المللی به زبان انگلیسی خریداری و به دسترس کتابخانه های پوهنخی های طب قرار داده شود.

**۶. لابراتوارها:** در پوهنخی های طب کشور باید در بخش های مختلف لابراتوارها وجود داشته باشد.

**۷. شفاخانه های کدري:** هر پوهنخی طب کشور باید دارای شفاخانه کدري باشد و یا در یک شفاخانه شرایط برای ترینینگ عملی محصلین طب آماده گردند.

**۸. پلان ستراتیژیک:** بسیار مفید خواهد بود که هر پوهنخی طب در چوکات پلان ستراتیژیک پوهنتون مربوطه خود دارای یک پلان ستراتیژیک پوهنخی باشد.



از تمام استادان محترم خواهشمندیم که در بخش های مسلکی خویش کتب جدید نوشته، ترجمه و یا هم لکچرنوت ها و چپتر های خود را ایدیت و آماده چاپ نمایند. بعداً در اختیار ما قرار دهند، تا به کیفیت عالی چاپ و به شکل مجانی به دسترس پوهنخی های مربوطه، استادان و محصلین قرار داده شود.

همچنان در مورد نقاط ذکر شده پیشنهادات و نظریات خود را به ادرس ما شریک ساخته، تا بتوانیم مشترکاً در این راستا قدم های مؤثرتر را برداریم.

از محصلین عزیز هم خواهشمندیم که در امور ذکر شده با ما و استادان محترم همکاری نمایند.

از مؤسسه DAAD (همکاری های اکادمیک آلمان) تشکر می نمایم، که مصرف چاپ یک تعداد کتب و پروجیکتورها را به عهده گرفت و از پروگرام کاری ما حمایت نموده و وعده همکاری های بیشتر نموده است. از انجمن چتری دوکتوران افغان در کشور آلمان (DAMF) و موسسه افغانیک (Afghanic) تشکر میکنم که در امور اداری و تخنیکی چاپ کتب با ما همکاری نمودند.

در افغانستان در پروسه چاپ کتب از همکاران عزیز در وزارت محترم تحصیلات عالی، سرپرست وزارت تحصیلات عالی قانونپوه سرور دانش، معین علمی وزارت تحصیلات عالی پوهنوال عثمان بابری، معین اداری و مالی پوهاند صابر خویشکی و روسای پوهنتون ها، پوهنخی ها و استادان گرامی متشکرم که پروسه چاپ کتب تدریسی را تشویق و حمایت نمودند.

داکتر یحیی وردگ، وزارت تحصیلات عالی

کابل، ۲۰۱۱ م، دسامبر

دفتر: ۰۷۵۶۰۱۴۶۴۰

ایمیل: wardak@afghanic.org

# فهرست

صفحه	عناوین
الف.....	۱. مقدمه
1 .....	۲. اساسات اناتومی
15 .....	۳. استخوان شناسی
50 .....	۴. ناحیه ظهری
58 .....	۵. نهایت علوی
95 .....	۶. نهایت سفلی
149 .....	۷. صدر (Thorax)
197 .....	۸. بطن (Abdomen)
237 .....	۹. حوصله (Pelvis)
265 .....	۱۰. سر و گردن
394 .....	۱۱. سیستم اعصاب مرکزی
.....	۱۲. Abstract

## مقدمه:

محصلین عزیز و هم مسلکان گرامی:

این کتاب درسی آناتومی در ده بخش جداگانه (اساسات آناتومی، استخوان شناسی، ناحیه ظهری، نهایت علوی، نهایت سفلی، صدر، بطن، حوصله، سر و گردن و سیستم عصبی مرکزی) بصورت مشرح همراه با تصاویر از کتاب Gray's Anatomy for student ترجمه گردیده است. جهت توضیح بهتر مفاهیم کتاب از اشکال مربوطه در بین متن استفاده گردیده است. هرگاه موضوعات مورد مطالعه با اشکال مربوط مطابقت داده شود، در آن صورت موضوعات مغلق تر آنرا میتوان به سهولت آموخت. همچنان قابل یاد آوری است که با وجود اینکه در تحریر و ترجمه کتاب درسی آناتومی از نوشتن اختصارات اجتناب گردیده و تلاش صورت گرفته تا متن کتاب بسیار روان باشد.

در بعضی موارد که تحریر اصطلاحات آناتومیک از ترجمه آن مفیدتر و با مفهوم تر دانسته شده است، به عوض اینکه ترجمه گردد اصل اصطلاح آناتومیک بکار رفته است و هدف آن اینست که خواننده به اصل اصطلاح آناتومیک که استعمال آن زیادتر شایع است آشنائی بیشتر حاصل نماید. امیدوارم که با همکاری خواننده گان و محصلین عزیز در آینده اصلاحات بهتر در مورد در نظر گرفته شود.

قابل ذکر است که در ترجمه این کتاب درسی آناتومی تمام اعضای کدری دیپارتمنت آناتومی پوهنتون طبی (پوهنمل دوکتور عبد الحفیظ "سهار"، پوهنوال دوکتور حبیب الرحمن "یوسفزی"، پوهنیار دوکتور محمد ناصر "محقق"، پوهیالی دوکتور انعام الحق "منیب"، پوهیالی دوکتور هدایت الله "دانش" و پوهیالی دوکتورس حمیرا "صادقیار") سهم فعال گرفته و از بارگاه خالق لایزال برایشان در دنیا و آخرت اجر و پاداش خواهانم.

با احترام

پوهنمل دوکتور عبدالحفیظ "سهار"  
شف دیپارتمنت آناتومی پوهنتون طبی کابل

# BASIC ANATOMY

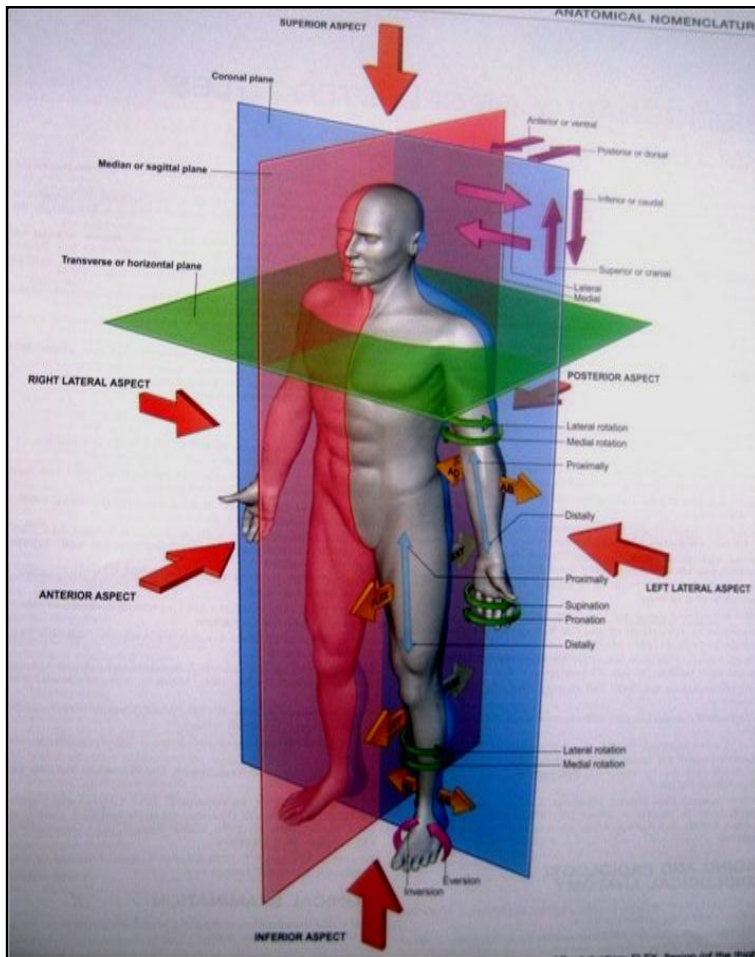
## CURATIVE MEDICINE

Telegram : >>> @khu\_medical

### اصطلاحات آناتومیکی یا Anatomical Terms

اصطلاحات مربوط به موقعیت یا position

آناتومی عبارت از مطالعه ساختمانهای بدن؛ و مجاورت آنها با همدیگر میباشد. در آناتومی این فرضیه وجود دارد که گویا شخصی که از وضعیت میسرود، در حالت ایستاده طوریکه نهاییات علوی بدن وی بدو طرفش آویخته بوده و چهره و کف دستانش بجانب پیشرو متوجه میباشد؛ قرار دارد. این وضعیت را حالت آناتومیک میگویند. با در نظر داشتن یک شخص درین وضعیت، اعضای مختلف بدن اش را با کمک تعیین پلان های ذیل توضیح میتوان کرد:



پلان median sagittal plan یک پلان عمودی بوده که از قسمت متوسط بدن میگذرد و بدن انسان را بدو قسمت مساوی راست و چپ تقسیم می نماید. پلان هایی که در یک یا هر دو طرف پلان متوسط قرار داشته و موازی به آن سیر میکنند؛ paramedian plane نامیده میشوند. هر ساختمانی که نظر به یک ساختمان دیگر به پلان متوسط نزدیکتر واقع باشد، نظر به ساختمان دومی انسی تر گفته میشود. به همین شکل هر ساختمانی که نظر به یک ساختمان دیگر از پلان متوسط دور تر واقع باشد؛ نظر به ساختمان دومی وحشی تر گفته میشود.

coronal plane پلان فرضی عمودی است که با پلان متوسط زاویه 90 درجه را بسازد. با عباره دیگر عبارت از پلانی است که از قسمت متوسط بدن گذشته و بدن را بدو نیمه برابر قدامی و خلفی تقسیم میکند. Horizontal or transverse plane عبارت از خطوط فرضی افقی میباشد که بدن انسان را به مقطع های عرضی تقسیم کرده و این خطوط با پلانهای coronal و median زاویه 90 درجه را میسازد.

اصطلاحات قدامی و خلفی به قسمتهای پیشرو و عقب بدن انسان گفته میشود. در قسمت دستها؛ بجای وجوه قدامی و خلفی اصطلاحات palmar و dorsal surfaces بکار برده میشود؛ و در قسمت پاها بجای استفاده از وجوه علوی و سفلی اصطلاحات plantar surfaces و dorsal surfaces بکار برده میشود. اصطلاحات proximal و distal جهت نشان دادن فاصله نسبی یک ساختمان از جذر نهاییات میباشد. طور مثال: بازو نسبت به ساعد proximal یا قریبه بوده و دست نسبت به ساعد distal یا بعیده میباشد.

اصطلاحات deep و superficial یعنی سطحی و عمیق که برای نشان دادن فاصله یک ساختمان از سطح بدن؛ و اصطلاحات superior و inferior یا علوی و سفلی برای نشان دادن بالا تر یا پایینتر قرار داشتن یک ساختمان در عضویت بکار میروند.

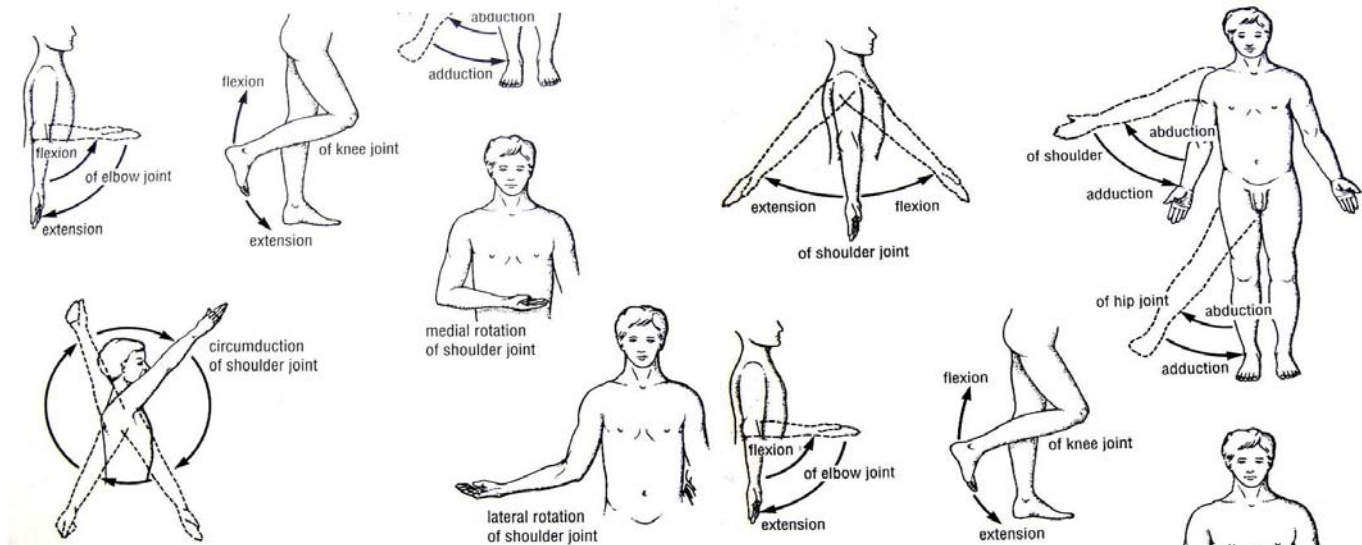
اصطلاحات internal & external یا داخلی و خارجی برای نشان دادن فاصله یک ساختمان از قسمت متوسط یا مرکز یک عضو یا جوف بکار برده میشوند. طور مثال: internal carotid artery در داخل جوف قحف قرار داشته و external carotid artery در خارج آن قرار دارد.

اصطلاح ipsilateral برای نشان دادن عین طرف یا عین نیمه بدن میباشد. مثلاً دست چپ و پای چپ باهم ipsilateral میباشد. Contralateral به معنای طرف مقابل است؛ طور مثال عضله biceps brachii طرف چپ با عضله rectus femoris طرف راست، contralateral میباشد.

Supine position عبارت از خوابیدن به پشت بوده؛ و prone position عبارت از خوابیدنی است که چهره بطرف پایین متوجه باشد.

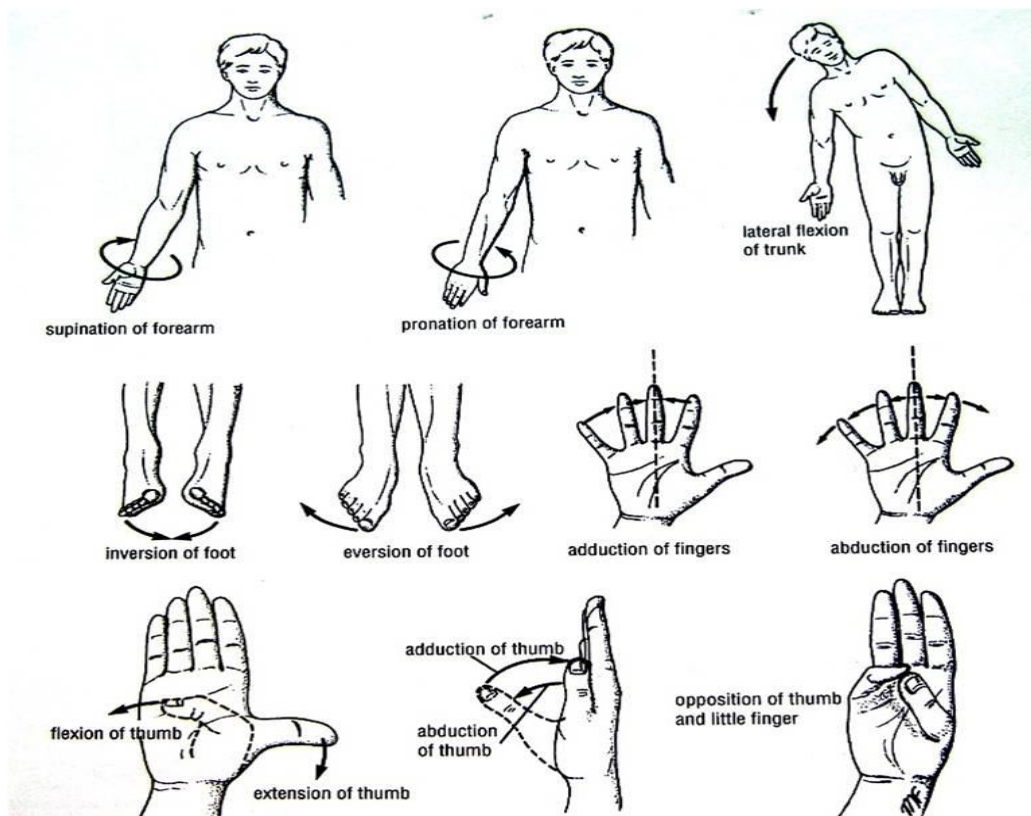
## اصطلاحات مرتبط با حرکت یا movement

محل را که در آن دو یا بیشتر از دو استخوان با هم یکجا میشوند، مفصل مینامند. بعضی از مفاصل هیچ حرکت ندارند (مفاصل بین عظام قحف)، بعضی مفاصل حرکات محدود دارند (superior tibiofibular joint) و بعضی از مفاصل آزادانه هر نوع حرکت را اجرا میتوانند (مفصل شانه).



تقبض یا flexion عبارت از حرکتی است که در پلان sagittal صورت میگیرد. مثلاً تقبض مفصل آرنج سبب نزدیک شدن وجه قدامی ساعد به وجه قدامی بازو میگردد. عموماً تقبض یک حرکت قدامی بوده ولی بعضی اوقات میتواند بطرف خلف نیز اجرا شود؛ مثلاً در مفصل زانو. بسط یا extension بمعنای لیز کردن یا راست نگهداشتن یک مفصل است، که اکثراً بطرف خلف صورت میپذیرد. Lateral flexion عبارت از حرکت دادن تنه در پلان coronal است.

تبعید یا abduction عبارت از دور کردن یک نهایت از خط متوسط بدن در پلان coronal میباشد. تقرب یا adduction عبارت از یک حرکت بجانب خط متوسط بدن در پلان coronal میباشد. در انگشتان دست و پا تبعید عبارت از دور ساختن انگشتان از همدیگر بوده و تقرب



نزدیک ساختن انگشتان به همدیگر میباشد. حرکات مربوط شصت یا انگشت بزرگ کمی مغلقتر بوده و در بخش های آینده توضیح خواهند شد.

تدور یا **rotation** اصطلاحی است که به حرکت یک قسمت از بدن در اطراف محور عمودی آن، اطلاق میگردد. تدور انسی یا **medial rotation** عبارت از حرکتی است که سبب میشود تا وجه قدامی عضو به طرف انسی قرار بگیرد؛ و تدور وحشی یا **lateral rotation** عبارت از حرکتی است که سبب میشود تا وجه قدامی عضو بجانب وحشی قرار بگیرد.

**Pronation of the forearm** عبارت از تدور انسی ساعد میباشد طوری که کف دست بطرف خلف متوجه باشد. **Supination of the forearm** عبارت از تدور وحشی ساعد از حالت **pronation** میباشد، طوری که کف دست متوجه قدام باشد.

**Circumduction** عبارت از مجموعه حرکات تقبض، بسط، تبعد، و تقرب بصورت یک سلسله میباشد.

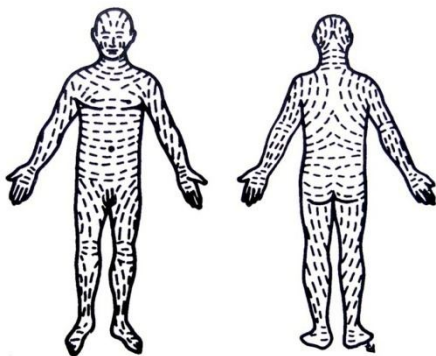
**Protraction** یعنی حرکت بجانب پیشرو؛ و **retraction** یعنی حرکت به عقب (اکثراً برای توضیح حرکات قدامی و خلفی فک در مفصل **temporomandibular** بکار میروند).

**Inversion** عبارت از حرکت پا میباشد، طوری که کف پا بطرف انسی متوجه ساخته میشود. **Eversion** حرکت متضاد پا میباشد، طوری که کف پا بجانب وحشی متوجه ساخته میشود.

### ساختمانهای اساسی یا Basic structures

#### جلد یا Skin

جلد به دو طبقه تقسیم میشود: طبقه سطحی یا **epidermis** و طبقه عمیق یا **dermis**. طبقه **dermis** توسط صفاق سطحی (که بنام نسج تحت الجلدی نیز یاد میگردد)، با صفاق عمیق یا استخوانی که در تحت آن قرار دارد، در تماس میباشد.



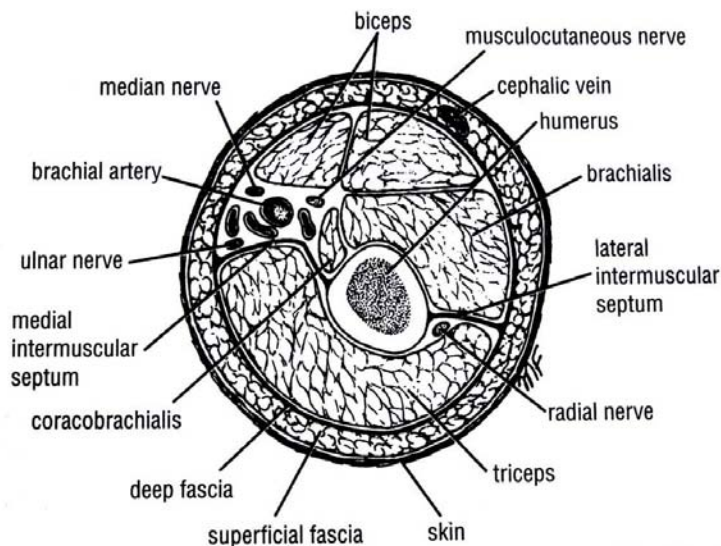
در طبقه درم بندلهای الیاف کولاجن اکثراً بشکل ردیف های باهم موازی قرار دارند. سمت این ردیف های منظم بنام **lines of cleavage (Langer's lines)** مشهور است. این خطوط در نهایت بشکل عمودی و در گردن و تنه بشکل حلقوی یا دایروی قرار دارند.

ملحقات جلد عبارت از ناخن، فولیکولهای موی، غدوات چربی و غدوات عرقیه میباشدند.

#### صفاق یا Fascia

صفاق های بدن انسان را میتوان بدو نوع صفاق سطحی و عمیق تقسیم کرد. اینها در بین جلد و عضلات و استخوانی که در تحت آن قرار دارند، موقعیت دارند.

صفاق سطحی یا **subcutaneous tissue** اکثراً حاوی مقادیر وافر شحم میباشد. این صفاق طبقه درم جلد را با صفاق عمیق وصل میکند.



صفاق عمیق عبارت از یک **membranous layer** منظم میباشد که در ضخامت عضلات و دیگر ساختمانها عبور میکند. در نهایت صفاق عمیق یک پوش مناسبی را در اطراف عضلات و غیره ساختمانها ساخته

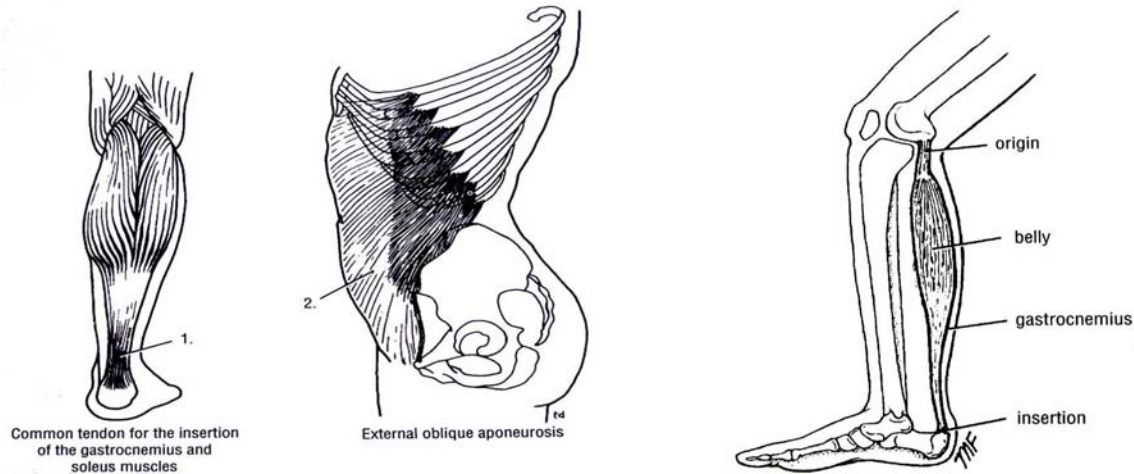
طوری که سبب ثابت نگهداشتن آنها در جایشان میشود. از صفاق عمیق یکتعداد پرده های فیروزی منشأ گرفته و در بین گروپهای عضلی داخل شده و در اکثریت جاها ساختمانهای داخلی نهایت را به **fascial compartment** ها تقسیم مینماید. درنواحی مفصلی صفاق عمیق ضخامت کسب کرده و **retinacula** را میسازد. وظیفه آنها ثابت نگهداشتن اوتار در محل شان بوده، و هم بجای یک **pulley** عمل میکنند، طوری که اوتار مربوطه بتوانند به آسانی در اطراف آنها حرکت کنند. در صدر و بطن صفاق عمیق صرفاً از یک پرده نازک **areolar tissue** متشکل است که عضلات و **aponeurosis** شانرا میپوشاند.

## عضلات یا Muscles

عضلات به سه گروه عمده تقسیم میگردند: عضلات اسکلتی، عضلات ملسا و عضله قلب.

### عضلات اسکلتی یا Skeletal Muscles

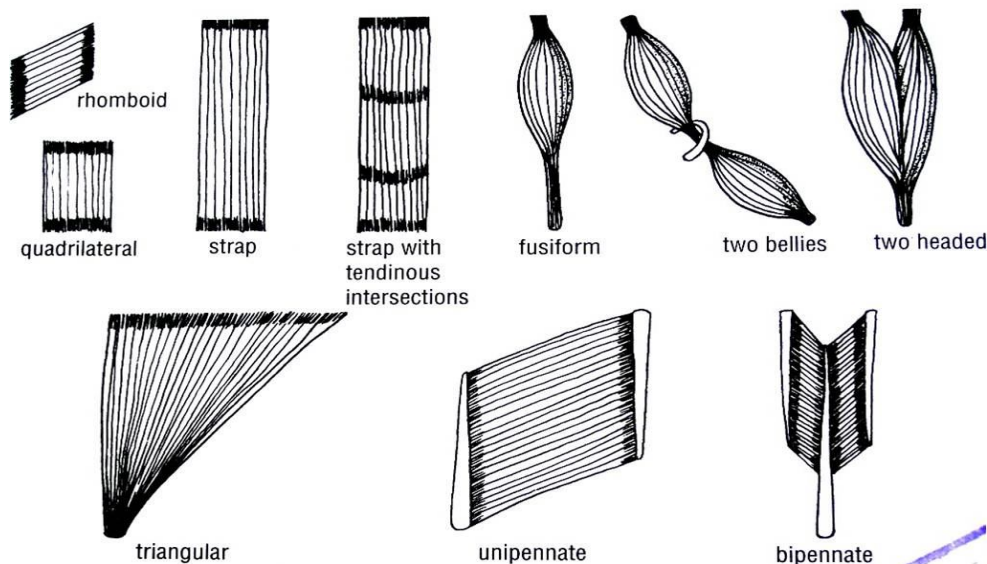
عبارت از عضلاتی استند که سبب بوجود آوردن حرکت در اسکلت بدن میشوند. به این عضلات، عضلات ارادی یا **voluntary muscles** نیز میگویند. این ها از الیاف عضلی خط دار ساخته شده اند. یک عضله اسکلتی دو یا بیشتر از دو نهایت میداشته باشد. نهایتی که به کمترین اندازه سبب حرکت در عضله شده میتواند؛ منشا یا **origin** نامیده میشود. همچنین نهایتی که به زیاد ترین اندازه سبب حرکت شده میتواند؛ ارتکاز یا **insertion** نامیده میشود.

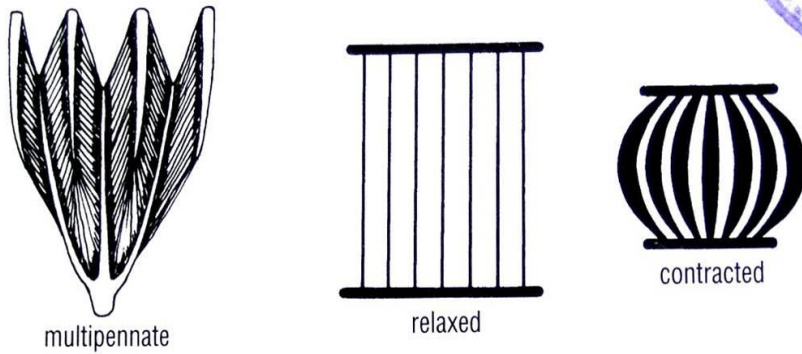


قسمت گوشتی عضله را بطن یا **belly** مینامند. نهایت یک عضله اسکلتی با استخوان، غضروف، یا لیگامنت ها بوسیله رشته های فیروزی بنام وتر **tendon** وصل میشوند. بعضی اوقات عضلات هموار بوسیله یک پرده قوی اما نازک نسج فیروزی بنام **aponeurosis** ارتکاز پیدا میکنند. **Raphe**، محل یکجا شدن نهایت وتری الیاف عضلات هموار را میگویند.

### ساختمان داخلی عضله اسکلتی

الیاف عضلی توسط نسج ظریفی بنام **areolar tissue** با هم وصل شده اند. این نسج ظریف در سطح عضله ضخامت کسب کرده و شکل یک پاکت فیروزی را بخود میگیرد که بنام **epimysium** یاد میشود. لیف های عضلی ب شکل موازی یا منحرف با در داخل عضله قرار دارند. زمانیکه یک عضله تقلص میکند، طول آن در حدود  $\frac{1}{2}$  یا  $\frac{1}{3}$  حالت استراحت کم میشود؛ درین حالت عضله از عضلات دیگری که الیاف آنها موازی با جهت کشش قرار دارند، پیروی میکند. درین حالت قدرت حرکت عضله بمراتب بیشتر از آن میشود که از عضلاتیکه الیاف شان در حالت منحرف یا **oblique** قرار دارند، پیروی کند.





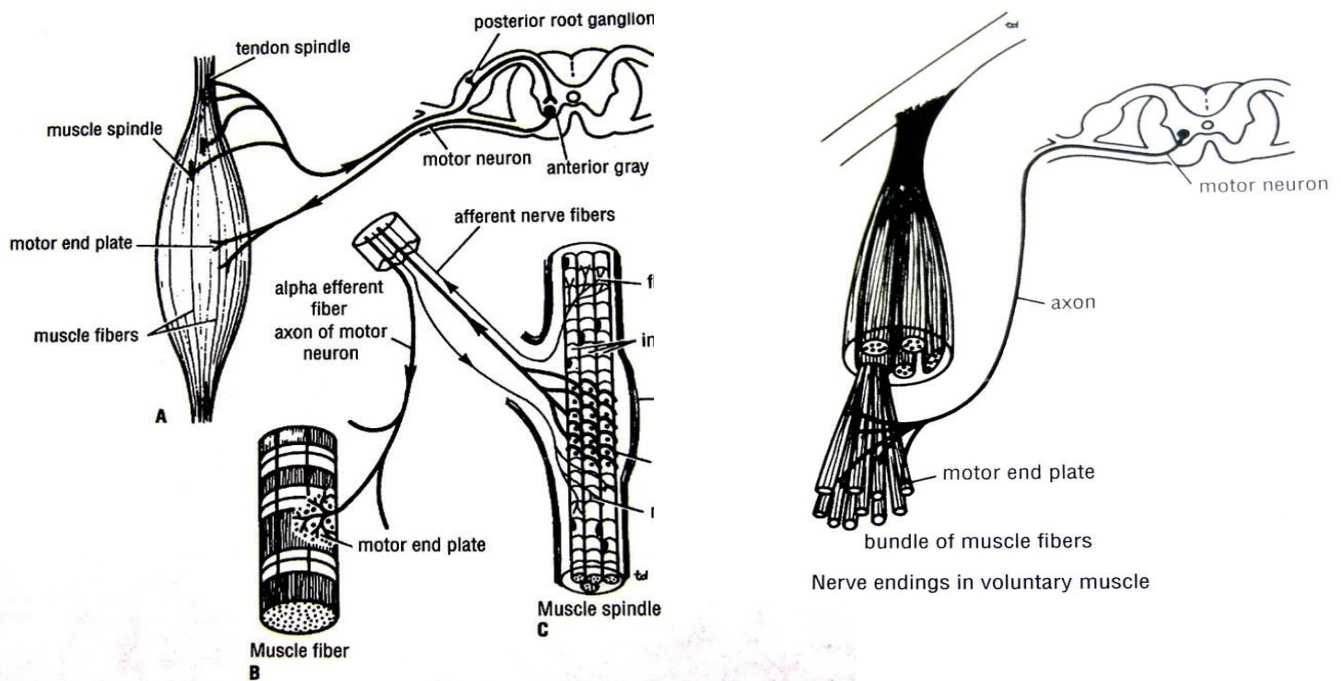
عضلاتیکه دارای الیاف موازی با همدیگر استند، بطور مثال عبارت استند از: *sternocleidomastoideus*, *rectus abdominis*, و *sartorius*.

عضلاتیکه در وقت کشش فایبرها یا الیاف شان بجهت کشش منحرف میشوند؛ بنام *pinnate muscles* یاد میشوند. عضله *unipennate* عضله یی است که وتر در امتداد یک طرف آن قرار داشته و الیاف عضلی بصورت منحرف از وتر سیر میکنند (مانند عضله *extensor digitorum longus*). عضله *bipennate* عضله یی است که وتر آن در مرکز عضله قرار دارد و الیاف عضلی از دو طرف بجانب آن

سیر میکنند (مانند عضله *rectus femoris*). عضله *multipennate* عضله یی است که (1) ممکن بشکل سلسله یی از عضلات *bipennate* که پهلوی همدیگر قرار دارند، باشد (مثلاً الیاف *acromial* عضله *deltoid*) و یا (2) ممکن خود وتر آن در مرکز عضله واقع بوده و فایبرهای عضلی از هر قسمت عضله بطرف وتر متقارب میشوند (مانند عضله *tibialis anterior*).

### تون عضلی، و طرز عملکرد عضلات اسکلتی

یک واحد حرکتی یا *motor unit* عبارت از یک نیورون حرکتی در *anterior gray horn* نخاع شوکی میباشد، به علاوه تمام لیف های عضلی که توسط آن تعصیب میشوند. در یک عضله الیوی بزرگ مانند *gluteus maximus* که کنترل حساس ضرورت ندارد، یک واحد حرکتی در حدود 200 لیف عضلی را تعصیب میکند. در مقابل در عضلات کوچک خارج المنشأ چشم که ضرورت به کنترل حساس دارد، یک لیف عصبی صرف تعداد کمی از الیاف عضلی را تعصیب میکند.



در هنگام استراحت هر عضله در حال تقلص قسمی میباشد. این حالت بنام تون عضلی یاد میشود. چون لیف های عضلی در حال استرخای کامل و یا هم تقلص کامل میباشد؛ و هیچ حالت متوسطی وجود ندارد، پس همیشه چند لیف عضلی در داخل یک عضله در حالت تقلص کامل میباشد.

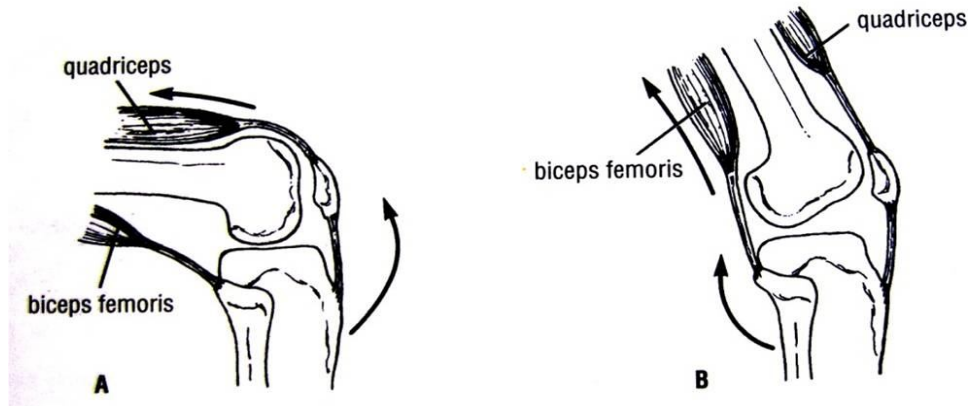
اساساً تون عضلی بالای برقراری یک *monosynaptic reflex arc* که از دو نیورون متشکل میباشد، استوار است (شکل \_\_\_). درجه کشش یک عضله توسط نهاییات حسی که بنام *tendon spindles* و *muscle spindles* یاد میشوند تعیین میشود. سیالات عصبی توسط *afferent neuron* ها به *spinal cord* وارد میشوند. در آنجا این نیورونها با نیورونهای حرکتی که در *anterior grey horn* قرار دارند ساینپس شده و سیالات عصبی توسط اکسون های این نیورونهای *efferent* یا حرکتی به لیف های عضلی رسانیده میشوند. هرگاه در جریان *pathway* های موصله یا مرسله این *reflex arc* کدام انقطاع رخ دهد؛ عضله فوراً تون خود را از دست داده و *flaccid* یا شُل میشود. یک عضله *flaccid* در وقت لمس کردن مانند یک کتله خمیری که کاملاً سفتی و ارتجاعیت خود را باخته است، احساس میشود. در چنین عضلات بزودی اتروفی رخ داده و حجم شان کاهش میباشد.

باید بدانیم که هر حرکت، در نتیجه هماهنگی در عملکرد تعداد زیادی از عضلات بوجود میاید. با وجود این، جهت دانستن طرز عملکرد یک عضله باید هر عضله را بصورت جداگانه مطالعه کنیم.



یک عضله ممکن بیکی از اشکال ذکر شده ذیل عمل نماید:

**شروع کننده حرکت یا prime mover:** یک عضله را وقتی شروع کننده حرکت مینامیم که خودش بزرگترین عضله، و یا عضو گروپ بزرگترین عضلات مسوول برای اجرای یک حرکت مشخص باشد. مثلاً عضله quadriceps femoris شروع کننده حرکت در بسط دادن مفصل زانو محسوب میشود.



**انتاگونیست:** هر عضله بی که عملکرد متضاد عملکرد عضله شروع کننده حرکت را داشته باشد، یک انتاگونیست محسوب میگردد. طور مثال biceps femoris عمل متضاد quadriceps femoris را هنگامیکه زانو در حالت بسط باشد، اجرا میکند. قبل از آنکه یک شروع کننده حرکت بتواند تقلص کند، انتاگونیست باید به عین اندازه در حال استرخا باشد؛ که این مهم توسط نهی رفلکس عصبی صورت میگردد.

**Fixator یا تثبیت کننده:** عضله بی است که بصورت ایزومتریک تقلص میکند (طوریکه از سبب تقلص تون عضلی آن زیاد شده ولی سبب بوجود آوردن کدام حرکت نمیگردد) تا منشا عضله شروع کننده حرکت را تقویت ببخشد و شروع کننده حرکت بهتر و کاملتر عمل کند. طور مثال عضلاتیکه shoulder girdle یا کمر بند شانه را به تنه وصل میکنند، بشکل عضلات تثبیت کننده تقلص میکنند تا عضله deltoid منحنیث شروع کننده حرکت بتواند بالای مفصل شانه بهتر عمل کند.

**تقویت کننده یا synergist:** مثال های زیادی در عضویت وجود دارند که دیده میشود یک عضله شروع کننده حرکت، قبل از آنکه به مفصل مورد نظر خویش که حرکت باید در آن اجرا شود برسد، از چندین مفصل دیگر در طول سیر خود عبور میکند. برای جلوگیری از بوجود آمدن حرکت های ناخواسته در مفاصل بین راه، گروپهای مشخص عضلات بنام عضلات synergist وارد عمل شده و همین مفاصل بین راه را در اثر تقلص خود تقویت میبخشند. طور مثال عضلات flexor و extensor عظام carpus تقلص میکنند تا مفصل بند دست را ثابت نگهدارند، و در نتیجه عضلات long flexor & extensor بتوانند بالای انگشتان دست بهتر عمل کنند.

باید واضح گردد که این اصطلاحات در جریان بوجود آوردن یک حرکت مشخص بیکی عضله یا گروپی از عضلات اطلاق میشود. بدین معنی که تعداد زیادی از عضلات هستند که در یک حرکت شروع کننده محسوب میشوند اما در حرکت دیگر انتاگونیست بوده و یا در جایی دیگر بحیث تثبیت کننده یا تقویت کننده عمل میکنند.

### تعصیب عضلات اسکلتی

جذع عصبی که بیکی عضله میرسد، یک عصب مختلط یا mixed nerve بوده بدین معنی که در حدود 60% الیاف آن حرکی و 40% الیاف متباقی حسی میباشد، و در بین آن یکتعداد الیاف سیمپاتیکی اوتونوم نیز موجود میباشد. عصب در قسمت تقریباً متوسط وجه عمیق عضله، در آن داخل میگردد که اکثراً نزدیک کنار عضله میباشد. محل دخول عصب بنام motor point یا نقطه حرکی یاد میگردد. این نظم در هنگام دخول کمک میکند تا عضله بتواند با کمترین مزاحمت در کار جذع عصبی، تقلص و حرکت کند.

### عضلات ملساء یا Smooth Muscles

عبارت از حجات طویل دوک مانندعضلی که بشکل بندلها یا صفحات در جوار همدیگر قرار گرفته اند، میباشدند. عضلات ملساییکه در وجه داخلی تیوبها یا قناتهای عضویت قرار دارند، در اثر تقلص خویش در بیرون راندن محتویات و تخلیه قنات کمک میکنند. در اعضای ذخیره کننده مانند مثانه و رحم، الیاف عضلات ملسا بشکل غیر منظم و با هم گره خورده میباشدند، طوریکه تقلص شان آهسته و دوامدار بوده و در خارج راندن محتوی این اعضا کمک میکنند. در جدار اوعیه خون، الیاف عضلات ملسا بشکل حلقوی بوده و در خورد و بزرگ کردن قطر اوعیه رول بازی میکنند.

### عضله قلبی یا Cardiac Muscle

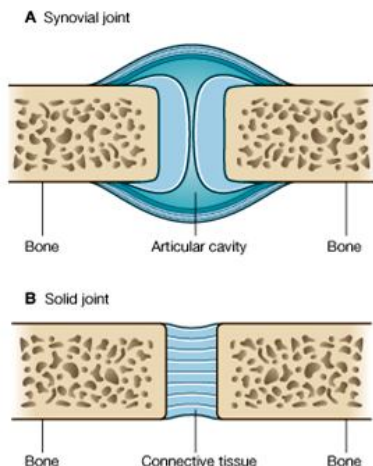
عضله قلب از الیاف عضلی مخطط ساخته شده که بنام مایوکاردیوم myocardium نیز یاد میگردد. الیاف عضلی آن زیادتر تمایل دارد تا بشکل حلقات و دور خوردگی ها قرار بگیرند. عضله قلب قابلیت تقلص ریتمیک و خود بخودی را دارد. یکتعداد از الیاف مخصوص عضله قلبی، بنام سیستم هدایتی قلب یا conduction system of the heart یاد میشوند.

عضله قلب توسط الیاف اوتونوم که در عقده های سیستم هدایتی و خود مایوکاردیوم ختم میشوند، تعصیب میگردد.

## مفاصل یا Joints

محلی که دو یا بیشتر از دو استخوان باهم ملاقی میشوند، ممکن حرکت داشته و یا نداشته باشد، بنام مفصل یاد میگردد. مفاصل نظر به انساجی که در بین استخوانها وجود میداشته باشند، طبقه بندی میشوند: مثلاً مفاصل فیروزی، غضروفی، و مفاصل ساینوویال.

### مفاصل فیروزی یا Fibrous Joints



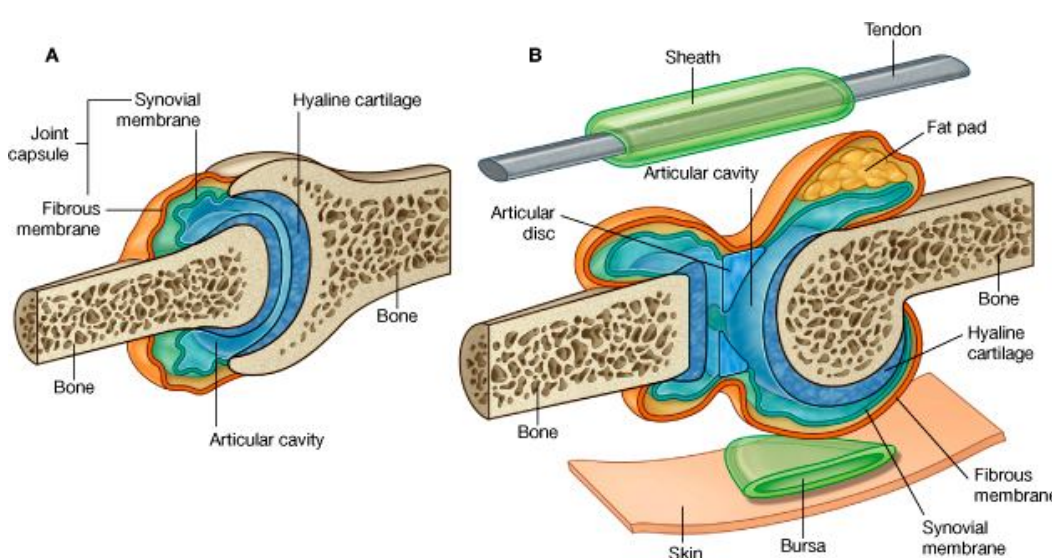
در چنین مفاصل سطوح مفصلی عظام توسط نسج فیروزی با همدیگر یکجا شده اند؛ از همینرو حرکات خیلی محدودی درین مفاصل قابل اجرا میباشدند. درجه بوجود آمدن حرکت در این مفاصل مربوط به طول الیاف کولاجنی میباشد که استخوانها را با هم وصل کرده است. مفاصل بین عظام قبه قحف، و مفصل inferior tibiofibular از جمله مثالهای اینگونه مفاصل میباشدند.

### مفاصل غضروفی یا Cartilaginous Joints

این مفاصل را میتوان بدوگروپ تقسیم کرد: مفاصل اولی primary و مفاصل ثانوی secondary. یک مفصل اولی غضروفی مفصلی است که دران عظام توسط یک صفحه یا یک رشته یی از غضروف هیالین با همدیگر وصل شده باشند. بطور مثال میتوان از محل یکجا شدن epiphysis و diaphysis استخوانهای در حال رشد؛ و همچنان از مفصل بین ضلع اول و manubrium sterni، نامبرد. در مفاصل غضروفی primary هیچگونه حرکت ممکن نمیشد.

یک مفصل غضروفی ثانوی مفصلی است که دران عظام توسط یک صفحه fibrocartilage با هم یکجا شده باشند؛ طوریکه سطوح مفصلی عظام توسط یک طبقه نازک از غضروف هیالین پوشانیده شده است. بحيث مثال میتوان از مفاصل بین جسم فقرات و symphysis pubis نام برد. درین گونه مفاصل فقط یکتعداد حرکات محدود قابل اجرا است.

### مفاصل ساینوویال یا Synovial Joints



© Elsevier. Drake et al: Gray's Anatomy for Students - www.studentconsult.com

درین نوع مفاصل سطوح مفصلی عظام توسط یک طبقه نازک غضروف هیالین پوشانیده شده و این سطوح از همدیگر توسط یک جوف بنام synovial cavity جدا میشوند. داشتن این ساختمان سبب میشود که درینگونه مفاصل حرکات زیادی بصورت آزادانه اجرا گردد. جوف مفصلی از داخل توسط غشای ساینوویال فرش گردیده است؛ که غشای مذکور از کنارهای یک سطح مفصلی یکنارهای سطح دیگر مفصلی امتداد دارد. Synovial membrane از خارج بوسیله یک غشای محکم فیروزی بنام کیپسول تقویت و محافظت میگردد. سطوح مفصلی عظام

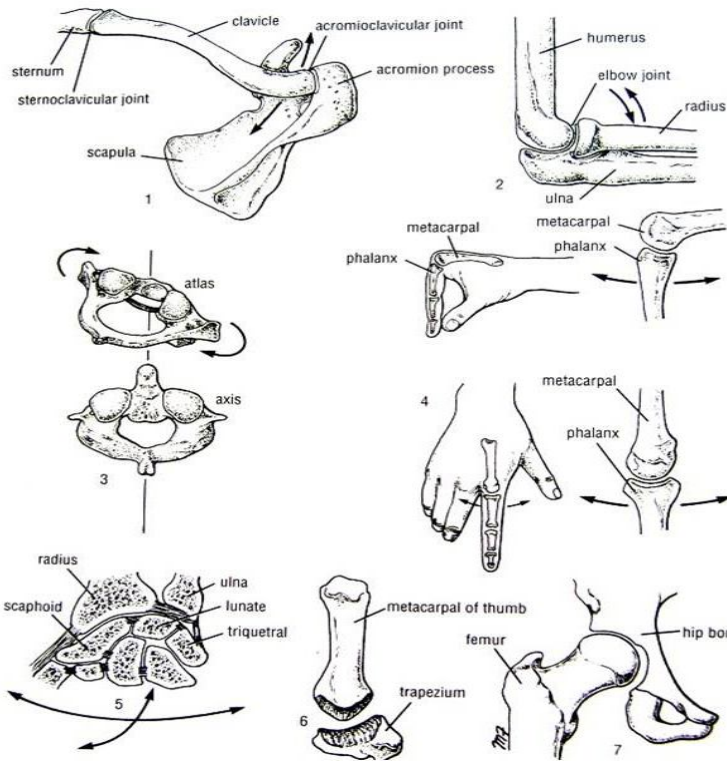
در داخل مفصل توسط یک مایع لزوجی بنام مایع مفصلی یا synovial fluid لشم ساخته میشود، که این مایع توسط غشای ساینوویال تولید میگردد. در بعضی از مفاصل ساینوویال مثلاً مفصل زانو، ساختمانهای قرص مانند و یا لوزی مانند که از fibrocartilage ساخته شده است، در بین سطوح مفصلی عظام قرار میداشته باشد. به این ساختمانها قرص بین المفصلی یا articular discs میگویند.

Fatty pads یا بالشتک های شحمی در بعضی از مفاصل ساینوویال در بین غشای ساینوویال و کیپسول فیروزی و یا عظم قرار میداشته باشد. بعنوان مثال میتوان از مفاصل زانو و hip joint نام برد.

درجه اجرا کردن حرکت در یک مفصل ساینوویال، بوسیله shape یا شکل عظامیکه در تشکیل مفصل سهم دارند، در مقابل هم قرار گرفتن دو ساختمان اناتومیکی (مثلاً ران در هنگام تقبض مفصل حرقفی- فخذی، در برابر جدار قدامی بطن قرار میگیرد)، و موجودیت لیگامنتهای فیروزی که عظام را با هم وصل میکند، تعیین میگردد. لیگامنت ها اکثراً در خارج از کیپسول قرار میداشته باشند؛ ولی در زانو یکتعداد لیگامنتهای مهم که بنام cruciate ligaments یاد میشوند، در داخل کیپسول مفصلی قرار دارند.

مفاصل ساینوویال از نظر چگونگی تنظیم سطوح مفصلی آن، و نوعیت حرکاتیکه ممکن است در آنها اجرا شود، صنف بندی میشوند.

▪ **مفاصل هموار یا plane joints:** درین نوع مفاصل سطوح مفصلی متقابله هموار یا تقریباً هموار میباشند؛ و این به عظام اجازه میدهد که به آسانی روی همدیگر بلغزند. مثالهای مفاصل هموار عبارتند از sternoclavicular joint و acromioclavicular joint.



▪ **مفاصل دستگیره مانند hinge joints:** این مفاصل شکل دستگیره دروازه را داشته و دران حرکات تقبض و بسط قابل اجرا میباشد. مثالهای آن مفصل آرنج، زانو، و مفصل بند پا میباشد.

▪ **مفاصل چرخشی یا pivot joints:** درین مفاصل یک چرخه استخوانی در مرکز، توسط یک حلقه bony-ligamentous احاطه شده است. درین نوع مفاصل یگانه حرکت ممکن، تدور یا rotation است. مثالهای آن مفصل atlantoaxial و superior radioulnar joint میباشدند.

▪ **مفاصل کاندیلر Condylloid joints:** درین نوع مفاصل دو سطح و صافی محدب با دو سطح و صافی مقعر مفصل میشوند. حرکات تقبض، بسط، تبعید، تقرب و به اندازه کم تدور درین مفاصل قابل اجرا است. مثالهای آن را مفصل metacarpophalangeal و interphalangeal joints میسازند.

▪ **مفاصل بیضوی یا ellipsoid joints:** درین مفاصل یک سطح مفصلی بیضوی محدب، با یک سطح مفصلی بیضوی مقعر مفصل میشود. درین مفاصل حرکات تقبض، بسط، تبعید و تقرب قابل اجرا بوده ولی حرکت تدور درین نوع مفاصل غیر ممکن است. مثال خوب این نوع مفاصل، مفصل بند دست میباشد.

▪ **مفاصل زین مانند یا saddle joint:** درین مفاصل سطوح مفصلی محدب و مقعر با هم ملاقی شده و منظره یک زین را بالای پشت اسب بخاطر میاورند. حرکاتیکه درین مفاصل اجرا میگرددند عبارتند از تقبض، بسط، تبعید، تقرب و تدور. بهترین مثال ایننوع مفاصل، مفصل carpometacarpal انگشت شصت میباشد.

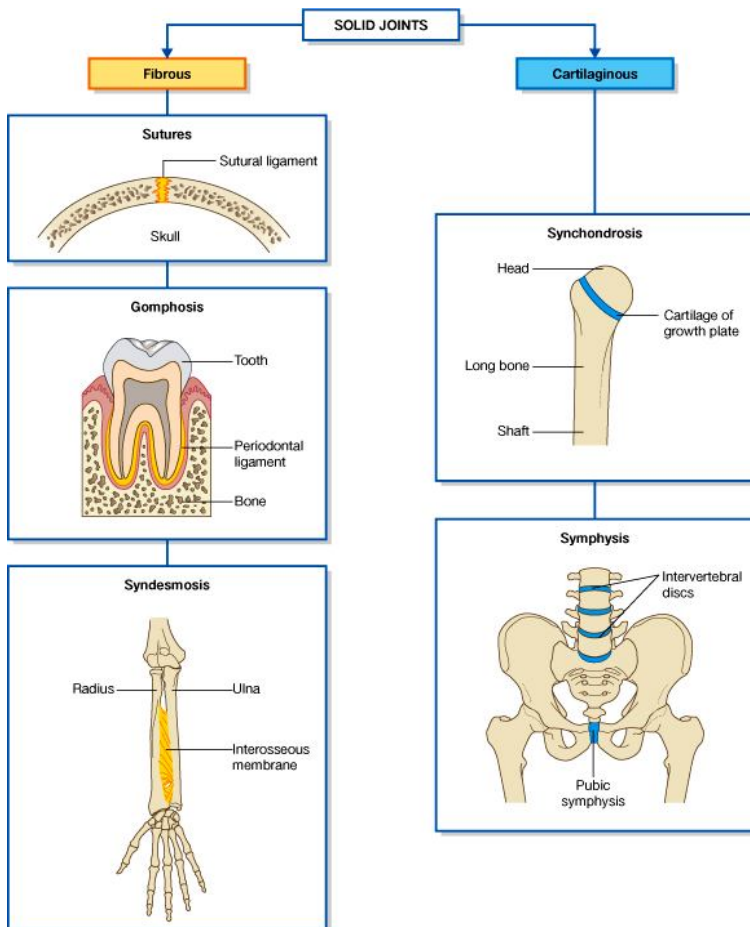
▪ **مفاصل کروی-حفری یا ball & socket joints:** درین مفاصل راس کروی شکل یک استخوان، با حفره یا فرورفتگی در راس یک استخوان دیگر مفصل میشود. این مفاصل آزادی زیادی را در اجرای حرکات تجربه میکنند؛ یعنی حرکات تقبض، بسط، تبعید، تقرب، تدور انسی، تدور وحشی، و حرکت دایروی در اطراف مفصل یا circumduction درین مفاصل اجرا شده میتوانند. مفاصل شانه و حرقی-فخذی مثالهای خوب این نوع مفاصل استند.

### ثبات در مفاصل

ثبات یک مفصل بالای سه فکتور مهم استوار میباشد: (1) شکل، اندازه، و چگونگی قرار گرفتن سطوح مفصلی در برابر یکدیگر؛ (2) لیگامنتها؛ (3) تون عضلاتیکه در اطراف مفصل قرار دارند.

### سطوح مفصلی

ساختمان کروی-حفری سطوح مفصلی در مفصل حرقی-



فخدی، و تنظیم mortise آنها در مفصل بند پا، مثالهای خوبی برای نشان دادن اینکه چطور شکل سطوح مفصلی در ثبات مفاصل رول بازی کرده میتواند، میباشد. در عین حال مفاصل دیگری نیز وجود دارند که در ثبات شان شکل سطوح مفصلی هیچ رول نداشته و یا اینکه رول ناچیز دارند؛ مثلاً مفاصل acromioclavicular، calcaneocuboid، و مفصل زانو.

### لیگامنت ها

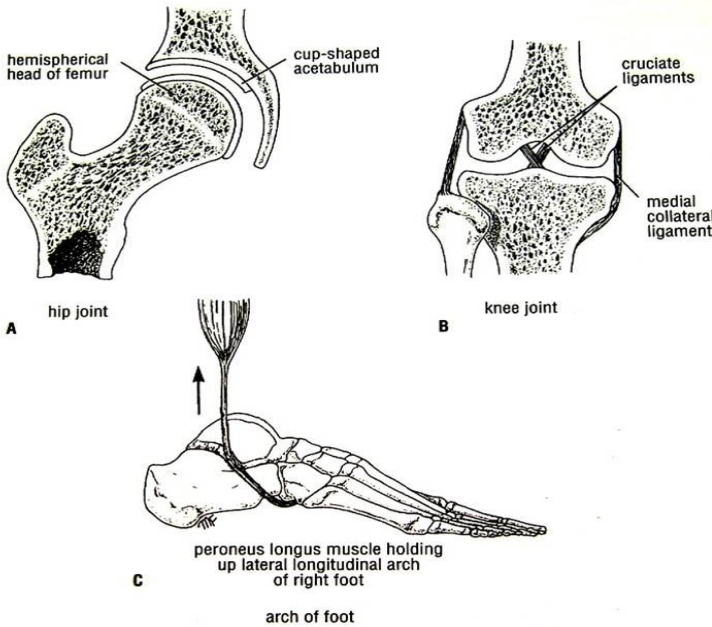
**لیگامنتهای فیروزی** از حرکات بیش از حد در مفاصل جلوگیری میکنند، اما اگر کشش برای یک مدت زمان طولانی ادامه پیدا کند، این لیگامنتها کش شده و ارتجاعیت نشان میدهند. طور مثال لیگامنتهای مفاصل بین عظامیکه قوس های قدم arches of the foot را میسازند، به خودی خود نمیتوانند وزن بدن را تحمل کنند. هرگاه عضلاتیکه در ناحیه قرار داشته و بصورت عادی این قوسها را تقویت میکنند، در اثر خستگی متضرر شوند، لیگامنتهای ناحیه کش شده و در نتیجه قوسهای قدم از بین میروند، و پای هموار یا flat foot بوجود میاید.

**لیگامنتهای ایلاستیکی** لیگامنتهایی اند که بعد از کش شدن دوباره به حالت اول آمده و به طول اصلی خود برمیگردند. طور مثال لیگامنتهای ایلاستیک عظامیکه در گوش متوسط قرار دارند، رول مهمی را در تقویت مفاصل بین این عظام بازی کرده و در برگشت دوباره عظام به موقعیت اصلی شان بعد از اجرای حرکت کمک میکنند.

### تون عضلی

در اکثریت مفاصل تون عضلی یک فکتور مهم در تحکیم ثبات بشمار میرود. مثلاً تون عضلی عضلات کوتاه اطراف مفصل شانه که در تقویت مفصل شانه رول دارند. همچنان مفاصل موجود بین استخوانهای کوچک پا که سبب بوجود آوردن قوسهای کف پا میشوند، تا سرحد زیادی بوسیله تون عضلی عضلات ساق که وتر شان بالای این استخوانها ارتکاز میکند، تقویت میگردند.

### لیگامنتها یا Ligaments

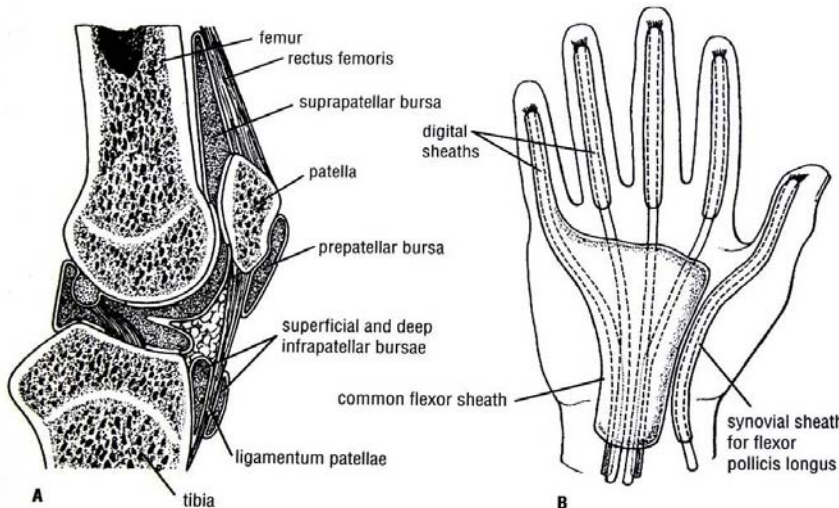


لیگامنت عبارت از یک رباط یا رشته یی از نسج منضم میباشد که دو ساختمان را بهم ربط میدهد. اکثراً لیگامنتها در جوار مفاصل دریافت شده میتوانند. لیگامنتها بدون نوع استند: قسمت اعظم آنها از بندلهای متراکم الیاف کولاجن ساخته شده اند و تحت شرایط نورمال قابلیت کشش و ارتجاعیت را ندارند (لیگامنت iliofemoral مفصل حرقی- فخدی، و لیگامنت های collateral در مفصل آرنج).

گروه دوم حاوی تعداد وافر الیاف ایلاستیک در ترکیب خود بوده و از همینرو قابلیت کش شدن و دوباره برگشتن بحالت و طول اصلی خود را دارا میباشد ( ligamentum flavum در ستون فقرات، و لیگامنت calcaneonavicular در پا).

### کیسه ها یا bursae

Bursa، عبارت از یک کیسه بسته فیروزی میباشد که از داخل توسط یک غشای ظریف و لشم فرش گردیده است. جدار های کیسه از هم توسط یک مایع لزوجی جدا میشوند. در هر جاییکه وتر عضلات در تماس با استخوان، لیگامنت، و یا دیگر انساج قرار داشته باشد، در آنجا یک کیسه قرار داشته و از بوجود آمدن اصطکاک در میان این ساختمانها جلوگیری میکند. کیسه ها اکثراً در جوار مفاصلی موجود میباشد که در آنجا جلد در تماس ساختمانهای استخوانی تحتانی قرار میگیرد؛ مانند کیسه مفصلی زانو یا patellar bursa. در بعضی جاها جوف یک کیسه با جوف مفصل ساینویال در ارتباط میباشد. مثلاً suprapatellar bursa با جوف بین المفصلی مفصل زانو در ارتباط میباشد؛ و subscapular bursa با جوف بین المفصلی مفصل شانه در ارتباط میباشد.



### Synovial Sheaths یا ورقه های ساینویال

ورقه ساینویال عبارت از کیسه تیوب مانند است که اطراف یک وتر را پوش میکند. وتر از یک طرف توسط این ورقه غلاف میشود، بدین لحاظ وتر در

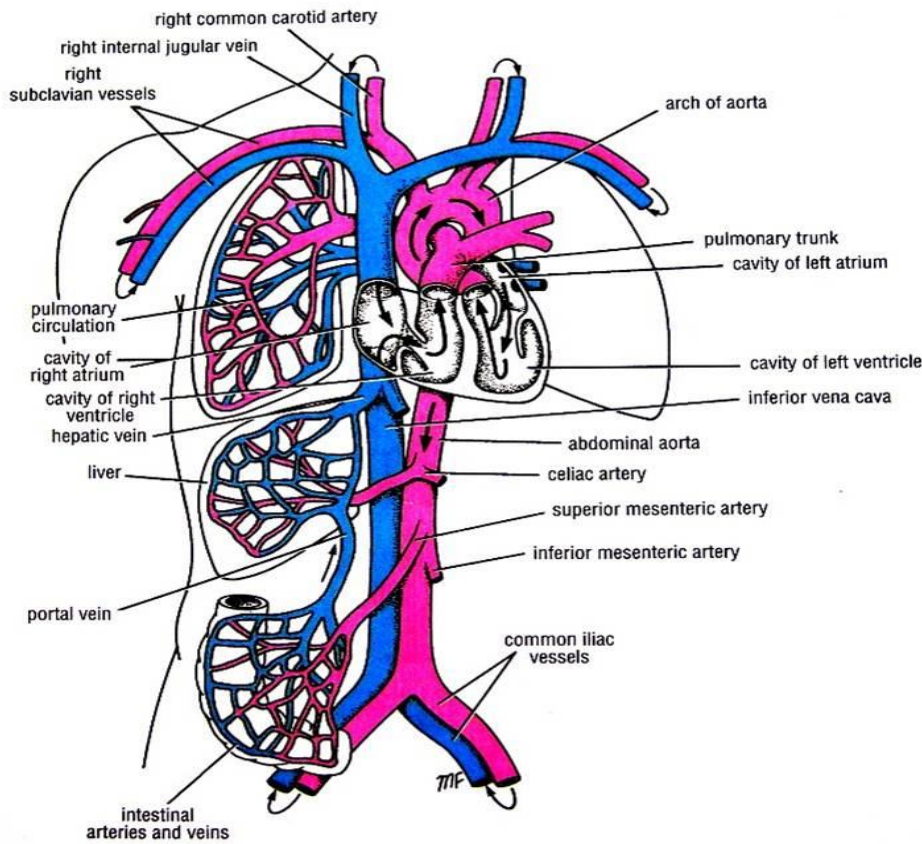
داخل کیسه در حالت تعلیق قرار داشته و توسط یک پرده بنام mesotendon بدن وصل میباشد. Mesotendon رسیدن او عیه خون را در تمام طول وتر تسهیل میبخشد. در بعضی حالات مشخص که وسعت حرکت خیلی زیاد باشد، mesotendon از بین رفته و فقط بشکل رشته های نازک باقی میماند، که بنام vincula یاد میشود (وتر عضلات قابضه طولانی انگشتان دست و پا).

ورقه های سابنویال در جاهایی موجود میباشند، که وتر از تحت لیگامنت، retinacula، ویا از بین تونل های عظمی- فبروزی عبور میکند. وظیفه این ورقه ها به حد اقل رسانیدن اصطکاک بین وتر و اعضای مجاور آن است.

### او عیه خون یا Blood Vessels

او عیه خون به سه نوع میباشند: شریان، ورید، و موی رگها.

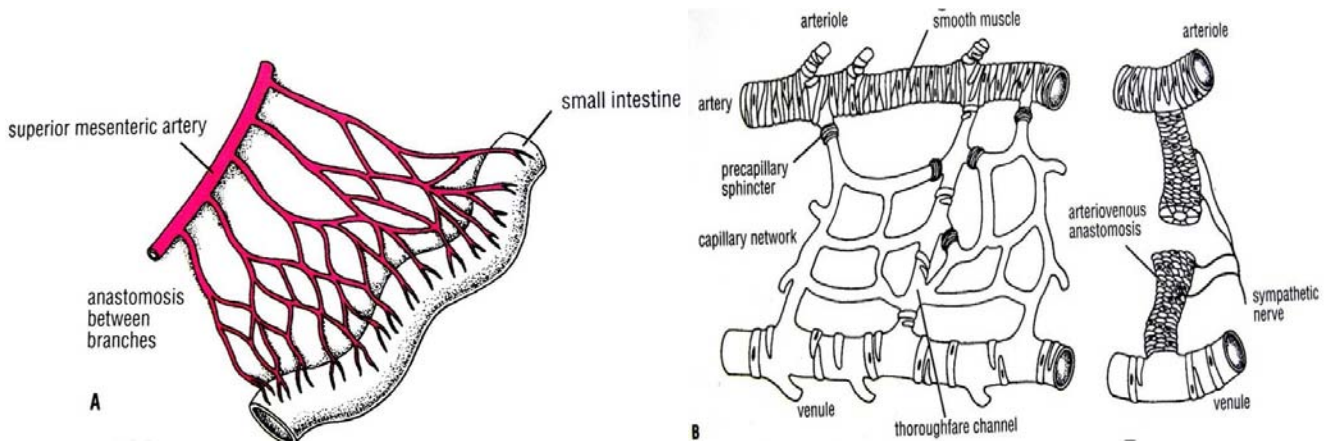
شرایین خون را از قلب خارج ساخته و توسط تقسیم شدن به شعبات به انساج مختلف بدن میرسانند. کوچکترین شریانها که قطر آنها کمتر از 0.1 ملی متر باشد، بنام شریانچه یا arteriole یاد میشوند. محلی که شعبات کوچک شرایین باهمدیگر یکجا میشوند، بنام anastomosis یا تقم یاد میگردد. در شریانها دسام یا valve موجود نمیباشد.



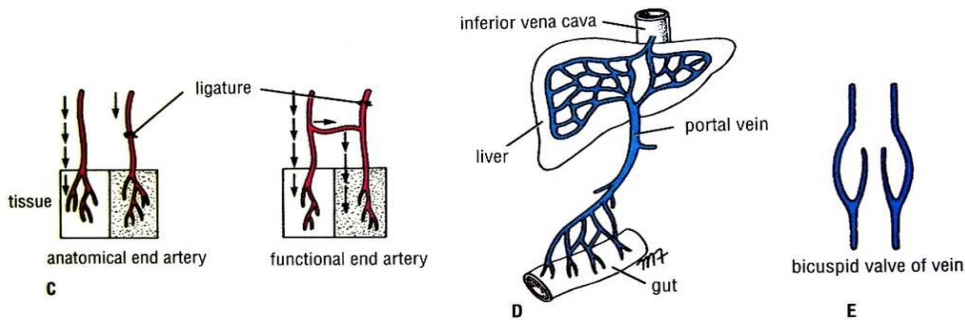
شرایین نهایی اناتومیکی anatomical end arteries، عبارت از او عیه یی استند که شعبات نهایی شان با شعبات کدام شریان دیگر در ساحه تقم نکنند. شرایین نهایی وظیفوی functional end arteries عبارت از او عیه یی استند که شعبات نهایی شان با شعبات دیگر او عیه موجود در ساحه تقم میکنند؛ اما قطر این تقمات شریانی کوچک بوده و در صورتیکه یکی از شرایین ساحه بند شود، برای زنده نگهداشتن نسج کافی نیست.

ورید ها او عیه یی استند که خون را از انساج دوباره به قلب انتقال میدهند؛ و اکثریت شان دسام دارند. کوچکترین ورید ها را venule مینامند. ورید های کوچکتر یا ریزابه ها باهم یکجا شده و یک ورید بزرگتر را میسازند؛ که این

ورید های بزرگتر در اکثر حالات با هم پیوسته و شبکه های وریدی یا venous plexus را میسازند. شریانهای با قطر متوسط، اکثراً توسط دو ورید همراهی میشوند که هر کدام در یک طرف شریان قرار میگیرند. این چنین وریدها بنام venae comitantes یاد میشوند.



آورده بیکه طرق معدی-معایی را تخلیه میکنند مستقیماً به قلب نرفته بلکه باهم یکجا میشوند و ورید باب یا portal vein را میسازند. ورید باب بالنبویه داخل جگر شده و به وریدهای کوچک تقسیم میشود که بالاخره با او عیه کوچکی بنام sinusoids که شبیه موی رگها استند میپیوندند. سیستم بابی یا portal system به سیستمی از او عیه گفته میشود که در بین دو بستر شعریوی یا capillary beds واقع شده باشد.

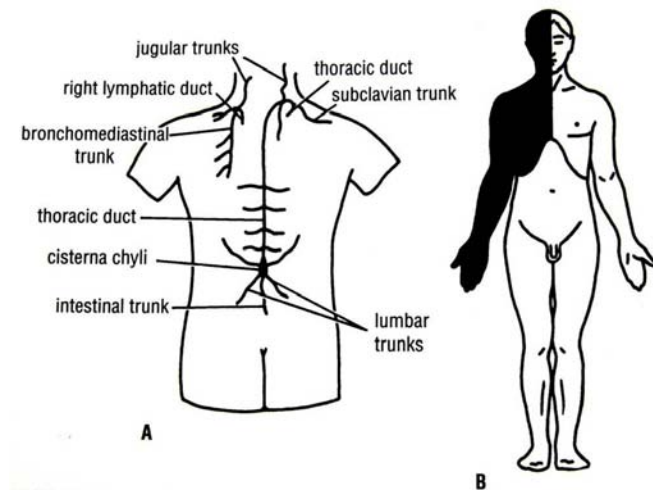


او عیه شعریه یا موی رگها عبارت از رگهای مایکروسکوپیکی اند که بشکل یک شبکه ارتریولها را با وینولها مرتبط مینمایند.

ساینوزوئیدها مانند موی رگها جدار نازک داشته اما دارای قطر بزرگتر میباشدند. این نوع رگها در مغز استخوان، طحال، جگر، و بعضی از غدوات اندوکراینی وجود دارند. در بعضی قسمتهای بدن، مشخصاً در نوک انگشتان دست و پا، یک ارتباط مستقیم بین شرایین و آورده بدون مداخله او عیه شعریه موجود است. محل چنین ارتباطات بنام arterio-venous anastomosis یا تقمات شریانی- وریدی یاد میگردد.

### سیستم لمفاوی یا Lymphatic System

سیستم لمفاوی متشکل است از انساج لمفاوی، و او عیه لمفاوی.

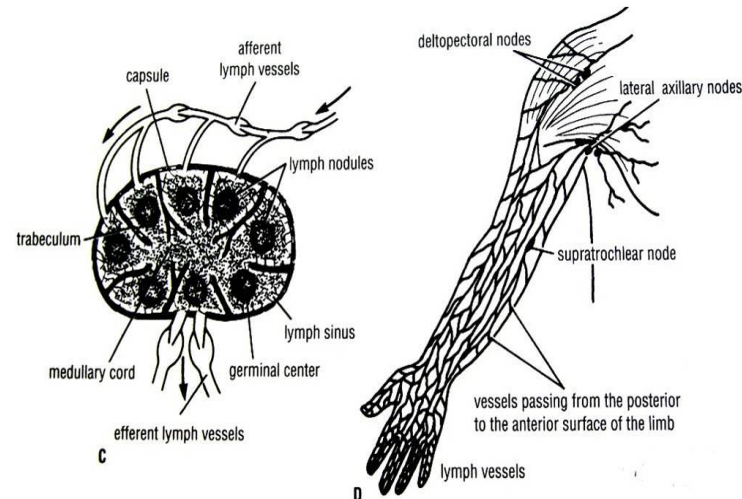


نسج لمفاوی عبارت از نسج منظمی است که حاوی مقدار زیادی لمفوسایتها باشد. نسج لمفاوی در اعضا و ساختمانهای ذیل موجود میباشد: تائیس، عقدات لمفاوی، طحال، و نودولهای لمفاوی. نسج لمفاوی در دفاع عضویت علیه باکتریها و وایرسها رول عمده را بازی میکند.

او عیه لمفاوی رگهایی اند در تخلیه مایع نسجی از فواصل بین حجرات عضویت، با سیستم قلبی-وعایی همکاری میکنند. این رگها در نهایت مایع نسجی را به دوران خون داخل میسازند. سیستم لمفاوی یک سیستم تخلیوی ضروری برای عضویت بوده و دران دوران یا circulation وجود ندارد.

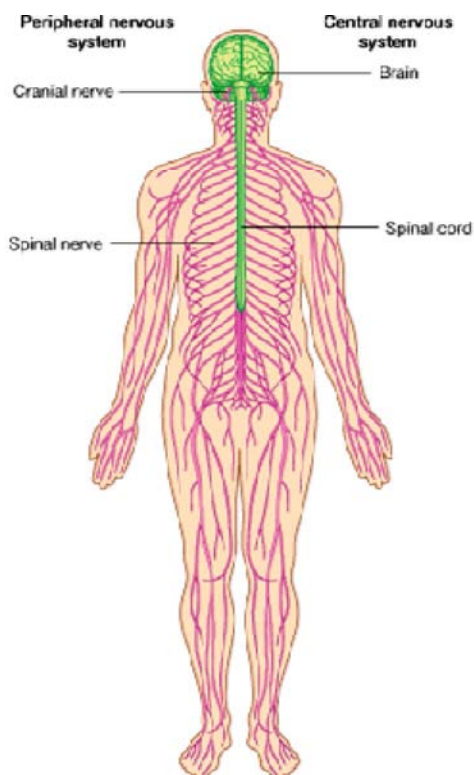
او عیه لمفاوی در تمام اعضا و انساج بدن قابل دریافت میباشد، بجز از: سیستم عصبی مرکزی، کره چشم، گوش داخلی، طبقه اپیدرم جلد، غضروف و استخوان، که در آنها تخلیه لمفاوی صورت نمیگیرد.

مایع نسجی اعضا زمانیکه وارد سیستم لمفاوی گردید، لمف lymph نامیده میشود. Lymph capillaries عبارت از شبکه وعایی ظریفی میباشد که مایع لمفاوی را از انساج جمع آوری میکند. این موی رگها بالنبویه در رگهای کوچک لمفاوی تخلیه شده و رگهای کوچک چندین عدد با هم یکجا میشوند و رگهای بزرگ را میسازند. او عیه لمفاوی در طول سیر خود تعداد زیادی دسامات دارند که موجودیت همین دسامات به رگ لمفاوی منظره دانه دار یا beaded appearance میبخشد.



قبل از آنکه لمف داخل جریان خون شود، از یک یا بیشتر از یک عقده لمفاوی میگذرد. او عیه بی که لمف را از انساج آورده و در یک عقده لمفاوی رهنمایی میکنند، بنام او عیه afferent یاد میگردند. برعکس او عیه بی که لمف را از عقده لمفاوی بدور میبرد، بنام او عیه efferent یاد میشود. لمف بالاخره در جذر عنق توسط دو او عیه لمفاوی بزرگ که بنام قنات صدری thoracic duct و قنات لمفاتیک طرف راست right lymphatic duct یاد میشوند، به دوران خون وارد میگردد.

## سیستم عصبی یا Nervous System



سیستم عصبی بدو بخش عمده تقسیم میشود که عبارتند از (1) central nervous system یا سیستم عصب مرکزی، که متشکل از دماغ و نخاع شوکی میباشد؛ و (2) peripheral nervous system یا سیستم عصب محیطی، که متشکل از 12 جوره اعصاب قحفی و 31 جوره اعصاب شوکی و ganglia شان میباشد.

بصورت وظیفوی میتوان سیستم اعصاب را بدو شاخه (1) اعصاب جسمی یا somatic nervous system که فعالیت‌های ارادی را کنترل میکند؛ و (2) اعصاب اوتونوم یا خودکار somatic nervous system که فعالیت‌های غیر ارادی را کنترل میکند.

سیستم عصبی همراه با سیستم اندوکرائینی، تمام فعالیت‌های اعضای مختلف بدن را کنترل میکنند.

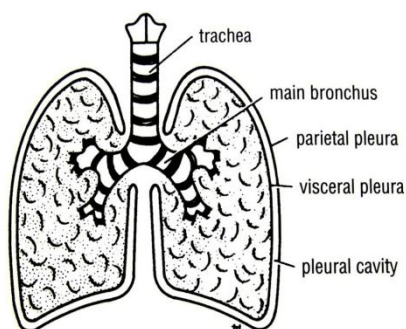
## غشاهای مخاطی یا Mucous Membranes

غشای مخاطی سطح داخلی تمام اعضا و مجراهای عضویت را که با سطح بدن در تماس باشند، فرش میکند. غشای مخاطی از یک طبقه اپیتیل که توسط یک طبقه نسج منضم بنام lamina propria تقویت میشود، ساخته شده است. بعضی اوقات یک عضله ملسا بنام muscularis mucosa نیز در ضخامت نسج منضم موجود میباشد. یک غشای مخاطی ممکن است که مخاط را افراز بکند، یا نکند.

## غشاهای سیروزی یا Serosus Membranes

غشاهای سیروزی اجوف صدر و بطن را فرش کرده و بالای سطح احشای متحرک صدري و بطنی انعکاس میکند. این نوع غشاها از یک طبقه میزوتیلیوم که توسط یک طبقه نازک نسج منضمی تقویت گردیده است، ساخته میشود. غشای سیروزی که جدارهای یک جوف را فرش میکنند بنام طبقه جداری یا parietal layer؛ و غشایی که سطح احشا را فرش میکنند بنام طبقه حشوی یا visceral layer یاد میگردد. یک فاصله باریک درز مانند که این دو طبقه را از هم جدا میکند، حاوی یک مقدار کمی مایع سیروزی بنام serous exodate میباشد. همین فاصله های کوچک است که بنام اجوف پلورا، پریکارد، یا پریتون یاد میشود. اکزودات سیروزی سبب لشم کردن سطوح این غشاها گردیده و لغزش هردو طبقه را بالای همدیگر آسان میسازد.

طبقه جداری یک غشای سیروزی توسط اعصاب شوکی تعصیب میگردد و از همینرو در برابر درد و تماس حساس میباشد. طبقه حشوی برعکس توسط اعصاب اوتونوم تعصیب شده و در برابر تماس و حرارت غیر حساس بوده ولی در مقابل کشش، فوق العاده حساس میباشد.



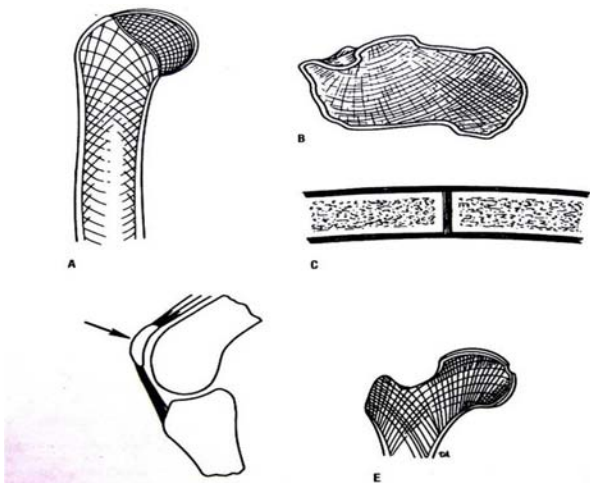
## استخوانها یا Bones

استخوان ساختمان اناتومیکی است که از حجرات، فایبرها، و matrix تشکیل گردیده است. استخوان یک وظیفه محافظوی دارد؛ مثلاً عظام قحف و ستون فقرات که به بالترتیب دماغ و نخاع شوکی را پوش نموده و از صدمات مختلف محافظت میکنند. همچنان استخوانها بحیث بلند کننده یا lever عمل میکنند؛ طوری که در اطراف علوی و سفلی بدن مشهود است. استخوانها در داخل خود نسج ظریف خون سازنده را که بنام مغز استخوان یا bone marrow یاد میشود، جا داده و از معروض بودن آن بصدمات خارجی جلوگیری میکنند.

استخوانها بدو شکل دیده میشوند: استخوانهای متراکم یا compact bones و استخوانهای اسفنجی یا cancellous bones. عظام متراکم بشکل کتلالت سخت، و عظام اسفنجی بشکل شبکه یی از trabecula ها معلوم میشوند. طرز قرار گرفتن trabecula ها بشکلی است که استخوان را در برابر فشارهای خارجی مقاومت میبخشد.

## تصنیف استخوانها یا Classification of Bones

استخوانها را میتوان نظر به موقعیتی که دارند، ویا هم از نظر شکل عمومی شان صنف بندی کرد. گروپ بندی استخوانها نظر به موقعیت شان درچوکات نشان داده شده است.



استخوانها از نظر شکل عمومی شان، طور ذیل تصنیف میگردند: (1) استخوانهای طویل، (2) استخوانهای کوتاه یا عظام قصیره، (3) استخوانهای هموار، (4) استخوانهای غیر منظم، و (5) استخوانهای sesamoid.

### عظام طویله یا Long Bones

این استخوانها در نهایت دیده میشوند؛ مانند عضد، فخذ، استخوانهای کف دست metacarpals و بندهای انگشتان یا phalanges. طول این استخوانها همیشه بیشتر از وسعت شان میباشد. این عظام یک جسم تیوب مانند، دیافیزس، و اکثراً ایپی فیزس در هر دو نهایت خویش میداشته باشند. در جریان رشد، دیافیزس از ایپی فیزس توسط یک epiphyseal cartilage جدا میگردد. قسمتی از دیافیزس که در تماس با این غضروف ایپی فیزیل قرار دارد، بنام متافیزس metaphysis یاد میشود.

جسم عظام طویله میان خالی میباشد، که این جوف استخوانی توسط bone marrow پر میشود. قسمت خارجی جسم از استخوان متراکم ساخته شده که توسط یک طبقه نسج منظمی بنام periosteum پوش میگردد.

نهایت عظام طویله از استخوان اسفنجی که توسط یک طبقه نازک استخوان متراکم پوش گردیده، ساخته شده است. سطوح مفصلی که در نهایت استخوانهای طویله قرار دارند، توسط غضروف هیالین پوشانیده شده است.

### عظام قصیره یا Short Bones

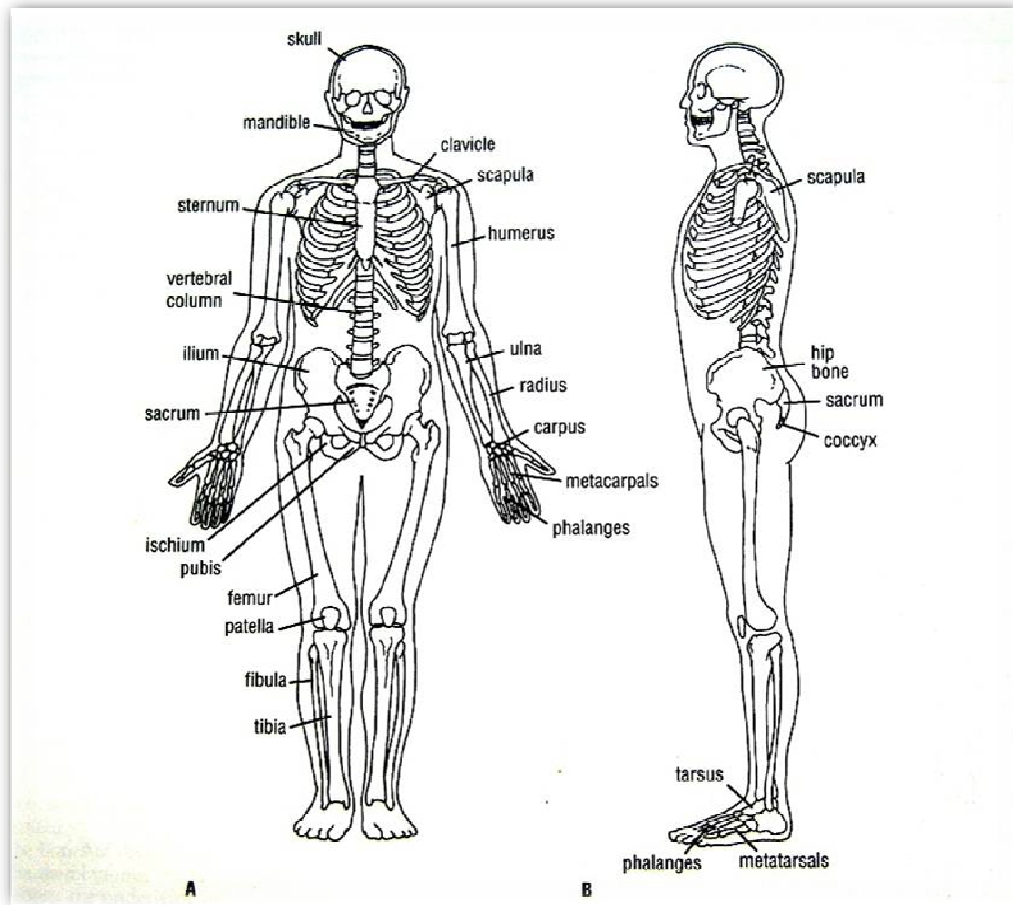
عظام قصیره در دستها و پاها موجود استند (مانند scaphoid, lunate, talus, calcaneus). اینها از استخوان اسفنجی که توسط استخوان متراکم احاطه گردیده، ساخته شده اند. این عظام توسط پریوست پوش گردیده و سطوح مفصلی شان نیز بوسیله غضروف هیالین پوش شده است.

**Table 1-1 Regional Classification of Bones**

Region of Skeleton	Number of Bones
Axial skeleton	
Skull	
Cranium	8
Face	14
Auditory ossicles	6
Hyoid	1
Vertebrae	26
Sternum	1
Ribs	24
Appendicular skeleton	
Shoulder girdles	
Clavicle	2
Scapula	2
Upper extremities	
Humerus	2
Radius	2
Ulna	2
Carpal bones	16
Metacarpals	10
Phalanges	28
Pelvic girdle	
Hip bone	2
Lower extremities	
Femur	2
Patella	2
Fibula	2
Tibia	2
Tarsal bones	14
Metatarsals	10
Phalanges	28
Total =	206



## استخوانهای هموار یا Flat Bones



استخوانهای هموار در قبه قحف دیده میشوند، مثلاً parietal و frontal و غیره. این استخوانها از طبقات نازک داخلی و خارجی استخوان مترامی ساخته شده اند، که در بین آنها یک طبقه استخوان اسفنجی بنام diploe قرار دارد. استخوان scapula با وجودیکه شکل غیرمنظم دارد، در همین گروه شامل میباشد.

## استخوانهای غیر منظم یا Irregular Bones

استخوانهای غیر منظم به استخوانهایی گفته میشود که در هیچکدام از گروههایی که قبلاً معرفی گردید، شامل نباشند. مانند استخوانهای قحف، فقرات، و استخوانهای حوصله. این عظام از پوش نازک استخوانی مترام ساخته شده که طبقه داخلی آنرا استخوان اسفنجی پر کرده است.

## استخوانهای Sesamoid

اینها نودول های کوچک استخوانی استند که در بعضی اوتار، زمانیکه این وتر در تماس با یک سطح استخوانی قرار داشته باشد، موجود میباشدند. قسمت اعظم یک استخوان sesamoid در ضخامت وتر قرار داشته و سطح آزاد آن بوسیله غضروف پوش گردیده است. بزرگترین استخوان sesamoid بدن انسان عبارت از استخوان رصفه یا patella میباشد که در ضخامت وتر عضله quadriceps femoris قرار دارد. مثالهای دیگر این نوع عظام را میتوان در اوتار عضلات flexor pollicis brevis و flexor hallucis brevis پیدا کرد.

وظیفه این استخوانها کم کردن قوه اصطکاک بالای وتر میباشد؛ بر علاوه استخوانهای sesamoid جهت کش شدن وتر را نیز تعیین و اصلاح میکنند.

## غضاريف يا Cartilages

غضروف نوعی از نسج منضم است که در آن حجات و الیاف توسط یک matrix جیلی مانند احاطه شده اند؛ که همین matrix در استواری و مقاومت غضروف رول تعیین کننده را بازی میکند. به استثنای غضاریفی که در مفاصل بصورت معروض به سطح قرار میداشته باشند، متباقی تمام غضاریف توسط یک غشای فیروزی بنام پری کاندریوم پوشانیده شده اند. غضاریف در مجموع به سه نوع عمده تقسیم میشوند:

**غضروف هیالین یا Hyaline cartilage:** این غضروف رول عمده در تشو و نمای عظام طویل در تمام دوران طفولیت میداشته باشد. (epiphyseal plate از غضروف هیالین ساخته شده است). اینگونه غضاریف مقاومت زیادی در برابر پاره شدن داشته و تقریباً سطوح مفصلی تمام مفاصل ساینوویال را میپوشاند. هرگاه غضروف هیالین پاره شود، قابلیت ترمیم دوباره را نداشته و کمبود آن توسط نسج فیروز در ناحیه پر ساخته میشود.

**غضروف فیروزی یا Fibrocartilage:** این نوع غضاریف در قرص های بین المفصلی (مثلاً در مفاصل temporomandibular, sternoclavicular و مفصل زانو) و بالای سطوح مفصلی عظام clavicular و mandibular قابل دریافت میباشدند. در صورت تخریب قسمیکه در نسج فیروزی دیگر نواحی بدن دیده میشود، به آهستگی قابل ترمیم است. قرص های بین المفصلی دارای اروای فقیر بوده و از همینرو اگر تخریب شوند، دوباره خود را ترمیم کرده نمیتوانند.

**غضروف ایلاستیک یا Elastic cartilage:** طوریکه از نام آن پیداست، این نوع غضاریف قابلیت ارتجاعیت زیاد داشته و در صیوان گوش، مجرای سمع خارجی، نفیر استاخی، و epiglottis موجود میباشدند. در صورت تخریب، دوباره توسط نسج فیروز ترمیم میگرددند.

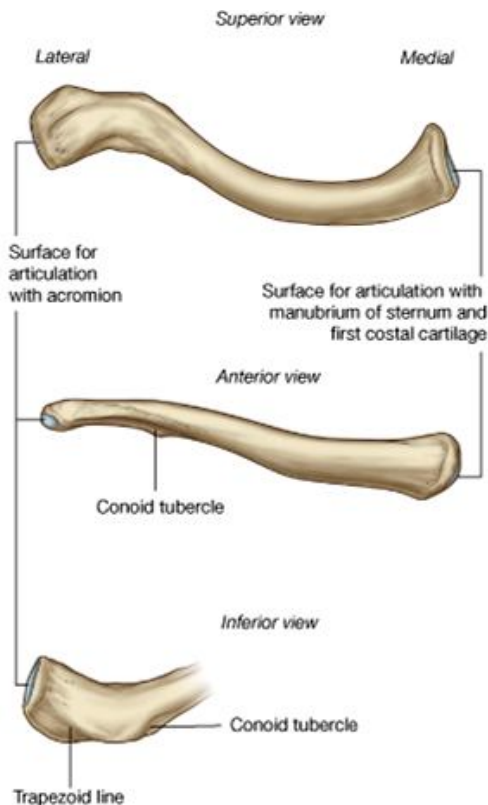
غضاریف هیالین و فیروزی، در کهولت معروض به calcification و حتی ossification شده میتوانند.

# PART ONE

## THE HUMAN OSTEOLOGY

### استخوانهای طرف علوی

#### Clavicle



↪ یک استخوان طولیه است که دارای جسم و دو نهایت میباشد.  
 ↪ جهت آسانی مطالعه clavicle را بدو قسمت یعنی 1/3 وحشی هموار، و 2/3 انسی استوانه بی شکل تقسیم میکنند.

↪ **1/3 وحشی** دارای دو وجه علوی و سفلی میباشد که توسط دو کنار قدامی و خلفی از همدیگر جدا شده اند. کنار قدامی مقعر بوده و ضخامت کوچک بنام **deltoid tubercle** دارد. وجه سفلی یک ضخامت برجسته در نزدیک کنار خلفی نشان میدهد که بنام **conoid tubercle** یاد میگردد. وحشی تر از آن یک خط درشت بنام **trapezoid line** که سیر oblique دارد، دیده میشود.

↪ **2/3 انسی** دارای چار وجه قدامی، خلفی، علوی و سفلی میباشد که کدام سرحد واضح بین این وجوه وجود ندارد. در وجه سفلی یک درشتی نسبتاً بزرگ دیده میشود. در ثلث متوسط وجه سفلی یک میزابه دیده میشود.

↪ **نهایت وحشی استخوان** یا **acromial end** دارای یک سطح مفصلی کوچک است که با **acromion** در استخوان scapula مفصل میشود.

↪ **نهایت انسی استخوان** یا **sterna end** با **manubrium sterni** و غضروف ضلعی اول مفصل میشود.

#### Scapula

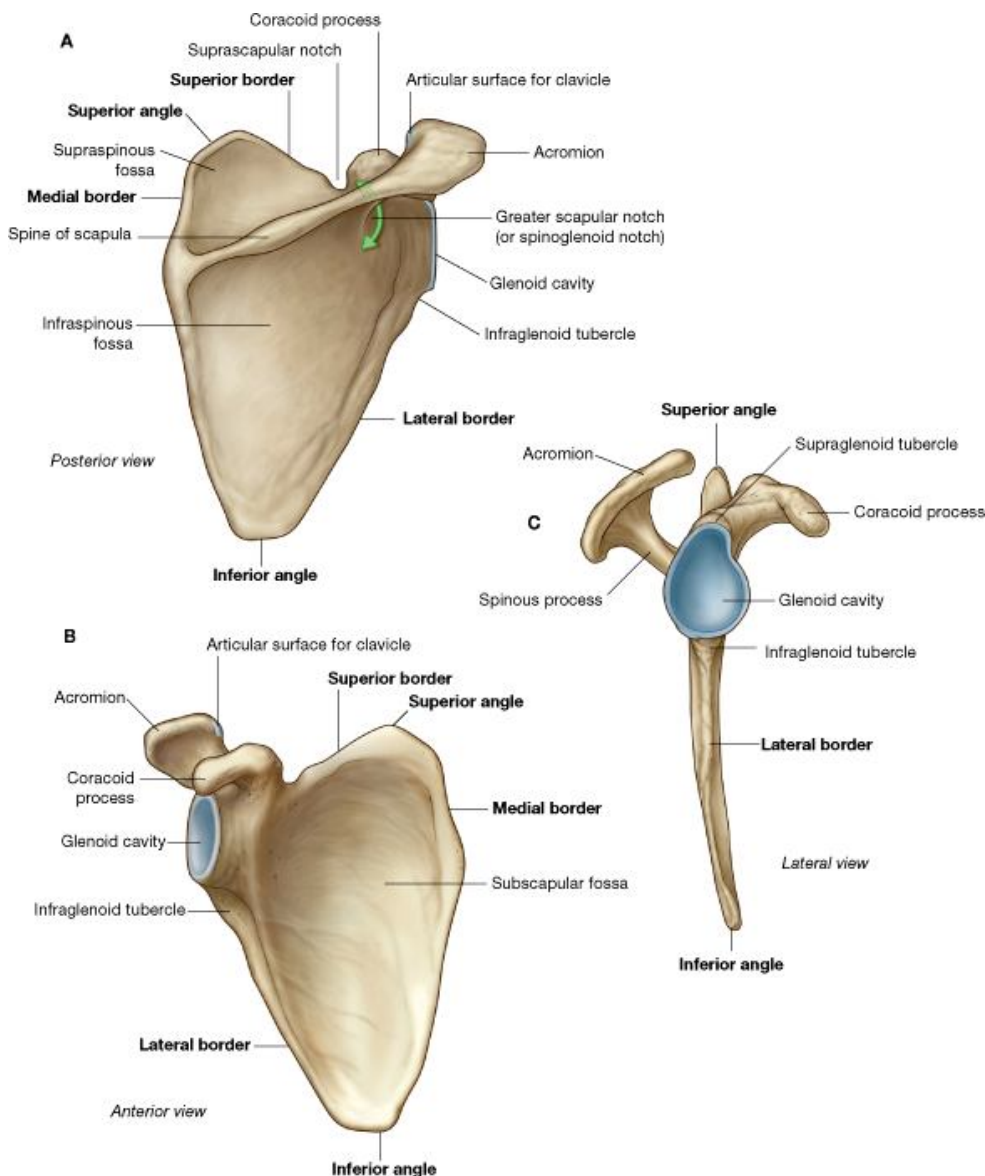
↪ قسمت اعظم استخوان توسط **جسم** آن ساخته شده که هموار بوده شکل مثلثی دارد.

قسمت علوی آن بنام قاعده و نهایت سفلی آن بنام ذروه scapula یاد میشود. جسم دارای دو وجه قدامی یا **costal surface**، و خلفی یا **dorsal surface** میباشد. جسم استخوان دارای سه زاویه علوی، سفلی، و وحشی میباشد که توسط سه کنار انسی، وحشی و علوی از همدیگر جدا شده اند. بر علاوه از جسم سه عدد پارزه نشئت میکنند که عبارتند از: **spine of scapula**، **acromion process** و **coracoids process**.

↪ بین کنار علوی و کنار وحشی یک حفره کم عمق بنام **glenoid cavity** وجود دارد که عبارت از زاویه وحشی استخوان میباشد. همچنان در کنار علوی یک **suprascapular notch** عمیق قرار دارد.

↪ **Costal surface** مقعر بوده در تماس با جدار خلفی قفس صدر قرار دارد. در **Dorsal surface** شوک یا **spine** قرار دارد که آنرا بدو حفره تقسیم میکند: قسمتی که بالاتر از **spine** واقع شده بنام **supraspinous fossa**، و قسمتی که پایینتر از **spine** قرار دارد، بنام **infraspinous fossa** یاد میگردد. این هر دو حفره با همدیگر از طریق **spino-glenoid notch** که در قسمت وحشی **spine** قرار دارد، ارتباط برقرار میکنند.

↪ **Glenoid cavity** یک حفره کم عمق ناک مانند است که در زاویه وحشی scapula قرار داشته و دارای یک سطح مفصلی میباشد که با راس استخوان humerus یکجا شده مفصل شانه را میسازند. کمی پایینتر از آن **infraglenoid tubercle** قرار داشته و بالاتر از آن **supraglenoid tubercle** دیده میشود. **Region of gelnoid cavity** را اکثراً بنام **head of scapula** یاد میکنند؛ و کمی انسی تر از این ناحیه یک محل متضیق وجود دارد که **neck** نامیده میشود.



© Elsevier. Drake et al: Gray's Anatomy for Students - www.studentconsult.com

استوانه بی شکل بنام **shaft** یا جسم، و دو نهایت متوسع بنام **upper & lower ends** میباشد. نهایت علوی آن به آسانی با داشتن یک راس مدور نسبتاً بزرگ که بجانب انسی متوجه میباشد، از نهایت سفلی استخوان فرق میشود.

**Head** یا راس استخوان دارای یک سطح مفصلی محدب و لشم میباشد که با **glenoid cavity** مفصل میگردد. بر علاوه در نهایت علوی **humerus** دو برجستگی بنام **greater & lesser tubercles (or tuberosities)** نیز موجود میباشد که این دو برجستگی از همدیگر توسط یک میزابه بنام **intertubercular sulcus** (یا **bicipital groove**) که در وجه قدامی نهایت علوی استخوان قرار دارد، جدا شده اند.

**Lesser tubercle** در انسی **intertubercular sulcus** قرار دارد.

**Greater tubercle** در وحشی قرار داشته و در وحشی نهایت علوی استخوان قرار دارد، بهمین لحاظ هم از قدام و هم از خلف قابل دید میباشد. بالای **greater tubercle** سه **impression** یا انطباع دیده میشود که در آنها عضلات مختلف ارتکاز میکنند.

ناحیه اتصال راس با قسمت متباقی استخوان بنام **anatomical neck**، و ناحیه اتصال تمام نهایت علوی استخوان با جسم آن، بنام **surgical neck** یاد میگردد.

**Shaft** یا جسم **humerus** دارای سه کنار قدامی، انسی و وحشی میباشد. این سه کنار جسم را به سه وجه تقسیم میکنند که عبارتند از: **anteromedial surface**، **anterolateral surface** و **posterior surface**. در قسمت متوسط وجه قدامی- وحشی یک ناحیه درشت بشکل حرف V قرار دارد که بنام **deltoid tuberosity** یاد میگردد. در قسمت بالایی وجه خلفی جسم یک میزابه وسیع ولی کم عمق بنام **radial groove** دیده میشود که بشکل منحرف بطرف سفلی و وحشی سیر میکند.

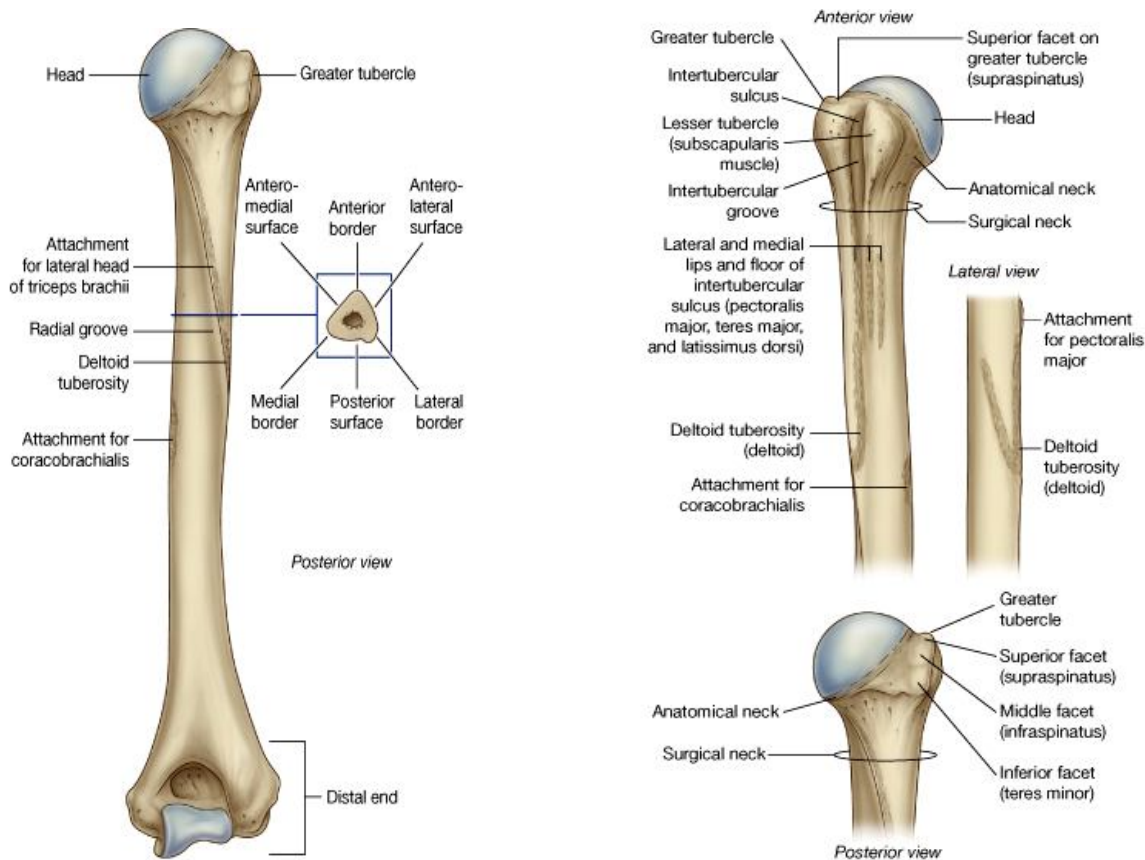
شکل **Spine of scapula** ←  
 مثلثی داشته و توسط کنار قدامی خود به **dorsal surface** وصل میباشد. کنار خلفی آن آزاد بوده و ضخیم میباشد که بنام **crest of the spine** یاد میگردد. نهایت انسی **spine** در کنار انسی **scapula** واقع بوده و **root of the spine** کنار وحشی **spine** نیز آزاد بوده و در تشکل **spino-glenoid notch** میگردد.

**Acromion** بارزه ایست که در امتداد نهایت وحشی **spine** قرار داشته و دارای دو وجه علوی و سفلی میباشد که توسط دو کنار انسی و وحشی از همدیگر جدا شده اند.

شکل **Coracoids process** ←  
 یک انگشت قات شده را دارد. جذر این بارزه کمی بالاتر از **glenoid cavity** در **scapula** وصل شده است.

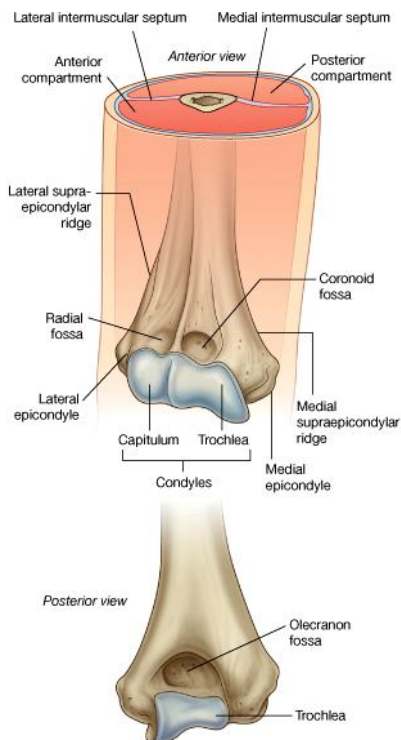
## The Humerus

← یک استخوان طویله میباشد که دارای یک قسمت متوسط



© Elsevier. Drake et al: Gray's Anatomy for Students - www.studentconsult.com. Drake et al: Gray's Anatomy for Students - www.studentconsult.com

⇨ **نهایت سفلی humerus** شکل غیر منظم داشته بنام **condyle** نیز یاد میگردد. قسمتهای پایینی کنار های انسی و وحشی استخوان درین ناحیه لبه های تیز بنام **medial & lateral supracondylar ridges** را میسازند. نهایت سفلی این لبه های تیز به دو بارزه بنام

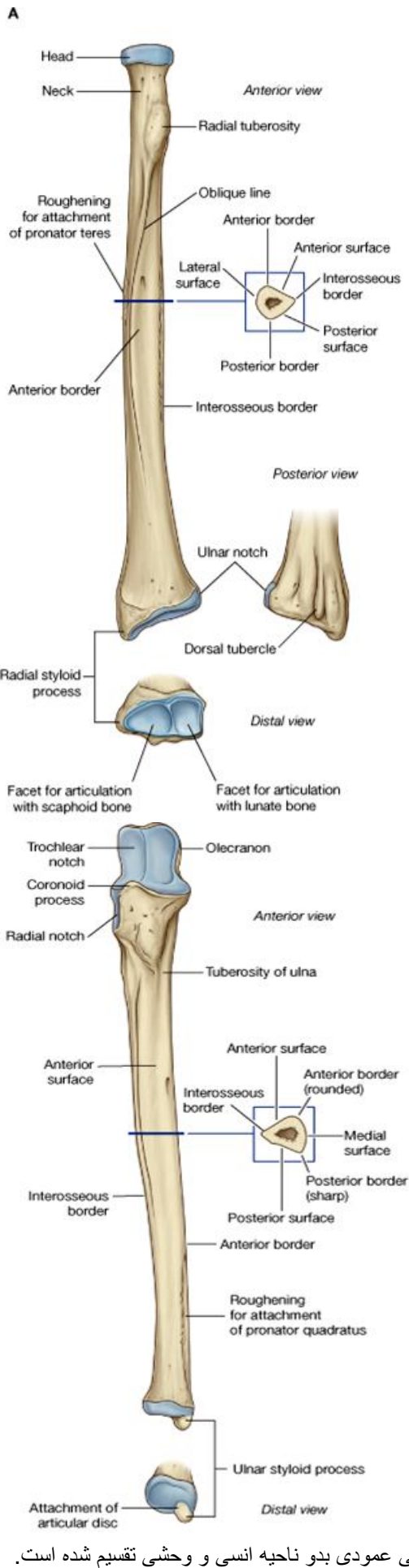


**medial & lateral epicondyles** ختم میشوند. ساحه بین دو ایپی کاندیل یک سطح مفصلی غیر منظم میباشد که بدو قسمت انسی و وحشی تقسیم شده است. قسمت وحشی مدور بوده و **capitulum** نامیده میشود. این سطح با راس استخوان رادیوس مفصل میشود. قسمت انسی سطح مفصلی ساختمان یک گوتک تار را داشته و **trochlea** نامیده میشود. این سطح با **Trochlear notch** که در نهایت علوی استخوان ulna قرار دارد، مفصل میگردد. بر علاوه از منظره قدیمی در نهایت سفلی **humerus** دو فرورفتگی دیده میشود: اولی بالاتر از **capitulum** قرار داشته و بنام **radial fossa**، و دومی که بالاتر از **trochlea** قرار دارد بنام **coronoid fossa** یاد میگردد. یک فرورفتگی دیگر از منظره خلفی استخوان در نهایت سفلی **humerus** قابل دید است که بنام **olecranon fossa** یاد گردیده و در علوی **trochlea** قرار دارد. درین فرورفتگی ها قسمت های مختلف استخوانهای ساعد در هنگام **flexion** و **extension** مفصل آرنج، جابجا میشوند.

### The Radius

⇨ یک استخوان طولیه بوده دارای جسم و دو نهایت علوی و سفلی میباشد.  
 ⇨ در نهایت علوی آن یک راس **disc shaped** قرار داشته ولی نهایت سفلی آن بمراتب بزرگتر میباشد.

⇨ **نهایت علوی** حاوی راس، عنق، و یک **tuberosity** میباشد. راس یا **head of radius** شکل قرص مانند داشته سطح علوی آن نسبتاً مقعر بوده و با **capitulum humeri** مفصل میشود. کناره های این قرص که بنام **circumference radii** یاد میشود، نیز سطح مفصلی



بوده و در انسی با استخوان ulna مفصل شده و قسمت متبایقی circumference توسط یک لیگامنت بنام Ligamentum anular پوشانیده شده است.

↔ ناحیه پایینتر از راس متضیق بوده بنام عنق یا neck یاد میشود. کمی پایینتر از آن یک برآمدگی بنام radial tuberosity دیدن میشود.

↔ جسم یا shaft استخوان رادیوس دارای سه کنار قدامی، خلفی و انسی یا (interosseous) بوده و دارای سه وجه قدامی، خلفی و وحشی میباشد.

↔ نهایت سفلی رادیوس دارای سه وجه قدامی، وحشی و خلفی که به امتداد وجوه جسم قرار دارند، میباشد. بر علاوه نهایت سفلی استخوان یک وجه انسی و یک وجه سفلی اضافی نیز نشان میدهد:

i. وجه وحشی آن بطرف سفلی امتداد یافته و یک بارزه را بنام styloid process میسازد.

ii. وجه انسی این نهایت یک سطح مفصلی بنام ulnar notch دارد که با نهایت سفلی استخوان ulna مفصل میشود. کمی بالاتر از این notch یک ناحیه مثلثی شکل قرار دارد.

iii. وجه خلفی این نهایت دارای میزابه های عمودی میباشد که از همدیگر توسط خطوط برجسته یا ridges جدا میشوند.

iv. وجه سفلی مفصلی بوده و در تشکل مفصل بند دست سهم میگیرد.

## The Ulna

↔ یک استخوان طویله است که دارای جسم و دو نهایت علوی و سفلی میباشد.

↔ نهایت علوی دارای دو بارزه مهم بنام olecranon process و coronoid process میباشد. یک تلیمه بزرگ بنام Trochlear notch وجه قدامی olecranon و وجه علوی coronoid process را میپوشاند. Trochlear notch با trochlea humeri مفصل شده و در تشکل مفصل آرنج سهم میگیرند.

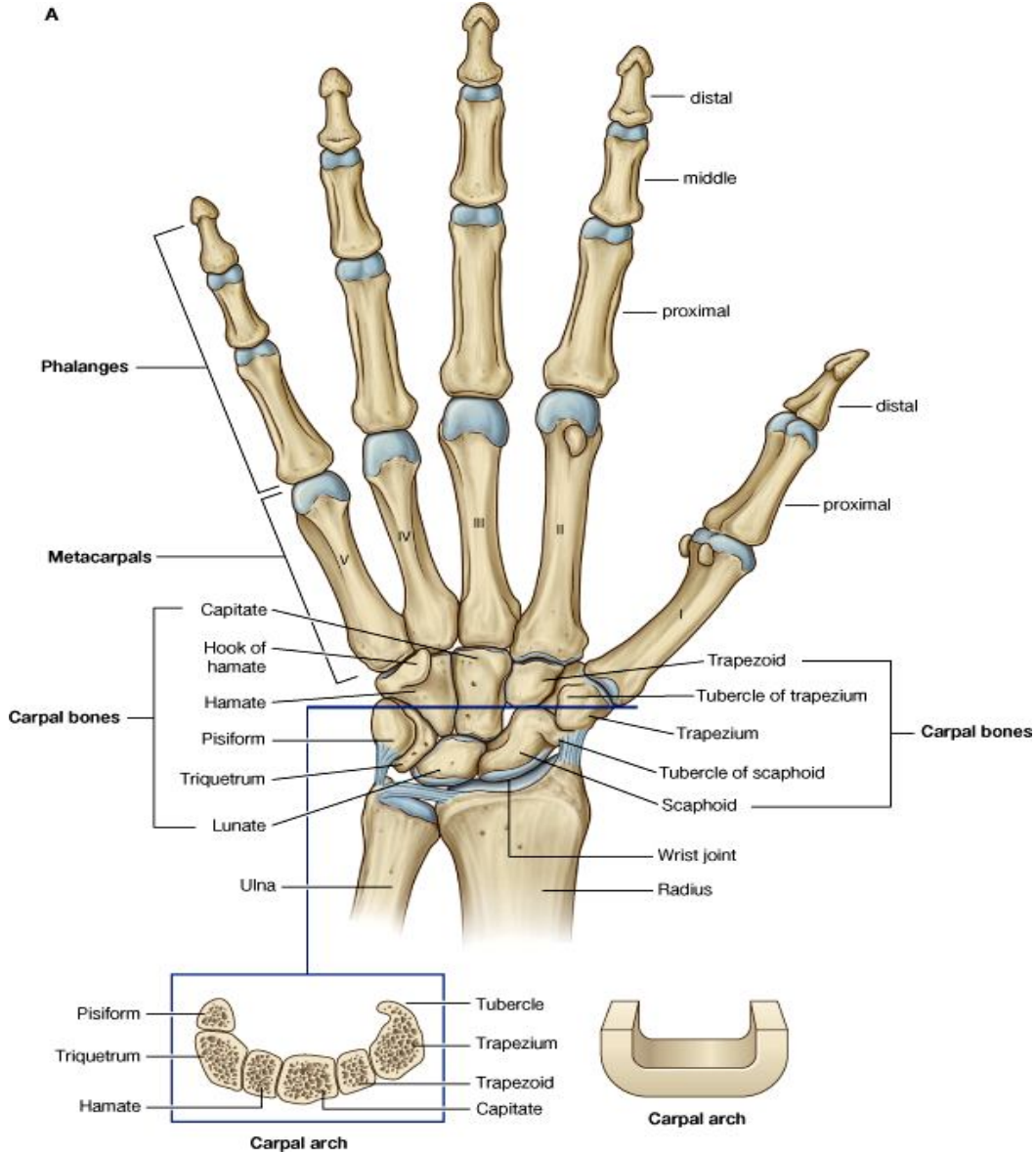
↔ در قسمت سفلی coronoid process یک درشتی بنام tuberosity of ulna قرار داشته و در قسمت علوی وجه وحشی آن یک سطح مفصلی مقعر بنام radial notch قرار دارد. Radian notch با راس رادیوس مفصل استخوان ulna یک depression دیده میشود که کنار خلفی آن برجسته بوده بنام supinator crest یاد میشود.

↔ نهایت سفلی ulna بمراتب کوچکتر بوده از یک راس قرص مانند و یک بارزه بنام styloid process ساخته شده است. راس یا head یک سطح مفصلی دایروی شکل در سفلی دارد که از جوف مفصل بند دست توسط یک قرص بین المفصلی یا articular disc جدا میشود. بر علاوه head دارای یک سطح مفصلی دیگر در وجه وحشی خود دارد که با ulnar notch استخوان رادیوس مفصلی بنام inferior radio-ulnar joint را میسازند. Styloid process یک بارزه کوچک است که بطرف سفلی متبازر بوده و در خلف و انسی راس قرار دارد. Styloid process از راس استخوان توسط یک میزابه جدا میشود.

↔ Shaft یا جسم استخوان دارای سه کنار وحشی (یا interosseous)، قدامی و خلفی بوده و دارای سه وجه قدامی، خلفی و انسی میباشد. Posterior surface توسط دو خط به سه ناحیه تقسیم شده است. خط بالایی بشکل منحرف بطرف سفلی و انسی سیر کرده در قسمت علوی این surface قابل دید میباشد. این خط از radial notch شروع شده و با کنار خلفی مدغم میشود. قسمت بالاتر از این خط یک سطح مثلثی بوده و قسمت پایینتر از این خط توسط یک خط دومی عمودی بدو ناحیه انسی و وحشی تقسیم شده است.

## The Skeleton of the Hand

- ↪ اسکلیت دست شامل استخوانهای بند دست، کف دست، و انگشتان میباشد.
- ↪ اسکلیت **بند دست** یا **wrist** شامل هشت عدد استخوانهای کوچک و نامنظم بنام carpal bones میگردد.
- ↪ اسکلیت **کف دست** یا **palm** حاوی پنج عدد استخوانهای طویل بنام metacarpal bones میباشد.
- ↪ و بالاخره اسکلیت **انگشتان** یا **digits** از استخوانهای طویل کوچک بنام phalanges یا بند انگشتان ساخته شده اند. در هر انگشت سه بند یا phalanx وجود دارد که عبارتند از proximal, middle & distal phalanges، به استثنای انگشت شصت که تنها دو بند proximal و distal دارد.



### Carpal Bones

استخوانهای بند دست در دو ردیف proximal و distal ترتیب شده اند.

↪ در ردیف proximal از وحشی به انسی استخوانهای ذیل قرار دارند:

1. Scaphoid - ساختمان قایق مانند داشته و palmar surface آن دارای یک tubercle میباشد.
2. Lunate - ساختمان نیمه هلالی دارد.
3. Triquetrum - یک استخوان کوچک بوده تقریباً مکعبی شکل است.
4. Pisiform - ساختمان مانند یک نخود دارد.

↔ در ردیف **distal** از وحشی به انسی استخوانهای ذیل قرار دارند:

1. Trapezium - ساختمان شبیه دوزنقه را داشته و در palmar surface آن یک tubercle دیده میشود.
2. Trapezoid - یک استخوان کوچک دارای شکل نامنظم بوده و شبیه یک کفش میباشد.
3. Capitates - بزرگترین استخوان carpal بوده و دارای یک راس مدور در یک نهایت خویش میباشد.
4. Hamate - دارای یک بارزه چنگک مانند بنام hamulus of hamate میباشد.

## Carpal Tunnel

استخوانهای بند دست طوری تنظیم شده اند که وجوه dorsal، medial و lateral شان در مجموع یک سطح محدب را میسازند. این در حالیست که **palmar surface** شان عمیقاً مقعر بوده که این مقعریت توسط یک رشته صفاقی بنام **flexor retinaculum** به یک تونل تبدیل میشود. این تونل در بند دست موقعیت داشته بنام carpal tunnel یاد میگردد.

## Metacarpal Bones

↔ در اسکلیت کف دست پنج استخوان میتاکارپوس وجود دارند که از وحشی به انسی شماره گیری میشوند. طوریکه انگشت شصت بنام میتاکارپوس اول، و انگشت کوچک بنام میتاکارپوس پنجم یاد میگردد.

↔ هر میتاکارپوس دارای یک جسم و دو نهایت میباشد. نهایت **distal** آن بنام راس یا **head of metacarpus** یاد شده و با **proximal phalanx** انگشت مربوطه مفاصل metacarpophalangeal را میسازند. **جسم** میتاکارپوس در مقطع مثلثی شکل بوده و نهایت **proximal** آن که بنام قاعده یا **base of metacarpus** نیز یاد میشود، با استخوانهای ردیف **distal** بند دست مفاصل carpo-metacarpal را میسازند.

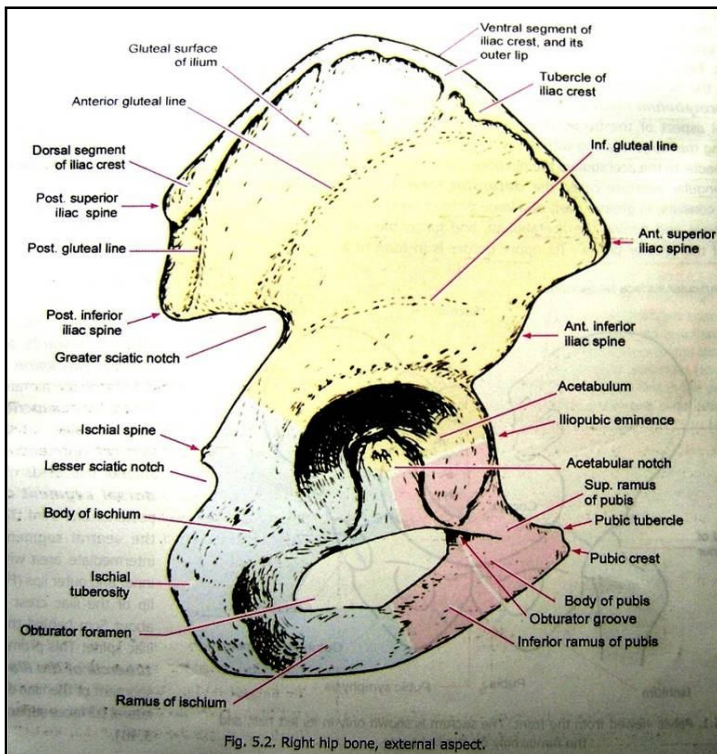
↔ بر علاوه قاعده میتاکارپوس های دوم با سوم، سوم با چارم، و چارم با پنجم بین همدیگر نیز مفصل میگردند.

## Phalanges of the hand

↔ هر phalanx دارای یک **head** یا نهایت **distal**، یک قاعده یا نهایت **proximal**، و یک جسم میباشد.

## استخوانهای طرف سفلی

### The Hip Bone



↔ بنام **pelvic girdle** یا کمربند طرف سفلی نیز یاد میشود. این استخوان یکجا با sacrum و coccyx حوصله استخوانی را تحدید میکنند.

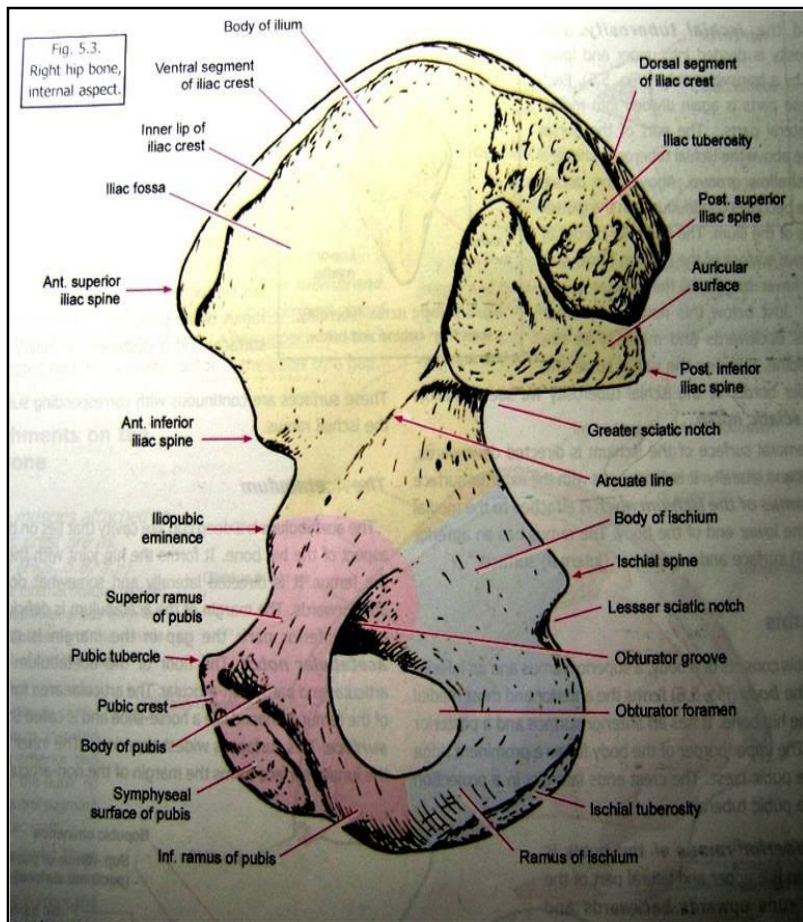
↔ Hip bone از سه قطعه مختلف که بنام ایوم، پوبیس و اسکایوم یاد میشوند، متشکل میباشد. این هر سه قطعه در یک محل باهم دیگر یکجا میشوند که بنام **acetabulum** یاد میگردد. Acetabulum عبارت از یک حفره بزرگ و عمیق میباشد که در وجه وحشی hip bone واقع بوده و با راس استخوان femure یکجا شده hip joint را میسازد.

↔ پایینتر از acetabulum یک فوحه بزرگ بیضوی یا مثلثی شکل بنام **foramen obturator** قرار دارد.

↔ قسمت اعظم قطعه ایوم از یک صفحه استخوانی هموار ساخته شده است که در خلف acetabulum واقع بوده و جدار های جنبی greater pelvis یا حوصله کاذب را میسازد. کنار علوی این صفحه شکل یک ridge وسیع را داشته و بنام **iliac crest** یاد میگردد. در قسمت خلفی ایوم یک سطح مفصلی درشت و بزرگ قرار دارد که با استخوان سکرورم مفصل میشود.

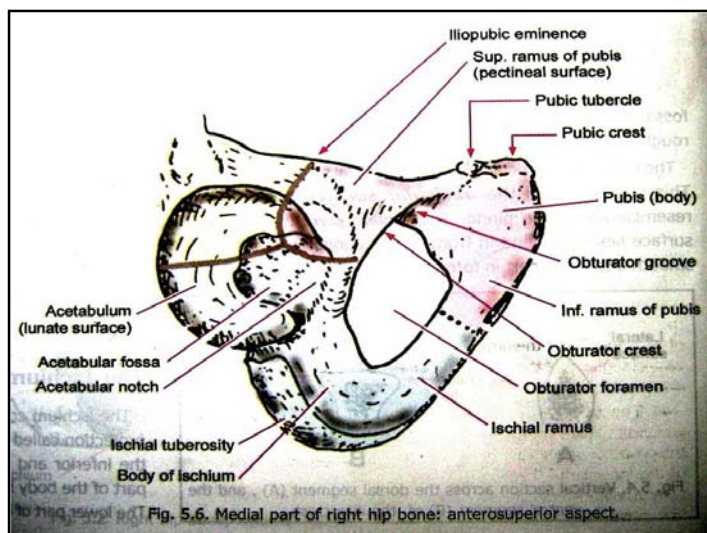
- ⇐ پوبیس در قسمت علوی و انسی foramen obturator قرار داشته و قدامی ترین قسمت hip bone توسط همین قطعه ساخته میشود.
- هر دو قطعه پوبیس راست و چپ در خط متوسط باهم یکجا شده و مفصلی بنام pubic symphysis را میسازند.
- ⇐ سفلی ترین قسمت hip bone توسط قطعه اسکایوم ساخته میشود که در سفلی و خلفی foramen obturator واقع شده است.

## The Ilium



- ⇐ نهایت قدامی iliac crest بنام **anterior superior iliac spine**؛ و نهایت خلفی آن بنام **posterior superior iliac spine** یاد میگردد.
- ⇐ 2/3 قدامی iliac crest بنام **ventral segment** آن یاد گردیده و دارای یک لبه داخلی و یک لبه خارجی میباشد که یک **intermediate area** را تحدید میکنند. در لبه خارجی یک برآمدگی بنام **tubercle of the iliac crest** قابل دید میباشد.
- ⇐ 1/3 خلفی iliac crest بنام **dorsal segment** آن یاد میگردد که وجوه انسی و وحشی داشته توسط یک **ridge** از هم جدا میشوند.
- ⇐ **کنار قدامی** الیوم از **anterior superior iliac spine** تا **acetabulum** امتداد دارد. سفلی ترین قسمت این کنار یک بارزه نشان میدهد که بنام **anterior inferior iliac spine** یاد میگردد.
- ⇐ **کنار خلفی** الیوم از **posterior superior iliac spine** تا خلف **acetabulum** امتداد دارد. درین کنار کمی پایینتر از **posterior superior iliac spine** یک بارزه دیگر بنام **posterior inferior iliac spine** قرار دارد. سفلی ترین قسمت این کنار در تشکل یک دنداننه عمیق بنام **greater sciatic notch** سهم میگیرد.

- ⇐ **Lateral surface** الیوم بنام **Gluteal surface** یاد میشود که در سطح آن سه خط بنام **anterior, posterior & inferior gluteal lines** قرار دارند.
- ⇐ **Medial surface** الیوم به قسمت های ذیل تقسیم میشود:



- iliac fossa** که مقعر و لشم بوده جدار جنبی **greater pelvis** را میسازد.
- The sacro-pelvic surface** در خلف **iliac fossa** واقع بوده و به سه قسمت تقسیم شده است: قسمت علوی آن درشت بوده بنام **iliac tuberosity** یاد میشود. قسمت متوسط آن با استخوان سکروروم مفصل شده و بنام **auricular surface** یاد میشود.
- Pelvic part** در قدام و سفلی **auricular surface** واقع بوده و در تشکل جدار **lesser pelvis** یا حوصله حقیقی سهم میگیرد.

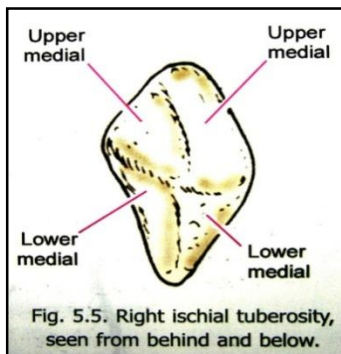
- ⇐ **کنار انسی** الیوم در بالا تیز بوده **iliac fossa** را از

**sacropelvic surface** جدا میکند، سپس به طرف پایین امتداد یافته بنام **arcuate line** یاد میگردد. نهایت سفلی این کنار به محل **junction** الیوم و پوبیس تطابق میکند، که بنام **iliopubic eminence** یاد میشود.



## The Ischium


این قطعه از یک قسمت اساسی بنام **body** و یک بازه بنام **ramus** ساخته شده است.  
 قسمت علوی جسم در خلف و سفلی **acetabulum** قرار میگیرد؛ در حالیکه قسمت سفلی جسم دارای سه وجه **dorsal**، **femoral** و **pelvic** میباشد:



a. در قسمت سفلی **dorsal surface** یک انطباع بزرگ و درشت بنام **ischial tuberosity** قرار دارد. **Dorsal surface** در علوی به **gluteal surface** قطعه الیوم امتداد مییابد. کنار خلفی **dorsal surface** در تشکیل **greater sciatic notch** سهم گرفته و کمی پایینتر از آن یک بازه خار مانند بنام **ischial spine** در آن دیده میشود. در فاصله بین **ischial spine** و کنار علوی **ischial tuberosity** یک دندان دیگر بنام **lesser sciatic notch** قرار دارد.  
 b. **Femoral surface** به امتداد وجه خارجی **ischial ramus** قرار داشته بطرف سفلی، قدام و وحشی متوجه است.  
 c. **Pelvic surface** بطرف داخل حوصله متوجه میباشد.

بازو یا **ramus of ischium** به نهایت سفلی جسم وصل بوده و دارای یک وجه داخلی و یک وجه خارجی میباشد.

## The Pubis



دارای یک جسم، **superior ramus** و **inferior ramus** میباشد.  
**جسم** یا **body** قدامی ترین قسمت **hip bone** را ساخته و دارای وجوه قدامی و خلفی میباشد. کنار علوی آن بنام **pubic crest** یاد میگردد که در وحشی به یک برآمدگی بنام **pubic tubercle** ختم میشود.  
**Superior ramus** در قسمت علوی و وحشی جسم وصل بوده و در یک محل بنام **iliopubic eminence** با قطعه الیوم یکجا میگردد. این بازو در مقطع شکل مثلثی داشته و دارای سه کنار و سه وجه میباشد:

- ☞ کنار قدامی آن بنام **obturator crest** یاد میگردد.
- ☞ کنار خلفی تیز بوده بنام **pectin pubis** یا **pectineal line** یاد میگردد.
- ☞ کنار سفلی نیز تیز بوده و حدود علوی **obturator foramen** را میسازد.
- ☞ قسمتی که بین **obturator crest** و **pectin pubis** قرار دارد، بنام **pectineal surface** یاد میگردد.
- ☞ قسمتی که بین **pectin pubis** و **inferior border** قرار دارد، بنام **pelvic surface** یاد میگردد.
- ☞ و قسمتی که بین **obturator crest** و **inferior border** قرار دارد، بنام **obturator surface** یاد میگردد.

☞ در قسمت سفلی وحشی جسم وصل بوده و با **ramus of ischium** وصل میگردد. این هردو بازو یکجا کنار انسی **foramen obturator** را میسازند. بر علاوه این هردو بازوی یکجا شده در طرف راست و چپ، **pubic arch** را میسازند که در سفلی **pubic symphysis** واقع میباشد.

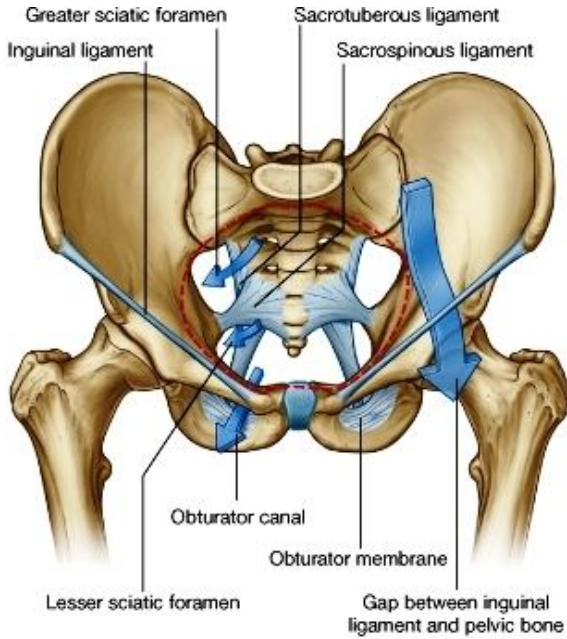
## The Acetabulum

☞ یک حفره پیاله مانند عمیق در وجه وحشی **hip bone** میباشد که با راس **femur** مفصل میگردد.  
 ☞ لبه این حفره در قسمت قدامی سفلی ناقص بوده و بنام **acetabular notch** یاد میشود.  
 ☞ زمین این حفره یک سطح مفصلی دارد که شکل نیمه هلالی داشته و بنام **lunate surface** یاد میشود. این سطح با راس فخذ مفصل میگردد. قسمت متباقی زمین **acetabulum** غیر مفصلی بوده بنام **acetabular fossa** یاد میشود.  
 ☞ در تشکیل **acetabulum** هر سه قطعه الیوم، پوبیس و اسکایوم سهم میگیرند.

## The Obturator Foramen

☞ این فوحه در بدن انسان زنده توسط یک صفحه فیروزی مسدود میباشد که بنام **obturator membrane** یاد میگردد.

## حوصله استخوانی یا Bony Pelvis



حوصله استخوانی از مجموع هردو hip bone ، سکرورم و coccyx ساخته میشود.

حوصله بدو قسمت تقسیم شده است که عبارتند از حوصله کاذب یا **greater (or false) pelvis** و حوصله حقیقی یا **lesser (or true) pelvis**

جدار های حوصله کبیر در جوانب توسط هردو iliac fossa و در خلف توسط base of sacrum ساخته شده است. حوصله کبیر جدار قدامی نداشته بلکه در قدام آن قسمت سفلی بطن قرار میگیرد.

محلی که حوصله کبیر را با حوصله صغیر وصل میکند، بنام **superior pelvic aperture** یا **pelvic inlet** یاد میشود. کناره های این فوحه یا inlet بنام pelvic brim یاد میگردند. **Pelvic brim** در خلف توسط promontory یا خرشوم و خطی که وجوه علوی و قدامی سکرورم را از همدیگر جدا میکند، در جوانب توسط arcuate line قطعه الیوم، و در قدام توسط pectin pubis و pubic crest ساخته میشود.

**linea terminalis** یاد میگردند. **Arcuate line** ، **pectin pubis** و **pubic crest** مجموعاً بنام **linea terminalis** یاد میگردند.

**Cavity of the lesser pelvis** در قدام توسط جسم و ramus های قطعه پوبیس، در جوانب توسط pelvic surfaces الیوم و اسکورم پایینتر از arcuate line، و در خلف توسط وجوه قدامی سکرورم و coccyx تحدید میشود.

**Inferior pelvic aperture** یا **pelvic outlet** شکل کاملاً نامنظم دارد. این فوحه در قدام توسط pubic arch، در جوانب بترتیب توسط ischial spine ، lesser sciatic notch ، ischial tuberosity و greater sciatic notch و خلفاً توسط کناره های جنبی سکرورم و coccyx تحدید میگردند. زمانیکه لیگامنتهای ساحه نیز موجود باشند، کناره های جنبی این outlet توسط یک لیگامنت بنام **sacrospinous ligament** که از جوانب سکرورم و coccyx تا ischial tuberosity امتداد دارد، ساخته میشود. درین وقت pelvic outlet شکل لوزی مانند را بخود میگیرد.

### Diameters of the pelvis یا اقطار حوصله

دانستن اندازه و ابعاد inlet و outlet حوصله خانمها در ولادی خیلی ها مهم دانسته میشود.

#### A. Inlet یا فوحه دخولی حوصله:

(a) قطر قدامی- خلفی: از کنار علوی pubic symphysis با خرشوم اندازه میشود که در حدود 11 سانتی میباشد.

(b) قطر مستعرض: هردو نقطه وسطی pelvic brim را در جوانب بهم وصل میکند و در حدود 13 سانتی میباشد.

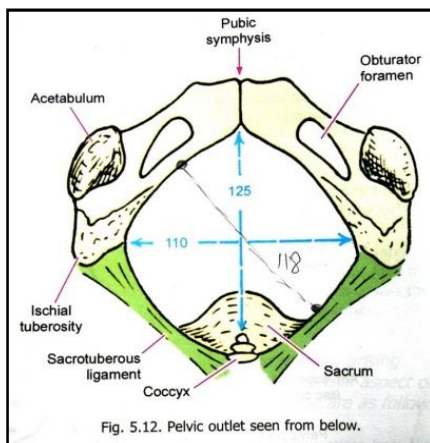
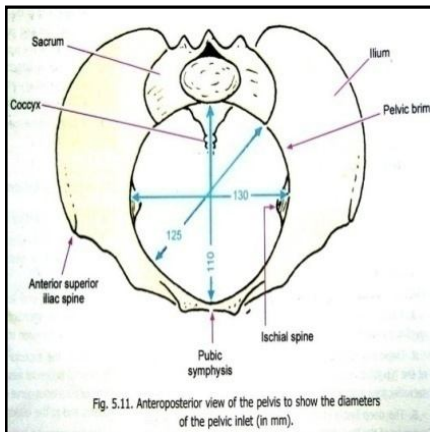
(c) قطر مایل یا Oblique: از iliopubic eminence تا sacroiliac joint طرف مقابل حساب میشود و در حدود 12.5 سانتی میباشد.

#### B. Outlet یا فوحه خروجی حوصله:

(a) قطر قدامی- خلفی: از نزوه coccyx تا کنار سفلی pubic symphysis حساب میشود و در حدود 12.5 سانتی میباشد.

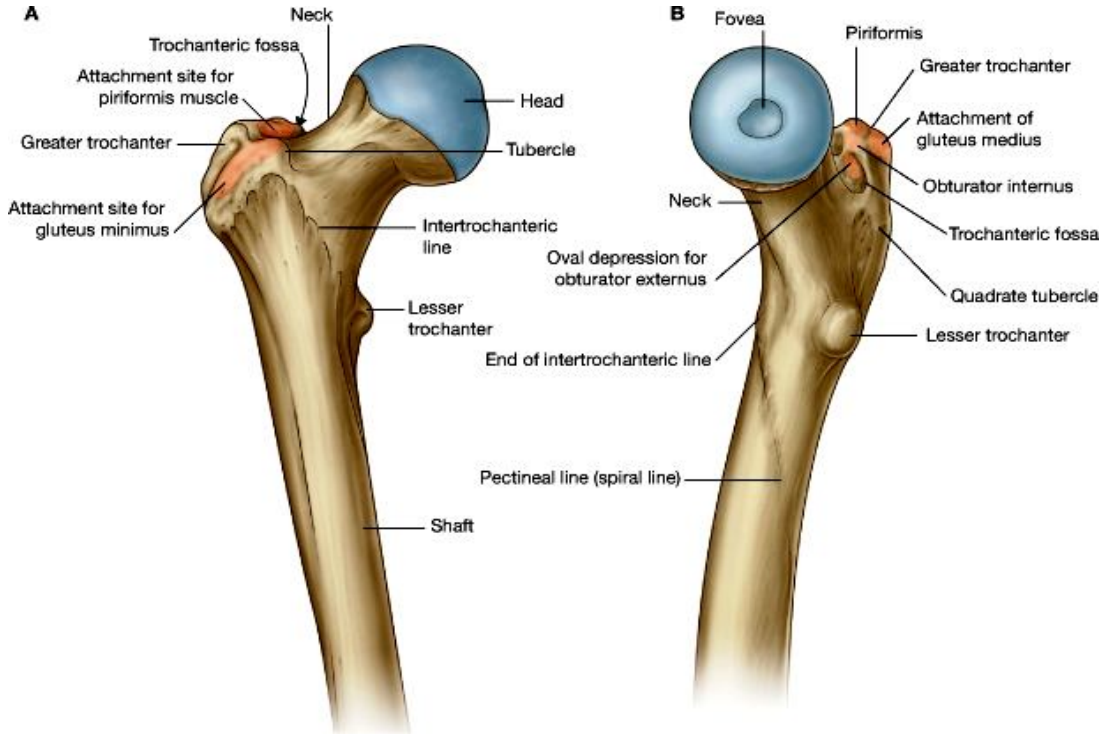
(b) قطر مستعرض: هر دو نقطه متوسط Ligamentum sacrotuberous را بهم وصل کرده در حدود 11 سانتی میباشد.

(c) قطر مایل: از نقطه متوسط Ligamentum sacrotuberous یکطرف تا محل اتصال ramus های اسکورم و پوبیس حساب شده در حدود 11.8 سانتی میباشد.



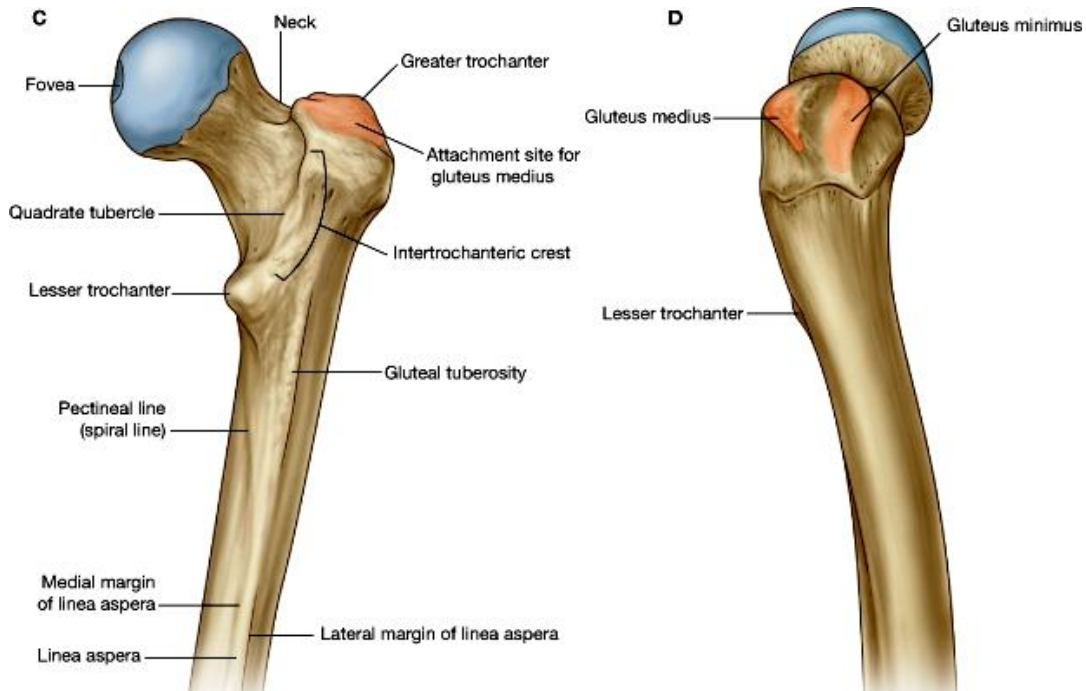
## Femur

یک استخوان طویل است که دارای جسم و دو نهایت علوی و سفلی میباشد.



### Upper end یا نهایت علوی

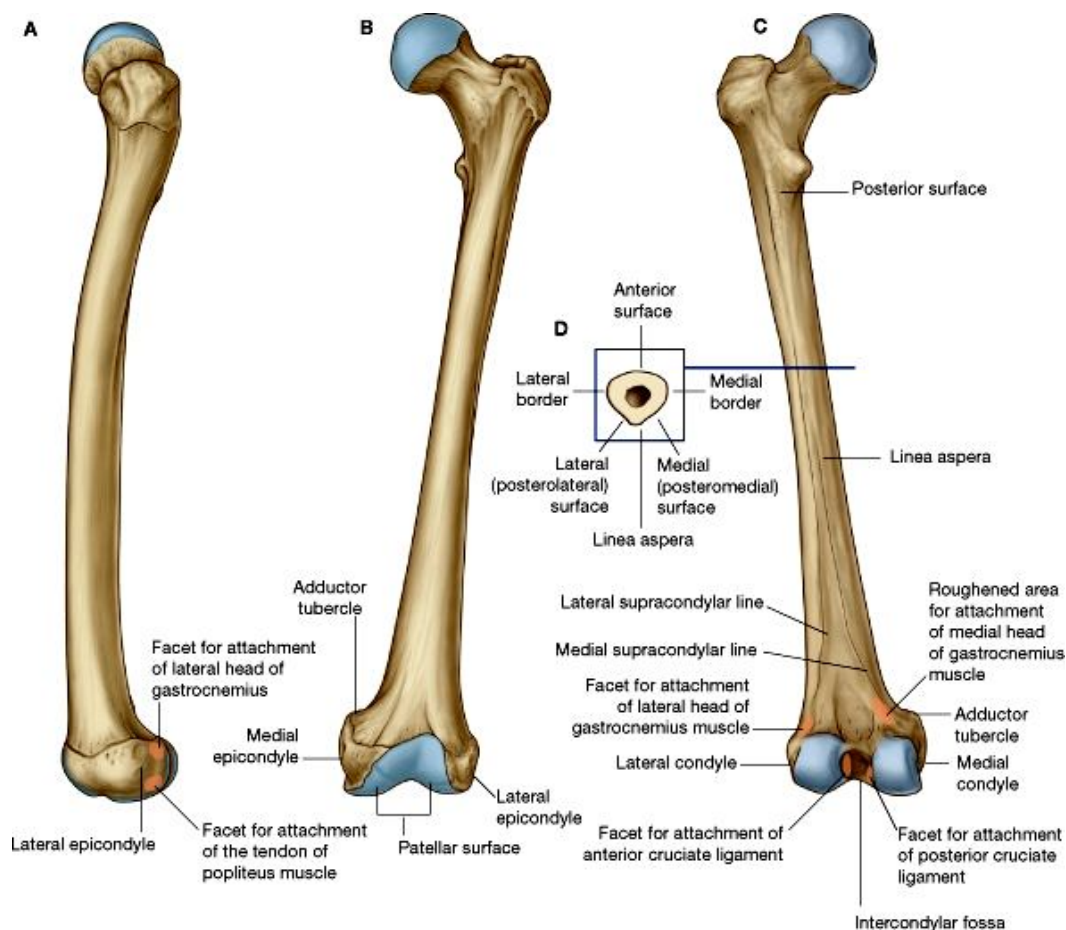
- ↔ حاوی head، neck، و دو بارزه بنام greater & lesser trochanters میباشد.
- ↔ **Head** مدور بوده بطرف انسی و علوی متوجه میباشد. در قسمت مرکزی آن یک فرورفتگی کوچک بنام **central fovea** دیده میشود.
- ↔ **Neck** راس را با جسم وصل میکند.
- ↔ **Greater trochanter** یک بارزه چارضلعی بزرگ است که در وجه وحشی نهایت علوی فخذ واقع بوده و فاصله بین این بارزه و head of femur بنام **trochanteric fossa** یاد میشود.
- ↔ **Lesser trochanter** یک بارزه مخروطی شکل میباشد. قسمتهای خلفی greater & lesser trochanters توسط یک خط بنام **intertrochanteric crest** باهمدیگر وصل شده که کمی بالاتر از این خط یک برآمدگی بنام **quadrate tubercle** دیده میشود.



↳ در قدام neck با shaft استخوان فخذ توسط یک **intertrochanteric line** باهم وصل شده است که این خط در سفلی به **spiral line** امتداد یافته و در امتداد وجه انسی جسم فخذ سیر میکند.

### Shaft یا جسم

- ↳ بطرف قدام محدبیت داشته و وجه قدامی آن لشم میباشد.
- ↳ وجه خلفی آن دارای یک خط درشت عمودی بنام **linea aspera** میباشد.
- ↳ جسم فخذ در مقطع مثلثی بوده و دارای سه وجه قدامی، وحشی و انسی میباشد که از همدیگر توسط سه کنار وحشی، انسی و خلفی جدا شده اند.
- ↳ کنار های انسی و وحشی کند بوده ولی کنار خلفی جسم به **linea aspera** مطابقت میکند.
- ↳ **Linea aspera** دارای دو لبه انسی و وحشی میباشد. در ثلث علوی جسم فخذ این دو لبه از همدیگر متباعد شده و لبه انسی به امتداد **spiral line** قرار میگیرد؛ در حالیکه لبه وحشی به یک ساحه درشت بنام **gluteal tuberosity** ختم میشود. همچنان در ثلث سفلی جسم استخوان این هر دو لبه از همدیگر متباعد شده و بدو خط بنام **medial & lateral supracondylar ridges** امتداد مییابند. قسمتی از جسم که در بین این دو **ridges** قرار میگیرد، یک سطح مثلثی بوده که بطرف خلف متوجه میباشد، و بنام **Popliteal surface** یاد میگردد.

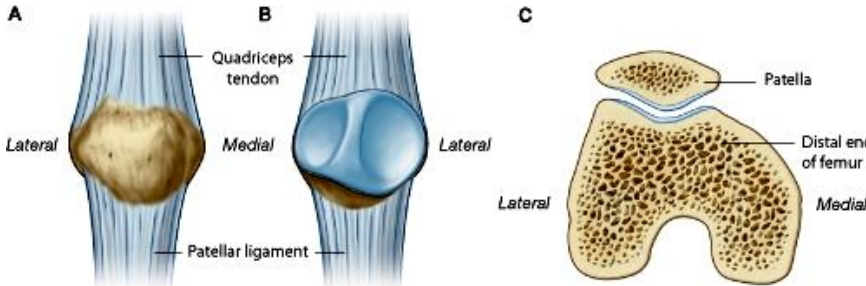


### نهایت سفلی یا lower end

- ↳ نهایت سفلی فخذ از دو کاندیل بزرگ انسی و وحشی ساخته شده است. این کاندیلها در قدام باهم وصل شده و در خلف توسط یک **intercondylar notch** یا **fossa** عمیق از همدیگر جدا میشوند.
- ↳ در وجوه قدامی هر دو کاندیل یک سطح مفصلی مقعر برای مفصل شدن با استخوان **patella** دیده میشود.
- ↳ کاندیلها در سفلی با استخوان **tibia** یکجا شده مفصل زانو را میسازند. در هر دو کاندیل یک سطح مفصلی بزرگ و محدب دیده میشود که قداماً با **patellar surface** در امتداد بوده و بر علاوه سطوح سفلی و خلفی کاندیلها را نیز میپوشاند.
- ↳ در وجه وحشی کاندیل وحشی یک برجستگی بنام **lateral epicondyle** قرار داشته و در وجه انسی کاندیل انسی نیز یک برجستگی بنام **medial epicondyle** دیده میشود. در علوی ترین قسمت کاندیل انسی یک برجستگی دیگر بنام **adductor tubercle** نیز وجود دارد.

## Patella

- ↔ بزرگترین استخوان sesamoid در بدن انسانها بوده و در ضخامت وتر عضله quadriceps femoris واقع میباشد.
- ↔ شکل یک disc مثلثی را داشته و دارای وجوه قدامی و خلفی میباشد که توسط سه کنار علوی، انسی و وحشی از همدیگر جدا شده اند.
- ↔ کنار علوی بنام قاعده یا **base** نیز یاد شده و محل اتصال کنار های انسی و وحشی بطرف پایین متباز بوده بنام ذروه یا **apex** یاد میشود.

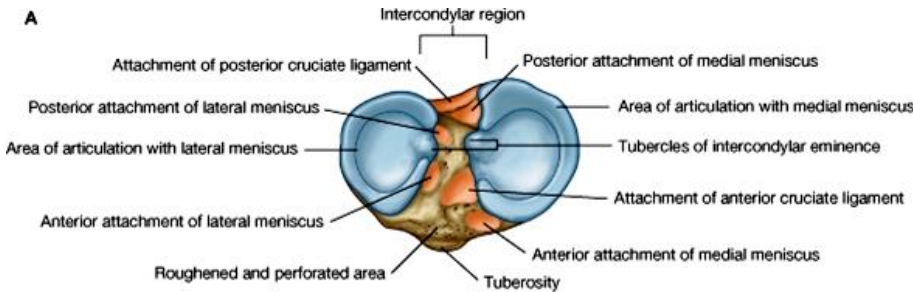


- ↔ **وجه قدامی** استخوان درشت بوده و از سطح جلد احساس شده میتواند.
- ↔ قسمت علوی **وجه خلفی** سطح مفصلی بوده با **patellar surface** استخوان فخذ که در قدام کاندیلهای آن قرار دارد، مفصل میشود. قسمت سفلی این وجه غیر مفصلی بوده و درشت میباشد که بالای آن **Ligamentum patellae** ارتکاز میکند.

## Tibia

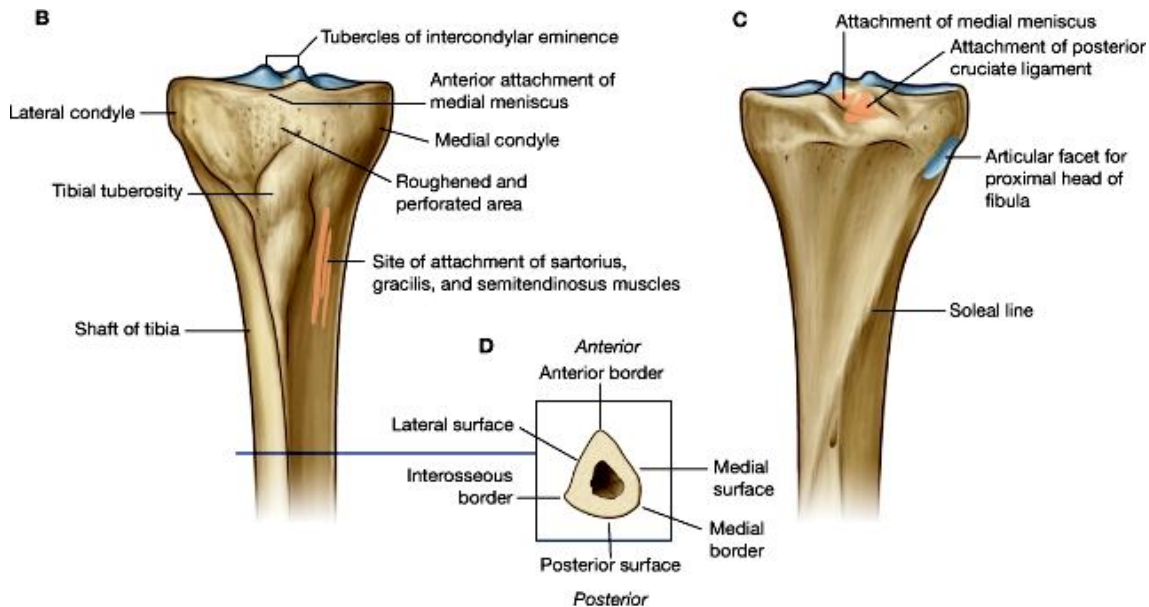
این استخوان اسکلیت انسی ساق را ساخته و یک استخوان طولیه میباشد که دارای جسم و دو نهایت علوی و سفلی میباشد.

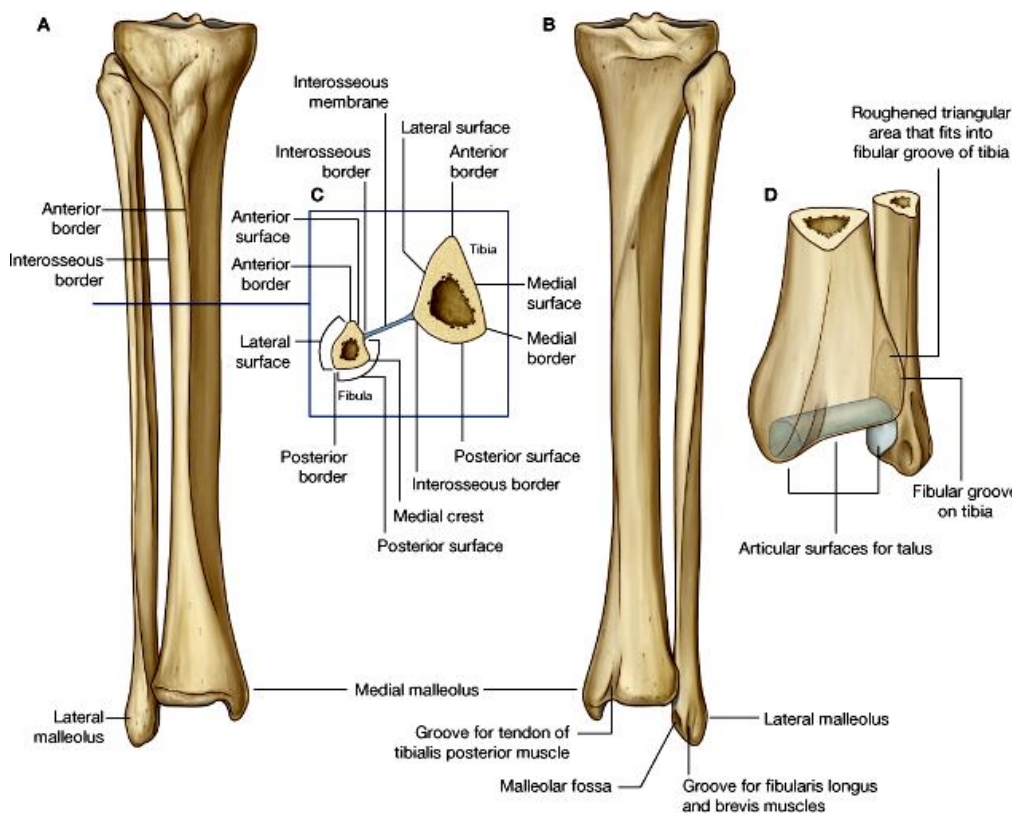
### نهایت علوی یا upper end



- ↔ از منظره علوی دارای دو **condyle** انسی و وحشی میباشد که از همدیگر توسط یک **intercondylar area** جدا شده اند.
- ↔ از منظره قدامی نهایت علوی **tibia** دارای یک برجستگی بنام **tibial tuberosity** میباشد.

- ↔ سطوح علوی هر دو کاندیل دارای سطح مفصلی بزرگ و نسبتاً مقعر میباشد که در تشکل مفصل زانو سهم میگیرند.
- ↔ قسمت خلفی- وحشی کاندیل وحشی دارای یک **articular facet** بیضوی شکل میباشد که با نهایت علوی **fibula** مفصل میشود.
- ↔ وجوه قدامی هر دو کاندیل باهم یکجا شده یک ساحه مثلثی را میسازند که ذروه آن بطرف سفلی متباز شده و **tibial tuberosity** را میسازد.

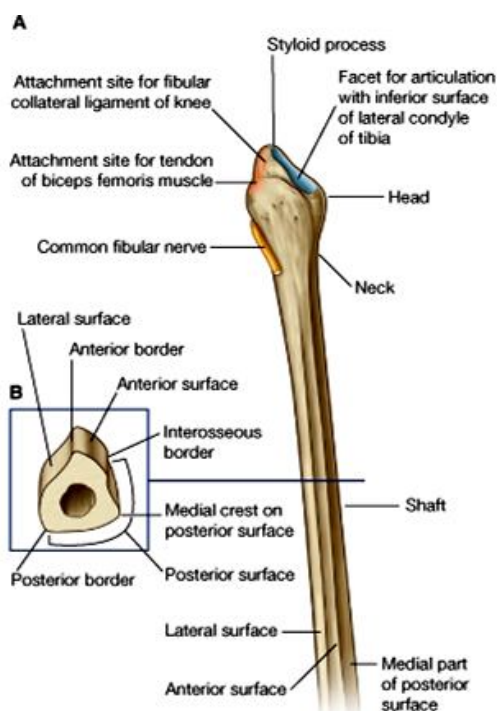




- ↪ در مقطع مثلثی بوده دارای سه وجه انسی، وحشی و خلفی میباشد که از همدیگر توسط سه کنار قدیمی، انسی، و وحشی (interosseous) یا بین العظمی) جدا شده اند.
- ↪ در وجه خلفی ثلث علوی جسم tibia یک خط درشت و برجسته دیده میشود که بطرف سفلی و انسی سیر کرده و soleal line نامیده میشود.
- ↪ قسمتی از posterior surface که بالاتر از soleal line قرار دارد مثلثی بوده و قسمتی که پایینتر از soleal line قرار دارد، توسط یک vertical ridge بدو قسمت انسی و وحشی تقسیم شده است.

### نهایت سفلی یا lower end

- ↪ بمراتب کوچکتر از نهایت علوی میباشد.
- ↪ در قسمت انسی خود یک بارزه دارد که بطرف سفلی متوجه بوده بنام medial malleolus یا بجلک انسی یاد میگردد.
- ↪ در قسمت وحشی نهایت سفلی یک fibular notch مثلثی شکل قرار دارد که با fibula مفصل میشود.
- ↪ سطح سفلی نهایت سفلی دارای یک سطح مفصلی میباشد که با وجه علوی talus مفصل بند پا را میسازند.
- ↪ در وجه وحشی medial malleolus نیز یک سطح مفصلی وجود دارد که با وجه انسی talus مفصل میشود.



### Fibula

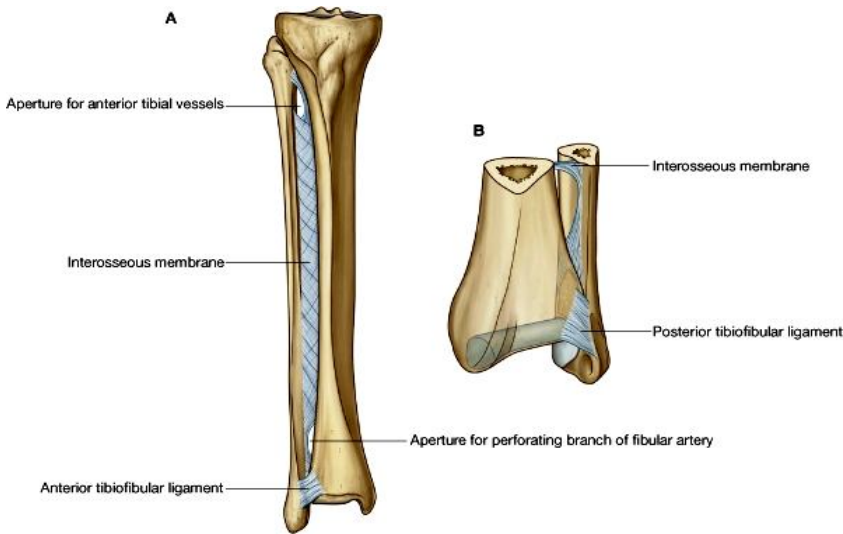
یک استخوان طولیه است که دارای جسم و دو نهایت علوی و سفلی میباشد.

### نهایت علوی یا upper end

- ↪ بنام head of fibula نیز یاد میشود که در قسمت خلفی- وحشی آن یک بارزه بنام styloid process قرار دارد.
- ↪ در قدام و انسی styloid process یک circular facet مفصلی برای مفصل شدن با استخوان tibia قرار دارد.
- ↪ قسمتی از استخوان که پایینتر از head قرار دارد، کمی متضیق بوده بنام neck یاد میگردد.

### نهایت سفلی یا lower end

- ↪ بنام بجلک وحشی یا lateral malleolus نیز یاد میگردد. این بجلک دارای سه وجه وحشی، انسی و خلفی میباشد.
- ↪ وجه انسی آن دارای یک سطح مثلثی میباشد که زروه آن به سفلی متوجه است. این سطح با وجه وحشی talus مفصل شده و در تشکیل ankle joint سهیم



میگیرد. خلفتر ازین facet مفصلی، در وجه انسی بجلک وحشی یک **malleolar fossa** عمیق وجود دارد.

### Shaft یا جسم

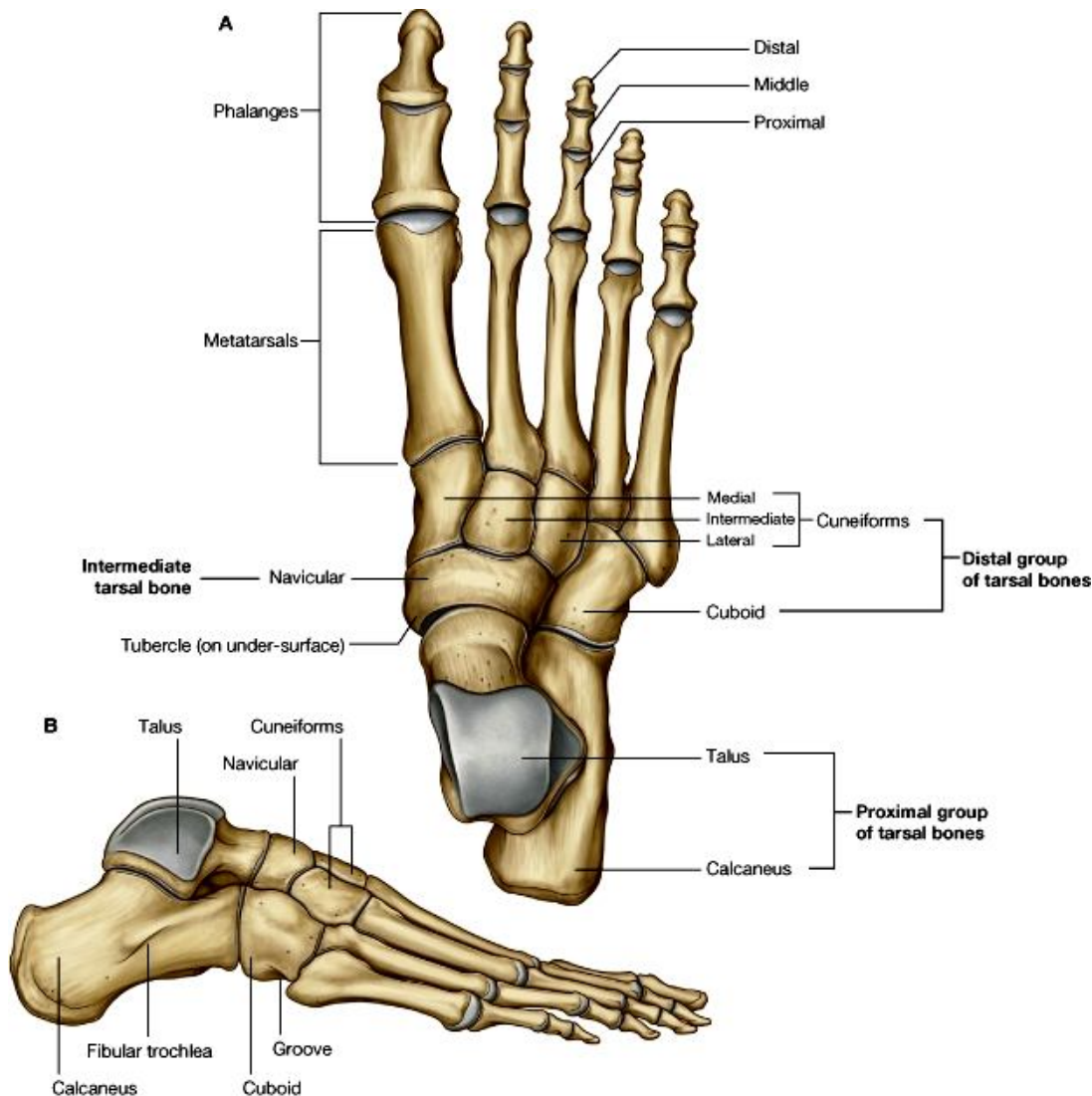
دارای سه کنار قدامی، خلفی و انسی یا interosseous میباشد. کنار قدامی آن تیز بوده و بسیار نزدیک به کنار انسی قرار دارد.

جسم دارای سه وجه وحشی، انسی و خلفی میباشد. ترتیب قرار گرفتن این وجوه variation های زیادی نشان داده و خیلی مغلق میباشد. وسیعترین surface جسم posterior surface آن میباشد که در 3/4

علوی آن یک vertical ridge برجسته بنام **medial crest** قرار دارد که این surface را بدو قسمت انسی و وحشی تقسیم میکند. قسمت سفلی posterior surface درشت بوده و دران لیگامنتهای قوی که tibia و fibula را بهمیدگر وصل میکنند، ارتکاز میکنند.

### The Skeleton of the Foot

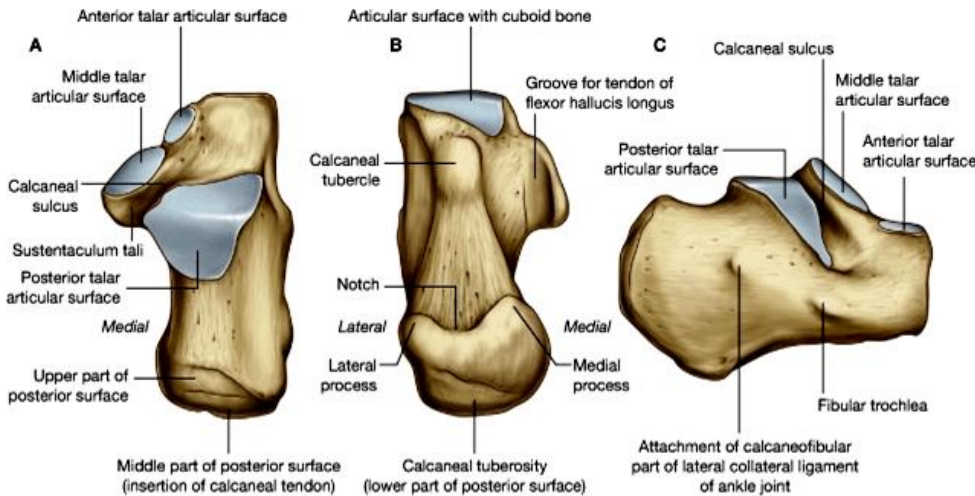
تقریباً نصف خلفی اسکلیت پا توسط هفت عدد **tarsal bones** ساخته میشوند که بزرگترین آنها **calcaneus** نام دارد و کری پا را میسازد.



- ↪ بالاتر از calcaneus یک استخوان بزرگ دیگر بنام **talus** قرار دارد که با نهایت سفلی **tibia** و **fibula** یکجا شده ankle joint را میسازد.
- ↪ قدامتر از **talus** و **calcaneus** دو استخوان با سایز متوسط قرار دارند که استخوان انسی آن **navicular** و استخوان وحشی آن بنام **cuboid bone** یاد میشود.
- ↪ قدامتر از **navicular** سه استخوان کوچک قرار دارند که بنام **medial, intermediate & lateral cuneiforms** یاد میشوند.
- ↪ قدامتر از **tarsal bones** پنج عدد استخوان مینا تارسوس یا **metatarsal bones** قرار دارند و قدامتر از آنها **phalanges** دیده میشوند که در هر انگشت پا نیز مثل انگشتان دست سه بند یا **phalanx** وجود دارد. بجز از انگشت شصت که در آن صرفاً دو بند **proximal** و **distal** قرار دارند.

## Calcaneus

دارای شش وجه میباشد:

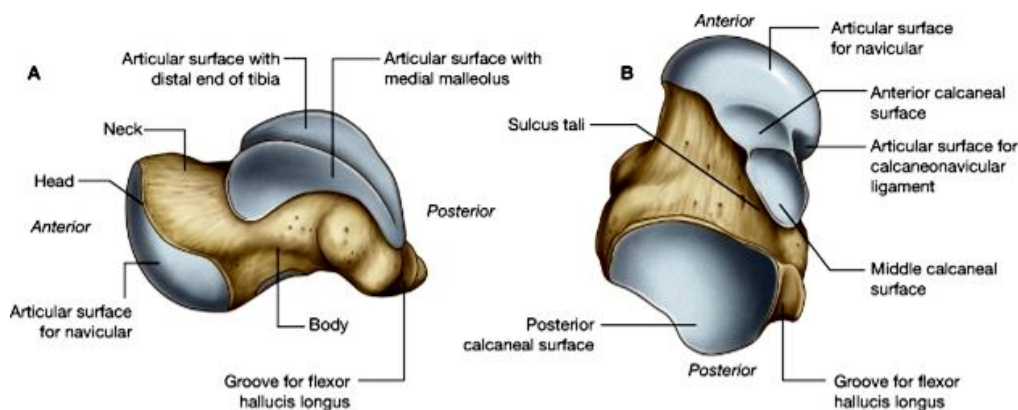


- ↪ **Anterior surface** یک سطح مفصلی بزرگ برای استخوان **cuboid** دارد.
- ↪ **Posterior surface** غیر مفصلی بوده و کری پا را میسازد.
- ↪ **Lateral surface** در قسمت قدامی خود دارای یک برآمدگی کوچک بنام **peroneal trochlea** یا **peroneal tubercle** میباشد.
- ↪ **Medial surface** دارای یک بارزه بزرگ بنام **sustentaculum tali** میباشد.

- ↪ **Superior or dorsal surface** دارای سه **facet** مفصلی قدامی، متوسط و خلفی میباشد که با استخوان **talus** مفصل میگردند. **Facet** متوسط آن بالای **sustentaculum tali** واقع بوده و از **facet** خلفی توسط یک میزابه عمیق بنام **sulcus calcanei** جدا گردیده است. این میزابه با یک میزابه دیگر که در استخوان **talus** قرار دارد، یکجا شده و **sinus tarsi** را میسازند.
- ↪ **Plantar or inferior surface** در قسمت خلفی خود دارای یک برجستگی بنام **calcaneal tuberosity** میباشد. قسمتهای وحشی و انسی این **tuberosity** کمی بیشتر از مرکز متبازر بوده و بنام **lateral & medial processes** یاد میگردند. در قسمت قدامی وجه سفلی یک برآمدگی دیگر بنام **anterior tubercle** وجود دارد.

## Talus

این استخوان دارای یک **head**، **neck** و **body** میباشد.



- ↪ **Distal surface** **راس** استخوان دارای یک سطح مفصلی برای مفصل شدن با استخوان **navicular** میباشد.
- ↪ **سطح علوی** جسم استخوان توسط یک **Trochlear articular surface** پوشانیده شده است که با نهایت سفلی **tibia** مفصل میگردد.



- ↪ **وجه وحشی** جسم دارای یک facet مثلثی برای مفصل شدن با بجلک وحشی fibula میباشد؛ و وجه انسی جسم دارای یک سطح مفصلی کامه مانند برای مفصل شدن با بجلک انسی tibia میباشد.
- ↪ قسمت سفلی و خلفی جسم بطرف خلف متباز شده بنام **posterior process** یاد میشود. این بارزه توسط یک میزابه بدو medial & lateral tubercles تقسیم گردیده است.
- ↪ **وجه سفلی** جسم دارای سه facet مفصلی قدامی، متوسط و خلفی بوده که هر کدام با facet مربوطه خود در استخوان calcaneus مفصلی میشوند. middle و posterior facet از همدیگر توسط یک میزابه عمیق جدا شده اند که بنام sulcus tali یاد میگردد. این میزابه با sulcus calcanei یکجا شده و sinus tarsi را میسازند.

### Navicular bone

- ↪ این استخوان در خلف با راس تالوس، در قدام با سه استخوان کونیفورم، و در وحشی با cuboid مفصل میگردد.
- ↪ قسمت انسی استخوان دارای یک tuberosity میباشد.

### Cuboid bone

- ↪ این استخوان در خلف با calcaneus، در قدام با میتاتارسوس چهارم و پنجم، و در انسی با Navicular و کونیفورم وحشی مفصل میگردد.
- ↪ در قسمت وحشی استخوان دارای یک tuberosity میباشد.

### Medial Cuneiform bone

- ↪ این استخوان در خلف با navicular، در قدام با میتاتارسوس اول، و در وحشی با کونیفورم متوسط و میتاتارسوس دوم مفصل میگردد.
- ↪ بزرگترین استخوان کونیفورم بوده و در یکطرف خود دارای یک facet بزرگ kidney-shaped میباشد.

### Intermediate Cuneiform bone

- ↪ این استخوان در خلف با navicular، در قدام با میتاتارسوس دوم، در انسی با کونیفورم انسی و در وحشی با کونیفورم وحشی مفصل میگردد.
- ↪ کوچکترین استخوان کونیفورم بوده و ساختمان سه گوشه پی دارد.

### Lateral Cuneiform bone

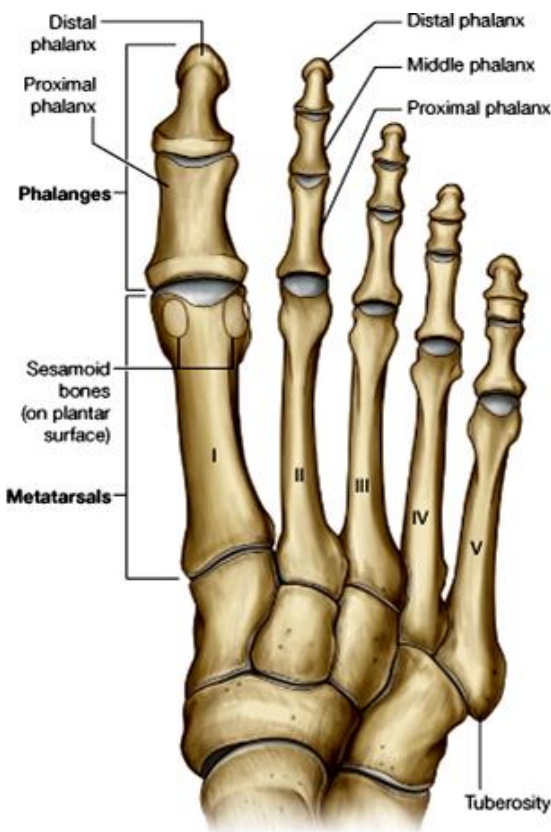
- ↪ این استخوان در خلف با navicular، در قدام با میتاتارسوس سوم، در انسی با کونیفورم متوسط و میتاتارسوس دوم، و در وحشی با استخوان cuboid و میتاتارسوس چهارم مفصل میگردد.

### The metatarsal bones

- ↪ در کف پا پنج استخوان میتاتارسوس وجود دارند که برخلاف میتاکارپوس های دست، از انسی بوحشی شماره گذاری میشوند.
- ↪ ساختمان این استخوانها شبیه میتاکارپوس های دست بوده هر استخوان یک نهایت distal یا head، جسم، و یک نهایت proximal یا base میباشد. راس شان مدور بوده و نسبت به قاعده کوچکتر میباشد.

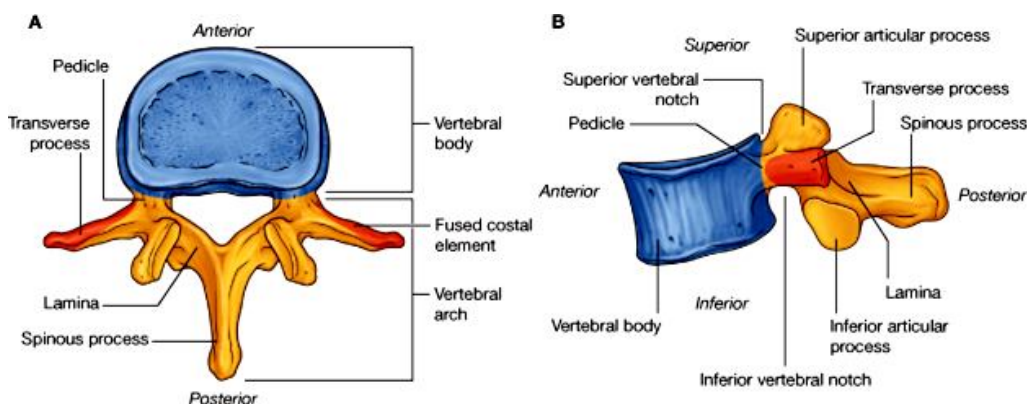
### Phalanges of the foot

- ↪ مانند phalanx های انگشتان دست تنظیم گردیده اند؛ طوریکه هر انگشت دارای سه phalanx میباشد، ( proximal, middle & distal phalanges).
- ↪ به استثنای انگشت بزرگ یا شصت پا که صرفاً از دو بند تشکیل شده (proximal & distal phalanges).



## The Vertebral Column

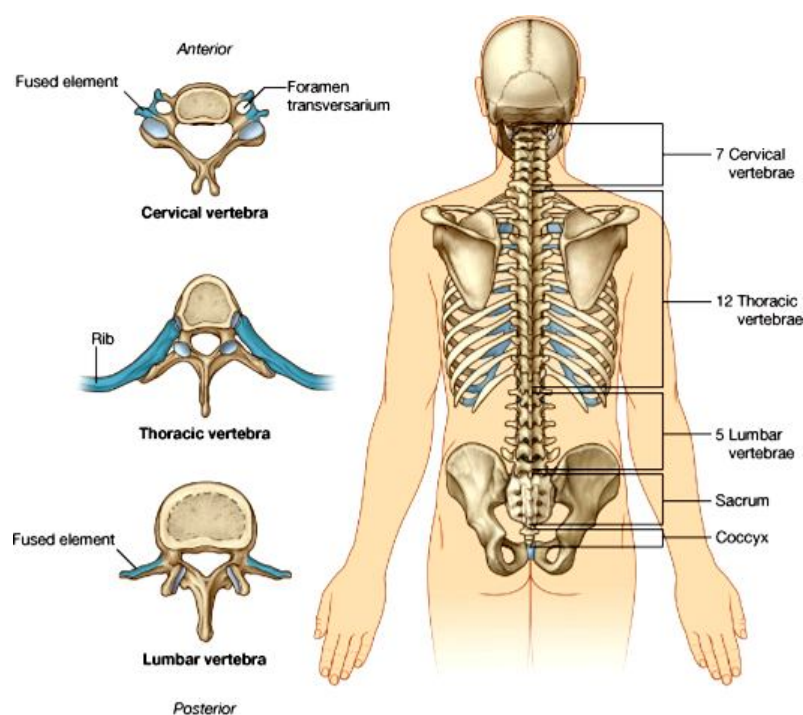
### ساختمان عمومی یک فقره وصفی



اجزای وصفی یک فقره، در یک فقره از mid-thoracic region به بهترین وجه نشان داده شده می‌توانند. این اجزا عبارتند از:

- ↪ جسم فقری یا **vertebral body** که در قدام قرار داشته و بشکل مقطعی از یک استوانه میباشد. سطوح علوی و سفلی جسم هموار بوده و توسط یک **Intervertebral disc** با جسم فقرات بالایی و پایینی خود مفصل میشود.
- ↪ **Pedicle** های راست و چپ عبارت از لوله های استخوانی استند که از قسمت خلفی جسم خارج شده بطرف خلف و وحشی میروند.
- ↪ **Pedicle** ها خلفاً به یک صفحه استخوانی هموار و عمودی میانجامند که بنام **Lamina** یاد میگردد. **Lamina** های راست و چپ در سط خط متوسط با هم یکجا میشوند. **pedicle** و **lamina** مجموعاً بنام **vertebral arch** یاد میگردند.
- ↪ **Vertebral foramen** که در قدام توسط وجه خلفی جسم، در جوانب توسط **pedicles**، و در خلف توسط **laminae** تحدید میگردد.
- ↪ **Vertebral foramen** های فقرات با همدیگر یکجا یک کانال طولانی را میسازند که در تمام طول ستون فقرات موجود بوده حاوی **spinal cord** یا نخاع شوکی میباشد.
- ↪ **Spinous process** یا بارزات خار مانند از محل اتصال **lamina** های راست و چپ بطرف خلف و سفلی متباز گردیده اند.
- ↪ **Transverse processes** یا بارزات مستعرض که دو عدد بوده و از محل اتصال **pedicle** با **lamina** در هر دو طرف نشئت کرده بصورت عرضانی سیر میکنند.

هرگاه یک فقره را از منظره جنبی مشاهده کنیم، ساختمانهای ذیل دران قابل دید میباشد:



- ↪ از محل اتصال هر **pedicle** با **lamina** مربوطه آن یک **superior articular process** بطرف بالا و یک **inferior articular process** بطرف پایین سیر میکنند. این بارزات دارای سطوح مفصلی کوچک بنام **superior & inferior articular facets** میباشدند.
- ↪ **inferior facet** های فقره با **superior facet** های فقره مجاور شده و در نتیجه گفته می‌توانیم که دو فقره مجاور توسط سه مفصل با یکدیگر وصل میشوند: اولی بین جسم فقرات بوده و دو مفصل دیگر بین **articular process** های شان واقع میگردد.
- ↪ از منظره جنبی **pedicle** بمراتب باریکتر از جسم فقره بوده و در نتیجه در تحت هر **pedicle** یک **inferior vertebral notch** بزرگ دیده میشود.
- ↪ در بالای **pedicle** نیز یک دندان کم عمقتر بنام **superior vertebral notch** قرار دارد. این دندانهای علوی و سفلی با همدیگر یکجا شده و

**Intervertebral foramina** را در جوانب ستون فقرات میسازند که از طریق همین foramen ها اعصاب شوکی که از spinal cord منشا میگیرند، بخارج از ستون فقرات عبور میکنند.

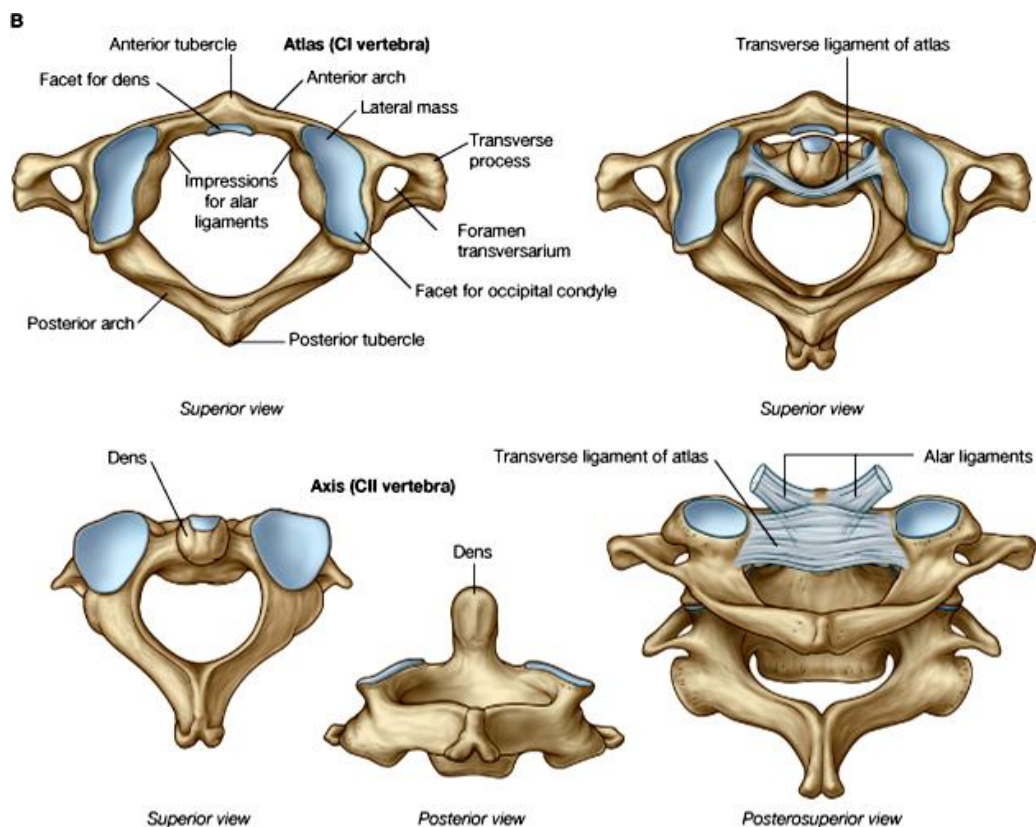
### فرق های عمده میان یک فقره وصفی cervical، thoracic و lumbar

- (a) Transverse process های فقرات رقبی یا cervical دارای یک **foramen transversarium** میباشند.
- (b) فقرات صدی یا thoracic برای مفصل شدن با اضلاع سطوح مفصلی بنام **costal facets** دارند که در جوانب جسم فقری و بالای transverse process های شان واقع میباشد.
- (c) فقرات قطنی یا lumbar از فقرات رقبی و صدی طوری فرق میشوند که هیچیک از دو مشخصه بالا را نداشته و در عوض **جسم فقری** بمراتب بزرگتر دارند.

### فقرات رقبی غیر وصفی

#### فقره اطلس (C1)

- ⇐ این فقره از متباقی فقرات رقبی بکلی فرق داشته و فاقد **جسم فقری** و **spine** میباشد.
- ⇐ این فقره از دو کتله جانبی یا **lateral masses** که توسط یک قوس قدامی **anterior arch** و یک قوس خلفی بنام **posterior arch** با همدیگر وصل شده اند، ساخته شده است. در مجموع فقره اطلس ساختمان شبیه یک انگشت را دارد.
- ⇐ از قسمت خلفی lateral masses دو **transverse process** بزرگ که دارای **foramen transversarium** میباشد، نشئت میکنند.
- ⇐ در وجه علوی lateral mass یک **facet** مقعر و بیضوی شکل وجود دارد که با کاندیل استخوان occipital یکجا شده **Atlanto-occipital joint** را میسازند.
- ⇐ وجه سفلی lateral mass دارای یک سطح مفصلی بزرگ نسبتاً مدور بوده و با superior articular facet فقره (C2) axis یکجا شده **lateral Atlanto-axial joint** را میسازند.
- ⇐ در وجه انسی lateral mass یک توپرکل دیده میشود که **transverse ligament of atlas** بالای آن ارتکاز میکند. این لیگامنت **foramen vertebral** بزرگ فقره را بدو قسمت قدامی و خلفی تقسیم میکند. قسمت خلفی آن با vertebral foramen یک فقره وصفی مطابقت کرده قسمتی از کانال فقری را میسازد و spinal cord از آن عبور میکند. در قسمت قدامی vertebral foramen اطلس dens فقره axis واقع میشود. Dens در قدام با anterior arch و در خلف با transverse ligament مفصل میگردد، که این دو مفصل را مجموعاً بنام **median Atlanto-axial joint** یاد میکنند.



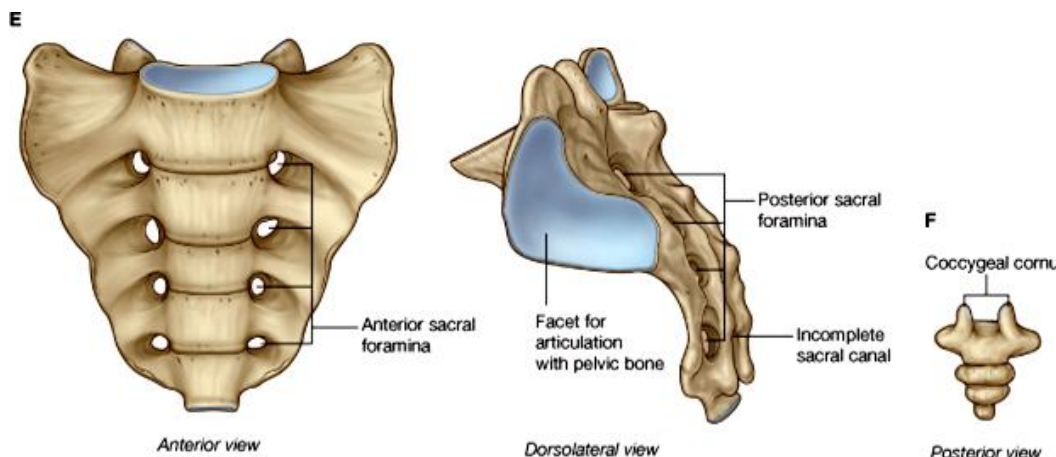
- ↪ در قوس قدامی یک بارزه کوچک در سر خط متوسط دیده میشود که **anterior tubercle** نامیده میشود. همچنان قوس خلفی نیز دارای یک بارزه مشابه بوده که فکر میگردد یک **spinous process** انکشاف نکرده باشد.
- ↪ در وجه علوی **posterior arch** یک میزابه وجود دارد که **vertebral artery** از آن عبور میکند.
- ↪ **Transverse process** های فقره اطلس بزرگ و برجسته میباشد.

## فقره axis یا (C2)

- ↪ بزرگترین مشخصه این فقره عبارت از یک بارزه استخوانی انگشت مانند بنام **dens** میباشد که از قسمت علوی جسم آن نشئت میکند. این بارزه در فاصله بین **anterior arch** و **transverse ligament of atlas** قرار میگیرد.
- ↪ در هر دو طرف **dens** یک یک سطح مفصلی بزرگ بیضوی شکل برای مفصل شدن با سطح مربوطه شان در وجه سفلی فقره اطلس دیده میشوند. وحشی تر از این **facet** ها **transverse process** های **axis** دیده میشوند که دارای **foramen transversarium** میباشد.
- ↪ **Pedicle**، **laminae** و **spine** این فقره ضخیم و قوی بوده و **Inferior articular facets** در سفلی محل اتصال **pedicle** با **lamina** واقع میباشد.

## The Sacrum & Coccyx

### Sacrum



- ↪ عبارت از پنج فقره **sacral** است که با هم **fused** گردیده اند و به یک استخوان واحد بنام **sacrum** تبدیل شده اند که در تحت فقره L5 قرار دارد. سکروم شکل سه گوشه بی داشته دارای یک قاعده و یک زروه، وجوه قدامی، خلفی و وجوه جانبی میباشد.

- ↪ در وجه قدامی یا **pelvic surface**

- ↪ **surface** استخوان سکروم چهار جوره سوراخها قرار دارند که بنام **anterior sacral foramina** یاد میشوند. قسمتی که در انسی این سوراخها قرار دارد، عبارت از **medial part** و قسمتی که در وحشی سوراخها قرار دارد عبارت از **lateral part** استخوان میباشد.
- ↪ **Anterior sacral foramina** که در وجه قدامی قرار دارند، در ضخامت استخوان سکروم سیر کرده و در وجه خلفی آن نیز ظاهر میشوند، که سوراخهای وجه خلفی بنام **posterior sacral foramina** یاد میشوند.
- ↪ وجه علوی یا **base of sacrum** توسط سطح علوی فقره اول **sacral** ساخته شده است که یک سطح بیضوی بزرگ میباشد که با فقره L5 مفصل میگردد. کنار قدامی جسم فقری بقدام متبازر بوده بنام **promontory** یاد میگردد. در خلف جسم دهانه یک کانال مثالی دیده میشود که عبارت از **vertebral canal** فقرات **sacral** بوده و بنام **sacral canal** یاد میشود. وحشی تر از جسم فقری سطح علوی **lateral part** استخوان قابل دید میباشد که بنام **ala** یاد میگردد.
- ↪ وجه خلفی سکروم بنام **dorsal surface** آن نیز یاد شده و توسط **posterior sacral foramina** بدو قسمت **medial & lateral parts** تقسیم گردیده است. از طریق این سوراخها **dorsal ramus** های اعصاب **sacral** خارج میگردند. در وجه خلفی فقره **sacral** پنجم یک مسافه خالی بشکل حرف U یا V دیده میشود که **sacral hiatus** نام دارد و عبارت از دهانه سفلی **sacral canal** میباشد. بر علاوه در وجه خلفی سکروم در سر خط متوسط بدن یک تیغه تیز بنام **median sacral crest** قرار دارد. انسی تر از **posterior foramina** در هر دو طرف **intermediate crest**، و وحشی تر از **posterior foramina** در هر دو طرف **lateral sacral crests** نیز دیده میشوند.
- ↪ نهایت سفلی سکروم یا **apex** دارای یک سطح مفصلی بیضوی شکل برای مفصل شدن با استخوان **coccyx** قرار دارد. همچنان بدو طرف **sacral hiatus** دو بارزه کوچک که بطرف سفلی متبازر میباشد دیده میشود، این بارزات بنام **sacral cornua** یاد میشوند. این بارزات توسط لیگامنتها با استخوان **coccyx** وصل میگردند.
- ↪ هرگاه استخوان سکروم از منظره جنبی بررسی شود، دیده میشود که **pelvic surface** آن بقدام مقعر بوده و **dorsal surface** آن بطرف خلف محدب میباشد. وجه وحشی سکروم دارای یک سطح مفصلی بزرگ L-shaped بنام **auricular surface** میباشد که با استخوان ایوم

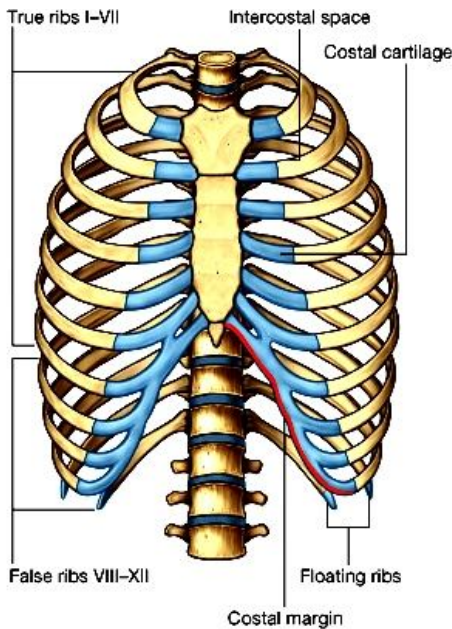
مفصل میشود. این سطح ساختمانی شبیه به پکه گوش را دارد. ساحه یی که در خلف auricular area قرار دارد درشت بوده دران یکتعداد لیگامنتهای قوی که سکروم را با الیوم وصل میکنند، ارتکاز مینمایند.

## Coccyx

- ↔ این استخوان از fuse شدن چار فقره coccygeal که بصورت درست انکشاف نکرده اند ساخته شده است.
- ↔ دارای دو وجه **pelvic & dorsal surfaces** بوده و یک قاعده و یک ذروه دارد.
- ↔ در قاعده آن یک سطح مفصلی بیضوی شکل دیده میشود که با apex سکروم مفصل میگردد. وحشی تر ازین سطح دو **coccygeal cornua** که بطرف علوی متبازر استند، دیده میشود. این ها با cornu های سکروم توسط لیگامنتها وصل میگرددند.

## The Sternum & Ribs

### Sternum



↔ این استخوان شبیه یک خنجر بوده در جدار قدامی صدر بالای midline بشکل عمودی قرار دارد. یک flat bone بوده دارای دو وجه قدامی و خلفی میباشد. این استخوان از سه قطعه ساخته شده است که از بالا به پایین عبارتند از **manubrium**، **body** و **xiphoid process**.

↔ دو قسمت اول با هم توسط manubrio-sternal joint که یک مفصل symphysis میباشد؛ و دو قسمت آخری توسط xiphi-sternal joint مفصل میشوند.

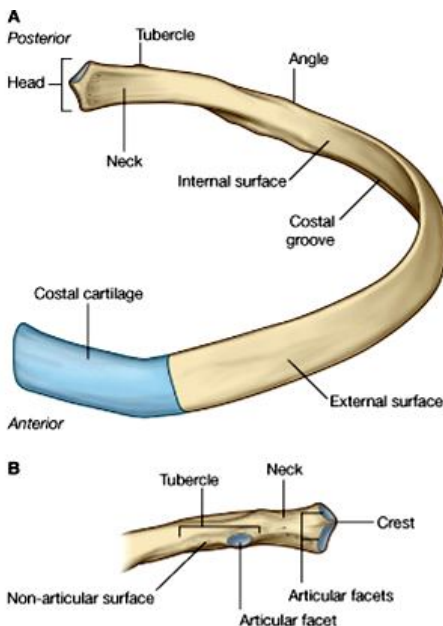
↔ نهایت قدامی costal cartilages هفت ضلع علوی به کنار های راست و چپ استخوان sternum وصل میگرددند. در ناحیه attachment این غضاریف ضلعی دندانهای کوچک در کنار های sternum دیده میشود.

↔ کنار علوی manubrium sterni در هر دو طرف با sternal ends استخوانهای clavicle یکجا شده sternoclavicular joint را میسازند. ناحیه بین دو clavicular notch در کنار علوی manubrium، بنام suprasternal notch یا jugular notch یاد میشود.

↔ محل اتصال هر دو قطعه manubrium و body از منظره جنبی با هم دیگر یک زاویه را میسازند که بطرف قدام متبازر بوده و بنام sterna angle یاد میگردد.

### Ribs یا اضلاع

### اضلاع وصفی



↔ اضلاع عبارت از استخوانهای طویل منحنی شکل اند که جدار های جنبی قفس صدری را میسازند.

↔ در هر طرف خط متوسط 12 ضلع وجود دارد که از نظر طول از هم متفاوت میباشند. طولترین ضلع، ضلع هفتم بوده و اضلاع بالاتر و پایینتر از ان بمراتب کوتاهتر شده میروند.

↔ دو ضلع مجاور از همدیگر توسط یک **intercostals space** جدا میشوند.

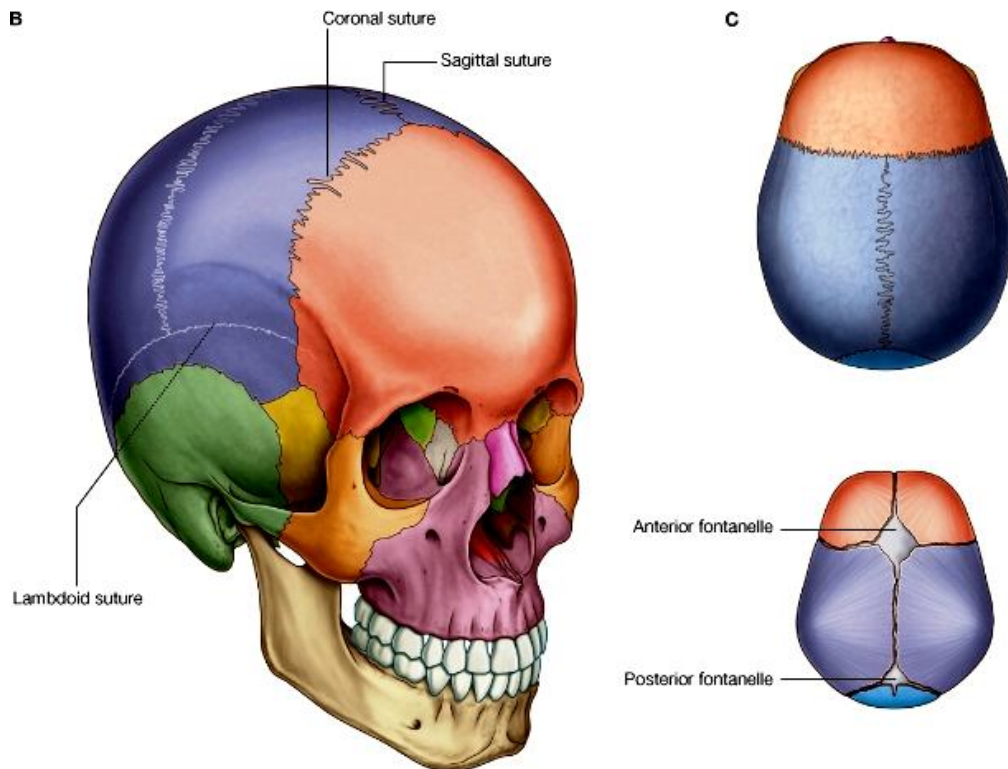
↔ اضلاع خلفاً به فقرات صدری وصل بوده و نهایت قدامی هفت ضلع علوی توسط **costal cartilages** شان به sternum وصل میگرددند. به همین لحاظ هفت ضلع اول را بنام اضلاع حقیقی یا true ribs یاد میکنند. نهایت قدامی اضلاع هشتم، نهم و دهم نیز دارای غضاریف ضلعی بوده ولی غضاریف آنها به sternum نمیروند، بلکه بالنوبه به costal cartilage ضلع علوی تر از خود، وصل میشوند؛ این سه ضلع بنام اضلاع کاذب یا false ribs یاد میگرددند. نهایت قدامی اضلاع یازدهم و دوازدهم دارای یک costal cartilage کوچک بوده ولی به حالت آزاد قرار داشته و به جایی وصل نمیشوند؛ این دو ضلع بنام

اضلاع شناور یا **floating ribs** یاد میگردند.

- ↪ در نهایت خلفی یک ضلع وصفی، یک **head، neck** و یک **tubercle** دیده میشود. راس ضلع با **costal facet** فقره صدی که دارای عین شماره ضلع است مفصل میگردد. گردن یا **neck** یک قسمت متضیق بوده وحشی تر از راس قرار دارد. کمی وحشی تر از گردن در وجه خلفی ضلع یک برآمدگی بنا **tubercle** دیده میشود.
- ↪ نهایت قدامی ضلع دارای یک فروفتگی پیاله مانند برای مفصل شدن با **costal cartilage** مربوطه میباشد.
- ↪ قسمتی که بین نهایت قدامی و نهایت خلفی ضلع قرار دارد، عبارت از جسم یا **shaft** آن بوده و شکل حرف C را دارد. جسم ضلعی هموار بوده دارای دو وجه **inner and outer surfaces** و دو کنار **upper & lower borders** میباشد.
- ↪ کنار علوی آن کند، ولی کنار سفلی تیز میباشد.
- ↪ **Inner surface** مقعر بوده و کمی بالاتر از کنار سفلی، درین وجه یک میزابه بنام **costal groove** دیده میشود که در تمام طول جسم ضلعی سیر میکند. درین میزابه به ترتیب یک ورید، یک شریان و یک عصب ضلعی سیر میداشته باشد. **Outer surface** جسم ضلعی محدب بوده و کمی وحشی تر از توبرکل دران یک خط درشت دیده میشود که در همین نقطه ضلع یک انحنای نشان داده و بنام **costal angle** یاد میشود.

## The Skull

معلومات عمومی درباره skull



© Elsevier. Drake et al: Gray's Anatomy for Students - www.studentconsult.com

- ↪ **Skull** از استخوانهای متعدد ساخته شده است که درین جا با نامها و یکتعداد مشخصات عمده آنها آشنا خواهیم شد:
- ↪ استخوان الاشه پایین بنام **mandible** یاد میگردد. متباقی تمام استخوانهای دیگری که در تشکل skull سهم دارند، بین خود شان توسط مفاصلی بنام **sutures** وصل میباشند. این استخوانها مجموعاً بنام **cranium** یا قحف یاد میشوند. یعنی - **Cranium = Skull (Mandible)**.
- ↪ **Cranium** از دو قسمت عمده ساخته شده است:

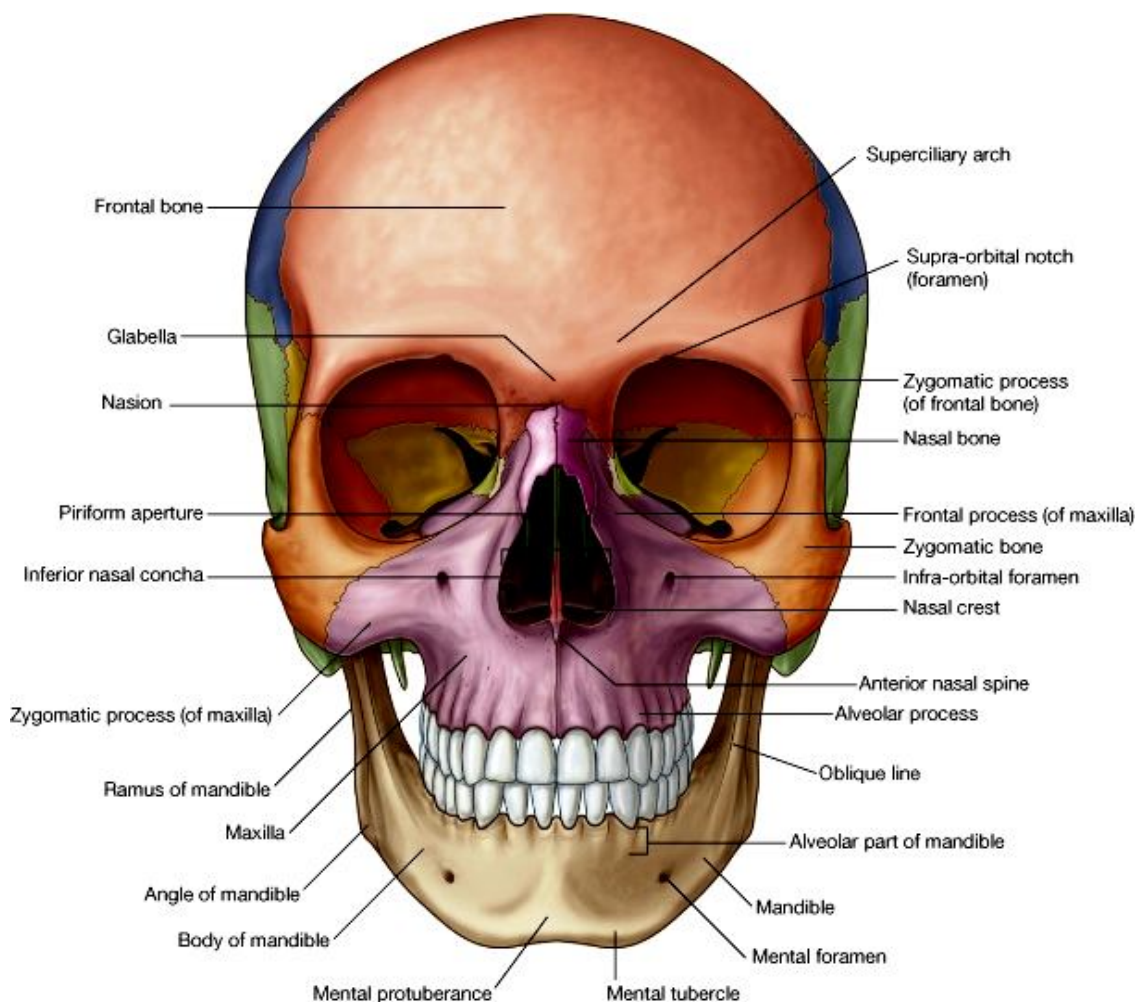
- (a) قسمت علوی- خلفی آن که بنام **calvaria** یاد میشود، حاوی یک جوف بزرگ بنام **cranial cavity** میباشد، که دران **brain** قرار دارد.
- (b) قسمت قدامی- سفلی آن که اسکلیت صورت را میسازد، بنام **facial skeleton** یاد شده و حاوی اجواف اربیئا، جوف بینی، و قسمت علوی جوف دهن میباشد.

- ↔ قسمت فوقانی skull که شکل گنبدی مانند دارد، بنام **vault of the skull** یا **skull cap** یاد میشود. این قسمت را بنام قبه قحف نیز یاد میکنند که جدار های علوی، وحشی، قدامی و خلفی cranial cavity را میسازد.
- ↔ قسمتی از skull که زمین cranial cavity را میسازد، بنام قاعده قحف یا **base of the skull** یاد میگردد.
- ↔ در **منظره علوی skull** میتوانیم چار استخوان را ببینیم: قسمت قدامی vault توسط استخوان **frontal**، قسمت خلفی آن توسط استخوان **occipital** و قسمت اعظم سقف و جدار های جنبی cranial cavity توسط استخوانهای **parietal** راست و چپ ساخته میشود.
- ↔ هر دو استخوان **parietal** در سر خط متوسط با همدیگر توسط **sagittal suture** مفصل میشوند.
- ↔ کنارهای قدامی استخوانهای **parietal** با استخوان **frontal** در قدام توسط یک خط عرضانی بنام **coronal suture** مفصل میگرددند؛ در حالیکه کنار های خلفی استخوانهای **parietal** با **occipital** توسط **lambdoid suture** که شکل حرف لمبدا را دارد (شکل حرف Y معکوس) مفصل میشود.
- ↔ کمی وحشی تر از استخوانهای **parietal** از منظره علوی قسمت های از استخوان **temporal** نیز دیده میشود.
- ↔ زمانی که skull را از **منظره قدامی** بررسی کنیم، نخستین ساختمانی که توجه ما را جلب میکند، الاشه های بالا و پایین میباشدند. استخوان الاشه پایین بنام **mandible** و استخوان الاشه بالا بنام **maxilla** یاد میشود.
- ↔ استخوان ناحیه پیشانی عبارت از **frontal bone** بوده و برجستگی رخسار ها توسط استخوان **zygomatic** ساخته میشود.
- ↔ از منظره قدامی سه فوحه بزرگ در skull قابل دید میباشدند: یک **median nasal aperture** که در بین هر دو استخوان **maxilla** راست و چپ تشکیل میشود؛ و دو فوحه دیگر که در علوی و وحشی **nasal aperture** واقع اند و عبارت از دهانه جوف اربیت میباشدند.
- ↔ در عمق **nasal aperture** **جوف بینی** قرار دارد که در عمق این جوف قطعات سه استخوان مختلف بنام **ethmoid bone**، **inferior nasal concha** و **vomer** را یافته میتوانیم.
- ↔ در عمق فوحت بزرگ اربیت، **اجواف اربیت** راست و چپ قرار دارند که مهمترین محتوی آنرا کره چشم تشکیل میدهد.
- ↔ در تشکیل جدار های جوف اربیت استخوانهای **frontal**، **zygomatic**، **ethmoid bone**، **maxilla** و دو استخوان دیگر بنام **sphenoid bone** و **lacrimal bone** سهم میگیرند.
- ↔ **Sphenoid bone** یک استخوان بزرگ طاق است که در **base of the skull** موقعیت داشته و فقط یک قطعه کوچک آن در جدار جوف اربیت دیده میشود. یک قطعه از این استخوان که بنام **greater wing of sphenoid** یاد میگردد، در **lateral surface of skull** نیز قابل دید میباشد.
- ↔ در علوی **nasal aperture** و انسی تر از اجواف اربیت، دو استخوان راست و چپ بنام **nasal bones** قرار دارند.
- ↔ بیشتر استخوانهایی که از **منظره جنبی skull** قابل دید میباشدند، قبلاً نام برده شده اند. اینها عبارتند از استخوانهای **frontal**، **parietal** و **occipital** که در قبه قحف قرار داشته و همچنان **ethmoid**، **lacrimal**، **nasal** و **zygomatic** که در ناحیه صورت قابل دید میباشدند. برعلاوه از منظره جنبی **maxilla**، **mandible** و **greater wing of sphenoid** نیز دیده میشوند.
- ↔ پایینتر از **parietal**، جدار های جنبی cranial cavity توسط قطعه **squamous** استخوان **temporal** ساخته میشود. کمی پایینتر قطعه **mastoid** این استخوان نیز در مجاورت با **base of the skull** قرار دارد. از استخوان **temporal** یک بارزه نشئت میکند که همراه با یک بارزه از استخوان **zygomatic** مفصل شده و قوس رخسار یا **zygomatic arch** را میسازند.
- ↔ در منظره سفلی skull نیز استخوانهایی که دیده میشوند، اکثریت شان را قبلاً نام گرفتیم مانند **maxilla**، **sphenoid**، **temporal** و **occipital bones**. همچنان قطعاتی از استخوانهای **zygomatic**، **vomer** و یک استخوان دیگر بنام **palatine bone** نیز ازین منظره قابل دید میباشدند.
- ↔ در **maxilla** دندانهای بالا قرار گرفته و وحشی تر از دندانها قسمتی ازین استخوان را میبینیم که با استخوان **zygomatic** مفصل میگردد. انسی تر از دندانها قطعه یی از **maxilla** قرار دارد که در تشکیل **hard palate** سهم میگیرد. قسمت خلفی **palate** توسط استخوانهای **palatine** راست و چپ ساخته میشوند.
- ↔ بالاتر از کنار خلفی **hard palate** فوحت خلفی **right & left nasal cavities** را میبینیم که توسط استخوان **vomer** از یکدیگر جدا میشوند. قسمتی از **vomer** را قبلاً از منظره قدامی skull نیز در عمق جوف انف دیده بودیم.
- ↔ خلفتر از **vomer** استخوان **sphenoid** قابل دید است که دارای جسم و دو **greater wing** بدو طرف جسم میباشد. جسم **sphenoid** خلفاً به امتداد **pars basilar** استخوان **occipital** قرار میگیرد.
- ↔ خلفتر از **pars basilar** یک سوراخ بزرگ در استخوان **occipital** در سر خط متوسط دیده میشود که **foramen magnum** نام دارد. این سوراخ یک محل ارتباطی بین **cranial cavity** و **vertebral canal** میباشد. خلفتر ازین سوراخ یک قطعه بزرگ **occipital** قسمتی از قاعده قحف را میسازد. این قطعه بنام **pars squamous** یاد میگردد.
- ↔ قسمتهای وحشی قاعده قحف توسط **temporal bone** ساخته شده که بشکل مثلثی در بین استخوانهای **sphenoid** و **occipital** واقع شده است. این استخوان از یک قطعه متوسط بنام **petrous part**، یک قطعه خلفی وحشی بنام **mastoid part** و یک قطعه قدامی

- وحشی بنام **squamous part** ساخته شده است. از Temporal یک بارزه نشئت میکند که با استخوان zygomatic یکجا شده و قوس رخسار یا **zygomatic arch** را میسازند.
- ↪ زمانیکه قبه قحف یا skull cap برداشته شود، زمین جوف قحف یا cranial cavity را دیده میتوانیم. این زمین به سه حفره تقسیم شده که بنام **anterior, middle & posterior cranial fossae** یاد میگردند.
- ↪ زمین **anterior cranial fossa** عمدتاً توسط استخوان frontal ساخته شده و در نزدیک خط متوسط یک قطعه کوچک از ethmoid bone نیز در تشکل آن سهم میگیرد. (این قطعه همانست که قسمتی از انرا در جدار اربیت و قسمتی دیگر را از طریق anterior nasal aperture قبلاً دیده بودیم). خلفاً در سر خط متوسط قسمتی از جسم sphenoid و در وحشی lesser wings این استخوان در تشکل زمین anterior cranial fossa سهم میگیرند.
- ↪ anterior cranial fossa از middle cranial fossa توسط یک تیغه استخوانی جدا میگردد که در انسی توسط lesser wings استخوان sphenoid و در وحشی توسط frontal bone ساخته میشود. این تیغه بنام **sphenoid ridge** نیز یاد میگردد.
- ↪ زمین **middle cranial fossa** در قسمت متوسط باریک و در قسمت وحشی وسیع میباشد. قسمت متوسط آن توسط جسم sphenoid ساخته شده و قسمت وحشی و وسیع آن توسط greater wings of sphenoid، squamous temporal bone و وجه قدامی petrous temporal bone ساخته شده است.
- ↪ middle cranial fossa از posterior cranial fossa توسط کنار علوی **petrous temporal bone** که وجوه قدامی و خلفی آنرا از یکدیگر جدا میکند، ساخته میشود.
- ↪ قسمت اعظم زمین **posterior cranial fossa** توسط استخوان occipital ساخته شده که در عمق آن foramen magnum قابل دید میباشد. در تشکل قسمت قدامی- وحشی زمین آن وجه خلفی petrous temporal bone نیز سهم دارد.

### مطالعه skull از منظره قدامی

- ↪ قسمتی از **frontal bone** که ازین منظره دیده میشود بنام **external surface** آن یاد میگردد. کمی بالاتر از جوف اربیت محدبیت آن بیشتر شده **tuber frontal** نامیده میشود. کمی بالاتر از کنار انسی اربیت یک تیغه استخوانی بنام **superciliary arch** دیده میشود. این قوسهای طرف راست و چپ در سر خط متوسط در ناحیه بی بنام **glabella** با هم ملاقی میشوند.





- ↪ نقطه بی که frontonasal suture با Internasal suture ملاقی میشود، **nasion** نامیده میشود.
- ↪ **Zygomatic process** استخوان frontal یک کنار تیز وحشی داشته که external surface را از temporal surface جدا میکند؛ و در علوی با **temporal lines** امتداد مییابد.
- ↪ نکات عمده در استخوان **maxilla** قرار ذیل بر شمرده میشوند:
- ↪ **Frontal process** آن دارای یک کنار قدامی تیز بنام **anterior lacrimal crest** میباشد که با کنار انسی اربیت مطابقت میکند. قسمتی از frontal process که در خلف crest قرار دارد یک میزابه بنام **lacrimal groove** را میسازد.
- ↪ در کنار سفلی nasal aperture در سر خط متوسط یک بارزه تیز کوچک بنام **anterior nasal spine** دیده میشود.
- ↪ قسمتی از maxilla که دران دندانهای بالا غرض شده اند، بنام **alveolar process** آن یاد میگردد. هر استخوان maxilla حاوی هشت دندان میباشد که عبارتند از دو **incisors**، یک دندان **canine**، دو دندان پریمولر و سه دندان مولر. این هشت دندان با هشت طرف مقابل یکجا شده مجموعاً شانزده دندان الاشه بالا را میسازند.
- ↪ کمی بالاتر از دندان canine در maxilla یک برآمدگی بنام **canine eminence** دیده میشود که در اثر موجودیت جذر این دندان تولید میگردد. انسی تر از آن در بالای دندانهای incisor یک فرورفتگی بنام **incisive fossa** دیده میشود کمی وحشی تر یک فرورفتگی دیگر بنام **canine fossa** قرار دارد.

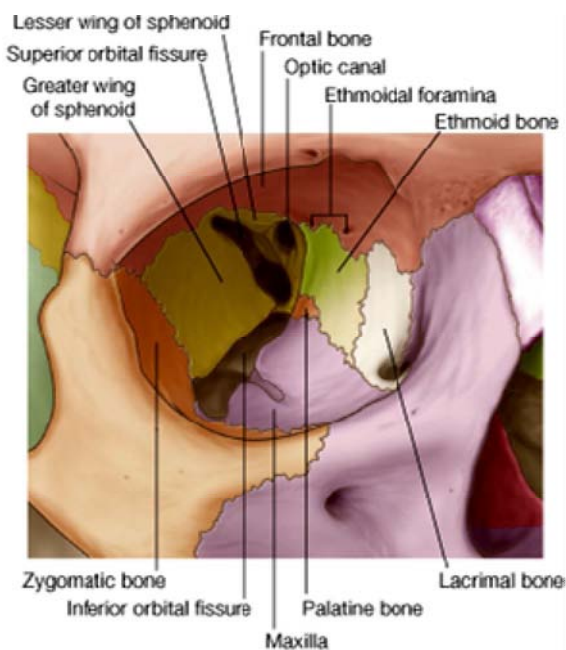
### سوراخهای skull از منظره قدامی:

1. **Supraorbital notch or foramen** - در قسمت انسی کنار علوی جوف اربیت قرار دارد.
2. **Frontal notch or foramen** - کمی انسی تر از سوراخ بالا قرار دارد.
3. **Zygomatiko-facial foramen** - در وجه وحشی استخوان zygomatic قرار دارد.
4. **Infraorbital foramen** - یک سانتی پایینتر از کنار سفلی اربیت در وجه قدامی maxilla قرار دارد.

### The anterior nasal aperture یا فوحه قدامی بینی

- ↪ یک سوراخ ناک مانند میباشد که کنار های جنبی آن عمدتاً توسط **nasal notch** استخوان maxilla ساخته شده است. قسمت علوی این سوراخ توسط کنار های سفلی nasal bones تحدید گردیده اند.
- ↪ در عمق این فوحه **nasal septum** دیده میشود که right & left nasal cavities را از همدیگر جدا میسازد. قسمت علوی این septum توسط perpendicular plate استخوان ethmoid، و قسمت سفلی آن توسط استخوان vomer ساخته شده است.
- ↪ وحشی از septum در هر طرف دو استخوان بشکل افقی که سیر منحنی را پیموده به داخل اجواف بینی متبازر میباشد، دیده میشوند. این ها middle & inferior nasal conchae نام دارند که middle concha قسمتی از ethmoid bone بوده و inferior concha یک استخوان مستقل است.

### The Orbit



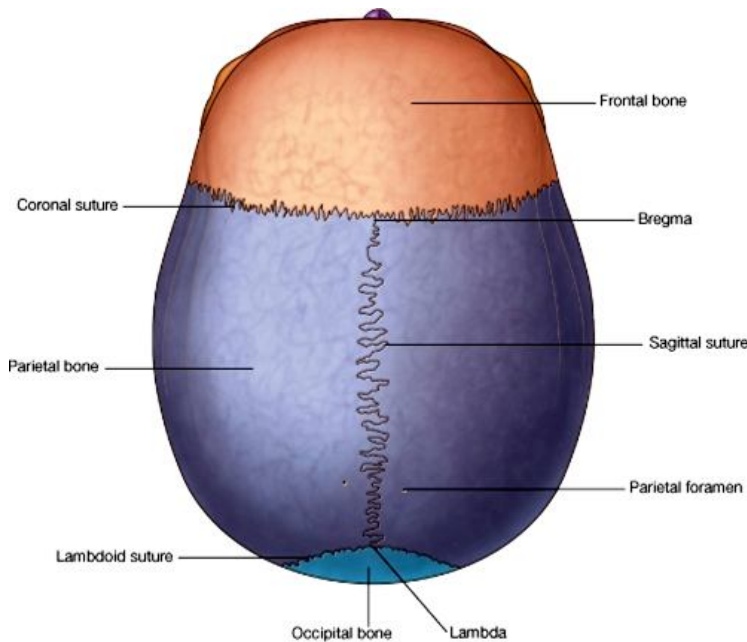
- ↪ دهانه جوف اربیت یا orbital rim دارای چهار کنار بنام upper, lateral, inferior & medial **margins** میباشد.
- ↪ اربیت یک جوف مخروطی شکل بوده دارای یک قاعده و یک ذروه میباشد. قاعده یا **base** آن عبارت از orbital rim بوده و در قدام قرار دارد؛ در حالیکه ذروه یا **apex** آن در خلف با سوراخی بنام optic canal مطابقت میکند.
- ↪ جوف اربیت دارای چهار جدار علوی، انسی، سفلی و وحشی میباشد که در تشکیل آن **هفت استخوان** سهم میگیرند. این استخوانها عبارتند از frontal، sphenoid، ethmoid، lacrimal، palatine، maxilla و zygomatic.
- ↪ در قسمت قدامی- وحشی **سقف** اربیت یک فرورفتگی بنام **lacrimal fossa** قرار دارد؛ و در محل تلاقی سقف با جدار انسی **Trochlear fossa** دیده میشود.
- ↪ در جدار انسی اربیت یک میزابه عمیق بنام **lacrimal groove** دیده میشود که دران کیسه اشکیه یا lacrimal sac قرار میگیرد. این میزابه

در قدام توسط **anterior lacrimal crest** استخوان maxilla ، و در خلف توسط **posterior lacrimal crest** استخوان lacrimal  
تحدید میگردد. Lacrimal groove در سفلی به **nasolacrimal canal** ادامه مییابد که نهایت سفلی آن به nasal cavity باز میگردد.

### فوحات اربیتا یا apertures in the orbit

1. **Superior orbital fissure**: عبارت از یک درزی است که قسمت خلفی سقف را از جدار وحشی جدا میکند.
2. **Optic canal**: به ذروه جوف اربیت مطابقت میکند و از طریق آن عصب اپتیک از اربیت خارج شده وارد cranial cavity میگردد.
3. **Inferior orbital fissure**: عبارت از درزی است که قسمت خلفی زمین را از جدار وحشی اربیت جدا میکند.
4. **Infraorbital groove**: ادامه inferior orbital fissure بطرف قدام مییابد. این میزابه به یک کانالی بنام **infraorbital canal** ختم میشود که در ضخامت استخوان maxilla سیر کرده و از طریق infraorbital foramen در سطح maxilla باز میگردد.
5. **Anterior & posterior ethmoidal foramina**: در محل تلاقی سقف با جدار انسی قرار دارند.
6. **Zygomatic foramens**: در orbital surface استخوان zygomatic که در جدار وحشی اربیت قرار دارد، دو سوراخ کوچک دیده میشوند که هر دو در ضخامت zygomatic bone سیر کرده و دو کانال را میسازند که اولی در zygomatico-facial foramen و دومی در zygomatico-temporal foramen به سطح استخوان zygomatic راه پیدا میکند.

### مطالعه skull از منظره علوی



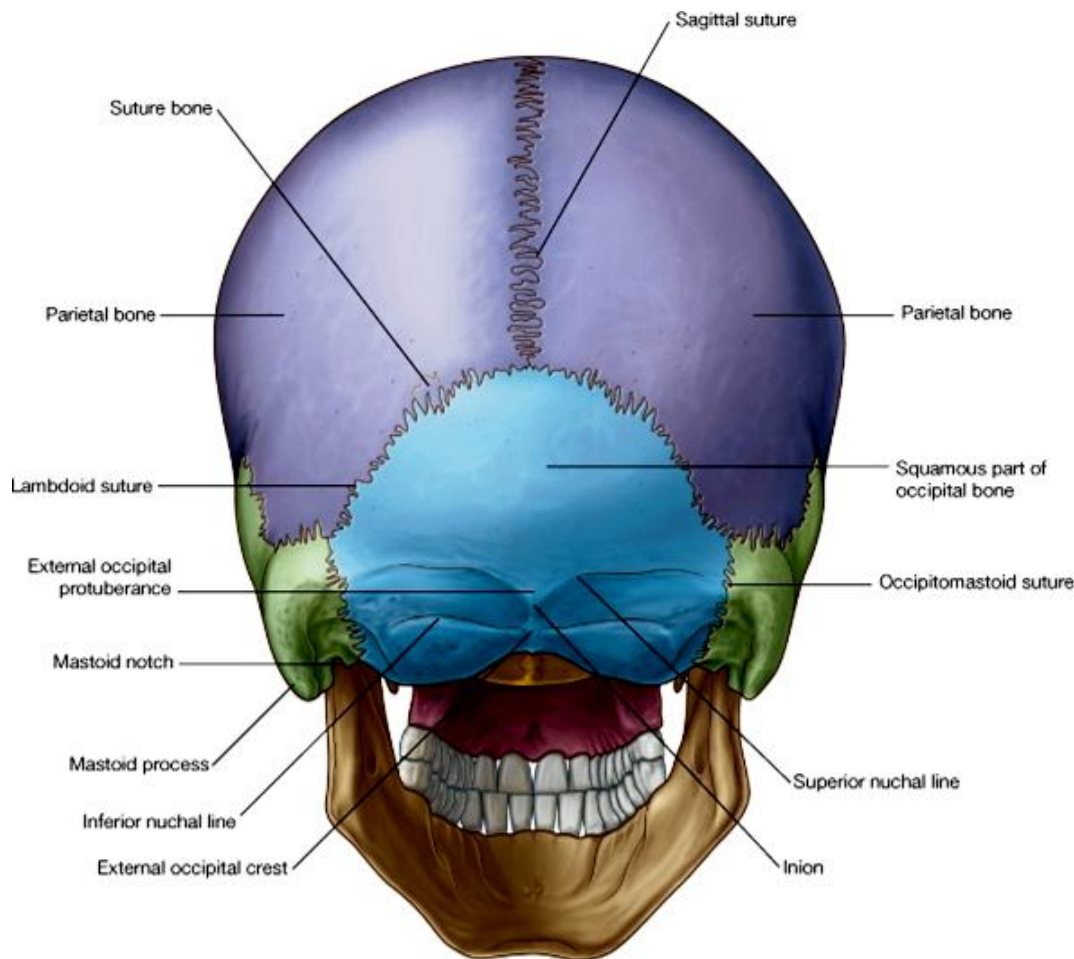
- ↪ نام استخوانهایی که از منظره علوی قابل دید میباشند و suture هایی که بین هم میسازند، قبلاً تذکر رفته است.
- ↪ نقطه تقاطع coronal suture با sagittal suture را بنام **bregma** ، و نقطه تقاطع sagittal suture با lambdoid suture را بنام **lambda** یاد میکنند. در دوران جنینی یا چند ماه اول حیات یک فاصله بین استخوانها در هر دو نقطه نامبرده دیده میشود. این فاصله های خالی توسط یک غشا پوشانیده شده میباشند و بنام **anterior & posterior fontanelles** یاد میشوند.
- ↪ استخوان parietal در یک قسمت خلفی وحشی خود بیشتر محدبیت نشان میدهد که بنام **parietal tuber (or eminence)** یاد میگردد. در نزدیکی قسمت خلفی sagittal suture در هر استخوان parietal یک **parietal foramen** نیز دیده میشود.
- ↪ در قسمتهای وحشی استخوانهای parietal و frontal میتوانیم خطوطی بنام **temporal lines** را ببینیم.

### مطالعه skull از منظره خلفی

ساختمانهایی که از این منظره قابل دید میباشند عبارتند از:

parietal tuber, parietal foramen, temporal lines, sagittal suture, lambdoid suture & lambda

- ↪ **Lambdoid suture** سیر نهایت مغلق داشته بعضاً یکتعداد پارچه های عظمی را در بر میگیرد که این پارچه ها بنام **sutural bones** یاد میشوند.
- ↪ در پایین تر **occipito-mastoid suture** و **parieto-mastoid suture** نیز دیده میشوند.
- ↪ قطعه هموار یا **squamous part** استخوان occipital دارای دو قسمت میباشند. قسمت علوی آن مثلثی و لشم بوده قسمت خلفی قبه قحف را میسازد. در حالیکه قسمت سفلی درشت است و قسمت خلفی قاعده قحف را میسازد. در محل اتصال هر دو قسمت بارزه پی بنام **external- occipital protuberance** قرار دارد که ازان دو خط بنام **superior nuchal lines** بطرف وحشی امتداد مییابند. کمی بالاتر از superior nuchal line دو خط دیگر بنام **highest nuchal lines** نیز دیده میشوند.
- ↪ پایینتر از external occipital protuberance یک خط تیز عمودی بنام **external occipital crest** قرار دارد که از هر دو طرف آن خطی بنام **inferior nuchal line** منشا میگیرد.



### مطالعه skull از منظره وحشی

**Foramina** یا سوراخهایی که از این منظره در skull قابل دید استند، عبارتند از:

- (1) **Zygomatofacial**: در temporal surface استخوان zygomatic قرار دارد.
- (2) **Mastoid foramen**: در نزدیکی occipito-mastoid suture قرار دارد.
- (3) **Zygomatotemporal**
- (4) **Parietal foramen**

### دیگر ساختمانها:

- ↔ **Temporal lines**: در قدام از کنار وحشی تیز در استخوان frontal شروع شده coronal suture را عبور کرده در استخوان جداری توسط دو خط منحنی امتداد مییابد: خط بالایی در قسمت خلفی استخوان parietal دوباره از بین میرود؛ در حالیکه خط پایینی در استخوان temporal وارد شده و توسط supramastoid crest و posterior root of the zygomatic process امتداد مییابد.
- ↔ **Supramastoid crest** قطعه squamous و mastoid استخوان temporal را از هم جدا میکند.
- ↔ **External acoustic meatus**: قسمتی از گوش خارجی بوده پایینتر از جذر خلفی zygomatic process قرار دارد.
- ↔ **Temporal fossa**: عبارت از ساحه بی میباش که در بالا توسط temporal lines و در پایین توسط zygomatic arch تحدید میشود. در تشکیل زمین آن (frontal+ parietal+ squamous temporal+ greater wing of sphenoid) سهم دارند.
- ↔ **Mastoid temporal bone**: این قطعه در خلف external acoustic meatus واقع مییاشد. توسط parieto-mastoid suture با parietal و توسط occipito-mastoid suture با occipital bone مفصل میگردد. محل تقاطع این دو suture را بنام asterion یاد میکنند. کمی خلفتر از مجرای سمع خارجی درین قطعه یک بارزه بزرگ بنام mastoid process دیده میشود.
- ↔ **Styloid process**: عبارت از یک بارزه سوزن مانند است که از قسمت سفلی استخوان temporal خارج میشود.

↪ **Zygomatic arch**: از مفصل شدن zygomatic process استخوان temporal با temporal process استخوان zygomatic ساخته میشود. نهایت خلفی آن دارای بدو جذر بنام anterior and posterior roots تقسیم میگردد. بر علاوه نهایت خلفی قوس رخسار دارای دو حدبه بنام tubercle of the root of the zygoma و post glenoid tubercle نیز میباشد.

☞ **Tympanic part of the temporal bone**: در قدام و سفلی ext. acoustic meatus دیده شده و بنام tympanic plate نیز یاد میگردد. قسمت استخوانی اطراف external acoustic meatus درشت بوده و دران قسمت غضروفی مجرای سمع خارجی ارتکاز میکند. Tympanic plate دارای یک وجه قدامی وسیع میباشد که در خلف mandibular fossa قرار داشته و از قطعه temporal squamous توسط squamo-tympanic fissure جدا میگردد.

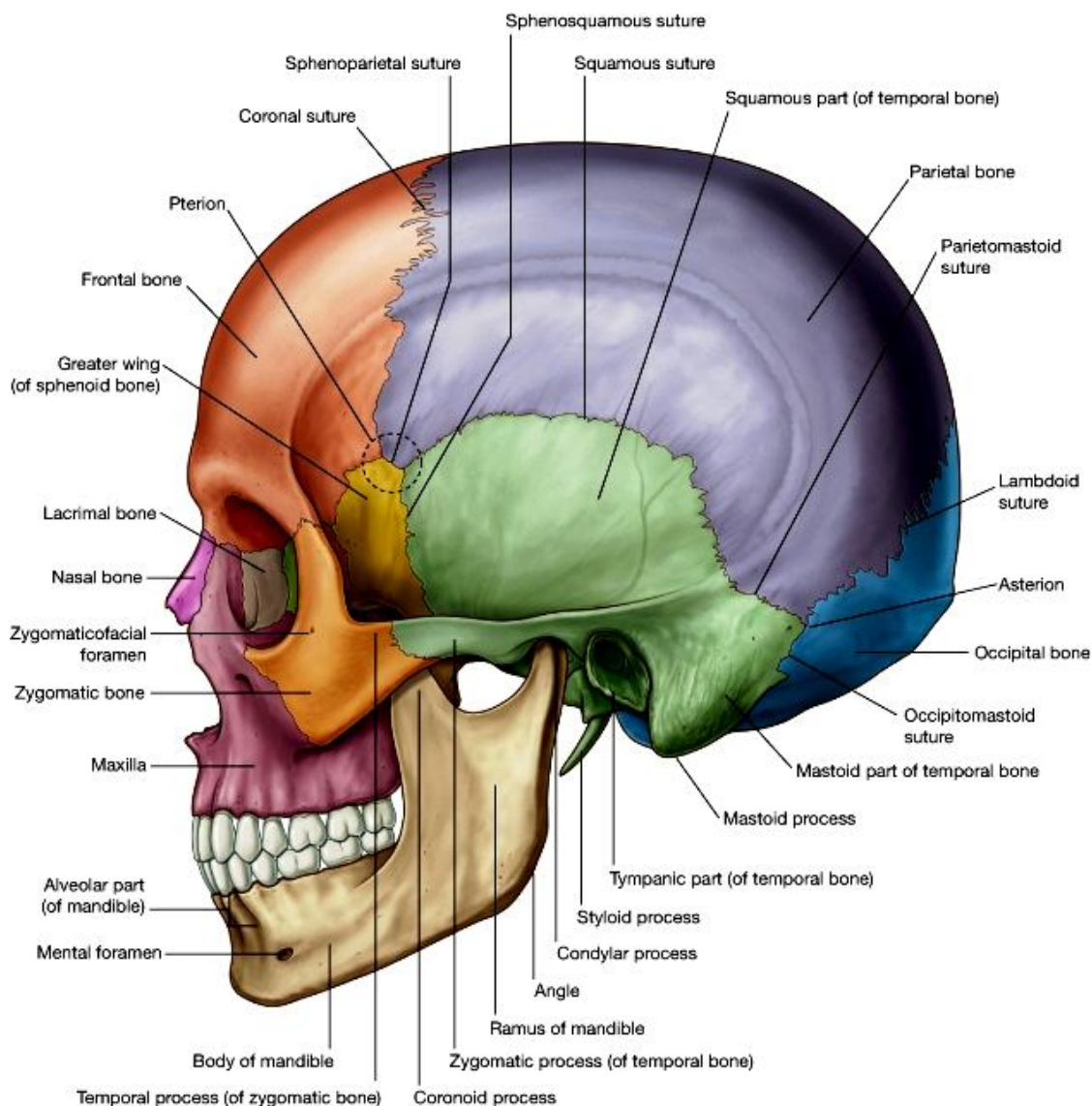
☞ **suprameatal triangle**: یک ساحه مثلثی است که کمی بالاتر و خلفتر از external acoustic meatus قرار دارد. این ساحه مربوط قطعه squamous temporal بوده و در عمق آن یک جوف مهم بنام mastoid antrum قرار دارد.

☞ **Mandibular fossa**: در قدام external acoustic meatus قرار داشته و با سطح مفصلی در mandible یکجا شده در شکل مفصل temporomandibular سهم میگیرند. در سفلی و انسی mandibular fossa یک بارزه بنام spine of sphenoid قرار دارد.

یکتعداد ساختمانهای اناتومیک منظره وحشی قحف، از سبب موجودیت قوس رخسار یا zygomatic arch، از نظر مخفی میماند. در صورتیکه zygomatic arch را قطع کرده از ساحه دور سازیم، ساختمانهای ذیل ازین منظره قابل دید میباشد:

☞ Temporal surface یا وجه وحشی **greater wing of sphenoid** را که در زمین temporal fossa دیده بودیم، در infratemporal crest ختم میشود و به infratemporal surface آن بطرف انسی و سفلی امتداد مییابد.

☞ **Pterygoid process**: بارزه بی است که از محل اتصال جسم و G.W استخوان sphenoid نشئت کرده و بطرف پایین متوجه میباشد. هرگاه این بارزه را از منظره خلفی ببینیم، دیده میشود که از دو صفحه استخوانی بنام med. & lat. pterygoid plates ساخته شده اند.



این صفحات در قدام باهم یکجا میشوند، ولی در خلف از هم دور مانده خالیگاهی بنام pterygoid fossa را تحدید میکنند. در سفلی صفحه انسی یا medial plate به یک ساختمان چنگک مانند بنام hamulus pterygoidea امتداد مییابد.

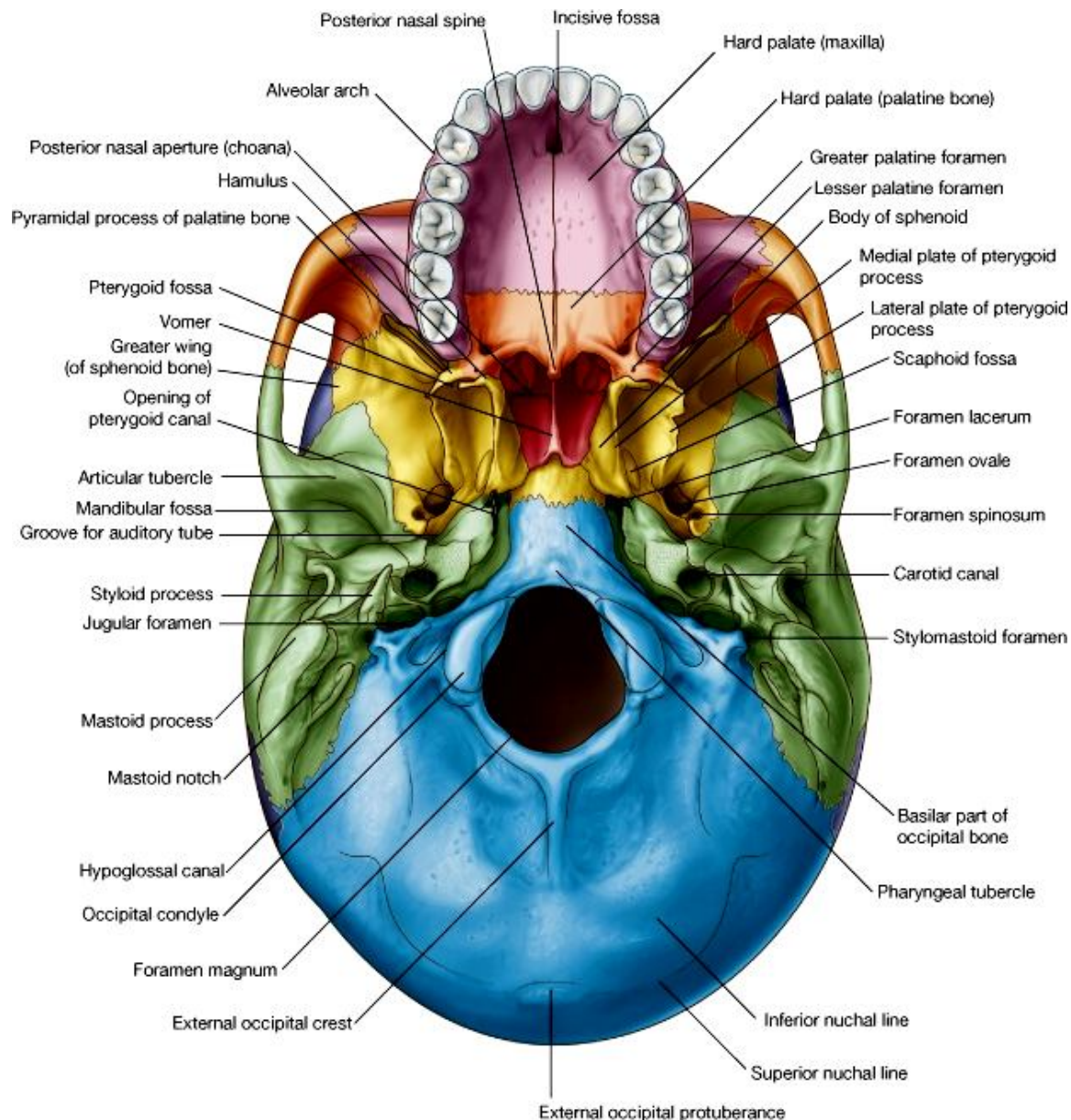
**Infratemporal fossa:** عبارت ای یک فضای نامنظم است که در وحشی pterygoid process واقع مییاشد.

**Pterygo-maxillary fissure:** بین pterygoid process و maxilla بوجود آمده و در علوی به inferior orbital fissure امتداد مییابد. این درز infratemporal fossa را به pterygopalatine fossa ارتباط میدهد، که عبارت از یک فضای کوچک در خلف maxilla مییاشد.

### مطالعه از منظره سفلی

⇐ در قدام ترین قسمت قحف اولاً دو استخوان maxilla راست و چپ دیده میشوند. maxilla دارای چندین process مییاشد که عبارتند از:

1. **Alveolar process** که دران قوس دندانی علوی قرار داشته و در خلف به maxillary tuberosity ختم میشوند.
2. **Palatal process** که در شکل bony palate یا کام سخت سهم میگیرد. کام سخت یا hard palate عبارت از قسمتی است که جوف بینی را از جوف دهن جدا میسازد. قسمت قدامی این palate توسط palatal process استخوان maxilla ساخته شده که این هر دو صفحه توسط intermaxillary suture در سر خط متوسط باهم وصل میشوند. درقسمت قدامی این suture یک فررفتگی بنام incisive fossa قرار دارد. قسمتی از alveolar process که دران دندانهای incisor قرار دارند جمع قسمتی از palatal process که در مجاورت آن قرار دارد، بنام premaxilla یاد میگرد.
3. **Zygomatic process** در ساختن قوس رخسار سهم میگیرد.



- ↪ وجه خلفی maxilla از G.W استخوان sphenoid توسط inf. orbital fissure جدا میگردد.
- ↪ قسمت خلفی کام سخت توسط قطعه پی از استخوان پلاتین ساخته میشود که بنام قطعه افقی یا horizontal palate آن یاد میگردد. این هر دو قطعات افقی راست و چپ در سر خط متوسط باهمدیگر توسط interpalatine suture وصل میشوند. کنار های قدامی این قطعات با کنار های خلفی palatal process استخوان maxilla توسط palatomaxillary suture وصل میشود. کنار های خلفی این قطعات آزاد بوده و حدود خلفی hard palate را میسازند. در سر خط متوسط درین کنار یک بارزه بنام posterior nasal spine قرار دارد. قسمت های خلفی- وحشی این قطعات یک بارزه بنام pyramidal process نشان میدهد. این بارزه فضای خالی بین medial & lateral pterygoid palates را اشغال میکند. Greater palatine foramina and lesser palatine foramina عبارت از دو سوراخی میباشدند که در horizontal process کمی انسی تر از دندان مولر آخر قرار دارند.
- ↪ استخوان پلاتین در مجموع از دو صفحه و سه بارزه ساخته شده که عبارتند از: horizontal plate و perpendicular plate
- ↪ orbital process ، pyramidal process ، plate sphenoidal process و .
- ↪ Posterior nasal apertures یا فوحات خلفی جوف بینی : کمی بالاتر از کنار خلفی کام سخت قرار داشته در تشکل آن عظام ذیل سهم میگیرند:

### Horizontal & perpendicular plates of palatine bone sphenoid استخوان Medial pterygoid plate, rostrum

Vomer که قسمتی از nasal septum را میسازد در علوی بدو alae تقسیم میشود که با جسم sphenoid مفصل میگردد

- ↪ استخوان sphenoid یک استخوان طاق است که در خط متوسط بدن قرار دارد و عرض آن تمام قاعده قحف را در بر گرفته و در تشکل یک قسمتی از vault نیز سهم میگیرد. این استخوان بزرگ ساختمانی شاهپره مانند دارد و از قطعات مختلف ساخته شده است که عبارتند از: جسم یا body که در midline واقع میباشد، greater & lesser wings راست و چپ و pterygoid process های راست و چپ.
- ↪ Pterygoid process ها را قبلاً از منظره وحشی قحف بررسی نمودیم. این بارزات در علوی از maxilla توسط pterygomaxillary fissure جدا میشوند. medial & lateral pterygoid plates هر کدام دارای دو وجه medial & lateral surfaces میباشدند.
- ↪ Greater wing of sphenoid دارای دو وجه بنام temporal surface و infratemporal surface بوده علوتاً یک وجه دیگر بنام orbital surface نیز دارد که قبلاً در تشکل جدار های اربینا دیده بودیم. G.W در انسی با جسم sphenoid در امتداد واقع بوده و در خلف با کنار قدامی petrous temporal ادامه مییابد. در نزدیکی همین ناحیه دو سوراخ مهم قرار دارند که از بالا به پایین بنام foramen ovale و foramen spinosum یاد میگرددند. بر علاوه یک سوراخ کوچک دیگر نیز بعضاً موجود میباشد که بنام emissary foramen sphenoidal یاد میشود. در خلف و انسی این ثقیبات بین G.W و petrous temporal یک میزابه ساخته میشود که دران قسمت غضروفی نفیر استاخی ارتکاز میکند.

### دیگر ساختمانیهای موجود در استخوانهای occipital و temporal:

- ↪ طوریکه قبلاً دیدیم استخوان temporal از چهار قطعه ساخته شده است که عبارتند از:

1. Squamous part
2. Petrous part
3. Mastoid part
4. Tympanic part

از منظره سفلی قسمتهایی از استخوان temporal قابل دید میباشدند که قبلاً نیز از آنها نام برده ایم. این قسمتها عبارتند از:

- Zygomatic process
- Tubercle of the root of the zygoma
- Postglenoid tubercle
- Mastoid process
- Tympanic plate
- Squamotympanic fissure
- Styloid process

اکنون بعضی قسمتهای دیگر استخوان temporal را که تا کنون ندیده ایم، ولی از منظره سفلی قابل دید میباشند، به معرفی میگیریم :

### :Squamous part

- دارای دو وجه بنام temporal & infratemporal surfaces میباشد.
- کمی خلفتر از infratemporal surface درین قطعه یک حفره بنام mandibular fossa قرار دارد که در قدام توسط یک بارزه بنام articular tubercle محدود میگردد.

### :Tympanic part

- Mandibular fossa را از ext. acoustic meatus جدا میسازد.
- در محل اتصال قطعه squamous و tympanic plate یک درز بنام squamo-tympanic fissure قرار دارد که در عمق آن صفحه عظمی بنام tegmen tympani قابل دید میباشد که قسمتی از petrous part استخوان محسوب میشود.

### :Petrous part

- در بین G.W استخوان sphenoid در قدام، و استخوان occipital در خلف قرار داشته و بطرف قدام و انسی سیر دارد.
- زروه petrous part از جسم sphenoid ، pars basilar استخوان occipital و جذر Pterygoid process توسط یک سوراخ غیر منظم بنام foramen lacerum جدا میشود.
- Carotid canal: از طریق آن شریان internal carotid داخل قحف میشود.
- Jugular fossa: یک فرورفتگی بزرگ است که در خلف کروئید کانال واقع بوده و در عمق آن jugular foramen قرار دارد

### :Mastoid part

- درین قطعه mastoid process و mastoid foramen قرار دارد.
- کمی انسی تر از mastoid process یک دندانۀ عمیق بنام mastoid notch دیده میشود؛ و کمی خلفتر از styloid process نیز یک سوراخ کوچک بنام styloid foramen قرار دارد.

↩ استخوان دیگری که ازین منظره قابل دید میباشد، عبارت از occipital میباشد که از سه قطعه ذیل ساخته شده است:

1. Basilar part
2. Squamous part
3. Condylar or lateral part

### : Basilar part

- در قدام foramen magnum واقع میباشد و قدامتر از ان جسم استخوان sphenoid قرار دارد.
- دارای یک برآمدگی بنام pharyngeal tubercle میباشد که اندکی قدامتر از foramen magnum قابل دید است.
- cranial cavity با vertebral canal از طریق foramen magnum با هم ارتباط برقرار میسازند.

### : Condylar or lateral part

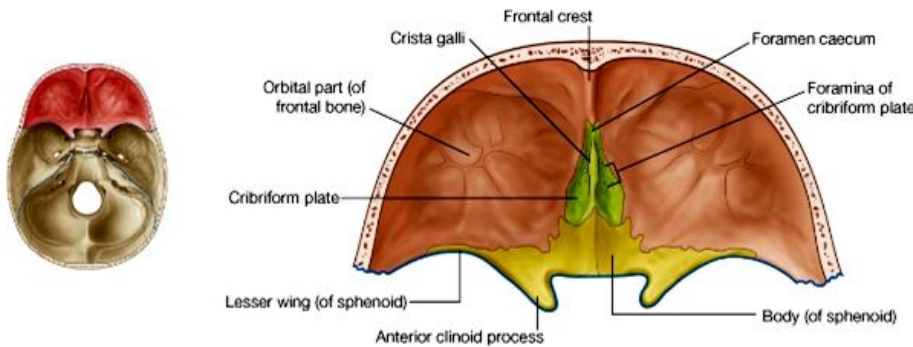
- قطعه استخوانی که در وحشی foramen magnum به هر دو طرف قرار دارد بنام condylar part یاد میگردد.
- درین قطعه دو کاندیل قرار دارند که با کاندیل های وجه علوی اطلس مفصلی بنام atlanto-occipital joint را میسازد.
- در نزدیکی این کاندیل ها یک کانال بنام hypoglossal canal بوده در تحت کاندیل پنهان است و دیده نمیشود. این کانال در قحف کمی بالاتر از قسمت قدامی کاندیل باز شده بطرف خلف سیر میکند و نهایت دیگر آن در posterior cranial fossa باز میگردد.
- در خلف کاندیل یک فرورفتگی بنام Condylar fossa واقع میباشد.
- قسمتی از استخوان occipital که در وحشی کاندیل قرار دارد بنام jugular process یاد میگردد.
- Jugular foramen سوراخی است که در jugular fossa قرار دارد و دو سوراخ کوچک بنام های mastoid canaliculus و canaliculus for the tympanic nerve نیز در جوار آن قابل دید میباشند.

## Squamous part

- ↪ قسمتی از استخوان occipital که در خلف foramen magnum قرار دارد بنام قطعه هموار یا squamous part یاد گردیده
- ↪ قسمت خلفی قبه قحف و قاعده قحف را میسازد.
- ↪ این قطعه توسط occipitomastoid suture با استخوان temporal؛ و توسط lambdoid suture با استخوان parietal مفصل میشود.
- ↪ در وجه خارجی آن یک برآمدگی بنام external occipital protuberance؛ یک خط تیز عمودی بنام external occipital crest؛ و سه خط افقی دیگر بنام highest/ superior & inferior nuchal lines دیده میشوند.

## حفرات قحفی یا Cranial Fossae

زمانیکه قسمت علوی قبه قحف یا vault of the skull برداشته شود زمین جوف قحف یا قاعده قحف را مبینیم. این حفره بزرگ به سه حفره قدامی، متوسط و خلفی تقسیم گردیده است.

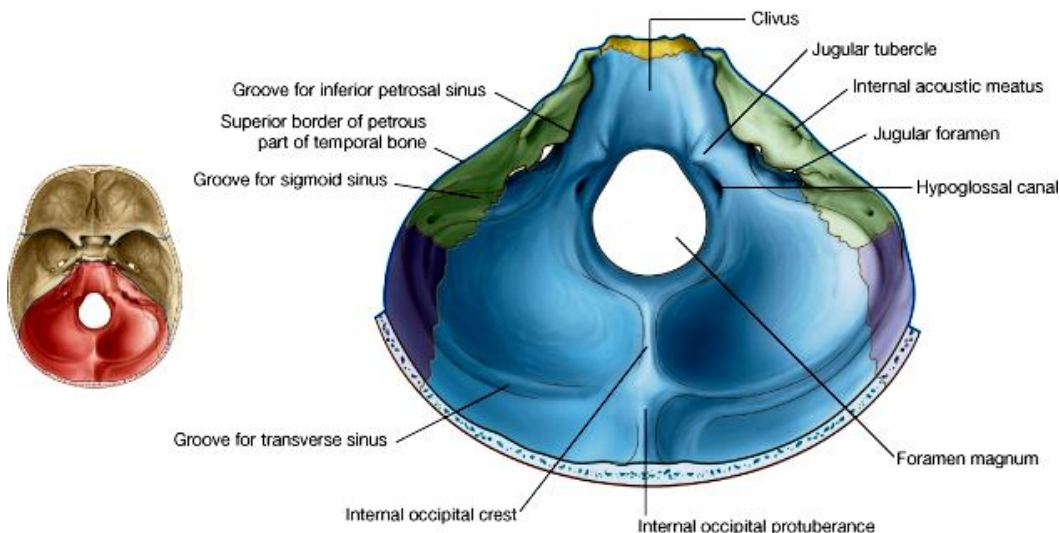


### :Anterior Cranial Fossa

- ↪ قسمت اعظم زمین حفره توسط orbital plates استخوان frontal ساخته میشود.
- ↪ در قسمت قدامی این دو صفحه راست و چپ از همدیگر توسط یک لبه تیز بنام frontal crest جدا شده اند. کمی خلفتر از crest یک فرورفتگی بنام foramen caecum دیده میشود.
- ↪ در فاصله بین هر دو orbital plate راست و چپ یک notch قرار دارد که توسط صفحه غربالی یا cribriform plate استخوان ethmoid پر گردیده است. در cribriform plate یک بارزه عمودی بنام crista galli قرار دارد.
- ↪ قسمت خلفی زمین anterior cranial fossa توسط استخوان sphenoid ساخته میشود. طوریکه در قسمت متوسط آن قسمتی از جسم sphenoid بنام jugum sphenoidale، و در قسمتهای وحشی قسمتی دیگر از sphenoid که بنام lesser wing قرار دارند.
- ↪ کنار های خلفی lesser wings یک لبه تیز را میسازند که توسط همین لبه زمین anterior cranial fossa از middle cranial fossa جدا میشود. کناره های انسی lesser wings بطرف خلف متباز شده و بنام anterior clinoid processes یاد میگردند.

### Middle cranial fossa

- ↪ قسمت متوسط آن که توسط جسم استخوان sphenoid ساخته میشود، بلند بوده ولی درجوانب حفره مانند و پهن میباشد.
- ↪ Sulcus chiasmaticus یک میزابه است که در سطح علوی جسم sphenoid قرار داشته و دو کانال اپتیک را بهم وصل میکند.

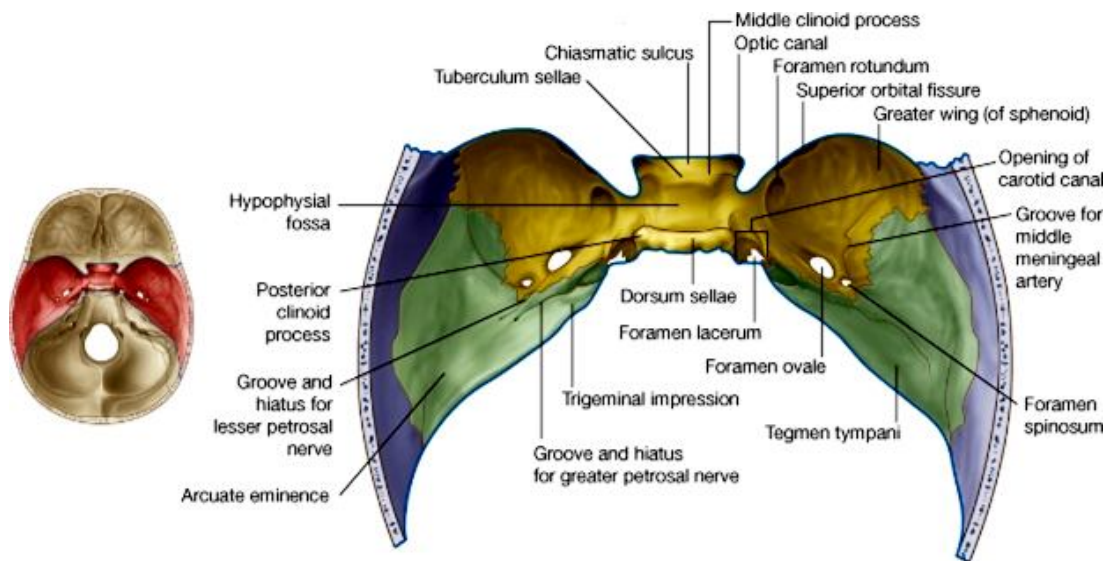




- ↔ خلفتر ازین میزابه در سطح علوی جسم sphenoid یک بارزه بنام tuberculum sella دیده میشود. در خلف این بارزه یک حفره بنام hypophyseal fossa قرار دارد. این حفره در خلف توسط یک صفحه استخوانی عمودی بنام dorsum sella تحدید میگردد.
- ↔ مسافه بین tuberculum sella در قدام و dorsum sella در خلف بنام sella turcica یاد میشود. زوایای علوی- وحشی sella turcica در خلف بنام post. Clinoid processes یاد میگردد.
- ↔ قسمتهای وحشی جسم sphenoid بشکل یک سرایشی بوحشی ادامه یافته و در سطح آن یک میزابه بنام carotid groove دیده میشود.
- ↔ Carotid groove در قدام به قسمت انسی ant. Clinoid processes و در خلف به foramen lacerum ختم میشود.
- ↔ جدار قدامی mid.cranial fossa در جوانب توسط G.W و L.W استخوان sphenoid ساخته میشود.
- ↔ G.W و L.W استخوان sphenoid توسط sup. orbital fissure از هم جدا میگردد.
- ↔ Foramen rotundum : در وحشی carotid groove و انسی sup. orbital fissure قرار دارد.
- ↔ جدار خلفی mid. Cranial fossa در جوانب توسط وجه قدامی petrous temporal bone ساخته میشود. ذروه petrous bone از جسم sphenoid توسط foramen lacerum جدا میگردد. کمی وحشی تر از foramen lacerum در سطح قدامی petrous temporal یک فرو رفتگی کم عمق بنام trigeminal impression دیده میشود. کمی وحشی تر ازین انطباع دو میزابه نیز درین سطح قابل دید میباشند که اولی از سوراخی بنام hiatus for greater petrosal nerve و دومی از hiatus for lesser petrosal nerve شروع میشوند.
- ↔ Tegmen tympani: صفحه عظمی که در وجه قدامی petrous bone قرار داشته و mid. cranial fossa را از اجواف گوش متوسط، نفیر استاخی، و mastoid antrum جدا میسازد.
- ↔ زمین mid. Cranial fossa در جوانب شکل پیاله مانند داشته و توسط G.W of sphenoid در انسی+ قطعه هموار استخوان temporal در وحشی ساخته شده است.
- ↔ Foramen ovale, foramen spinosum, emissary sphenoid foramen سه سوراخی استند که در نزدیک کنار خلفی G.W قرار دارند.
- ↔ Vasular groove یک میزابه بی است که از foramen spinosum شروع شده و بطرف قدام در زمین middle cranial fossa سیر میکند. ازین میزابه mid. meningeal artery عبور میکند.

### Post. Cranial fossa

- ↔ Foramen magnum یک سوراخ بزرگ است که در سر خط متوسط بدن قرار دارد. این سوراخ از منظره سفلی نیز قابل دید میباشند. در قدام آن استخوان occipital pars basilar قرار داشته و از جسم sphenoidal توسط یک میزابه بنام clivus جدا میگردد.
- ↔ کنار وحشی basilar part از petrous bone توسط petro-occipital fissure جدا میشود.



- ↔ Jugular tubercle یک برآمدگی مدور است که در بین foramen magnum و foramen jugular قرار دارد. در بین foramen magnum و jugular tubercle یک فرورفتگی دیده میشود که hypoglossal canal دران باز میگردد.
- ↔ جدار قدامی posterior cranial fossa در جوانب توسط وجه خلفی petrous temporal bone ساخته میشود که درین سطح کمی بالاتر از foramen jugular یک فوچه بنام Internal acoustic meatus قرار داشته و کمی وحشی تر نیز یک درز دیده میشود که در عمق آن کانالی بنام aqueduct of the vestibule قرار دارد.

- ↪ زمین و جدار وحشی posterior cranial fossa در خلف توسط squamous occipital و در قدامی وحشی توسط قطعه mastoid استخوان temporal ساخته شده است.
- ↪ Internal occipital crest : در خلف foramen magnum حفره خلفی را بدو نیمه راست و چپ تقسیم میکند و در خلف به internal occipital protuberance ختم میگردد.
- ↪ Transverse sulcus عبارت از میزابه یی است که در هر دو طرف از int. occip. Prot بطرف وحشی رفته و دران transverse sinus سیر میکند. میزابه نامبرده اولاً در سطح استخوان occipital سیر کرده و سپس وارد استخوان parietal و mastoid شده و منظره S مانند را بخود گرفته و بالاخره در خلف foramen jugular ختم میشود. قسمت S مانند آن بنام sigmoid sulcus یاد میگردد و دران sigmoid sinus سیر میکند.

## Foramina of the skull

↪ طوریکه میدانید سوراخهای کوچک و بزرگ زیادی در استخوانهای قحف موجود میباشند، که از هر کدام آنها ساختمانهای مهمی مانند اوعیه و اعصاب و غیره داخل ویا خارج میشوند. درینجا از چندین سوراخی یاد آوری میکنیم که محل عبور ساختمانهای فوق العاده مهم میباشند:

1. Foramen magnum: که قسمت سفلی medulla oblongata عبور کرده و به شکل نخاع شوکی در کانال فقری ادامه مییابد.
2. Carotid canal: که از ان شریان بزرگی بنام internal carotid artery عبور کرده داخل قحف میگردد.
3. Jugular foramen: این سوراخ محل اتصال نهایت علوی Internal jugular vein با sigmoid sinus بوده و بر علاوه از ان سه زوج قحفی مهم بنام Glossopharyngeal, vagus & accessory nerves نیز خارج میشوند.
4. Cribriform plate: صفحه غربالی استخوان ethmoidal میباشد که از طریق سوراخهای موجود دران بندل های الیاف عصبی مربوط زوج اول قحفی یا olfactory nerve وارد قحف میشوند.
5. Optic canal: از طریق آن عصب اپتیک یا زوج دوم قحفی عبور نموده از اربیتا وارد middle cranial fossa میگردد.
6. Superior orbital fissure: از طریق آن سه زوج قحفی بنام oculomotor، trochlear و abducent nerve وارد جوف اربیت میشوند. بر علاوه شعبه ophthalmic زوج پنجم قحفی نیز از همین طریق وارد اربیت میگردد.
7. Foramen rotundum: شعبه maxillary زوج پنجم یا trigeminal nerve از طریق این سوراخ از قحف خارج میشود.
8. Foramen ovale: شعبه mandibular زوج پنجم از طریق این سوراخ خارج شده وارد infratemporal fossa میشود.
9. Internal acoustic meatus: از طریق این سوراخ زوج هفتم و هشتم که عبارتند از facial nerve و vestibulocochlear nerve عبور کرده و posterior cranial fossa را ترک میکنند.
10. Stylomastoid foramen: عصب facial پس از یک سیر مغلک در ضخامت petrous bone و facial canal، از طریق همین سوراخ از skull خارج میگردد.
11. Hypoglossal canal: زوج دوازدهم قحفی یا hypoglossal nerve از طریق این سوراخ posterior cranial fossa را ترک میکند.

## The nasal cavity

- ↪ عبارت از جوفی است که توسط nasal septum به دو نیمه راست و چپ تقسیم شده است. هر کدام ازین دو نیمه دارای سقف، زمین، جدار انسی و جدار وحشی میباشند.
- ↪ جوف بینی قداماً توسط ant. nasal aperture در منظره قدامی قحف؛ و خلفاً توسط post. nasal aperture در منظره سفلی قحف باز میشود. جوف بینی را بعداً در بخش head & neck به تفصیل مطالعه خواهیم کرد.

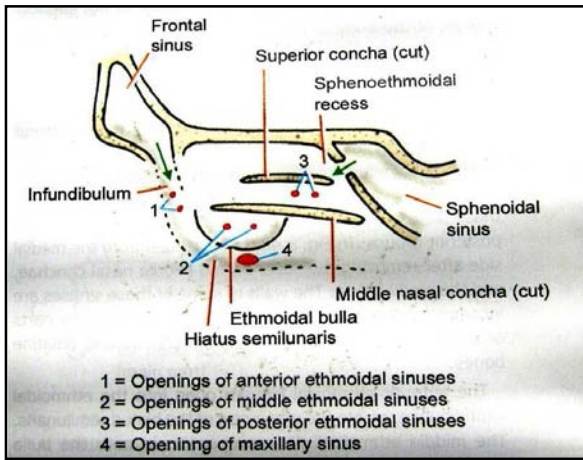
## The paranasal sinuses

عبارت از یکتعداد خالیگاه هایی اند که در ضخامت استخوانهای مجاور nasal cavity قرار داشته و توسط فوحدات بداخل nasal cavity باز میشوند. محتوی این فضا های خالی در حالت نارمل هوا میباشد، بهمین لحاظ air sinuses نامیده میشوند.

### 1. Maxillary sinus :

Right & left maxillary sinuses در ضخامت استخوان maxilla قرار داشته و توسط یک دهانه بزرگ بنام hiatus maxilla در جدار وحشی جوف انف باز میشود. این دهانه توسط قطعات عظام مجاور و غشای مخاطی تنگ ساخته شده و در سفلی hiatus semilunaris در middle meatus قرار دارد.

## 2. Frontal sinus



در ضخامت قطعه‌یی از استخوان Right & left frontal sinuses که در بالای an superciliary arch قرار دارد، واقع می‌باشند. این ساینس‌ها شکل مثلثی داشته و تا یک قسمت در عمق orbital plate این استخوان نیز امتداد می‌یابد. بالاخره در جدار وحشی جوف انف در فضای قیف مانندی بنام ethmoidal infundibulum که در middle meatus قرار دارد، باز میگردد.

## 3. Sphenoid sinus

در ضخامت جسم استخوان sphenoid واقع بوده و فوچه ان در sphenoid recess کمی بالاتر از sup. concha باز میشود.

## 4. Ethmoid air sinuses

در ضخامت قسمت وحشی (labyrinth) استخوان غربالی یا ethmoid قرار داشته و به سه گروه قدامی، متوسط و خلفی تقسیم شده اند. فوحتات گروه قدامی در ethmoid infundibulum، فوحتات گروه متوسط در نزدیک bulla ethmoidale، و فوحتات گروه خلفی در sup. meatus قرار دارند، باز میشوند.

## Funiculi /Fontanelles یا شیر دهن

↪ در اطفال نوزاد بین استخوانهای قبه قحف بعضی خالیگاه هایی موجود میباشد که توسط غشا بسته شده است. این نوع خالیگاهها بنام fontanelles یا funiculi یاد گردیده و در زوایای مربوطه استخوان parietal واقع میباشند.

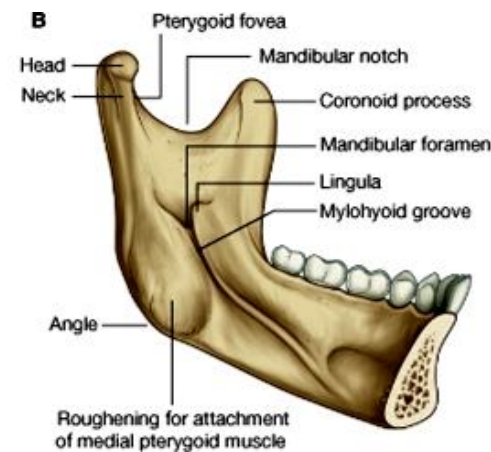
↪ فانتیل قدامی: شکل لوزی مانند داشته و در نقطه bregma واقع میباشد. این خالیگاه معمولاً در 18 ماهگی بسته میشود.

↪ فانتیل خلفی: شکل مثلثی داشته و در نقطه lambda واقع میباشد. این خالیگاه معمولاً در 2-3 ماهگی بسته میشود.

↪ فانتیل قدامی وحشی (sphenoidal fontanelle): در زاویه قدامی- وحشی استخوان parietal محلیکه با G.W استخوان sphenoid وصل میشود واقع بوده و معمولاً در 2-3 ماهگی بسته میشود.

↪ فانتیل خلفی وحشی (mastoid fontanelle): در زاویه خلفی- وحشی استخوان parietal محلیکه با استخوان mastoid وصل میشود واقع بوده و معمولاً در یکسالگی بسته میشود.

## The mandible



↪ عبارت از استخوان الاشه پایین میباشد که حامل دندانهای پایینی نیز است.

↪ این استخوان از یک جسم در قدام، و دو بارزه که در جوانب جسم واقع بوده و بطرف علوی و خلف متوجه میباشند، ساخته شده است.

↪ جسم یا body شکل حرف U را داشته درحالیکه بارزات جانبی چهار ضلعی بوده و بنام ramus ها یاد میگردد. استخوان در مجموع دارای دو وجه داخلی و خارجی میباشد.

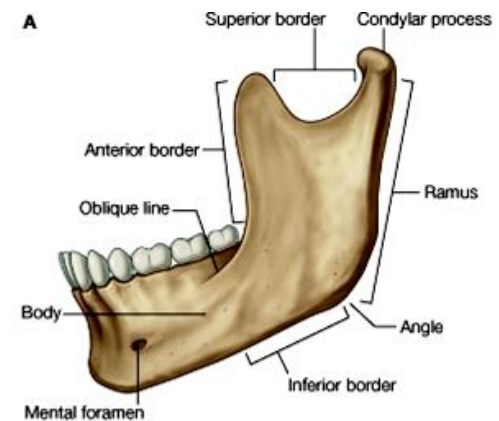
↪ جسم استخوان دارای 2 کنار میباشد که کنار علوی حامل قوس دندانی سفلی بوده بنام alveolar process یاد میگردد؛ و کنار سفلی بنام قاعده یا base استخوان نیز یاد میشود.

↪ Ramus ها دارای 3 کنار میباشند: یک کنار خلفی، یک کنار قدامی تیز، و یک کنار سفلی که کنار سفلی به امتداد قاعده جسم قرار دارد. کنار سفلی و کنار خلفی با هم یک زاویه را میسازند که بنام mandibular angle یاد میشود. کنار

قدامی ramus بطرف سفلی در وجه خارجی جسم استخوان امتداد یافته و oblique line را میسازد. این خط در قدام به mental tubercle ختم میشود.

↪ Foramen mental: یک سوراخ است که در پایینتر از دندان پریمولر دوم قرار دارد.

↪ Incisive fossa: یک حفره کم عمق بوده در پایین دندان incisor قرار دارد.



↔ Ramus در علوی دارای 2 بارزه میباشد: اولی بنام coronoid process یاد شده مثلثی هموارمیباشد. این بارزه از بارزه کاندیلر توسط mandibular notch جدا میگردد. بارزه دومی بنام condylar process میباشد که در علوی متوسع شده راس یا head of mandible را میسازد. Condylar process دارای یک سطح مفصلی میباشد که با سطح مفصلی موجود در mandibular fossa استخوان temporal یکجا شده و temporomandibular joint را میسازند.

↔ کمی پایینتر از راس یک قسمت متضیق در استخوان دیده میشود که بنام neck یاد میگردد. در قسمت قدامی آن یک فرورفتگی درشت بنام pterygoid fovea قابل دید میباشد.

↔ Mandibular foramen عبارت از یک سوراخ کوچک میباشد که در وجه انسی ramus قرار دارد. کنار انسی این ثقبه متبازر بوده بنام lingula یاد میشود.

↔ Mylohyoid groove میزابه یی است که در وجه انسی ramus از lingula بطرف پایین امتداد داشته و کمی قدامتر از آن یک ridge بنام mylohyoid line دیده میشود که بالنوبه از پایین دندان مولر سوم الی symphysis menti امتداد دارد.

↔ وجه داخلی جسم mandible توسط mylohyoid line بدو ساحه تقسیم میشود که قسمت بالاتر ازین خط را sublingual fossa و قسمت پایینتر از خط را submandibular fossa نامیده اند.

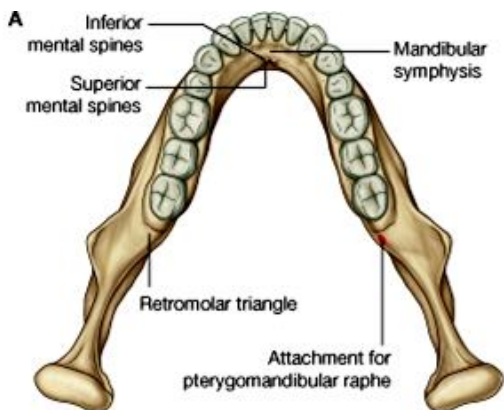
↔ Digastrics fossa عبارت از یک فرورفتگی نسبتاً عمیق است که کمی پایینتر از نهایت قدامی MH-line قرار دارد.

↔ Symphysis menti عبارت از مفصلی غضروفی است که در جدیدالولاده ها دو فک راست و چپ را با هم وصل میکند. این مفصل

در مراحل بعدی حیات به ossification مواجه شده و بهمین ملحوظ در کاهلان صرفاً یک استخوان واحد در فک سفلی وجود دارد.

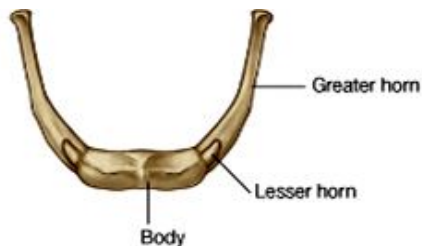
↔ از منظره قدامی در symphysis menti یک median ridge دیده میشود. این ridge بطرف سفلی سیر کرده و وسعت کسب میکند، بالنتیجه یک ساحه مثلثی برجسته را بنام mental protuberance تحدید میکند. زوایای وحشی این مثلث بنام mental tubercles یاد میشوند.

↔ از منظره خلفی نیز در ساحه symphysis menti یک median ridge قابل دید میباشد که در سفلی متوسع شده و دو بارزه علوی و سفلی را بنام mental spines یا genial tubercles میسازد.



### Hyoid bone

↔ این استخوان شامل استخوانهای سازنده skull نمیباشد، و در ضمن با هیچ استخوان دیگر هم مفصل نمیشود. استخوان hyoid توسط عضلات و لیگامنتهای مختلف در محل خود تثبیت گردیده است. مهمترین attachment آن با لیگامنت stylohyoid میباشد که توسط آن از قاعده قحف اویزان گردیده و بصورت معلق قرار دارد.



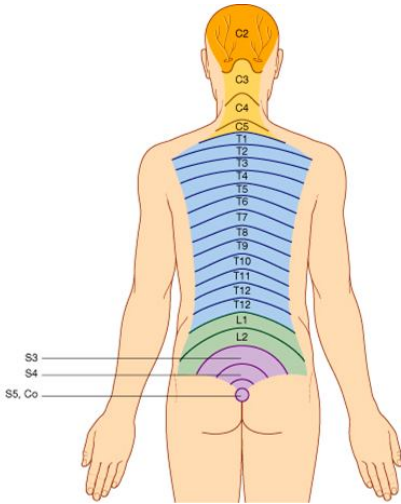
↔ قسمت متوسط استخوان که بنام body یا جسم نیز یاد میگردد، شکل مستطیلی داشته دارای دو وجه قدامی و خلفی میباشد. سطح قدامی آن درشت بوده توسط یک خط عمودی و یک خط مستعرض به چار ساحه تقسیم میگردد. وجه خلفی جسم لشم میباشد.

↔ از جوانب جسم دو بارزه شاخ مانند بنام greater cornua نشئت میکند که بطرف خلف و علوی متوجه بوده و در نهایت خود متوسع شده یک tubercle را میسازند.

↔ Lesser cornua بارزات مخروطی کوچک اند که از محل اتصال جسم و greater cornu منشأ میگیرند.

# PART TWO

## THE BACK



### Cutaneous nerves of the back

- ↪ حسیت قسمت های انسی جلد ظهري توسط شعبات جلدی dorsal rami of spinal nerves تامین میگردد.
- ↪ حسیت قسمت های وحشی جلد ظهري توسط شعبات جلدی ventral rami of spinal nerves تامین میگردد.

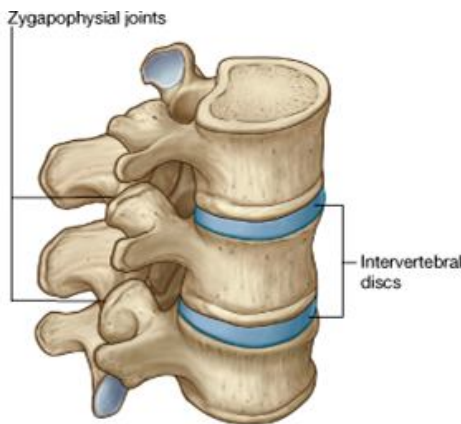
### Blood supply of the skin

- ↪ جلد نواحی پشت توسط شعبات خلفی lumbar و post. intercostals arteries اروا میشود.
- ↪ آورده همنام و هم سیر شرایین بوده و بالاخره در inferior vena cava تخلیه میشوند.

### Lymphatic drainage of the skin

- ↪ تخلیه لمفاوی جلد و صفاق سطحی پشت بالاتر از سویه iliac crest بطرف بالا برگشته و به گروپ خلفی axillary lymph nodes میریزد.

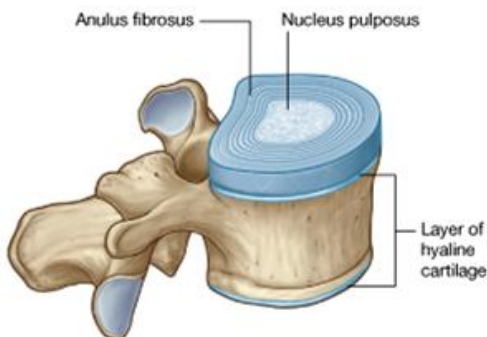
### مفاصل بین فقرات در ناحیه ظهري



- ↪ هر فقره با دو فقره بالایی و پایینی مجاور خود مجموعاً 6 مفصل را میسازد:
- ↪ 4 مفصل ساینوویال بین sup & inf. articular facets در راست و چپ.
- ↪ 2 مفصل symphysis بین جسم فقره در علوی و سفلی که دران دیسک بین فقری رول عمده دارد.

- ↪ با وجودیکه مقدار حرکت تولید شده توسط مفاصل بین هر دو فقره مجاور خیلی ها محدود است، ولی با وجود آن زمانیکه تمام مفاصل نامبرده در طول ستون فقرات فعالیت کنند، یک تعداد حرکات قابل توجهی را بوجود آورده میتوانند.
- ↪ از جمله حرکاتی که توسط ستون فقری اجرا شده میتوانند عبارتند از: flexion, rotation و circumduction.

### Symphysis between vertebral bodies



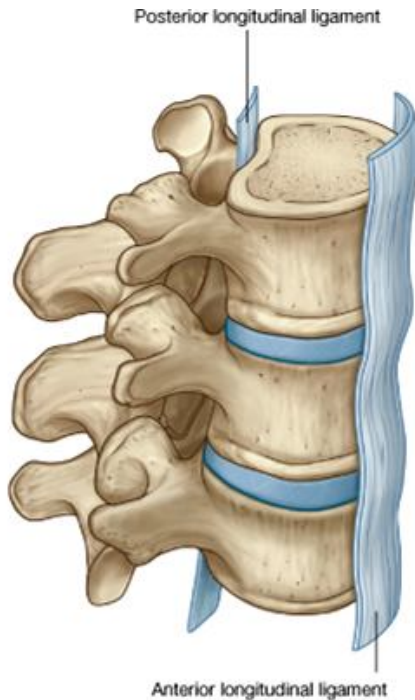- ↪ درین نوع مفاصلی سطوح مفصلی توسط یک صفحه نازک از غضروف هیالین پوش گردیده است و در بین جسم های دو فقره مجاور، یک Intervertebral disc قرار دارد. دیسک بین فقری از دو قسمت ساخته شده:

- ↪ Annulus fibrosus یا حلقه محیطی
- ↪ nucleus pulposus هسته مرکزی دارای ساختمان جیلاتینی

## Zygapophyseal joints

- ↪ مفاصل ساینوویال بوده و دارای یک کپسول کوچک در اطراف خود میباشند.
- ↪ این مفاصل بین sup. & inf. articular processes در قوسهای فقری دو فقره مجاور بوجود میآیند.

## لیگامنتها



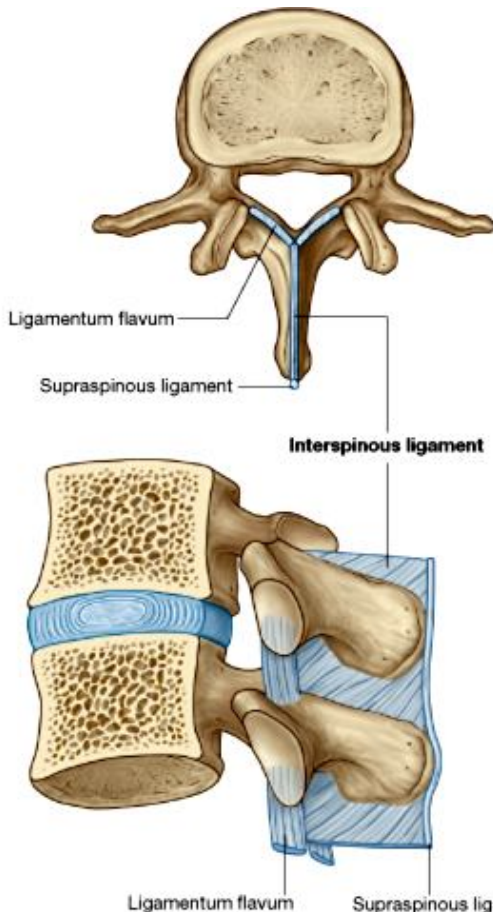
مفاصل بین فقرات بوسیله یکتعداد لیگامنتها تقویت و تثبیت میگردند. این لیگامنتها بالای جسم فقرات ارتکاز نموده و اجزای قوس های فقری را به همدیگر ارتباط میدهند. این لیگامنتها عبارتند از:

**1. Ant. & post. Longitudinal ligaments:** در سطح قدامی و خلفی جسم فقرات و دیسک بین فقری ارتکاز کرده و تقریباً در تمام طول ستون فقرات موجود میباشند.

↪ **Ant. Longitudinal ligament:** در علوی بالای base of the skull ارتکاز نموده و در سفلی تا وجه قدامی سکروم امتداد دارد.  
↪ **Post. Longitudinal ligament:** ارتکازات آن مانند لیگامنت قدامی است. در تمام طول ستون فقرات ادامه داشته و قسمتی از جدار قدامی کانال بین فقری را میسازد.

## 2. Ligamenta flava:

- ↪ در جوانب قرار داشته و lamina های فقرات مجاور را باهمدیگر وصل میکند.
- ↪ لیگامنتهای نازک و پهن ایلاستیکی بوده قسمتی از جدار خلفی کانال بین فقری را میسازد.
- ↪ هر کدام از این لیگامنتها وجه خلفی lamina فقره پایینی را به وجه قدامی lamina فقره بالایی وصل میکند.
- ↪ وظیفه آنها بلند بردن مقاومت بوده و از جدا شدن lamina ها در وقت اجرای حرکات flexion و extension ستون فقرات جلوگیری میکنند.



## 3. Supraspinous ligament and ligamentum nuchae:

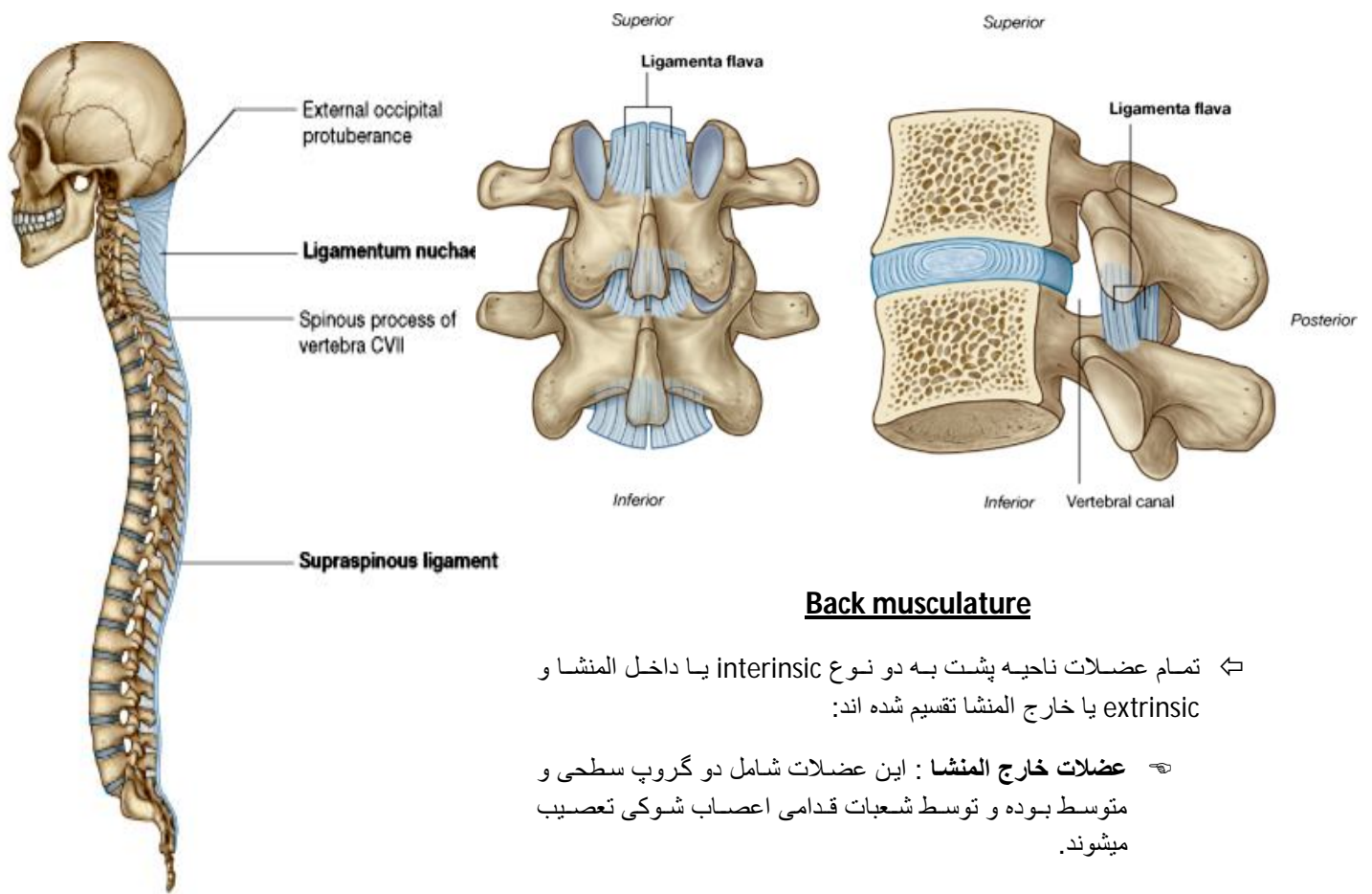
- ↪ نوک spine فقرات را از C7 تا سکروم با هم وصل میکند.
- ↪ از C7 تا قاعده قحف شکل مثلثی را گرفته بنام ligamentum nuchae یاد میشود.

## لیگامنت nuchae:

- ↪ در ثبات سر رول داشته و وجوه وحشی با کنار خلفی آن برای ارتکاز عضلات اهمیت زیاد دارد.
- ↪ قاعده مثلث از foramen magnum تا ext. occip. Protub. بالای قحف ارتکاز دارد.
- ↪ ذروه مثلث بالای نوک spine فقره C7 ارتکاز دارد.
- ↪ وجه عمیق آن بالای tubercle فقره C1 و spine process متباقی فقرات رقیبی ارتکاز دارد.

## 4. Interspinous ligaments:

- ↪ فاصله بین spine process فقرات را پر کرده در قدام با lig. Flava و در خلف با supraspinous ligament یکجا میشود.



### Back musculature

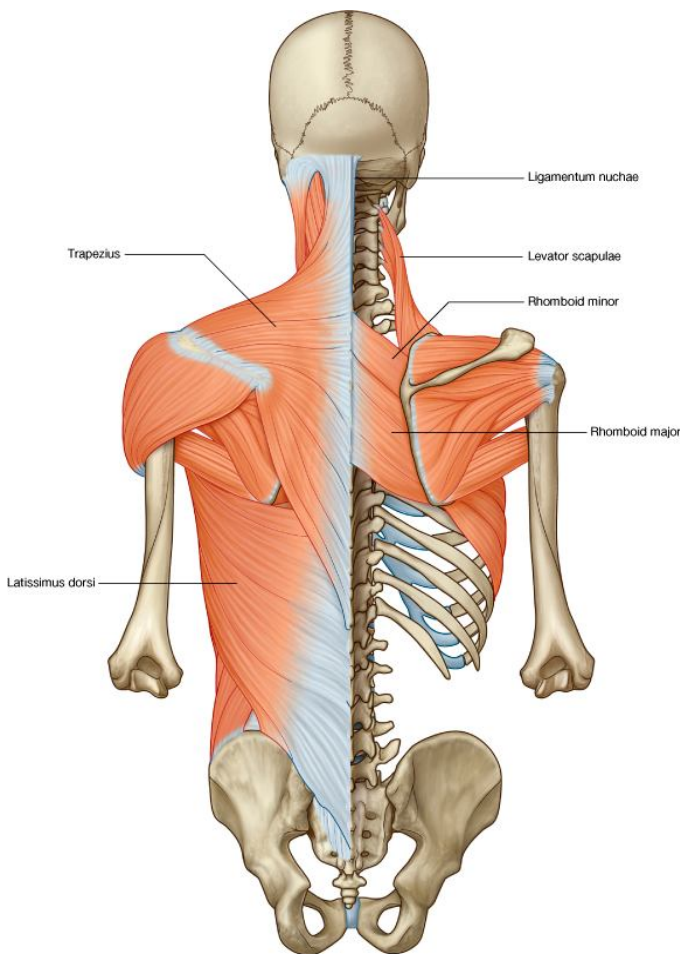
↔ تمام عضلات ناحیه پشت به دو نوع interinsic یا داخل المنشا و extrinsic یا خارج المنشا تقسیم شده اند:

☞ **عضلات خارج المنشا**: این عضلات شامل دو گروه سطحی و متوسط بوده و توسط شعبات قدامی اعصاب شوکی تعصیب میشوند.

گروه سطحی- که سبب بوجود آوردن حرکات در نهایت علوی میشوند.  
گروه متوسط- عضلاتی اند که بالای اضلاع ارتکاز داشته و وظایف تنفسی را اجرا میکنند.

#### ☞ **عضلات داخل المنشا:**

عضلات گروه عمیق بوده توسط شعبات خلفی اعصاب شوکی تعصیب میشوند. این عضلات سبب بوجود آوردن حرکات در سر و ستون فقرات میگرددند.



#### گروه سطحی عضلات ظهري

↔ بنام appendicular group نیز یاد شده و در تحت جلد و superficial fascia قرار دارند.

↔ عبارتند از- Trapezius, Latissimus Dorsi, Levator (Scapulae, Rhomboid Minor, Rhomboid Major)

#### گروه متوسط عضلات ظهري

↔ از دو صفحه نازک عضلی بنام serratus posterior muscles در علوی و سفلی ساخته شده که وظایف تنفسی را بعهده دارند.

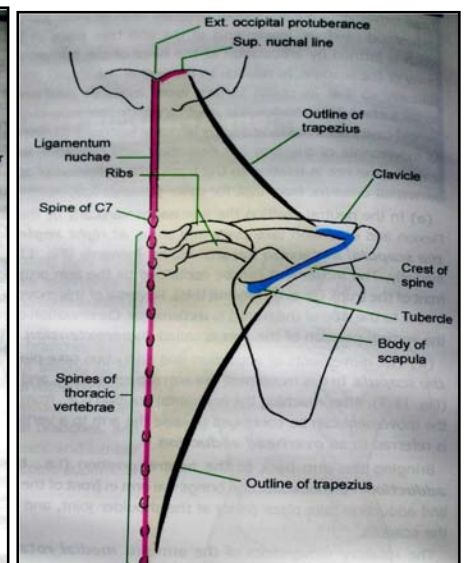
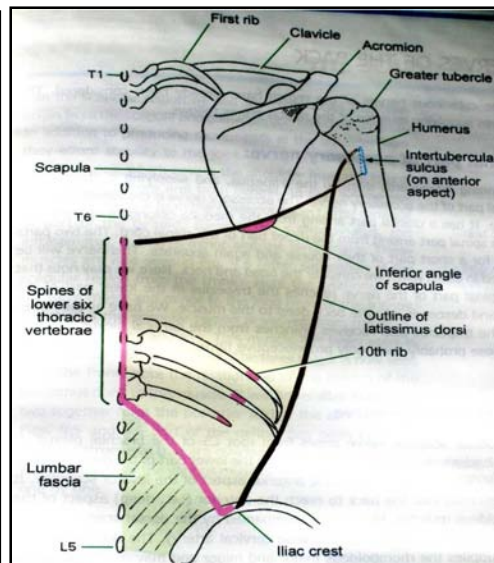
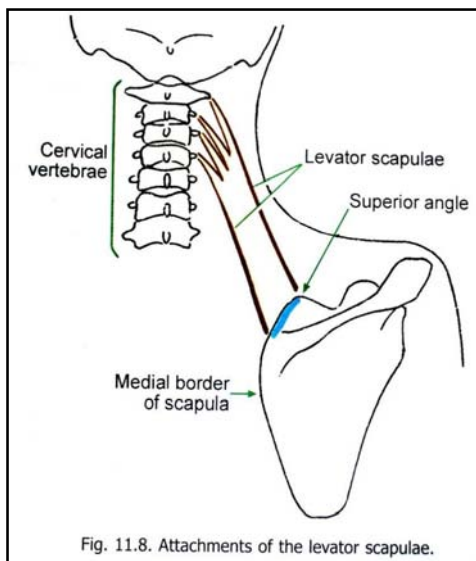
↔ این عضلات در تحت عضلات گروه سطحی قرار داشته و بنام respiratory group یاد میشوند.

عضلات داخل المنشا بوده یعنی در خود ناحیه ظهري انکشاف و تکامل میکنند، از حوصله تا قاعده قحف امتداد داشته و شامل گروپهای ذیل میباشد:

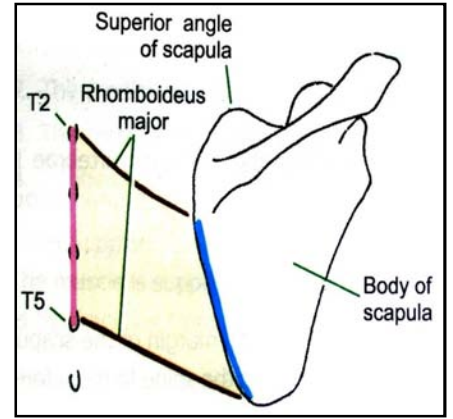
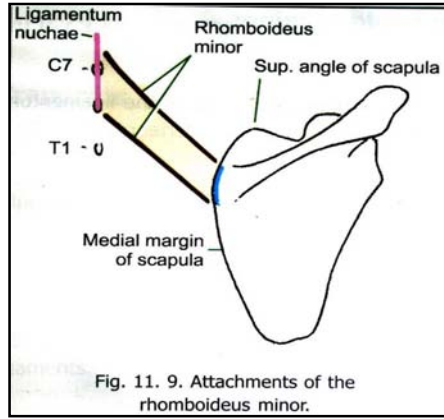
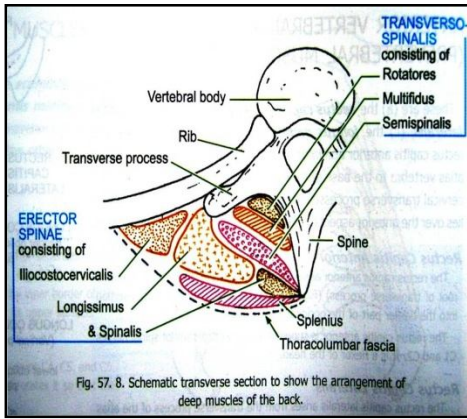
- ↳ عضلات باسطة و تدور دهنده سر و گردن (spino transversales)
- ↳ عضلات باسطة و تدور دهنده ستون فقرات (erector spinae + transversospinales)
- ↳ عضلات کوچک (segmental muscles)

Muscle	Origin	Insertion	Nerve Supply	Nerve Roots	Action
Trapezius	Occipital bone, ligamentum nuchae, spine of seventh cervical vertebra, spines of all thoracic vertebrae	Upper fibers into lateral third of clavicle; middle and lower fibers into acromion and spine of scapula	Spinal part of accessory nerve (motor) and C3 and 4 (sensory)	XI <b>cranial nerve</b> (spinal part)	Upper fibers elevate the scapula; middle fibers pull scapula medially; lower fibers pull medial border of scapula downward
Latissimus dorsi	Iliac crest, lumbar fascia, spines of lower six thoracic vertebrae, lower three or four ribs, and inferior angle of scapula	Floor of bicipital groove of humerus	Thoracodorsal nerve	C6, 7, 8	Extends, adducts, and medially rotates the arm
Levator scapulae	Transverse processes of first four cervical vertebrae	Medial border of scapula	C3 and 4 and dorsal scapular nerve	C3, 4, 5	Raises medial border of scapula
Rhomboid minor	Ligamentum nuchae and spines of seventh cervical and first thoracic vertebrae	Medial border of scapula	Dorsal scapular nerve	<b>C4, 5</b>	Raises medial border of scapula upward and medially
Rhomboid major	Second to fifth thoracic spines	Medial border of scapula	Dorsal scapular nerve	<b>C4, 5</b>	Raises medial border of scapula upward and medially

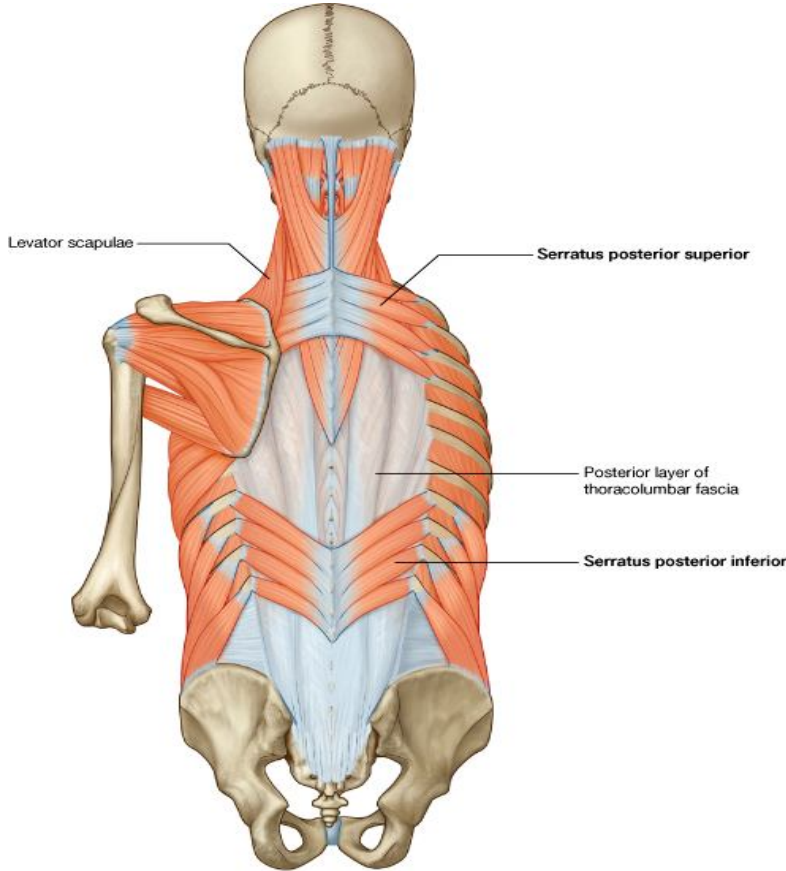
<sup>a</sup> The predominant nerve root supply is indicated by boldface type.







## Thoracolumbar Fascia



© Elsevier. Drake et al: Gray's Anatomy for Students - www.studentconsult.com

↪ عبارت از صفاق عمیق است که عضلات عمیق ناحیه ظهری و تنه را میپوشاند و در تنظیم و ثبات ناحیه اهمیت زیاد دارد.  
↪ ارتکازات آن قرار ذیل میباشد:

↪ در علوی از قدام serratus post. Sup. عبور کرده و با cervical fascia یکجا میشود.

↪ در ناحیه صدی تمام عضلات عمیق ظهری را پوشانیده و آنها را از عضلات متوسط و سطحی جدا میسازد.

↪ در انسی بالای spine processes فقرات صدی ارتکاز میکند.

↪ در وحشی بالای زوایای ضلعی ارتکاز میکند.

↪ نهایت عضلات serratus post. Inf. در انسی با latissimus dorsi thoracolumbar fascia یکجا شده و توسط آن ارتکاز میکنند.

↪ در ناحیه قطنی lumbar region: thoracolumbar fascia از سه وریشه ساخته شده است:

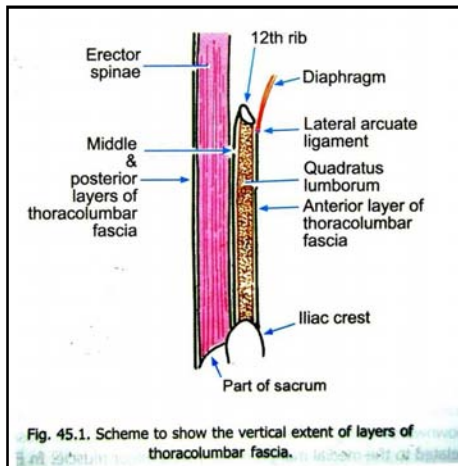
↪ وریشه خلفی: از suprascapular ligaments و spine processes فقرات lumbar و sacral منشأ گرفته و عضلات erector spinae را پوشانیده بطرف وحشی امتداد مییابد.

↪ وریشه متوسط: از transverse processes و intertransverse ligaments منشأ گرفته در سفلی به Iliac crest؛ و در علوی به کنار سفلی ضلع 12 ارتکاز میکند.

↪ وریشه قدامی: از transverse processes فقرات lumbar منشأ میگیرد. در سفلی به Iliac crest ارتکاز نموده؛ و در علوی امتداد یافته آن بنام lateral arcuate ligament یاد میگرد که در تثبیت حجاب حاجز وظیفه دارد.

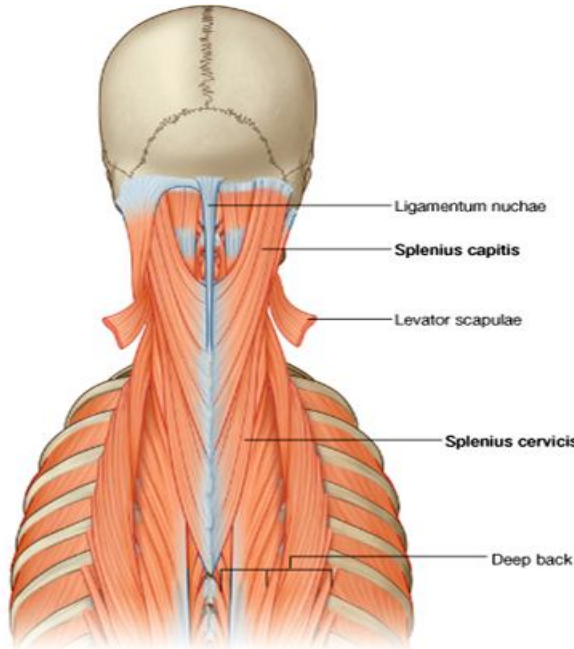
↪ وریشات خلفی و متوسط در کنار وحشی عضلات erector spinae باهم یکجا میشوند.

↪ در کنار وحشی عضله quadratus lumborum هر سه وریشه با هم یکجا شده و یک aponeurosis را برای منشأ گرفتن عضله transversus abdominis میسازند.



## A. *Spinotransversales muscles*

این دو عضله عبارتند از *Splenius capitis* & *splenius cervicis* که از spine و لیگامنت *nuchae* بطرف علوی و وحشی سیر میکنند.



## B. *Erector spinae muscles*

بزرگترین گروه عضلات داخل المنشا بوده بین spine و زوایای ضلعی قرار دارند.

این کتله عضلی توسط یک وتر ضخیم و پهن از سکروم ، spine فقرات قطنی و صدی ، و *crista iliaca* منشا گرفته و در ناحیه lumbar به سه ستون عضلی تقسیم میشود، که هر کدام بالنوبه دارای قسمتهای (*lumborum, thoracic, cervicis & capitis*) میباشد.

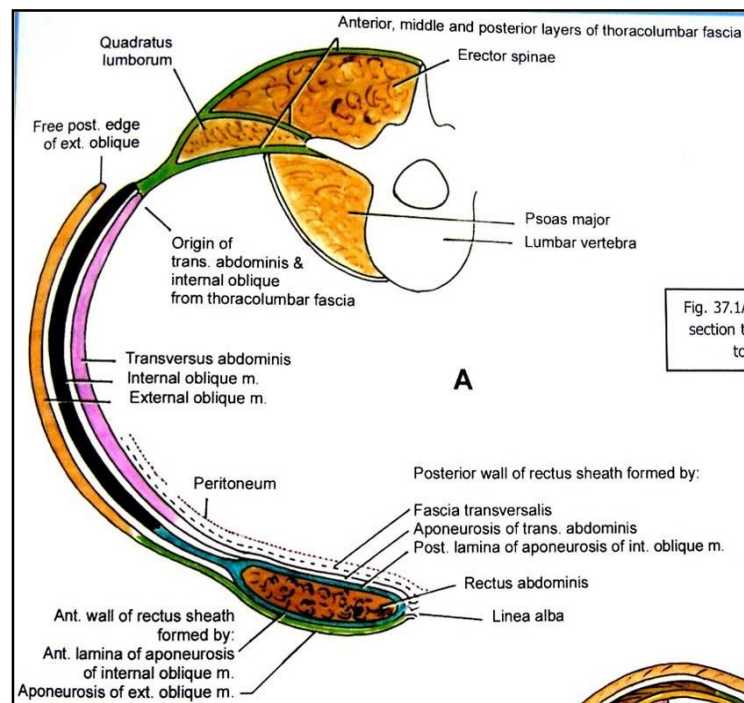
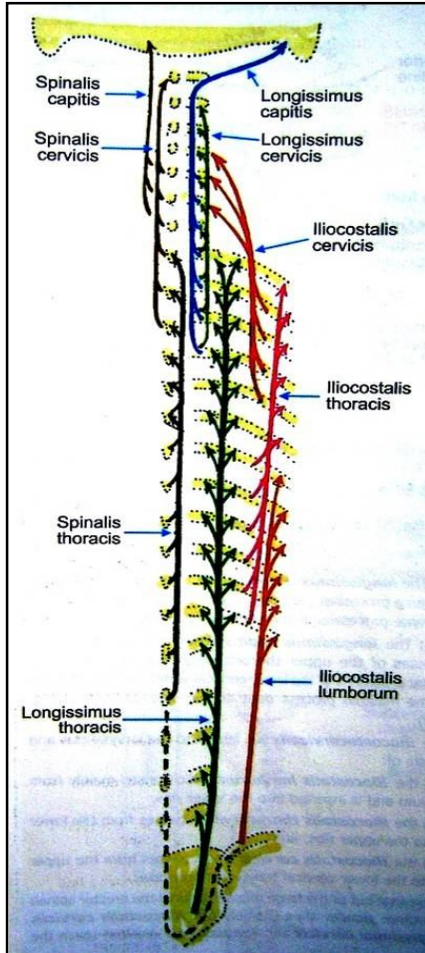
خارجی ترین طبقه بنام *iliocostalis* یاد میشود که از وتر مشترک خود منشا گرفته و بالای زوایای ضلعی و بارزات مستعرض فقرات رقبی سفلی ارتکاز میکند. دارای سه قسمت بنام *lumborum, thoracic & cervicis* میباشد.

طبقه متوسط *erector spinae* بنام *longissimus* یاد میشود که از وتر مشترک تا قاعده قحف امتداد داشته بالای بارزات مستعرض فقرات مختلف ارتکاز میکند دارای سه قسمت بنام *thoracic, cervicis & capitis* میباشد.

انسی ترین طبقه بنام *spinalis* بوده و spine فقرات مختلف را بهم دیگر وصل میکند. دارای سه قسمت بنام *thoracic, cervicis & capitis* میباشد.

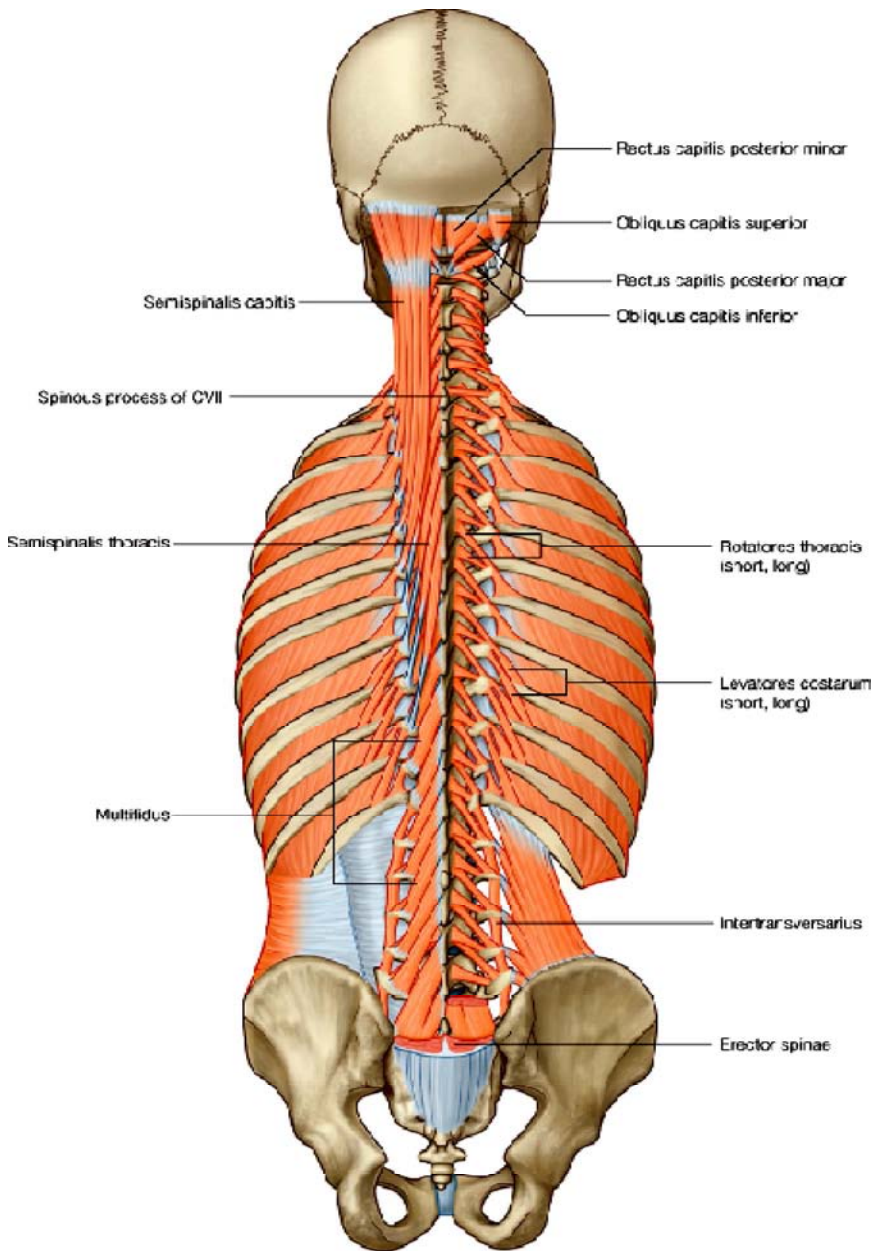
## وظیفه عضلات *erector spinae*:

1. extension ستون فقرات و سر
2. اگر یکطرفه تقلص کنند در مجموع سبب خم شدن ستون فقرات بوحشی شده و تقلص یکطرفه آنده عضلاتیکه به قحف وصل استند، سبب دور خوردن سر بطرف عضله متقلص شده میتواند.
3. اگر دو طرفه عمل کنند: در راست کردن پشت، بازگشت ستون فقرات بحالت عادی از حالت flexion ، کش شدن سر بطرف خلف وظیفه اجرا میکنند.



### C. *Transversospinales Muscles* :

عضلاتی اند که بارزات مستعرض فقرات مختلف را با spine فقرات دیگر وصل میکنند. این عضلات در تحت erector spinae قرار داشته و در سه طبقه هستند: semispinalis, multifidus & rotators



**Semispinalis** : از قسمت های سفلی صدر منشأ گرفته و تا قاعده قحف امتداد دارد. دارای سه قسمت بنام thoracis, cervicis & capitis میباشد. این عضلات بارزات مستعرض فقرات را به شوک های 4-6 فقره بعدی وصل میکند.

**Multifidus** : در تمام طول ستون فقرات موجود بوده و بارزات مستعرض و شوکی بین هر 2-4 فقره را بهم وصل میکنند. در ناحیه lumbar بهتر از دیگر نواحی تکامل یافته میباشد.

**Rotators** : اینها نیز در تمام طول ستون فقرات موجود بوده و در ناحیه thoracic بهتر تکامل یافته میباشد. دارای سه قسمت بنام lumborum, thoracis & cervicis میباشد. عضلات rotator که بارزات مستعرض و شوکی بین هر دو فقره مجاور را بهم وصل میکنند، بنام short rotators و انهاییکه بارزات بین دو فقره بعدی را بهم وصل میکند، بنام long rotators یاد میگردد.

#### وظیفه عضلات transversospinales :

1. اگر دو طرفه تقلص کنند، مانند عضلات erector spinae سبب extension ستون فقرات شده میتوانند.
2. اگر یکطرفه تقلص کنند، شوک ها را بطرف بارزات مستعرض کش کرده سبب rotation تنه بجانب مقابل میگردند.
3. عضله semispinalis capitis چون بالای قاعده قحف ارتکاز میکند، در تقلص دو طرفه صرفاً سر را بطرف عقب کش کرده و در تقلص یکطرفه سر را بطرف عقب کش کرده و دور میدهد.

#### D. عضلات segmental :

عمیقترین عضلات ظهری بوده توسط post. ramus of spinal nerves تعصیب میشوند. این عضلات بدو گروه استند:

1. گروه اول عبارت از عضلات levatores costarum بوده از بارزات مستعرض C7-T11 منشأ گرفته و بالای ضلع سفلی هر فقره در ناحیه tubercle ان ارتکاز میکنند. این گروه در صورت تقلص اضلاع را بطرف بالا کش میکنند.
2. گروه دوم عبارت از true segmental muscles بوده و بدو نوع میباشد: اولی بنام interspinales (که بین شوک های فقرات مجاور واقع بوده) و دومی بنام intertransversarii (که بین بارزات مستعرض فقرات مجاور واقع میباشد) یاد میگردند.

#### وظیفه عضلات segmental :

postural muscles بوده و سبب ثبات فقرات در هنگام حرکات مختلف ستون فقرات میشوند.

## عضلات suboccipital:

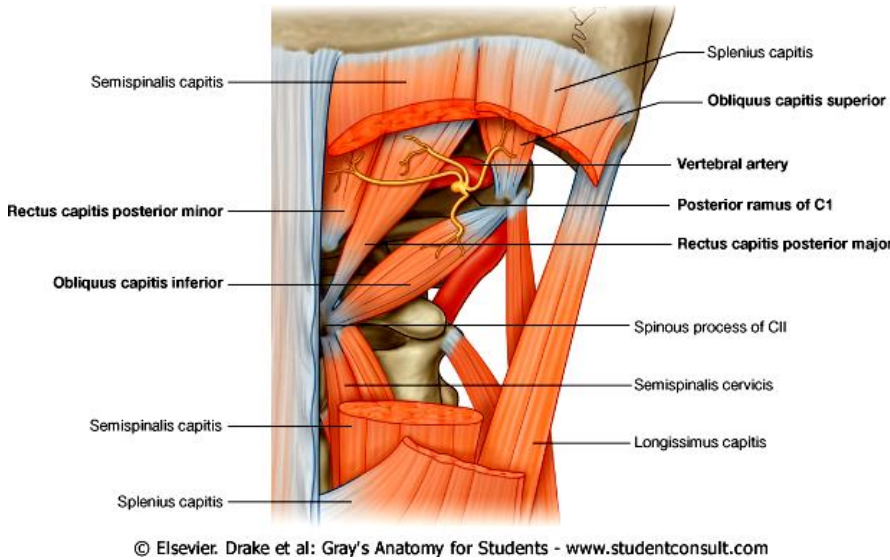
در ناحیه رقیب علوی، در سفلی استخوان occipital قرار داشته سبب حرکات سر میشوند. این عضلات فقره اطلس را با axis، و این هر دو فقره را با قاعده قحف وصل میکنند.

عضلات suboccipital چهار عدد بوده که قرار ذیل میباشد:

1. Rectus capitis post. Major
2. Rectus capitis post. Minor
3. Oblique capitis superior
4. Oblique capitis inferior

تقلص این عضلات سبب extension سر در مفصل atlanto-axial میشود.

این عضلات حدود یک مثلث را بنام suboccipital triangle میسازند که از آن بعضی ساختمانهای مهم عبور میکنند. محتوی این مثلث عبارت است از: Post. ramus of C1, vertebral artery, associated vein



© Elsevier. Drake et al: Gray's Anatomy for Students - www.studentconsult.com

Table 2-7. Suboccipital group of back muscles

Muscle	Origin	Insertion	Innervation	Function
Rectus capitis posterior major	Spinous process of axis (CII)	Lateral portion of occipital bone below inferior nuchal line	Posterior ramus of C1	Extension of head; rotation of face to same side as muscle
Rectus capitis posterior minor	Spinous process of atlas (CI)	Medial portion of occipital bone below inferior nuchal line	Posterior ramus of C1	Extension of head
Obliquus capitis superior	Transverse process of atlas (CI)	Occipital bone between superior and inferior nuchal lines	Posterior ramus of C1	Extension of head and bends it to same side
Obliquus capitis inferior	Spinous process of axis (CII)	Transverse process of atlas (CI)	Posterior ramus of C1	Rotation of face to same side

## Nerves of the Back یا اعصاب ناحیه ظهري

اعصابی که عضلات ناحیه پشت را تعصیب میکنند، عبارت از دو عصب میباشد:

1. **spinal part of accessory nerve**: قسمتی از زوج یازدهم قحفی بوده در ناحیه ظهري در تحت عضله trapezius پایین میشود و این عضله را تعصیب میکند.
2. **dorsal scapular nerve**: از شعبات brachial plexus است که از طریق عضله scalenus medius در ناحیه ظهري پایین شده و از وجه عمیق عضلات levator scapulae, rhomboid major & minor گذشته و آنها را تعصیب میکند. با این عصب dorsal scapular artery ویا deep branch of the transverse cervical artery همراه میباشد.

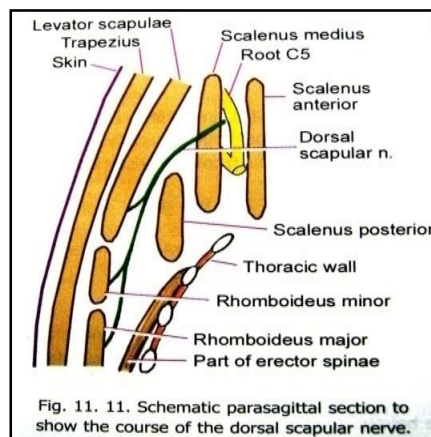
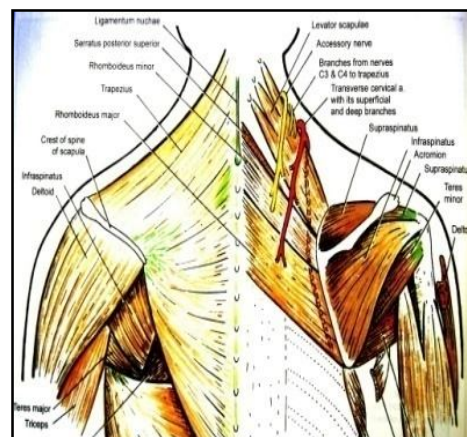


Fig. 11. 11. Schematic parasagittal section to show the course of the dorsal scapular nerve.



# PART THREE

## THE UPPER EXTREMITY

برای آسانی مطالعه طرف علوی را به نواحی مختلف تقسیم میکنند.  
این نواحی عبارتند از:

### : Regions of the Upper Limb

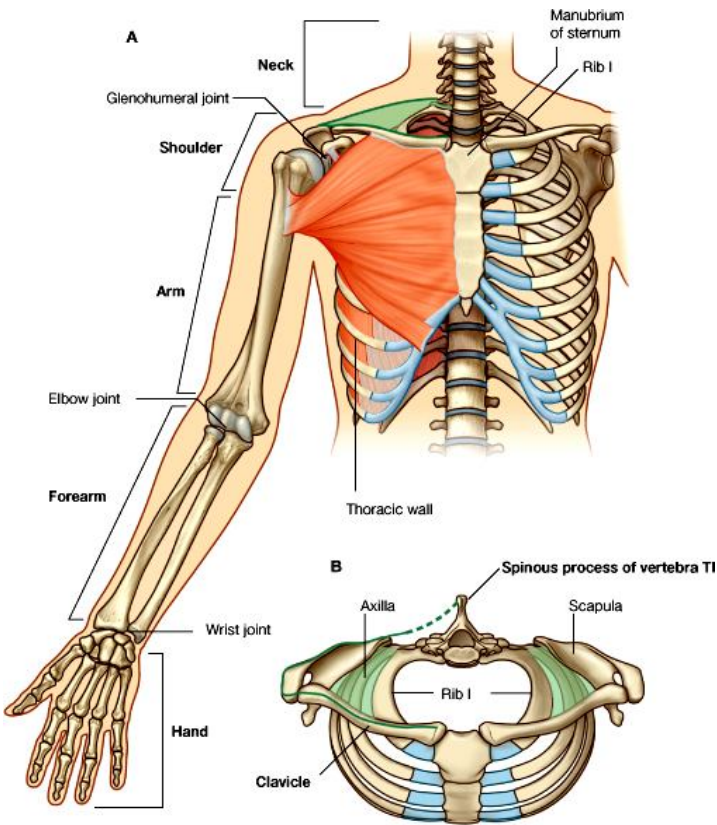
A. Free upper limb : که قسمت آزاد طرف علوی بوده شامل بازو، ساعد و دست میباشد.

B. Pectoral & Scapular regions : عبارت از نواحی متصل بقدام و خلف قفس صدری میباشد. مهمترین ساختمانهای pectoral region عبارت از ثديه يا breasts و جوف axilla میباشد. در حالیکه scapular region شامل یکتعداد عضلات واقع شده در قدام و خلف استخوان scapula میگردد.

### : عضلات ناحیه Pectoral

← این عضلات عبارتند از :

- Platysma ☞
- Pectoralis major & minor ☞
- Subclavius ☞
- Serratus anterior ☞



© Elsevier. Drake et al: Gray's Anatomy for Students - www.studentconsult.com

Muscle	Origin	Insertion	Nerve Supply	Nerve Roots <sup>a</sup>	Action
Pectoralis major	Clavicle, sternum, and upper six costal cartilages	Lateral lip of bicipital groove of humerus	Medial and lateral pectoral nerves from brachial plexus	<b>C5, 6, 7, 8;</b> T1	Adducts arm and rotates it medially; clavicular fibers also flex arm
Pectoralis minor	Third, fourth, and fifth ribs	Coracoid process of scapula	Medial pectoral nerve from brachial plexus	<b>C6, 7, 8</b>	Depresses point of shoulder; if the scapula is fixed, it elevates the ribs of origin
Subclavius	First costal cartilage	Clavicle	Nerve to subclavius from upper trunk of brachial plexus	<b>C5, 6</b>	Depresses the clavicle and steadies this bone during movements of the shoulder girdle
Serratus anterior	Upper eight ribs	Medial border and inferior angle of scapula	Long thoracic nerve	<b>C5, 6, 7</b>	Draws the scapula forward around the thoracic wall; rotates scapula

<sup>a</sup> The predominant nerve root supply is indicated by boldface type.

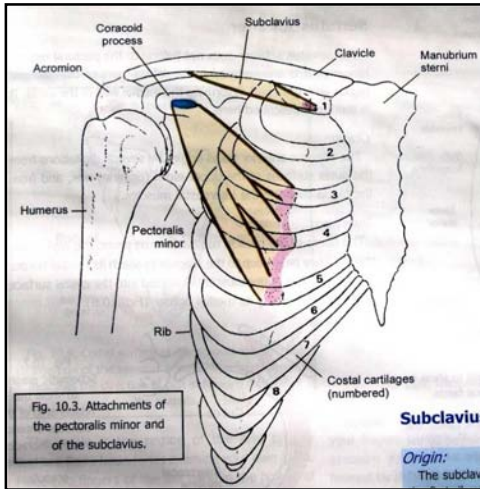


Fig. 10.3. Attachments of the pectoralis minor and of the subclavius.

**Subclavius**  
Origin: The subclavius

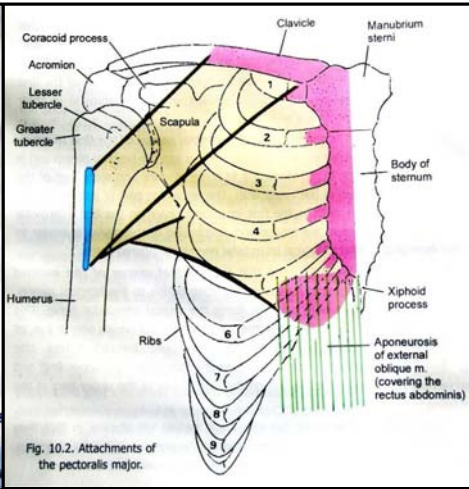


Fig. 10.2. Attachments of the pectoralis major.

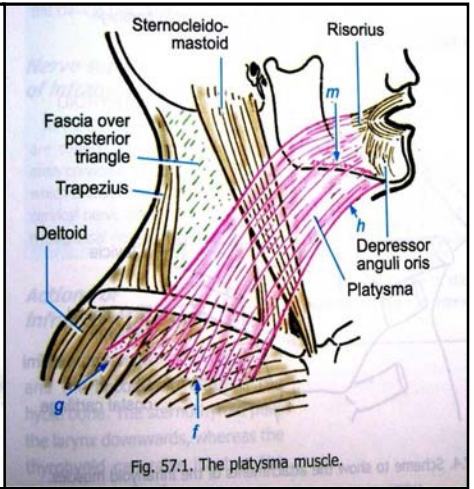


Fig. 57.1. The platysma muscle.

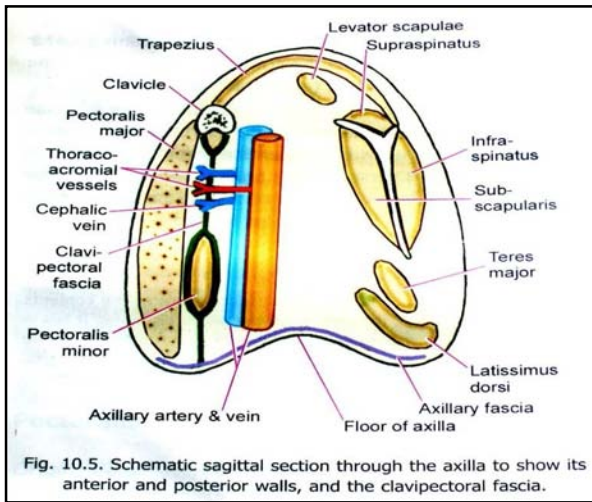
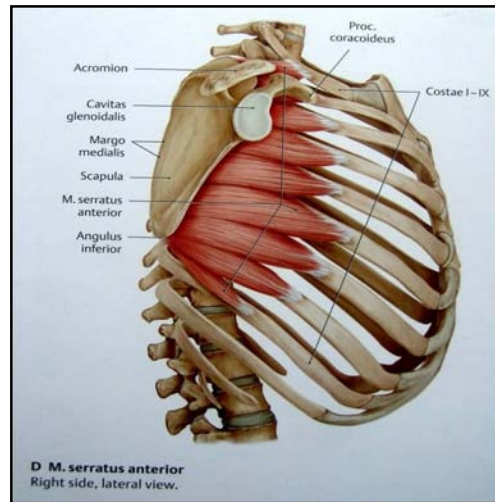
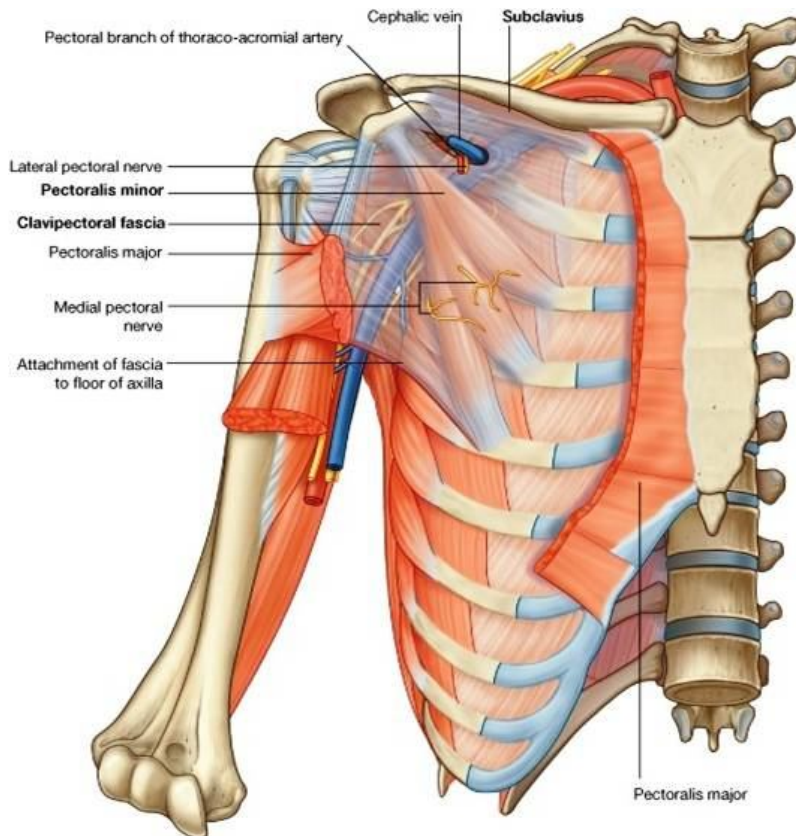


Fig. 10.5. Schematic sagittal section through the axilla to show its anterior and posterior walls, and the clavipectoral fascia.



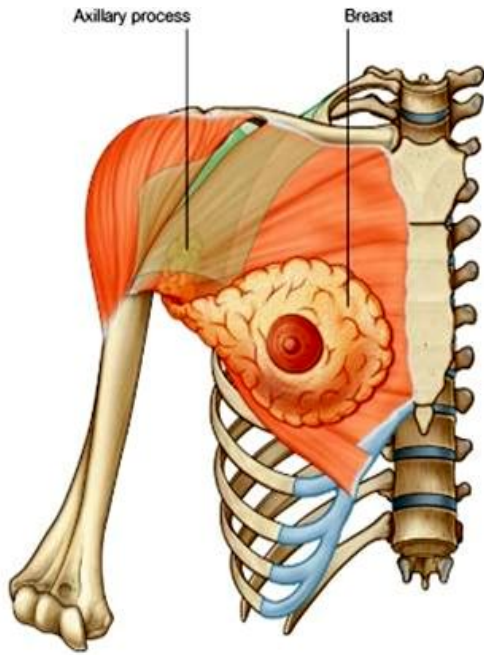
**M. serratus anterior**  
Right side, lateral view.



### :Clavipectoral fascia

- ⇨ عبارت از صفاقی است که در مسافه بین clavicle و کنار انسی pectoralis minor را پر کرده است.
- ⇨ این صفاق در بالا عضله subclavius و در پایین عضله pectoralis minor را غلاف میکند.
- ⇨ در سفلی با axillary fascia امتداد مییابد و در بلند نگهداشتن زمین گنبدی شکل جوف ابط کمک میکند.
- ⇨ در انسی این صفاق تا ضلع اول و دوم و فواصل بین الضلعی اول و دوم امتداد دارد.
- ⇨ در وحشی تا coracoids process میرسد.
- ⇨ در بین ضلع اول و coracoids process این صفاق ضخامت کسب کرده و بنام costocoracoid ligament یاد میگردد.
- ⇨ این صفاق توسط thoracoacromial artery & cephalic vein & lateral pectoral nerve سوراخ گردیده است.
- ⇨ یکتعداد اوغیه لمفاوی که ناحیه پectoralis و ثدیه را تخلیه کرده و به عقدهات apical میریزند، نیز از طریق این صفاق عبور میکنند.

## The Axilla



↪ عبارت از یک فضای هرم مانند در بین بازو و طرف وحشی قفس صدر میباشد.  
 ↪ محل عبور اوعیه و اعصابی است که از جذر عنق وارد upper limb میشوند.  
 ↪ ذروه ابط بطرف علوی متوجه بوده در قدام توسط ترقوه، در خلف توسط کنار علوی scapula، و در انسی توسط کنار خارجی ضلع اول محدود میشود.  
 ↪ نهایت سفلی یا قاعده ابط در قدام توسط کنار سفلی pectoralis major، در خلف توسط وتر latissimus dorsi و teres major، و در انسی توسط جدار وحشی صدر محدود میگردد.

### در یک مقطع coronal از جوف Axilla :

↪ قاعده یا base که عبارت از زمین ابط میباشد، توسط صفاق ابط ساخته شده و توسط جلد پوشانیده میشود. صفاق ابط دارای یک aperture بوده که از آن axillary tail ثدیه داخل میشود.

↪ ذروه یا apex بطرف علوی متوجه بوده و در سویه کنار وحشی ضلع اول قرار دارد. در خلف apex کنار علوی scapula واقع بوده و در قدام apex استخوان clavicle قرار دارد. این سه ساختمان باهم حدود یک فوچه را تحدید میکنند که از طریق آن axillary vessels و brachial plexus از گردن وارد axilla میگردد. این فوچه بهمین لحاظ بنام cervico-axillary canal یاد میشود.

### جدار های Axilla :

↪ Anterior wall: توسط عضلات pectoralis major، subclavius، و minor ساخته میشود.

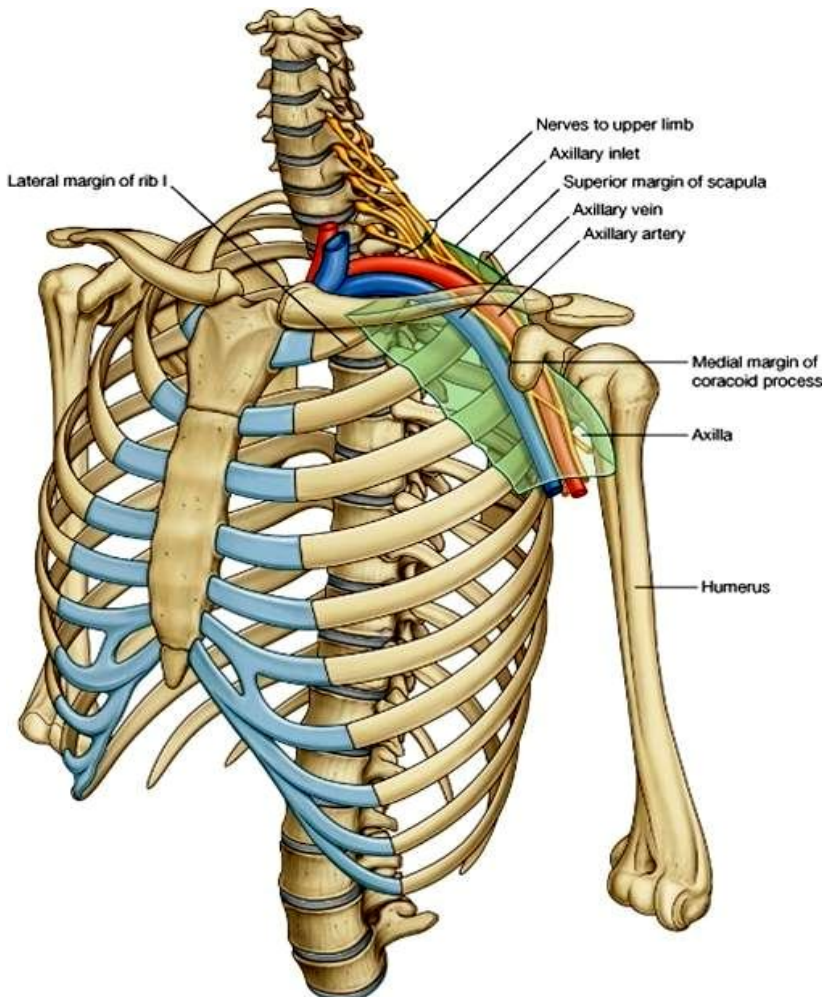
↪ Posterior wall: از بالا به پایین توسط عضلات latissimus dorsi، subscapularis، و teres major ساخته میشود.

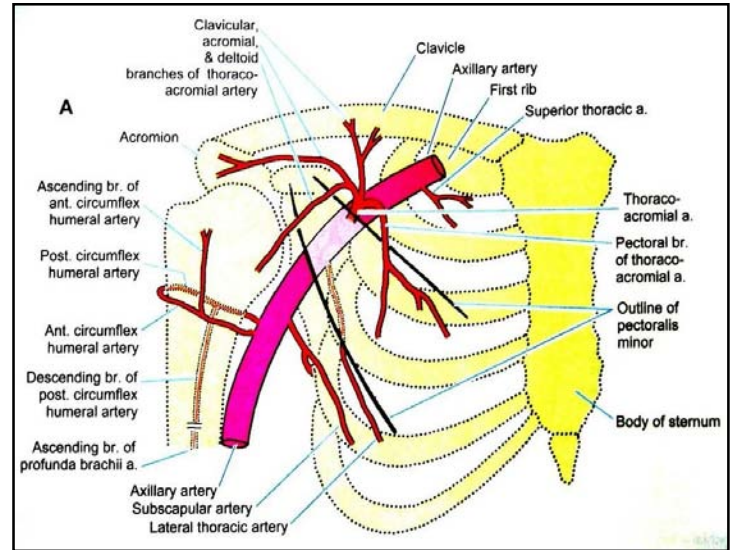
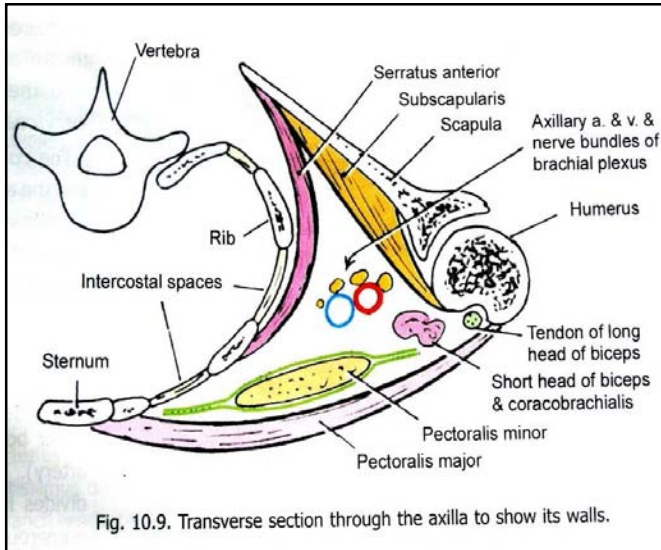
↪ Medial wall: توسط 4 یا 5 ضلع علوی و مسافتات بین الضلعی مربوطه که توسط عضله serratus anterior مستور میباشد، ساخته میشود.

↪ Lateral wall: توسط عضله coracobrachialis و biceps در bicipital groove استخوان عضد قرار دارد، ساخته میشود.

### محتویات Axilla :

1. Axillary artery و شعبات آن - که طرف علوی را اروا میکند.
2. Axillary vein و ریزابه های آن - که خون وریدی طرف علوی را تخلیه میکند.
3. اوعیه و عقدات لمفاوی - که لمف طرف علوی، ثدیه و جلد تنه را بالاتر از سره تخلیه میکنند.
4. Brachial plexus - که طرف علوی را تعصیب میکنند.





### شریان ابطی یا Axillary artery

- ⇨ ادامه شریان subclavian بوده از کنار خارجی ضلع اول تا کنار سفلی teres major ادامه دارد. پایینتر ازین سویه ادامه انرا بنام شریان عضدی یاد میکنند.
- ⇨ در طول سیر خود با cord های brachial plexus مجاورت نزدیک داشته و با انها یکجا در داخل یک پوش بنام axillary sheath قرار دارد. این شریان توسط عضله pectoralis minor به سه قطعه تقسیم میشود:

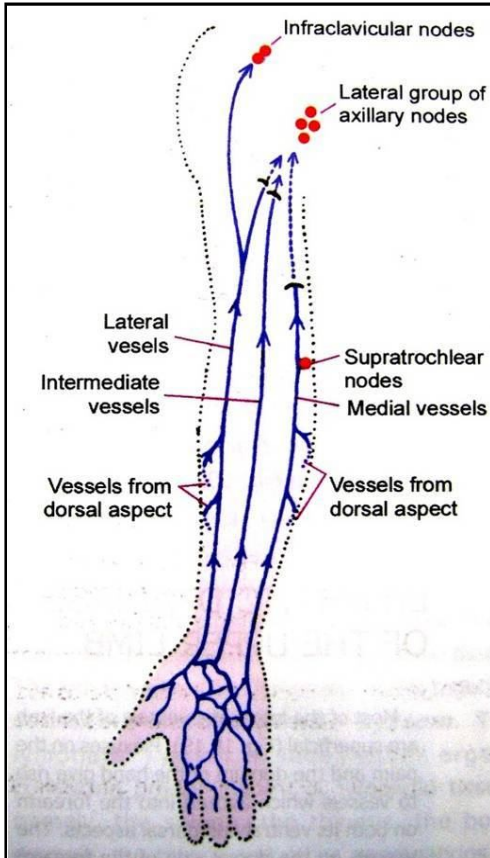
یکشعبه بنام – superior thoracic artery	از کنار وحشی ضلع اول تا کنار علوی pectoralis minor	قطعه اول
شعبه اول- thoracoacromial artery که بالنوبه به 4 شعبه دیگر تقسیم میشود: , pectoral acromial clavicular & deltoid شعبه دوم - lateral thoracic artery	در تحت عضله pectoralis minor	قطعه دوم
شعبه اول- subscapular artery در امتداد کنار وحشی کتف سیر کرده و یک شاخه بزرگ بنام circumflex scapular artery میدهد که بطرف خلف دور خورده و به شعبات کوچکتر تقسیم میشود. شعبه دوم- ant. Circumflex humeral artery از قدام surgical neck عضد دور خورده و با شریان خلفی اناستموز میکند و به مفصل شانه نیز شعبات میدهد. شعبه سوم- post. Circumflex humeral artery که از خلف surgical neck عبور نموده و با شریان قدامی اناستموز میکند.	از کنار سفلی pectoralis minor تا به کنار سفلی عضله teres major	قطعه سوم

### :Axillary Vein

- ⇨ از یکجا شدن brachial vein و basilica vein در کنار سفلی عضله teres major آغاز شده و در کنار وحشی ضلع اول ختم میگردد. امتداد یافته انرا بعد ازین سویه بنام به subclavian vein یاد میکنند.
- ⇨ ورید cephalic و آورده هم سیر axillary artery نیز در axillary vein میریزند.
- ⇨ Axillary vein درانسی axillary artery بوده و توسط یکتعداد اعصاب از ان جدا میشود.



## Lymph nodes of the upper limb



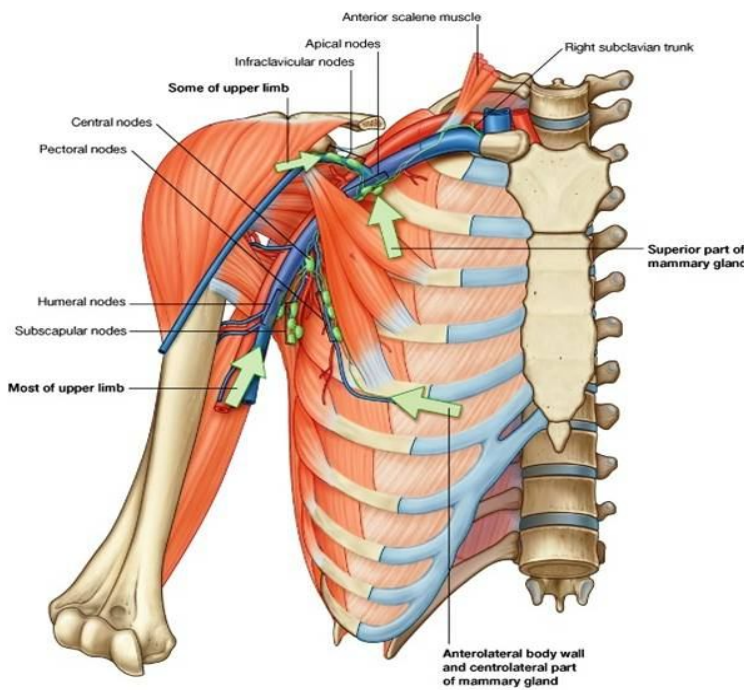
قسمت اعظم لymph طرف علوی توسط عقداتی که در جوف axilla قرار دارند، تخلیه میگردد. در مجموع عقدات لymph طرف علوی را به گروههای زیر تقسیم کرده میتوانیم:

1. Axillary nodes - که در جوف axilla قرار دارند.
2. Supratrochlear nodes - که بالاتر از کانديل انسی عضد، در طول basilica vein قرار دارند.
3. Infraclavicular nodes - که در سفلی clavica، در طول cephalic vein قرار دارند.
4. بكتعداد عقدات پراکنده دیگر - که در طول او عيه بزرگ نهایت علوی قرار میداشته باشند.

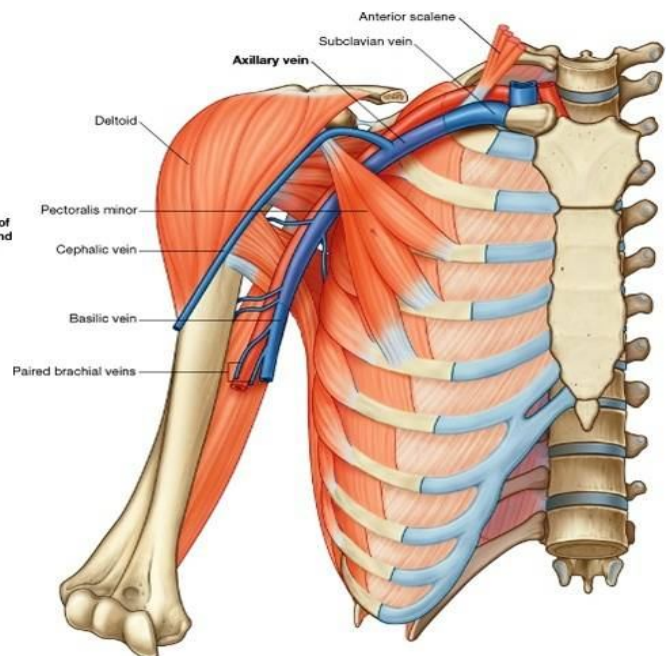
## Axillary lymph nodes

عقدات لymph که در جوف axilla قرار دارند، به گروههای ذیل تقسیم میشوند:

1. Lateral / humeral group: عقداتی اند که در طول سیر axillary vein قرار دارند.
2. Ant. / pectoral group: عقداتی اند که در طول او عيه lateral thoracic قرار دارند.
3. Post. / subscapular group: عقداتی اند که در طول سیر او عيه subscapular قرار دارند.
4. Central group: گروه مرکزی عقداتی اند که در مرکز جوف ابط قرار داشته و بصورت مغطوس در شحم قرار دارند.
5. Apical group: عقداتی اند که در نزدیک نروه axilla قرار دارند.



© Elsevier. Drake et al: Gray's Anatomy for Students - www.studentconsult.com



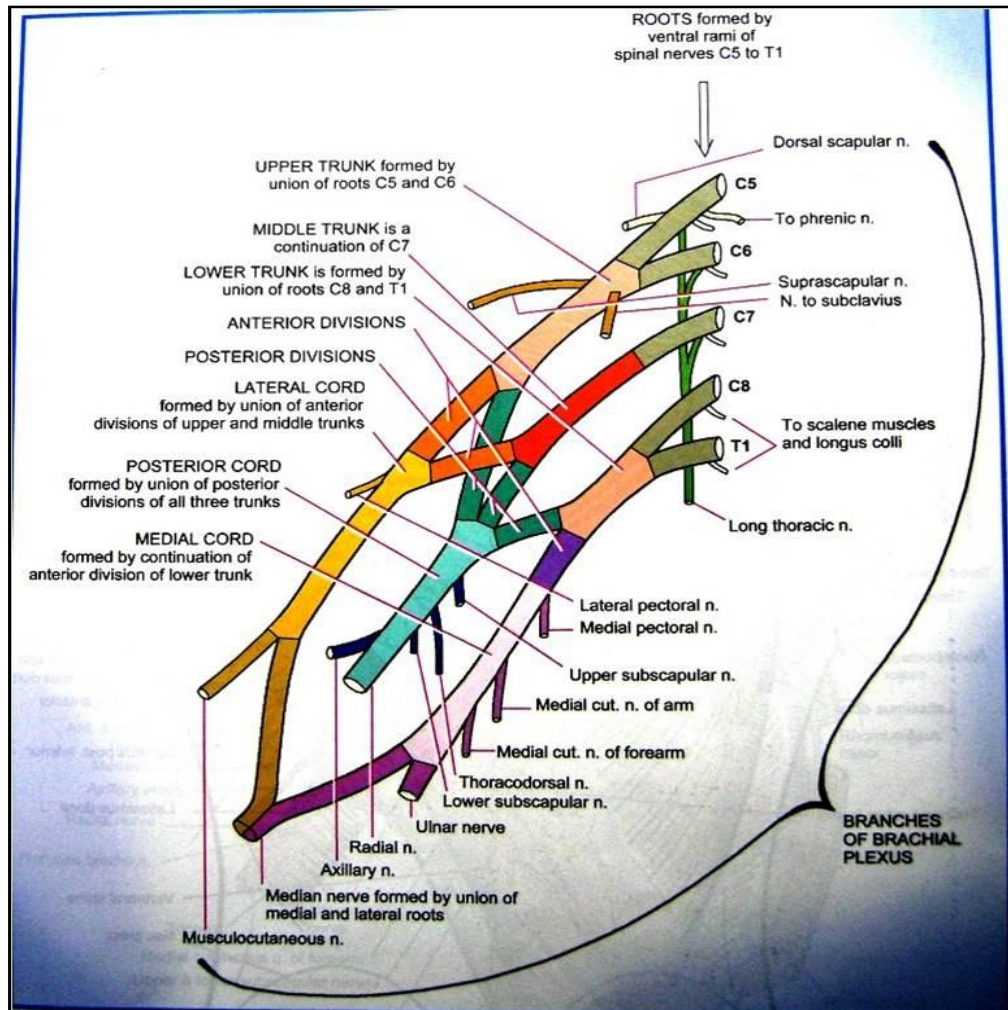
© Elsevier. Drake et al: Gray's Anatomy for Students - www.studentconsult.com

## Brachial Plexus and its Branches

### :Basic plan of brachial plexus

- ⇨ این ضفیره از قسمتهای مختلف ساخته شده است که بترتیب عبارتند از roots، trunks و division های شان، و cords. شعبات عمده ضفیره از cord ها نشئت میکنند، ولی از قسمتهای دیگر نیز شعبات مختلف منشا میگیرند.
- ⇨ **Root ها** عبارت از ventral ramus های اعصاب شوکی C5, C6, C7 C8 و T1 میباشد. Root of C5 با root of C6 یکجا شده و upper trunk را میسازند. Root of C7 به تنهایی ادامه یافته و middle trunk را میسازد. همچنان root های C8 و T1 نیز باهم یکجا شده و lower trunk را میسازند.
- ⇨ هر trunk به دو **division** قدامی و خلفی تقسیم میشود.
- ⇨ Division های قدامی trunk علوی و متوسط باهم یکجا شده و **lateral cord** را میسازند. Division قدامی trunk سفلی به تنهایی ادامه یافته و medial cord را میسازد. و بالاخره division های خلفی هر سه trunk علوی، متوسط و سفلی باهم یکجا گردیده و posterior trunk را میسازند.
- ⇨ مهمترین شاخه های brachial plexus عبارت از median nerve، ulnar nerve و radial nerve میباشد.
- ⇨ **Median nerve** از یکجا شدن جذر های وحشی و انسی که از medial & lateral cords منشا میگیرند، ساخته میشود.
- ⇨ **Ulnar nerve** امتداد یافته medial cord و **radial nerve** امتداد یافته posterior cord میباشد.
- ⇨ قسمتی از brachial plexus که از roots و trunks ساخته شده، در گردن واقع بوده و متباقی قسمتهای آن که شامل cords و شعبات عمده آن میباشد، در Axilla موقعیت دارند.
- ⇨ در گردن این ضفیره در posterior triangle موقعیت داشته و از طریق cervico-axillary canal وارد axilla میگردد. در جوف ابط cord ها و شعبات عمده شان در مجاورت نزدیک با axillary artery قرار دارند.

### :Branches of brachial plexus



- ↪ شعبات این plexus تمام نهایت علوی را بعلاوه بعضی ساختمانها در گردن تعصیب میکنند.
- ↪ شعباتی که از roots & trunks در گردن منشا میگیرند، بنام **supraclavicular branches** یاد میشوند.
- ↪ شعباتی که از cords در ابط منشا میگیرند، بنام **infraclavicular branches** یاد میشوند.

### شعباتی که از roots منشا میگیرند:

1. از هر root یکتعداد شعبات برای تعصیب عضلات گردن منشا گرفته و عضلات scalene muscles و longus colli را تقصیب میکنند.
2. از root C5 یکشعبه نشئت کرده و با عصب phrenic یکجا میشود.
3. از root C5 یکشعبه دیگر بنام dorsal scapular nerve نیز نشئت میکند.
4. از roots (C5, C6, C7) یکشعبه بنام long thoracic nerve نشئت کرده و بالای عضلات scalene و serratus anterior سیر میکند.

### شعباتی که از trunks منشا میگیرند:

از upper trunk دو شعبه بنام suprascapular nerve و nerve to subclavius منشا میگیرند.

### شعباتی که از cords منشا میگیرند:

1. Lateral pectoral nerve: برای تعصیب عضله pectoralis major رفته و از lateral cord منشا میگیرد.
2. Medial pectoral nerve: برای تعصیب عضله pectoralis minor رفته و از medial cord منشا میگیرد.
3. Upper subscapular nerve: برای تعصیب عضله subscapularis رفته و از post. cord منشا میگیرد.
4. Lower subscapular nerve: برای تعصیب عضله teres major رفته و از post. cord منشا میگیرد.
5. Thoracodorsal nerve: برای تعصیب عضله latissimus dorsi رفته و از post. cord منشا میگیرد.
6. Axillary nerve: برای تعصیب عضلات deltoid و teres minor رفته و از post. cord منشا میگیرد.
7. Musculo-cutaneous nerve: بطرف بازو پایین میشود و از lat. cord منشا میگیرد.
8. Med. Cutaneous N. of the arm: در انسی axillary vein پایین شده و در بازو در انسی basilica vein قرار میگیرد. این عصب از med. cord منشا میگیرد.
9. Med. Cutaneous N. of the forearm: در انسی axillary artery پایین شده و در بازو در انسی brachial artery قرار میگیرد. این عصب از med. cord منشا میگیرد.
10. Ulnar nerve: امتداد یافته med. cord میباشد.
11. Radial nerve: امتداد یافته post. cord میباشد.
12. Median nerve: امتداد یافته lat. cord بوده و یک شاخه از med. cord نیز دریافت میکند.

### ثدیه ها یا Mammary Glands

- ↪ چون در تغذیه نوزاد اهمیت حیاتی دارد، لذا این غدوات از جمله اعضای تناسلی مونث یا female reproductive organs محسوب میشوند.
- ↪ در مونث در سنین بلوغ تکامل کرده و در **مذکر خیلی ابتدایی** بوده فعالیت غدوی ندارد.
- ↪ عبارت از برجستگی های مدور در قسمت قدامی- علوی صدر یا (pectoral region) میباشدند که در مرکز آن areola و nipple قرار دارد.
- ↪ **ساختمان** آن متشکل از کتله نسج غدوی است که در نسج منضم و شحم مغطوس بوده و در ضخامت superficial fascia قرار دارد.
- ↪ **حدود** آن از ضلع 2 تا ضلع 6 بوده در انسی تا کنار sternum ، و در وحشی تا mid axillary line امتداد دارد.
- ↪ از قسمت وحشی ثدیه یک extension غدوی بنام **axillary tail** برآمده و از طریق یک فوچه در صفاق عمیقه وارد جوف axilla میشود.
- ↪ ثدیه **بالای عضلات** pectoralis major, serratus anterior, & external oblique قرار دارد.
- ↪ **نسج غدوی** ثدیه متشکل است از acini که یکجا شده lobules را میسازند؛ و lobule ها یکجا شده یک lobe را میسازند. در هر ثدیه 15-20 lobe وجود دارد.
- ↪ هر acinus توسط یک قنات کوچک تخلیه شده و این قنات ها باهم یکجا شده قناتهای بزرگتر را میسازند. بالاخره هر lobe توسط یک **lactiferous duct** تخلیه میشود. در هر ثدیه مجموعاً حدود 15-20 عدد lactiferous ducts وجود دارند.

↪ قناتهای افراغی ثدیه توسط 15-20 عدد سوراخ در nipple باز میشوند .

↪ در تحت areola غُدوت چربی مخصوص وجود داشته که در دوران شیر دهی بزرگ شده سطح areola و nipple را محافظت میکنند.

↪ Suspensory ligament یا (ligament of Cooper) عبارت از یک لیگامنتی است که نسج ثدیه را به جلد و صفاق عمیق وصل کرده و ثدیه را در محل ان تثبیت میکند.

↪ نسج غُدوی ثدیه در مونث قبل از بلوغ ناچیز بوده در جریان حاملگی به اوج تکامل میرسد. سپس در سنن کهنولت دوباره اتروفی میکند.

### شرابین ثدیه:

1. Internal thoracic artery
2. Intercostal arteries
3. Axillary artery (توسط شعبات lateral thoracic و Thoracoacromial)

اورده ثدیه هم نام و هم سیر شرابین میباشند.

### Lymphatic Drainage

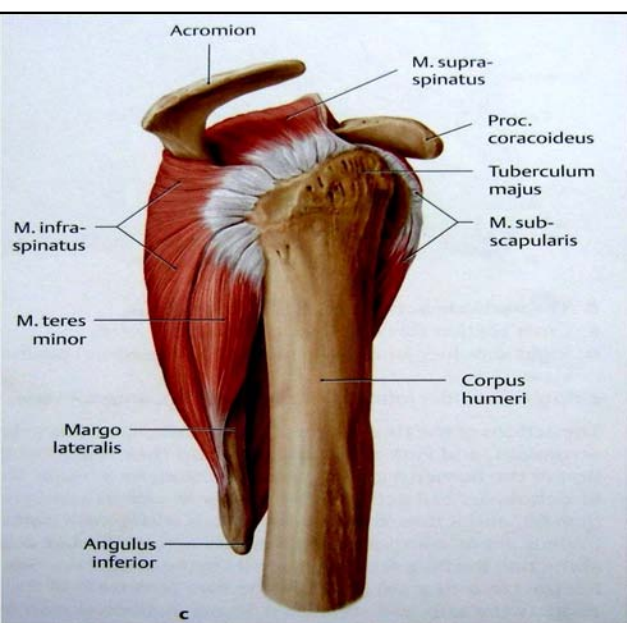
↪ ثدیه ها site معمول برای بوجود آمدن کانسرها و malignancy میباشند، از همینرو دانستن در باره تخلیه لمفاوی آنها اهمیت زیاد دارد.

↪ از نظر تخلیه لمفاوی ثدیه را به 4 کوادرانت تقسیم میکنند:

- ☞ کوادرانتهای وحشی آن در ant. Axillary nodes تخلیه میشوند.
- ☞ کوادرانتهای انسی آن در سه طریق تخلیه میشوند:
  - i. در internal thoracic nodes که در مسیر internal thoracic artery قرار دارند.
  - ii. Posterior intercostal nodes که در مسیر posterior intercostal arteries قرار دارند.
  - iii. یکتعداد اوعیه لمفاوی با اوعیه لمفاوی ثدیه طرف مقابل / و یا هم اوعیه لمفاوی بطن تقم میکنند.

### SCAPULAR REGION

- ↪ درین ناحیه یکتعداد عضلاتی دیده میشوند که از Scapula منشا گرفته بالای humerus ارتکاز میکنند.
- ↪ این عضلات علاوه از بوجود آوردن حرکات در مفصل شانه، سبب تثبیت و استحکام مفصل شانه نیز میشوند.



↩ عضلات scapular region عبارتند از:

1. **Deltoid**
2. **Supraspinatus**
3. **Infraspinatus**
4. **Teres minor**
5. **Teres major**
6. **Subscapularis**

↩ 4 عضله (supraspinatus, infraspinatus, teres minor & subscapularis) بنام عضلات rotator cuff نیز یاد میشوند.  
 ↩ Rotator cuff در قدام، علوی و خلف مفصل شانه بشکل یک آستینچه قرار داشته و در هنگام اجرای حرکات، راس عضد را در glenoid cavity تثبیت میکنند.

Muscle	Origin	Insertion	Nerve Supply	Nerve Roots <sup>a</sup>	Action
Deltoid	Lateral third of clavicle, acromion, spine of scapula	Middle of lateral surface of shaft of humerus	Axillary nerve	<b>C5, 6</b>	Abducts arm; anterior fibers flex and medially rotate arm; posterior fibers extend and laterally rotate arm
Supraspinatus	Supraspinous fossa of scapula	Greater tuberosity of humerus; capsule of shoulder joint	Suprascapular nerve	<b>C4, 5, 6</b>	Abducts arm and stabilizes shoulder joint
Infraspinatus	Infraspinous fossa of scapula	Greater tuberosity of humerus; capsule of shoulder joint	Suprascapular nerve	( <b>C4</b> ), <b>5, 6</b>	Laterally rotates arm and stabilizes shoulder joint
Teres major	Lower third of lateral border of scapula	Medial lip of bicipital groove of humerus	Lower subscapular nerve	<b>C6, 7</b>	Medially rotates and adducts arm and stabilizes shoulder joint
Teres minor	Upper two thirds of lateral border of scapula	Greater tuberosity of humerus; capsule of shoulder joint	Axillary nerve	( <b>C4</b> ), <b>C5, 6</b>	Laterally rotates arm and stabilizes shoulder joint
Subscapularis	Subscapular fossa	Lesser tuberosity of humerus	Upper and lower subscapular nerves	<b>C5, 6, 7</b>	Medially rotates arm and stabilizes shoulder joint

<sup>a</sup> The predominant nerve root supply is indicated by boldface type.

↩ در سفلی مفصل شانه که cuff وجود ندارد، محل معمول خلع بوده و یک نقطه ضعیفه میباشد

### ANATOMICAL SPACES

در Shoulder region دو خالیگاه یا فضای بین العضلی وجود دارد که عبارتند از:

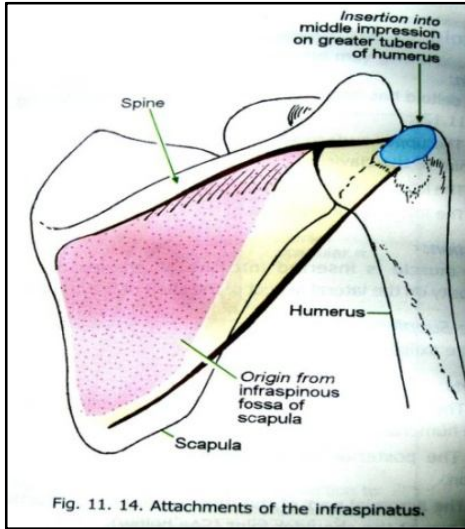


Fig. 11. 14. Attachments of the infraspinatus.

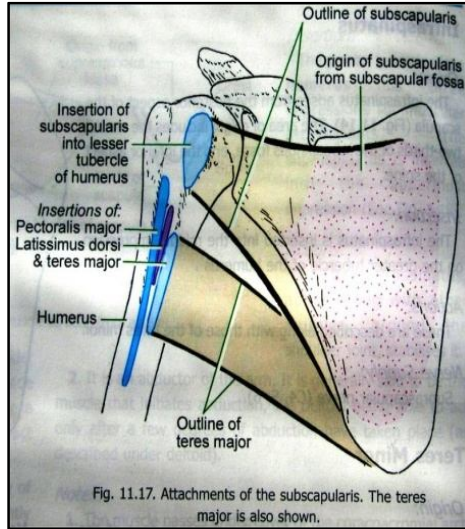


Fig. 11.17. Attachments of the subscapularis. The teres major is also shown.

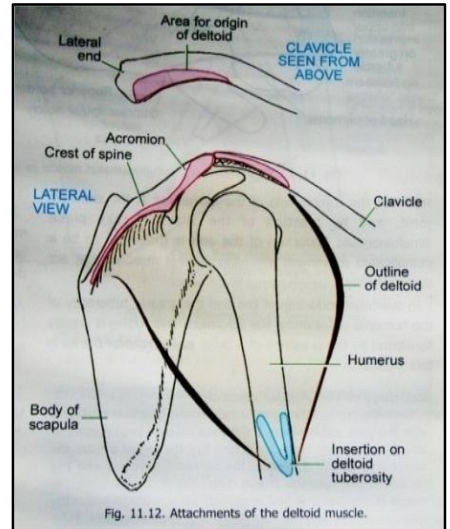


Fig. 11.12. Attachments of the deltoid muscle.

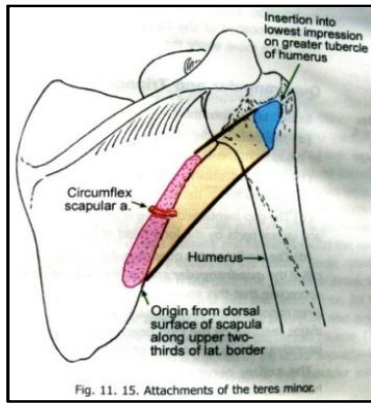


Fig. 11. 15. Attachments of the teres minor.

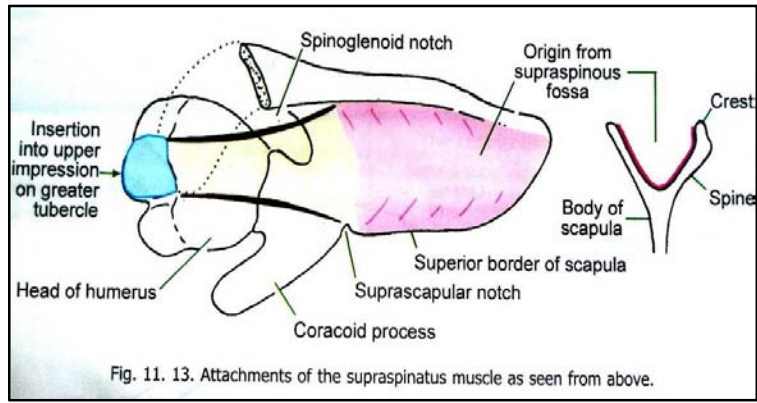


Fig. 11. 13. Attachments of the supraspinatus muscle as seen from above.

## 1. مسافه چار ضلعی یا Quadrilateral space:

- ↪ این فضا: در علوی توسط subscapularis در قدام؛ و Teres minor در خلف؛
- ↪ در سفلی توسط teres major؛
- ↪ در انسی توسط long head of triceps؛
- ↪ و در وحشی توسط surgical neck of humerus تحدید میشود.

از طریق این مسافه ساختما نهایی ذیل عبور میکنند:

1. Axillary nerve
2. Post. circumflex humeral vessels

## 2. مسافه مثلثی یا Triangular space:

- ↪ این مسافه در علوی توسط teres minor؛
- ↪ در سفلی توسط teres major؛
- ↪ و در وحشی توسط long head of triceps تحدید میشود.

از طریق این مسافه ساختما نهایی ذیل عبور نموده داخل infraspinous fossa میشوند:

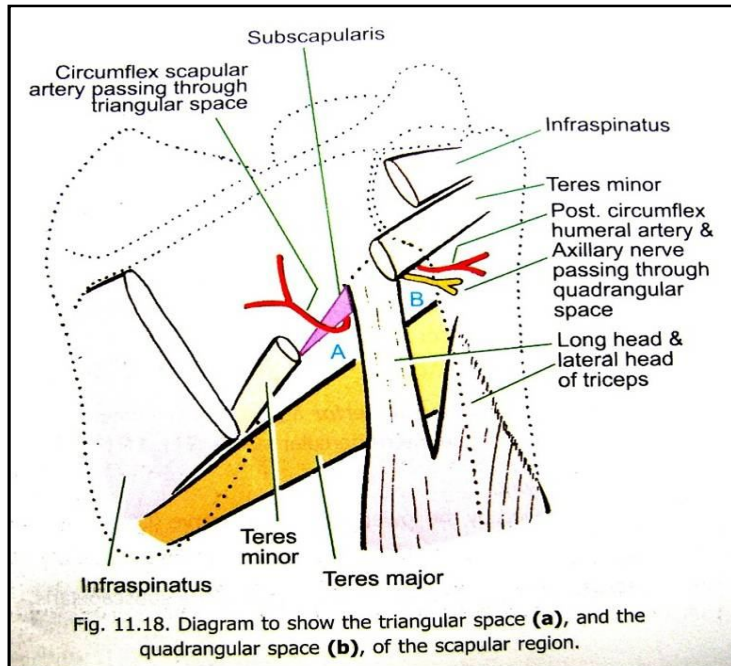
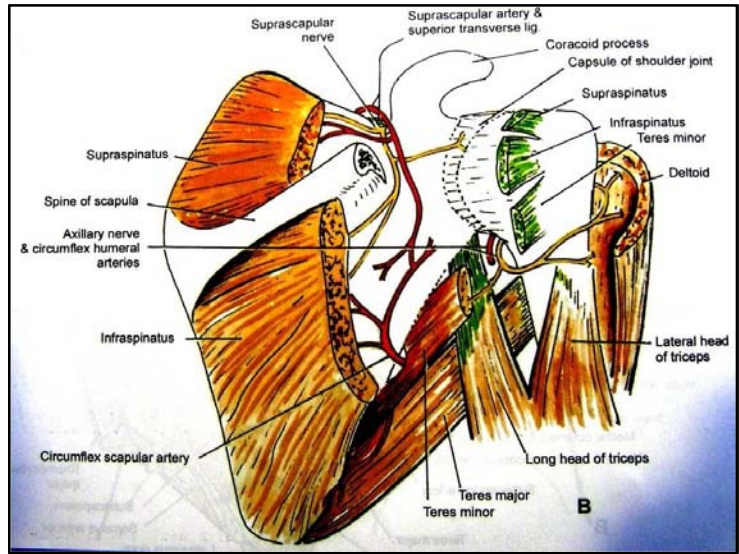
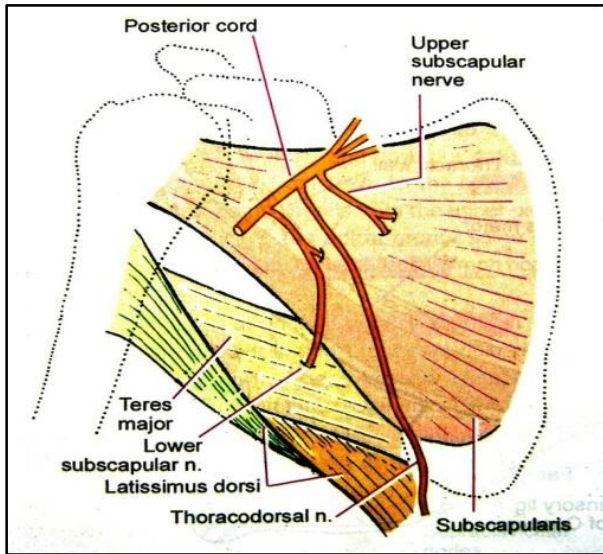


Fig. 11.18. Diagram to show the triangular space (a), and the quadrangular space (b), of the scapular region.

Circumflex scapular artery (a branch of subscapular artery)

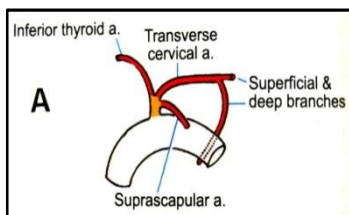
## Nerves of the scapular region

شعبات	منشا و سیر	عصب
برای عضلات supraspinatus, infraspinatus و مفصل شانه	از upper trunk ضفیره عضدی منشا گرفته و از فوچه بین suprascapular notch و suprascapular ligament گذشته داخل suprascapular fossa میشود.	1. Suprascapular nerve
Articular branch: برای مفصل شانه Ant. Terminal branch: برای عضله deltoid و جلدی که قسمتهای سفلی آنرا میپوشاند. Post. Terminal Branch: یک شاخه به عضله teres minor داده و یک شاخه به deltoid میدهد سپس امتداد یافته ان از کنار خلفی deltoid بنام upper-lateral cutaneous nerve of the arm خارج میشود.	از post. cord ضفیره عضدی منشا گرفته و از quadrilateral space با post. Circumflex humeral artery یکجا عبور نموده و بنو شعبه نهایی قدامی و خلفی تقسیم میشود.	2. Axillary nerve { این عصب مفصل شانه، دو عضله، و جلدی که سطح عضله deltoid را میپوشاند، تعصیب میکند}
Subscapularis	Post. cord	3. Upper subscapular nerve
Subscapularis & teres major	Post. cord	4. Lower subscapular nerve



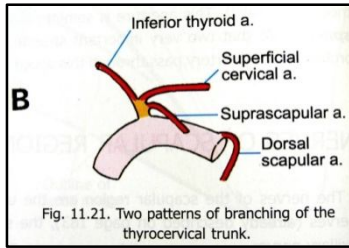
## Arteries of the scapular region

- ⇐ شریانی که scapular region را اروا میکنند، تماماً از شریان subclavian بصورت مستقیم یا غیر مستقیم منشا میگیرند.
- ⇐ شریان subclavian توسط عبور عضله scalenus anterior از سطح آن، به سه قطعه تقسیم میشود.
- ⇐ Thyrocervical trunk عبارت از یک جذع شریانی است که از محل اتصال قطعه اول و دوم شریان منشا میگیرد و بالنوبه به سه شاخه تقسیم میشود:



1. Inf. thyroid artery: که برای اروای غده تایراید میرود.
2. Suprascapular artery: بطرف scapular region پایین میشود که بعداً توضیح خواهد شد.
3. Variable: شاخه سومی که از thyrocervical trunk نشئت میکند، اکثراً variation داشته و دو نوع سیر را ممکن است تعقیب کند؛ که نظر به سیر آن نام این شریان هم فرق میکند:

**در حالت اول:** شاخه سومی thyrocervical trunk بنام transverse cervical artery یاد میشود. این شریان بدو شعبه سطحی و عمیق تقسیم میشود:



(a) Superficial branch آن در posterior triangle گردن سیر کرده و در عمق عضله trapezius میرود و خود عضله و یکتعداد ساختما نهایی مجاور را اروا میکند.

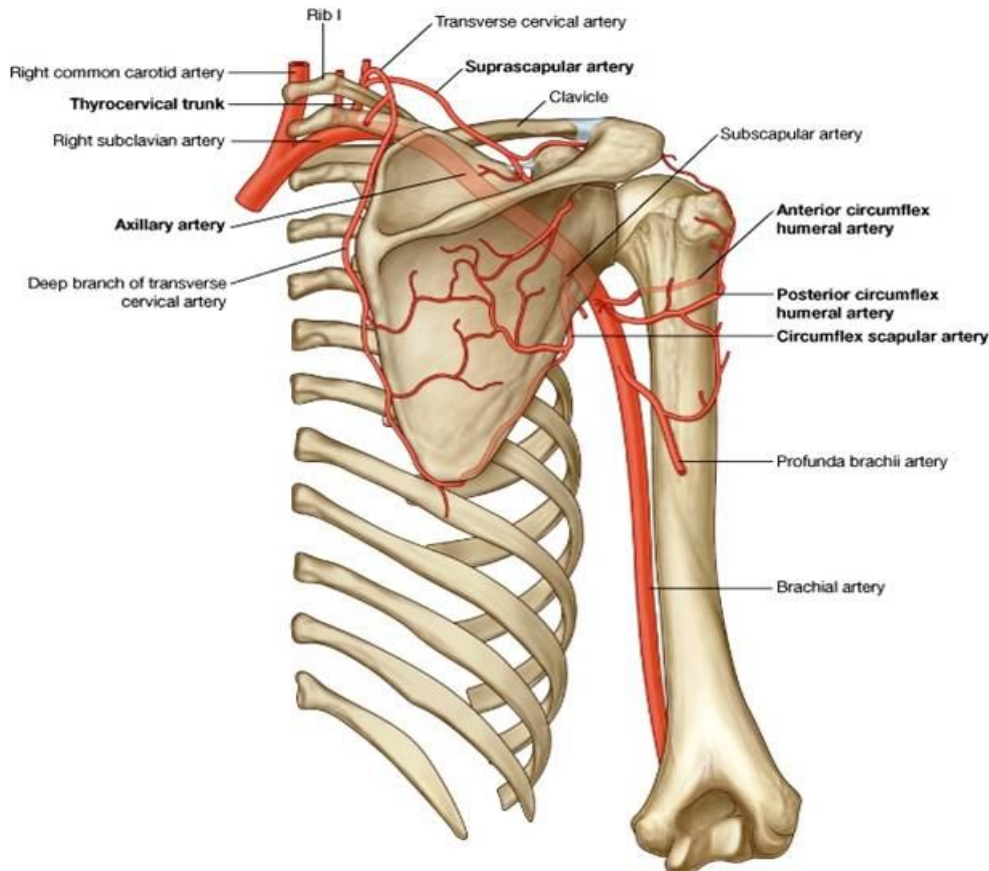
(b) Deep branch آن نیز از posterior triangle عبور کرده و اولاً در عمق levator scapulae و سپس در عمق عضلات rhomboid سیر کرده و خود این عضلات و عضله trapezius را نیز اروا میکند. این شریان همچنان یکتعداد شعبات میدهد که در تشکیل اناستموز شریانی اطراف scapula سهم میگیرند. شریان نامبرده در طول سیر خود dorsal scapular nerve را همراهی کرده و در تحت عضلات rhomboid سیر میکند.

**در حالت دوم:** درین حالت شاخه سومی thyrocervical trunk بنام superficial cervical artery یاد میگردد که از نظر اروا بدیل superficial branch شریان transverse cervical میباشد. درین حالت شریانی که dorsal scapular nerve را همراهی میکند مستقیماً از شریان subclavian منشا گرفته و dorsal scapular artery نام دارد.

### The suprascapular artery

- ↪ از thyrocervical trunk منشا گرفته بطرف سفلی و وحشی سیر کرده و در suprascapular fossa عضله supraspinatus را اروا میکند.
- ↪ سپس از طریق spinoglenoid notch وارد infraspinatus fossa شده و عضله infraspinatus را اروا میکند.
- ↪ بر علاوه یکتعداد شعبات دیگر برای عضلات sternocleidomastoideus و subclavius میدهد.
- ↪ یک شعبه برای اروای عضله subscapularis نیز میدهد.
- ↪ شعبات جلدی (cutaneous branches) آن بدو شاخه suprasternal و acromial branch تقسیم میشود که جلد قسمت قدامی و علوی صدر، و ساحه علوی شانه را اروا میکنند.
- ↪ شعبات مفصلی (articular branches) آن مفاصل acromion-clavicular و shoulder joint را اروا میکنند.

### Anastomoses around the scapula



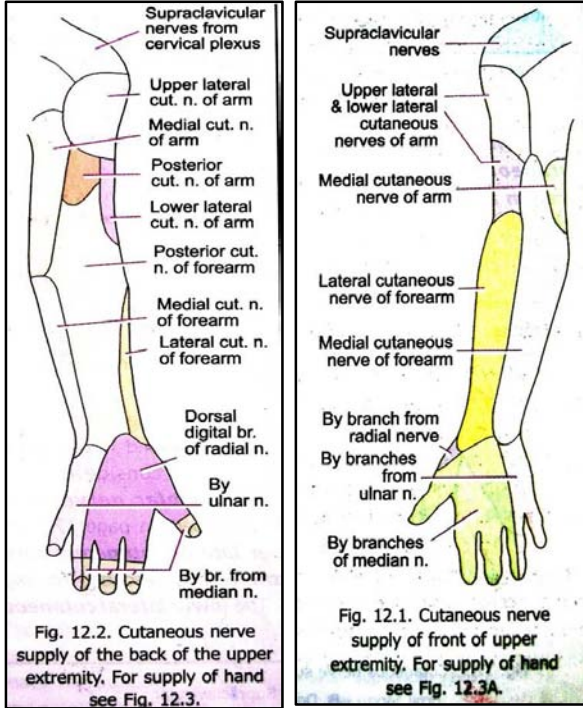


اناستوموز های که در اطراف استخوان کتف تشکیل میشوند، قطعه اول شریان subclavian را به قطعه سوم شریان axillary وصل کرده و در صورت obstruction جذع شریانی که در بین قرار دارد، اروای ساحه را بحیث اوغیه collateral بدوش میگیرند.

## FREE UPPER LIMB

### Cutaneous nerves of the free upper limb

#### بازو:



↪ اعصابیکه در تعصیب جلدی region of the arm سهم گرفته و حسیت ساحه را تامین میکنند، قرار زیر شمرده میشوند:

1. Lateral supraclavicular nerve
2. Upper and Lower lateral cutaneous nerves of the arm
3. Post. cutaneous nerve of the arm
4. Post. cutaneous nerve of the forearm
5. Intercosto-brachial nerve
6. Medial cutaneous nerve of the arm
7. Medial cutaneous nerve of the forearm

#### ساعد:

↪ اعصابیکه در تامین حسیت region of the forearm سهم میگیرند، قرار زیر شمرده میشوند:

1. Medial & lateral cutaneous nerves of the forearm
2. Posterior cutaneous nerve of the forearm

#### دست:

و بالاخره اعصابیکه در تامین حسیت جلدی region of the hand سهم دارند، قرار زیر استند:

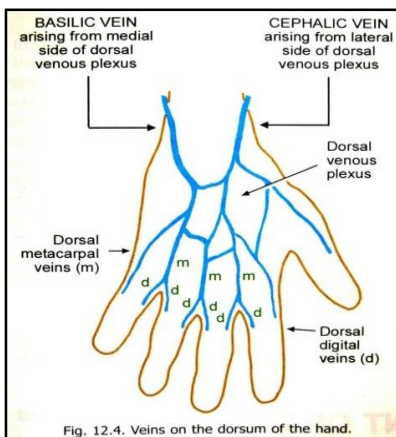
1. Medial and lateral cutaneous nerves of the forearm
2. Posterior cutaneous nerve of the forearm
3. Cutaneous branches of ulnar, radial and median nerves

### Veins of the upper limb

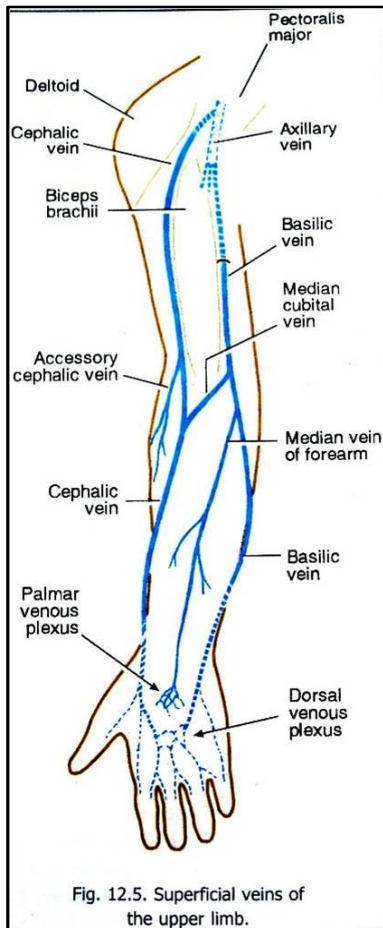
↪ خون وریدی قسمت آزاد طرف علوی توسط دو سیت وریدها تخلیه میشود:

- A. اورده سطحی یا superficial veins که در ضخامت superficial fascia قرار دارند.
- B. اورده عمیق یا deep veins که عمیقتر واقع بوده و شرایین طرف علوی را همراهی میکنند.

#### اورده سطحی :



- ↪ خون وریدی انگشتان توسط dorsal and ventral digital veins تخلیه میگردند.
- ↪ **Dorsal digital veins** ازجوه متقابله چار انگشت انسی با همدیگر یکجا شده و 3 dorsal metacarpal را میسازند. این سه ورید اخیر الذکر بالنوبه با هم یکجا شده و در وجه ظهری دست یک شبکه وریدی بنام dorsal venos network را میسازند.
- ↪ ورید های digital انگشت شصت ، جناح وحشی انگشت اشاره ، و جناح انسی انگشت کوچک نیز به شبکه وریدی ظهری میریزند.
- ↪ **Ventral /palmar digital veins** از وجه راحی دست نیز با هم یکجا شده و یک



- ↪ **superficial palmar plexus** را در کف دست میسازند.
- ↪ Plexus های **palmar** و **dorsal** توسط دو ورید سطحی بزرگ بنام **cephalic veins** و **basilic** تخلیه میشوند.
- ↪ **Cephalic vein** از وحشی **dorsal plexus** منشأ گرفته و دور خورده بقدام ساعد میرسد. سپس بطرف علوی سیر میکند و از آرنج گذشته در کنار وحشی **biceps brachii** سیر میکند. سپس در میزابه بین **deltoid** و **pectoralis major** قرار گرفته و **Clavicopectoral fascia** را سوراخ کرده به **axillary vein** میریزد. در طول سیر این ورید ریزابه های زیادی به آن میریزند، که از آن جمله یکی **accessory cephalic vein** میباشد.
- ↪ ورید **cephalic** با ورید **basilic** توسط **median cubital vein** وصل میگردد.
- ↪ **Basilic vein** از انسی **dorsal plexus** منشأ گرفته و در طول کنار انسی ساعد بطرف بالا صعود میکند. سپس در کنار انسی **biceps brachii** سیر کرده و در متوسط بازو صفاق عمیق را سوراخ میکند و در انسی **brachial artery** قرار گرفته تا کنار سفلی **teres major** سیر میکند. بالاتر ازین سوپه امتداد یافته آنرا بنام **axillary vein** یاد میکنند.
- ↪ **Median cubital vein** در قدام مفصل آرنج قرار داشته و اکثراً برای خون گرفتن از آن استفاده میشود.
- ↪ **Palmar venous plexus** به **median vein of the forearm** تخلیه میگردد که بالنوبه در قدام ساعد بطرف بالا سیر کرده و در **basilic vein** و یا **median cubital vein** ختم میشود.

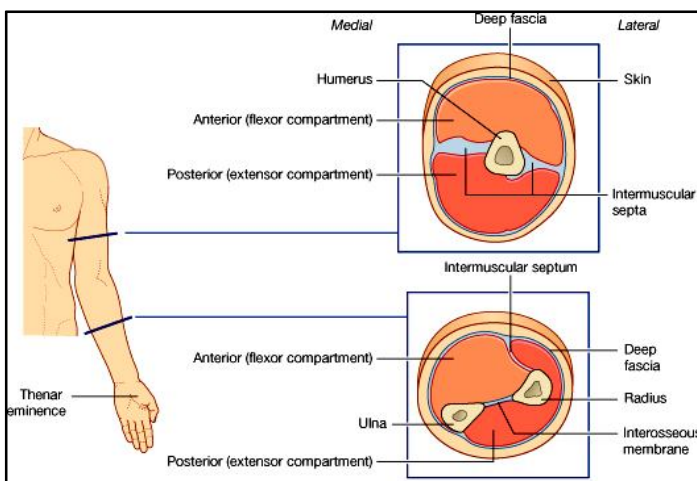
### اورده عمیق:

این ورید ها دارای قطر کوچک بوده و اکثراً شبکه ها را در اطراف شرایین هم سیر خود میسازند. اینها عبارتند از **veina comitantes of**

- ↪ **Palmar digital & palmar metacarpal arteries**
- ↪ **Dorsal metacarpal arteries**
- ↪ **Superficial & deep palmar arches**
- ↪ **Radial & ulnar arteries**
- ↪ **Anterior & posterior interosseous arteries**
- ↪ **Brachial artery**

بالاخره **veina comitantes of brachial artery** در کنار سفلی **teres major** یکجا شده و **axillary vein** را میسازند.

### The arm



↪ بازو در اصطلاح آناتومیک عبارت از ساحه بین مفصل شانه و مفصل آرنج میباشد.

↪ قسمت علوی بازو در انسی با جوف ابط مجاورت دارد.

↪ در قسمت سفلی بازو، ساختمانهای آناتومیک از طریق **cubital fossa** از بازو وارد ساعد میشوند. این **fossa** در قدام مفصل آرنج قرار دارد.

↪ بازو توسط پرده های صفاقی بنام **medial & lateral** و **intermuscular septa** که از عضد خارج شده و بالای **deep fascia** ارتکاز میکنند، بدو مسکن قدامی و خلفی تقسیم میگردد.

↪ در مسکن قدامی بازو عمدتاً عضلاتی که سبب قبض مفصل آرنج میگرددند، قرار داشته؛ و در مسکن خلفی بازو عمدتاً عضلاتی که سبب بسط مفصل آرنج میگرددند، واقع میباشدند.

## Contents of the anterior compartment of the arm

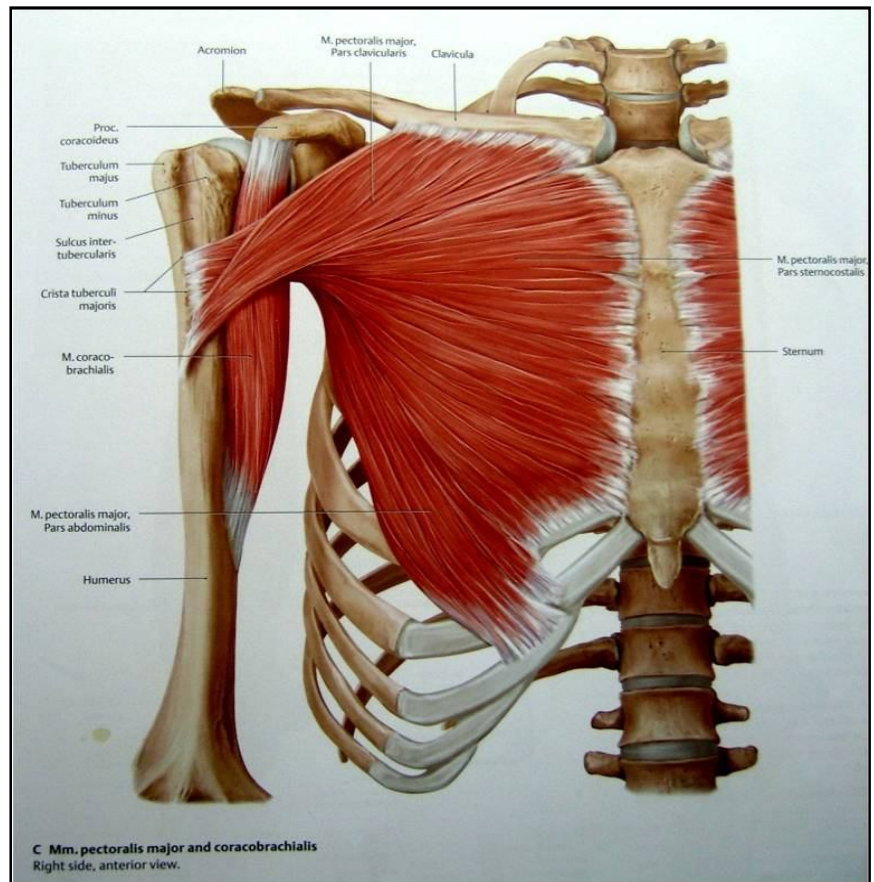
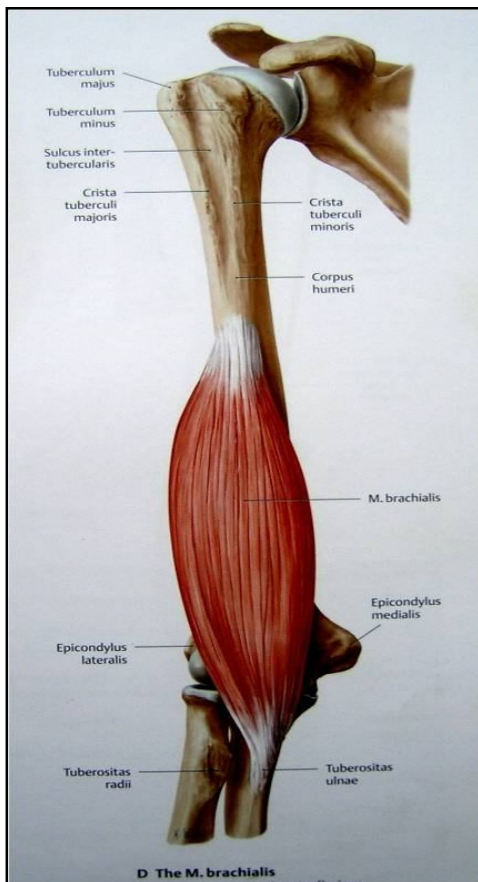
biceps brachii, coracobrachialis & brachialis :Muscles

brachial artery :Blood supply

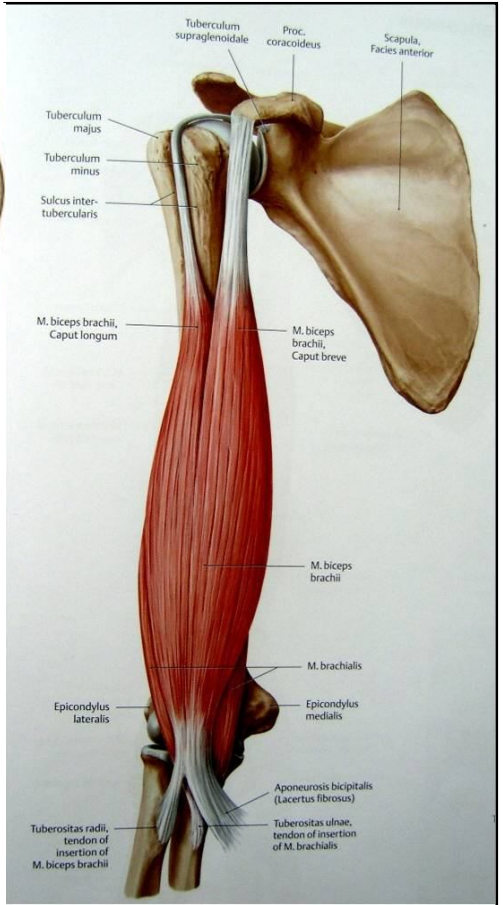
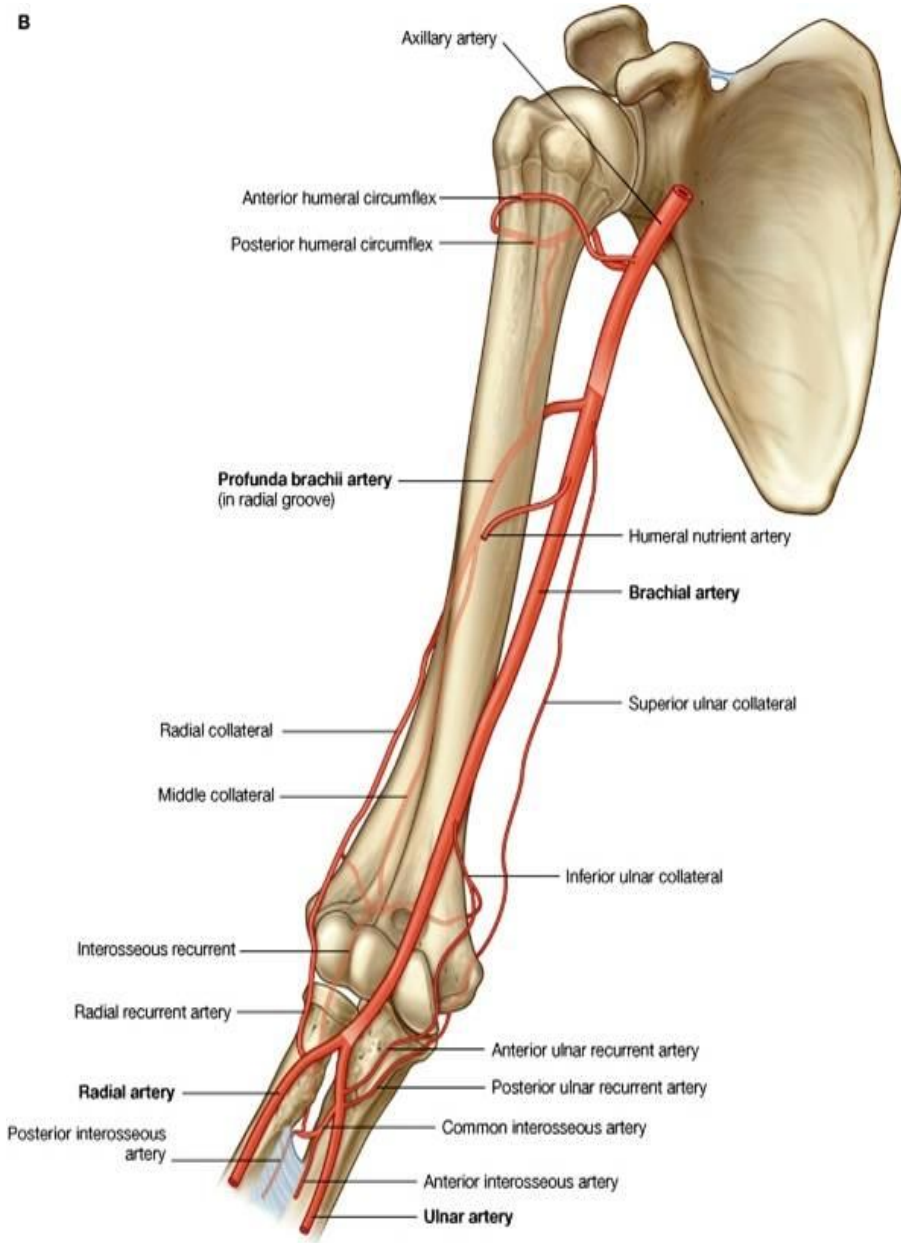
musculocutaneous nerve :Nerve supply

ulnar nerve ، median nerve ، musculocutaneous nerve :Structures passing through the anterior compartment  
 basilica vein و ، brachial artery . عصب رادیال نیز از قسمت سفلی این کامپارتمنت عبور میکند.

Table 9-5 Muscles of the Arm					
Muscle	Origin	Insertion	Nerve Supply	Nerve Roots	Action
<b>Anterior Compartment Biceps brachii</b>					
Long head	Supraglenoid tubercle of scapula	Tuberosity of radius and bicipital aponeurosis into deep fascia of forearm	Musculocutaneous nerve	C5, 6	Supinator of forearm and flexor of elbow joint; weak flexor of shoulder joint
Short head	Coracoid process of scapula				
Coracobrachialis	Coracoid process of scapula	Medial aspect of shaft of humerus	Musculocutaneous nerve	C5, 6, 7	Flexes arm and also process of weak adductor
Brachialis	Front of lower half of humerus	Coronoid process of ulna	Musculocutaneous nerve	C5, 6	Flexor of elbow joint



B



عناصریکه از طریق مسکن قدامی بازو عبور میکنند:

**:Brachial artery**

این شریان از کنار سفلی teres major تا قسمت عنق radius ادامه داشته و درانجا به دو شعبه نهایی radial & ulnar arteries تقسیم میشود.

شعبات:

1. muscular branches: برای عضلات ناحیه
2. nutrient branches: شعبات مغذی برای استخوان عضد
3. deep brachial artery: در نزدیک حدود علوی شریان عضدی، منشا گرفته و با عصب رادیال یکجا در spiral groove سیر میکند.
4. sup. ulnar collateral artery: در قسمت متوسط بازو نشأت کرده و ulnar nerve را همراهی میکند.
5. inf. ulnar collateral artery: در نزدیک حدود سفلی شریان عضدی منشا گرفته و در اناستموز شریانی اطراف مفصل آرنج سهم میگیرد.

**اعصاب مسکن قدامی بازو**

**:Musculocutaneous nerve**

از lat. cord منشا گرفته وارد axilla میشود. سپس عضله coracobrachialis را سوراخ نموده و در وحشی وتر biceps قرار گرفته صفاق عمیق را بالاتر از آرنج سوراخ میکند. امتداد یافته این عصب در وجه وحشی ساعد بنام lateral cutaneous nerve of forearm یاد میشود.

شعبات:

1. muscular branches
2. cutaneous branches
3. articular branches: برای مفصل آرنج

### :Median nerve

از med. & lat. cords منشأ گرفته وارد axilla میشود. سپس در وحشی brachial artery قرار گرفته و در قسمت متوسط بازو در طرف انسی آن واقع میگردد. این عصب سطحی بوده و صرفاً در ناحیه آرنج در تحت bicipital aponeurosis قرار میگیرد.

شعبات: در بازو کدام شعبه مهم نمیدهد.

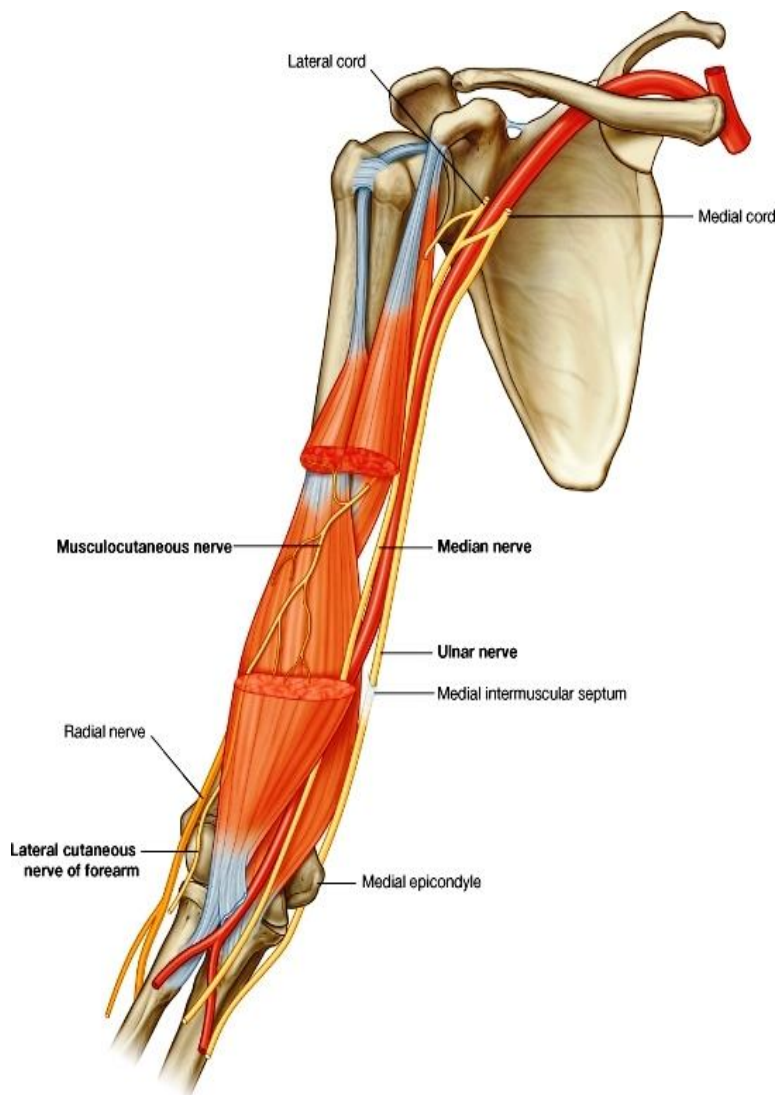
### :Ulnar nerve

از med.cord منشأ گرفته وارد axilla میشود. سپس در انسی brachial artery تا متوسط بازو آمده و در قسمت ارتکاز عضله coracobrachial پرده صفاقی انسی را سوراخ نموده در مسکن خلفی ساعد داخل میشود و از خلف epicondyle انسی عضد میگردد.

شعبات: هیچ شعبه در مسکن قدامی بازو نمیدهد.

### :Radial nerve

امتداد یافته post. cord بوده اولاً وارد axilla شده و از آنجا مستقیماً وارد مسکن خلفی بازو میشود. این عصب در مسکن خلفی بازو به سیر خود ادامه داده و صرفاً در بالاتر از epicondyle وحشی عضد، وارد مسکن قدامی بازو میگردد. در مسکن قدامی کدام شعبه نمیدهد.



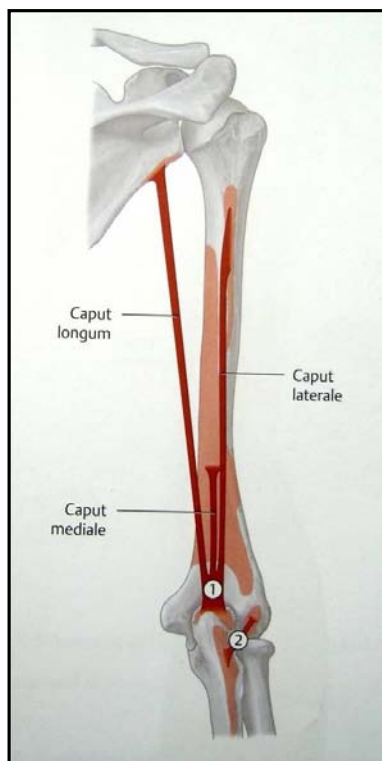
## Contents of the posterior compartment of the arm

**triceps brachii :Muscles**

**deep brachial artery + ulnar collateral arteries :Blood supply**

**radial nerve :Nerve supply**

**radial & ulnar nerves :Structures passing through**

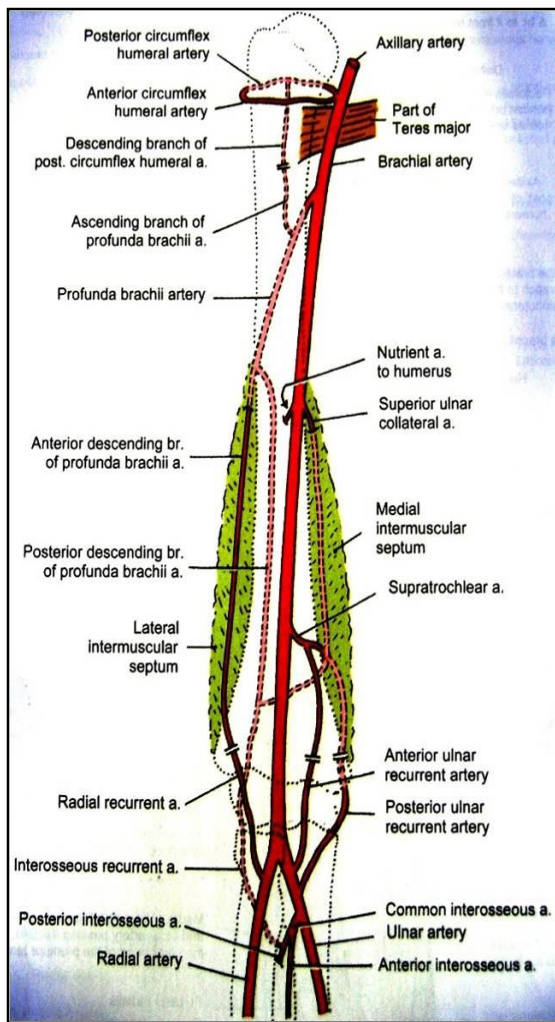


### **Posterior Compartment Triceps**

Long head	Infraglenoid tubercle of scapula				
Lateral head	Upper half of posterior surface of shaft of humerus	Olecranon process of ulna	Radial nerve	<b>C6, 7, 8</b>	Extensor of elbow joint
Medial head	Lower half of posterior surface of shaft of humerus				

<sup>a</sup> The predominant nerve root supply is indicated by boldface type.

## :Radial nerve



در مسکن خلفی عصب رادیال اول در بین عضله triceps قرار میگیرد. سپس در spiral groove در خلف عضد سیر کرده و در بین lat. & med. heads triceps قرار میگیرد. بعداً cubital fossa در lat. fascial septum brachialis و بین عضلات brachioradialis قرار میگیرد.

### شعبات:

1. در axilla: شعبات برای تعصیب long & med. heads of triceps و post. cutaneous nerve of the arm
2. در spiral groove: شعبات برای med. & lat. heads of triceps و lower lat. Cutaneous nerve of the arm و anconeus
3. در مسکن قدامی بازو: بعد از سوراخ کردن پرده صفاقی وحشی، شعبات برای عضلات { brachialis, brachioradialis, & extensor- carpi radialis } و articular branches برای مفصل آرنج میدهد.

## :Ulnar nerve

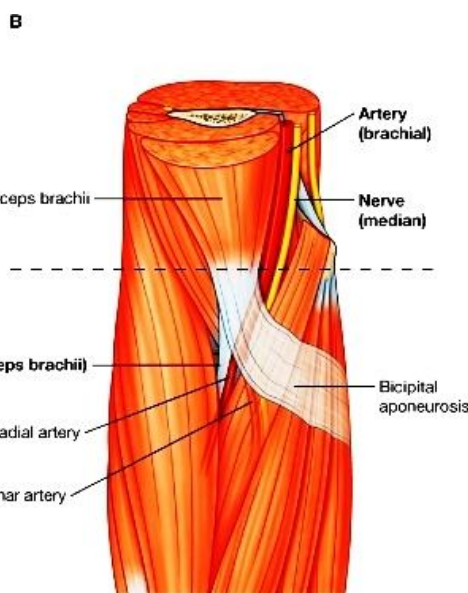
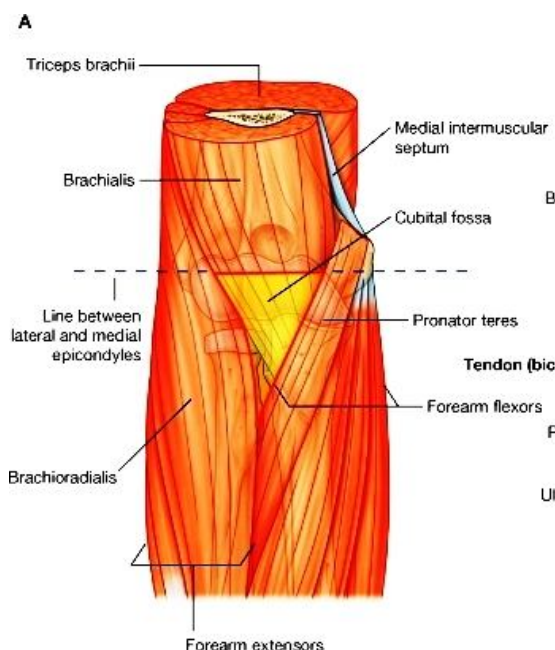
در قسمت متوسط بازو بعد از سوراخ کردن پرده صفاقی انسی، این عصب خلفاً توسط medial head of triceps پوشانیده شده و او عیه superior ulnar collateral را همراهی میکند. بعد از اینکه در آرنج میرسد، در عقب epicondyle انسی عضد بالای medial ligament of the elbow joint قرار میگیرد. سپس بطرف ساعد پایین شده در بین دو راس عضله flexor carpi ulnaris قرار میگیرد.

### شعبات:

1. یک شعبه برای مفصل آرنج میدهد.

## :Deep brachial artery

در نزدیک حدود علوی شریان عضدی، منشا گرفته و با عصب رادیال یکجا در spiral groove سیر میکند. این شریان عضله triceps را اروا نموده و در اناستموز شریانی اطراف مفصل آرنج سهم میگیرد.



## Superior & inferior ulnar collateral arteries

اناستموز شریانی سهم میگیرند.

## :The cubital fossa

- ↪ عبارت از یک فرورفتگی در قدام مفصل آرنج میباشد، که شکل مثلثی دارد.
- ↪ Cubital fossa آن در وحشی توسط عضله brachioradialis و در انسی توسط عضله pronator teres تحدید میشود.

- ↔ Base یا قاعده این مثلث عبارت از یک خط فرضی است که هردو epicondyle عضد را بهم وصل میکند.
- ↔ Floor یا زمین این حفره توسط عضله supinator در وحشی؛ و عضله brachialis در انسی ساخته میشود.
- ↔ Roof یا سقف cubital fossa توسط جلد و صفاق پوشانیده شده و توسط bicipital aponeurosis تقویت میگردد.
- ↔ محتویات cubital fossa از انسی به وحشی عبارتند از:

☞ Median nerve

☞ تشعب شریان brachial که بدو شاخه ulnar artery و radial artery تقسیم میشود.

☞ وتر عضله biceps

☞ و radial nerve با شعبه عمیق آن

↔ Supratrochlear lymph nodes در ضخامت superficial fascia که قسمت علوی cubital fossa را میپوشاند قرار دارد.

### The forearm and hand ساعد و دست

#### Contents of the anterior compartment of the forearm

**:Muscles**

- (a) گروه سطحی- (pronator teres, flexor carpi radialis, Palmaris longus, flexor carpi ulnaris)
- (b) گروه متوسط- (flexor digitorum superficialis)
- (c) گروه عمیق- (flexor digitorum profundus, flexor pollicis longus, pronator quadratus)

Muscle	Origin	Insertion	Nerve Supply	Nerve Roots	Action
<b>Pronator Teres</b>					
Humeral head	Medial epicondyle of humerus	Lateral aspect of shaft of radius	Median nerve	C6, 7	Pronation and flexion of forearm
Ulnar head	Medial border of coronoid process of ulna				
Flexor carpi radialis	Medial epicondyle of humerus	Bases of second and third metacarpal bones	Median nerve	C6, 7	Flexes and abducts hand at wrist joint
Palmaris longus	Medial epicondyle of humerus	Flexor retinaculum and palmar aponeurosis	Median nerve	C7, 8	Flexes hand
<b>Flexor Carpi Ulnaris</b>					
Humeral head	Medial epicondyle of humerus	Pisiform bone, hook of the hamate, base at fifth metacarpal bone	Ulnar nerve	C8; T1	Flexes and adducts hand at wrist joint
Ulnar head	Medial aspect of olecranon process and posterior border of ulna				
<b>Flexor Digitorum Superficialis</b>					
Humeral head	Medial epicondyle of humerus; medial border of coronoid process of ulna	Middle phalanx of medial four fingers	Median nerve	C7, 8; T1	Flexes middle phalanx of fingers and assists in flexing proximal phalanx and hand
Radial head	Oblique line on anterior surface of shaft of radius				

Flexor pollicis longus	Anterior surface of shaft of radius	Distal phalanx of thumb	Anterior interosseous branch of median nerve	<b>C8;</b> T1	Flexes distal phalanx of thumb
Flexor digitorum profundus	Anteromedial surface of shaft of ulna	Distal phalanges of medial four fingers	Ulnar (medial half) and median (lateral half) nerves	<b>C8;</b> T1	Flexes distal phalanx of fingers; then assists in flexion of middle and proximal phalanges and wrist
Pronator quadratus	Anterior surface of shaft of ulna	Anterior surface of shaft of radius	Anterior interosseous branch of median nerve	<b>C8;</b> T1	Pronates forearm

<sup>a</sup> The predominant nerve root supply is indicated by boldface type.

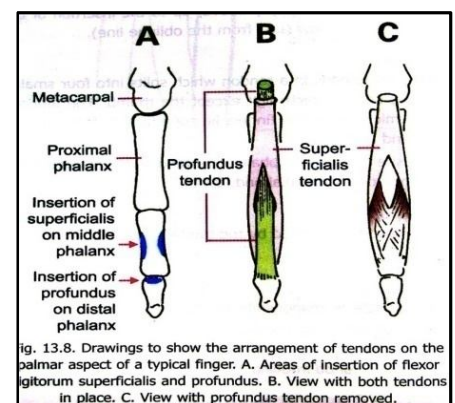
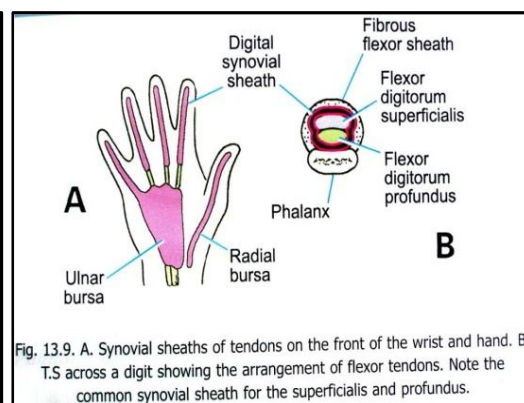
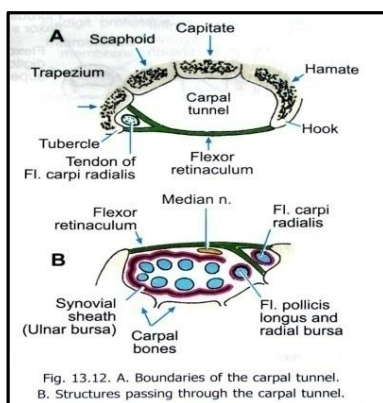
ulnar & radial arteries : **Blood supply**

**:Nerve supply**

تمام عضلات مسکن قدامی توسط عصب median تعصیب میشوند، به استثنای (عضله flexor carpi ulnaris و قسمت انسی عضله flexor digitorum profundus) که توسط عصب ulnar تعصیب میشوند.

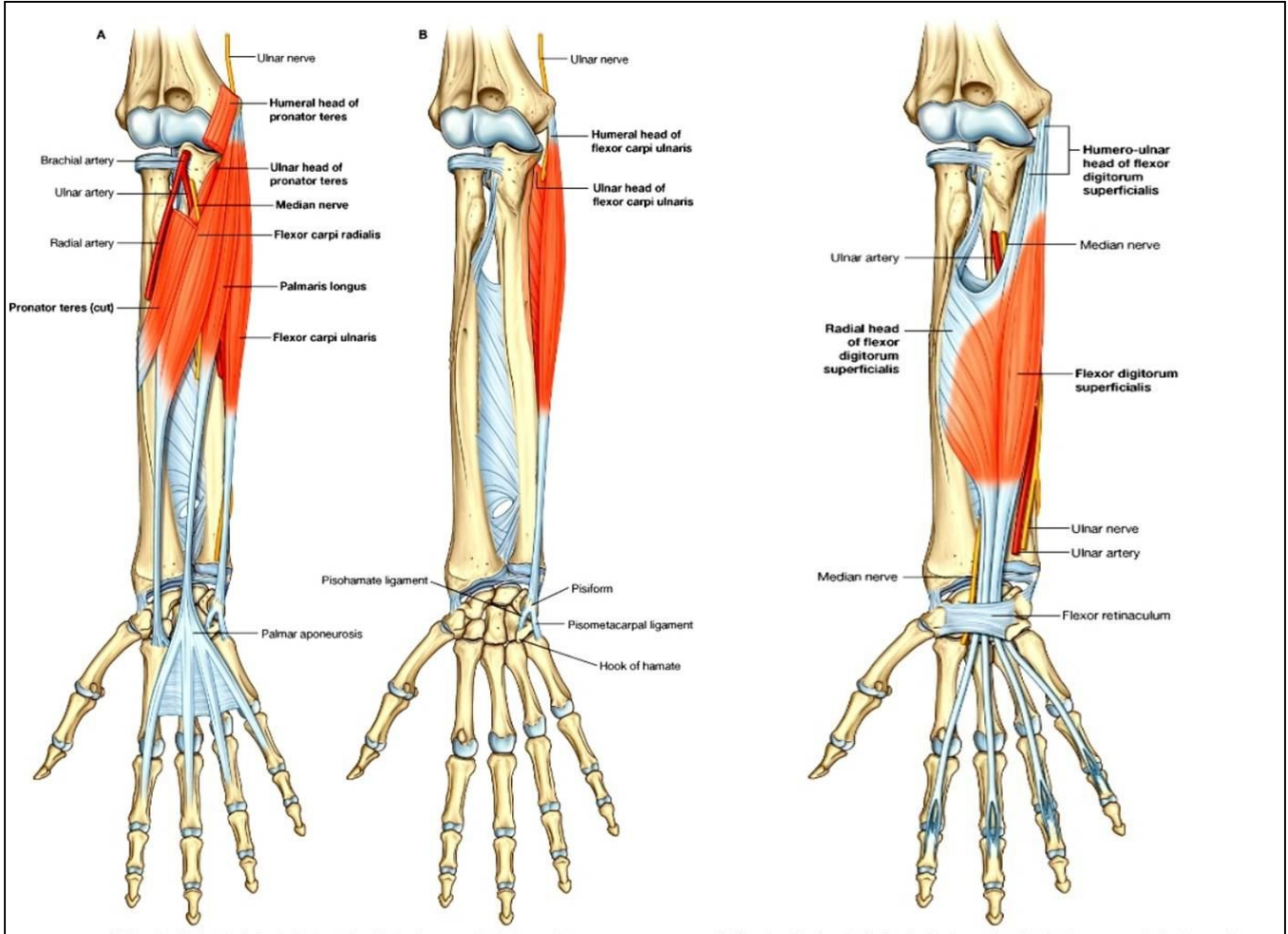
### نکاتی چند در باره عضلات flexor digitorum superficialis & profundus

1. در قاعده proximal phalanx وتر profundus در عمق وتر عضله superficialis قرار دارد.
2. وتر عضله flex. dig. superfic. در قسمت متوسط phalanx proximal انگشتان بدو شعبه تقسیم میشود که از بین همین دو شعبه وتر عضله Flex. Dig. Prof. عبور میکند. بالاخره هر دو slip وتر عضله superficialis در جوانب phalanx medius ارتکاز کرده و وتر عضله profundus از انهم پیشتر رفته و در قاعده phalanx distal ارتکاز میکند.
3. در وجه قدامی انگشتان، اوتار عضلات قابضه سطحی و عمیق، هر دو توسط یک پوش فیروزی در استخوان phalanges تثبیت گردیده که این پوش شکل یک کانال را داشته و بنام **fibrous flexor sheaths** یاد میشود.
4. 4 وتر عضلات قابضه سطحی، و 4 وتر قابضه عمیق، در مجموع 8 وتر عضلات قابضه انگشتان در قدام بند دست، از طریق carpal tunnel عبور میکنند. این اوتار توسط یک پوش ساینویالی بنام **ulnar bursa** غلاف گردیده اند. Ulnar bursa در انسی تا 2.5 سانتی متر بالاتر از مفصل بند دست؛ و در وحشی تا قسمت متوسط کف دست امتداد دارد.



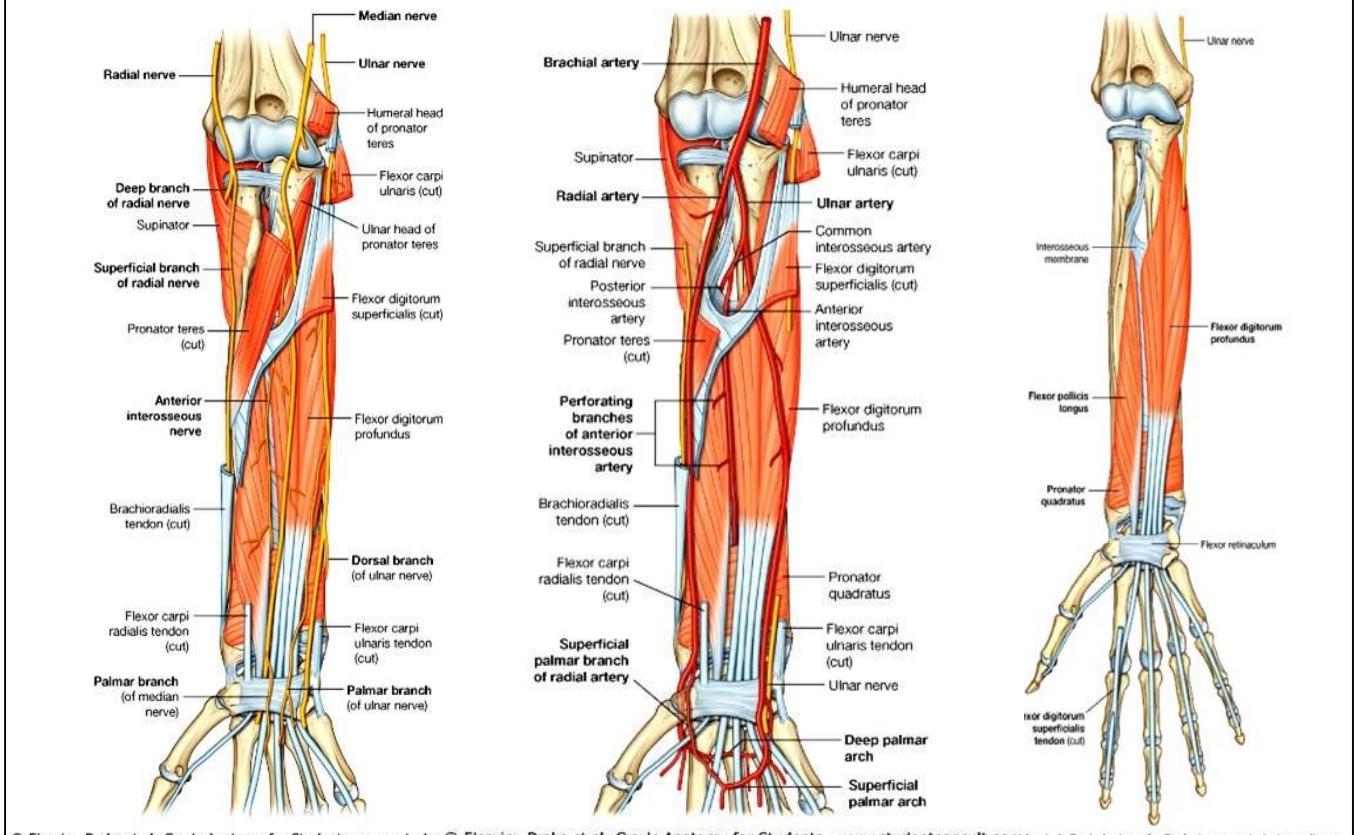
- ☞ بالای انگشتان این اوتار توسط **common digital synovial sheaths** که در عمق fibrous sheath قرار دارد، پوش میشوند که از metacarpo-phalangeal joint تا distal phalanx انگشتان امتداد دارد.
- ☞ پوش ساینویالی که وتر عضله flexor pollicis longus را از 2.5 سانتی بالاتر از بند دست تا به محل ارتکاز ان غلاف میکند، بنام **radial bursa** یاد میشود.





© Elsevier. Drake et al: Gray's Anatomy for Students - www.studentconsult.com

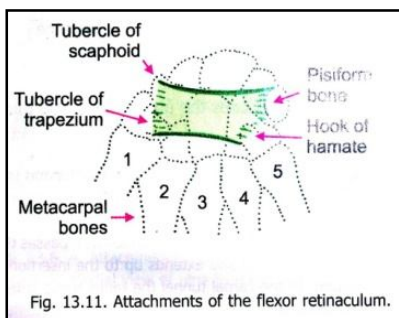
© Elsevier. Drake et al: Gray's Anatomy for Students - www.studentconsult.com



© Elsevier. Drake et al: Gray's Anatomy for Students - www.studentconsult.com

## Muscles and Fascia of the wrist & hand

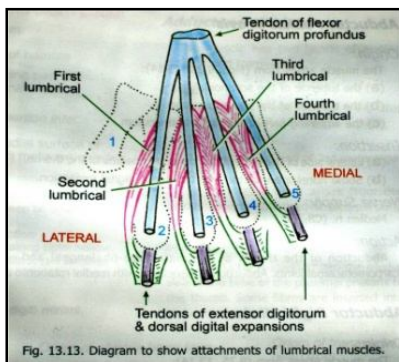
### Flexor Retinaculum



صفاق عمیقه میباید که در قدام مفصل بند دست ضخامت کسب کرده و با عظام carpus مسافه یی بنام carpal tunnel را تحدید میکند.  
 از تحت آن اوتار عضلات flex. dig. super. & prof. ، وتر عضله flex. Poll. Longus و عصب median میگذرد.  
 ارتکازات آن در انسی بالای pisiform bone & hook of hamate بوده و در وحشی بدو طبقه تقسیم میشود:

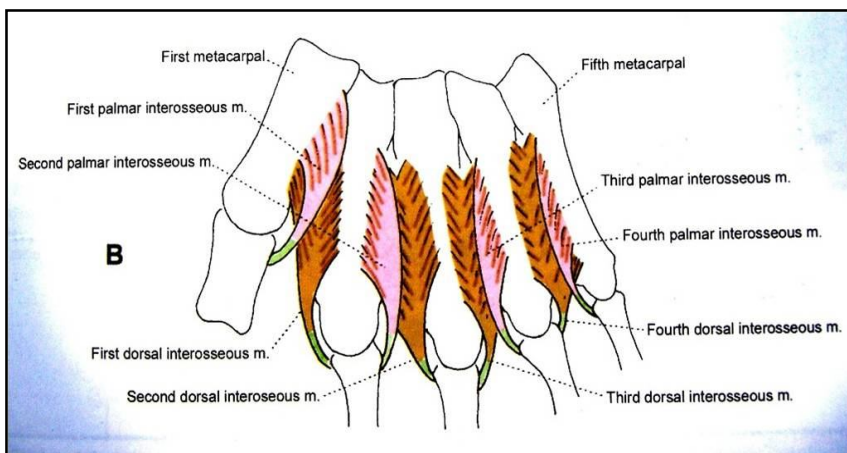
طبقه سطحی: بالای tubercles of scaphoid & trapezium  
 طبقه عمیق: بالای trapezium خلفتر از میزابه flex. carpi radialis

### Palmar Aponeurosis



صفاق عمیق است که در متوسط کف دست ضخامت کسب کرده و شکل مثلثی دارد.  
 در تحت آن اوتار عضلات قابضه، عضلات lumbrical و superficial palmar arch که از ان شعبات مختلف منشا میگیرند، قرار دارند.  
 ذروه این مثلث در proximal واقع بوده به امتداد وتر عضله Palmaris longus قرار دارد.  
 در distal این صفاق پهن شده و برای 4 انگشت انسی 4 شاخه میدهد، این شاخه ها در جوانب انگشت مربوطه ارتکاز میکنند.  
 کنار وحشی آن توسط lat. Palmar septum به کنار انسی آن توسط medial palmar septum به میتاکارپوس پنجم وصل میگردد.

کنار وحشی آن توسط lat. Palmar septum به میتاکارپوس اول وصل شده و کنار انسی آن توسط medial palmar septum به میتاکارپوس پنجم وصل میگردد.



### Small muscles of the hand

عضلات:

1. lumbricals
2. interossei

### Short muscles of the thumb

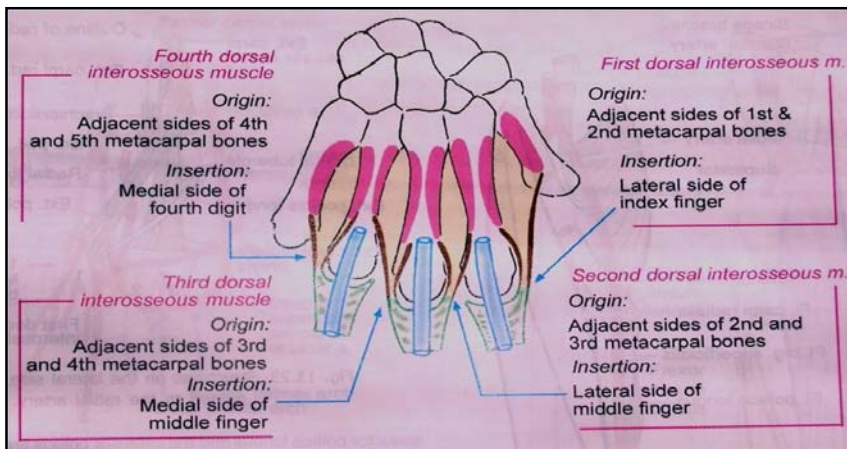
عضلات:

1. Abductor pollicis brevis
2. Flexor pollicis brevis
3. Opponens pollicis
4. Adductor pollicis

### Short muscles of the little finger

از عضلات:

1. Abductor digiti minimi
2. Flexor digiti minimi
3. Opponens digiti minimi
4. Palmaris brevis



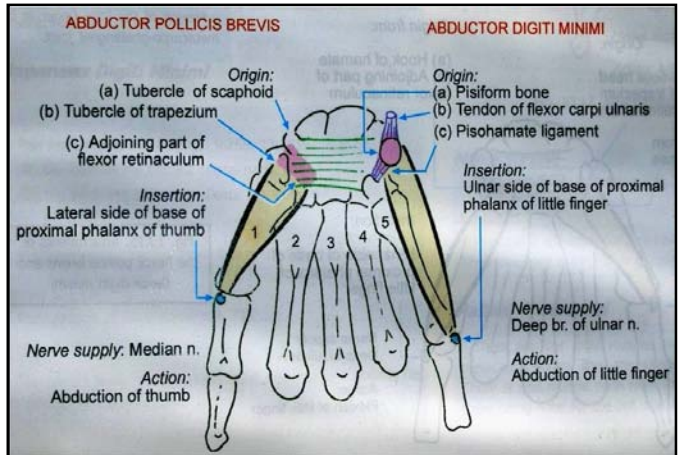
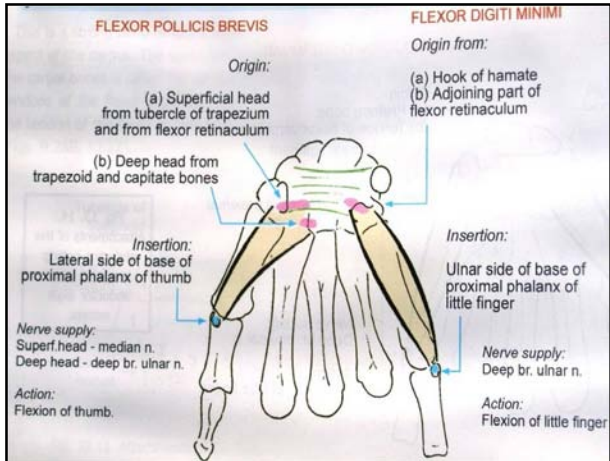
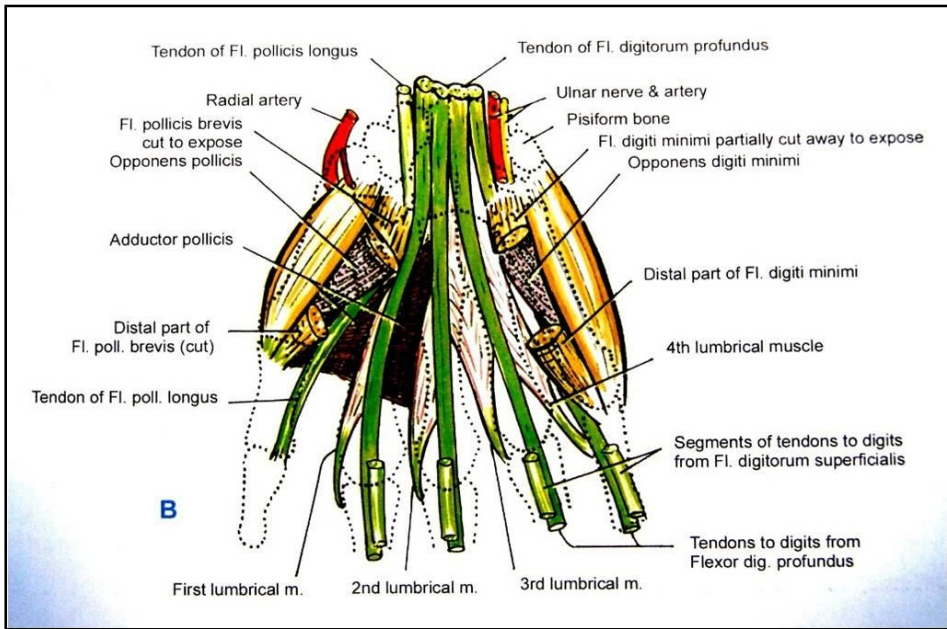
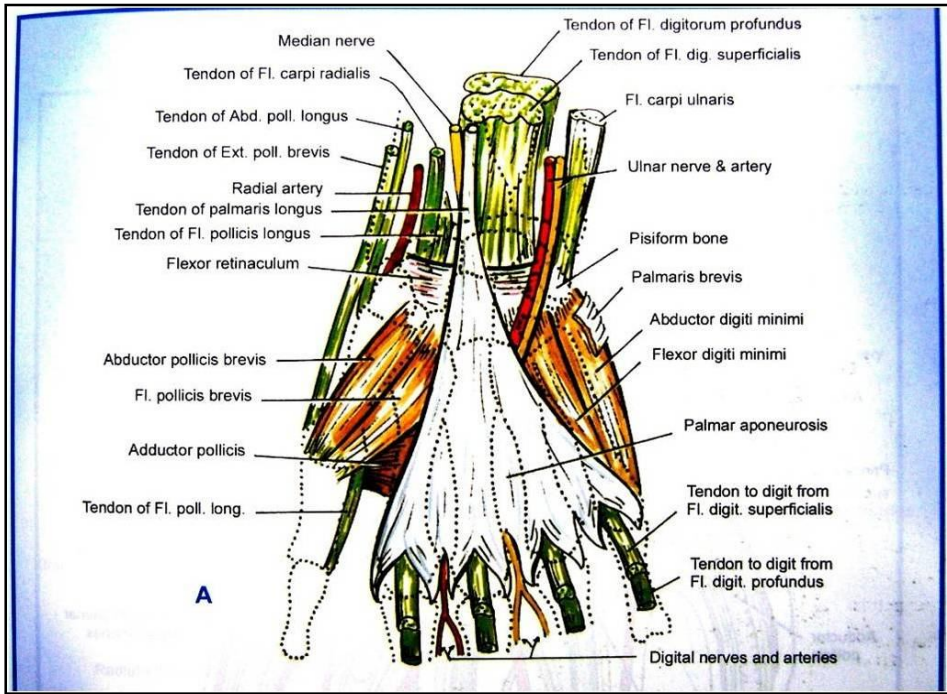
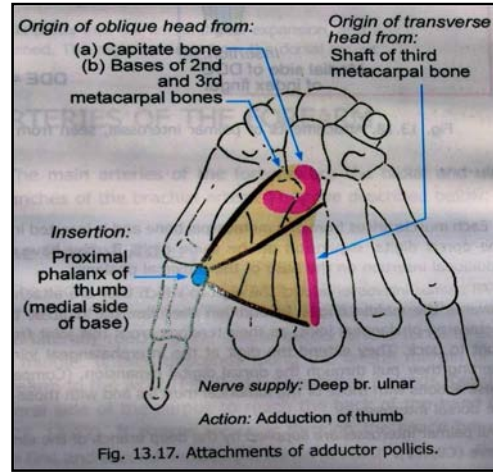
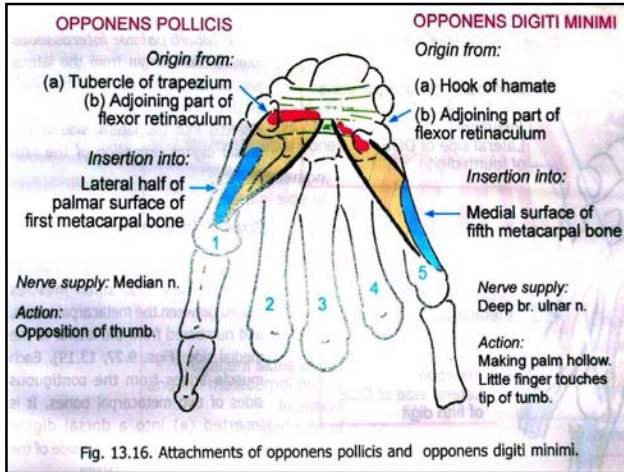


Table 9-9 Small Muscles of the Hand					
Muscle	Origin	Insertion	Nerve Supply	Nerve Roots	Action
Palmaris brevis	Flexor retinaculum, palmar aponeurosis	Skin of palm	Superficial branch of ulnar nerve	C8; T1	Corrugates skin to improve grip of palm
Lumbricals (4)	Tendons of flexor digitorum profundus	Extensor expansion of medial four fingers	First and second, (i.e., lateral two) median nerve; third and fourth deep branch of ulnar nerve	C8; T1	Flex metacarpophalangeal joints and extend interphalangeal joints of fingers except thumb
Interossei (8)					
Palmar (4)	First arises from base of first metacarpal; remaining three from anterior surface of shafts of second, fourth, and fifth metacarpals	Proximal phalanges of thumb and index, ring, and little fingers and dorsal extensor expansion of each finger (Fig. 9-69)	Deep branch of ulnar nerve	C8; T1	Palmar interossei adduct fingers toward center of third finger
Dorsal (4)	Contiguous sides of shafts of metacarpal bones	Proximal phalanges of index, middle, and ring fingers and dorsal extensor expansion (Fig. 9-69)	Deep branch of ulnar nerve	C8; T1	Dorsal interossei abduct shafts of metacarpal fingers from center of third finger; both palmar and dorsal flex metacarpophalangeal joints and extend interphalangeal joints
<b>Short Muscles of Thumb</b>					
Abductor pollicis brevis	Scaphoid, trapezium, flexor retinaculum	Base of proximal phalanx of thumb	Median nerve	C8; T1	Abduction of thumb
Flexor pollicis brevis	Flexor retinaculum	Base of proximal phalanx of thumb	Median nerve	C8; T1	Flexes metacarpophalangeal joint of thumb
Opponens pollicis	Flexor retinaculum	Shaft of metacarpal bone of thumb	Median nerve	C8; T1	Pulls thumb medially and forward across palm
Adductor pollicis	Oblique head; second and third metacarpal bones; transverse head; third metacarpal bone	Base of proximal phalanx of thumb	Deep branch of ulnar nerve	C8; T1	Adduction of thumb
<b>Short Muscles of Little Finger</b>					
Abductor digiti minimi	Pisiform bone	Base of proximal phalanx of little finger	Deep branch of ulnar nerve	C8; T1	Abducts little finger
Flexor digiti minimi	Flexor retinaculum	Base of proximal phalanx of little finger	Deep branch of ulnar nerve	C8; T1	Flexes little finger
Opponens digiti minimi	Flexor retinaculum	Medial border fifth metacarpal bone	Deep branch of ulnar nerve	C8; T1	Pulls fifth metacarpal forward as in cupping the palm



### Nerves of the forearm and hand

عبارت از median, ulnar, and radial nerves میباشد که قبلاً مطالعه گردیده اند.

### Arteries of the forearm

عبارت از شعبات radial و ulnar شریان brachial میباشد.

### The radial artery

شعبات	سیر	حدود
1. Palmar carpal branch	در امتداد کنار وحشی ساعد سیر کرده و در بند دست از وحشی استخوانهای carpus میگذرد، و در مسکن خلفی دست داخل میشود. سپس از مسافه بین میتاکاریوس اول و دوم داخل کف دست میگردد و بشکل عرضانی در کف دست سیر کرده deep palmar arch را میسازد. بالاخره با deep palmar branch شریان ulnar اناستموز میکند.	از عنق رادیوس تا کف دست
2. Radial recurrent artery		
3. Dorsal carpal branch		
4. Superficial palmar branch		
5. First dorsal metacarpal artery		
6. Princeps pollicis		
7. Radial indicis		
8. شعباتی که از deep palmar arch نشأت میکنند.		

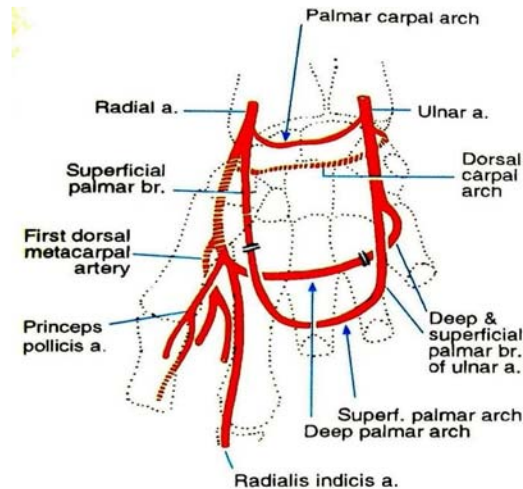
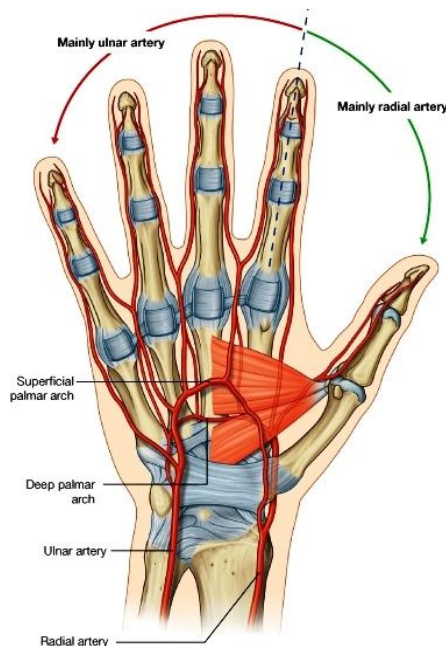
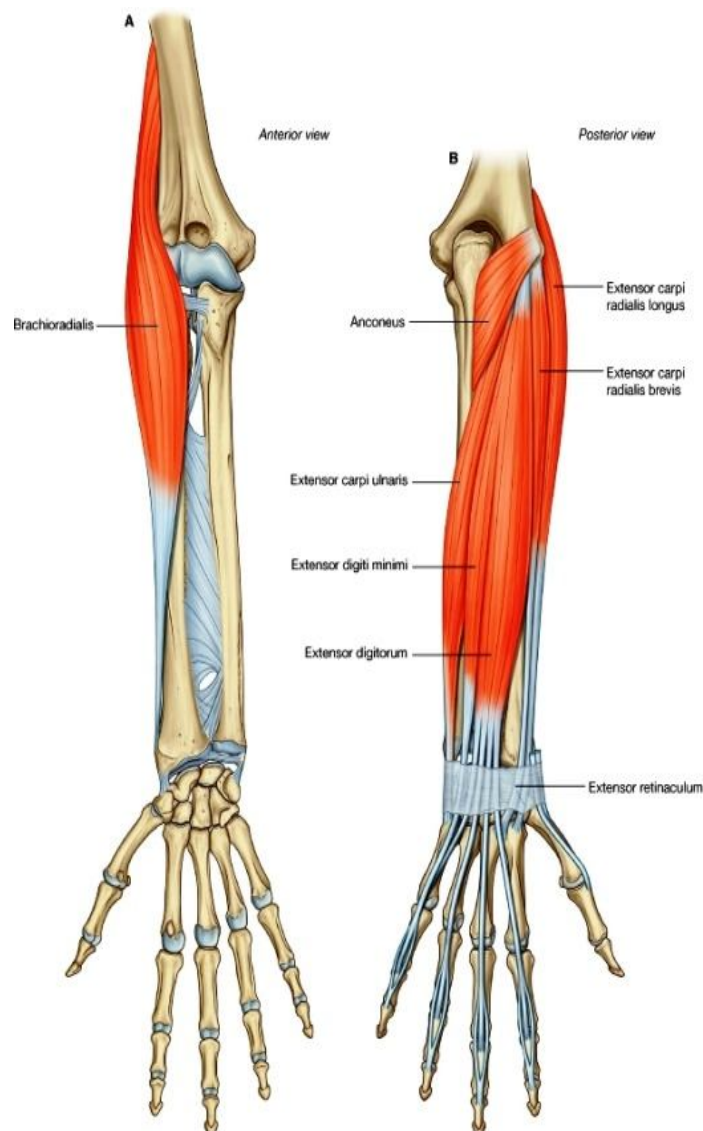
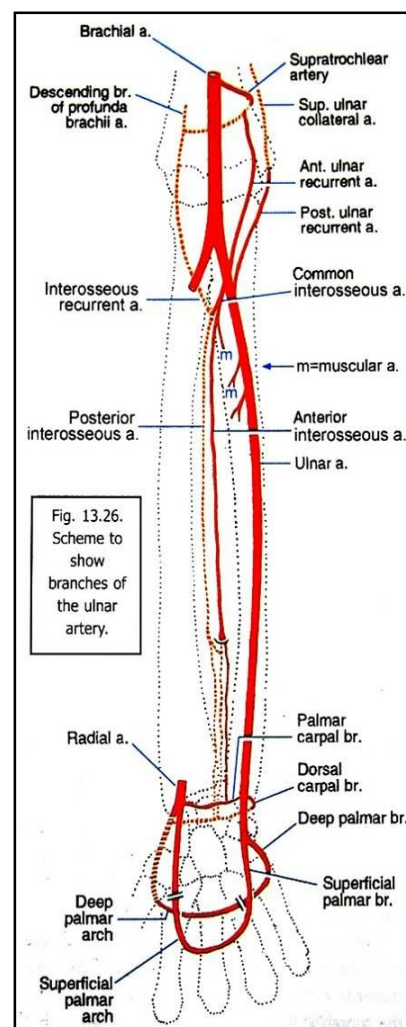


Fig. 13.24. Schematic diagram to show branches of the radial artery in the hand. Some branches of the ulnar artery are also shown. The various arches are formed by corresponding branches of the radial and ulnar arteries.

## The ulnar artery

شعبات	سیر	حدود
Anterior ulnar recurrent artery .1	در امتداد کنار انسی ساعد سیر کرده و از سطح flexor retinaculum گذرشته وارد کف دست میشود و بطرف وحشی سیر کرده superficial palmar arch را میسازد. (این قوس با دریافت یک شعبه از شریان رادیال ، در وحشی تکمیل میگردد.)	از عنق رادیوس تا کف دست
Posterior ulnar recurrent artery .2		
Common interosseous- (ant. & post. Interossous) .3		
Palmar and dorsal carpal branches .4		
Deep palmar branch .5		
Superficial palmar branch .6		



### Back of the forearm and hand

#### Contents of the lateral compartment of the forearm

brachioradialis, extensor carpi radialis longus :Muscles  
 radial & brachial arteries :Blood supply  
 radial nerve :Nerve supply

Muscle	Origin	Insertion	Nerve Supply	Nerve Roots	Action
Brachioradialis	Lateral supracondylar ridge of humerus	Base of styloid process of radius	Radial nerve	C5, 6, 7	Flexes forearm at ridge of humerus elbow joint; rotates forearm to the midprone position
Extensor carpi radialis longus	Lateral supracondylar ridge of humerus	Posterior surface of base of second metacarpal bone	Radial nerve	C6, 7	Extends and abducts hand at wrist joint

## Contents of the posterior compartment of the forearm

Table 9-8 Muscles of the Posterior Fascial Compartment of the Forearm					
Muscle	Origin	Insertion	Nerve Supply	Nerve Roots <sup>a</sup>	Action
Extensor carpi radialis brevis	Lateral epicondyle of humerus	Posterior surface of base of third metacarpal bone	Deep branch of radial nerve	<b>C7, 8</b>	Extends and abducts hand at wrist joint
Extensor digitorum	Lateral epicondyle of humerus	Middle and distal phalanges of medial four fingers	Deep branch of radial nerve	<b>C7, 8</b>	Extends fingers and hand (see text for details)
Extensor digiti minimi	Lateral epicondyle of humerus	Extensor expansion of little finger	Deep branch of radial nerve	<b>C7, 8</b>	Extends metacarpal phalangeal joint of little finger
Extensor carpi ulnaris	Lateral epicondyle of humerus	Base of fifth metacarpal bone	Deep branch of radial nerve	<b>C7, 8</b>	Extends and adducts hand at wrist joint
Anconeus	Lateral epicondyle of humerus	Lateral surface of olecranon process of ulna	Radial nerve	<b>C7, 8; T1</b>	Extends elbow joint
Supinator	Lateral epicondyle of humerus, annular ligament of proximal radioulnar joint, and ulna	Neck and shaft of radius	Deep branch of radial nerve	<b>C5, 6</b>	Supination of forearm
Abductor pollicis longus	Posterior surface of shafts of radius and ulna	Base of first metacarpal bone	Deep branch of radial nerve	<b>C7, 8</b>	Abducts and extends thumb
Extensor pollicis brevis	Posterior surface of shaft of radius	Base of proximal phalanx of thumb	Deep branch of radial nerve	<b>C7, 8</b>	Extends metacarpophalangeal joints of thumb
Extensor pollicis longus	Posterior surface of shaft of ulna	Base of distal phalanx of thumb	Deep branch of radial nerve	<b>C7, 8</b>	Extends distal phalanx of thumb
Extensor indicis	Posterior surface of shaft of ulna	Extensor expansion of index finger	Deep branch of radial nerve	<b>C7, 8</b>	Extends metacarpophalangeal joint of index finger

<sup>a</sup> The predominant nerve root supply is indicated by boldface type.

### :Muscles

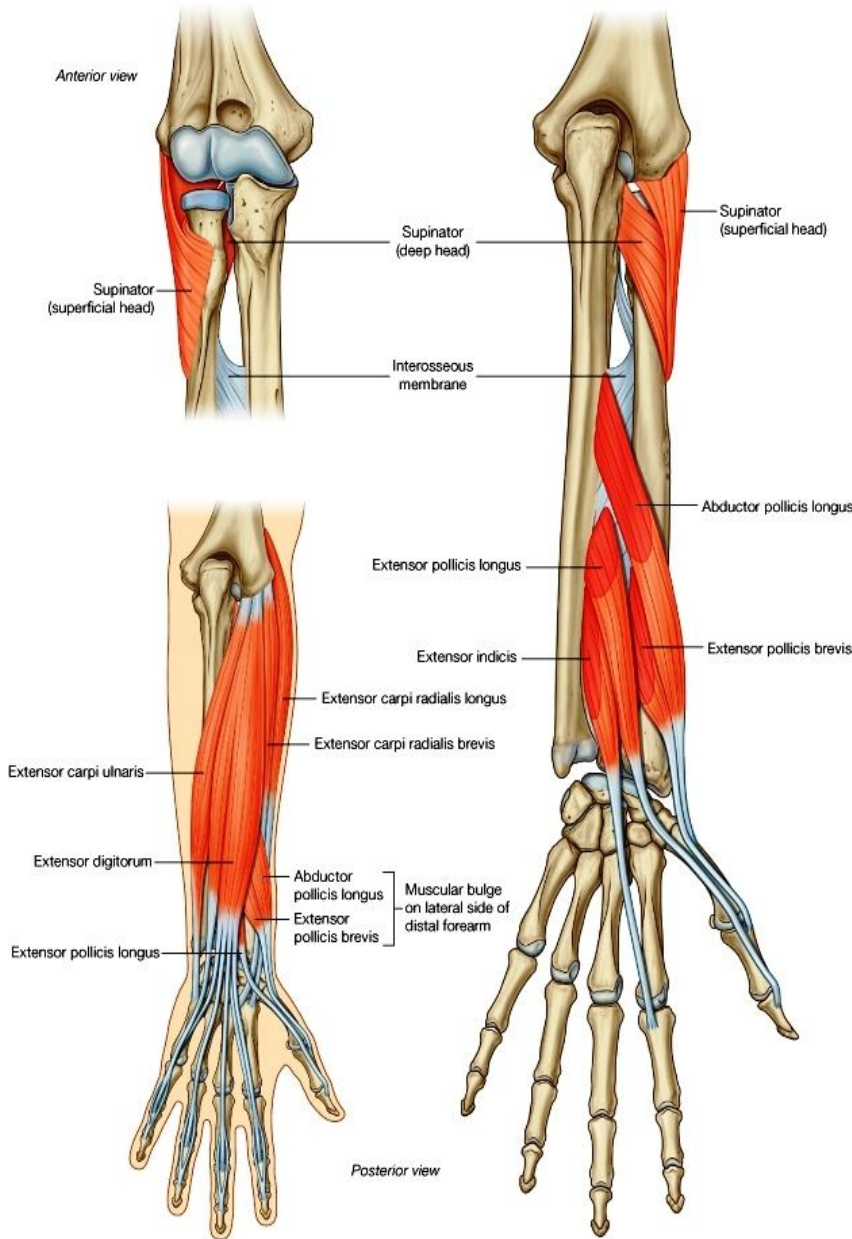
سطحی- ( extensor carpi radialis brevis, extensor digitorum, extensor digiti minimi, extensor carpi ulnaris, )  
(anconeus)

عمیق- (supinator, abductor pollicis longus, extensor pollicis brevis, extensor pollicis longus, extensor indicis)

Anterior & posterior interosseous arteries: **Blood supply**

deep branch of the radial nerve :**Nerve supply**

## Anatomical Snuffbox



- ↪ بنام foveola radialis نیز یاد گردیده و یک فرورفتگی جلدی مثلثی شکل میباشد.
- ↪ در قسمت خلفی- وحشی بند دست و میتا کارپوس اول قرار دارد.
- ↪ توسط عبور اوتار extensor که به انگشت شصت میروند ساخته میشود.
- ↪ قاعده این مثلث بطرف بند دست و ذروه آن بطرف انگشت شصت متوجه میباشد.
- ↪ حدود آن در وحشی توسط اوتار عضلات abductor pollicis longus و extensor pollicis brevis ساخته میشود.
- ↪ و حدود آن در انسی توسط اوتار عضله extensor pollicis longus ساخته میشود.
- ↪ زمین یا این foveola floor توسط scaphoid , trapezium و نهایت اوتار عضلات ext. و extensor carpi radialis longus carpi radialis brevis ساخته میشود.
- ↪ محتویات foveola radialis عبارتند از:

Radial artery

قسمت نهایی شعبه سطحی radial nerve

Cephalic vein قسمتی که از dorsal venous plexus نشأت میکند.

## Extensor Retinaculum

- ↪ صفاق عمیق در قسمت خلفی بند دست ضخامت کسب کرده و 2.5 سانتی عرض دارد.
- ↪ از تحت آن اوتار عضلات extensor عبور میکند.

↪ در وحشی به کنار قدامی رادیوس و در انسی بالای استخوانهای triquetral و pisiform ارتکاز میکند.

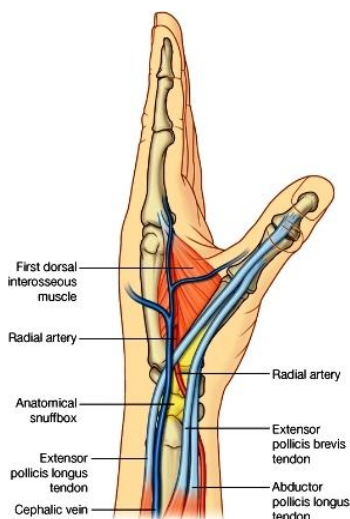
↪ مسافه بین ext. retinaculum و عظام در خلف بند دست، به 6 قسمت تقسیم شده که اوتار باسطه از طریق آن عبور میکنند.

## Synovial sheaths

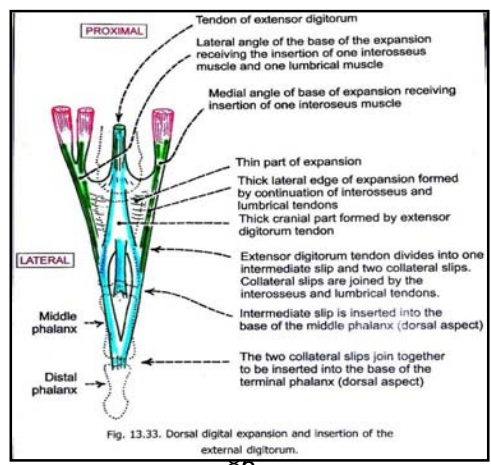
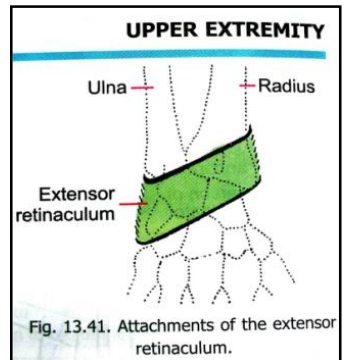
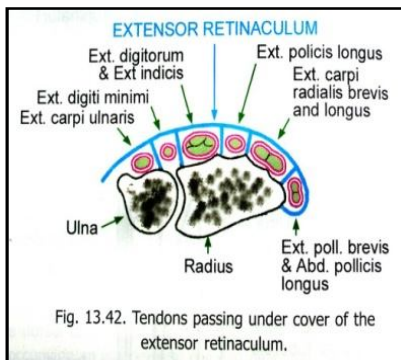
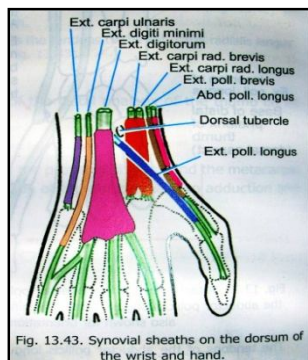
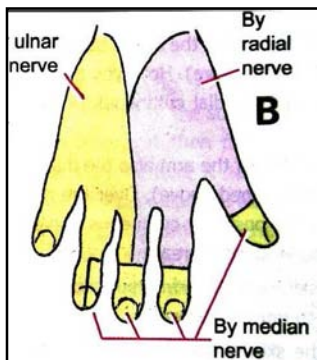
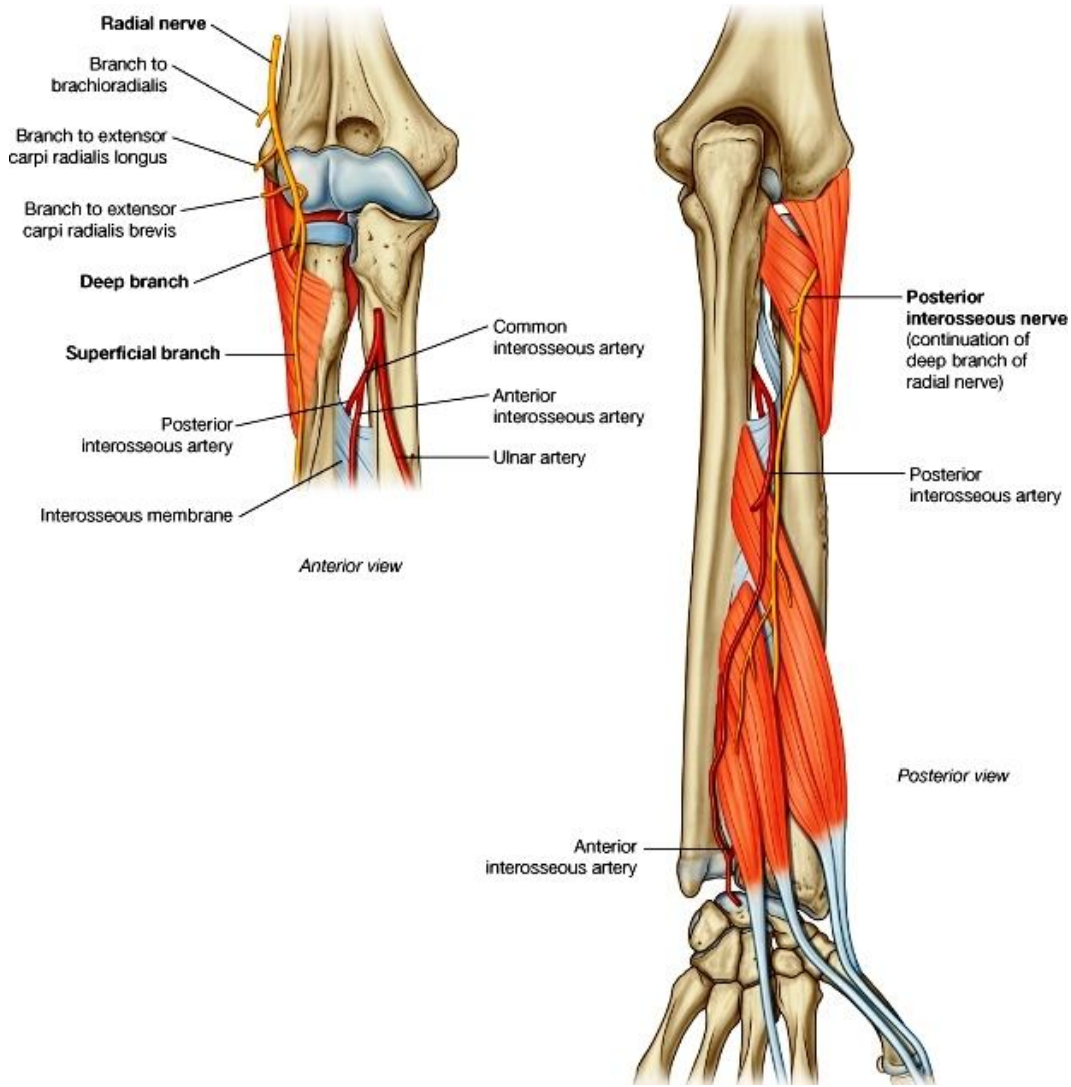
- ↪ اوتار عضلات باسطه در تحت ریتیناکولوم توسط پوش های ساینویال غلاف شده اند.
- ↪ این پوش ها از بالاتر از ریتیناکولوم شروع شده و تا قسمت ارتکاز اوتار بالای قاعده استخوانهای میتاکارپوس، امتداد دارد.
- ↪ پوش های ساینویال برای وتر عضله ext. pollicis longus و اوتاری که به انگشتان میروند، تا قسمت متوسط میتاکارپوس ها امتداد مییابند.

## Vessels and nerves of the posterior compartment

- ↪ شرایین وجه ظهری دست: تماماً شعبات شریان رادیال و ulnar میباشدند.
- ↪ تعصیب عضلات مسکن خلفی ساعد: توسط شعبه عمیق radial nerve صورت میگیرد.
- ↪ تعصیب وجه ظهری دست: توسط شعبات radial, ulnar & median nerves صورت میگیرد.







## Nerves of the upper limb

در تعصیب طرف علوی اعصاب زیادی سهم دارند. این اعصاب از منابع مختلف نشئت میکنند و عبارتند از:

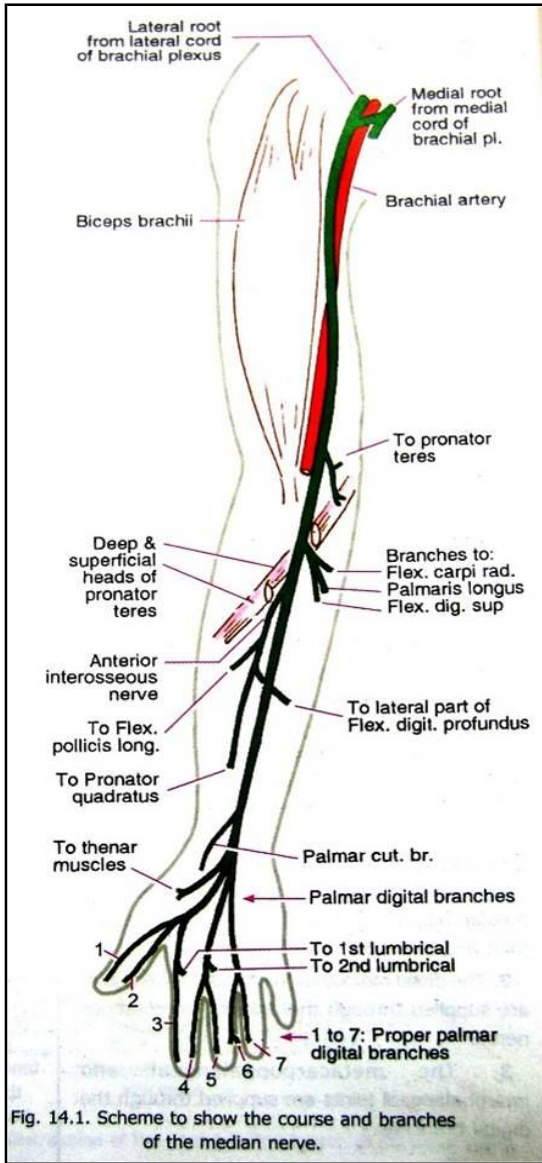
A. Spinal part of the accessory nerve که عضله trapezius را تعصیب میکند.

B. بجز از عصب بالا، متباقی تمام اعصاب طرف علوی عبارت از ventral ramus های spinal nerves میباشد. این ramus ها باهمدیگر یکجا شده و plexus های عصبی را میسازند. ازین plexus ها شعبات زیادی نشئت کرده و در تعصیب طرف علوی سهم میگیرند:

↪ اولین ضفیره یا plexus ازین جمله عبارت از cervical plexus میباشد که در گردن قرار داشته و یکتعداد شعبات بنام supraclavicular nerves میدهد. این شعبات عضلات levator scapulae و trapezius را در طرف علوی تعصیب میکنند.

↪ قسمت اعظم ساختمانهای طرف علوی توسط شعبات brachial plexus تعصیب میگردد که قبلاً مطالعه گردیده است. ازین ضفیره شعبات زیادی برای تعصیب (pectoral region, axilla, scapular region & back) منشا میگیرند.

↪ شعبات عمده brachial plexus که داخل free upper limb میشوند عبارتند از: median, radial, and ulnar nerves



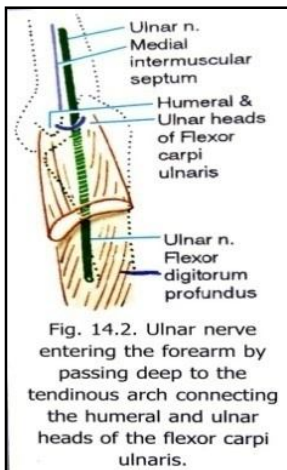
### The Median Nerve

↪ از brachial plexus در جوف axilla منشا گرفته و بطرف بازو پایین میشود.

↪ در بازو در وحشی شریان عضدی قرار گرفته و در قسمت متوسط بازو بطرف انسی شریان واقع میشود.

↪ از cubital fossa گذشته وارد ساعد میشود و در همیجا از بین دو راس عضله pronator teres عبور کرده در تحت عضله flex. digt. superficialis سیر میکند.

↪ در بند دست از تحت retinaculum flexorum وارد کف دست میشود.



### شعبات

1. Pronator teres	<b>شعبات عضلی</b>
2. Flexor carpi radialis, Palmaris longus, flexor digitorum superficialis	
3. Anterior interosseous N. (flexor pollicis longus, flexor digitorum profundus, pronator quadratus)	
4. Thenar muscles (به استثنای عضله adductor pollicis)	
5. شعبات برای عضلات lumbrical اول و دوم	
1. Palmar cutaneous branch برای جلد ناحیه thenar و متوسط کف دست	<b>شعبات جلدی</b>
2. Palmar digital branches (برای سه و نیم انگشت وحشی)	
1. برای مفاصل آرنج، sup. & inf. Radioulnar joints، مفصل بند دست، مفاصل metacarpo-phalangeal & interphalangeal	<b>شعبات مفصلی</b>

### The Ulnar Nerve

↪ از brachial plexus در جوف axilla منشا گرفته و در انسی شریان عضدی به بازو پایین میشود.

- ↪ در قسمت متوسط بازو medial intermuscular septum را سوراخ نموده به مسکن خلفی بازو داخل میشود.
- ↪ سپس از خلف epicondyle انسی عضد عبور نموده وارد مسکن قدامی ساعد میشود.
- ↪ در همینجا در بین دو راس عضله flexor carpi ulnaris قرار گرفته و در سطح عضله flexor digitorum profundus بطرف انسی ساعد پایین میشود.
- ↪ این عصب در ثلث سفلی ساعد سطحی شده و از تحت flexor retinaculum عبور نموده وارد کف دست میگردد.

### شعبات

شعبات عضلی	1. برای عضله flexor carpi ulnaris و قسمت انسی flexor digitorum profundus 2. شعبه نهایی عمیق: برای عضلات interossei muscles ، hypothenar ، 3 <sup>rd</sup> & 4 <sup>th</sup> lumbricals ، و عضلات adductor pollicis و flexor pollicis brevis 3. برای عضله Palmaris brevis
شعبات جلدی	1. Palmar cutaneous branch 2. Dorsal cutaneous branch 3. dorsal digital branches 3. Superficial terminal branch 3. palmar digital branches
شعبات مفصلی	1. برای مفاصل آرنج، بند دست، و مفاصل متعدد دیگر در قسمت انسی دست

### The Radial Nerve

↪ از brachial plexus در جوف axilla منشأ گرفته در خلف شریان عضدی بطرف خلف میرود و در بین دو راس medial & long عضله triceps قرار میگیرد.

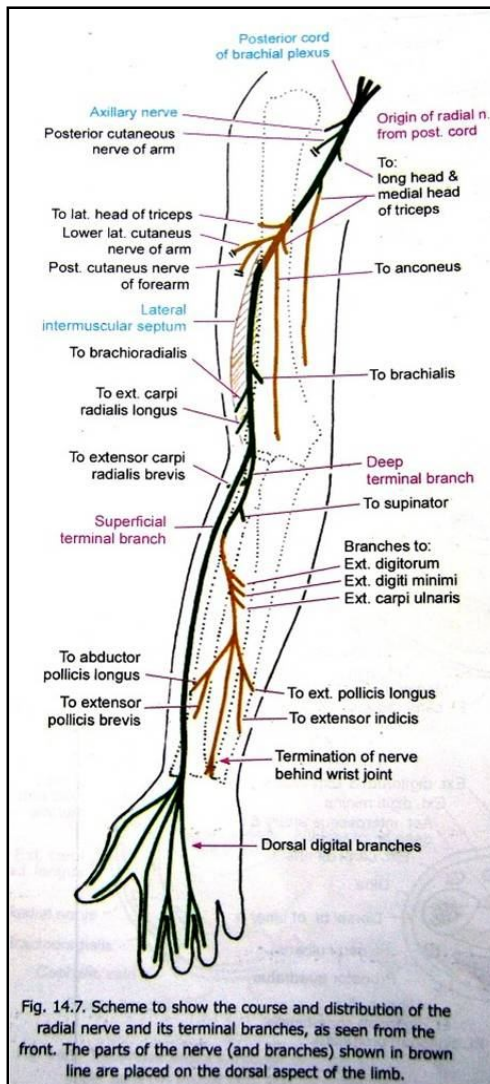
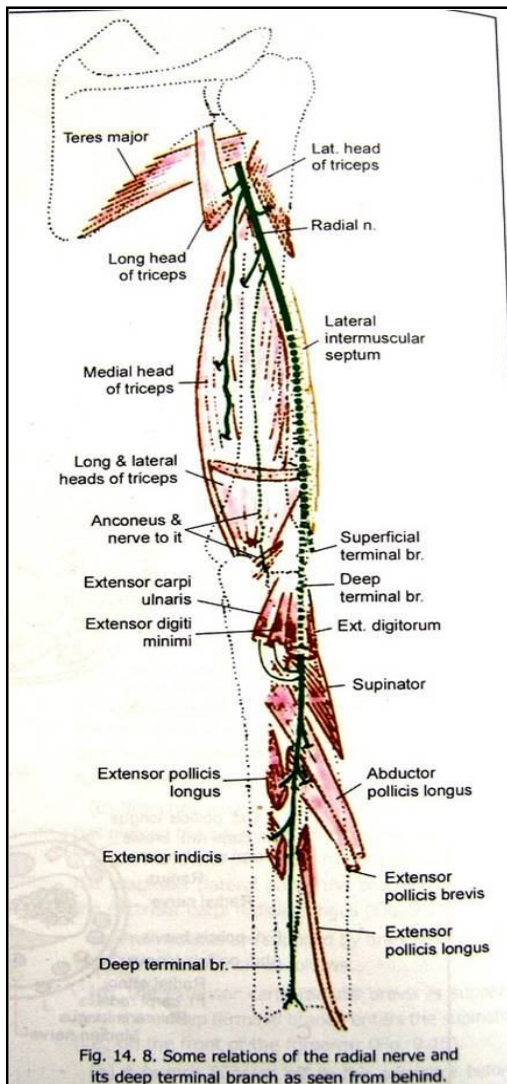
↪ درینجا همراه با artery brachii در radial groove سیر کرده و در بین دو راس انسی و وحشی عضله triceps واقع میگردد.

↪ سپس lateral intermuscular septum را سوراخ نموده وارد مسکن قدامی بازو میشود.

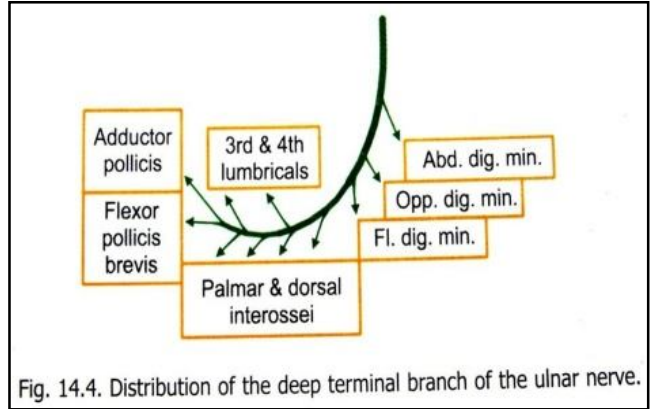
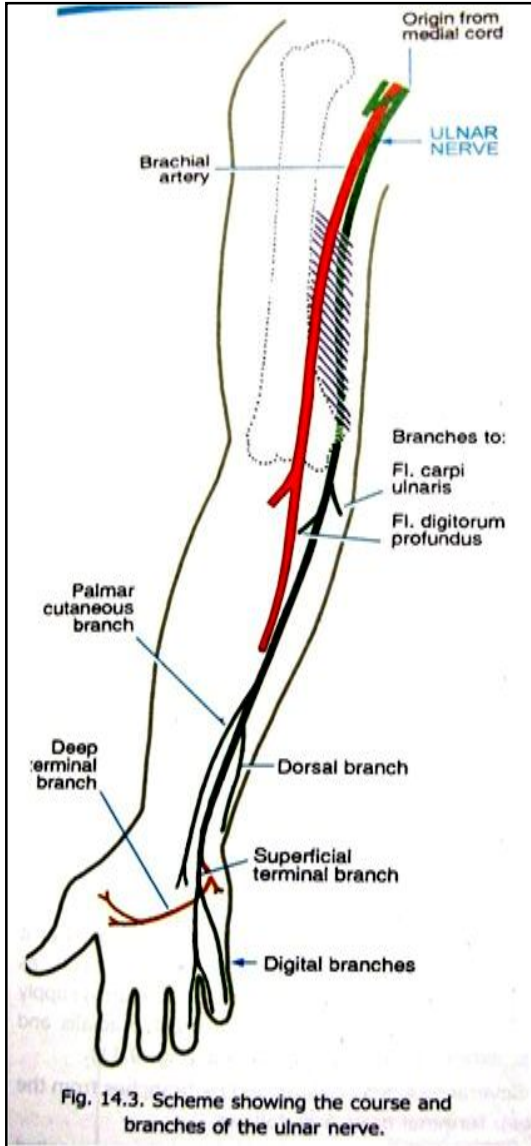
↪ از قدام epicondyle وحشی عضد عبور نموده بدو شعبه نهایی سطحی و عمیق تقسیم میشود:

☞ **شعبه سطحی:** در

قسمت وحشی مسکن قدامی ساعد بطرف پایین سیر کرده در ثلث سفلی ساعد بطرف خلف دور میخورد و وارد وجه ظهری دست میشود. درینجا به چار شاخه بنام digital branches تقسیم میگردد.



شعبه عمیق : که بنام post. Interosseous nerve نیز یاد می‌گردد، بعد از منشأ در ضخامت عضله supinator سیر کرده در مسکن خلفی ساعد میرسد. در طول سیر خود شعبات مختلف برای تعصیب عضلات اطراف داده و بعد از تعصیب کردن مفصل بند دست در خلف مچ دست ختم میشود.

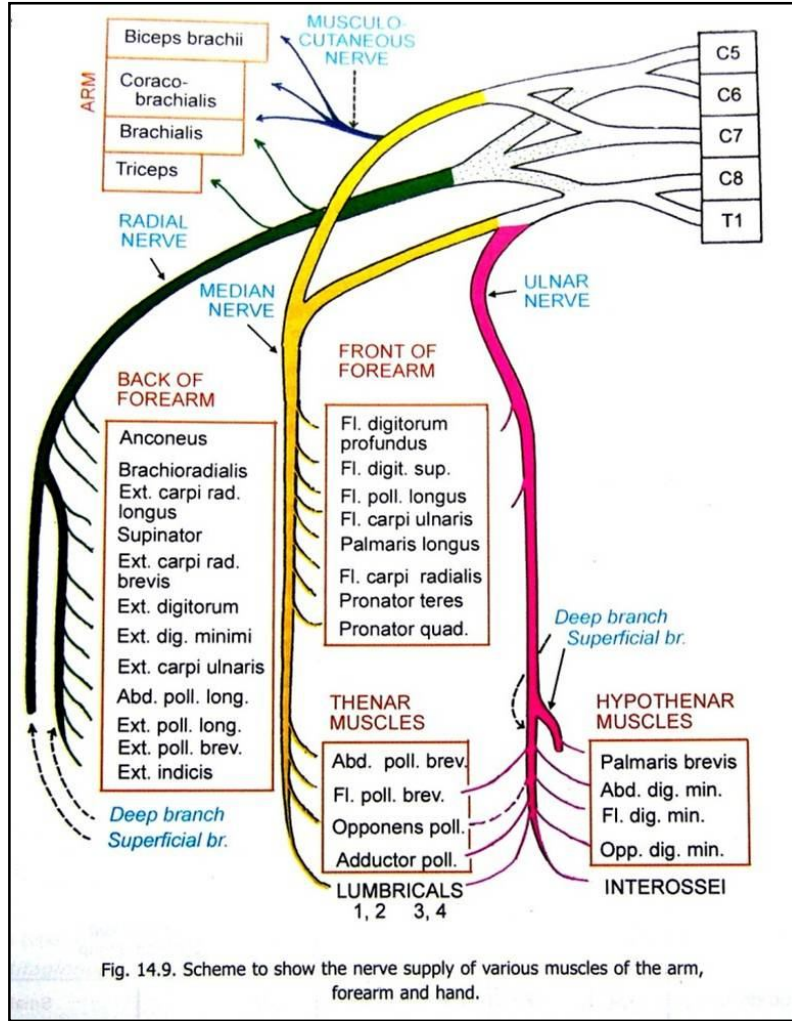


خلاصه معلومات درباره تعصیب عضلات free upper limb در شکل زیر نشان داده شده است.

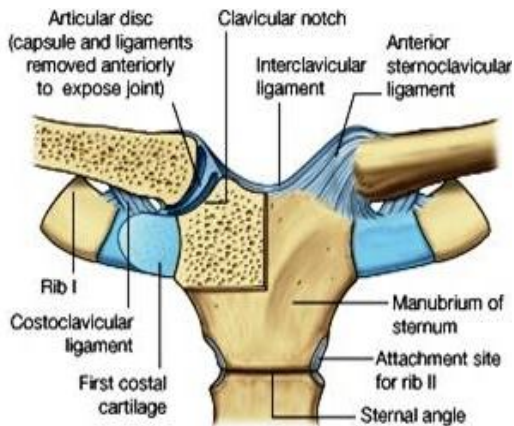
### شعبات عصب Radial

<p>1. در نزدیک نهایت علوی: برای medial &amp; long heads of triceps</p> <p>2. در radial groove : برای medial &amp; lateral heads of triceps و عضله anconeus</p> <p>3. بعد از پاره کردن lateral intermuscular septum : برای عضلات brachialis ، brachioradialis و extensor-carpi radialis longus- در قسمت وحشی وجه قدامی بازو شعبات میدهد.</p> <p>4. شعبه نهایی عمیق قبل از وارد شدن در ضخامت عضله supinator: برای عضلات extensor carpi radialis brevis و supinator شعبات میدهد.</p> <p>5. شعبه نهایی عمیق در مسکن خلفی ساعد: شعبات برای عضلات extensor digitorum ، extensor digiti minimi ، extensor carpi ulnaris ، extensor pollicis longus ، extensor indicis ، abductor pollicis longus و extensor pollicis brevis</p>	شعبات عضلی
<p>1. Post. Cutaneous nerve of the forearm</p> <p>2. Lower lateral cutaneous nerve of the arm</p> <p>3. Post. Cutaneous nerve of the forearm</p> <p>4. Dorsal digital branches</p>	شعبات جلدی
<p>1. شعبات برای مفصل آرنج</p> <p>2. شعبات متعدد برای مفاصل ناحیه بند دست</p>	شعبات مفصلی

عضلاتیکه دارای **double nerve supply** میباشند عبارت از: brachialis ، flexor digitorum profundus ، flexor pollicis brevis و عضلات lumbrical میباشند.



## Joints of the upper limb



### Sternoclavicular joint

سطوح مفصلی درین مفصل عبارتند از:

☞ نهایت انسی ترقوه

☞ clavicular notch (manubrium sterni)

☞ قسمت کمی از ضلع اول

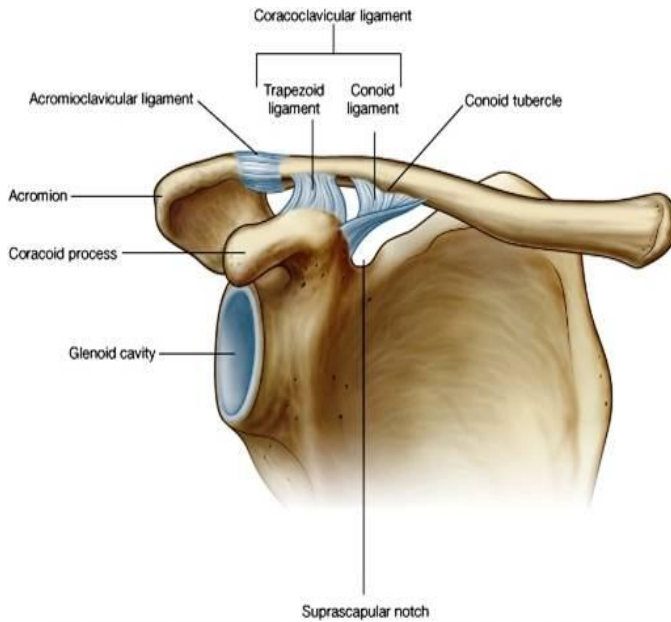
☞ نوعیت: مفصل ساینویال زین مانند saddle shaped میباشند.

☞ حرکات: حرکات قدامی خلفی و عمودی ترقوه، و مقدار کم تدور را اجرا کرده میتواند.

☞ کپسول: articular cavity را که حاوی یک قرص بین المفصلی نیز میباشد، احاطه کرده و توسط لیگامنتهای ذیل تقویت میگردد:

1. Anterior & posterior sternoclavicular ligaments: در قدام و خلف مفصل قرار دارد.
2. Interclavicular ligament: بین دو ترقوه در علوی قرار دارد.
3. Costoclavicular ligament: در وحشی مفصل قرار دارد.

## Acromioclavicular joint

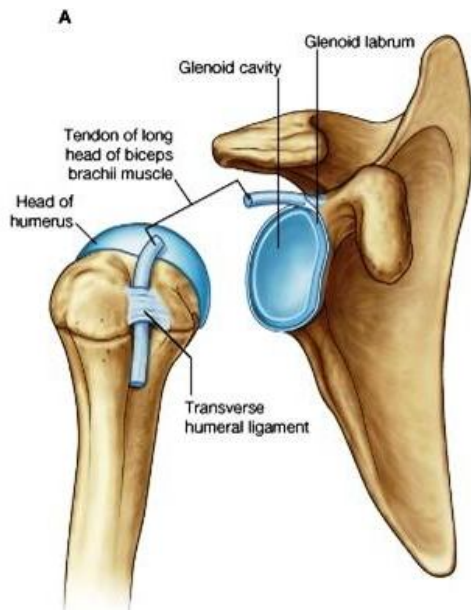

- ↔ سطوح مفصلی درین مفصل عبارتند از: facet های بیضوی شکل کوچک در سطح acromion و نهایت وحشی ترقوه
- ↔ نوعیت: مفصل ساینویال
- ↔ حرکات: حرکات قدامی خلفی و عمودی ترقوه، و مقدار کم تدور را اجرا کرده میتواند.
- ↔ کیسول: توسط لیگامنتهای ذیل تقویت میگردد:

1. Acromioclavicular ligament: که در علوی مفصل قرار دارد.
2. Coracoclavicular ligament: که بصورت غیر مستقیم در استحکام مفصل رول دارد.

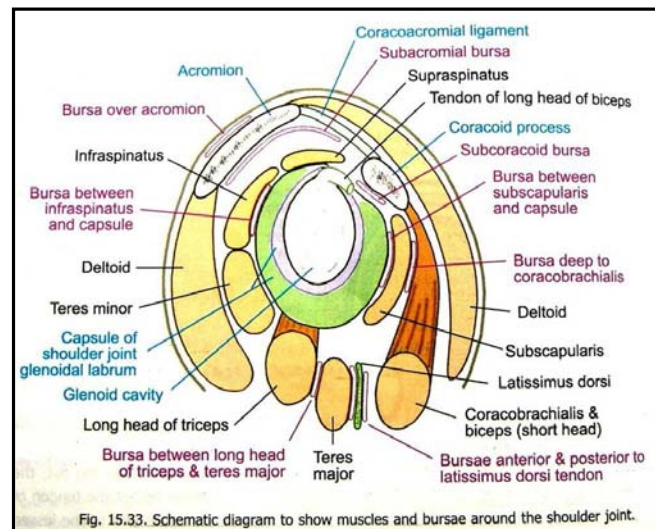
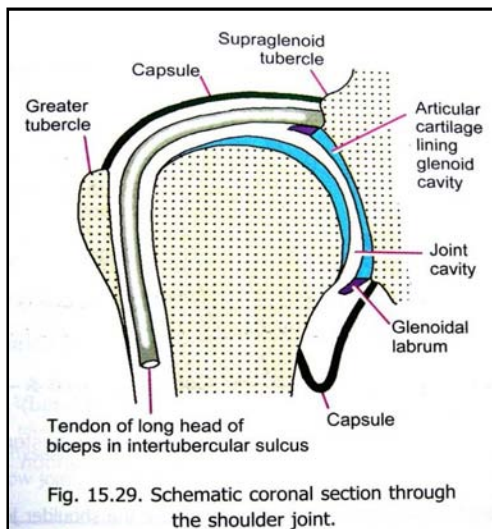
## Glenohumeral (Shoulder) joint

- ↔ سطوح مفصلی: راس کروی شکل استخوان عضد + glenoid cavity استخوان کتف
- ↔ Glenoid labrum: عبارت از یک حلقه فیروزی- غضروفی است که بشکل یخن در دورادور glenoid cavity قرار داشته در علوی با وتر طویل عضله biceps امتداد مییابد.



- ↔ نوعیت: مفصل ساینویال ball & socket
- ↔ حرکات: flexion, extension, abduction, adduction, medial rotation, lateral rotation, & circumduction
- ↔ غشای ساینویال- بالای محیط سطوح مفصلی ارتکاز داشته و وتر طویل عضله biceps را که در داخل مفصل قرار دارد، پوش میکند.
- ↔ غشای ساینویال از طریق فوحت کوچک کیسول بطرف خارج امتداد یافته و bursae را میسازد. این بورسها بین کیسول مفصل شانه و اوتار عضلاتی که در اطراف مفصل واقع شده اند، قرار گرفته از بوجود آمدن تخریش و اصطکاک جلوگیری میکنند.
- ↔ بورسهای مهم در مفصل شانه عبارتند از:

1. Subtendinous bursa of subscapularis
2. Subacromial bursa
3. بورس بین acromion و جلد
4. بورس بین coracoid process و کیسول مفصلی
5. در مجاورت اوتار عضلات ( coracobrachialis, teres major, long head of triceps, and latissimus dorsi )



کپسول: در محیط سطوح مفصلی ارتکاز کرده و به طرف سفلی- انسی کمی پایینتر تا جسم عضد امتداد مییابد، که همین ناحیه یک ناحیه ناقص از نظر مقوای فیروزی بوده و اجرای حرکت تبعد abduction را در بازو تسهیل میبخشد. کپسول توسط لیگامنتهای ذیل تقویت میگردد:

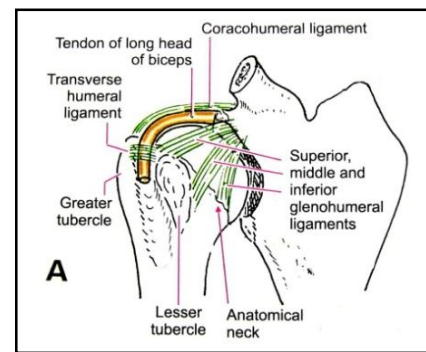
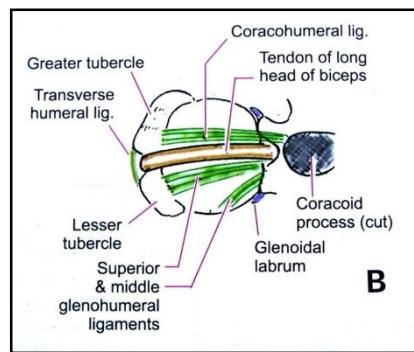
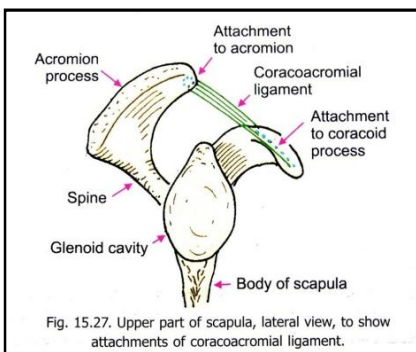
1. Superior, middle & inferior glenohumeral ligaments
2. Coracohumeral ligament
3. Transverse humeral ligament

استحکام مفصل توسط اوتار عضلاتیکه در اطراف آن قرار دارند، و قوس استخوانی (که در علوی توسط coracoids process و acromion و لیگامنت coracoacromial ساخته میشود) تامین میگردد.

اوتار عضلات rotator cuff با نسج کپسول مدغم شده و یک musculo-tendinous collar را در اطراف مفصل میسازند.

Blood supply: اروای مفصل توسط شعبات ant. & post. Circumflex humeral artery و suprascapular artery تامین میگردد.

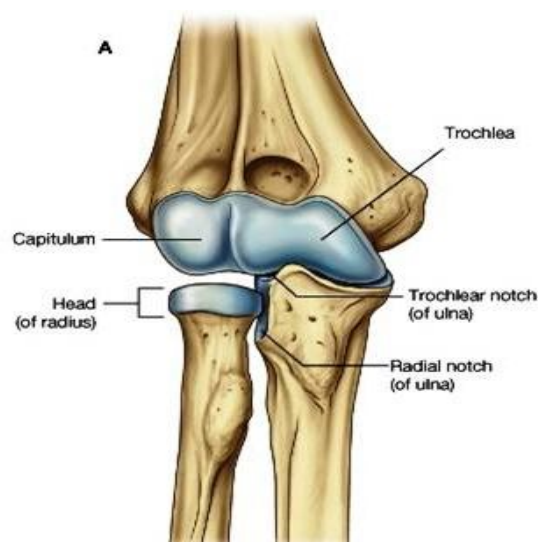
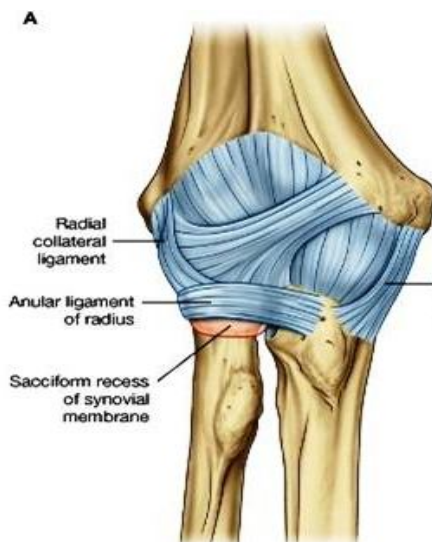Nerve supply: توسط شعبات post. cord of brachial plexus، suprascapular nerve، axillary nerve و lateral pectoral nerve صورت میگردد.

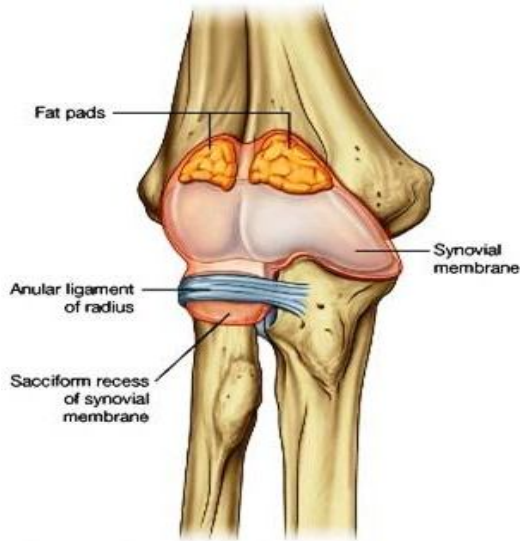


## The Elbow Joint

یک مفصل complex است که در تشکل آن سه مفصل جداگانه سهم میگیرند، ولی دارای عین synovial cavity میباشد.

1. مفصل بین trochlea humerii + trochlear notch (ulna)
2. مفصل بین capitulum humerii + head of radius
3. مفصل بین radial notch of ulna + head of radius که بنام proximal radioulnar joint نیز یاد میگردد. وظیفه این مفصل اجرای حرکات supination & pronation ساعد میباشد.





- ↔ سطوح مفصلی: توسط غضروف هیالین پوشانیده شده و در محیط شان غشای ساینویال ارتکاز کرده است.
- ↔ غشای ساینویال: از کیسول مفصلی توسط صفحات شحمی یا fat pads جدا شده اند.
- ↔ Sacciform recess: یک extension یا امتداد یافته غشای ساینویال است که از کنار سفلی آزاد کیسول خارج شده و تدور راس رادیوس را در جریان حرکات pronation & supination تسهیل میبخشد.
- ↔ کیسول: داری یک کنار سفلی آزاد میباشد و توسط لیگامنتهای ذیل تقویت میگردد:

1. Medial & lateral collateral ligaments: بنام ulnar & radial collateral ligaments نیز یاد میشوند.
2. Anular ligament of the radius: در محیط راس رادیوس قرار داشته با نسج فیروزی کیسول مدغم میگردد.

↔ Blood supply: توسط شبکه اناستموتیک اطراف مفصل آرنج که از اناستموز شعبات راجعه و کولاتیرال شرایین radial, ulnar و profunda brachii ساخته میشود.

↔ Nerve supply: عمدتاً توسط شعبات اعصاب radial و musculocutaneous صورت گرفته و ممکن چند شعبه از اعصاب ulnar و median نیز در تعصیب مفصل آرنج سهم بگیرند.

### Distal Radioulnar Joint

- ↔ سطوح مفصلی: بین ( ulnar notch of radius + head of ulna ) قرص بین المفصلی مثلثی شکلیکه مفصل را از مفصل بند دست جدامیکند)
- ↔ غشای ساینویال در محیط سطوح مفصلی ارتکاز کرده و از خارج توسط کیسول مفصلی تقویت میشود.
- ↔ حرکات: این مفصل حرکات قدامی و انسی رادیوس را بالای ulna تسهیل میبخشد.

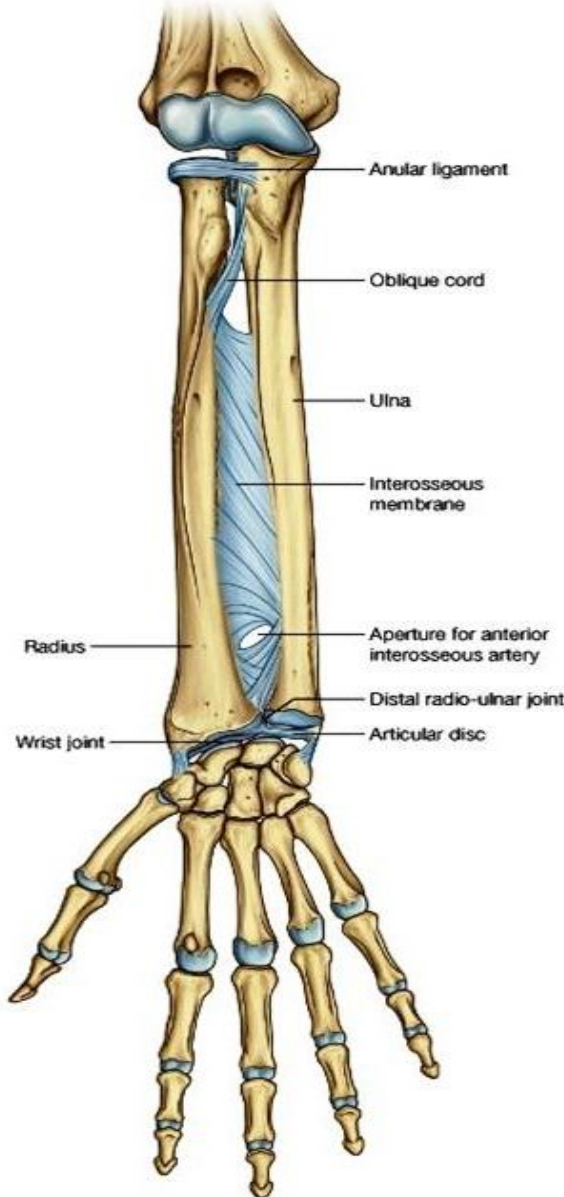
### Interosseous membrane یا غشای بین العظمی

- ↔ صفحه فیروزی نازک است که کنار انسی رادیوس را به کنار وحشی ulna ارتباط میدهد، و یکتعداد عضلات بالای آن ارتکاز میکنند.
- ↔ دارای یک کنار آزاد در علوی، اندکی پایینتر از radial tubersity بوده و یک فوچه کوچک نیز در ثلث سفلی خود دارد.
- ↔ او عیه و اعصابیکه از مسکن قدامی به خلفی و برعکس عبور میکنند، از طریق همین مجراهای غشای بین العظمی میگذرند.

### The Wrist Joint

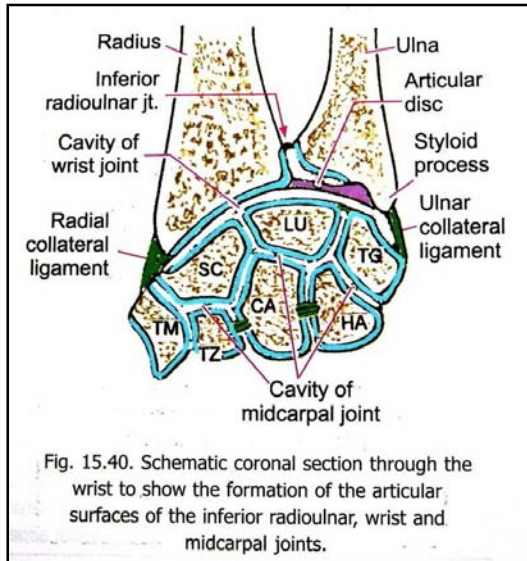
- ↔ سطوح مفصلی: بین (نهایت سفلی رادیوس + قرص بین المفصلی که در نهایت سفلی ulna قرار دارد + scaphoid, lunate & triquetrum)
- ↔ نوعیت: مفصل ساینویال است که دران یک بیضوی مقعر از طرف ساعد، و یک بیضوی محدب از طرف عظام کارپوس سهم میگیرند.
- ↔ حرکات: abduction, adduction, flexion & extension
- ↔ کیسول: توسط لیگامنتهای ذیل در انسی و وحشی تقویت میشود:

1. Palmar radio-carpal
2. Palmar ulno-carpal
3. Dorsal radio-carpal
4. Radial & ulnar collateral ligaments of the wrist joint





## Carpal Joints



- ↔ مفاصل ساینویال بین carpal bones دارای یک جوف مفصلی واحد بوده و کپسول آن توسط لیگامنتهای متعدد تقویت میگردد.
- ↔ حرکات در هر intercarpal joint محسوس نبوده ولی در مجموع در موقعیت دادن دست در هنگام قبض- بسط و تقرب- دور، رول دارند.

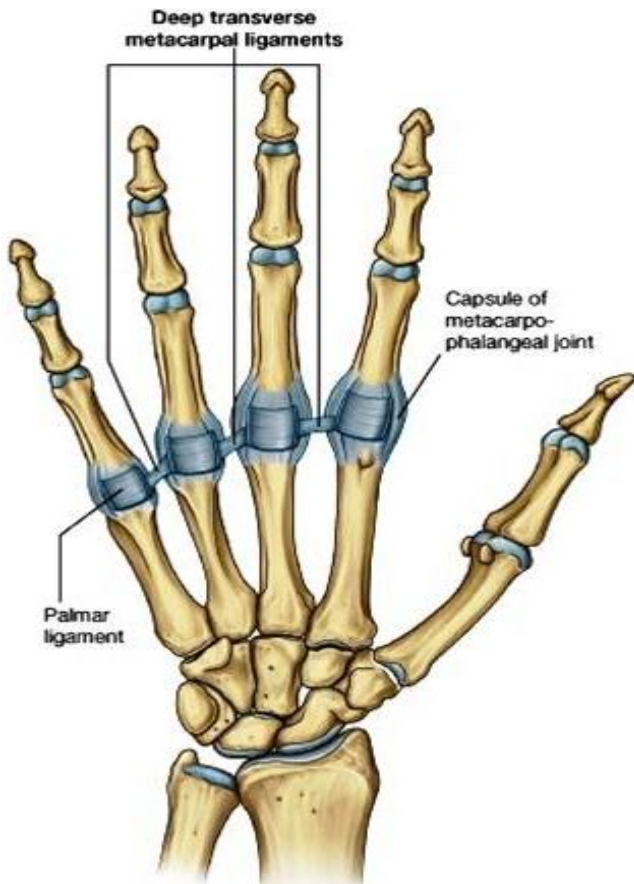
## Carpometacarpal joints

- ↔ پنج عدد بوده بین (قاعده میتاکارپوس ها + سطوح مفصلی در عظام قطار distal مچ دست) بوجود میآیند.
- ↔ مفصل ساینویال بین میتاکارپوس اول و trapezium یک saddle joint بوده و درجه اجرای حرکات آن نسبت به دیگر مفاصل carpometacarpal بر مراتب بیشتر میباشد. حرکاتیکه در انگشت شصت قابل اجرا اند عبارتند از: flexion, -extension, abduction, -adduction, rotation & circumduction
- ↔ متباقی مفاصل میتاکارپوس های دوم تا پنجم کمتر متحرک بوده صرفاً یکمقدار حرکات لغزشی یا gliding motions را اجازه میدهند.
- ↔ حرکات در میتاکارپوس پنجم بیشتر از دیگران میباشد.

## Metacarpo-phalangeal joints

- ↔ بین راس میتاکارپوس ها و قاعده انگشتان دست بوجود میآیند.
- ↔ مفاصل ساینویال از نوع کاندیلر بوده حرکات قبض- بسط ، تقرب- تبعده، circumduction و مقدار کم تدور را اجازه میدهند.
- ↔ کپسول هر کدام از این مفاصل بواسطه لیگامنت های palmar و medial & lateral collaterals تقویت میگردد.

## Deep Transverse Metacarpal Ligaments



- ↔ رشته های ضخیم نسج فیروزی اند که palmar ligaments مفاصل metacarpophalangeal انگشتانرا باهمدیگر وصل میکنند.
- ↔ سه عدد بوده و راس میتاکارپوس ها را در هنگام حرکات انگشتان تثبیت میکنند.
- ↔ بین انگشتان شصت و اشاره لیگامنت مذکور وجود ندارد، در نتیجه انگشت شصت حرکات را آزادانه تر اجرا میتواند.

## Interphalangeal joints of the hand

- ↔ مفاصل ساینویال از نوع دستگیره مانند hinge joints بوده و حرکات قبض- بسط را اجرا میکنند.
- ↔ کپسول مفصلی شان توسط medial & lateral collateral ligaments و palmar ligaments تقویت میگردد.

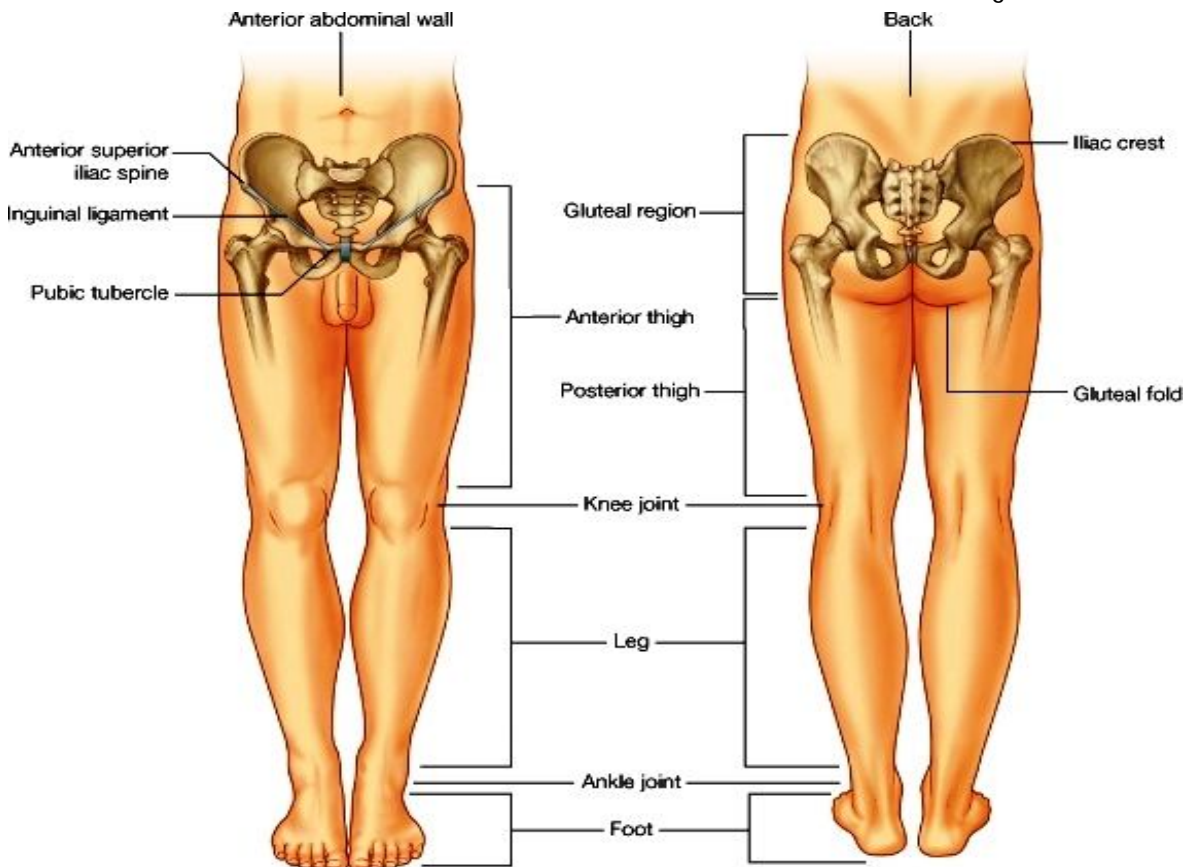
# PART FOUR

## THE LOWER EXTREMITY

### معرفی طرف سفلی

### Regions of the lower limb

- ↪ طرف سفلی برای آسانی مطالعه به نواحی مختلف تقسیم میشود که از جمله نامهایی که همه با آن آشنایی دارند عبارتند از ساق، ران و غیره.
- ↪ ناحیه سرین بنام **gluteal region** یا ناحیه الیوی یاد میگردد.
- ↪ ناحیه اتصال بطن با قسمت قدامی طرف سفلی، بنام **inguinal region** یا **groin** ویا هم ناحیه مغبنی یاد میگردد.
- ↪ یک لیگامنت مهم بنام **inguinal ligament** درین ناحیه قرار دارد که بحیث یک **landmark** قابل شناخت میباشد.
- ↪ ناحیه ران یا **thigh** به سه کامپارتمنت قدامی، انسی و خلفی تقسیم میشود.
- ↪ ناحیه ساق یا **leg** نیز به سه کامپارتمنت تقسیم میشود که عبارتند از کامپارتمنت های قدامی، وحشی و خلفی.
- ↪ فرورفتگی که در خلف مفصل زانو قرار دارد، بنام **Popliteal fossa** یاد میشود.
- ↪ وجه علوی پا بنام **dorsum of the foot** ؛ و وجه سفلی آن بنام **plantar surface** یا **sole of the foot** یاد میگردد.
- ↪ انگشتان پا برخلاف انگشتان دست، از انسی بوحشی شماره گذاری میشوند. یعنی انگشت شصت پا بنام **first toe** یاد میگردد.
- ↪ تعدادی از عضلات که در قسمت علوی ران قرار دارند، **flexor** های **hip joint** میباشند. ولی کتله اصلی عضلی که در قدام ران قرار دارد، وظیفه **extension** مفصل زانو را بعهده دارند.
- ↪ عضلات مسکن خلفی ران **flexor** های مفصل زانو میباشند. چون ناحیه پشت ران بنام **ham** یاد میگردد، عضلات طویل مسکن خلفی ران را نیز **hamstring muscles** مینامند.

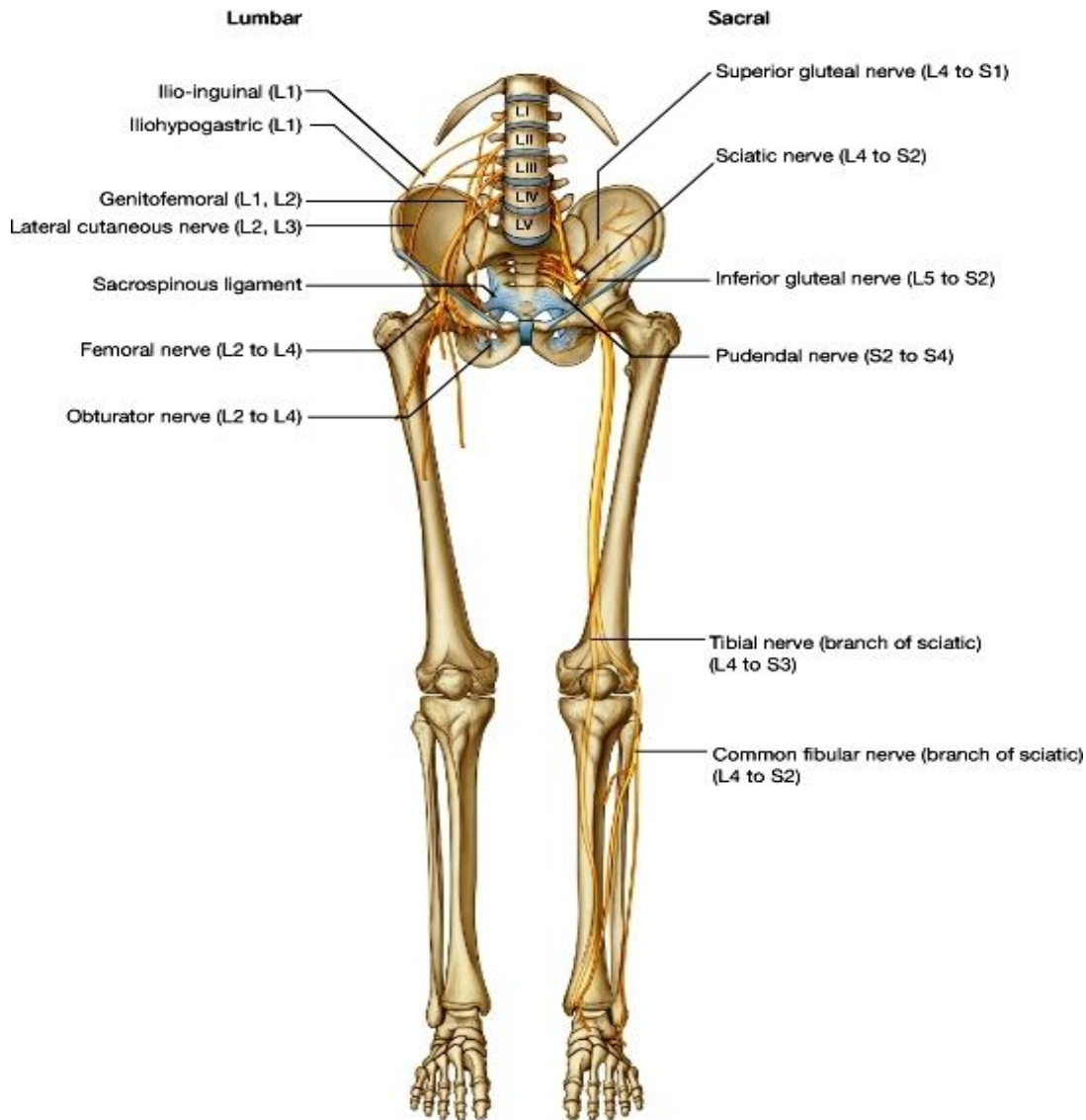


- ↳ عضلات مسکن قدامی ساق extensor ها بوده و عضلات مسکن خلفی آن flexors میباشدند.
- ↳ عضلاتیکه در کف پا قرار دارند flexor ها بوده و عضلات dorsum of the foot همه عضلات extensor میباشدند.

### Nerves of the lower limb

اعصاب عمده یی که در تعصیب ساختمانهای طرف سفلی سهم میگیرند عبارتند از:

(1) Femoral nerve: در مسکن قدامی ران قرار داشته و عضلات این ناحیه را تعصیب میکند.



(2) Obturator nerve: در مسکن انسی ران قرار دارد.

(3) Sciatic nerve: در ناحیه الیوی و مسکن خلفی ران قرار دارد. در قسمت سفلی ران بدو شعبه نهایی تقسیم میشود که عبارتند از:

(4) Tibial nerve: یکی از دو terminal branches عصب سیاتیک میباشد که مسکن خلفی ساق را تعصیب میکند. این عصب در بند پا بدو شعبه دیگر تقسیم میگردد که عبارتند از:

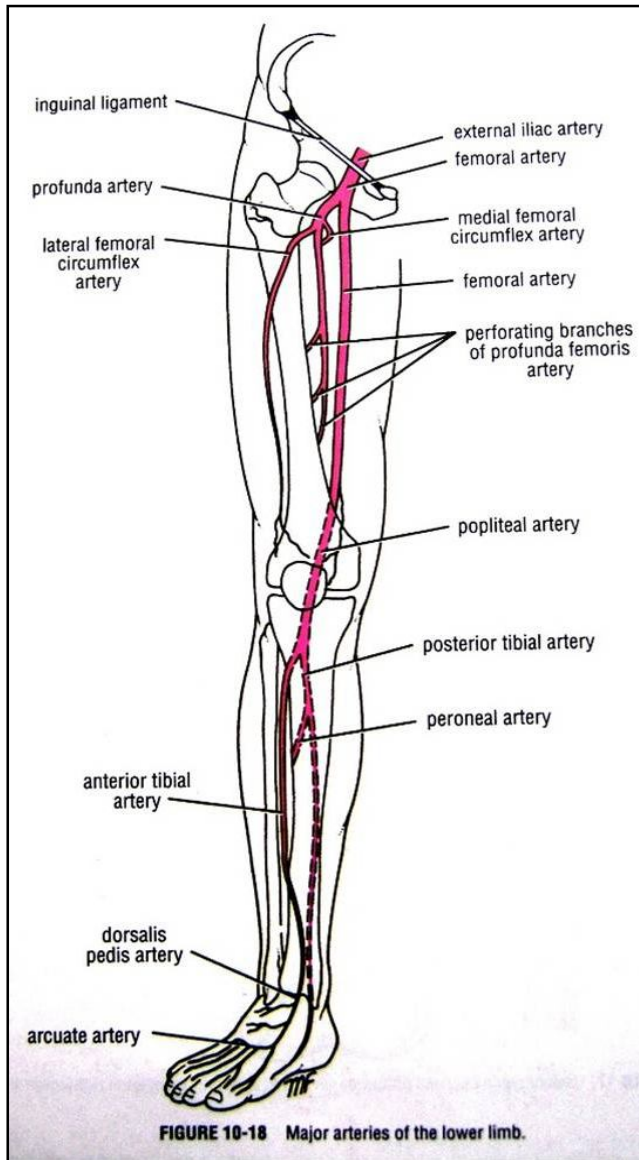
(5) Medial and lateral plantar nerves: شعبات نهایی tibial nerve بوده ساختمانهای کف پا را تعصیب میکنند.

(6) Common peroneal nerve: دومین terminal branch عصب سیاتیک میباشد که بالنوبه بدو شعبه دیگر تقسیم میگردد که عبارتند از:

(7) Deep peroneal & superficial peroneal nerves: عصب superficial آن عضلات مسکن وحشی ساق، و عصب deep آن عضلات مسکن قدامی ساق را تعصیب میکند.

اعصاب نامبرده بر علاوه عضلات، جلد و دیگر انساج طرف سفلی را نیز تعصیب میکنند.

## شراین عمده طرف سفلی



- 1) Femoral artery: در قسمت قدامی ران قرار داشته و امتداد یافته external iliac artery میباشد. این شریان بترتیب دور خورده و وارد قسمت انسی ران شده و به Popliteal region میرسد. در Popliteal fossa نام شریان تغییر خورده و بنام Popliteal artery یاد میگردد.
- 2) Popliteal artery: به مسکن خلفی ساق نزول کرده و بدو شعبه نهایی بنام ant. & post. tibial arteries تقسیم میگردد.
- 3) Anterior tibial artery: قدام ساق را اروا کرده و امتداد یافته آنرا در وجه ظهری پا بنام dorsalis pedis artery یاد میکنند.
- 4) Posterior tibial artery: مسکن خلفی ساق را اروا کرده و بطرف جلک انسی پایین میشود. درینجا بدو شعبه نهایی خود تقسیم میگردد که عبارتند از: Medial & lateral planter arteries: این شراین ساختمانها کف پا یا sole of the foot را اروا میکنند.

### Veins of the lower limb

اورده طرف سفلی را میتوانیم به دو گروه سطحی و عمیق تقسیم کنیم:

1. Superficial veins- در ضخامت صفاق سطحی قرار داشته و اکثریت شان از روی جلد قابل دید میباشند. این وریدها بالاخره به اورده عمیق تخلیه میشوند.
2. Deep veins- در تحت صفاق عمیق و هم سیر شراین بوده از طریق اورده ثاقبه یا perforating veins با اورده سطحی در ارتباط میباشند.

### Deep veins of the lower limb

عبارتند از:

1. Femoral vein
2. Popliteal vein
3. Anterior & posterior tibial veins
4. Midial & lateral plantar veins
5. Platar venous arch
6. Metatarsal & dorsal digital veins

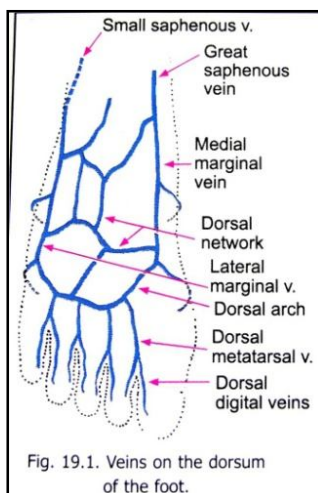
- ⇨ این اورده هم سیر و هم نام شراین خود بوده و ریزابه های شان نیز سیر شعبات شریانی را تعقیب میکنند.
- ⇨ Femoral & popliteal veins وریدهای بزرگ بوده و متباقی veins comitantes برای شراین طرف سفلی میباشند.

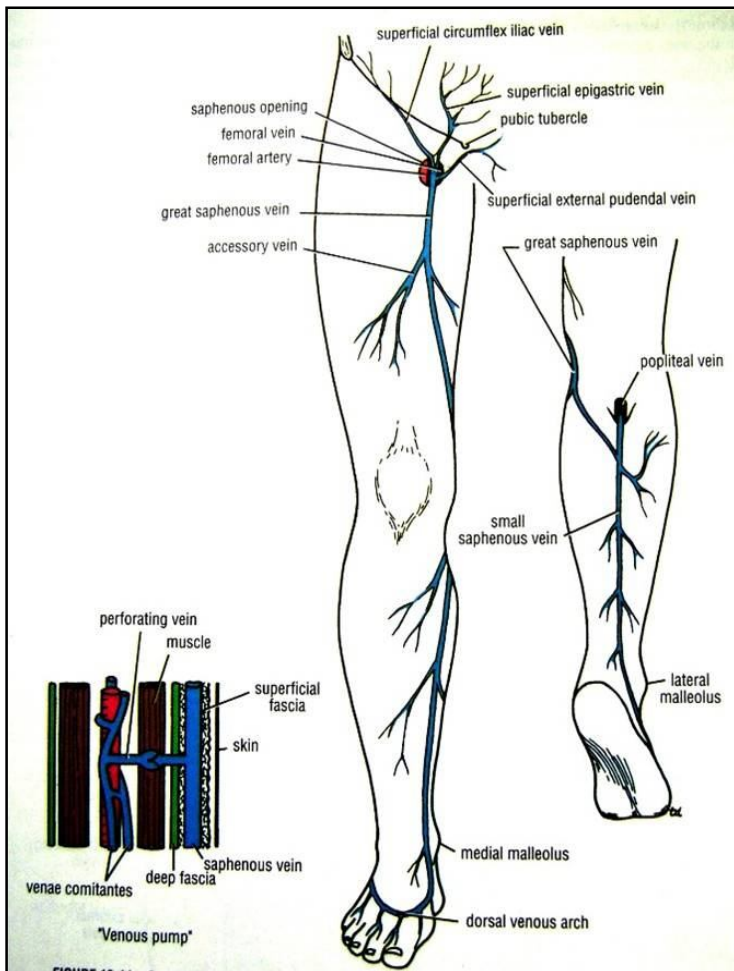
### Superficial veins of the lower limb

⇨ وجوه dorsal و plantar پا توسط ضفیره وریدی تحت الجلدی پوشانیده شده است.

⇨ در وجه ظهری dorsal venous arch دیده میشود که وریدهای dorsal digital و dorsal metatarsal در آن تخلیه میشوند.

⇨ بدو طرف پا دو ورید دیگر بنام medial & lateral marginal veins دیده میشوند که به هر دو ضفیره وریدی کف پا و پشت پا ارتباط دارند. وریدهای marginal بالاخره بدو ورید بزرگ سطحی بنام great & short saphenous veins تخلیه میشوند.





Great saphenous vein عبارت از امتداد یافته بطرف بالا در وجه انسی ساق بوده و از قدام بجلک انسی مفصل زانو میگردد و در وجه انسی ران بطرف بالا رفته در قسمت بالایی ران اندکی بوحشی سیر کرده و صفاق عمیق را از طریق یک فوحه بنام hiatus saphenous عبور میکند. در همینجا بورید femoral تخلیه میگردد.

Great saphenous vein ریزابه های زیادی را از قدام و خلف ساق، و از قدام ران دریافت میکند. این ریزابه ها عبارتند از:

### Tributaries

1. Superficial epigastric vein
2. Superficial circumflex iliac vein
3. External pudendal vein
4. Anterior cutaneous vein of the thigh
5. Anterior vein of the leg
6. Posterior arch vein
7. Medial marginal vein

Small saphenous vein عبارت از امتداد یافته lateral marginal vein بوده و از خلف بجلک وحشی در قسمت متوسط وجه ظهری ساق بالا میرود. در قسمت سفلی popliteal fossa صفاق عمیق را سوراخ نموده و بورید popliteal تخلیه میشود.

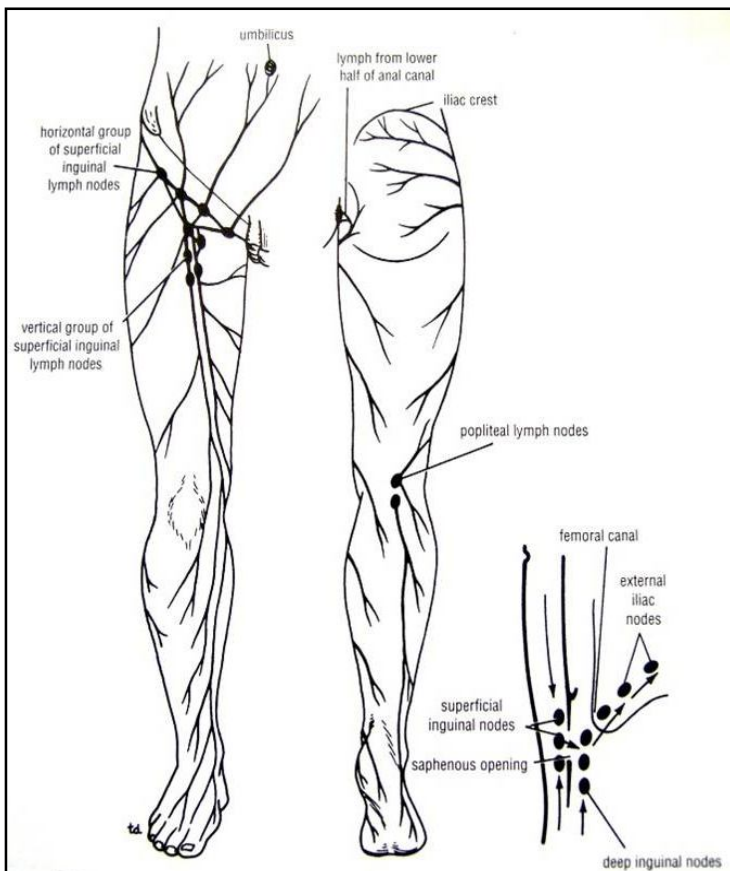
### Perforating veins

بنام ورید های ثاقبه نیز یاد میشوند. این ورید ها صفاق عمیق را عبور نموده آورده سطحی را به آورده عمیق وصل میکنند. دارای دسامات میباشند که خون را فقط از سطح به عمق اجازه میدهند. محل معین نداشته و در جاهای مختلف واقع شده میتوانند.

### Lymph nodes & lymphatic drainage of the lower limb

به استثنای چند عقده لمفاوی محدود که در Popliteal fossa قرار دارد، متباقی تمام عقدهات لمفاوی طرف سفلی در ناحیه inguinal واقع میباشند. این عقدهات اخیر الذکر بنام inguinal lymph nodes یاد شده و توسط deep fascia بدو گروه superficial & deep تقسیم میگرددند.

عقدهات superficial بالنوبه بدو گروه upper & lower nodes تقسیم شده اند.



Upper superficial inguinal nodes: در مسیر لیگامنت inguinal اندکی پایینتر واقع شده اند. اینها بدو گروه انسی و وحشی میباشد.

Lower superficial inguinal nodes: در مسیر great saphenous vein قرار داشته و قسمت اعظم او عیه لمفاوی سطحی طرف سفلی در آن تخلیه میگردد.

- Deep group of inguinal nodes در مسیر femoral vein قرار دارند. طوریکه بلند ترین عقده در femoral ring، عقده بعدی در femoral canal، و عقده پایینی کمی پایینتر از محل اختتام great saphenous vein واقع شده اند.
- باید یاد آور شد که درین عقدهات نه تنها لمف طرف سفلی، بلکه لمف perineum و جدار قدامی بطن پایینتر از سره نیز تخلیه میگرددند.
- قسمت اعظم لمف طرف سفلی در امتداد great saphenous vein به عقدهات علوی گروپ سطحی مغبنی میریزد.
- لمف قسمت وحشی خلفی ساق در امتداد short saphenous vein به عقدهات popliteal میریزد و از آنجا به عقدهات گروپ عمیق مغبنی میریزند.
- او عیه عمیق لمفاوی هم سیر رگهای عمیق خون بطرف بالا رفته و در عقدهات گروپ عمیق مغبنی میریزند.
- یکتعداد او عیه لمفاوی از ناحیه الیوی یا gluteal region در امتداد gluteal vessels به عقدهات internal iliac میریزند.

### Gluteal Region

- این ناحیه در علوی توسط iliac crest و در سفلی توسط fold of the buttock تحدید میگردد.
- Gluteal region مملو از کتله عضلات الیوی و یک superficial fascia ضخیم میباشد.

#### صفای های ناحیه الیوی یا fascia of the buttock

- Superficial fascia - حاوی مقدار زیاد شحم میباشد.
- Deep fascia (fascia lata) - عضله gluteus maximus را غلاف نموده و بالای iliac crest ارتکاز میکند.
- صفاق عمیق در قسمت وحشی ران بشکل یک رشته ضخیم پایین آمده بنام iliobtibial tract یاد میشود.
- Iliobtibial tract در علوی بالای iliac crest و در سفلی بالای lateral condyle قصبه ارتکاز میکند.
- Iliobtibial tract یک پوش برای عضله tensor fascia latae ساخته و gluteus maximus بالای آن ارتکاز میکند.

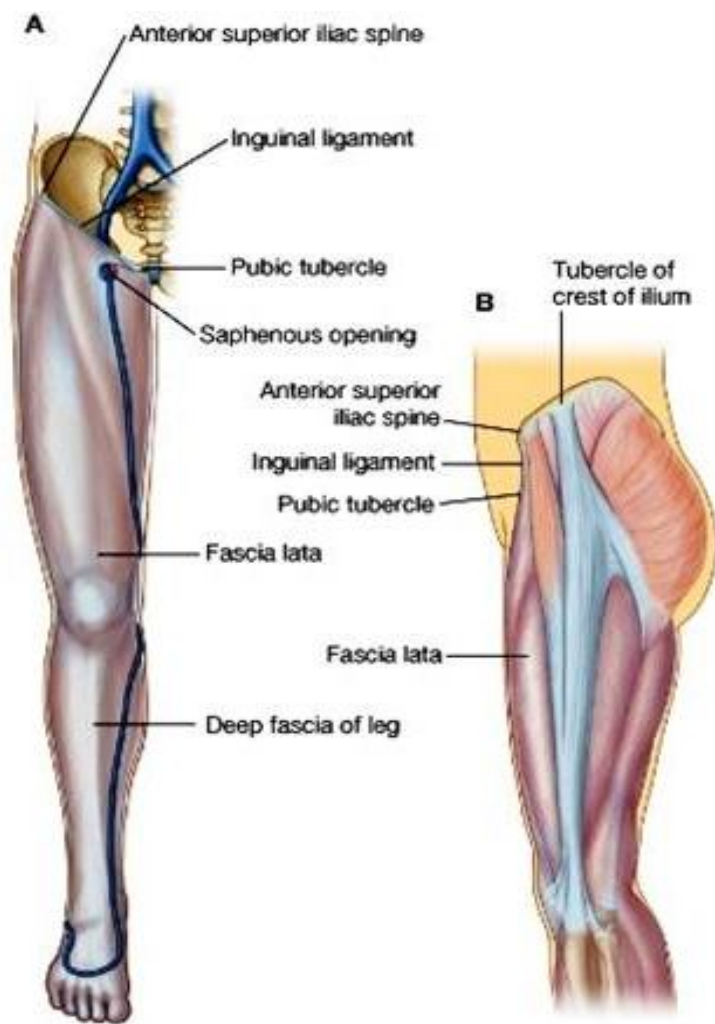
#### Ligaments of the gluteal region

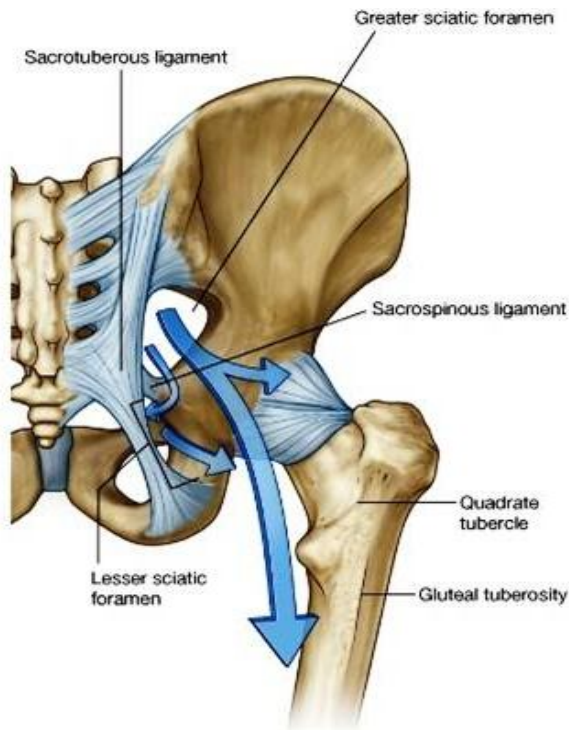
1. Sacrotuberous ligament: وجه خلفی سکروم را به ischial tuberosity وصل میکند.
  2. Sacrospinous ligament: وجه خلفی سکروم را به spine of ischium وصل میکند.
- وظیفه این لیگامنتها تثبیت سکروم بوده و از تدور مفصل sacroiliac در اثر وزن ستون فقرات جلوگیری میکنند.

#### Foramina of the gluteal region

##### A. Greater sciatic foramen

بین greater sciatic notch و لیگامنتهای ناحیه الیوی وجود میاید. این ثقبه یک فوچه خروجی برای ساختمانهایی که از حوصله به ناحیه الیوی عبور میکنند، میباشد. ساختمانهایی که از طریق آن عبور میکنند عبارتند از:





1. Piriformis
2. Sciatic nerve
3. Posterior cutaneous nerve of thigh
4. Superior and inferior gluteal nerves
5. Nerves to the obturator internus and quadratus femoris
6. Pudendal nerve
7. Superior and inferior gluteal arteries and veins
8. Internal pudendal artery and vein

### **B. Lesser sciatic foramen**

بین lesser sciatic notch و لیگامنت‌های ناحیه الیوی وجود می‌آید. این ثقبه یک فوچه دخولی برای ساختمانهایی که از ناحیه الیوی به عجان یا perineum عبور میکنند، میباشد. او عیه و اعصابی که بالاتر از زمین حوصله از طریق greater sciatic foramen خارج میشوند، دوباره از طریق این ثقبه، پایینتر از زمین حوصله وارد میشوند. ساختمانهایی که از طریق این ثقبه عبور میکنند عبارتند از:

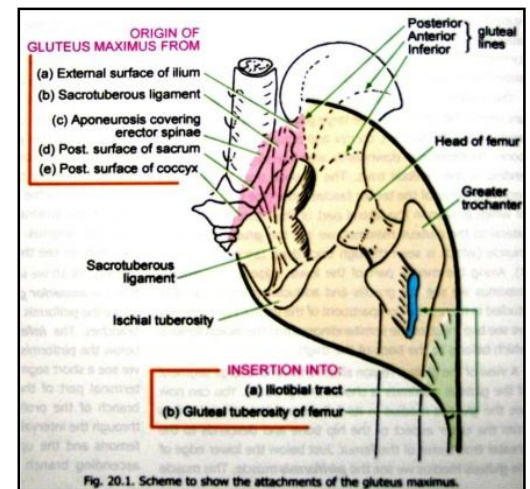
1. وتر عضله obturator internus
2. Nerve to obturator internus
3. Pudendal nerve
4. Internal pudendal artery and vein

### **Muscles of the Gluteal Region**

1. Gluteus maximus
2. Gluteus medius
3. Gluteus minimus
4. Piriformis
5. Gemillus superior
6. Gemillus inferior
7. Obturator internus
8. Quadrates femoris
9. Obturator externus

Muscle	Origin	Insertion	Nerve Supply	Nerve Roots	Action
Gluteus maximus	Outer surface of ilium, sacrum, coccyx, sacrotuberous ligament	Iliotibial tract and gluteal tuberosity of femur	Inferior gluteal nerve	L5; S1, 2	Extends and laterally rotates hip joint; through iliotibial tract, it extends knee joint
Gluteus medius	Outer surface of ilium	Lateral surface of greater trochanter of femur	Superior gluteal nerve	L5; S1	Abducts thigh at hip joint; tilts pelvis when walking to permit opposite leg to clear ground
Gluteus minimus	Outer surface of ilium	Anterior surface of greater trochanter of femur	Superior gluteal nerve	L5; S1	Abducts thigh at hip joint; tilts pelvis when walking to permit opposite leg to clear ground
Tensor fasciae latae	Iliac crest	Iliotibial tract	Superior gluteal nerve	L4; 5	Assists gluteus maximus in extending the knee joint
Piriformis	Anterior surface of sacrum	Upper border of greater trochanter of femur	First and second sacral nerves	L5; S1, 2	Lateral rotator of thigh at hip joint
Obturator internus	Inner surface of obturator membrane	Upper border of greater trochanter of femur	Sacral plexus	L5; S1	Lateral rotator of thigh at hip joint
Gemellus superior	Spine of ischium	Upper border of greater trochanter of femur	Sacral plexus	L5; S1	Lateral rotator of thigh at hip joint
Gemellus inferior	Ischial tuberosity	Upper border of greater trochanter of femur	Sacral plexus	L5; S1	Lateral rotator of thigh at hip joint
Quadratus femoris	Lateral border of ischial tuberosity	Quadratus tubercle of femur	Sacral plexus	L5; S1	Lateral rotator of thigh at hip joint

<sup>a</sup> The predominant nerve root supply is indicated by boldface type.



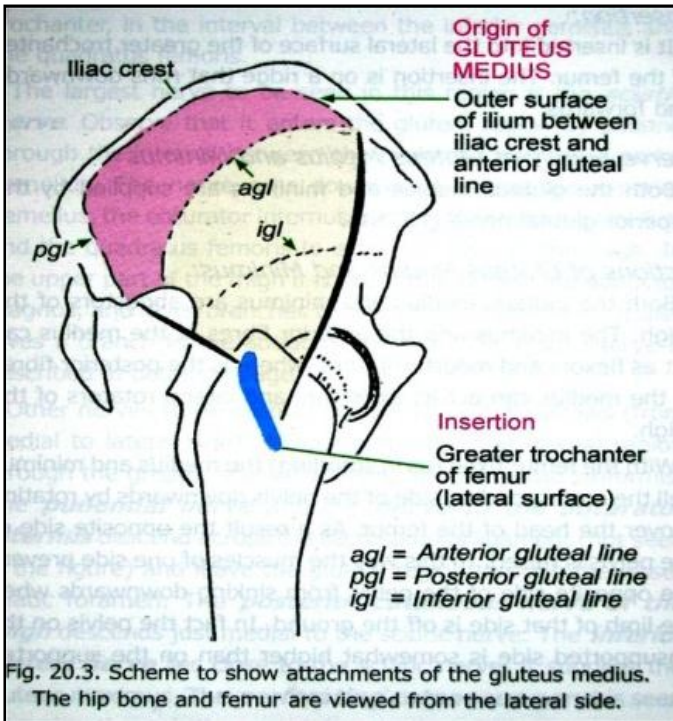


Fig. 20.3. Scheme to show attachments of the gluteus medius. The hip bone and femur are viewed from the lateral side.

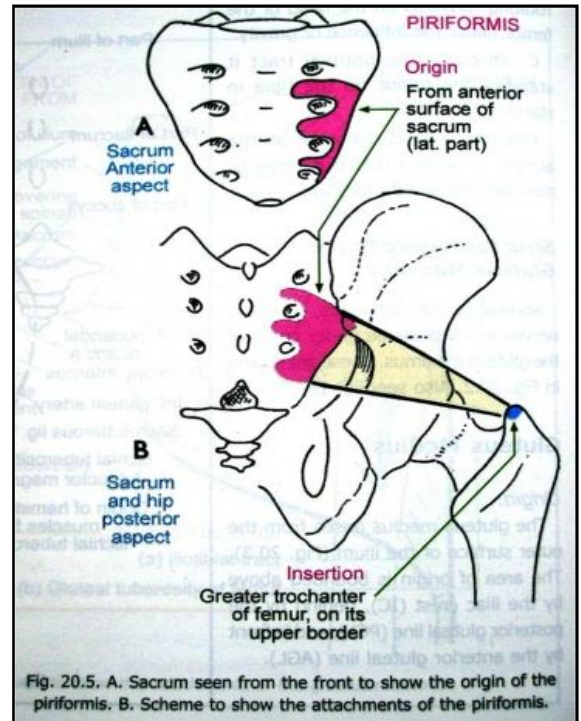


Fig. 20.5. A. Sacrum seen from the front to show the origin of the piriformis. B. Scheme to show the attachments of the piriformis.

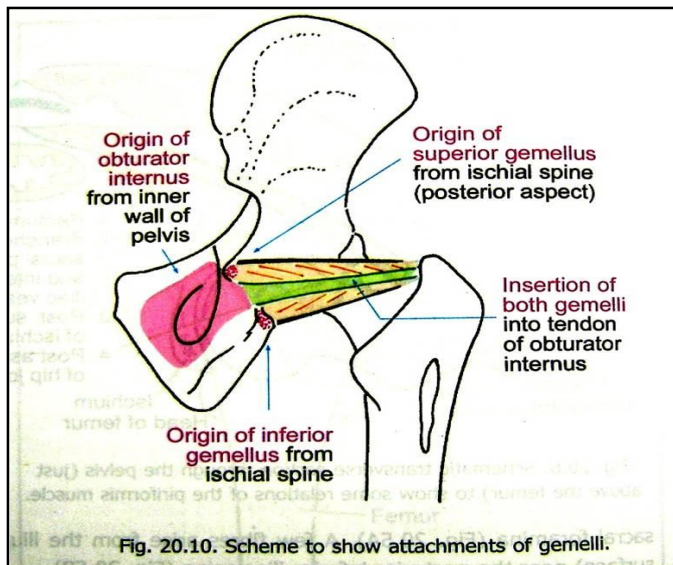
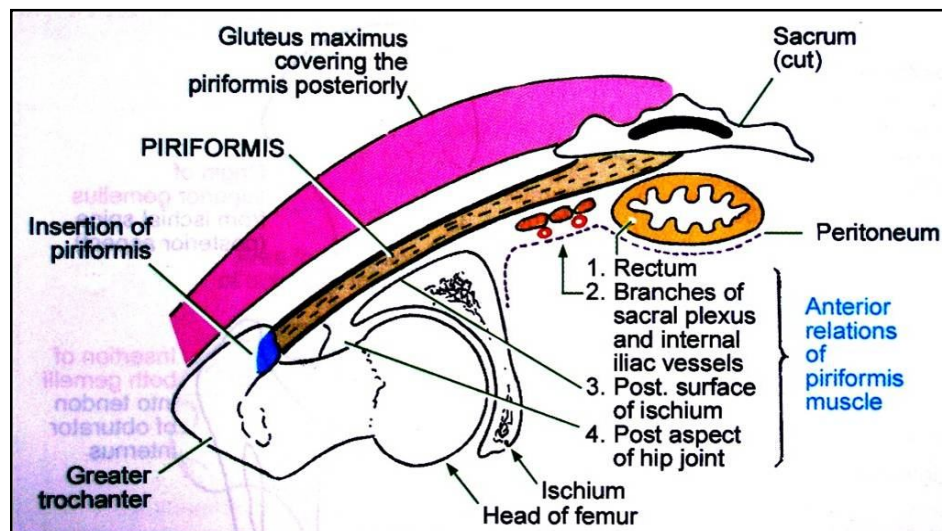
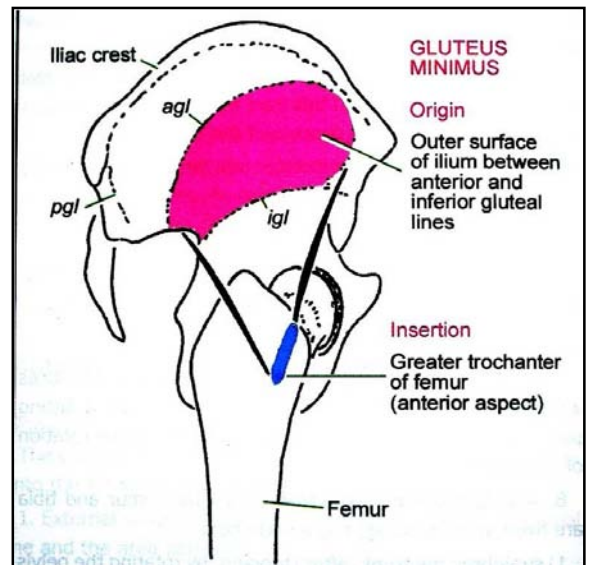
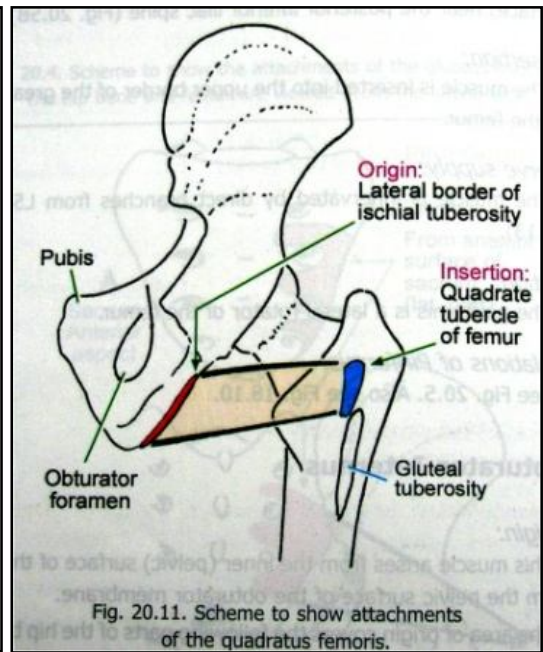
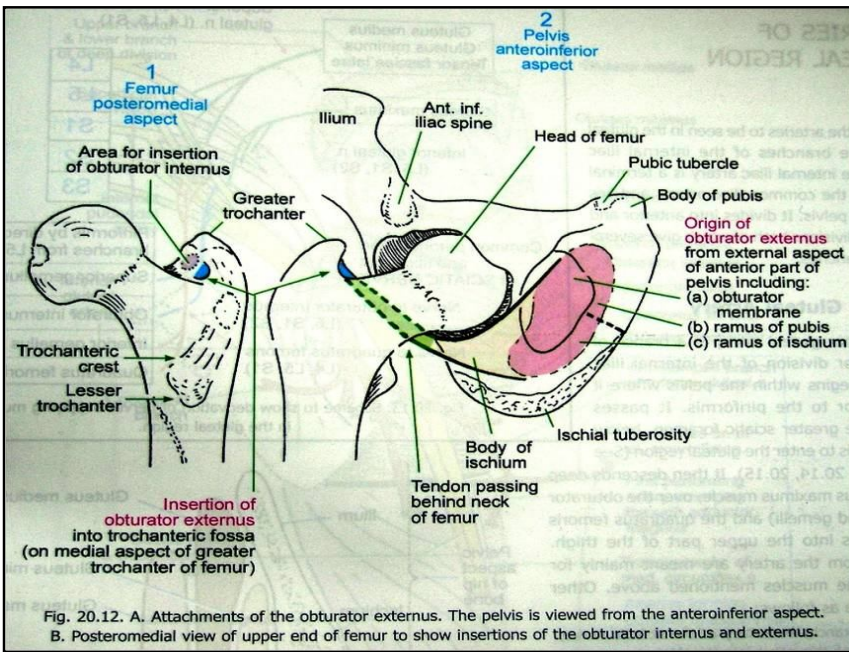


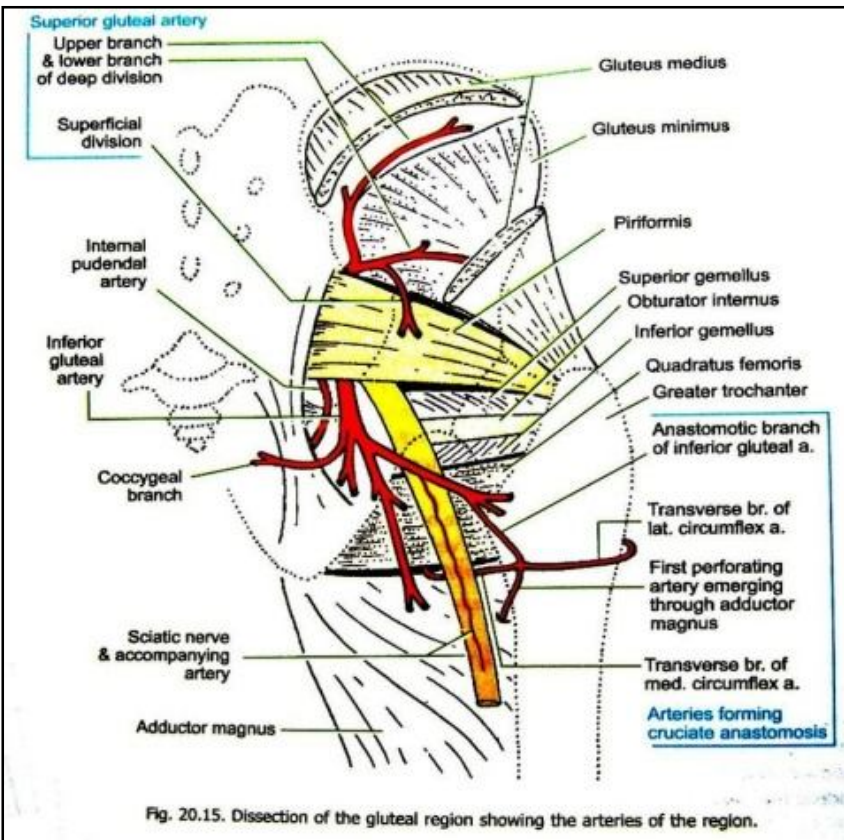
Fig. 20.10. Scheme to show attachments of gemelli.







### Arteries of the Gluteal Region



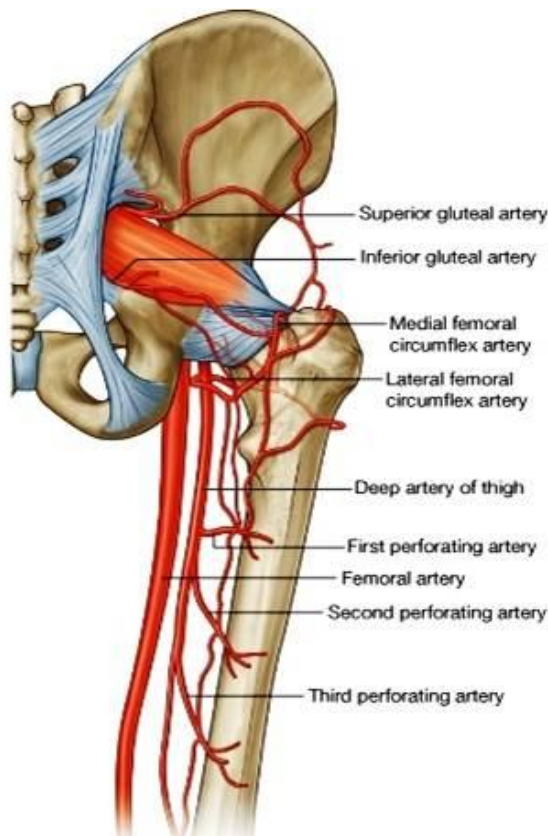
اکثریت شرایین این ناحیه شعبات شریان internal iliac میباشد.

1. **Superior Gluteal Artery** - از طریق greater sciatic foramen داخل ناحیه ایوی شده بدو شعبه سطحی و عمیق تقسیم می شود.
2. **Inferior Gluteal Artery** - از طریق greater sciatic foramen داخل ناحیه ایوی شده و به شعبات متعدد تقسیم میشود.
3. **Internal pudendal artery** - از طریق greater sciatic foramen داخل ناحیه ایوی شده و از طریق lesser sciatic foramen از ناحیه خارج میشود.
4. **Trochanteric anastomosis** - در مجاورت greater trochanter فخذ واقع بوده اروای راس femur را بعهده دارند. شرایینی که در تشکل این شبکه اناستموتیک سهم دارند عبارتند از:

- Superior Gluteal artery ➡
- inferior Gluteal artery ➡

medial & lateral circumflex femoral artery ➡

5. **Cruciate anastomosis** - این اناستموز ساختمان حرف X را دارد، در مجاورت lesser trochanter فخذ واقع بوده و همراه با اناستموز trochanteric یکجا یک ارتباط بین internal iliac و femoral artery برقرار میکنند. شرایینی که در تشکل این شبکه اناستموتیک سهم دارند، عبارتند از:



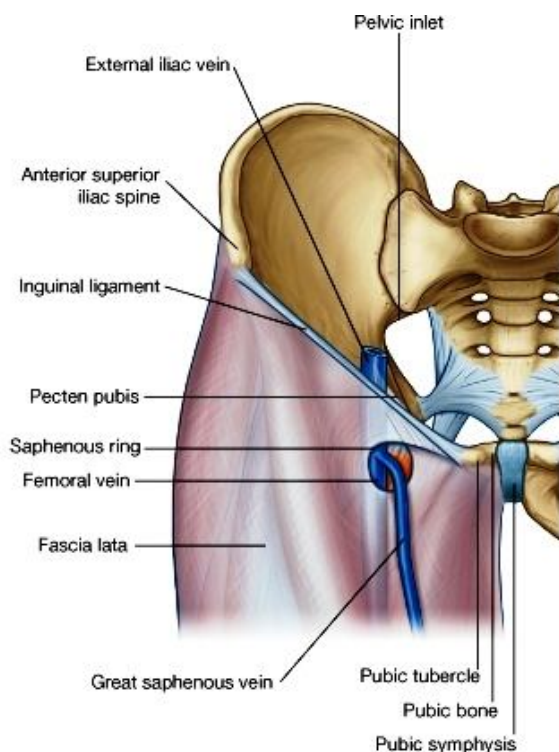
- Inferior Gluteal artery
- Medial & lateral femoral circumflex artery
- profunda femoral First perforating artery که شعبه artery میباشد.

### The front and medial side of the thigh

#### :General review

- در نهایت علوی ران قسمتی که با جدار قدامی بطن وصل میگردد، یک لیگامنت فوق العاده مهم بنام **inguinal ligament** قرار دارد.
- نهایت وحشی این لیگامنت بالای **anterior superior iliac spine** ارتکاز کرده و نهایت انسی آن بالای **pubic tubercle** ارتکاز میکند.
- این لیگامنت در حقیقت قسمت قات شده کنار سفلی **aponeurosis external oblique** میباشد که یکی از عضلات جدار بطن است.
- صفاق عمیق طرف سفلی بالای لیگامنت **inguinal** ارتکاز کرده و بهمین خاطر لیگامنت بطرف سفلی یک محدبیت نشان میدهد.
- در نزدیکی نهایت انسی لیگامنت **inguinal** یک ساختمان دیگر دیده میشود که بنام **spermatic cord** یاد میگردد. این ساختمان از بطن توسط یک فوحه که بنام **superficial inguinal ring** یاد میگردد، خارج میشود. این ساختمانها بعداً در بخش **abdomen** مطالعه خواهند شد.
- کمی پایینتر از نهایت انسی **inguinal ligament** فوحه **saphenous**

قرار دارد که عبارت از یک دهانه بیضوی شکل در **deep fascia** ران میباشد. **Hiatus saphenous** توسط یک غشای سوراخ - سوراخی بسته شده است که بنام **cribriform fascia** یاد میشود. البته **saphenous vein** این غشار را عبور نموده و بورید **femoral** میریزد.

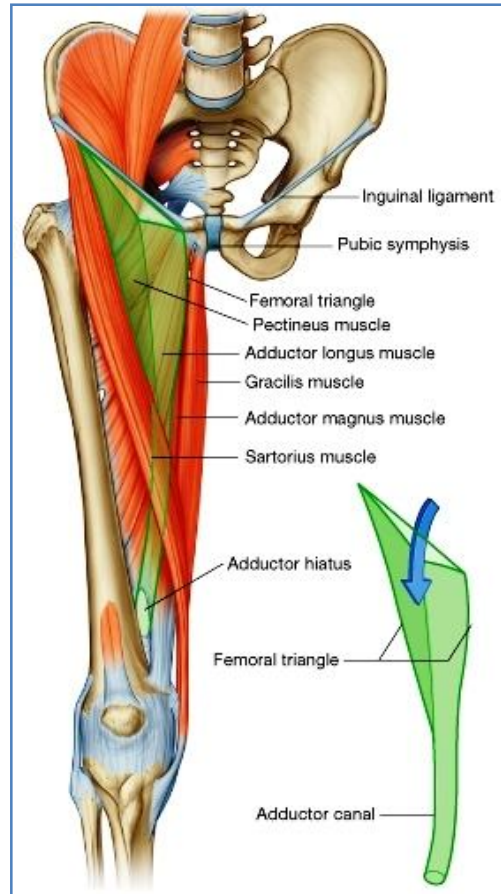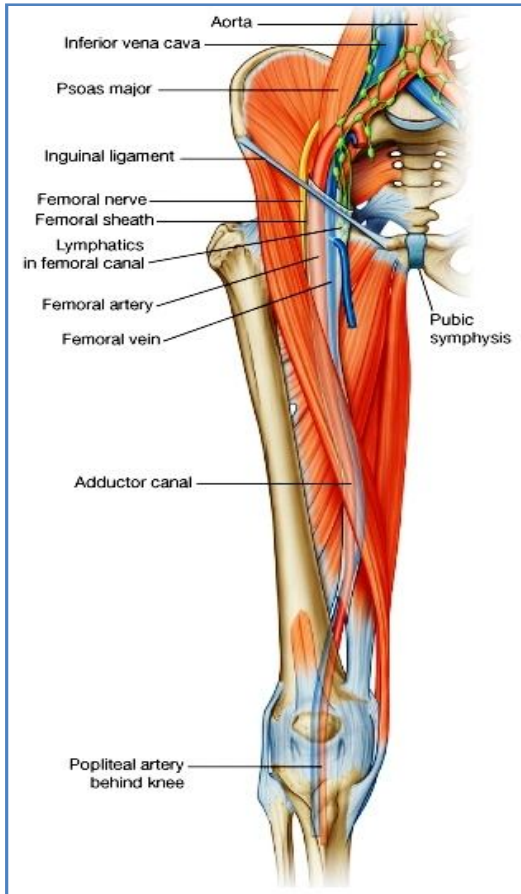


- Deep fascia** ران بنام **fascia lata** یاد میگردد. این صفاق در علوی بالای استخوانها و لیگامنتها از جمله بالای لیگامنت **inguinal** ارتکاز کرده و در سفلی با صفاق عمیق ساق در امتداد میباشد.
- در امتداد کنار وحشی ران **fascia lata** ضخامت کسب کرده و یک رشته قوی را میسازد که در بالا به قسمت قدامی **iliac crest**؛ و در پایین به نهایت علوی استخوان **tibia** وصل میگردد. بهمین خاطر این رشته بنام **ilio-tibial tract** یاد میشود.
- Iliotibial tract** در نهایت علوی خود بدو وریده تقسیم شده و یک عضله بنام **tensor fascia lata** را غلاف میکند. خلفاً قسمت اعظم الیاف عضلی **gluteus maximus** نیز به **ilio-tibial tract** مدغم میگردد.
- از صفاق عمیق ران سه **extension** منشأ گرفته و بالای **femur** ارتکاز میکنند. این **extension** های صفافی بنام **intermuscular septa** یاد شده و ناحیه ران را به سه مسکن قدامی، انسی و خلفی تقسیم میکنند.

#### Femoral Triangle یا مثلث سکاریا

- یک فرورفتگی مثلثی شکل در قسمت قدامی علوی ران میباشد.
- قاعده آن توسط **inguinal ligament** ساخته شده و ذروه آن در سفلی به **adductor canal** امتداد مییابد.
- حدود انسی** آن توسط کنار وحشی عضله **adductor longus**؛ و **حدود وحشی** آن توسط کنار انسی **Sartorius** ساخته میشود.
- در زمین آن از انسی بوحشی عضلات (**adductor longus, pectineus, iliacus & psoas major**) قرار دارند.
- سقف** این مثلث توسط صفاق ناحیه و ساختمانهای سطحی دیگر از قبیل **hiatus saphenous** که توسط **cribriform fascia** بسته شده است و **long saphenous vein** از طریق آن عبور نموده بورید **femoral** میریزد، و عقدات لمفاوی سطحی مغربی پوشانیده شده است.

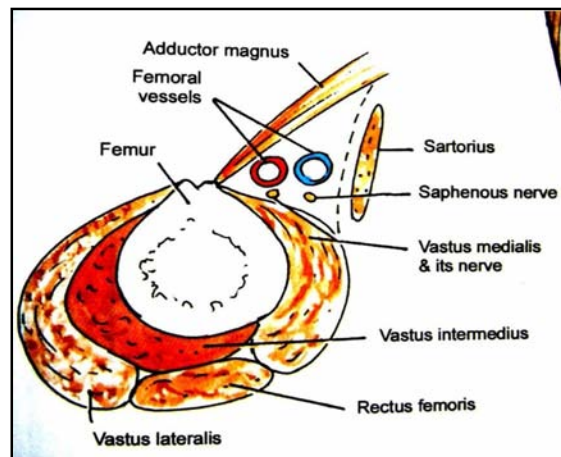
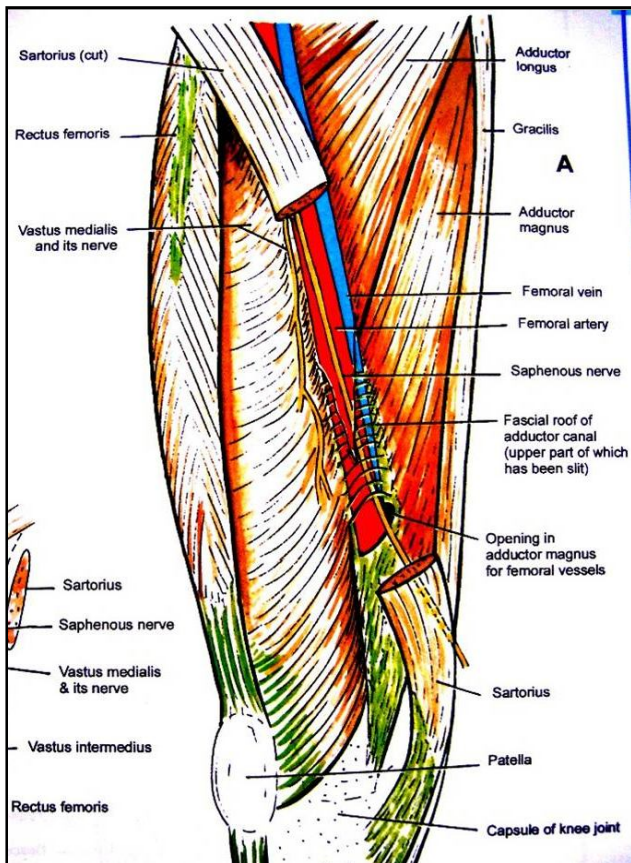
↪ محتوی آن از وحشی به انسی : femoral vein ، femoral artery ، femoral nerve ، و او عیه لمفاوی میباشد.



### Adductor canal (subsartorial canal)

↪ عبارت از یک شگاف بین العضلی در قسمت متوسط وجه انسی ران بوده در علوی به ذروه femoral triangle باز شده و در سفلی در یک فوحه بنام hiatus adductorius که در ضخامت عضله adductor magnus قرار دارد، باز میگردد.  
 ↪ در یک مقطع عرضانی این کانال دارای سه جدار میباشد:

☞ جدار قدامی انسی- توسط صفحه فیروزی که در وجه عمیق عضله Sartorius قرار دارد ساخته میشود. این صفحه بنام (subsartorial fascia) نیز یاد میگردد.



جدار خلفی- توسط عضلات adductor longus & adductor magnus ساخته میشود.

جدار وحشی- توسط عضله vastus medialis ساخته میشود.

محتویات این کانال عبارتند از:

1. Femoral artery
2. Femoral vein
3. Deep lymphatic vessels
4. Nerve to vastus medialis
5. Saphenous nerve
6. Obturator nerve

### Femoral sheath

در مثلث سکارپا شریان و ورید فخذی همراه با او عیه لمفاوی، از منشا تا 2.5 cm پایینتر از inguinal ligament توسط یک صفاق تونل مانند بنام femoral sheath غلاف شده اند.

داخل این تونل صفاقی توسط extension های فیروزی به سه compartment جداگانه تقسیم شده است.

Femoral artery در وحشی ترین کامپارتمنت قرار گرفته و femoral vein در کامپارتمنت متوسط قرار میگیرد.

کامپارتمنت انسی که در آن او عیه لمفاوی قرار میگیرد، بنام femoral canal یاد گردیده 1.5 cm طول دارد و دهانه آن در علوی بنام femoral ring یاد میشود.

Femoral ring توسط femoral septum بسته شده است.

محتوی کانال فخذی عبارت است از: نسج منضم و شحم، او عیه لمفاوی که از عقدات عمیق مغربی خارج شده بطرف عقدات external iliac میروند و یک عقده مغربی عمیق.

Femoral sheath در علوی و سفلی با جدار او عیه خون مدغم شده و صرفاً در انسی با جدار او عیه لمفاوی femoral canal مدغم نشده و همین ناحیه یک نقطه ضعیفه را میسازد که اکثراً در آن femoral hernia بوجود میاید.

Femoral ring در قدام توسط inguinal ligament، در خلف توسط ramus superior of pubis، در انسی توسط lacunar ligament و در وحشی توسط femoral vein تحدید گردیده است.

نهایت سفلی کانال

فخذی در نزدیکی

hiatus saphenous

واقع بوده و توسط

مدغم شدن

sheath با جدار

femoral vein درین

ناحیه بسته میباشد.

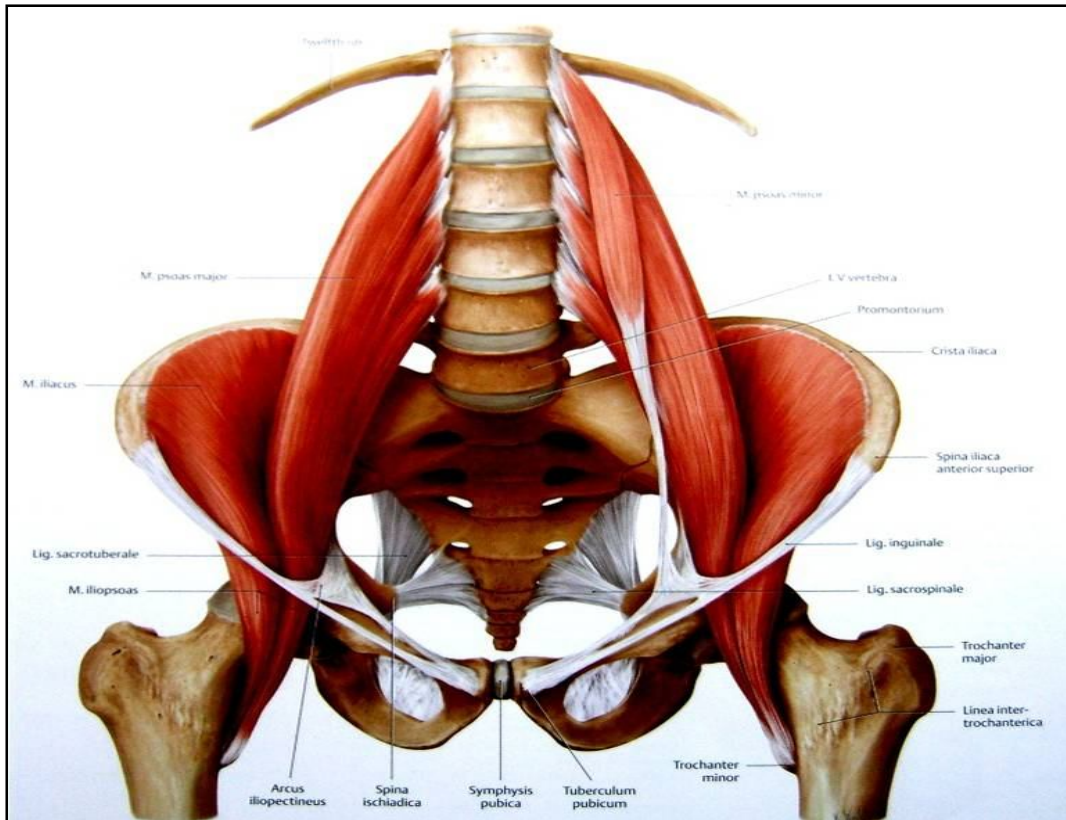
Femoral nerve

خارج از

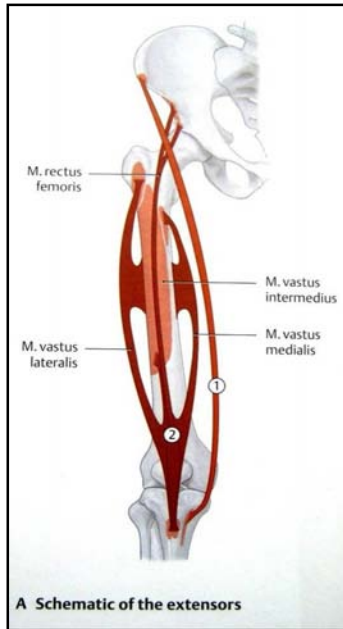
sheath واقع بوده و

در وحشی آن قرار

دارد.



## Contents of the Anterior Fascial Compartment of the Thigh



### -Muscles

- psoas major .1
- psoas minor .2
- iliacus .3
- Sartorius .4
- Tensor fascia latae .5
- Quadriceps femoris .6

femoral artery : **Blood Supply**

femoral nerve : **Nerve Supply**

Muscle	Origin	Insertion	Nerve Supply	Nerve Roots	Action
Sartorius	Anterior superior iliac spine	Upper medial surface of shaft of tibia	Femoral nerve	L2, 3	Flexes, abducts, laterally rotates thigh at hip joint; flexes and medially rotates leg at knee joint
Iliacus	Iliac fossa of hip bone	With psoas into lesser trochanter of femur	Femoral nerve	L2, 3	Flexes thigh on trunk; if thigh is fixed, it flexes the trunk on the thigh as in sitting up from lying down
Psoas	Transverse processes, bodies, and intervertebral discs of the 12th thoracic and five lumbar vertebrae	With iliacus into lesser trochanter of femur	Lumbar plexus	L1, 2, 3	Flexes thigh on trunk; if thigh is fixed, it flexes the trunk on thigh as in sitting up from lying down
Pectineus	Superior ramus of pubis	Upper end of linea aspera of shaft of femur	Femoral nerve	L2, 3	Flexes and adducts thigh at hip joint
Quadriceps femoris					
Rectus femoris	Straight head: anterior inferior iliac spine Reflected head: ilium above acetabulum	Quadriceps tendon into patella, then via ligamentum patellae into tubercle of tibia	Femoral nerve	L2, 3, 4	Extension of leg at knee joint; flexes thigh at hip joint
Vastus lateralis	Upper end and shaft of femur	Quadriceps tendon into patella, then via ligamentum patellae into tubercle of tibia	Femoral nerve	L2, 3, 4	Extension of leg at knee joint
Vastus medialis	Upper end and shaft of femur	Quadriceps tendon into patella, then via ligamentum patellae into tubercle of tibia	Femoral nerve	L2, 3, 4	Extension of leg at knee joint; stabilizes patella
Vastus intermedius	Anterior and lateral surfaces of shaft of femur	Quadriceps tendon into patella, then via ligamentum patellae into tubercle of tibia	Femoral nerve	L2, 3, 4	Extension of leg at knee joint; articularis genus retracts synovial membrane

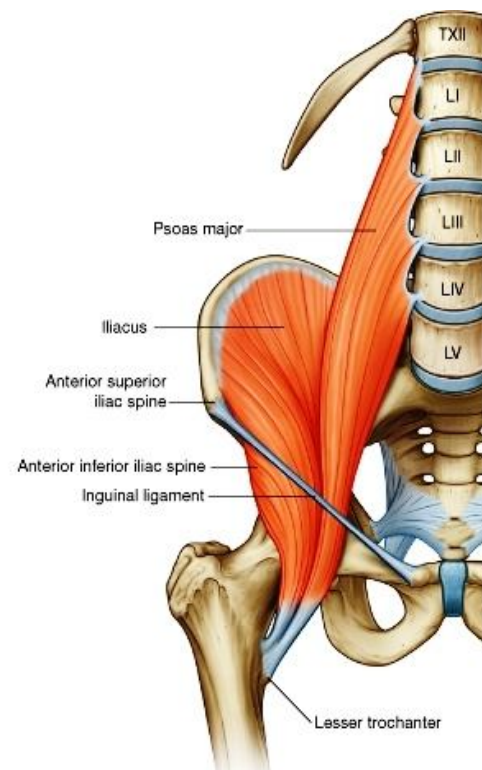
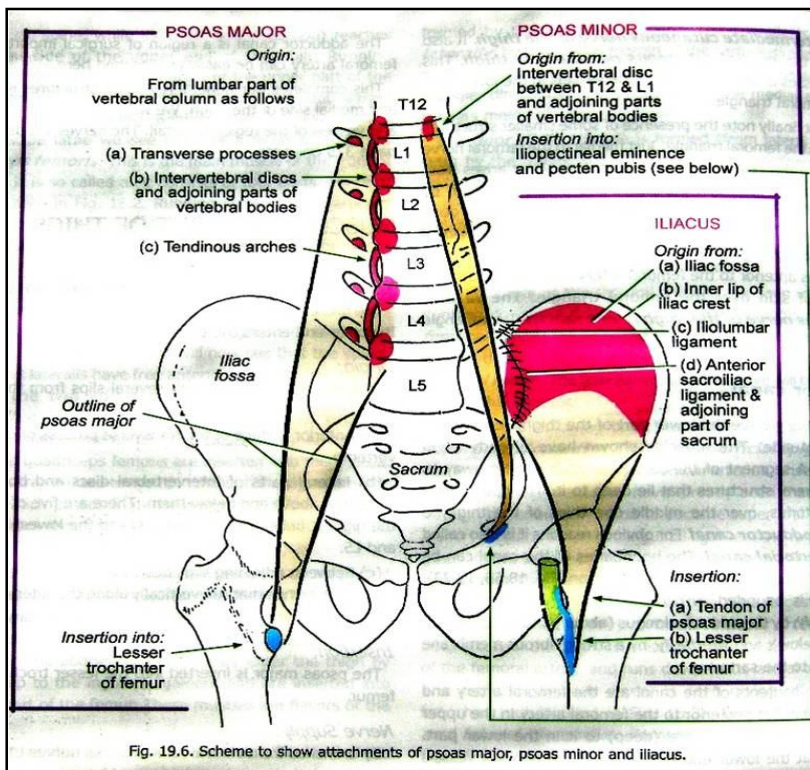
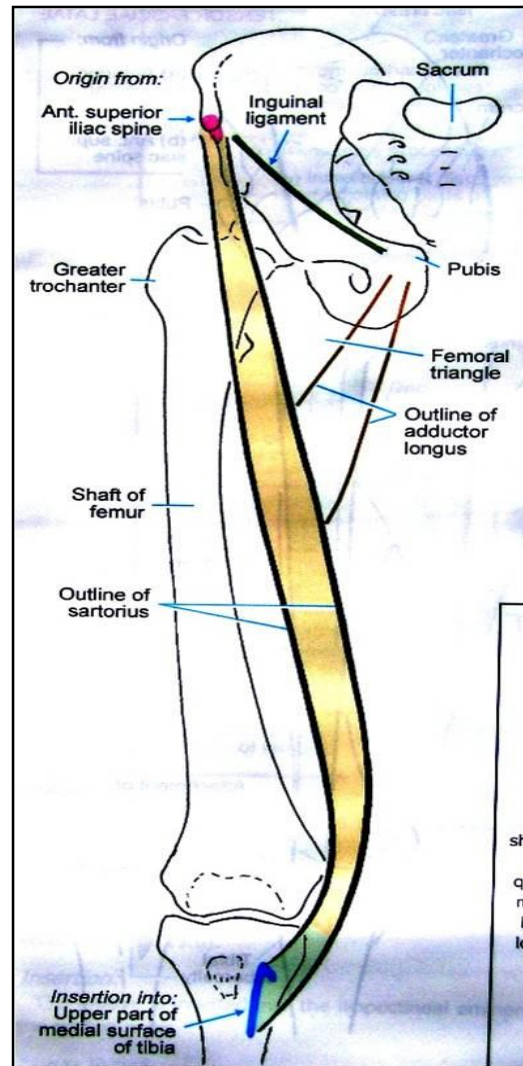
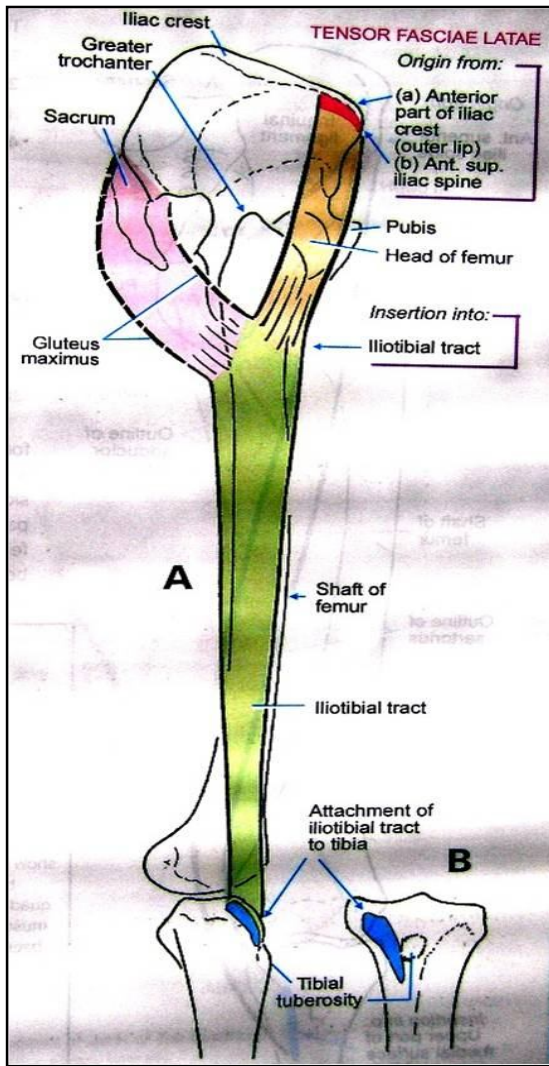
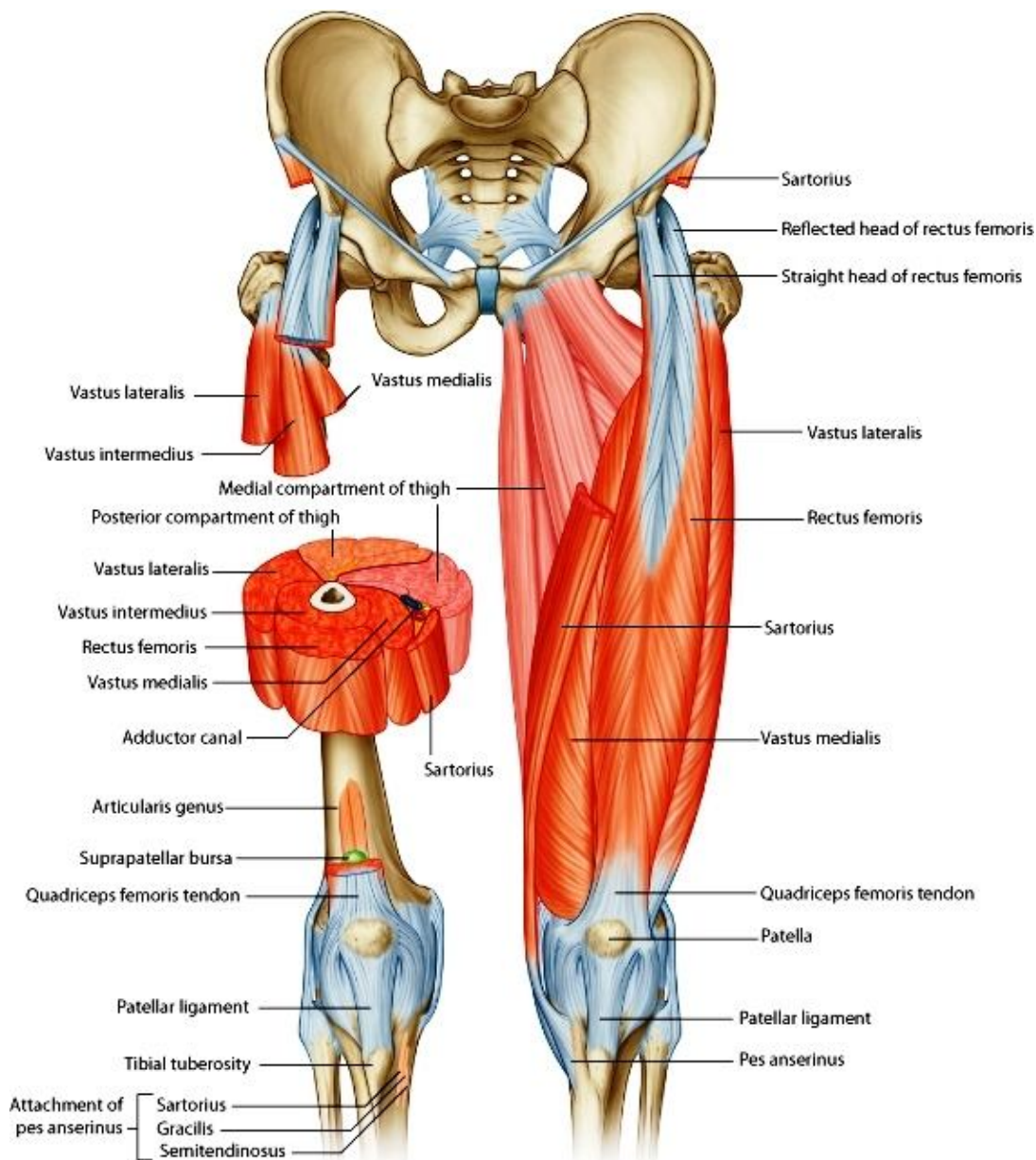


Fig. 19.6. Scheme to show attachments of psoas major, psoas minor and iliacus.



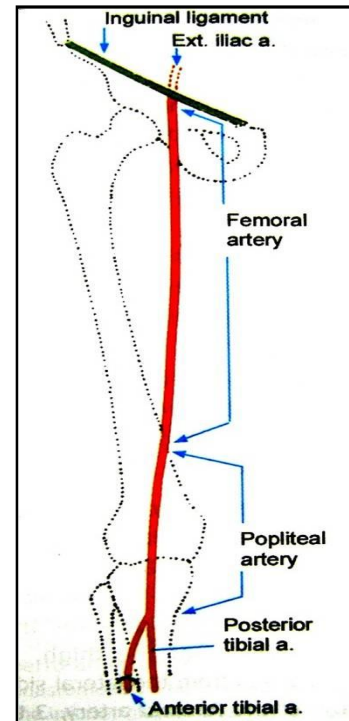
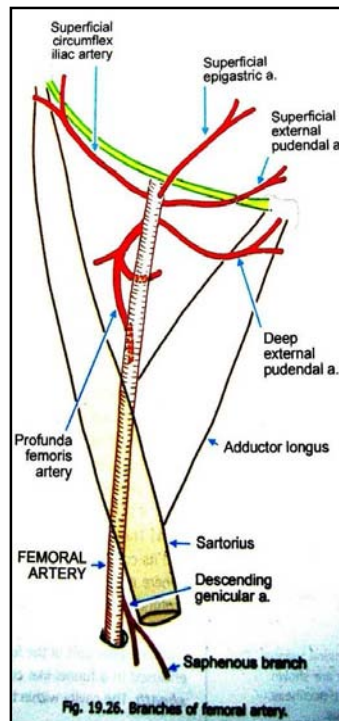
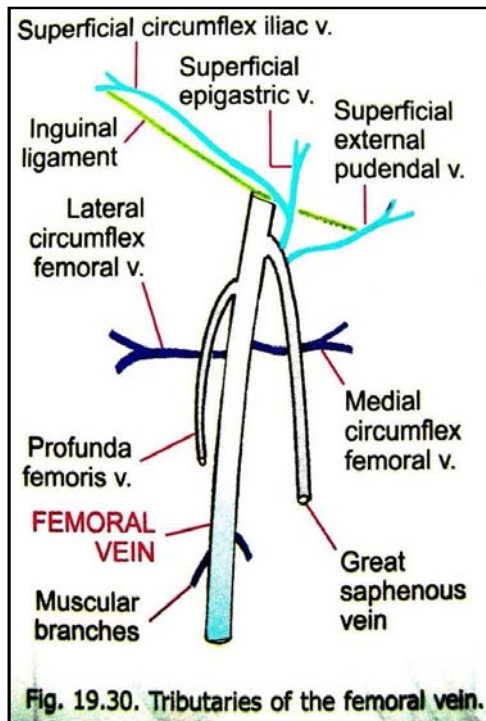
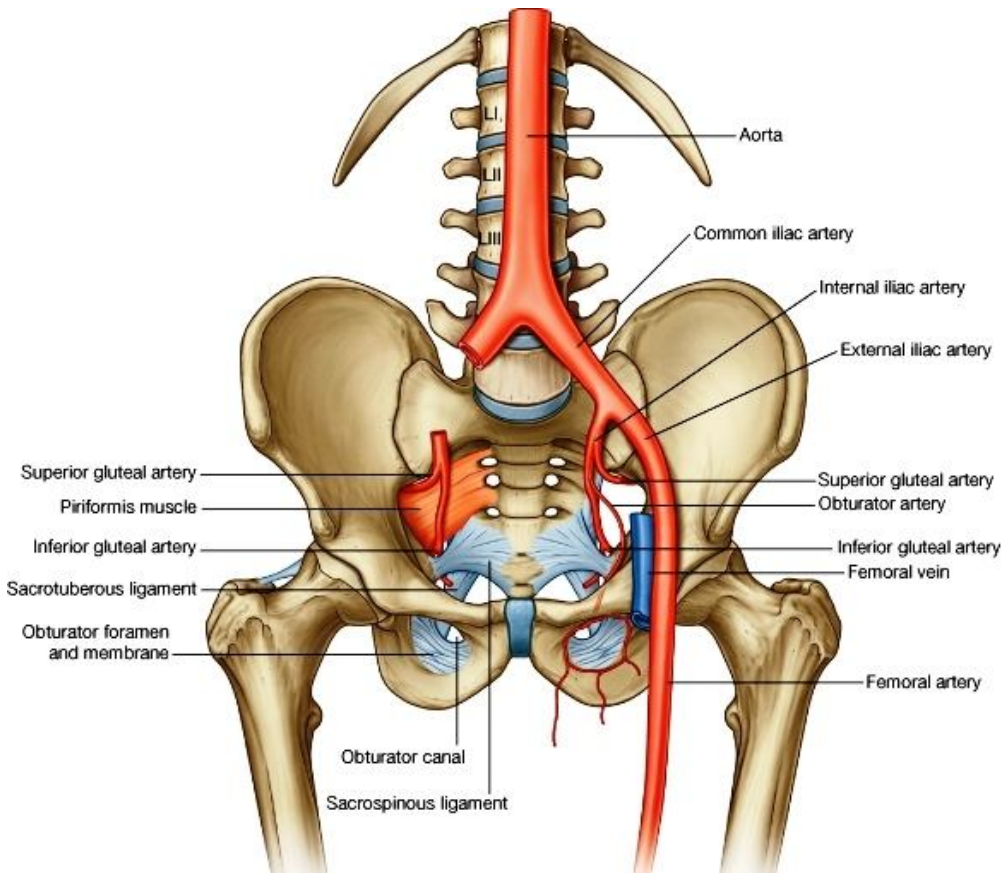
### Femoral artery یا شریان فخذی

شعبات	سیر	حدود
شعبات سطحی بوده پایینتر از لیگامنت مغربی منشأ میگیرند	1. Superficial circumflex iliac artery	از mid-inguinal point بشکل امتداد یافته شریان external iliac شروع شده تا قسمت خلفی سفلی ران امتداد داشته و بعد از آن بنام شریان مابضی یا Popliteal artery میگردد.
	2. Superficial epigastric artery	
	3. Superficial external pudendal artery	
	4. Deep external pudendal artery	
	5. Profunda femoris artery	
	6. Descending genicular artery	
	اول در فمورال ران بوده و و بعداً در وجه انسی ران سیر میکند و در ثلث سفلی ران وارد یک فوحه در ضخامت عضله adductor mangus بنام hiatus addutorius شده و در مسکن خلفی ران واقع میگردد و بنام Popliteal artery می شود.	
	شریان فخذی اولاً در مثلث سکارپا قرار گرفته و از ذروه این مثلث داخل adductor canal میشود و در وجه انسی ران سیر میکند.	

## Femoral vein یا ورید فخذی

- ↪ این ورید از طریق hiatus adductorius بحیث امتداد یافته ورید Popliteal عبور نموده وارد مسکن خلفی ران میشود.
- ↪ در مجاورت شریان فخذی بطرف بالا صعود نموده و در کامپارتمنت متوسط femoral sheath قرار میگیرد.
- ↪ از تحت لیگامنت inguinal عبور نموده و امتداد آن بنام external iliac vein یاد میگردد.
- ↪ ریزابه ها یا tributaries که به این ورید تخلیه میشوند عبارتند از:

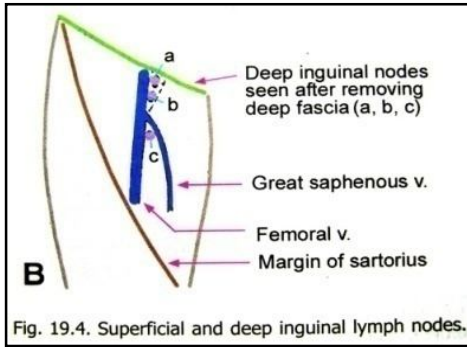
1. Long saphenous vein
2. آورده هم سیر شعبات شریان femoral



## عقدات لمفاوی مسکن قدامی ران

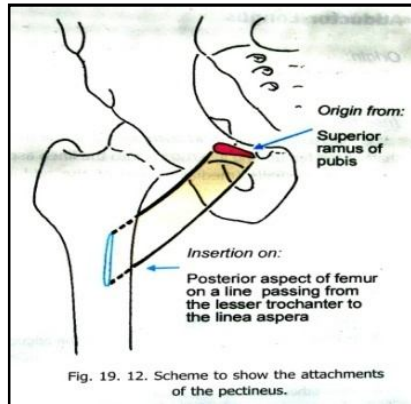
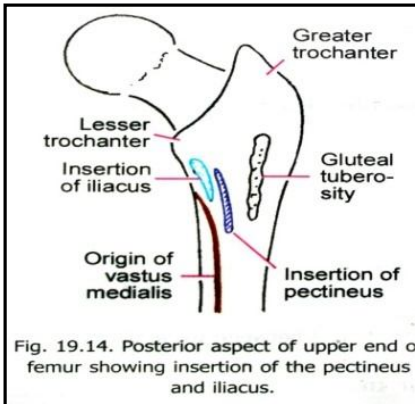
- ↪ عقدات مغبنی عمیق اکثراً سه عدد میباشند که در امتداد قسمت انسی ورید فخذی واقع اند.
- ↪ در این عقدات تمام اوعیه لمفاوی سطحی طرف سفلی، که از طریق fascia cribrosa عبور میکنند، میریزند.
- ↪ همچنان درین عقدات لmf ساختمانهای عمیق طرف سفلی از طریق عقدات Popliteal میآیند، نیز میریزند.





← اوعیه efferent لمفاوی که از عقدات مغبنی عمیق نشات میکنند، از طریق کانال فخذی در جوف بطن وارد شده در عقدات external iliac میریزند.

**Contents of the medial fascial compartment of the thigh**

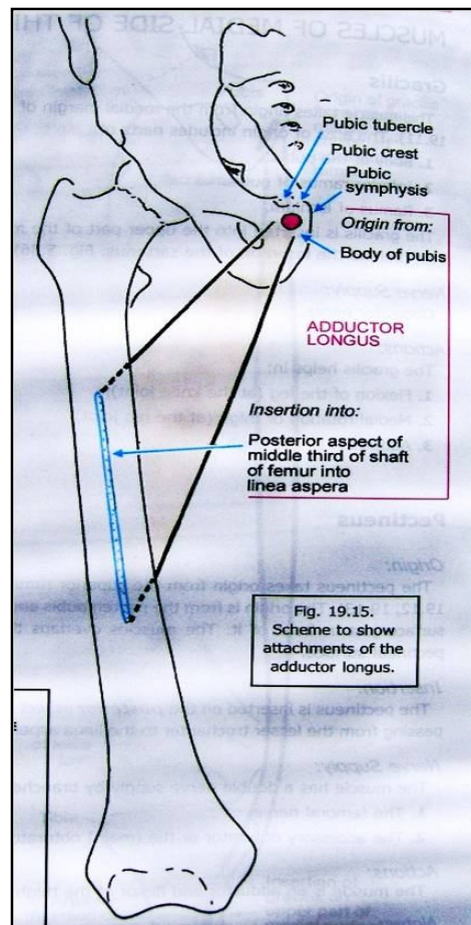
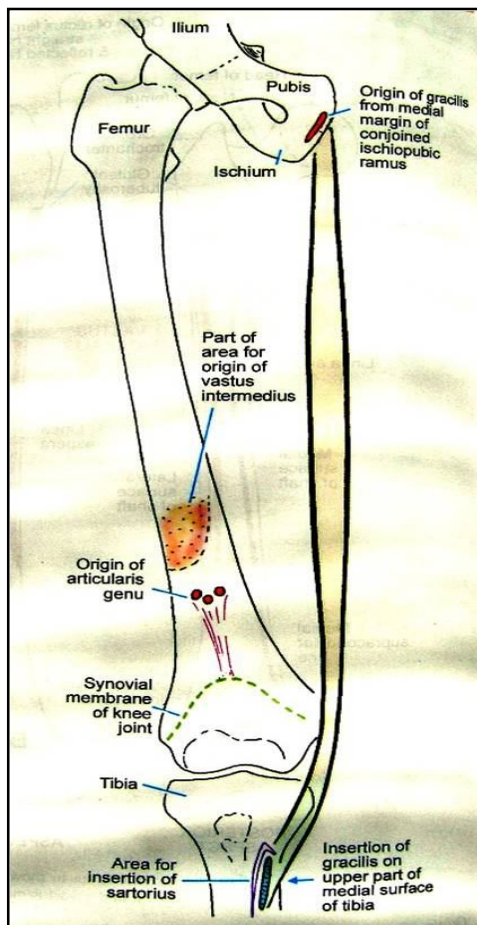
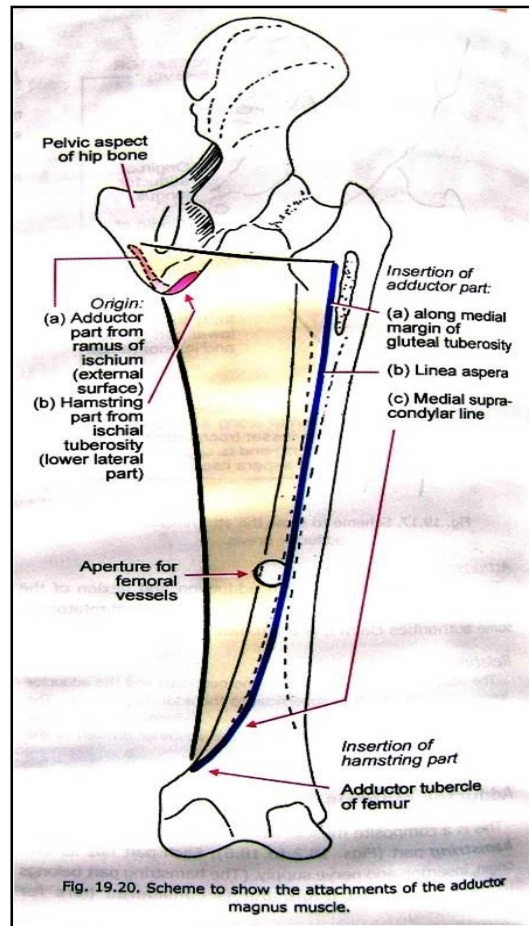
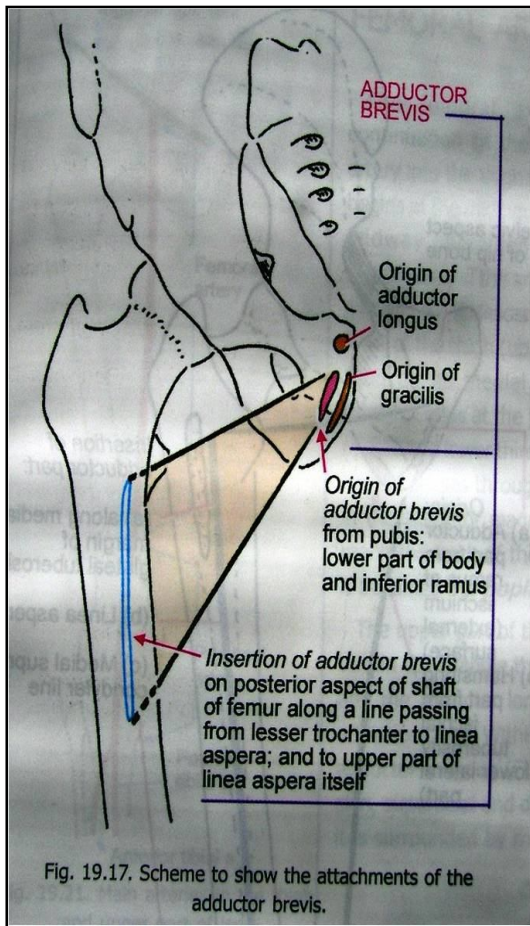


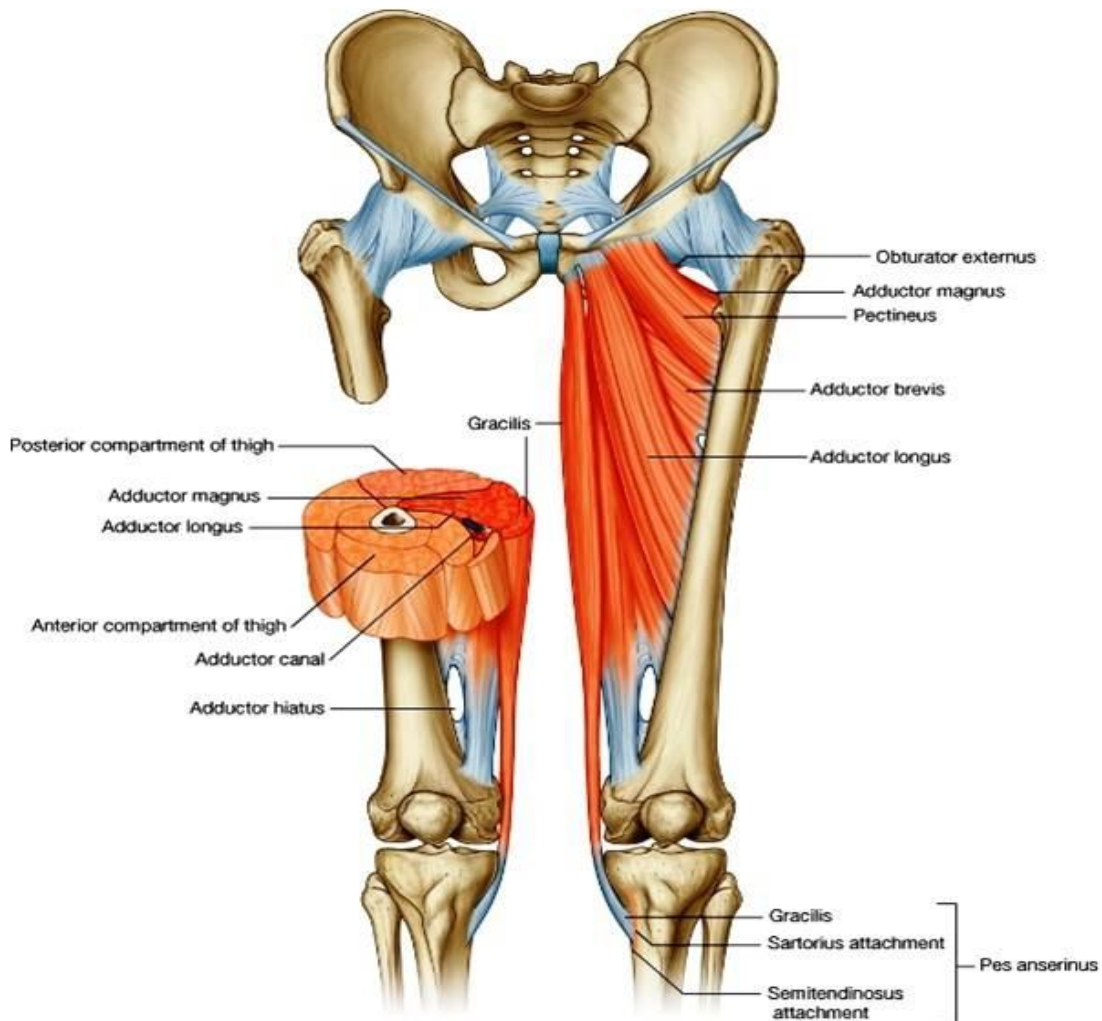
**-Muscles**

- 1. Gracilis
- 2. Adductor longus
- 3. Adductor brevis
- 4. Adductor magnus
- 5. Pectineus

**-Blood supply** profunda femoris artery & obturator artery  
**-Nerve supply** obturator nerve

Muscle	Origin	Insertion	Nerve Supply	Nerve Roots	Action
Gracilis	Inferior ramus of pubis, ramus of ischium	Upper part of shaft of tibia on medial surface	Obturator nerve	L2, 3	Adducts thigh at hip joint; flexes leg at knee joint
Adductor longus	Body of pubis, medial to pubic tubercle	Posterior surface of shaft of femur (linea aspera)	Obturator nerve	L2, 3, 4	Adducts thigh at hip joint and assists in lateral rotation
Adductor brevis	Inferior ramus of pubis	Posterior surface of shaft of femur (linea aspera)	Obturator nerve	L2, 3, 4	Adducts thigh at hip joint and assists in lateral rotation
Adductor magnus	Inferior ramus of pubis, ramus of ischium, ischial tuberosity	Posterior surface of shaft of femur, adductor tubercle of femur	Adductor portion: obturator nerve Hamstring portion: sciatic nerve	L2, 3, 4	Adducts thigh at hip joint and assists in lateral rotation; hamstring portion extends thigh at hip joint
Obturator externus	Outer surface of obturator membrane and pubic and ischial rami	Medial surface of greater trochanter	Obturator nerve	L3, 4	Laterally rotates thigh at hip joint

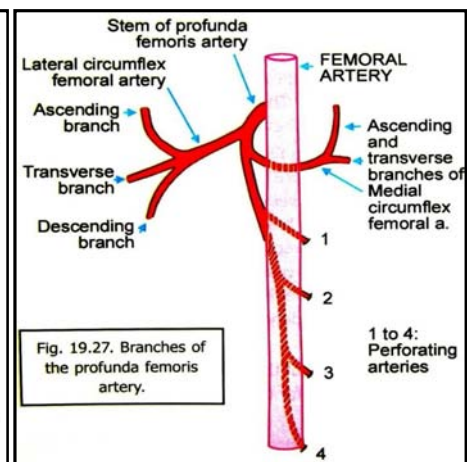
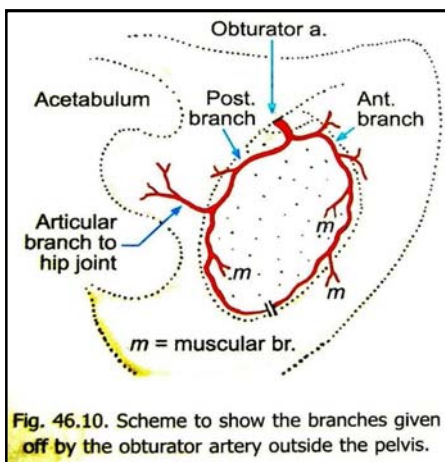
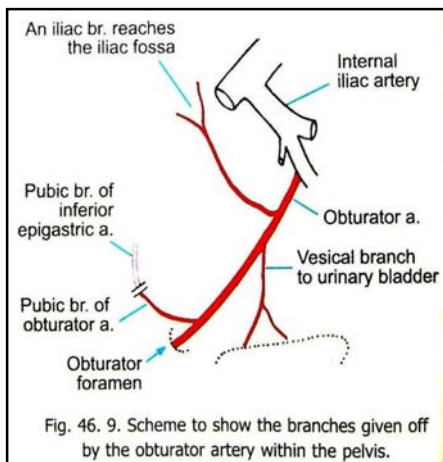


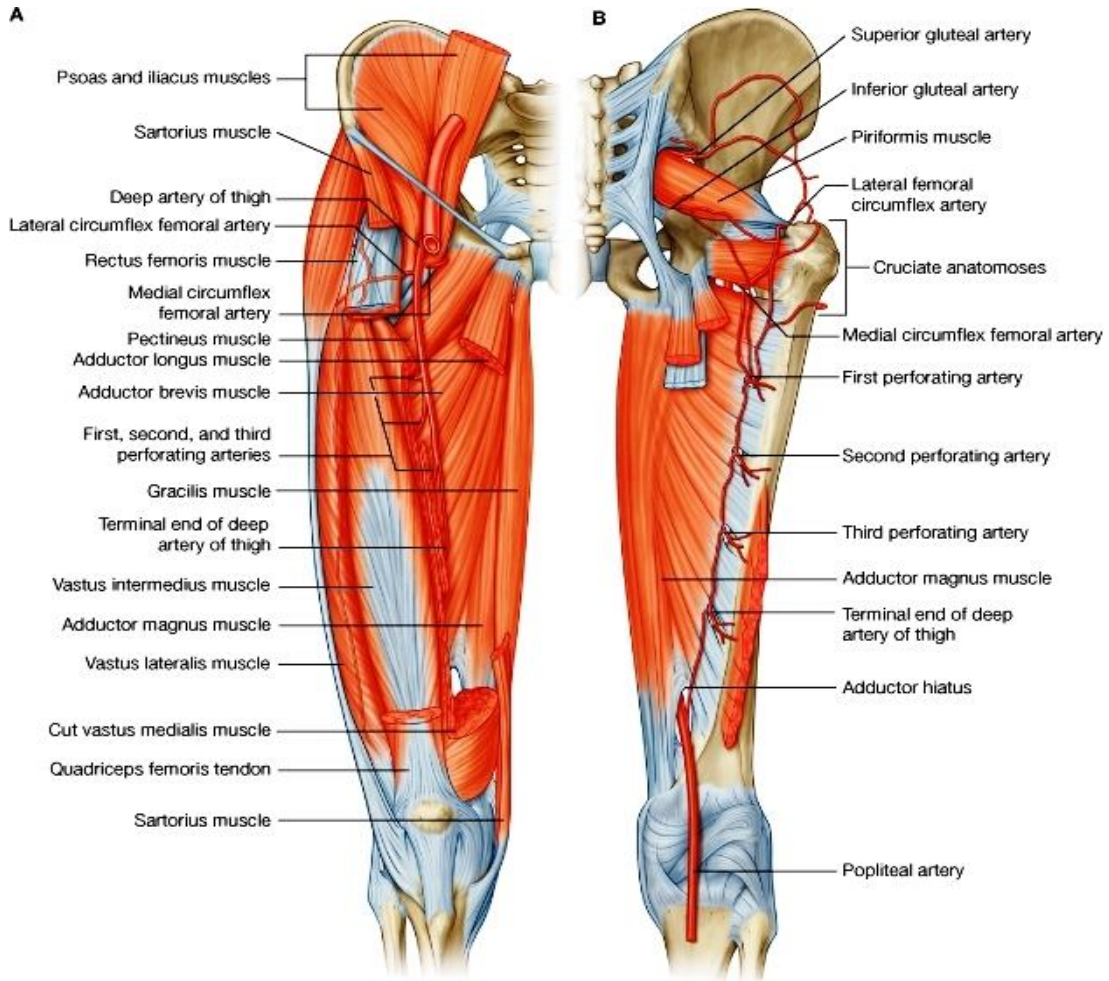


© Elsevier. Drake et al: Gray's Anatomy for Students - www.studentconsult.com

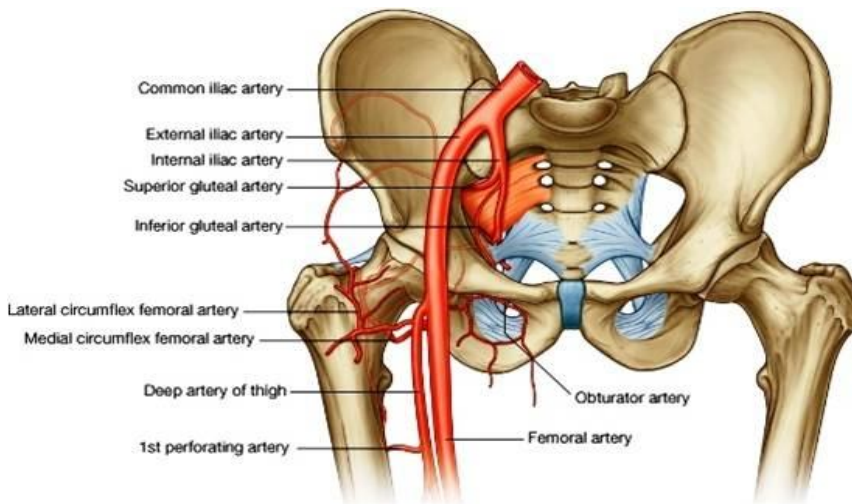
### Profunda Femoris artery

از وحشی femoral artery چهار سانتی متر پایینتر از inguinal ligament منشأ گرفته یک شریان بزرگ میباشد که از تحت عضله adductor longus عبور میکند و در فاصله بین adductor longus & brevis بطرف پایین نزول کرده بشکل fourth perforating artery اختتام مییابد.





### شعبات :



1. Medial & Lateral femoral circumflex arteries: به شعبات عضلی زیاد تقسیم شده و هر دو در ساختن cruiate anastomosis سهم میگیرند.
2. Four perforating arteries: بطرف خلف و وحشی رفته و عضلات را سوراخ میکنند و بین هم و با شرابین ناحیه اناستموز میکنند.

### Profunda Femoris vein

ریزابه های آن هم نام و هم سیر شعبات شریان profunda femoris بوده و این ورید به ورید فخذی تخلیه میگردد.

### Obturator artery

یک شعبه internal iliac بوده با obturator nerve یکجا بطرف قدام و سفلی در obturator canal سیر میکند. در مسکن انسی ران بدو شعبه انسی و وحشی تقسیم شده که به دورادور وجه خارجی obturator membrane سیر میکند و به شعبات مختلف عضلی و مفصلی (برای مفصل ران) تقسیم میگردد.

### Obturator vein

ریزابه های آن هم نام و هم سیر شعبات شریان obturator بوده و این ورید به internal iliac vein میریزد.

## The back of the thigh

### Contents of the posterior fascial compartment of thigh

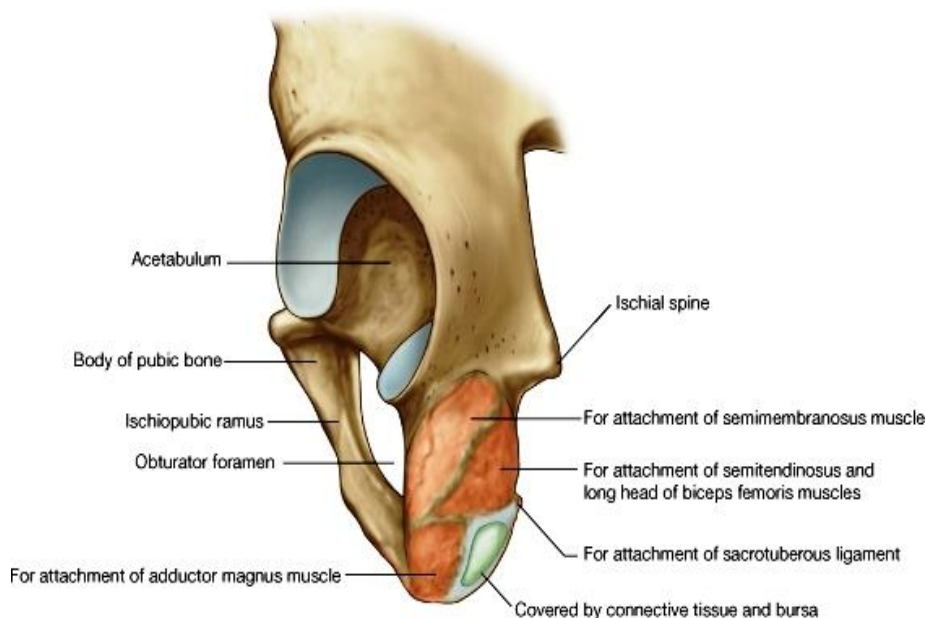
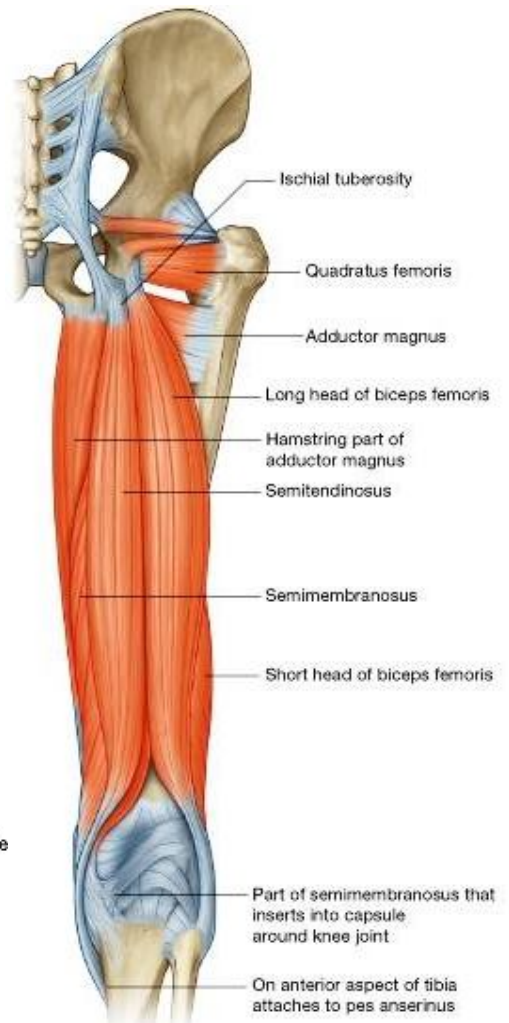
#### -Muscles

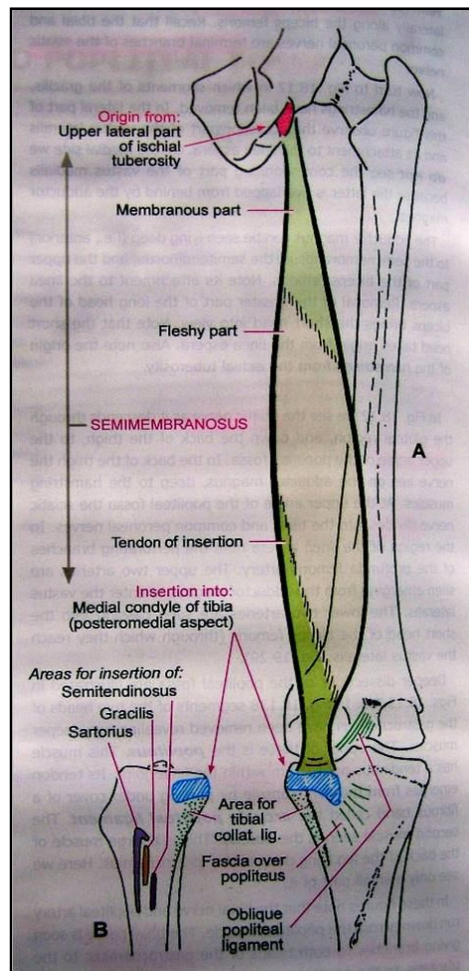
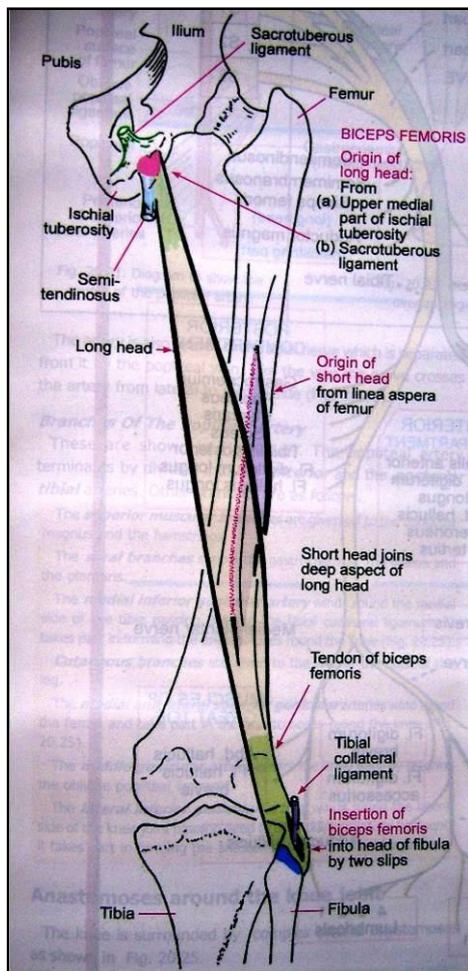
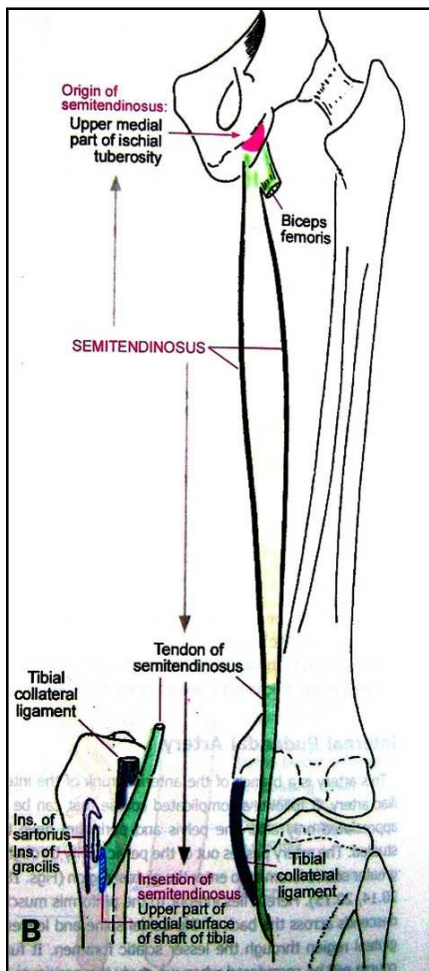
- .1 Biceps femoris
- .2 Semitendinosus
- .3 Semimembranosus
- .4 و یک قسمت کوچک از عضله adductor magnus که وظیفه hamstring muscles را دارد.

profunda femoris -**Blood supply**  
artery  
sciatic nerve -**Nerve supply**

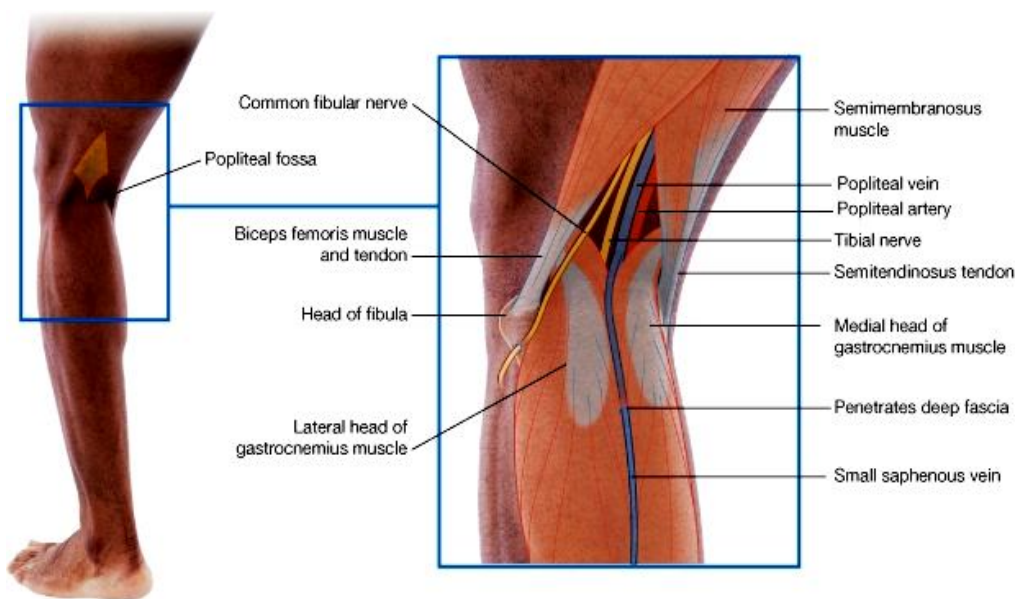
Muscle	Origin	Insertion	Nerve Supply	Nerve Roots <sup>a</sup>	Action
Biceps femoris	Long head: ischial tuberosity	Head of fibula	Long head: tibial portion of sciatic nerve	<b>L5;</b> <b>S1,</b> 2	Flexes and laterally rotates leg at knee joint; long head also extends thigh at hip joint
	Short head: linea aspera, lateral supracondylar ridge of shaft of femur		Short head: common peroneal portion of sciatic nerve		
Semitendinosus	Ischial tuberosity	Upper part of medial surface of shaft of tibia	Tibial portion of sciatic nerve	<b>L5;</b> <b>S1,</b> 2	Flexes and medially rotates leg at knee joint; extends thigh at hip joint
Semimembranosus	Ischial tuberosity	Medial condyle of tibia	Tibial portion of sciatic nerve	<b>L5;</b> <b>S1,</b> 2	Flexes and medially rotates leg at knee joint; extends thigh at hip joint
Adductor magnus (hamstring portion)	Ischial tuberosity	Adductor tubercle of femur	Tibial portion of sciatic nerve	L2, <b>3, 4</b>	Extends thigh at hip joint

<sup>a</sup> The predominant nerve root supply is indicated by boldface type.





### Popliteal Fossa



↔ یک فضای بین عضلی  
 لوزی مانند بوده که در خلف  
 زانو قرار دارد.  
 ↳ محتویات آن عبارتند از:

1. Popliteal vessels
2. Short saphenous vein
3. Common peroneal nerve
4. Tibial nerve
5. Post. cutaneous nerve of thigh
6. Genicular branch of obturator nerve
7. نسج منظم و عقدهات لمفاوی

↔ حدود وحشی: biceps

↔ femoris در علوی؛ و lateral head of gastrocnemius + plantaris در سفلی

↔ حدود انسی: semimembranosus + semitendinosus در علوی؛ و medial head of gastrocnemius در سفلی

↔ زمین: وجه Popliteal استخوان فخذ، post. ligament of knee joint، وعضله popliteus

↔ سقف: جلد، صفاق سطحی و صفاق عمیق ران

## Popliteal artery

- ↪ از hiatus adductorius تا کنار سفلی عضله popliteus امتداد داشته و در عمق Popliteal fossa قرار دارد.
- ↪ در کنار سفلی عضله popliteus به دو شعبه نهایی بنام ant. & post. tibial arteries تقسیم میشود.
- ↪ شعبات عضلی و مفصلی (برای مفصل زانو) میدهد.

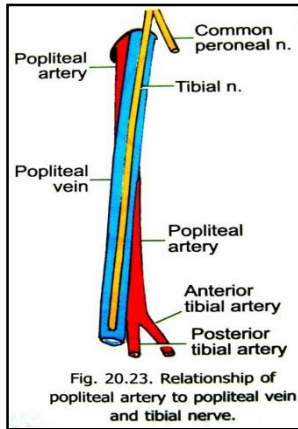


Fig. 20.23. Relationship of popliteal artery to popliteal vein and tibial nerve.

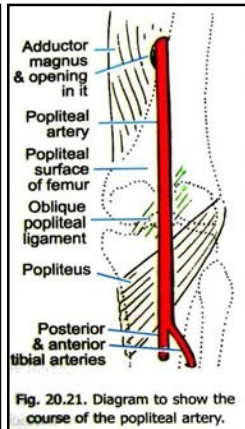


Fig. 20.21. Diagram to show the course of the popliteal artery.

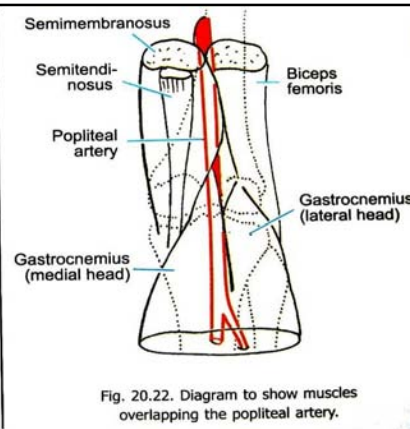


Fig. 20.22. Diagram to show muscles overlapping the popliteal artery.

## Popliteal vein

- ↪ از یکجا شدن committantes of ant. & post. tibial arteries کنار سفلی عضله popliteus بوجود میآید.
- ↪ اولاً در انسی، بعداً در وحشی شریان popliteal، در Popliteal fossa سیر میکند.
- ↪ از hiatus adductor عبور

نموده امتداد یافته آن در خلف ران بنام femoral vein یاد میگردد.

- ↪ Tributaries یا ریزابه های آن عبارتند از :

1. آورده هم سیر و هم نام شعبات شریان Popliteal
2. Short saphenous vein

## Arterial anastomosis around the knee joint

در زمان flexion مفصل زانو شریان Popliteal فشرده شده و خون کافی را انتقال داده نمیتواند، اما این عارضه بوسیله شبکه اناستموتیک وسیع در اطراف مفصل زانو رفع میگردد. درین شبکه شعبات شرایین ذیل سهم میگیرند:

1. Femoral artery
2. Popliteal artery
3. Anterior & posterior tibial arteries

## Popliteal lymph nodes

- ↪ در حدود 6 عقده بوده و در عمق Popliteal fossa مغطوس در شحم قرار دارند.
- ↪ اوعیه لمفاوی ذیل در عقدهات Popliteal تخلیه میشوند:

1. اوعیه سطحی که لمف قسمت وحشی قدم و ساق را منتقل میسازند، و در طول سیر ورید short saphenous قرار دارند.
2. اوعیه لمفاوی که لمف ساختمانهای عمیق را که در طول سیر شرایین anterior & posterior tibial قرار دارند.
3. اوعیه که لمف مفصل زانو را جمع آوری میکنند.

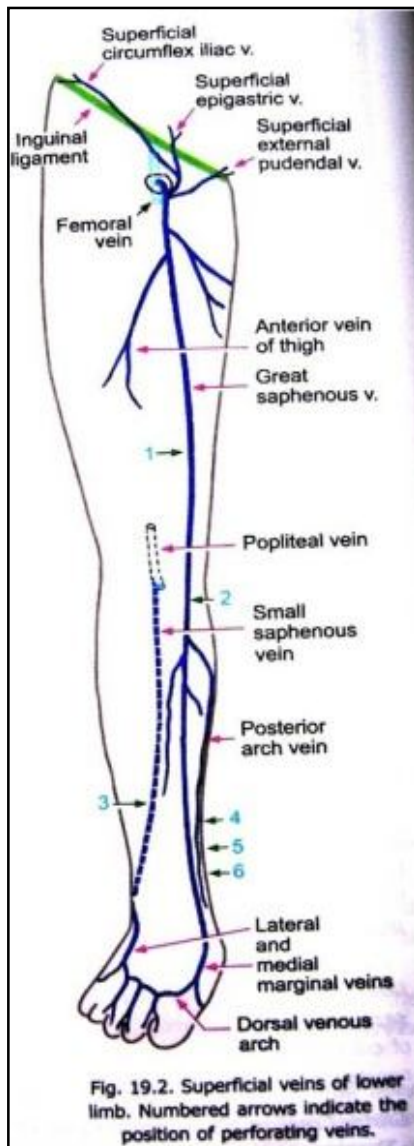
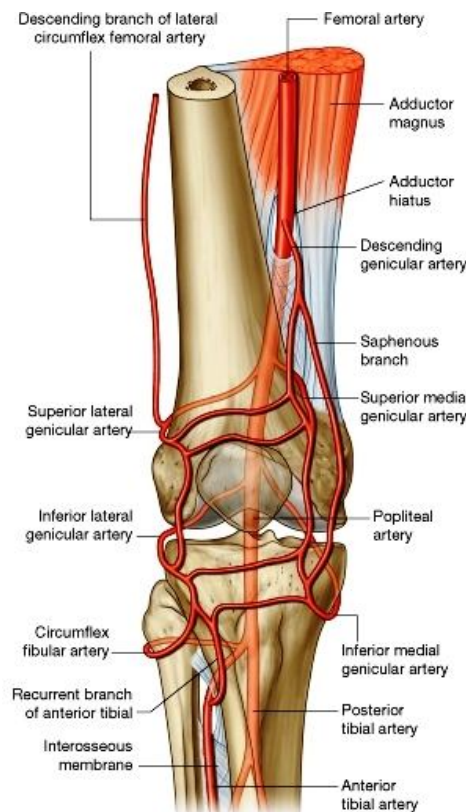


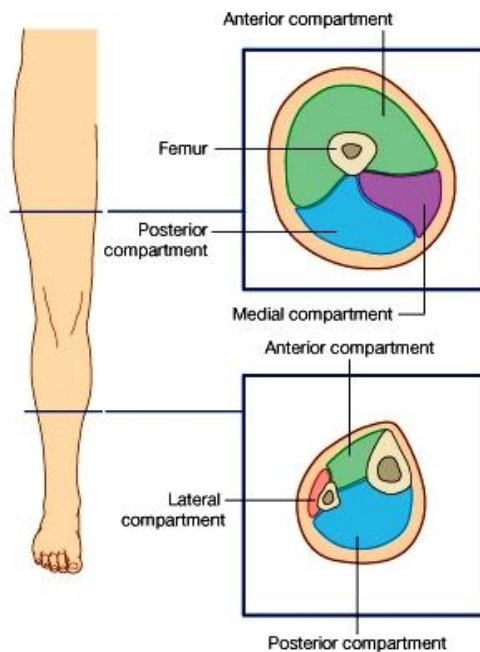
Fig. 19.2. Superficial veins of lower limb. Numbered arrows indicate the position of perforating veins.



## The Front and Lateral sides of the Leg and Dorsum of the Foot

### :Compartments of the leg

توسط extension های صفاقی که از استخوانهای ساق منشأ میگیرند (intermuscular septae) به سه مسکن قدامی، خلفی و وحشی تقسیم میگردد.



### Contents of the anterior fascial compartment of the leg

#### :Muscles

- .1 Tibialis anterior
- .2 Extensor digitorum longus
- .3 Peroneus tertius
- .4 Extensor hallucis longus

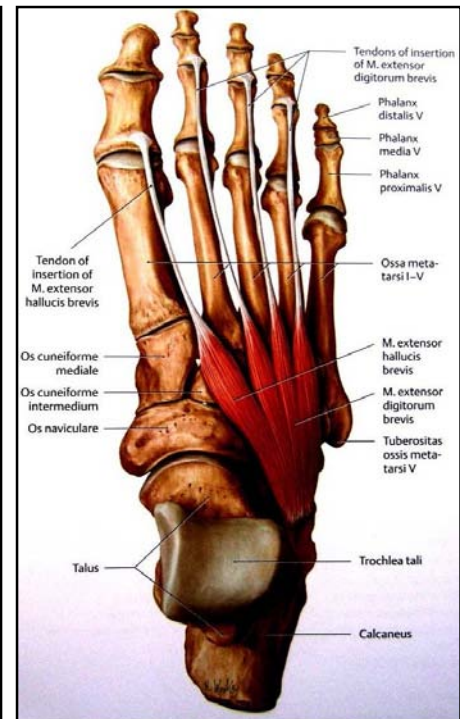
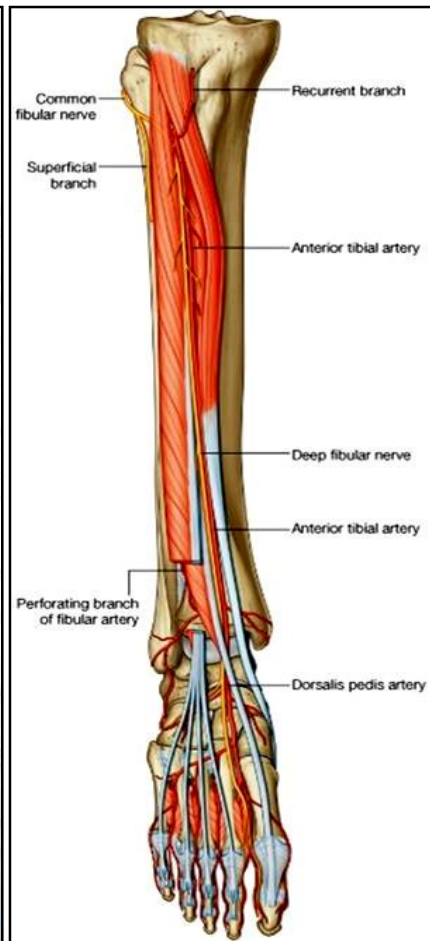
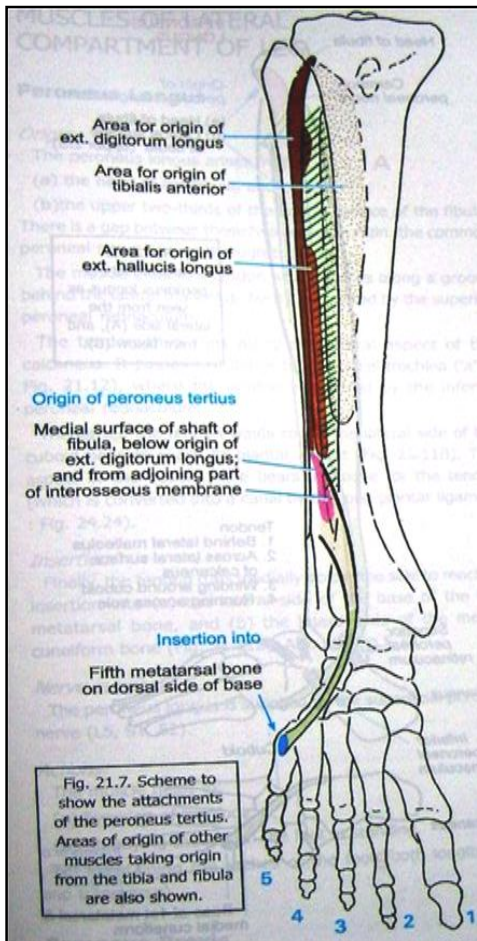
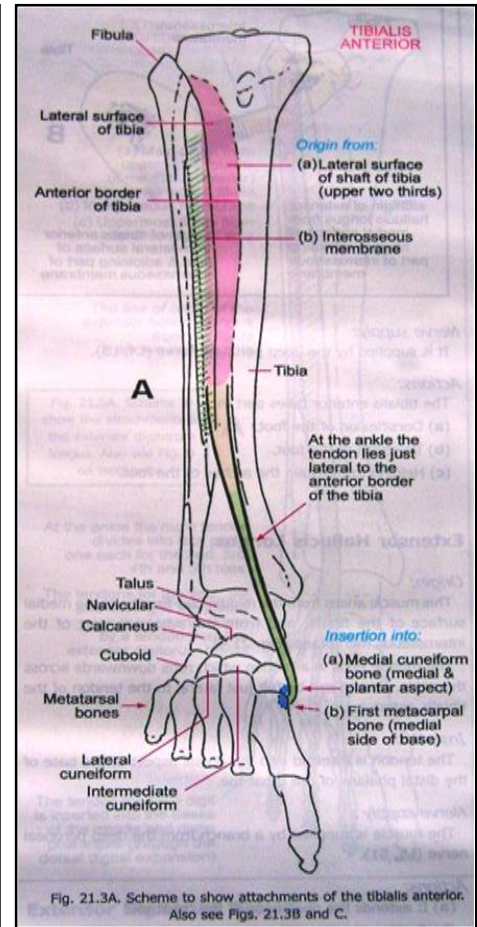
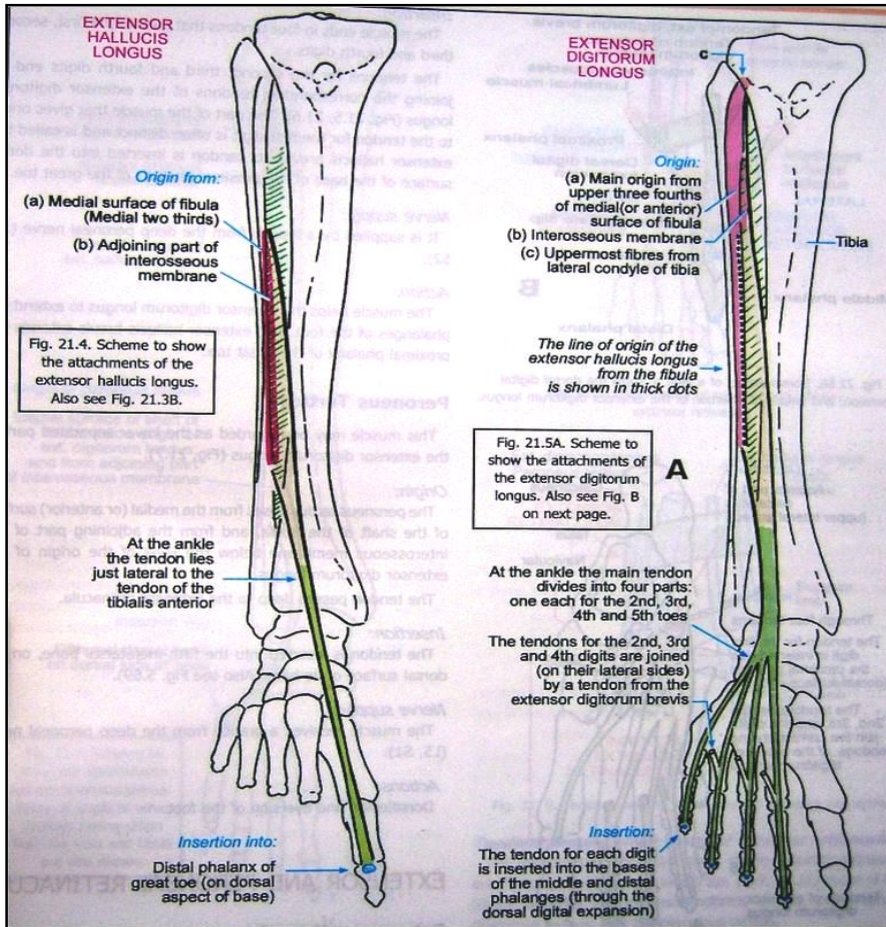
anterior tibial artery :**Blood supply**

deep peroneal nerve :**Nerve supply**

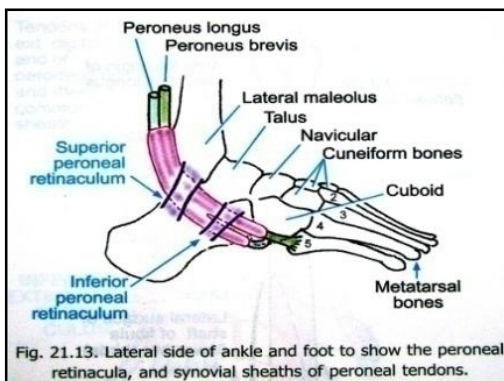
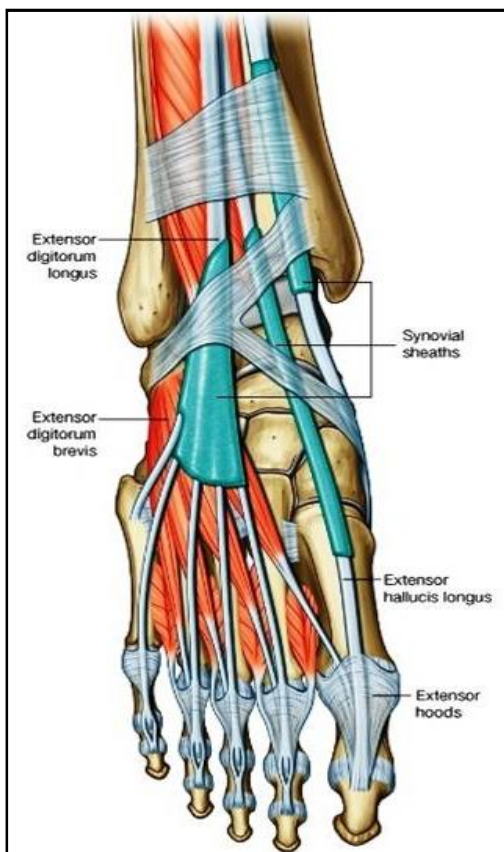
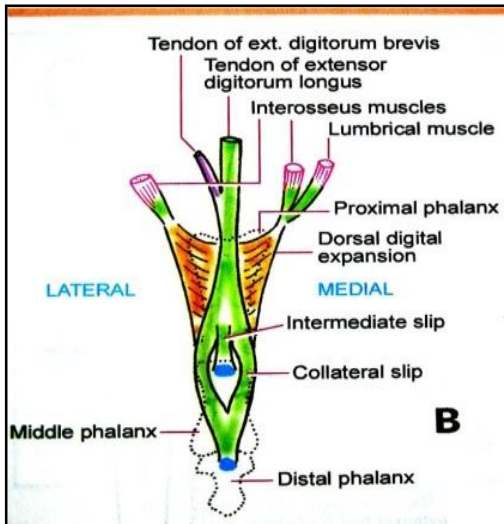
<b>Muscle</b>	<b>Origin</b>	<b>Insertion</b>	<b>Nerve Supply</b>	<b>Nerve Roots<sup>a</sup></b>	<b>Action</b>
Tibialis anterior	Lateral surface of shaft of tibia and interosseous membrane	Medial cuneiform and base of first metatarsal bone	Deep peroneal nerve	<b>L4, 5</b>	Extends <sup>b</sup> foot at ankle joint; inverts foot at subtalar and transverse tarsal joints; holds up medial longitudinal arch of foot
Extensor digitorum longus	Anterior surface of shaft of fibula	Extensor expansion of lateral four toes	Deep peroneal nerve	L5; S1	Extends toes; extends foot at ankle joint
Peroneus tertius	Anterior surface of shaft of fibula	Base of fifth metatarsal bone	Deep peroneal nerve	L5; S1	Extends foot at ankle joint; everts foot at subtalar and transverse tarsal joints
Extensor hallucis longus	Anterior surface of shaft of fibula	Base of distal phalanx of great toe	Deep peroneal nerve	L5; S1	Extends big toe; extends foot at ankle joint; inverts foot at subtalar and transverse tarsal joints
Extensor digitorum brevis	Calcaneum	By four tendons into the proximal phalanx of big toe and long extensor tendons to second, third, and fourth toes	Deep peroneal nerve	S1, 2	Extends toes

<sup>a</sup> The predominant nerve root supply is indicated by boldface type.  
<sup>b</sup> Extension, or dorsiflexion, of the ankle is the movement of the foot away from the ground.





## The insertion of the long extensor tendons



↪ وتر عضله extensor digitorum longus همراه با peroneus tertius از تحت extensor retinacula عبور میکند.

↪ این وتر به چار شاخه تقسیم میشود که در وجه ظهری پا منتشر شده و به چار انگشت وحشی میروند. هر کدام از این شاخه ها در سویه مفصل metatarsophalangeal با وتر عضله extensor digitorum brevis یکجا میگردند.

↪ در وجه dorsal هر انگشت، وتر extensor با یک extension صفاقی بنام dorsal digital expansion (D.D.E) وصل میگردند. این صفحه صفاقی که بنام extensor expansion نیز یاد میگردد، در نزدیک مفصل proximal interphalangeal به سه قسمت تقسیم میشود:

☞ یک قسمت مرکزی که در قاعده phalanx متوسط insert میشود.

☞ و دو قسمت وحشی که دوباره متقارب شده و در قاعده phalanx distal انگشت مربوطه insert میشود.

↪ Digital expansion مانند انگشتان دست اوتار عضلات interosseous و lumbrical را نیز دریافت میکند.

## پوش های ساینویال برای وتر عضله extensor digitorum longus

↪ اوتار عضلات extensor digitorum longus و peroneus tertius زمانیکه از تحت extensor retinacula عبور میکنند، توسط یک common synovial sheath غلاف میگردند.

↪ این پوش در علوی تا کمی بالاتر از بجلکها، و در سفلی تا قاعده میتاتارسوس پنجم امتداد دارد.

## Extensor retinacula

↪ عبارت از صفاق عمیقه است که ضخامت کسب کرده بنام retinacula میگردد از تحت آن اوتار عضلات extensor عبور میکنند. این retinacula بدو قسمت تقسیم شده است که یکی آن در علوی و دیگر آن در سفلی قرار دارد:

### 1. Superior Extensor Retinaculum

☞ در انسی: بالای کنار قدامی tibia ارتکاز میکند.

☞ در وحشی: بالای وجه قدامی fibula ارتکاز میکند.

### 2. Inferior Extensor retinaculum

☞ شکل حرف Y را دارد، طوریکه ساقه آن در وحشی، و دو شاخه آن در انسی واقع شده است:

☞ ساقه Y: دروجه علوی calcaneus ارتکاز کرده؛

☞ شاخه علوی: در بجلک انسی ارتکاز میکند.

☞ شاخه سفلی: در کنار انسی قدم با plantar aponeurosis مدغم میگردد.

↪ اوتار عضلات باسطه که از تحت این ریتیناکولوم میگذرند، توسط پرده های

فیروزی در کامپارتمنت های مختلف تنظیم گردیده اند. داخل این کامپارتمنتها توسط غشای ساینویال فرش شده است.

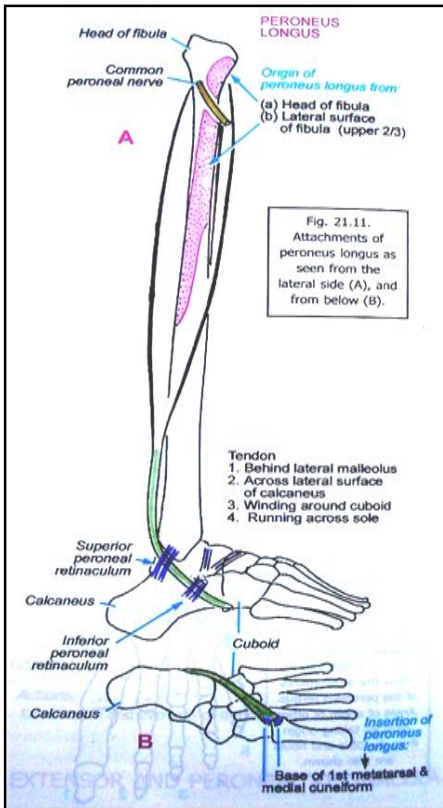
**:Peroneal retinacula**

- ↪ در وجه وحشی بند پا قرار داشته دو عدد میباشدند، از تحت آن peroneal tendon عبور میکنند.
- ↪ Superior peroneal retinaculum: در علوی به بجلک وحشی، و در سفلی به وجه وحشی calcaneus ارتکاز کرده است.
- ↪ Inferior peroneal retinaculum: در سفلی به وجه وحشی calcaneus ارتکاز کرده و در علوی با extensor retinaculum مدغم میگردد.

**Contents of the lateral fascial compartment of the leg**

**peroneus longus & peroneus brevis :Muscles**

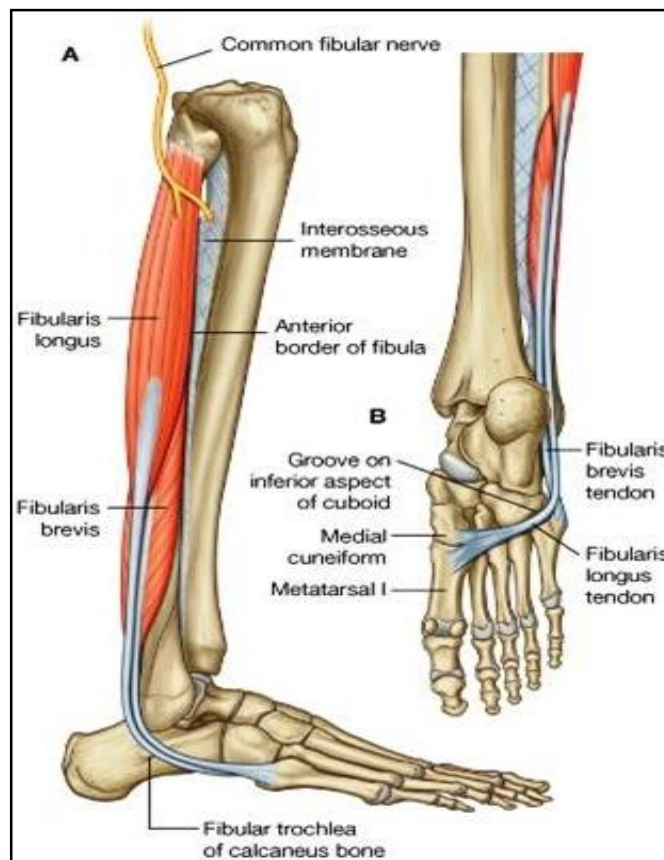
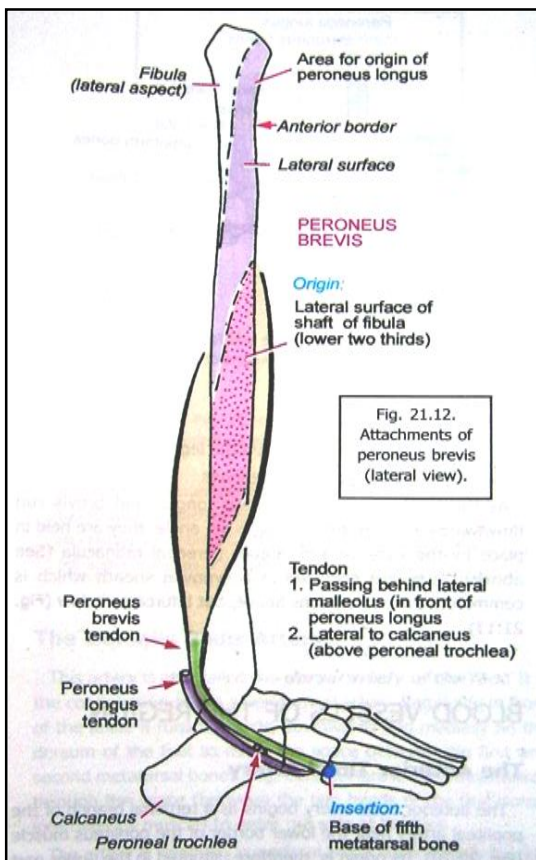
**peroneal artery :Blood supply**  
**superficial peroneal nerve :Nerve supply**



**Table 10-6 Muscles of the Lateral Fascial Compartment of the Leg**

Muscle	Origin	Insertion	Nerve Supply	Nerve Roots	Action
Peroneus longus	Lateral surface of shaft of fibula	Base of first metatarsal and the medial cuneiform	Superficial peroneal nerve	<b>L5; S1, 2</b>	Plantar flexes foot at ankle joint; everts foot at subtalar and transverse tarsal joints; supports lateral longitudinal and transverse arches of foot
Peroneus brevis shaft of fibula	Lateral surface of shaft of fibula	Base of fifth metatarsal bone	Superficial peroneal nerve	<b>L5; S1, 2</b>	Plantar flexes foot at ankle joint; everts foot at subtalar and transverse tarsal joint; supports lateral longitudinal arch of foot

<sup>a</sup>The predominant nerve root supply is indicated by boldface type.



## Blood vessels of the region

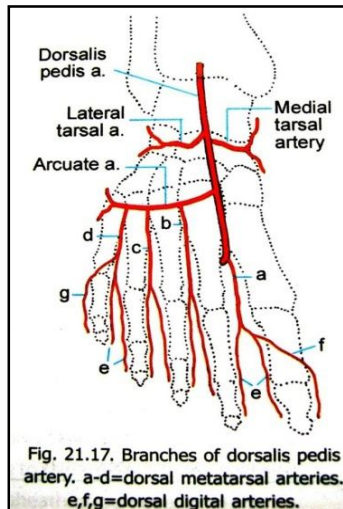
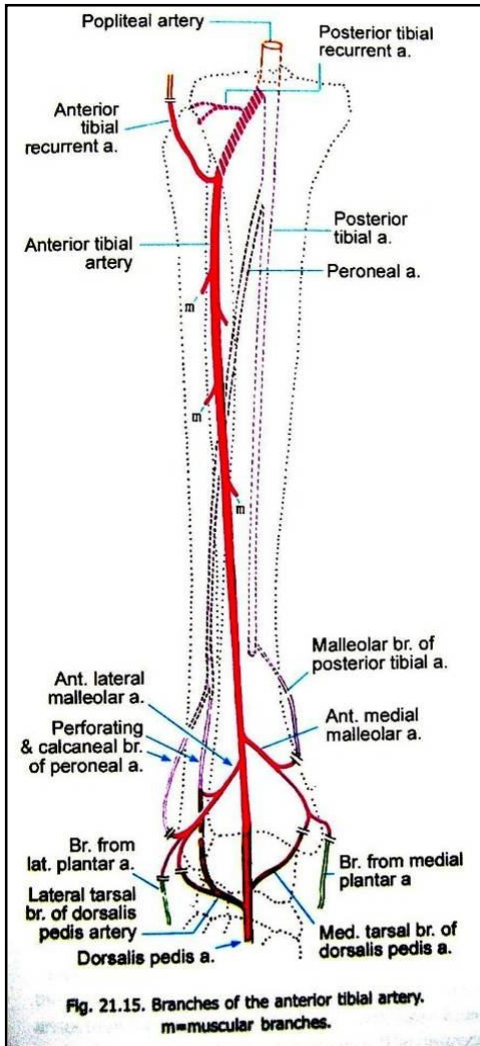
### :Anterior tibial artery

- ↪ از کنار سفلی popliteus تا قدام مفصل بند پا امتداد دارد.
- ↪ بعد از منشا از طریق interosseous membrane عبور نموده وارد مسکن قدامی ساق میشود.
- ↪ در طول سیر خود با deep peroneal nerve یکجا سیر میکند.
- ↪ در قدام ankle joint از تحت extensor retinaculum عبور نموده و در همین ناحیه نبض آنرا میتوان یافت.
- ↪ امتداد یافته آن در وجه ظهري قدم بنام dorsalis pedis artery یاد میگردد.
- ↪ شعبات عضلي و اناستموتیک برای اناستموز شریانی اطراف مفصل بند پا میدهد.

### :Dorsalis Pedis Artery

- ↪ از قدام ankle joint تا قسمت متوسط هر دو راس عضله dorsal interosseous اول، مسافه بین العظمی بین میتاتاروس اول و دوم امتداد دارد.
- ↪ در وجه سفلی قدم با شعبه lateral plantar artery یکجا شده و plantar arch را تکمیل میکند.
- ↪ شعبات مهم آن عبارتند از:

1. Medial & lateral tarsal artery
2. Arcuate artery & dorsal metatarsal arteries
3. First dorsal metatarsal artery & dorsal digital arteries



## The back of the Leg

### Contents of the posterior compartment of the Leg

#### :Muscles

گروپ سطحی عضلات: gastrocnemius, plantaris, and soleus

گروپ عمیق عضلات: popliteus, flexor digitorum longus, flexor hallucis longus, and tibialis posterior

posterior tibial artery : **Blood supply**

tibial nerve : **Nerve supply**

#### Flexor retinaculum

- ↪ قسمتی از deep fascia است که در نزدیکی بجلک انسی ضخامت کسب کرده و از تحت آن اوتار عضلات قابضه عبور میکنند.
- ↪ اوتاری که از تحت ریتیناکولوم عبور میکنند توسط synovial sheaths پوش گردیده اند.
- ↪ در علوی بالای بجلک انسی و در سفلی بالای وجه انسی calcaneus ارتکاز میکنند.
- ↪ ساختمانهایی که از تحت این ریتیناکولوم عبور میکنند، عبارتند از:

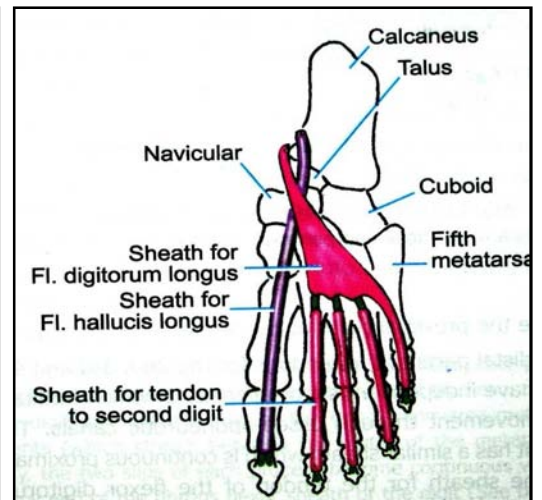
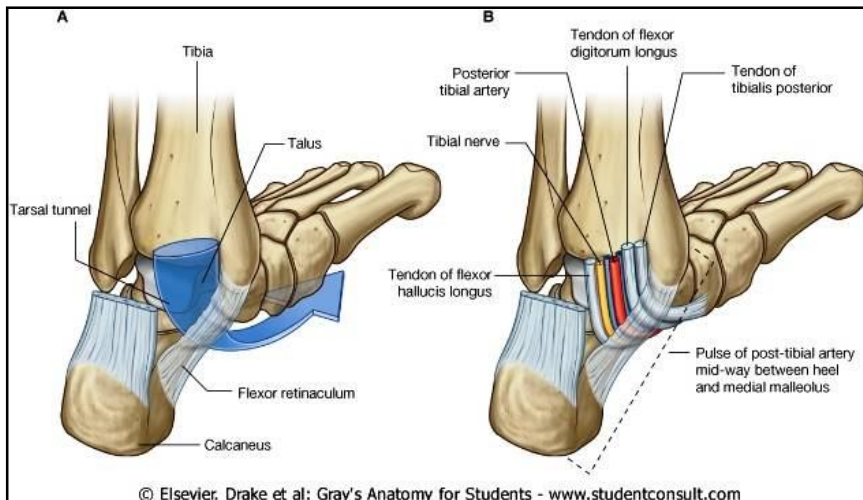
1. وتر عضلات tibialis posterior, flexor digitorum longus, & flexor hallucis longus

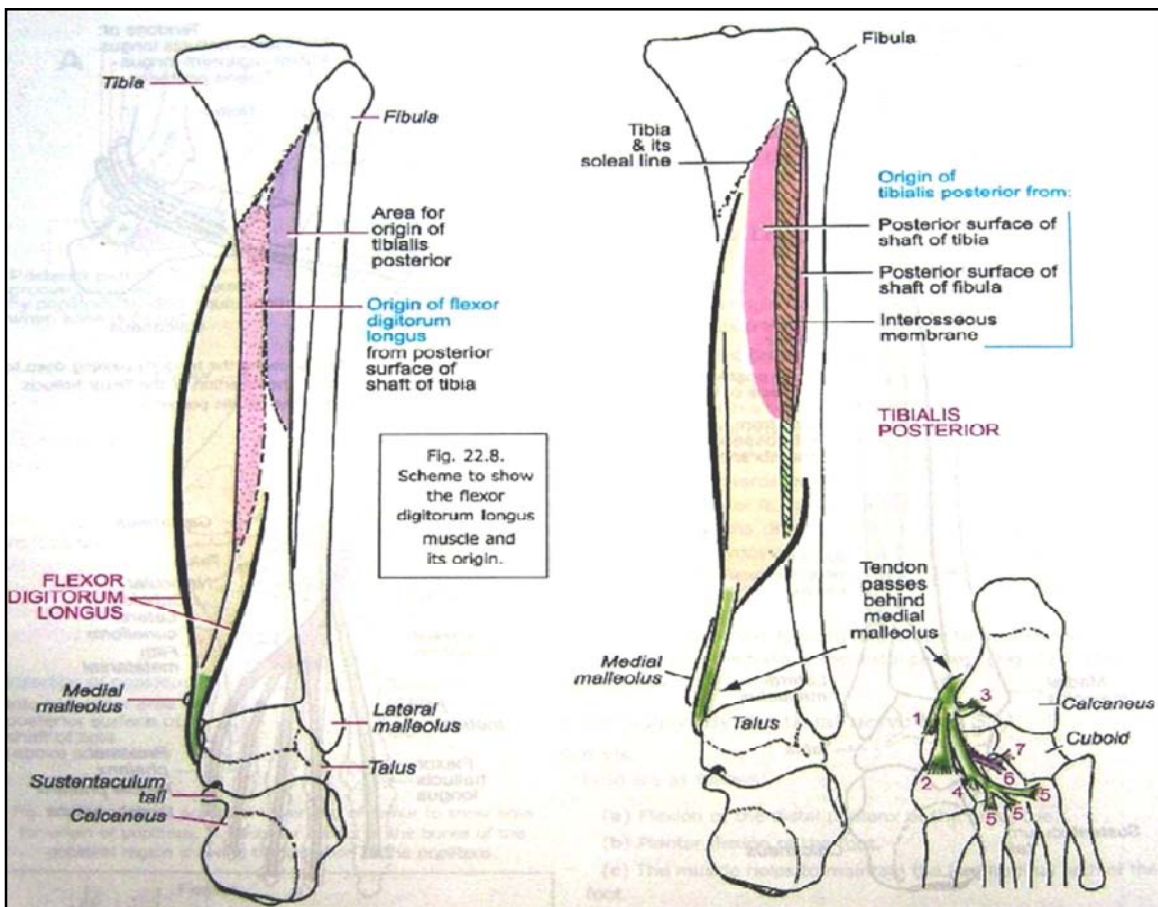
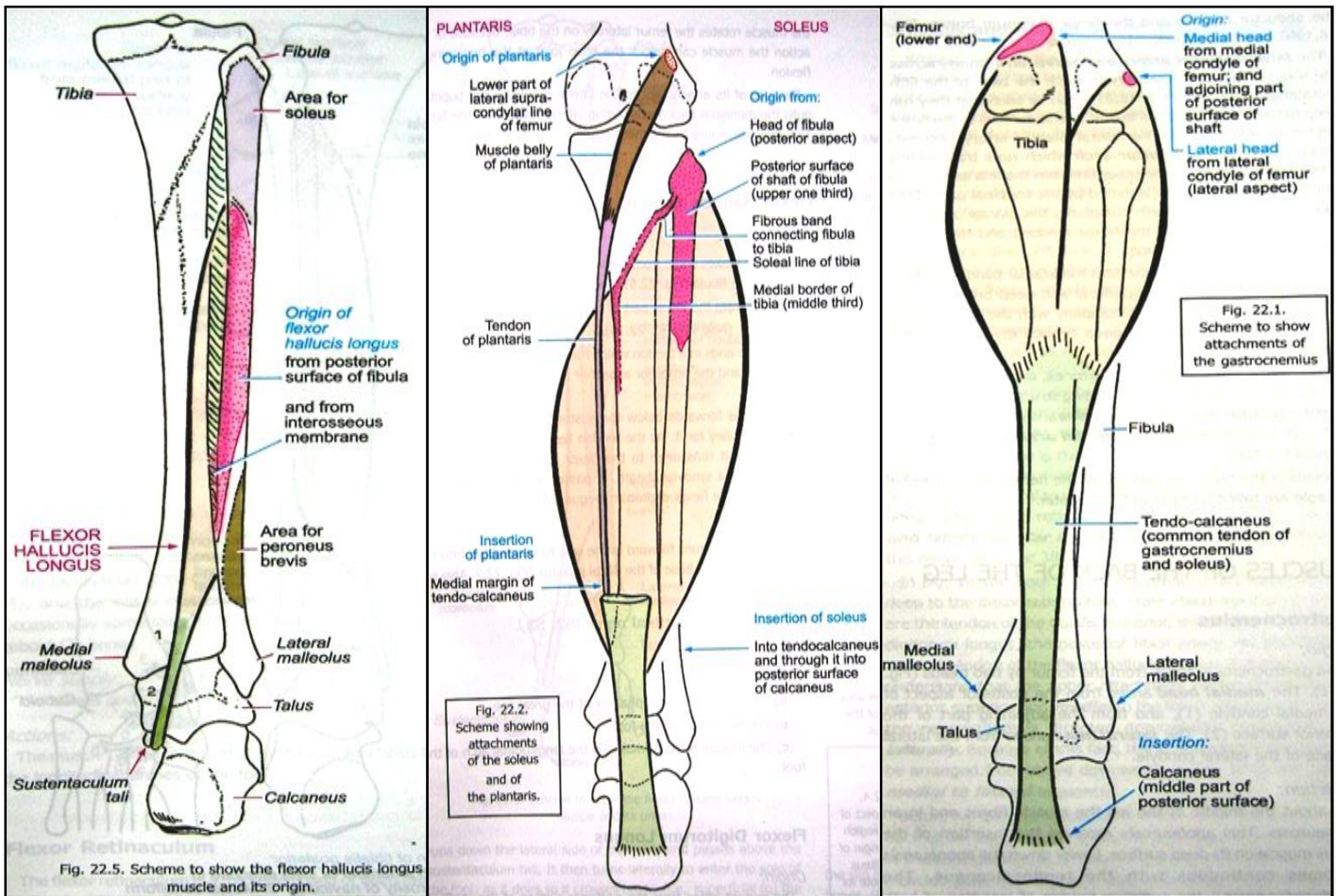
2. Posterior tibial artery & vein

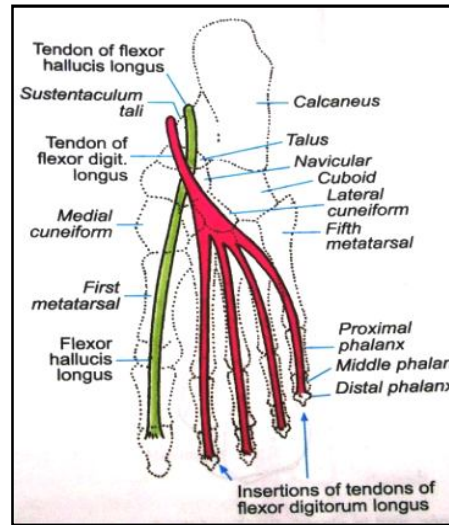
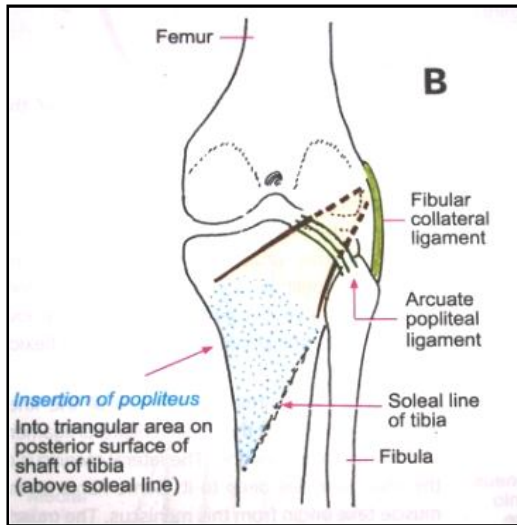
3. Tibial nerve

**Table 10-7 Muscles of the Posterior Fascial Compartment of the Leg**

Muscle	Origin	Insertion	Nerve Supply	Nerve Roots	Action
<b>Superficial Group</b>					
Gastrocnemius	Lateral head from lateral condyle of femur and medial head from above medial condyle	Via tendo calcaneus into posterior surface of calcaneum	Tibial nerve	S1, 2	Plantar flexes foot at ankle joint; flexes knee joint
Plantaris	Lateral supracondylar ridge of femur	Posterior surface of calcaneum	Tibial nerve	S1, 2	Plantar flexes foot at ankle joint; flexes knee joint
Soleus	Shafts of tibia and fibula	Via tendo calcaneus into posterior surface of calcaneum	Tibial nerve	S1, 2	Together with gastrocnemius and plantaris is powerful plantar flexor of ankle joint; provides main propulsive force in walking and running
<b>Deep Group</b>					
Popliteus	Lateral surface of lateral condyle of femur	Posterior surface of shaft of tibia above soleal line	Tibial nerve	L4, 5; S1	Flexes leg at knee joint; unlocks knee joint by lateral rotation of femur on tibia and slackens ligaments of joint
Flexor digitorum longus	Posterior surface of shaft of tibia	Bases of distal phalanges of lateral four toes	Tibial nerve	S2, 3	Flexes distal phalanges of lateral four toes; plantar flexes foot at ankle joint; supports medial and lateral longitudinal arches of foot
Flexor hallucis longus	Posterior surface of shaft of fibula	Base of distal phalanx of big toe	Tibial nerve	S2, 3	Flexes distal phalanx of big toe; plantar flexes foot at ankle joint; supports medial longitudinal arch of foot
Tibialis posterior	Posterior surface of shafts of tibia and fibula and interosseous membrane	Tuberosity of navicular bone and other neighboring bones	Tibial nerve	L4, 5	Plantar flexes foot at ankle joint; inverts foot at subtalar and transverse tarsal joints; supports medial longitudinal arch of foot







### Arteries of back of the Leg

#### :The posterior tibial artery

- ↪ یکی از دو شعبه نهایی شریان Popliteal بوده از کنار سفلی عضله popliteus تا عمق flexor retinaculum امتداد دارد.
- ↪ در عمق تمام عضلات مسکن خلفی در وجه خلفی ساق بطرف سفلی سیر کرده و tibial nerve این شریان را همراهی میکند.
- ↪ در سفلی در قدام کنار انسی tendocalcaneus قرار گرفته و سطحی قرار دارد، که نبض آنرا میتوان به آسانی جس کرد.
- ↪ در عمق flexor retinaculum بدو شعبه نهایی medial & lateral plantar arteries تقسیم میشود.

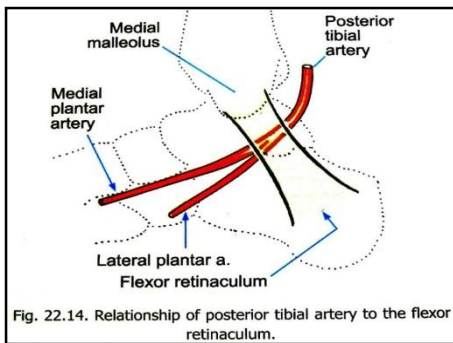


Fig. 22.14. Relationship of posterior tibial artery to the flexor retinaculum.

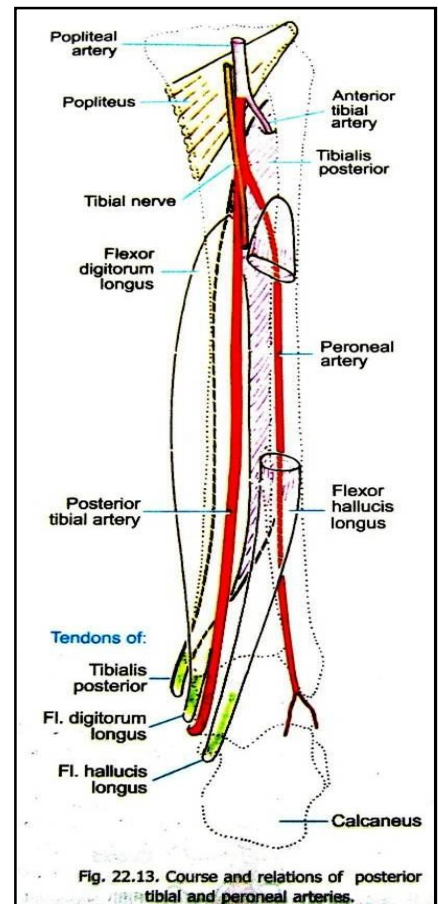
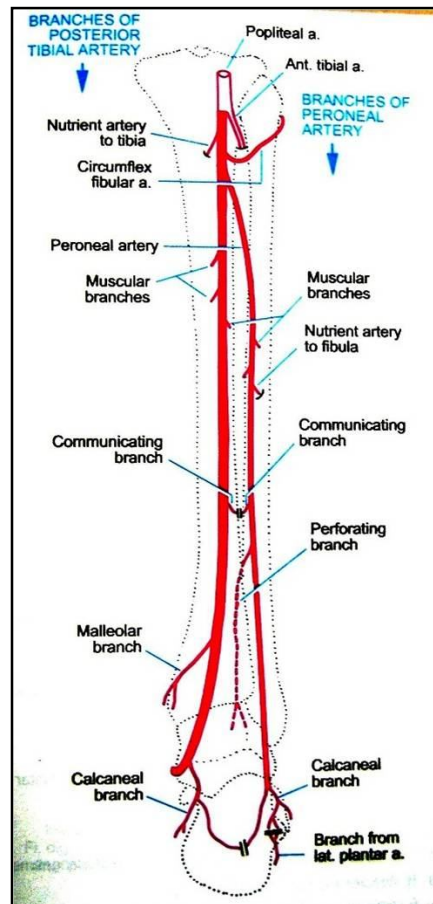
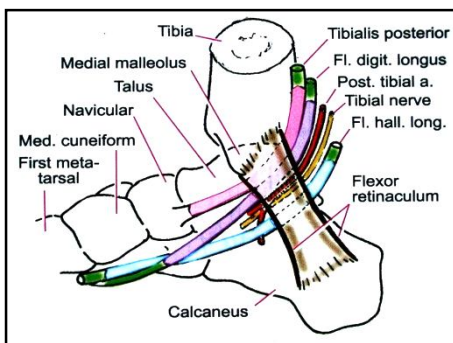


Fig. 22.13. Course and relations of posterior tibial and peroneal arteries.

1. Peroneal artery: شعبه بزرگ بوده کمی پایینتر از منشأ خود شریان posterior tibial منشأ میگیرد. در وجه خلفی fibula بطرف پایین سیر کرده و شعبات عضلی و مغذی در ساحه میدهد.
2. Muscular branches و nutrient branches
3. شعبات اناستموتیک برای اناستموز شریانی اطراف مفصل بند پا
4. دو شعبه نهایی: medial & lateral plantar nerve

↳ **Venae comitantes** برای شرایین medial & lateral plantar باهم یکجا شده و vena comitantes of posterior tibial artery را میسازند، که با لئوبه در کنار سفلی عضله popliteus با vena comitantes of anterior tibial artery یکجا شده و ورید Popliteal fossa را میسازند، که در عمق Popliteal fossa سیر کرده و در ذروه علوی آن بنام femoral vein یاد میگردد.

### The Sole of the Foot

#### :Plantar aponeurosis

- ↳ صفاق عمیقه در ناحیه متوسط کف پا بشکل مثلثی ضخامت کسب کرده، که قسمت متوسط آن ضخیم بوده و قسمتهای انسی و وحشی آن نازک میباشد.
- ↳ در خلف بالای calcaneus ارتکاز کرده و در قدام به پنج شاخه تقسیم میگردد که هر کدام به طرف یک انگشت میروند.
- ↳ این صفاق زمینه ارتکاز ثابت برای جلد مهیا کرده و سبب تثبیت اوتار، شرایین و آورده پی که از تحت آن عبور میکنند، در محل شان میشود.

### Muscles of the Sole

به چهار پلان تقسیم میگردند که قرار ذیل میباشد:

#### **First layer:**

- Abductor hallucis
- Flexor digitorum brevis
- Abductor digiti minimi

#### **Second layer:**

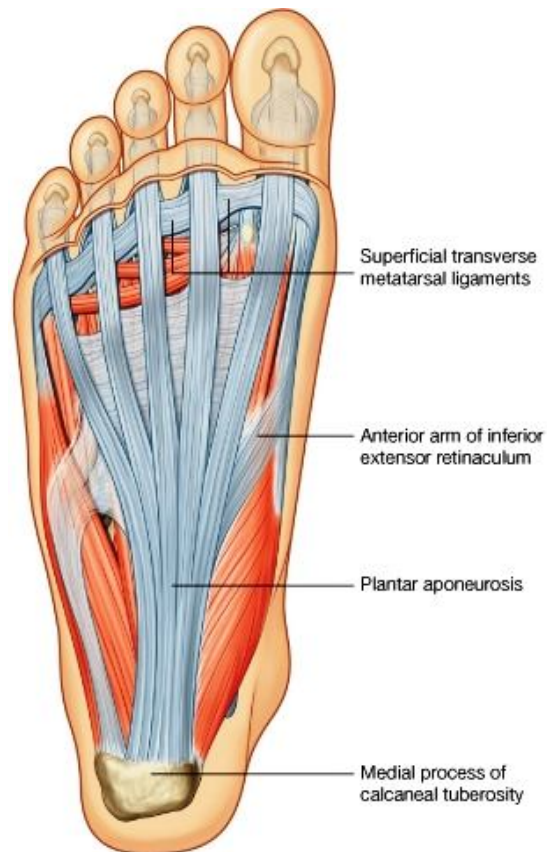
- Quadratus plantae
- Lumbricals
- Flexor digitorum longus tendon
- Flexor hallucis longus tendon

#### **Third layer:**

- Flexor hallucis brevis
- Adductor hallucis
- Flexor digiti minimi brevis

#### **Fourth layer:**

- Interossei
- Peroneus longus tendon
- Tibialis posterior tendon





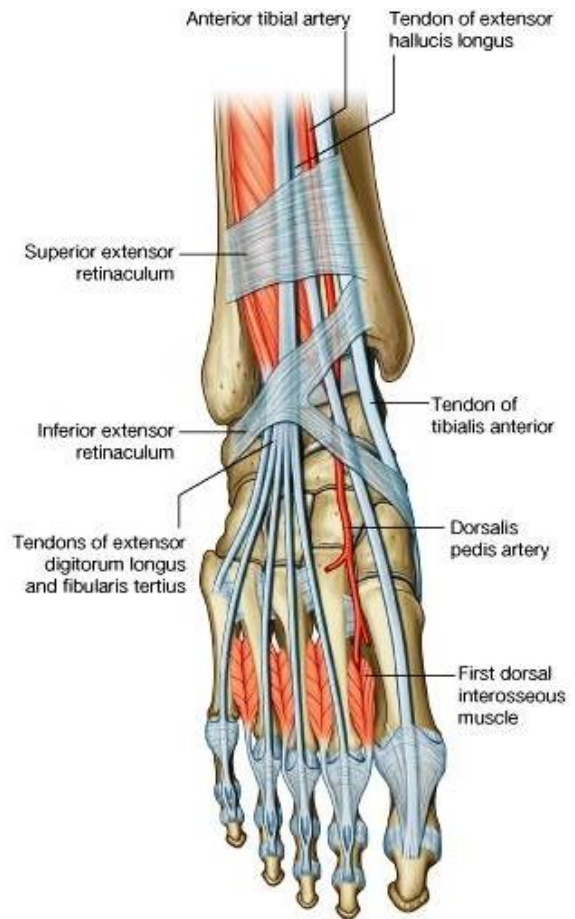
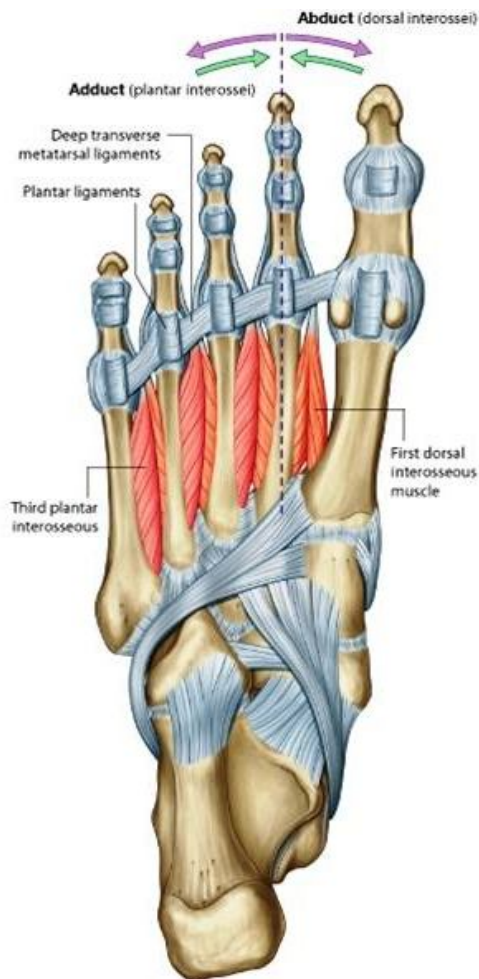
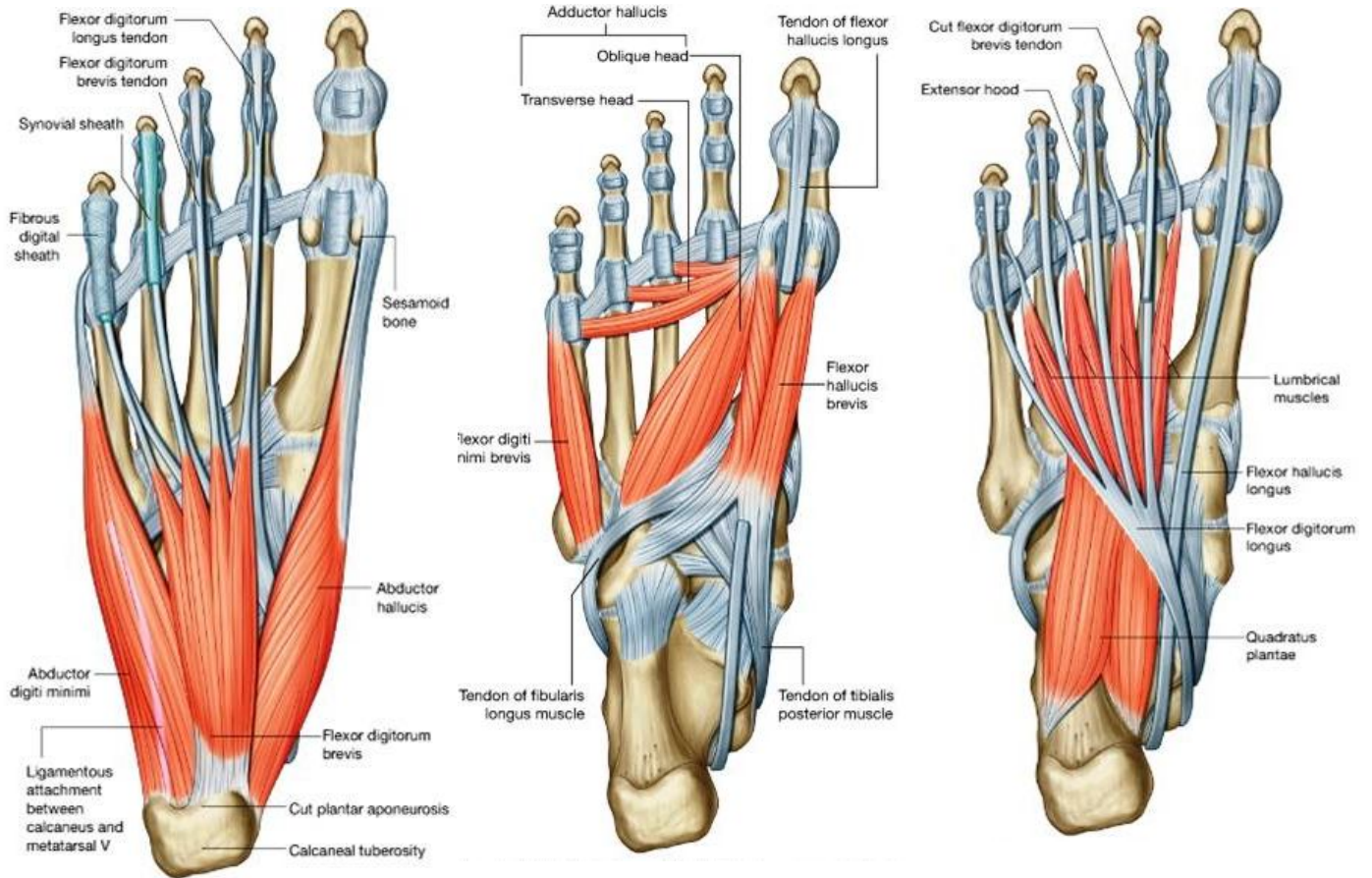
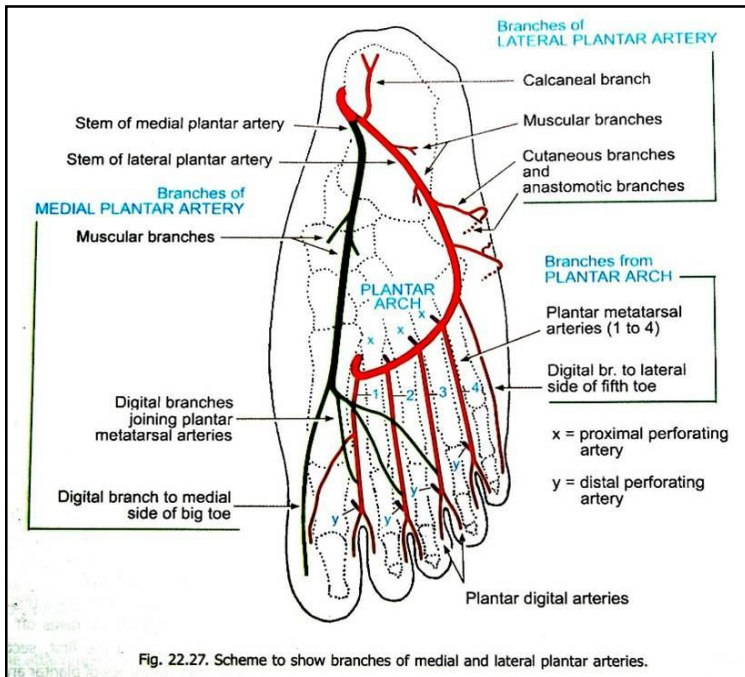


Table 10-8 Muscles of the Sole of the Foot

Muscle	Origin	Insertion	Nerve Supply	Nerve Roots <sup>a</sup>	Action
<b>First Layer</b>					
Abductor hallucis	Medial tuberosity of calcaneum and flexor retinaculum	Base of proximal phalanx of big toe	Medial plantar nerve	<b>S2, 3</b>	Flexes and abducts big toe; braces medial longitudinal arch
Flexor digitorum brevis	Medial tubercle of calcaneum	Four tendons to four lateral toes <sup>a</sup> inserted into borders of middle phalanx; tendons perforated by those of flexor digitorum longus	Medial plantar nerve	<b>S2, 3</b>	Flexes lateral four toes; braces medial and lateral longitudinal arches
Abductor digiti minimi	Medial and lateral tubercles of calcaneum	Base of proximal phalanx of fifth toe	Lateral plantar nerve	<b>S2, 3</b>	Flexes and abducts fifth toe; braces lateral longitudinal arch
<b>Second Layer</b>					
Quadratus plantae	Medial and lateral sides of calcaneum	Tendon of flexor digitorum longus	Lateral plantar nerve	<b>S2, 3</b>	Assists flexor digitorum longus in flexing lateral four toes
Lumbricals (4)	Tendons of flexor digitorum longus	Dorsal extensor expansion; bases of proximal phalanges of lateral four toes	First lumbrical: medial plantar nerve; remainder: lateral plantar nerve	<b>S2, 3</b>	Extends toes at interphalangeal joints
Flexor digitorum longus tendon	See Table 10-7				
Flexor hallucis longus tendon	See Table 10-7				
<b>Third Layer</b>					
Flexor hallucis brevis	Cuboid, lateral cuneiform, tibialis posterior insertion	Medial tendon into medial side of base of proximal phalanx of big toe; lateral tendon into lateral side of base of proximal phalanx of big toe	Medial plantar nerve	<b>S2, 3</b>	Flexes metatarsophalangeal joint of big toe; supports medial longitudinal arch
Adductor hallucis	Oblique head bases of second, third, and fourth metatarsal bones; transverse head from plantar ligaments	Lateral side of base of proximal phalanx of big toe	Deep branch lateral plantar nerve	<b>S2, 3</b>	Flexes metatarsophalangeal joint of big toe; holds together metatarsal bones
Flexor digiti minimi brevis	Base of fifth metatarsal bone	Lateral side of base of proximal phalanx of little toe	Lateral plantar nerve	<b>S2, 3</b>	Flexes metatarsophalangeal joint of little toe
<b>Fourth Layer</b>					
Interossei					
Dorsal (4)	Adjacent sides of metatarsal bones	Bases of proximal phalanges <sup>a</sup> first: medial side of second toe; remainder: lateral sides of second, third, and fourth toes <sup>a</sup> also dorsal extensor expansion	Lateral plantar nerve	<b>S2, 3</b>	Abduction of toes; flexes metatarsophalangeal joints and extends interphalangeal joints
Plantar (3)	Inferior surfaces of third, fourth, and fifth metatarsal bones	Medial side of bases of proximal phalanges of lateral three toes	Lateral plantar nerve	<b>S2, 3</b>	Adduction of toes; flexes metatarsophalangeal joints and extends interphalangeal joints
Peroneus longus tendon	See Table 10-6				
Tibialis posterior tendon	See Table 10-7				
<sup>a</sup> The predominant nerve root supply is indicated by boldface type.					

## Arteries of the sole یا شرایین کف یا



### :Medial plantar artery

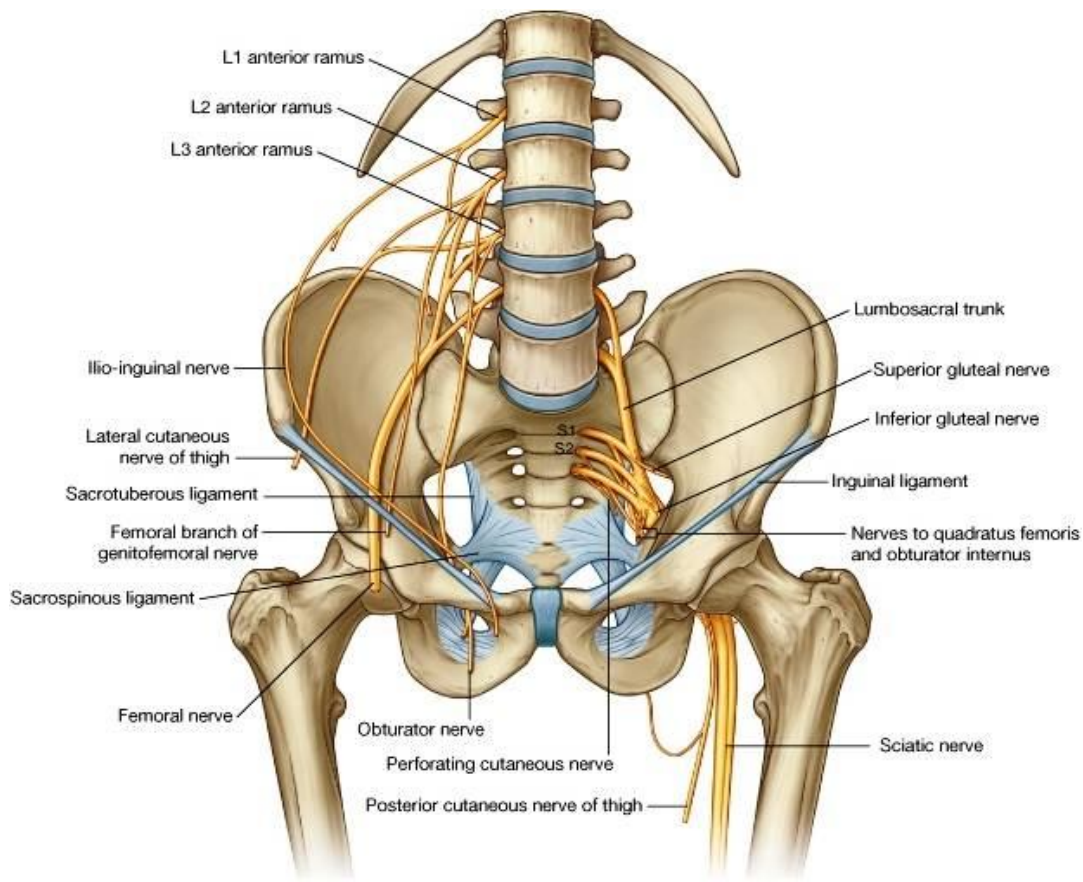
- ⇐ شعبه کوچکتر بوده از عمق رینیناکولوم flexor تا کنار انسی انگشت شصت امتداد دارد.
- ⇐ در طول سیر خود شعبات عضلی، مفصلی، و جلدی داده و وجه انسی شصت را اروا میکند.
- ⇐ در طول سیر خود با عصب medial plantar همراه میباشد.

### :Lateral plantar artery

- ⇐ شعبه بزرگتر بوده و عصب lateral plantar را همراهی میکند.
- ⇐ از عمق رینیناکولوم flexor تا قاعده میتاتارسوس پنجم امتداد دارد، بعدازان بطرف انسی در متوسط کف پا دور خورده و در مسافه بین میتاتارسوس اول و دوم با dorsalis pedis artery که از وجه ظهری میاید، تقم کرده و plantar arch را میسازد.

- ⇐ در طول سیر خود شعبات عضلی، جلدی، و مفصلی داده و شرایین plantar metatarsal و plantar digital نیز از ان منشأ میگیرند.
- ⇐ بین شعبات قوسهای شریانی در وجه ظهری، و وجه سفلی قدم دو شریان ثاقبه یا perforating artery ارتباط برقرار میسازد.

## Nerves of the lower limb



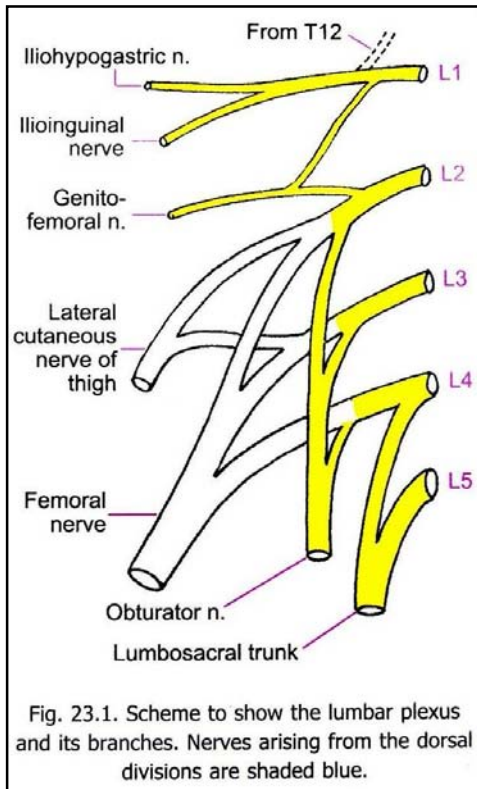


Fig. 23.1. Scheme to show the lumbar plexus and its branches. Nerves arising from the dorsal divisions are shaded blue.

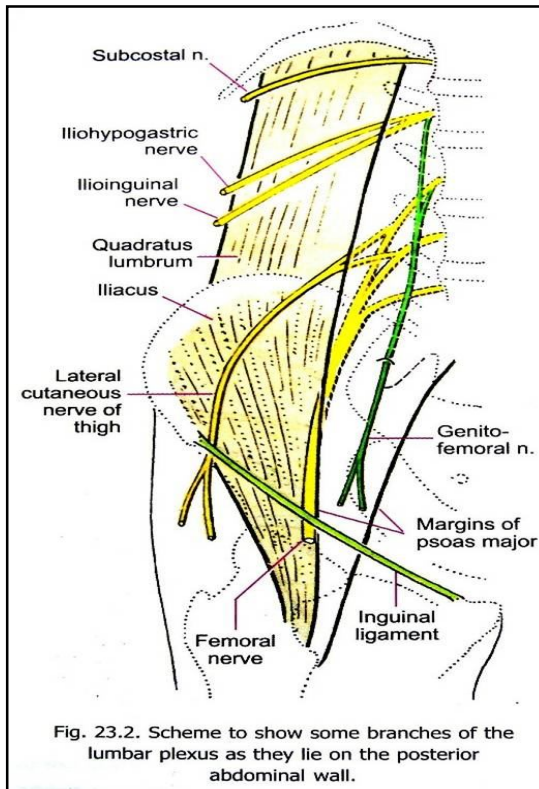


Fig. 23.2. Scheme to show some branches of the lumbar plexus as they lie on the posterior abdominal wall.

↔ به تعداد 5 عصب قطنی موجود اند، که هرکدام به شعبات dorsal & ventral تقسیم میگردند:

↔ Dorsal rami از plexus lumbar و plexus sacral در تعصیب جلد نواحی کمر و الیوی سهم میگیرند.

↔ Ventral rami اعصاب lumbar در ضخامت عضله psoas major داخل شده و 4 عصب lumbar علوی با هم یکجا شده Lumbar plexus را میسازند.

↔ قسمتی از L4 با L5 یکجا شده و lumbar sacral trunk را میسازند، که در ساختن sacral plexus رول دارد.

- ↔ قسمت اعظم L1 به یک جذع عصبی امتداد یافته که به دو division (iliohypogastric & ilioinguinal nerves) تقسیم میگردد.
- ↔ قسمت متباقی L1 با یک شاخه از L2 یکجا شده و genitofemoral nerve را میسازند.
- ↔ L2 ، L3 و قسمت اعظم L4 ، به دو division قدامی و خلفی تقسیم میشوند:
- ↔ Posterior division ها که بزرگتر میباشند، باهم یکجا شده و femoral nerve را میسازند.
- ↔ از posterior division های L2 و L3 یک عصب دیگر بنام lateral cutaneous nerve of thigh نیز منشا میگیرد.
- ↔ Anterior divisions باهم یکجا شده و obturator nerve را میسازند.
- ↔ بر علاوه اعصابی که در بالا ذکر شدند، یکتعداد شعبات دیگر برای عضلات psoas major, quadrates lumbarum, psoas minor & iliacus نیز از lumbar plexus منشا میگیرند.

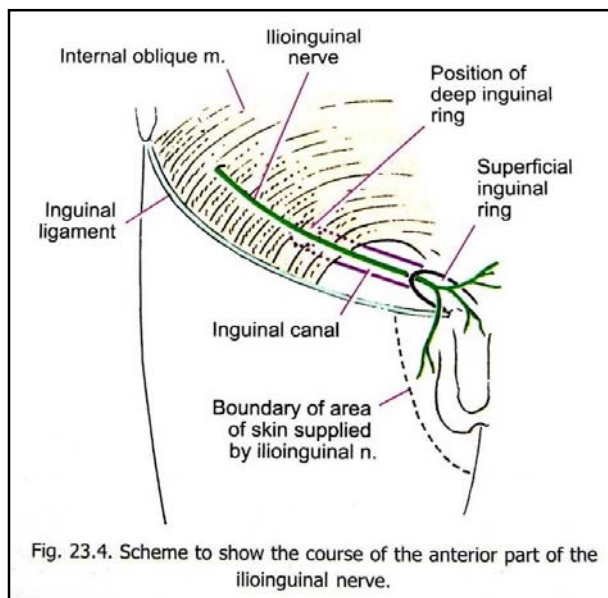


Fig. 23.4. Scheme to show the course of the anterior part of the ilioinguinal nerve.

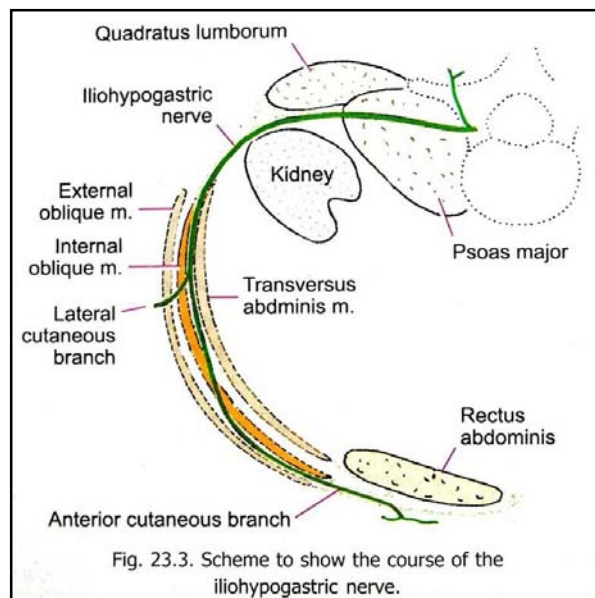


Fig. 23.3. Scheme to show the course of the iliohypogastric nerve.

## Iliohypogastric nerve

- ↪ بعد از منشأ در ضخامت psoas major سیر کرده و از قدام quadrates lumborum عبور میکند.
- ↪ سپس در مسافتی بین transverse abdominis و internal oblique وارد شده و بزودی بدو شاخه نهایی بنام lateral and antero-cutaneous branches تقسیم میشود، که جلد نواحی اطراف خود را تعصیب میکنند.

## Ilioinguinal nerve

- ↪ تا مسافتی بین عضلات transverse abdominis و internal oblique عین سیر عصب iliohypogastric را تعقیب میکند.
- ↪ از وحشی بقدام سیر کرده و عضله internal oblique را در کمی بالاتر از نهایت وحشی inguinal ligament سوراخ کرده وارد کانال inguinal میگردد.
- ↪ از superficial ring یا فوچه سطحی inguinal canal خارج شده و به شعبات متعدد تقسیم میگردد، که جلد نواحی علوی و انسی ران و جلد اعضای تناسلی خارجی را تعصیب میکنند.

## Genitofemoral nerve

- ↪ بعد از منشأ اول در ضخامت iliopsoas سیر کرده و سپس در سطح آن قرار گرفته بطرف سفلی سیر میکند.
- ↪ از تحت حالب عبور کرده و در مجاورت شریان external iliac سیر کرده بدو شاخه genital & femoral nerves تقسیم میگردد.
- ↪ Genital branch از deep inguinal ring عبور کرده داخل inguinal canal شده و عضلات cremasteric و dartos را تعصیب میکند.
- ↪ Femoral branch از تحت لیگامنت inguinal عبور کرده و در وحشی femoral sheath قرار میگیرد، سپس صفاق عمیق را سوراخ نموده به شعبات متعدد تقسیم شده و جلد نواحی اطراف را تعصیب میکند.

## Lateral cutaneous nerve of thigh

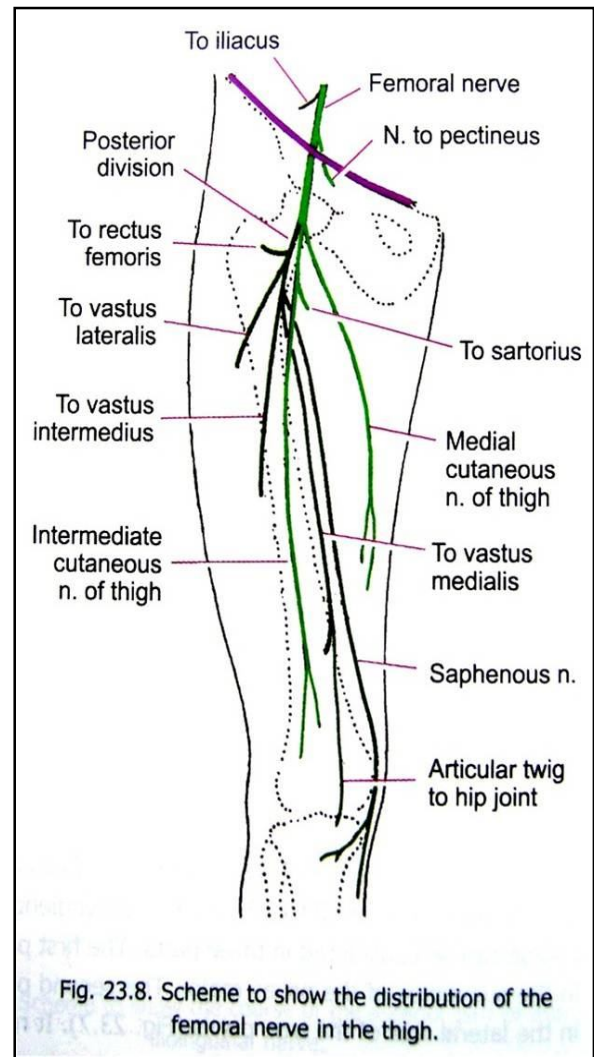
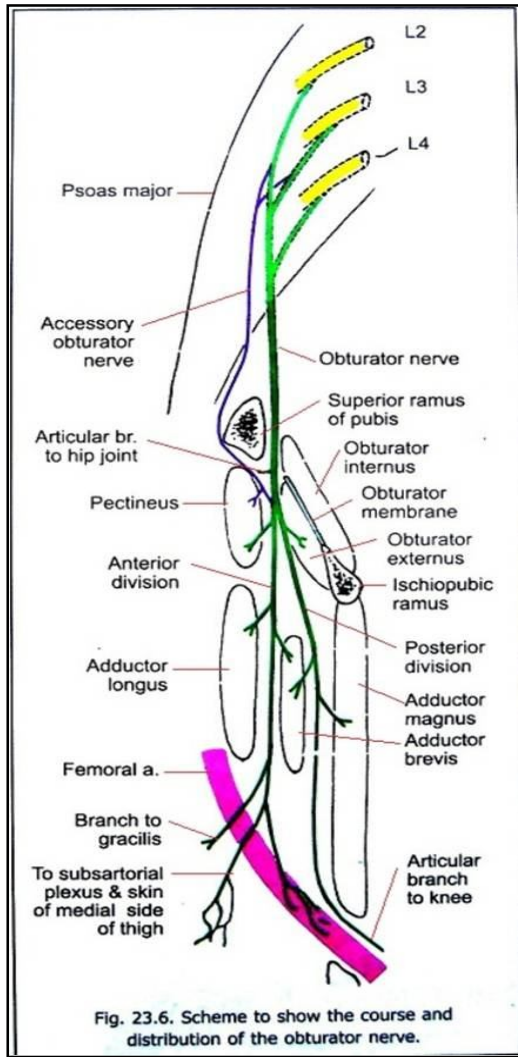
- ↪ بعد از منشأ در ضخامت psoas major سیر کرده و بعداً از سطح iliacus بطرف سفلی تا anterior superior iliac spine پایین میشود.
- ↪ از تحت وحشی ترین قسمت لیگامنت inguinal عبور کرده و وارد مسکن قدامی ران میشود.
- ↪ در همین قسمت بدو شعبه قدامی و خلفی تقسیم شده و جلد نواحی قدامی- وحشی ران را تعصیب میکنند.

## OBTURATOR NERVE

بعد از منشأ سیر آن در سه قسمت مطالعه میشود:

- ↪ قسمت اول در ضخامت عضله psoas major سیر میکند.
- ↪ قسمت دوم در جدار وحشی حوصله سیر میکند، نخست بالای obturator internus قرار گرفته و از foramen obturator عبور نموده وارد مسکن انسی ران میشود.
- ↪ قسمت سوم آن در انسی ران سیر میکند. همین که از foramen obturator خارج میگردد، بدو شعبه قدامی و خلفی تقسیم میگردد، که هر دو شعبات مختلف برای ساختمانهای مختلف در ران میدهند:

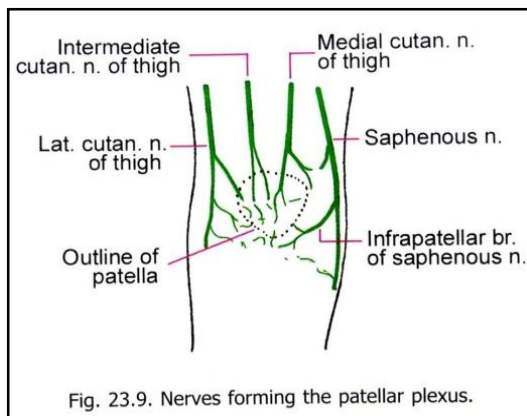
شعبات و عایی	شعبات مفصلی	شعبات جلدی	شعبات عضلی
برای اروای femoral artery	1. Hip joint 2. Knee joint	برای جلد قسمت انسی ران	برای عضلات: 1. Obturator externus, 2. Adductor muscles 3. Gracillis & pectineus



### :Accessory obturator nerve

- ↪ بعضاً یک قسمت از الیاف L2 و L3 بنام accessory obturator nerve یاد شده و سیر جداگانه را تعقیب میکند:
- ↪ طوریکه وارد حوصله حقیقی نشده از تحت لیگامنت inguinal عبور نموده و وارد ران میشود، و با شعبه قدامی obturator nerve یکجا میگردد.
- ↪ در طول سیر خود برای عضله pectineus و مفصل hip شعبات میدهد.

### :FEMORAL NERVE



- ↪ بعد از منشأ در ضخامت Psoas major سیر کرده سپس از تحت لیگامنت inguinal در mid inguinal point عبور کرده و در وحشی femoral artery قرار میگیرد.
- ↪ در ران سیر کوتاه داشته و بدو شاخه نهایی قدامی و خلفی تقسیم میشود، که هر کدام شعبات مختلف برای ساختمانهای مختلف میدهند:

شعبات Posterior division	شعبات Anterior division
1. Muscular branches: To Rectus femris, and Vastus muscles	1. Muscular branches: To Iliacus, Pectineus, Sartorius
2. Cutaneous branches: a. saphenous nerve, that takes part in formation of: b. patellar plexus	2. Cutaneous branches: a. Medial cutaneous nerve of thigh b. Intermediate cutaneous nerve of thigh
3. Articular branches: To the hip & knee joints	
4. Vascular branches: for femoral artery & its branches	3. Vascular braches: For femoral artery & its branches

### Sacral Ventral Rami & Sacral Plexus

↔ Ventral ramus ها از طریق anterior sacral foramina خارج شده و sacral plexus و coccygeal plexus را میسازند.

↔ Sacral plexus از شعبات S1, S2, S3

↔ S4 و همراه با lumbosacral trunk که از L4 + L5 منشأ میگیرد، ساخته میشود.

↔ L4, L5, S1 & S2 هرکدام به division های قدامی و خلفی تقسیم میشوند.

↔ Posterior division یکجا شده و common peroneal و Sciatic part را میسازند.

↔ Anterior division همراه با S3 یکجا شده و tibial part of sciatic nerve را میسازند.

↔ سه شاخه از S2, S3 & S4 منشأ گرفته و pudendal nerve را

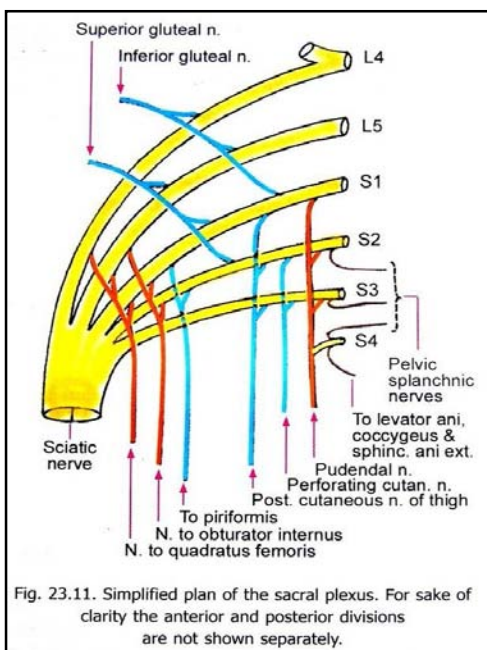
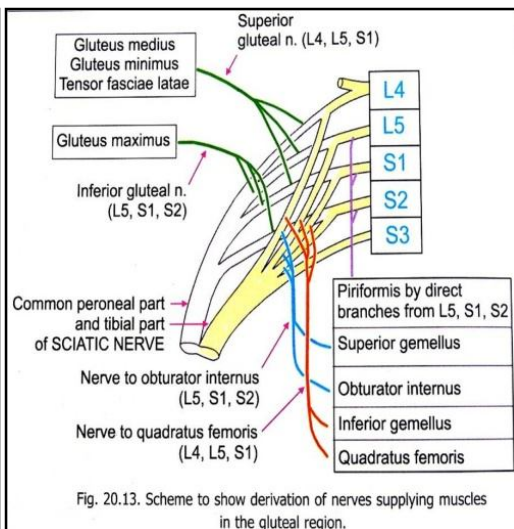
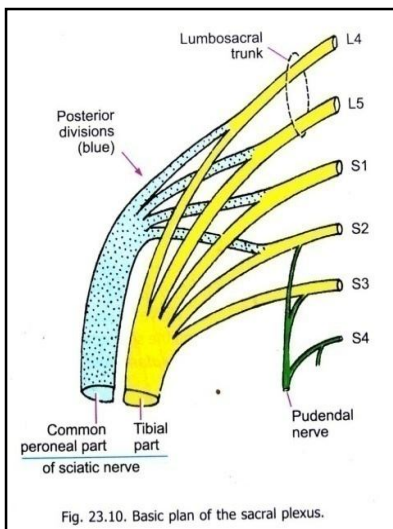
میسازند.

↔ شعبات دیگری که از sacral plexus منشأ میگیرند، عبارتند از:

1. Superior & inferior Gluteal nerves
2. Nerves to piriformis, quadrates femoris, & obturator internus
3. Posterior cutaneous nerve of thigh
4. Perforating cutaneous nerve
5. Nerve to Levator ani, coccygeus, and external anal sphincter
6. Pelvic splanchnic nerves

### Superior Gluteal nerve

از طریق greater sciatic foramen از حوصله وارد Gluteal region میشود، بدو شاخه superior & inferior تقسیم شده و عضلات gluteus medius, gluteus minimus, & tensor fascia latae را تعصیب میکنند.



### :Inferior Gluteal nerve

از greater sciatic foramen عبور کرده وارد Gluteal region میشود، و gluteus maximus را تعصیب میکند.

### :Nerve to Quadratus Femoris

از greater sciatic foramen عبور کرده وارد Gluteal region میشود، و عضلات quadratus femoris و inferior gemellus را تعصیب میکند.

### :Nerve to Obturator Internus

از greater sciatic foramen عبور کرده وارد Gluteal region میشود، و عضلات superior gemellus و obturator internus را تعصیب میکند.

### :Nerve to piriformis

در داخل حوصله باقی مانده و عضله piriformis را تعصیب میکند.

### :Posterior cutaneous nerve of thigh

از greater sciatic foramen عبور نموده وارد Gluteal region میشود، و از تحت gluteus maximus عبور نموده و جلد ناحیه وسیعی در خلف ران، خلف ساق، عجان و سفلی ناحیه الیوی را تعصیب میکند.

### :Perforating cutaneous nerve

در سفلی lesser sciatic foramen لیگامنت sacrotuberous را سوراخ نموده و از حوصله وارد ناحیه الیوی میشود، و جلد ساحه سفلی انسی الیوی را تعصیب میکند.

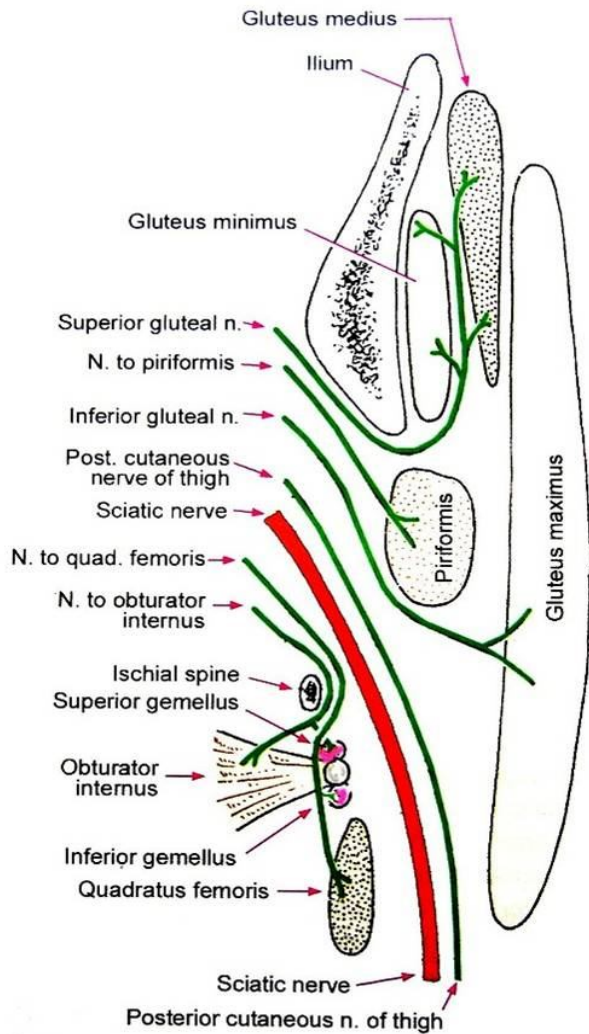
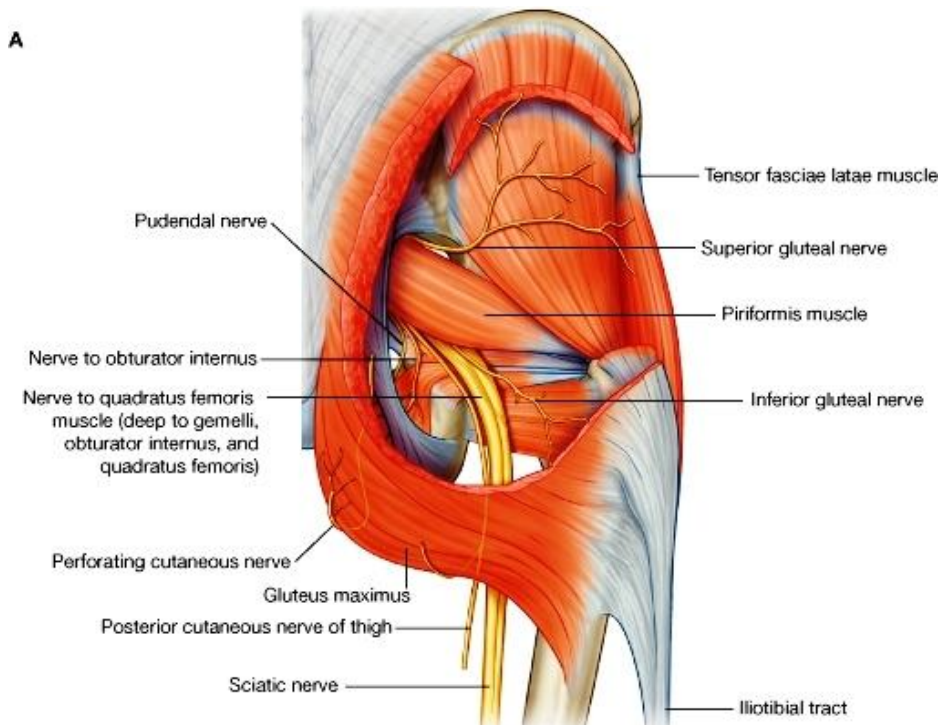


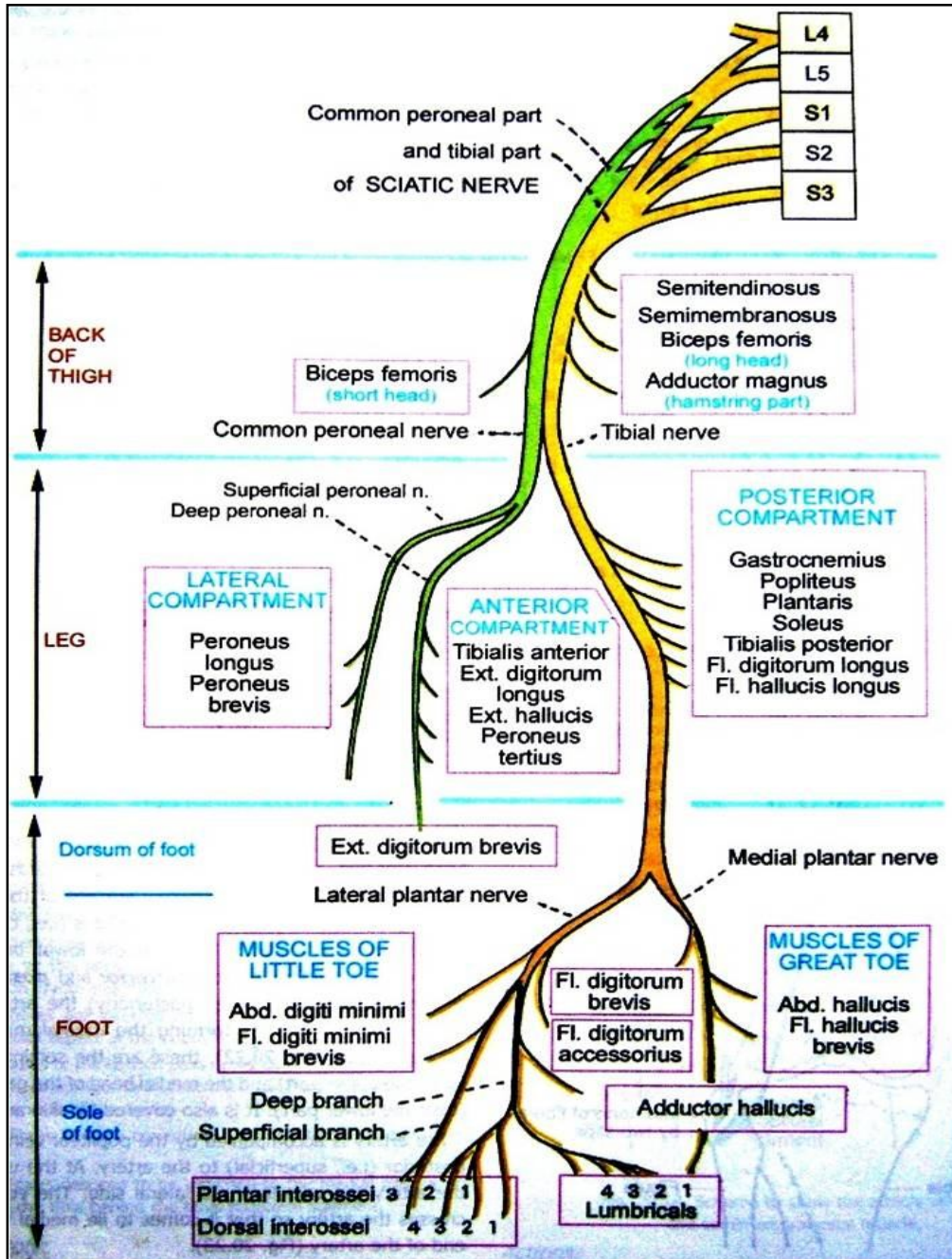
Fig. 23.12. Scheme to show the course of some branches of the sacral plexus seen in the gluteal region. All nerves shown cannot be actually seen in any one plane.





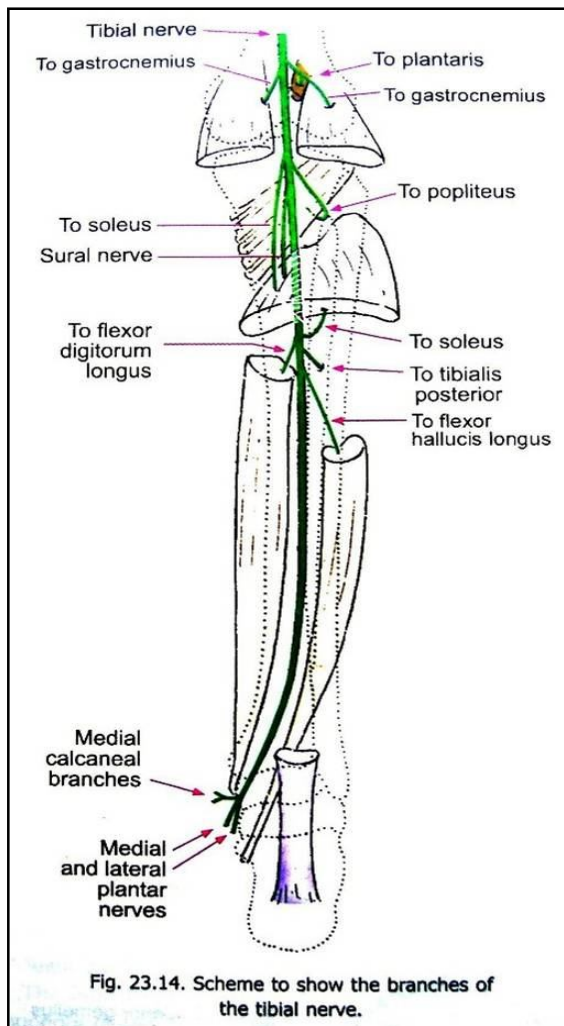
## The Sciatic Nerve

- ↔ Main continuation ضفیره عجزی (sacral plexus) بوده و بزرگترین عصب در بدن انسان میباشد.
- ↔ از greater sciatic foramen عبور کرده از حوصله داخل ناحیه الیوی و مسکن خلفی ران میشود.
- ↔ در ثلث سفلی ران bifurcation نموده و بدو شاخه نهایی (terminal branches) بنام common peroneal branch و tibial branch تقسیم میگردد.
- ↔ قبل از تشعب توسط شعباتی عضلات hamstring ، short head of biceps ، و مفصل hip را تعصیب میکند.



### Tibial Nerve

- ↔ بنام medial Popliteal nerve نیز یاد میگردد.
- ↔ از ثلث سفلی ران تا نصف مسافه بین tendocalcaneus و جلگ انسی امتداد دارد، بعداً بدو شاخه نهایی بنام medial & lateral plantar nerves تقسیم میگردد.
- ↔ شعبات عضلی: برای عضلات gastrocnemius, plantaris, popliteus, soleus, tibialis posterior, flexor digitorum longus, & flexor hallucis longus



- ↔ شعبات جلدی: sural nerve مهمترین شاخه جلدی آن میباشد که جلد قسمت خلفی و وحشی ساق، و کنار وحشی قدم را تعصیب میکند.
- ↔ شعبات مفصلی: سه شعبه مهم برای مفصل زانو داده و همچنان برای مفصل بند پا نیز شعبات میدهد.

### :Medial Plantar Nerve

- ↔ از تحت flexor retinaculum تا قاعده distal phalanx انگشت شصت ادامه دارد.
- ↔ در کف پا یک شعبه بنام proper digital branch میدهد که به انسی انگشت شصت میرود، و سه شعبه دیگر بنام common plantar digital arteries میدهد.
- ↔ در طول سیر خود با medial plantar artery همراه میباشد.
- ↔ شعبات جلدی، عضلی، و مفصلی دارد.

### :Lateral Plantar Nerve

- ↔ از تحت flexor retinaculum تا tubercle of 5<sup>th</sup> metatarsal bone ادامه دارد. این قسمت که بنام جذع شریان نیز یاد میشود، در طول سیر خود با lateral plantar artery همراه میباشد.
- ↔ بعد از آن بدو شعبه نهایی superficial & deep تقسیم میگردد.
- ↔ شعبات جلدی و عضلی دارد.

### :Common Peroneal Nerve

- ↔ بنام lateral Popliteal nerve نیز یاد میگردد.
- ↔ از ثلث سفلی مسکن خلفی ران تا عنق fibula امتداد دارد، بعد از آن تشعب کرده و بدو شعبه سطحی و عمیق تقسیم میشود.
- ↔ دو شعبه جلدی میدهد که عبارتند از :

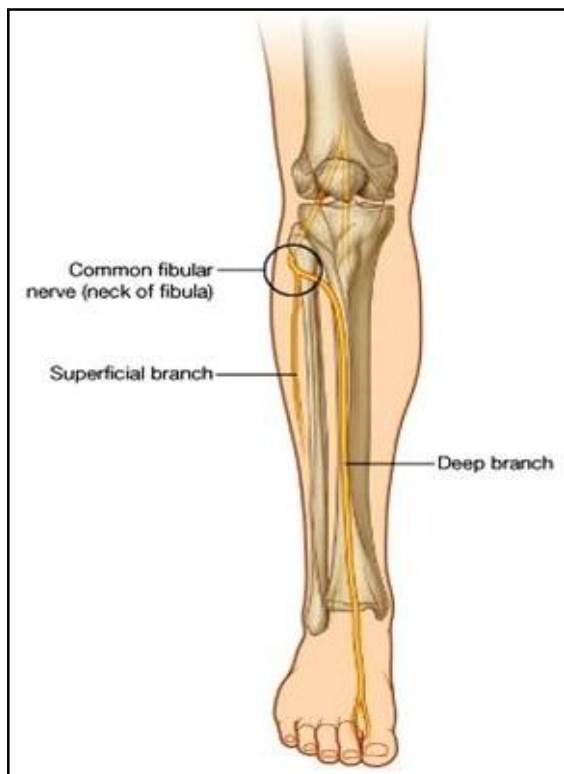
1. Lateral cutaneous nerve of calf
2. Sural communicating branch

### :Deep Peroneal Nerve

- ↔ بنام anterior tibial nerve نیز یاد میگردد.
- ↔ از عنق fibula تا قدام مفصل بند پا در سطح interosseous membrane امتداد دارد، و بعد از آن بدو شعبه نهایی وحشی و انسی تقسیم میگردد.
- ↔ شعبات عضلی: برای عضلات tibialis anterior, extensor hallucis longus, extensor digitorum longus & brevis, and peroneus tertius
- ↔ شعبات جلدی: برای جلد وجه ظهری قدم
- ↔ شعبات مفصلی: برای مفاصل ankle, tarsal, tarsometatarsal, & metatarso phalangeal

### :Superficial Peroneal Nerve

- ↔ بنام musculocutaneous nerve of the calf نیز یاد میگردد.



از عنق fibula تا قسمت سفلی ساق امتداد دارد، بعداً بدو شعبه نهایی وحشی و انسی تقسیم میشود که در وجه ظهری قدم پایین شده و جلد آنرا تعصیب میکنند.  
 در طول سیر خود در مسکن وحشی ساق قرار داشته و عضلات و جلد این مسکن را تعصیب میکند.

### :Pudendal Nerve

از sacral plexus منشأ گرفته سپس از طریق greater sciatic foramen از حوصله وارد Gluteal region میشود.  
 بعد از سیر کوتاه در ناحه الیوی، از طریق lesser sciatic foramen دوباره داخل حوصله رفته و وارد ناحیه عجان یا perineum میگردد.

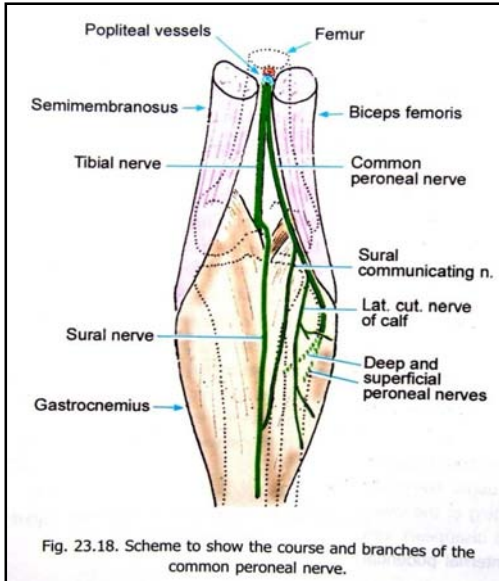
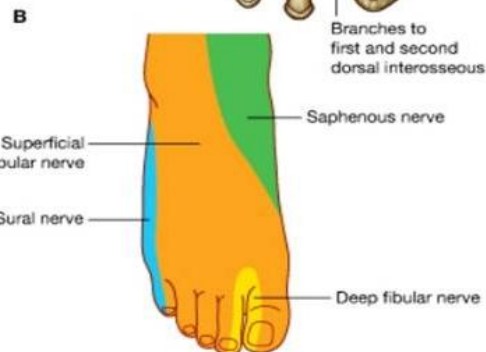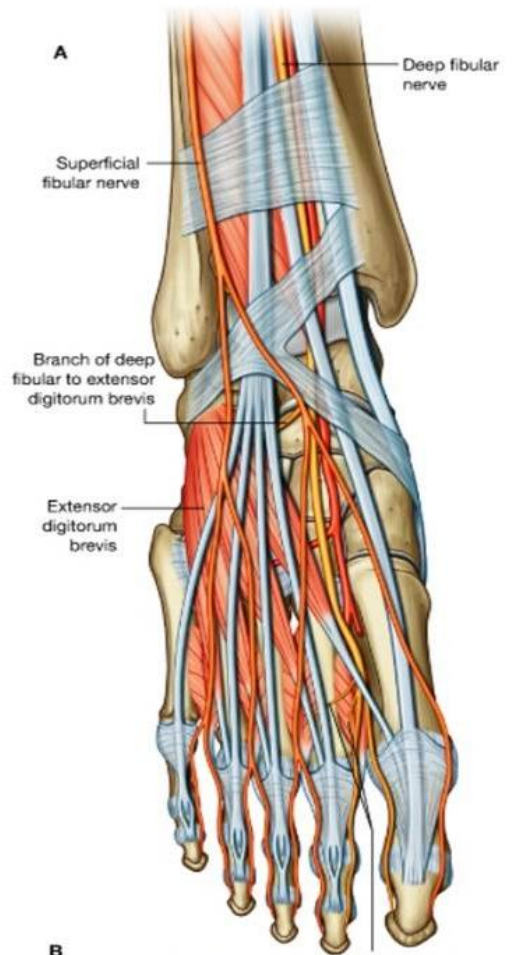
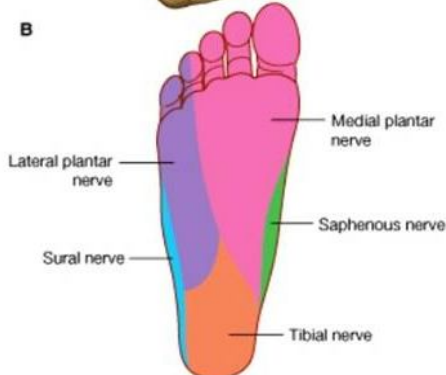
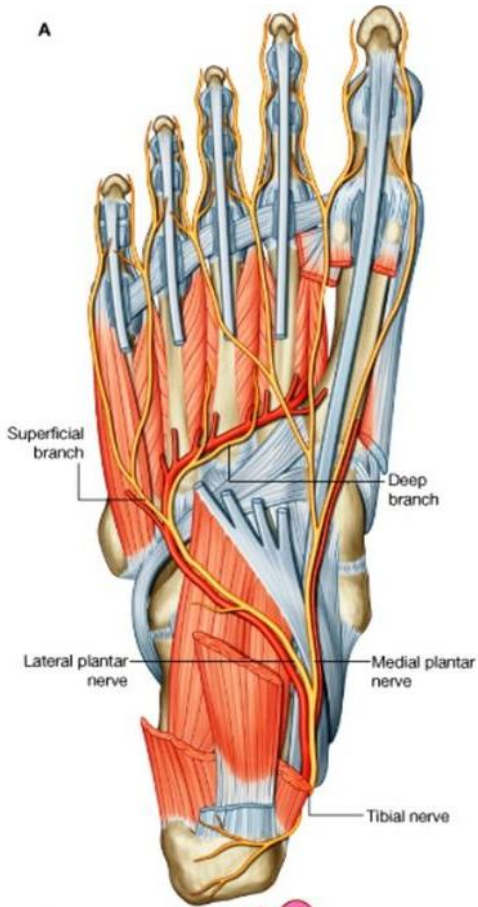
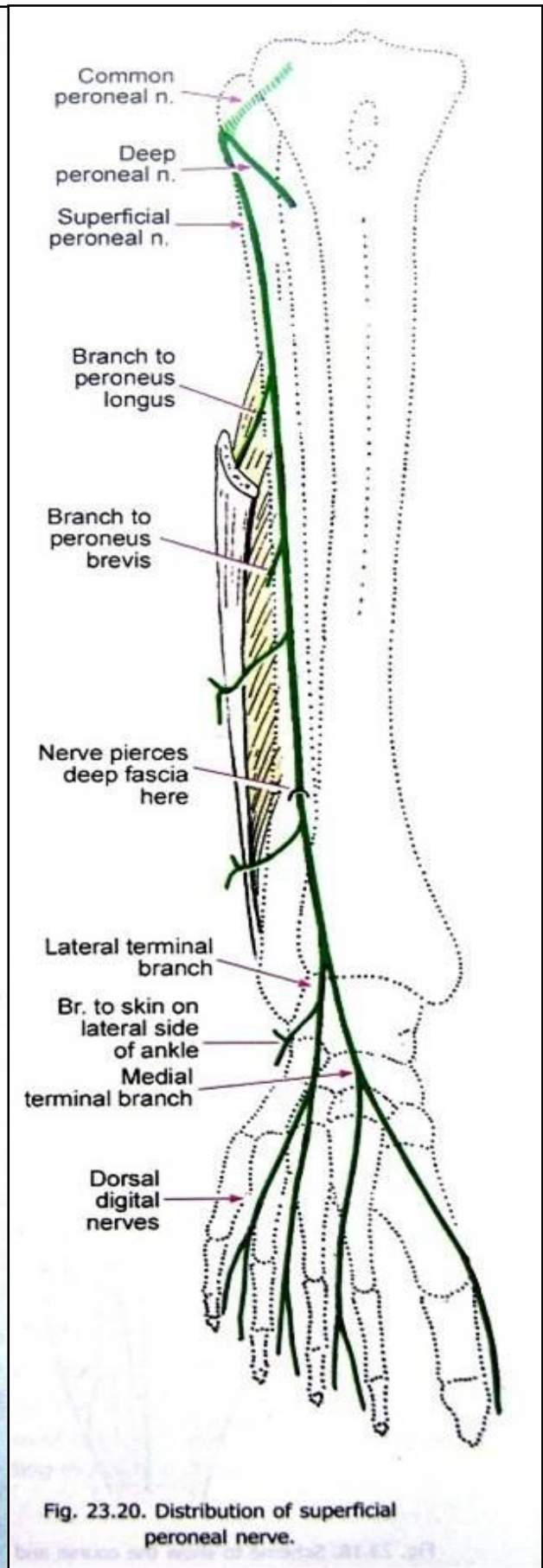
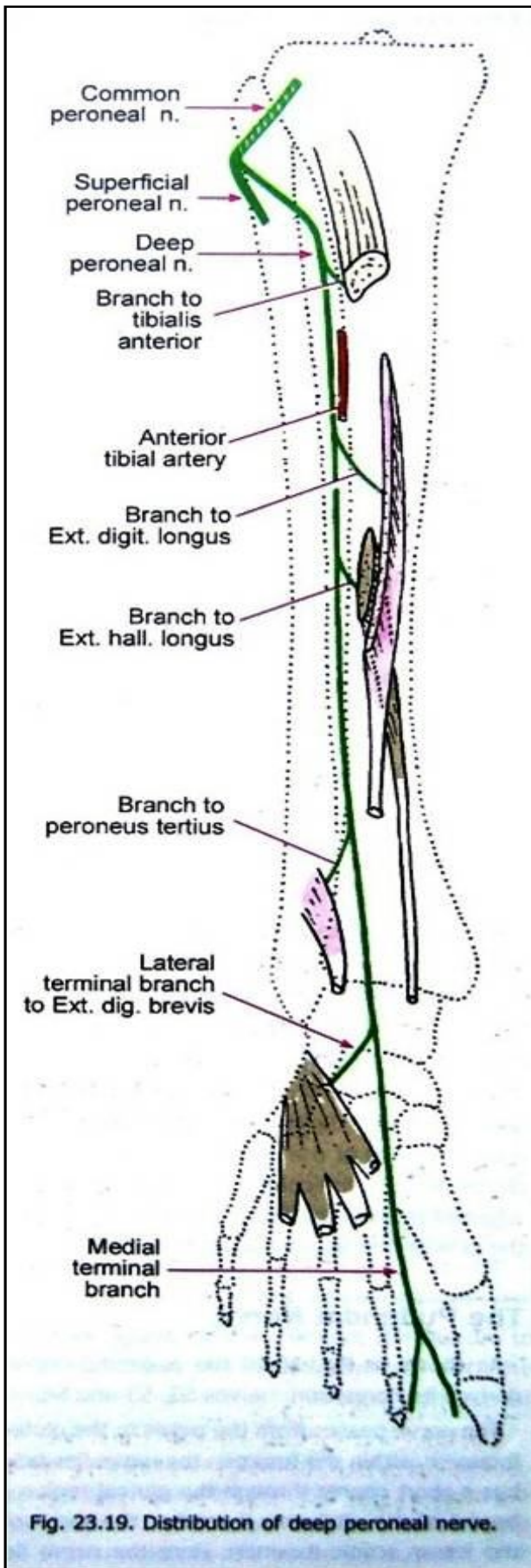


Fig. 23.18. Scheme to show the course and branches of the common peroneal nerve.





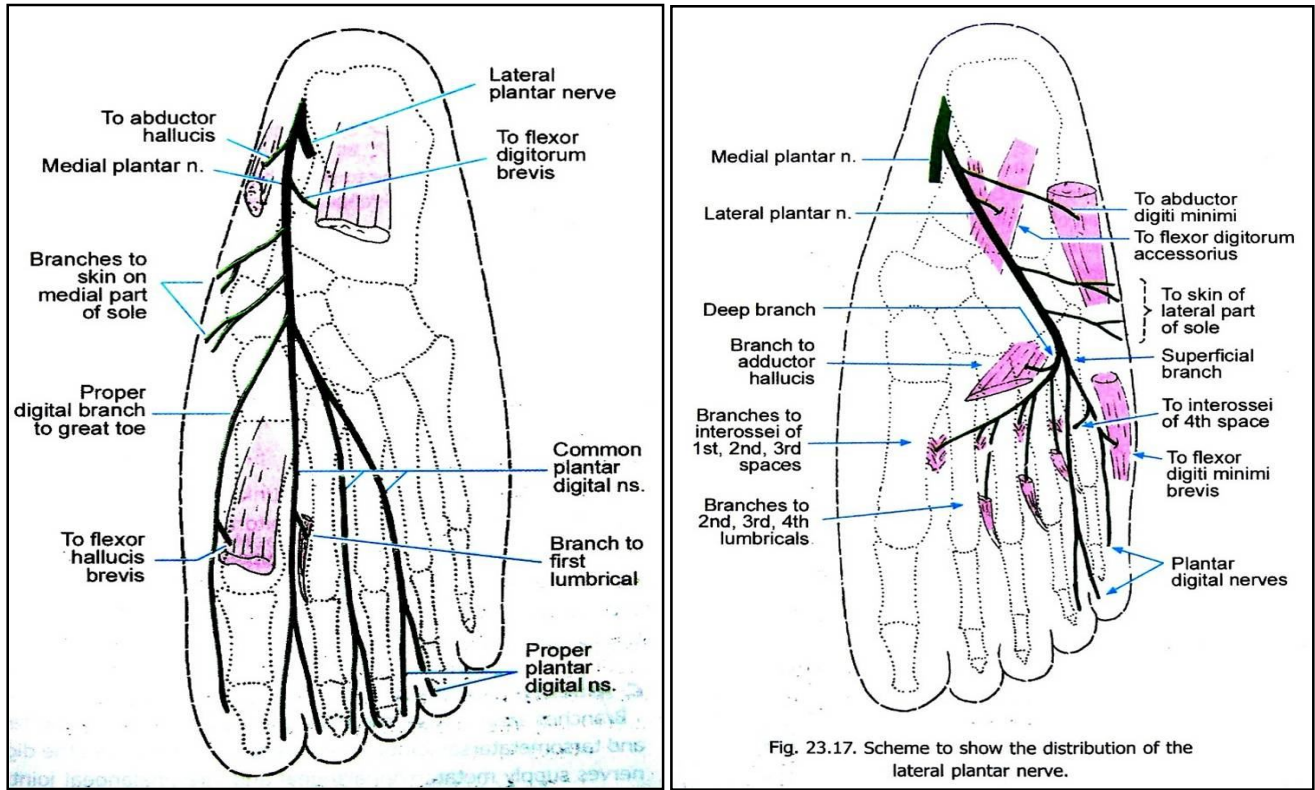


Fig. 23.17. Scheme to show the distribution of the lateral plantar nerve.

## JOINTS OF THE LOWER LIMB

### Joints and Ligaments of the Pelvis

#### :Pubic symphysis

یک مفصل secondary cartilagenous بوده هر دو استخوان pubis را در قدام باهم وصل میکند.

#### :Sacroiliac joint

- ↔ عبارت از دو مفصل ساینویال است که در بین auricular surfaces استخوانهای الیوم و سکرورم ، در راست و چپ بوجود میاید.
- ↔ سطوح مفصلی توسط غضروف هیالین پوشانیده شده است.
- ↔ مفصل توسط غشای ساینویال پوش شده و در خارج توسط کیسول مفصلی تقویت میگردد.
- ↔ کیسول مفصلی توسط لیگامنت های ذیل تثبیت میشود:

1. Ventral & dorsal sacroiliac ligaments

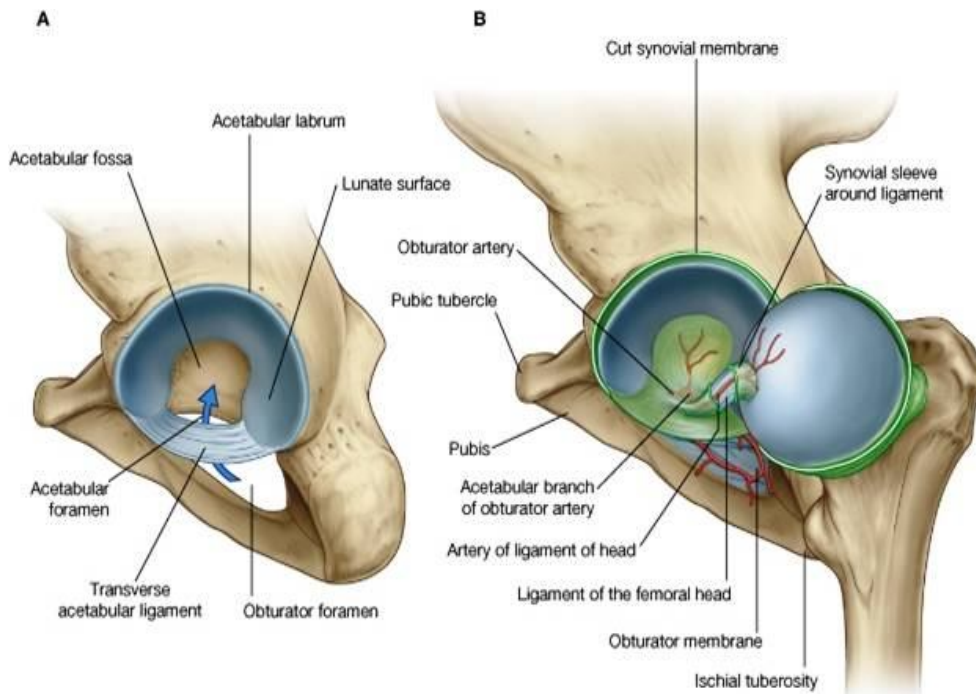
2. Interosseous sacroiliac ligament

3. Sacrotuberous & sacrospinous ligaments

### HIP JOINT

- ↔ یک مفصل ساینویال از نوع **ball & socket** میباشد که بین قسمت مفصلی حفره acetabulum و راس femur ساخته میشود.
- ↔ حرکاتیکه درین مفصل قابل اجرا است، عبارتند از: flexion, extension, abduction, adduction, medial & lateral rotations
- ↔ سطوح مفصلی توسط غضروف هیالین پوشانیده شده و کرویت راس فخذ را بیشتر میسازد.
- ↔ بر علاوه یک حلقه fibrocartilaginous محیط acetabulum را احاطه کرده است که عمق این حفره را بیشتر میسازدو بنام **acetabular labrum** یاد میشود.

↪ جوف acetabulum دارای یک قسمت مفصلی، و یک قسمت غیر مفصلی میباشد: قسمت مفصلی که در محیط قرار دارد، شکل نعل



اسب مانند داشته و بنام **lunate surface** یاد میشود. قسمت غیر مفصلی که در سفلی قرار دارد، بنام **acetabular fossa** یاد میشود.

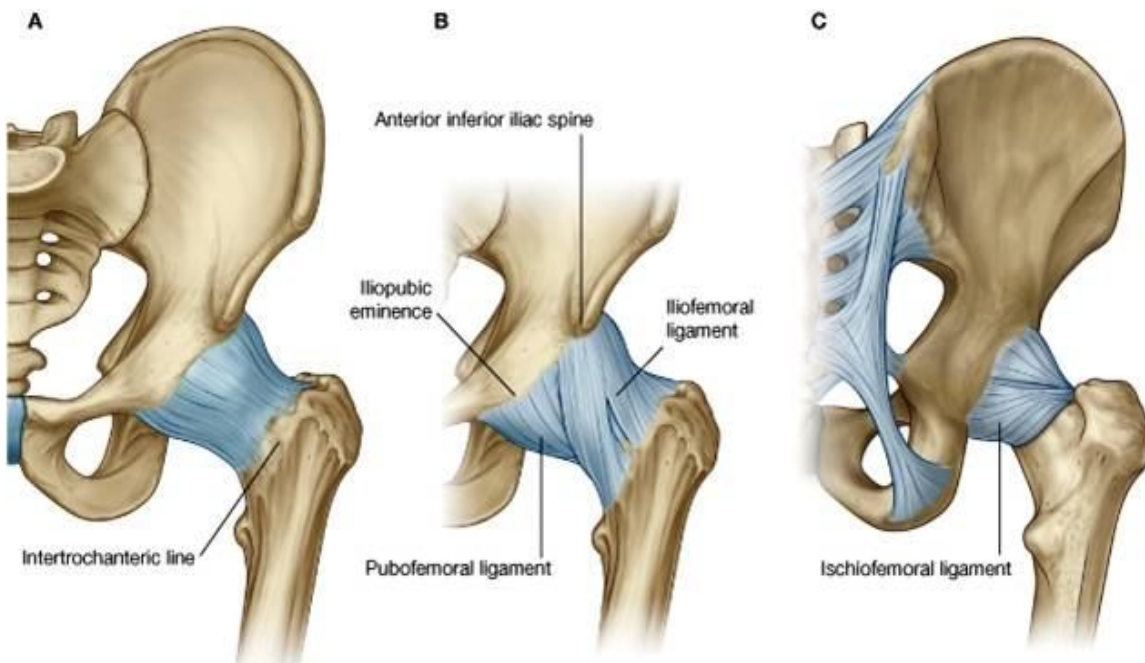
↪ کناره های acetabulum نیز در قسمت acetabular fossa ناقص بوده و همین ناحیه ناقص در محیط بنام **acetabular notch** یاد میگردد. زمانیکه حلقه فیروزی غضروفی labrum از acetabular notch میگذرد، بنام **transverse ligament of acetabulum** یاد میشود، و acetabular notch را به **acetabular foramen** تبدیل میکند.

↪ در قسمت متوسط راس فخذ یک

فرورفتگی بنام **fovea capitis femur** وجود دارد، که همین فرورفتگی توسط یک لیگامنت بنام **ligamentum capitis femoris** به قسمت متوسط جوف acetabulum وصل میشود. در ضخامت این لیگامنت یک شاخه از شریان obturator سیر میکند، که برای اروای راس فخذ نهایت مهم میباشد.

↪ سطوح مفصلی توسط غشای ساینویال پوش گردیده که از خارج توسط کپسول مفصلی تثبیت میگردد.

↪ کپسول بواسطه سه لیگامنت مهم تقویت میگردد:



1. **Ilio-femoral ligament**: که از ant. Sup. Iliac spine بالای trochanteric line در قدام نهایت علوی فخذ ختم میشود. این لیگامنت بعد از منشأ، بدو شاخه انسی و وحشی تقسیم میگردد: که لیگامنت انسی آن در قسمت انسی trochanteric line، و لیگامنت وحشی آن در قسمت وحشی trochanteric line ارتکاز میکند. این لیگامنت در مجموع ساختمان حرف Y را دارد.

2. **Pubo-femoral ligament**: از **ramus superior** و **iliopectineal eminence** استخوان پوبیس منشا گرفته در سفلی با شاخه انسی (medial band) لیگامنت iliofemoral مدغم میگردد.

3. **Ischio-femoral ligament**: که از جسم استخوان ischium منشا گرفته در قاعده major trachanter فخذ ارتکاز میکند.

↪ مفصل حرقی- فخذی (hip joint) توسط شعبات او عیه پی که از مجاورت آن عبور میکنند، اروا شده و توسط شعبات lumbar & sacral plexuses تعصیب میگردد.

### KNEE JOINT

↪ بزرگترین مفصل ساینویال در بدن بوده و از مجموع دو مفصل ذیل ساخته میشود:

1. مفصل بین کاندیل های femur و وجوه علوی کاندیل های tibia
2. مفصل بین Popliteal surface فخذ و وجه خلفی استخوان patella

↪ در بین کاندیل های فخذ و قصبه در داخل مفصل دو ساختمان قوس مانند fibrocartilaginous بنام medial & lateral menisci وجود دارند، که در هنگام تقبض و بسط قرار گرفتن سطوح مفصلی مربوطه را روی هم آسانتر میسازد.

↪ مفصل زانو اصلاً یک hinge joint بوده و عمدتاً حرکات flexion, extension را اجرا میکند.

#### سطوح مفصلی:

↪ سطوح مفصلی توسط غضروف هیالین پوشانیده شده اند، و عبارت اند از:

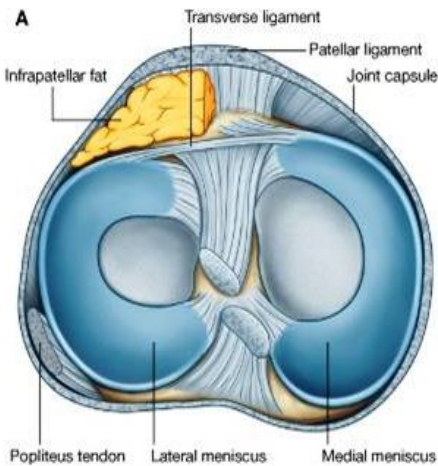
1. دو کاندیل فخذ + وجوه علوی مربوطه کاندیل های قصبه (سطح کاندیل های فخذ در زمان flexion زانو منحنی بوده، و در زمان extension زانو هموار میباشد).

2. سطح مفصلی patellar surface فخذ + وجه خلفی patella

#### :Menisci

↪ دو عدد غضروف C-shaped بنام medial & lateral menisci در بین سطوح مفصلی فخذ و قصبه وجود دارند:

1. **Medial meniscus**: هر دو نهایت آن در intercondylar area سطح علوی tibia ارتکاز میکنند. کنار انسی آن با کیسول و tibial collateral ligament التصاق دارد.
2. **Lateral meniscus**: هر دو نهایت آن در intercondylar area سطح علوی tibia ارتکاز میکنند. کنار وحشی آن با کیسول ملتصق نبوده و امکان حرکت بیشتر در آن موجود است.



↪ هر دو menisci در قدام باهم توسط transverse ligament of the knee وصل میشوند.

↪ Lateral meniscus با وتر عضله popliteus مجاورت دارد.

#### :Synovial membrane

↪ غشای ساینویال در محیط سطوح مفصلی، و کناره های علوی و سفلی medial & lateral menisci ارتکاز کرده و زمانیکه در خلف زانو میرسد دوباره انعکاس کرده و anterior & posterior cruciate ligaments را دور میزند و آنها را خارج از synovial cavity یا جوف مفصلی قرار میدهد.

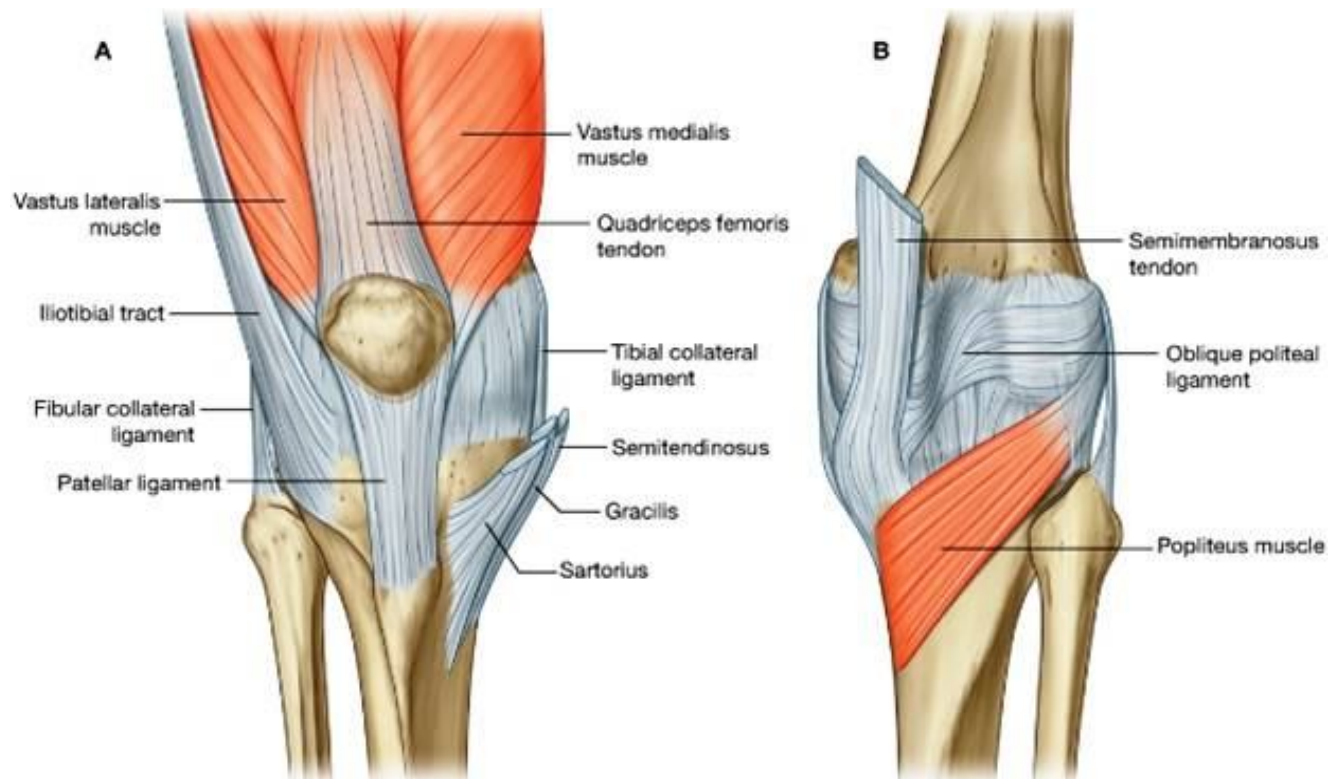
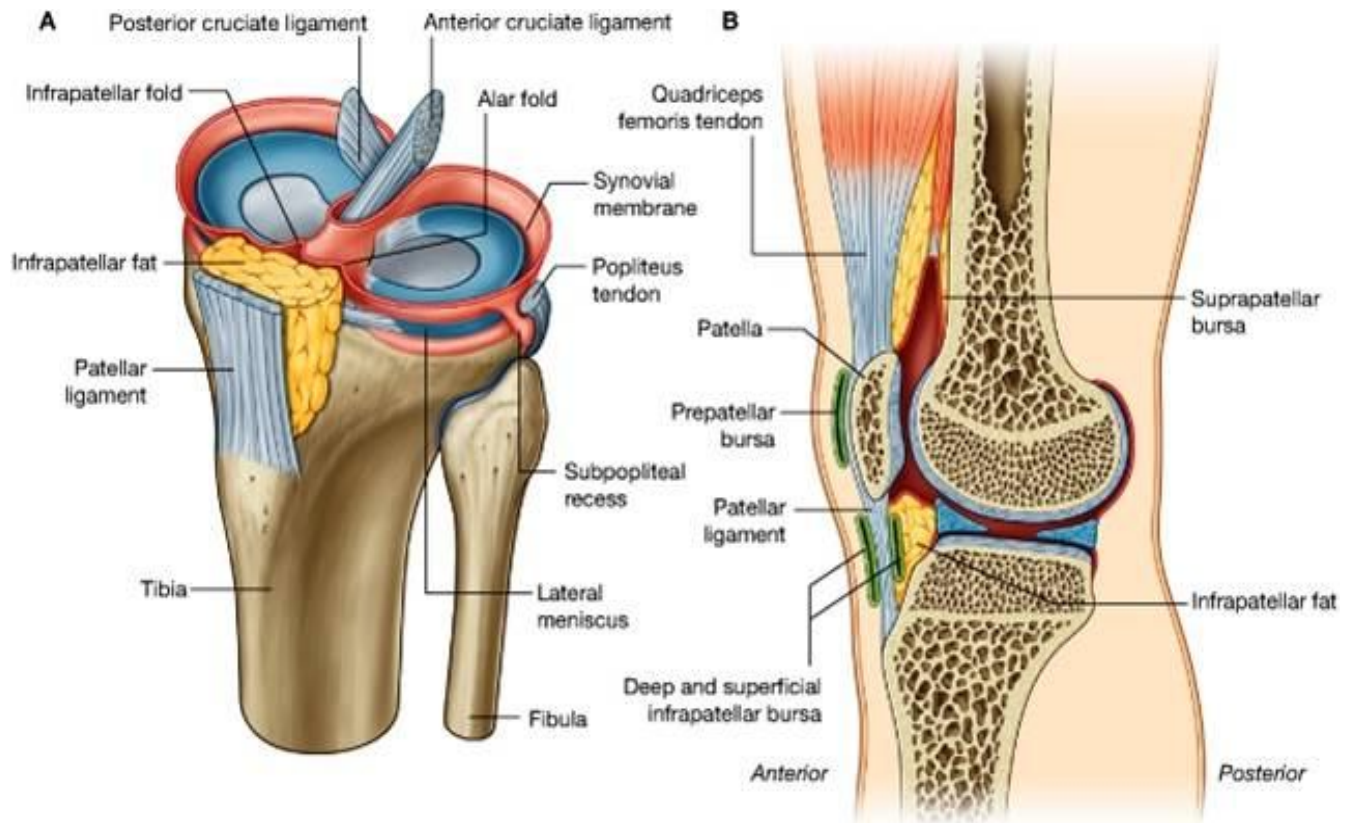
↪ در قدام بین غشای ساینویال و patellar ligament یک infrapatellar fat pad واقع میباشد.

↪ غشای ساینویال مفصل زانو در دو محل کیسه یا بورسای هابی را میسازد که با synovial cavity مفصل در ارتباط میباشد:

1. Subpopliteal recess بین lateral meniscus و وتر عضله popliteus
2. Suprapatellar bursa بین قسمت پایین جسم femur و وتر quadriceps femoris

↩ بورس های ساینویال که با synovial cavity مفصل زانو ارتباط ندارند، عبارتند از:

1. Subcutaneous prepatellar bursa
2. Deep & superficial infrapatellar bursae





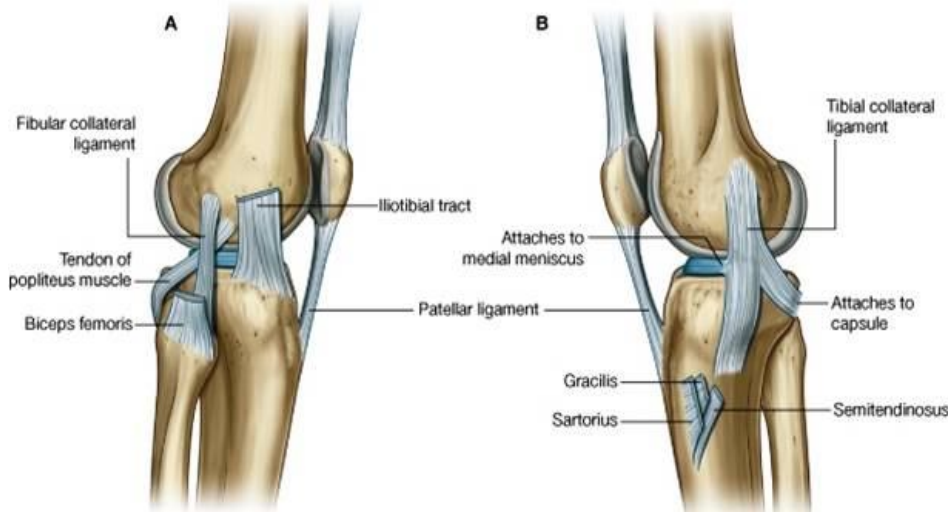
## Fibrous membrane یا کپسول مفصلی:

بشکل آستینچه اطراف مفصل را پوشانیده و در انسی با tibial collateral ligament مدغم میشود. در وحشی از fibular collateral ligament توسط یک مسافه جدا میشود.

در قدام در محیط استخوان patella ارتکاز کرده که از بالا توسط اوتار عضلات quadriceps، و از پایین توسط patellar ligament تقویت میشود.

کپسول مفصلی در قدام و وحشی توسط یک fibrous extension از iliotibial tract؛ تقویت میگردد؛ و در خلف و انسی توسط یک fibrous extension از وتر عضله semimembranosus که بنام oblique Popliteal ligament یاد میشود، تقویت میگردد.

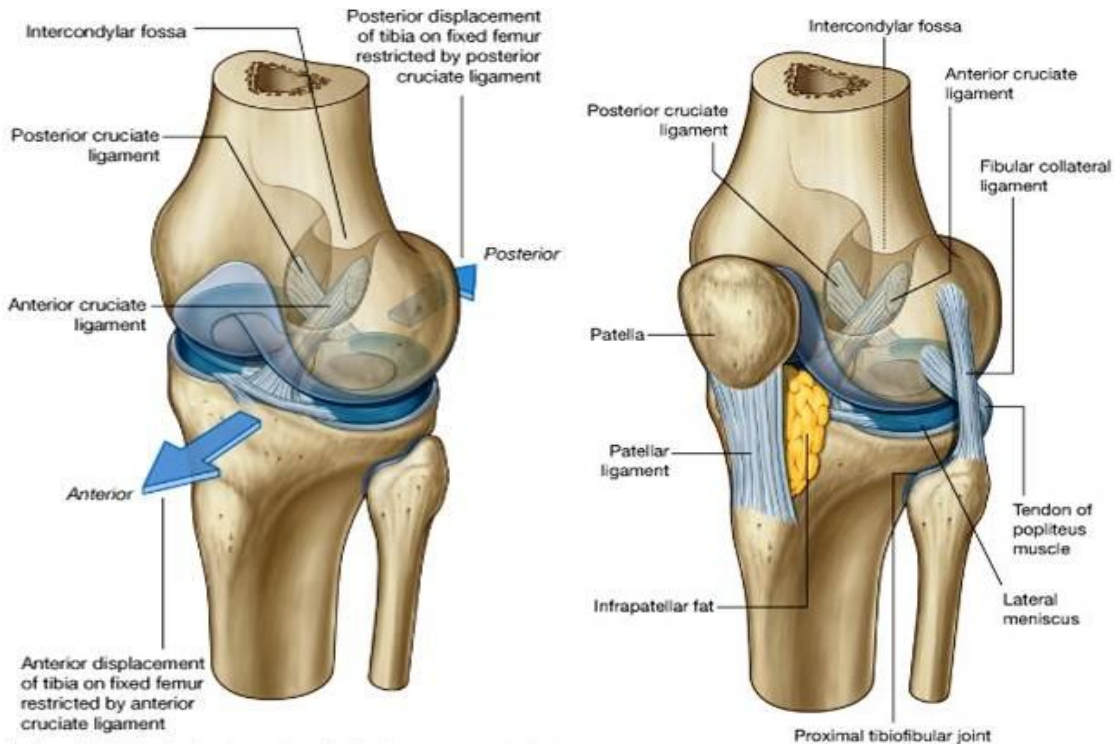
نهایت علوی عضله popliteus از طریق یک فوحه در کپسول مفصلی، وارد جوف مفصلی شده و تا محل ارتکاز بالای کاندیل وحشی فخذ، در داخل جوف مفصلی توسط یک شیت فیروزی غلاف میگردد.



طریق یک فوحه در کپسول مفصلی، وارد جوف مفصلی شده و تا محل ارتکاز بالای کاندیل وحشی فخذ، در داخل جوف مفصلی توسط یک شیت فیروزی غلاف میگردد.

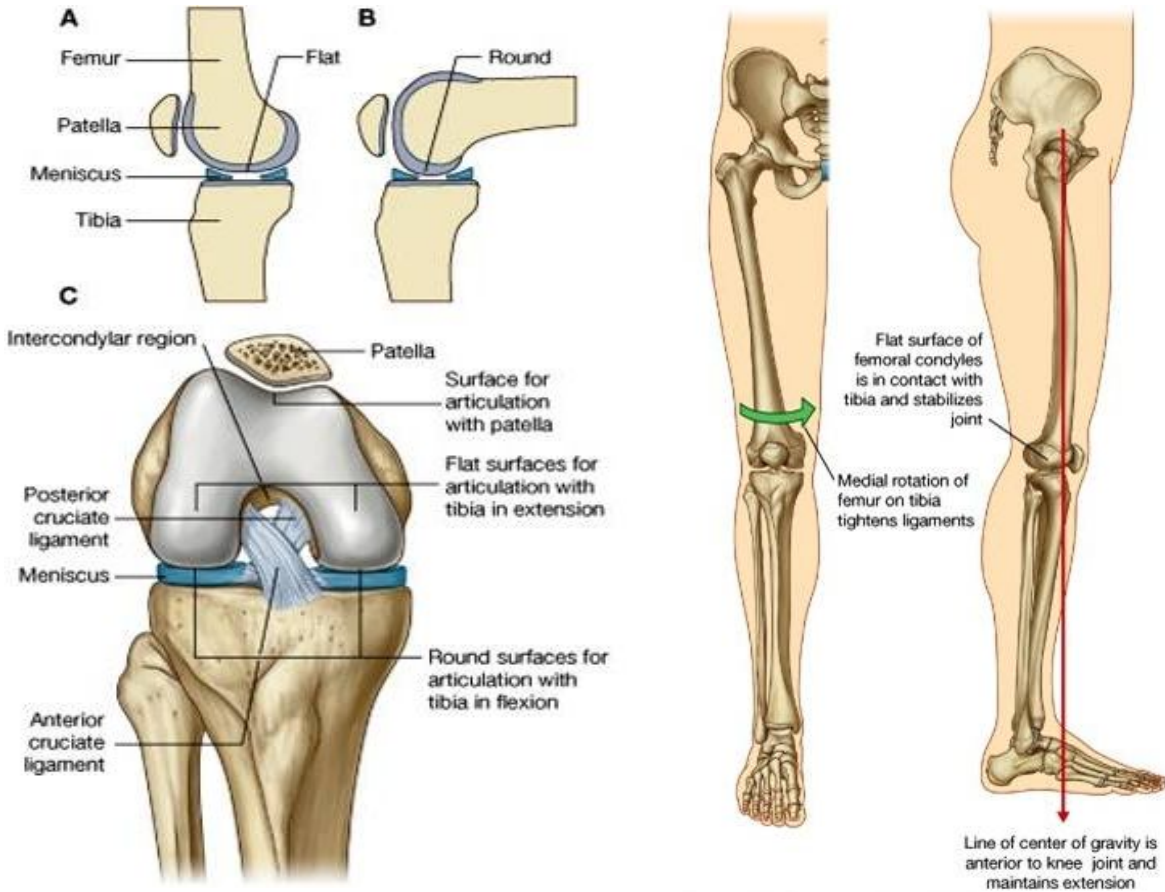
## Ligaments

1. Patellar ligament: که در علوی از patella شروع شده و در سفلی بالای tibial tuberosity استخوان tibia ارتکاز میکند.
2. Tibial collateral ligament: در انسی مفصل
3. Fibular collateral ligament: در وحشی مفصل
4. Anterior & Posterior Cruciate ligaments: که بشکل حرف X در داخل کپسول مفصلی و در خارج از synovial cavity مفصل زانو قرار داشته و از anterior و posterior displacement استخوان tibia از فخذ، جلوگیری میکنند.



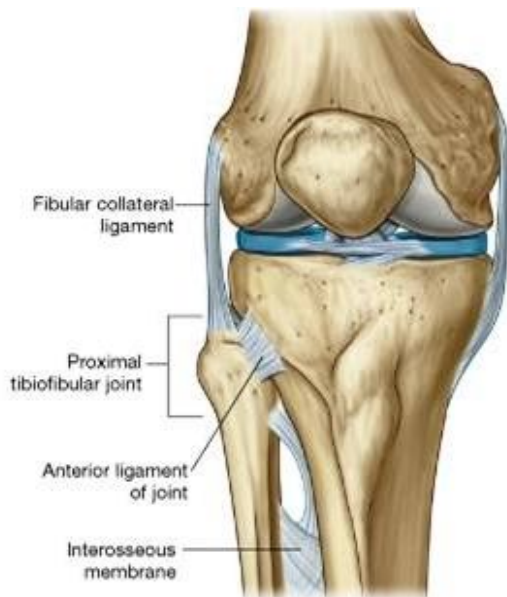## :Locking mechanism of knee joint

سه فکتور عمده سبب میشوند تا مفصل زانو در حالت ایستاده ثابت باقی مانده و قوه ای را که از بالا روی آن تحمیل میشود، بهتر تحمل کرده در حالت extension باقی بماند. بهمین تحمل، locking mechanism میگویند. بعباره دیگر، مفصل زانو در حالت استاده lock یا قفل میگردد تا از flexion ناخواسته جلوگیری بعمل آید.



سه فکتور که درین عمل قفل کردن رول دارند، عبارتند از:

1. در حالت بسط، طوریکه قبلاً یاد آوری شد سطوح مفصلی کاندیل های فخذ شکل هموار را بخود میگیرند. پس سطوح وسیعتر شده و ثبات بیشتری را تجربه میکنند.
2. فکتور دومی تدور انسی فخذ بالای tibia میباشد، که درینحالت تمام لیگامنتهای مفصل زانو، هرچه بیشتر تحکیم و تثبیت میگرددند.
3. در حالت استاده مرکز ثقل بدن در امتداد یک خط عمودی که از قدام مفصل زانو میگذرد، قرار دارد. این فکتور سبب ثبات بیشتر مفصل درباقی ماندن بحالت بسط میگردد.

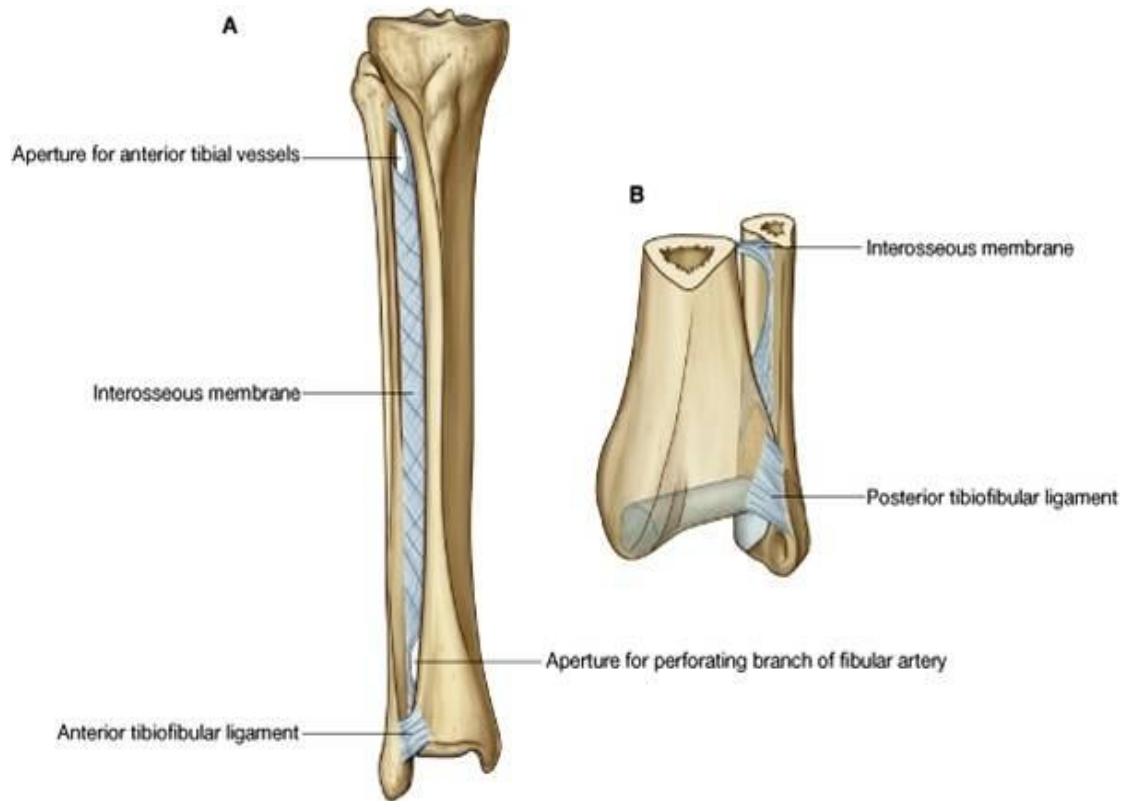


عضله popliteus با بوجود آوردن تدور وحشی femur بالای tibia ، مفصل زانو را unlock میکند، و در حالت ایستاده سبب قبض آن شده میتواند.

## :Blood supply of the knee joint

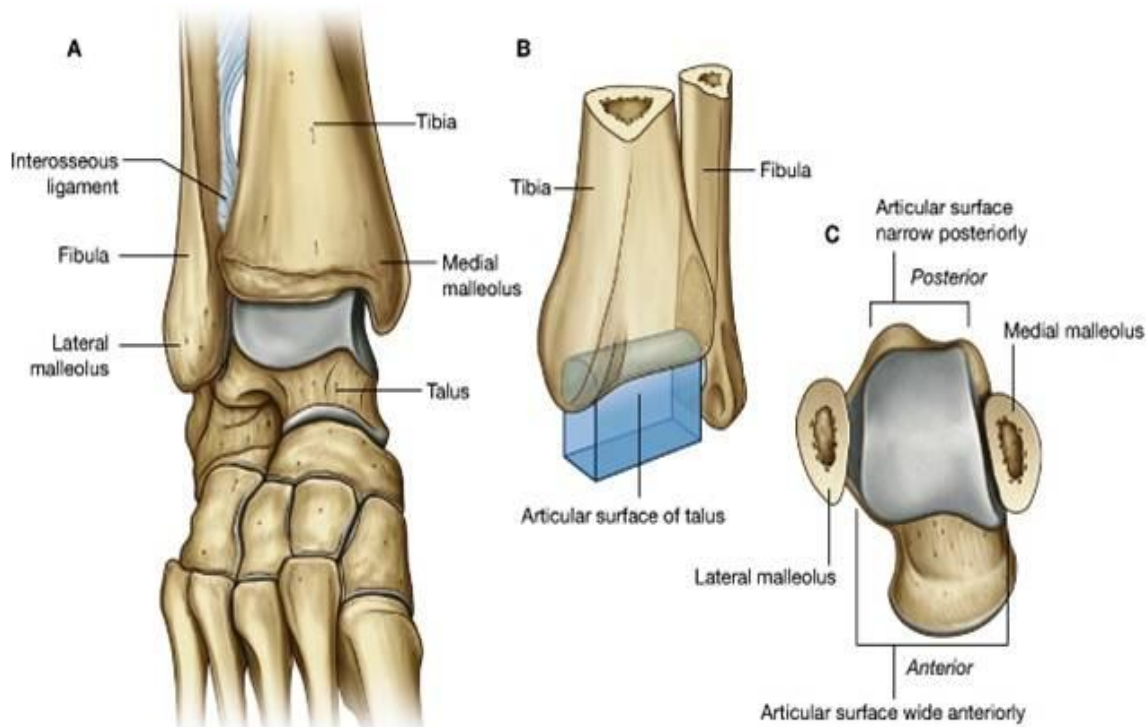
↳ توسط شعبات شرایین femoral، popliteal ، و یکتعداد شرایین دیگر که سبب بوجود آوردن یک شبکه اناستموتیک در اطراف مفصل زانو میگرددند، اروا میشود.

↳ توسط شعبات genicular اعصاب femoral ، obturator ، tibial و common peroneal تعصبیب میشود.

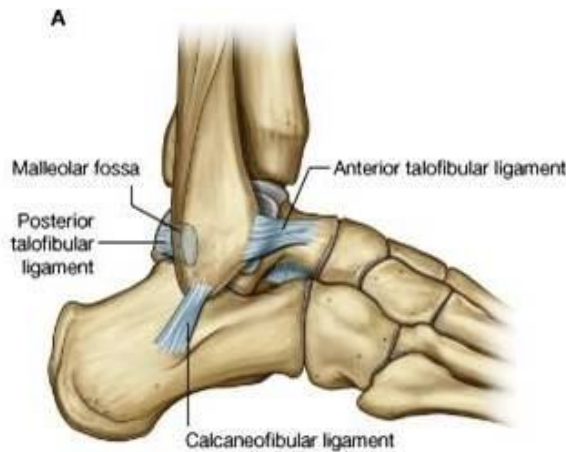

### THE ANKLE JOINT

- ⇐ مفصل ساینویال از نوع hinge joints بوده که عمدتاً حرکات dorsiflexion و plantar flexion را اجرا میکند.
- ⇐ درین مفصل از طرف عظام tarsal استخوان talus ، و از طرف ساق استخوانهای tibia و fibula سهم میگیرند.
- ⇐ سطوح مفصلی: نهایت سفلی tibia و fibula با همدیگر یکجا یک سطح مفصلی حفره مانند را برای سطح مفصلی بزرگ در وجه علوی talus میسازند.



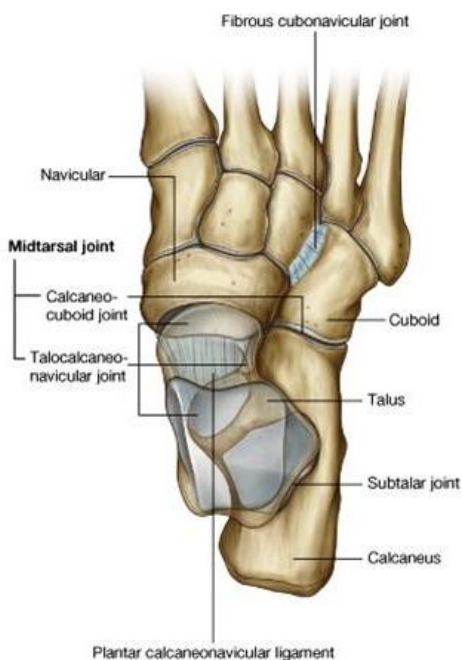
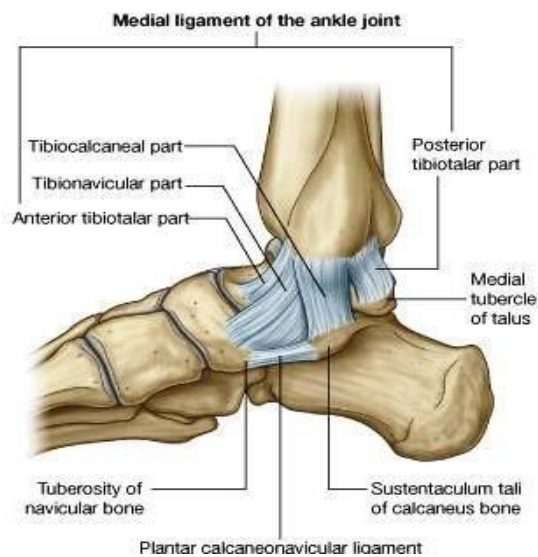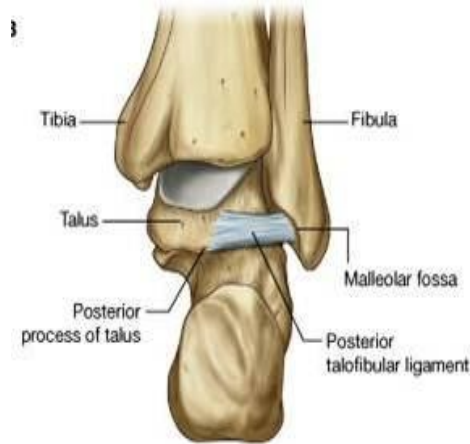- ↔ سطوح مفصلی توسط غضروف هیالین پوشانیده شده اند.
- ↔ مفصل دارای غشای ساینویال و کیسول مفصلی میباشد که کیسول توسط دو لیگامنت انسی و وحشی، تقویت میگردد:
- ↔ Medial ligament که بنام deltoid lig. نیز یاد میگردد، شکل مثلثی داشته و دارای 4 قسمت است:



1. Tibionavicular part
2. Tibiocalcaneal part
3. Posterior tibiotalar part
4. Anterior tibiotalar part

↔ Lateral ligament نیز از سه قسمت متشکل میباشد:

1. Anterior talofibular ligament
2. Posterior talofibular ligament
3. Calcaneofibular ligament



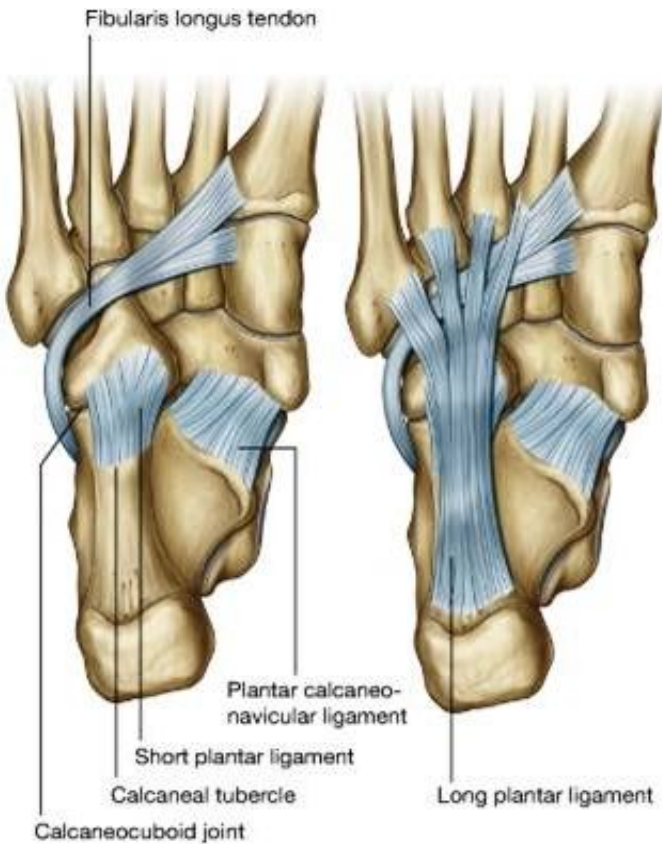
## INTERTARSAL JOINTS

- ↔ مفاصل بین استخوانهای تارسوس که از نوع ساینویال میباشند، در مجموع حرکات eversion, inversion, supination & pronation را اجرا میکنند.
- ↔ مفاصل نسبتاً بزرگی که عمدتاً سبب اجرای حرکات فوق در قدم میشوند عبارتند از:

1. Subtalar joint
  2. Talocalcaneonavicular joint
  3. Calcaneocuboid joint
- این دو مفصل مجموعاً بنام Transverse tarsal joint یاد میگرددند.

- ↔ مفاصل بین هریک از کونیفورمها، و مفاصل بین کونیفورم ها و استخوان navicular، مقدار کمی حرکات غیر محسوس را اجرا میتوانند.
- ↔ مفصل بین cuboid و navicular یک مفصل فیروزی بوده و هیچ حرکت ندارد.

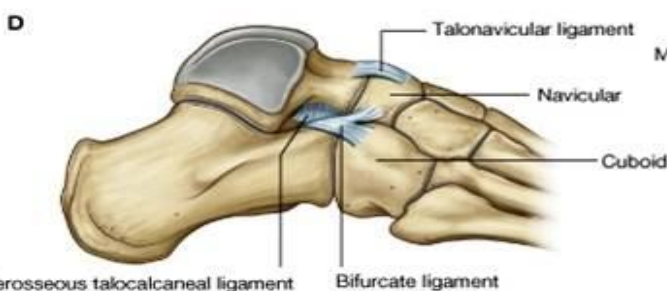
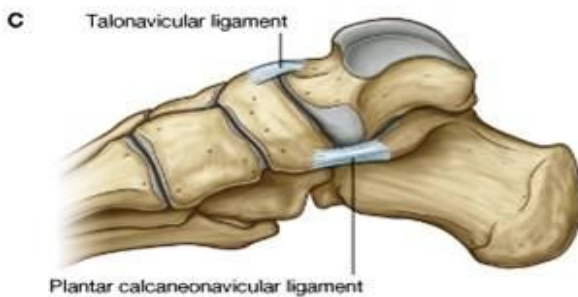
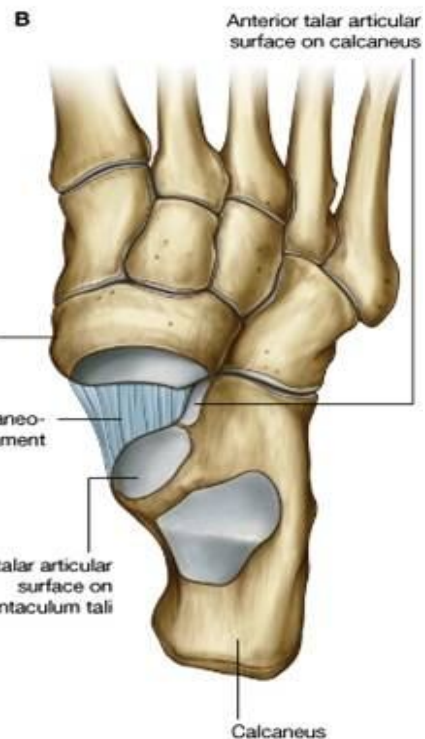
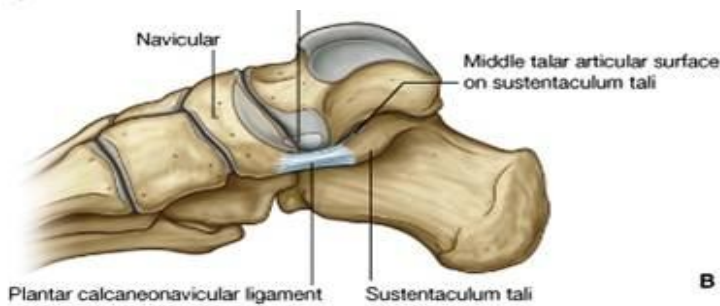
## SUBTALAR JOINT

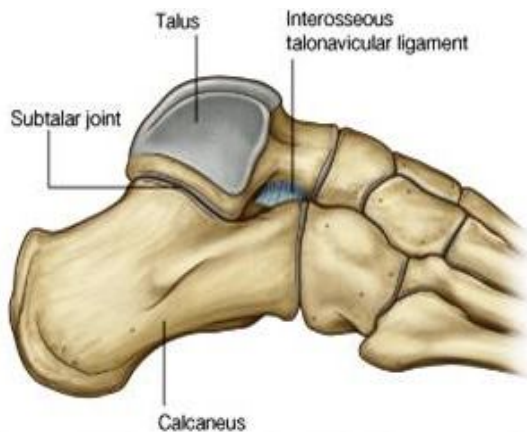

- ⇐ سطوح مفصلی عبارتند از: سطح بزرگ مفصلی خلفی در وجه سفلی talus + posterior talar facet در وجه علوی calcaneus
- ⇐ دارای غشای ساینویال و کیسول مفصلی میباشد.
- ⇐ حرکات لغزشی و دوری را اجرا میتواند.
- ⇐ لیگامنتهای آن عبارتند از: medial, lateral, posterior & interosseous talocalcaneal ligaments

## THE TALOCALCANEONAVICULAR JOINT

- ⇐ مفصل ساینویال Complex بوده عمدتاً حرکات لغزشی و دوری را اجرا میتواند.
- ⇐ درین مفصل راس talus در سفلی با calcaneus و استخوان navicular مفصل میگردد. دارای غشای ساینویال و کیسول مفصلی میباشد که توسط لیگامنتهای ذیل تقویت میشوند:





1. Interosseous talocalcaneal ligament در خلف
2. Talonavicular ligament در علوی
3. Plantar calcaneonavicular ligament در سفلی
4. Bifurcate ligament که شکل Y را داشته و بالاتر از مفصل قرار دارد. این لیگامنت دارای دو قسمت میباشد:

- a. Calcaneo-cuboid ligament
- b. Calcaneonavicular ligament: که در تثبیت مفصل TCN سهم میگیرد.

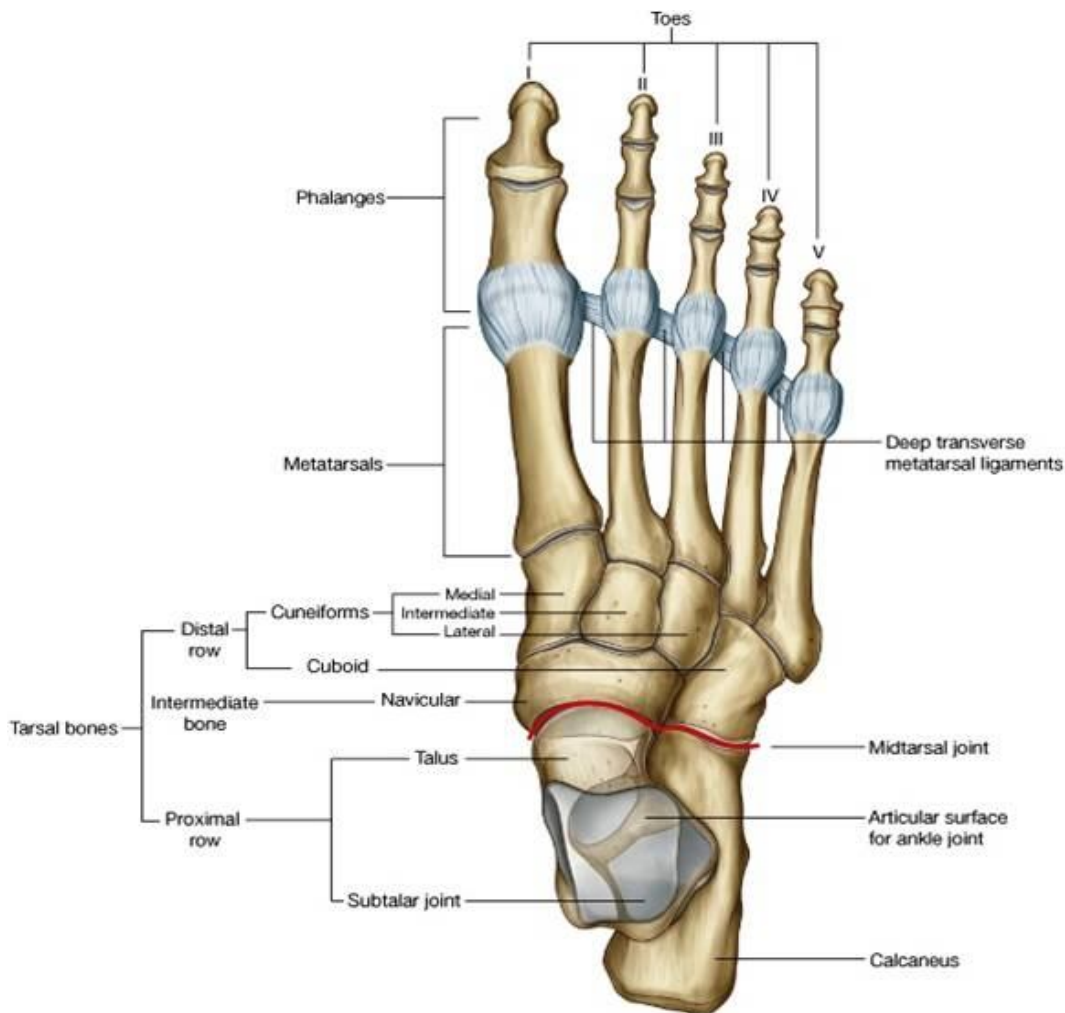
### CALCANEOCUBOID JOINT

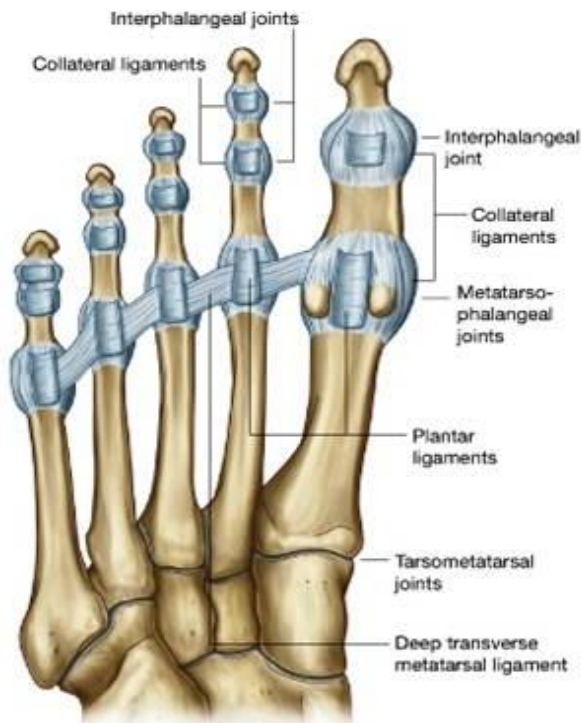
- ↔ مفصل ساینویال بوده عمدتاً حرکات لغزشی و تدریجی را اجرا میکند.
- ↔ بین استخوانهای calcaneus و navicular بوجود میآید.
- ↔ لیگامنتهایی که سبب تثبیت این مفصل میگردند عبارتند از:

1. Bifurcate ligament: در وجه ظهری قدم قرار دارد.
2. Plantar calcaneocuboid ligament که بنام short plantar ligament نیز یاد میگردد و در کف پا قرار دارد.
3. Long plantar ligament که طولانی ترین لیگامنت در کف پا بوده و در نگهداشت lateral arch of the foot رول عمده دارد.

### TARSOMETATARSAL JOINTS

- ↔ بین عظام میتاتارسوس و تارسوس مربوطه بوجود آمده ساینویال میباشد، و حرکات لغزشی کم محسوسی را اجرا میتوانند.





- ↔ مفصل بین میتاتارسوس اول و استخوان medial cuneiform
- نسبت بدیگر مفاصل tarso-metatarsal حرکات نسبتاً آزادانه تری داشته و flexion, extension و تدور را نیز اجرا کرده میتواند.
- ↔ مفاصل transverse tarsal joint + tarsometatarsal مسوول حرکات supination & pronation قدم میباشد.

### METATARSO-PHALANGEAL JOINTS

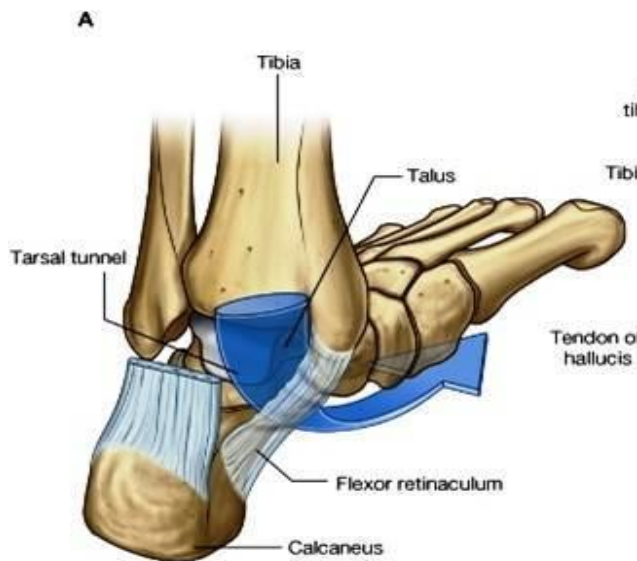
- ↔ مفاصل ساینویال بیضوی مانند میان راس میتاتارسوس ها و قاعده proximal phalanges بوجود میآیند.
- ↔ حرکات flexion, extension, limited abduction, adduction, rotation & circumduction را اجرا کرده میتواند.
- ↔ کپسول مفصلی توسط لیگامنتهای medial & lateral collateral و plantar تقویت میشود.
- ↔ این لیگامنت **Deep transverse metatarsal ligaments**: راس های میتاتارسوس ها را باهمدیگر وصل میکند، و با plantar ligaments در هر استخوان میتاتارسوس، مدغم میگردد.

### INTERPHALANGEAL JOINTS

- ↔ مفاصل ساینویال از نوع hinge joints بوده و حرکات flexion & extension را اجرا میکنند.
- ↔ کپسول مفصلی شان توسط medial & lateral collateral ligaments و plantar ligaments تقویت میگردد.

### TARSAL TUNNEL

در قسمت خلفی- انسی بند پا توسط ساختمانهای ذیل ساخته میشود:



- ↔ یک فرورفتگی که توسط medial malleolus of tibia، وجه انسی و خلفی استخوان تالوس، وجه انسی استخوان sustentaculum tali در استخوان calcaneus و وجه سفلی استخوان calcaneus
- ↔ Flexor retinaculum که سقف تونل را میسازد.

# PART FIVE

## THE THORAX

### معرفی صدر

- ⇐ صدر عبارت از قسمتی از بدن انسان است که پایینتر از گردن و بالاتر از بطن قرار دارد.
- ⇐ این ساحه حاوی یک جوف نسبتاً وسیعی بنام thoracic cavity میباشد که دران قلب و ششها قرار گرفته اند. بر علاوه درین جوف رگهای بزرگ خون، طرق هوایی مانند شزن و برانکس ها، و مری نیز قرار دارند.
- ⇐ نظر به توضیحات بالا، میتوان گفت که صدر یک ساحه فوق العاده مهم بوده و جراحات یا امراض آن تهدید کننده حیات مریض محسوب میشوند.
- ⇐ در مطالعه صدر باید دو موضوع مد نظر باشد: اول جدارهای صدر، و دوم محتویات جوف صدر.

### چند نکته اساسی درباره جدار های صدر

#### قفس صدري يا Thoracic cage

- ⇐ جدار های صدر متشکل از یک چوکات اسکلتی میباشد که توسط عضلات، لیگامنتها و غشاهای مخصوص تقویت گردیده است.
- ⇐ صدر دارای جدار های خلفی، قدامی و جانبی میباشد که این جدار ها مجموعاً یک ساحه محدود شده بنام قفس صدري يا thoracic cage را میسازند. قفس صدر ساختمان تقریباً مخروطی دارد.
- ⇐ اسکلت صدر در خلف توسط دوازده فقره صدري؛ در قدام توسط استخوان sternum؛ و در فاصله بین این هردو ساختمان توسط اضلاع ساخته میشود.
- ⇐ طوریکه میدانیم، اضلاع دوازده جوره بوده و نظر به اتصال شان با استخوان sternum به سه گروه بنام true، false و floating ribs تقسیم گردیده اند.
- ⇐ استخوان sternum شکل یک خنجر را داشته و از بالا به پایین به ترتیب از سه قطعه بنام manubrium sterni، body و xiphoid process متشکل میباشد که با همدیگر توسط مفاصل symphysis وصل گردیده اند.
- ⇐ نهایت قدامی اضلاع بصورت عموم با یک غضروف میله مانند وصل میباشند که بنام costal cartilages یا غضاریف ضلعی یاد میشوند. Costal cartilage ضلع اول در کنار جنبی manubrium وصل گردیده و costal cartilage ضلع دوم در محل اتصال manubrium با body of sternum وصل میگردد. Costal cartilage های اضلاع سوم، چارم، پنجم و ششم به ترتیب از بالا به پایین در کنار جنبی جسم استخوان sternum وصل شده و بالاخره costal cartilage ضلع هفتم در محل اتصال body of sternum با xiphoid process وصل میگردد. Costal cartilage های اضلاع هشتم، نهم و دهم به ترتیب به costal cartilage ضلع بالاتر از خود وصل میشوند.
- ⇐ در یک مقطع sagittal واضحاً دیده میشود که جدار قدامی صدر بمراتب کوتاهتر از جدار خلفی آن میباشد. چنانچه کنار علوی manubrium sterni به سویه دیسک بین الفقری T2 و T3 واقع بوده و xiphoid process نیز به سویه فقره صدري نهم یا T9 توافقی میکند.

#### فوحه علوی صدر يا Superior Thoracic Aperture

- ⇐ فوحه علوی صدر که بنام thoracic inlet نیز یاد میگردد، در نهایت علوی قفس صدر قرار دارد.



↪ این فوچه در خلف توسط کنار علوی فقره T1؛ در جوانب توسط کنار داخلی ضلع اول؛ و در قدام توسط کنار علوی manubrium sterni تحدید میشود. در یک مقطع sagittal بوضاحت دیده میشود که این فوچه افقی نبوده بلکه از خلف بقدام سرآشویی دارد.

↪ از طریق فوچه علوی صدر ساختمانهای زیادی از گردن وارد صدر شده یا برعکس از صدر وارد گردن میشوند. درین جمله میتوان از شزن، مری، و تعداد زیادی از رگهای بزرگ خون و اعصاب نامبرد.

### فوچه سفلی صدر یا Inferior Thoracic Aperture

- ↪ این فوچه بمراتب بزرگتر از فوچه علوی میباشد.
- ↪ حدود قدامی شکل حرف V سرچپه را داشته در هر نصف صدر توسط غضاریف ضلعی اضلاع هفتم، هشتم، نهم و دهم ساخته میشود. این سرحد که از xiphoid process بطرف سفلی و وحشی امتداد مییابد، بنام **costal margin** یاد شده و یک شاخص مهم در هنگام معاینات فریکی شمرده میشود.
- ↪ فوچه سفلی صدر خلفاً در سر خط متوسط توسط کنار سفلی فقره T12، و وحشی تر توسط اضلاع دوازدهم تحدید میشود.
- ↪ این فوچه در سفلی توسط یک پرده عضلی بنام **diaphragm** بسته شده است. دیافراگم هموار نبوده بطرف علوی محدبیت دارد. بهمین لحاظ قسمتهای علوی احشای بطنی اکثراً در عمق قفس صدر واقع شده اند. عناصر عمده بیکه بین صدر و بطن تبادل میشوند، مانند شریان ابهر، مری و یا **inferior vena cava**، از طریق فوحت موجود در دیافراگم عبور نموده و سیر شانرا تعقیب میکنند.

### مسافات بین الضلعی یا Intercostal Spaces

- ↪ فاصله بین هردو ضلع مجاور بنام یک مسافه بین الضلعی یا **intercostal space** یاد میشود. این مسافات بصورت مکمل توسط **intercostal muscles** و غشاهای مربوط به آنها مسدود گردیده است. اوعیه و اعصاب **intercostal** نیز درین مسافات سیر دارند.
- ↪ عضلات بین الضلعی در سه پلان قرار گرفته اند: خارجی ترین طبقه بنام **external intercostal muscle** یاد میگردد که در قدام توسط یک غشا بنام **external intercostal membrane** تعویض شده است. طبقه دومی بنام **internal intercostal muscle** یاد شده و در خلف توسط غشایی بنام **internal intercostal membrane** تعویض میگردد. هردو غشایی را که در بالا نامبردیم، بنام **anterior & posterior membranes** نیز یاد میشوند. داخلی ترین طبقه عضلی بنام **innermost layer** یا طبقه سوم یاد گردیده و یک طبقه نا مکمل میباشد. طوریکه این طبقه در  $\frac{2}{3}$  متوسط توسط عضلاتی بنام **innermost intercostal muscle** ساخته میشود. طبقه سوم در خلف توسط یک عضله بنام **subcostalis**، و در قدام توسط **sternocostalis** ساخته میشود.
- ↪ در فاصله بین طبقه دومی و سومی عضلات **intercostal**، **ventral ramus** های **thoracic nerves** سیر میکنند، که این شاخه ها در تمام مسافات بین الضلعی موجود بوده بنام **intercostal nerves** یاد میگردند.
- ↪ هر **intercostal nerve** توسط یک شریان و یک ورید بین الضلعی یا **intercostal artery & vein** همراهی میگردد. طوریکه ورید از همه بالاتر، شریان در متوسط و عصب در سفلی سیر میداشته باشد.
- ↪ **Posterior intercostal arteries** شعبات ابهر نازله استند، در حالیکه شرایین بین الضلعی که در مسافات بین الضلعی اول و دوم سیر دارند، از **superior intercostal artery** که بالنوبه از **costocervical trunk** شریان **subclavian** نشئت میکند، منشأ میگیرند.
- ↪ **Lower intercostal veins** در طرف راست به **azygos vein** تخلیه میشوند. **Azygos vein** عموداً بطرف راست خط متوسط و در قدام ستون فقرات قرار دارد. این ورید در نهایت به **superior vena cava** میریزد.
- ↪ اکثریت ورید های **Lower intercostal** در طرف چپ به چینل های وریدی عمودی بنام **hemiazygos vein** و **accessory hemiazygos vein** تخلیه میشوند. این ورید ها بالنوبه **midline** را عبور کرده به ورید **azygos** میریزند.

↪ دو ساختمان عمودی که در دو طرف ستون فقرات بصورت موازی قرار دارند، بنام **sympathetic trunks** یاد گردیده و در ضخامت آن برجستگی های لویبا مانندی دیده میشوند که بنام **sympathetic ganglia** یاد میشوند. این گانگلیون ها توسط شاخه های کوچک عصبی بنام **rami communicantes** به **intercostal nerves** وصل میباشند. این trunk ها اجزای اساسی سیستم سمپاتیک اوتونومیک بشمار رفته و از قاعده قحف تا استخوان **coccyx** امتداد دارند. هر دو جذع در قدام **coccyx** با همدیگر وصل میگردند.

### چند نکته اساسی در باره جوف صدر و محتویات آن

- ↪ در یک مقطع **transverse** از صدر دیده میشود که جوف صدر شکل بیضوی داشته قطر عرضی آن نسبت به قطر قدامی- خلفی بیشتر میباشد.
- ↪ ستون فقرات بطرف داخل جوف صدر متباز شده و قسمتی از جوف صدی که بهردو طرف در جوانب ستون فقرات به طرف خلف امتداد مییابد، **paravertebral grooves** نامیده میشود.
- ↪ در یک مقطع **coronal** از صدر دیده میشود که جدار های جنبی صدر از اضلاع و عضلات بین الضلعی تشکیل شده و قسمت پایینی این جوف توسط دیافراگم بسته میشود.
- ↪ در هر دو مقطع دیده میتوانیم که هر دو ثلث جانبی جوف صدر توسط اجواف پلورایی که حاوی ششها میباشند، اشغال گردیده است. ثلث متوسط جوف صدر که در وسط هر دو جوف پلورا قرار دارد، بنام منصف یا **mediastinum** یاد شده و مهمترین محتوی آنرا قلب تشکیل میدهد.
- ↪ در یک مقطع **sagittal** از صدر دیده میشود که:

☞ **Thoracic inlet** چگونه از خلف بقدام سرایشیب میباشد؛

☞ دیافراگم در قدام از وجه داخلی **xiphoid process** منشا گرفته و در خلف به سویه فقره **T12** ارتکاز میکند.

☞ وسعت طولانی منصف در خلف بمراتب بیشتر از قدام میباشد.

☞ هرگاه یک خط فرضی بکشیم که **sternal angle** را به دیسک بین فقری **T4** و **T5** وصل کند؛ قسمتی از منصف که بالاتر از این خط واقع میشود، بنام **upper mediastinum**؛ و قسمتی از منصف که پایینتر از این خط قرار میگیرد بنام **lower mediastinum** یاد میشود. منصف سفلی بالنوبه به قسمتهای زیر تقسیم میگردد:

- i. قسمت اعظم ناحیه متوسط آن که توسط قلب و رگهای بزرگ خون اشغال گردیده است، بنام منصف متوسط یا **middle mediastinum** یاد میگردد.
- ii. قسمتی که در قدام قلب واقع گردیده بنام منصف قدامی یا **anterior mediastinum** یاد گردیده مهمترین محتوی آنرا غده **thymus** یا بقایای آن تشکیل میدهد.
- iii. قسمتی که در خلف قلب واقع گردیده بنام منصف خلفی یا **posterior mediastinum** یاد گردیده و مهمترین محتویات آنرا ابهر صدی و مری تشکیل میدهد.

### شزن، برانکس ها، ششها و پلورا

↪ شزن یا **trachea** یک تیوب وسیع است تقریباً بالای خط متوسط بدن قرار داشته نهایت علوی آن با حنجره وصل میباشد. شزن در قسمت سفلی گردن و منصف علوی سیر کرده نهایت سفلی آن در عمق قوس ابهر بدو شعبه بزرگ راست و چپ بنام **right & left principal bronchi** تشعب میکند. هر کدام از این برانکس های اساسی به تعداد لوب های شش مربوطه به شعبات تقسیم شده و وارد شش میشوند.

↪ ششها یا **lungs** عبارت از ارگان اساسی تنفسی بوده و در جوف صدر قرار دارند. برانکس ها بعد از این که وارد شش میشوند، بترتیب کوچک و کوچکتر تقسیم شده و به **برانشیولها** تبدیل میگردند. قسمت نهایی برانشیول بالاخره به کیسه های با جدار نازک بنام **alveoli** ختم میگردند. در جدار همین کیسه ها است که تبادل گازات اکسیجن و کاربن دای اکساید جهت اجرای عمل تنفس صورت میپذیرد.

↪ ششها در هنگام تنفس تقیض و توسع میکنند. در جریان اجرای این حرکات سطح آن بالای ساختمانهای اطراف آن تماس پیدا کرده و برای جلوگیری از ساییده شدن یا پیدایش اصطکاک، یک پرده سیروزی دو لایه یی بنام **پلورا pleurae** اطراف نسج ریوی را احاطه نموده است. غشای پلورا دارای یک لایه حشوی است که با سطح ششها التصاق صمیمی داشته و بنام **visceral pleura** یاد میگردد؛ و دارای یک لایه جداري است که وجه داخلی قفس صدري را فرش نموده بنام **parietal pleura** یاد میشود. این هردو لایه از همدیگر توسط یک مسافه فرضی یا **potential space** بنام **pleural cavity** جدا میشوند. در حالت نارمل این مسافه حاوی چند قطره از یک مایع سیروزی بنام **pleural fluid** میباشد که از بوجود آمدن اصطکاک بین هردو لایه پلورایی جلوگیری میکند.

### قلب و پریکاردیوم

↪ قلب یک پمپ عضلی است که جهت رسانیدن خون بتمام انساج بدن وظیفه اجرا میکند.

↪ قلب متشکل از دو قسمت راست و چپ میباشد. قلب راست خون ناصاف را در یک دوران کوچک یا **pulmonary circulation** به ششها هدایت میکند؛ در حالیکه قلب چپ خون صاف را در دوران بزرگتری بنام **systemic circulation** بتمام بدن هدایت میکند.

### دیگر ساختمانهای موجود در منصف و جوف صدر

↪ **Superior vena cava** ورید بزرگیست که در اذین راست قلب تخلیه میشود. دو ریزابه بزرگی که باهم یکجا شده و این ورید بزرگ را میسازند عبارت از **right & left brachiocephalic veins** هستند. ورید **brachiocephalic** طرف راست کوتاهتر و عمودی بوده در حالیکه ورید طرف چپ آن طولانی تر است و سیر مایل دارد. هر ورید **brachiocephalic** از یکجا شدن دو ریزابه مهم بنام **subclavian vein** (که خون وریدی upper limb همانطرف را جمع میکند) و **internal jugular vein** (که خون وریدی نیمه همانطرف سر و گردن را جمع میکند) ساخته میشود. قابل یاد آور نیست که وریدهای **brachiocephalic** و قسمت علوی **superior vena cava** در منصف علوی واقع بوده و قسمت سفلی **superior vena cava** در منصف متوسط واقع میباشد.

↪ یک شریان بزرگ بنام **ابهر یا aorta** از بطن چپ قلب منشا گرفته و بطرف بالا سیر میکند؛ که این قطعه آن بنام **ابهر صاعده یا ascending aorta** یاد میشود. پس از آن شریان یک سیر منحنی را پیموده و بطرف خلف میرود؛ که این قطعه آن بنام **قوس ابهر یا arch of aorta** یاد میگردد. نهایت خلفی قوس ابهر بطرف سفلی امتداد یافته و بنام **ابهر صدري یا ابهر نازلہ thoracic descending aorta** یاد میشود. **ابهر صاعده** در منصف متوسط، قوس ابهر در منصف علوی، و **ابهر نازلہ** در منصف خلفی قرار میگیرند.

↪ یک جذع شریانی دیگر بنام **pulmonary trunk** که از بطن راست قلب منشا میگیرد، فوراً بطرف چپ ابهر صاعده واقع بوده و پس از پیمودن یک سیر کوتاه بدو شریان بزرگ بنام **right & left pulmonary arteries** تقسیم میشود. هرکدام از این شرایین بطرف وحشی امتداد یافته وارد سره یا **hilum** ریه مربوطه خود میشوند.

↪ **شزن یا trachea** ساختمان نیست که از گردن وارد منصف علوی میشود و در عمق قوس ابهر بدو برانکس اساسی راست و چپ تشعب میکند. یک **principal bronchus**، شریان ریوی و ورید ریوی که وارد **pulmonary hilum** یا سره یک ریه میشوند، مجموعاً بنام جذر ریوی یا **root of the lung** یاد میگردند.

↪ **مری یا esophagus** ساختمان دیگریست که از گردن وارد منصف علوی شده در خلف شزن بطرف سفلی سیر میکند. پس از عبور نمودن از **esophageal hiatus** دیافراگم وارد بطن گردیده و به معده امتداد مییابد.

↪ از کنار علوی قوس ابهر سه شریان بزرگ منشأ میگیرند که در منصف علوی واقع شده اند. اولین شعبه بنام **brachiocephalic artery** یا **brachiocephalic trunk** یاد میشود که پس از منشأ بطرف بالا صعود کرده بدو شریان دیگر بنام **right common carotid artery** و **right subclavian artery** که بترتیب به نیمه راست سر و گردن و **upper limb** طرف راست میروند، تقسیم میگردد. شعبه دومی که از قوس ابهر نشئت میکند بنام **left common carotid artery** یاد شده برای اروای نیمه چپ سر و گردن میروند؛ در حالیکه شعبه سومی بنام **left subclavian artery** یاد شده و برای اروای **upper limb** طرف چپ میروند. هر سه شریان نامبرده توسط سیر **left brachiocephalic vein** اتصال میگردند.

↪ اعصاب عمده بیکه در منصف قابل دید استند عبارت از اعصاب واگوس و فرینیک راست و چپ میباشد:

↪ **Left vagus nerve** از انتروال بین **left common carotid** و **left subclavian arteries** بطرف پایین نزول کرده قوس ابهر را عبور میکند و با گذشتن از خلف **root of the left lung** خود را به مری میرساند.

↪ **Right vagus nerve** در امتداد کنار راست شزن بطرف پایین نزول کرده و با گذشتن از خلف **root of the right lung** خود را به مری میرساند. اعصاب واگوس راست و چپ به شعبات متعدد تقسیم شده و یک شبکه عصبی را در اطراف مری میسازند که بنام **esophageal plexus** یاد میگردد.

↪ **Left phrenic nerve** از منصف علوی پایین شده در انتروال بین **left common carotid** و **left subclavian arteries** قرار میگیرد. سپس قوس ابهر را عبور نموده و به پریکاردی که طرف چپ قلب را پوشانیده، میرسد. در سطح پریکاردیوم بطرف سفلی سیر کرده و دیافراگم را تعصیب میکند.

↪ **Right phrenic nerve** در امتداد کنار راست **right brachiocephalic vein**، **superior vena cava** و پریکاردیوم بالای اذین راست قلب، بطرف پایین سیر کرده و به دیافراگم رسیده آنرا تعصیب میکند.

↪ بعضی ساختمانهاییکه در منصف خلفی یا **posterior mediastinum** قابل دید استند، قرار زیر میباشد:

↪ نهایت علوی **descending aorta** بطرف چپ ستون فقرات واقع میباشد. در جریان سیر خود ابهر بتدریج به **midline** نزدیک شده و بالاخره از **aortic hiatus** دیافراگم عبور نموده صدر را ترک میکند.

↪ **Esophagus** در طول سیر خود مجاورت نزدیک با ابهر صدی داشته و پس از عبور از دیافراگم جوف صدر را ترک میکند.

↪ **قنات لمفاوی صدی** یا **thoracic duct** در طرف راست ابهر صدی بطرف بالا سیر میکند.

↪ در یک منظره جنبی جوف صدر غده **thymus** را که در **anterior mediastinum** قرار دارد، دیده میتوانیم.

### مفاصل قفسی صدی یا Joints of the Thorax

↪ در صدر 6 نوع مفاصل وجود دارد که قرار زیر بر شمرده میشوند:

1. **Intervertebral joints**: در بین فقرات مجاور
2. **Sternal joints**: در بین قطعات مختلف استخوان **sternum**
3. **Costo-vertebral joints**: در بین اضلاع و ستون فقرات
4. **Costo-chondral joints**: در بین اضلاع و غضاریف ضلعی شان
5. **Sternocostal joints**: یا **chondrosternal joints**: در بین غضاریف ضلعی اضلاع و استخوان **sternum**

6. **Inter-chondral joints**: در بین غضاريف ضلعي اضلاع ششم تا دهم ازین جمله مفاصل intervertebral قبلاً در مبحث Back در مطالعه گردیده است.

### Joins of the Sternum

#### **Manubrio-sternal joint**

- ↪ این مفصل در بین کنار سفلی manubrium و کنار علوی body of sternum بوجود آمده یک مفصل symphysis میباشد.
- ↪ گرچه استخوانهای یک مفصل وصفی symphysis هیچگاه bony union نمیکند، مگر مفصل manubrio-sternal یک symphysis غیر وصفی بوده و در اکثریت اشخاص بالاتر از سنین سی سالگی معروض به bony union میگردد.
- ↪ قطعات manubrium و body استخوان sternum با همدیگر یک زاویه 163 درجه را میسازند که بنام **sternal angle** یاد میشود.

#### **Xiphisternal joint**

- ↪ در بین body و xiphoid process استخوان sternum بوجود آمده این مفصل نیز یک symphysis غیر وصفی میباشد که بصورت عموم بالاتر از سنین چهل سالگی معروض به bony union میگردد.

### **مفاصل بین اضلاع و ستون فقرات**

#### **Costo-vertebral joints**

- ↪ بنام **costo-corporeal joints** نیز یاد گردیده و بوسیله این مفاصل راس اضلاع در جوانب ستون فقرات وصل میشوند.
- ↪ چنانچه میدانیم جسم فقرات صدی در نزدیک کنار های علوی و سفلی خود دارای سطوح مفصلی کم عمق بنام demifacets یا costal facets میباشد. در ناحیه راس ضلع نیز یک سطح مفصلی دیده میشود که توسط یک ridge بدو قسمت علوی و سفلی تقسیم میگردد.
- ↪ سطح مفصلی سفلی موجود در راس ضلع، با demifacet موجود در کنار علوی جسم فقره هشماره آن مفصل میگردد؛ در حالیکه سطح مفصلی علوی راس ضلع، با demifacet موجود در کنار سفلی فقره مجاور بالاتر آن مفصل میشود.
- ↪ Ridge که هر دو قسمت علوی و سفلی را در سطح مفصلی ضلعی از هم جدا میسازد، توسط یک لیگامنت به دیسک بین فقری وصل میگردد؛ این لیگامنت را **intra-articular ligament** مینامند.
- ↪ این مفصل دارای کپسول مفصلی میباشد که در قدام بواسطه **radiate ligament** تقویت میگردد. فایبرهای این لیگامنت از راس ضلعی منشا گرفته بالای هر دو فقره مجاور و دیسک بین فقری شان منتشر میگردد.
- ↪ چون راس یک ضلع همزمان با دو فقره مفصل میگردد، پس مفصل costo-vertebral یک مفصل **compound** میباشد، و نظر به اینکه آن joint cavity نیز توسط intra-articular ligament بدو قسمت علوی و سفلی تقسیم گردیده، از جمله مفاصل مغلق یا **complex joints** محسوب میگردد.
- ↪ Costo-vertebral joint های اضلاع اول، دهم، یازدهم و دوازدهم غیر وصفی اند، زیرا درین مفاصل راس ضلعی صرفاً با یک فقره مفصل میگردد.

#### **Costo-transverse joints**

- ↪ چنانچه میدانیم کمی وحشی تر از راس ضلعی، در هر ضلع یک توبرکل دیده میشود. این توبرکل بدو قسمت medial articular part و lateral non-articular part قابل تقسیم میباشد. قسمت انسی این توبرکل دارای یک سطح مفصلی است که با یک سطح مفصلی کوچک موجود در قدام transverse process فقره هشماره خود مفصل میگردد.
- ↪ این مفاصل دارای کپسول مفصلی میباشد که توسط لیگامنتهای زیر تقویت میگردد:

- i. **Lateral costo-transverse ligament**: از قسمت وحشی توبرکل منشا گرفته بالای ذروه transverse process ختم میگردد.
- ii. **Superior costo-transverse ligament**: از کنار علوی neck ضلعی منشا گرفته بالای کنار سفلی transverse process فقره بالایی ختم میگردد. این لیگامنت متشکل از دو لایه بنام anterior & posterior laminae میباشد.
- iii. **Inferior costo-transverse ligament**: از وجه خلفی neck ضلعی منشا گرفته در قاعده transverse process فقره هشماره آن ختم میگردد.

## مفاصل بین اضلاع، غضاريف ضلعی و استخوان Sternum

### Costo-chondral joints

- ↪ در نهایت قدامی تمام اضلاع یک فرورفتگی دیده میشود که دران نهایت وحشی مدور یک غضروف ضلعی تثبیت میگردد.
- ↪ پریوست ضلعی با پریکاندریوم غضروف ضلعی به امتداد یکدیگر واقع شده و این مفصل را تقویت میبخشند.
- ↪ در گذشته این مفاصل را از جمله primary cartilaginous joints فکر میکردند، ولی درین اواخر غضروف ضلعی را یک امتداد یافته غیر استخوانی یا unossified extension خود ضلع قلمداد میکنند.

### Chondro-sternal joints

- ↪ گاهی به غلط sterno-costal joints نیز نامیده میشوند.
- ↪ این مفاصل بین نهایت انسی غضاريف ضلعی اول تا هفتم، و کنارهای جانبی استخوان sternum بوجود میآیند.
- ↪ مفصل بین costal cartilage ضلع اول و manubrium of sternum در سابق یک primary cartilaginous joint فکر میشد، در حالیکه سطوح مفصلی درین مفصل توسط یک صفحه fibrocartilage باهم یکجا شده اند.
- ↪ مفاصل بین costal cartilage های اضلاع دوم تا هفتم با کنار های جانبی استخوان sternum، مفاصل ساینویال بوده و توسط امتداد یافتن پریوست و پریکاندریوم تقویت میگردد. این مفاصل در قدام و خلف توسط لیگامنتهایی که از costal cartilage بالای sternum بصورت منتشر خاتمه مییابند، تقویت میشوند.

### Inter-chondral joints

- ↪ Costal cartilage های اضلاع ششم تا دهم با همدیگر در تماس بوده و یکتعداد مفاصل کوچک ساینویال بنام inter-chondral را میسازند. در بعضی قسمتها این تماس ممکن صرفاً بوسیله لیگامنتها برقرار گردد؛ چنانچه غضروف ضلعی نهم با دهم اکثراً توسط لیگامنتها با هم ارتباط برقرار میسازند.

## جدار های صدر یا Walls of the Thorax

### عضلات صدری یا Muscles of the Thorax

- ↪ این عضلات شامل عضلات بین الضلعی یا intercostal muscles، عضلاتی که از sternum منشا گرفته بالای اضلاع ختم میشوند (Sternocostal muscles)، و عضلاتی که از یک ضلع منشا گرفته و بعد از عبور کردن از چندین ضلع بالای یک ضلع دیگر ختم میشوند (subcostal muscles)، میباشد.
- ↪ عضلات صدری یکجا با عضلاتی که بین فقرات و اضلاع در back قرار دارند (عضلات serratus anterior، serratus posterior superior و serratus posterior inferior) در تغییر موقعیت دادن اضلاع و sternum وظیفه اجرا نموده در هنگام تنفس سبب تغییر کردن حجم داخل صدری یا thoracic volume میشوند. بر علاوه این عضلات سبب تقویت کردن جدار صدر میشوند.

## عضلات بین الضلعی یا Intercostal muscles

- ↪ عبارت از سه عضله همواری اند که در هر مسافه بین الضلعی قرار دارند. این عضلات نظر به موقعیت شان بنام external، internal و innermost intercostal muscles نامگذاری میشوند.
- ↪ عضلات Intercostal توسط intercostal nerve مربوطه تعصیب میشوند. این عضلات سبب تقویت بخشیدن مسافه بین الضلعی مربوطه شان شده و باعث حرکت دادن ضلع نیز شده میتوانند.

### External intercostal muscles

- ↪ این عضلات یازده جوهره بوده از کنار سفلی ضلع علوی منشا گرفته و بالای سطح علوی ضلع سفلی ارتکاز میکنند.
- ↪ این عضلات در مجموع از ناحیه توبرکل های اضلاع در خلف قفس صدري شروع شده و تا محل costal cartilage های اضلاع در قدام بدورادور قفس صدر امتداد یافته و قدامتر از این سرحد بیک aponeurosis نسج منضمی بنام external intercostal membrane ادامه مییابند.
- ↪ بیشترین فعالیت این عضلات در جریان اجرای عمل شهیق یا inspiration میباشد.

### Internal intercostal muscles

- ↪ این عضلات نیز یازده جوهره بوده از کنار وحشی costal groove ضلع علوی منشا گرفته و بالای سطح علوی ضلع پایینی ارتکاز میکند.
- ↪ این عضلات در مجموع از نواحی parasternal قفس صدري (که شامل مسافات بین costal cartilage های اضلاع نیز میگردد) شروع شده و در خلف قفس صدر تا angle of ribs یا زوایای ضلعی امتداد مییابد.
- ↪ عضلات Internal خلفاً بجانب انسی بشکل internal intercostal membrane امتداد یافته و تا ستون فقرات میرسند.
- ↪ بیشترین فعالیت این عضلات در جریان اجرای عمل ذفیر یا expiration میباشد.

### Innermost intercostal muscles

- ↪ این عضلات در 2/3 متوسط وجه داخلی جدار های جنبی قفس صدر قابل دید میباشد.
- ↪ این عضلات بالای وجوه داخلی اضلاع مجاور در امتداد کنار انسی costal groove ارتکاز دارند.
- ↪ قابل یاد آوریست که بندل عصبی-وعایی که در مسافه بین الضلعی بدورادور قفس صدري سیر میکند، در پلان بین عضلات internal و innermost intercostal muscles قرار میگیرد.

### Subcostales

- ↪ این عضلات با عضلات innermost intercostal در عین پلان قرار داشته و در مسیر خود از چندین ضلع عبور میکنند. تعداد اینها در نواحی سفلی جدار خلفی قفس صدر از همه جا بیشتر میباشد.
- ↪ این عضلات از وجه داخلی یک ضلع نشئت کرده و در وجه داخلی دومین یا سومین ضلع بالاتر از خود ارتکاز میکنند. مسیر فایبرهای این عضلات طورریست که از angle of rib یک ضلع، بطرف سفلی تا یک محل انسی تر از آن در اضلاع پایینتر امتداد دارند.

### Transversus thoracis muscles

- ↪ این عضلات نیز با innermost intercostal muscles در عین پلان قرار داشته در وجه داخلی جدار قدامی صدر قابل دید استند.
- ↪ الیاف این عضلات از وجه خلفی xiphoid process، قسمت سفلی body of sternum، و غضاریف ضلعی اضلاع حقیقی سفلی نشئت کرده بطرف علوی و وحشی میروند و در کنار سفلی غضاریف ضلعی اضلاع سوم تا ششم ارتکاز میکنند.
- ↪ در صورت تقلص عضلات مذکور غضاریف ضلعی اضلاع سوم تا ششم را بطرف پایین کش میکنند.
- ↪ عضلات transversus thoracis در عمق اوعیه Internal thoracis قرار گرفته و این رگها را بجدار صدر تثبیت میکنند.

## حجاب حاجز یا Diaphragm

- ↪ فوحه سفلی صدر توسط یک پرده عضلی-وتری بنام دیافراگم مسدود گردیده و بدینوسیله جوف صدر از جوف بطن جدا میشود.
- ↪ دیافراگم مهمترین عضله تنفسی بوده و شکل گنبدی مانند دارد. نواحی محیطی آن عضلی بوده و از کنارهای thoracic outlet نشئت میکنند؛ در حالیکه قسمت متوسط آن متشکل از یک وتر مرکزی بنام central tendon میباشد.
- ↪ از نظر نشئت الیاف عضلی، دیافراگم را میتوانیم به سه قسمت تقسیم کنیم:

↪ **sternal part**: متشکل از دو رشته کوچک راست و چپ است که از وجه خلفی xiphoid process نشئت میکنند؛

↪ **costal part**: متشکل از شش رشته عضلی است که از وجوه عمیق شش ضلع پایین و غضاریف ضلعی شان نشئت میکنند؛

↪ **Vertebral part**: که بشکل ستون های عمودی یا crura بوده و از arcuate ligaments نشئت میکنند.

↪ **Right crus** یا ساقه راست از جوانب جسم فقرات L1-L2-L3 و از دیسک های بین الفقری شان نشئت میکند؛ در حالیکه **left crus** یا ساقه چپ از جوانب جسم فقرات L1-L2 و از دیسک بین الفقری شان نشئت میکند.

↪ وحشی تر از crura، یکتعداد الیاف عضلی دیافراگم از **medial & lateral arcuate ligaments** نیز منشا میگیرند. **Medial arcuate ligament** در حقیقت عبارت از کنار علوی ضخیم شده صفاقیبست که سطح قدامی عضله psoas major را فرش نموده است؛ در حالیکه **lateral arcuate ligament** عبارت از کنار علوی ضخیم شده صفاقیبست که سطح عضله quadratus lumborum را فرش مینماید.

لیگامنت انسی از کنار جسم فقره L2 تا ذروه transverse process فقره L1 امتداد دارد؛ و لیگامنت وحشی از ذروه transverse process فقره L1 تا به کنار سفلی ضلع دوازدهم امتداد مینماید.

کنار های انسی فیروزی هر دو crura باهمدیگر توسط **median arcuate ligament** وصل گردیده اند؛ این لیگامنت اخیر الذکر از وجه قدامی شریان ابهر میگذرد.

↪ الیاف عضلی از نواحی محیطی نامبرده نشئت کرده و بالاخره در قسمت متوسط دیافراگم در وتر مرکزی یا **central tendon** ارتکاز میکنند. این وتر ساختمان یک برگ درخت را دارد. سطح علوی وتر مرکزی قسماً با سطح سفلی پریکارد فیروزی ملتصق میباشد.

↪ تعدادی از فایبرهای عضلی **right crus** بطرف چپ بالا رفته و اطراف **esophageal orifice** را احاطه میکنند. چنین به نظر میرسد که این فایبرهای عضلی بحیث یک معصره یا sphincter عمل نموده و در جلوگیری از regurgitation مواد داخل معدوی دوباره بطرف مری، رول دارند.

## شکل دیافراگم یا Shape of the diaphragm

- ↪ از منظره قدامی دیافراگم بطرف علوی محدب گردیده و دو قبه راست و چپ یا **right & left domes** را میسازد.
- ↪ **Right dome** در علوی به سویه کنار علوی ضلع پنجم رسیده و **left dome** تا کنار سفلی همین ضلع میرسد (قبه راست در علوی تا اندکی بلند تر از قبه چپ قرار میگیرد، که ممکن به سبب بزرگتر بودن لوب راست کبد نسبت به لوب چپ آن باشد).
- ↪ **Central tendon** دیافراگم به سویه مفصل **Xiphisternal** واقع بوده و در تثبیت قلب در موقعیت آن رول دارد، در حالیکه قبه های راست و چپ در تثبیت موقعیت ششهای راست و چپ در جوف صدر رول عمده دارند.
- ↪ موقعیت دقیق دیافراگم نظر به مراحل تنفس، وضعیت شخص، و درجه انقباض احشای بطنی فرق میکند. مثلاً دیافراگم در وضعیت نشسته یا ایستاده پایینتر قرار گرفته؛ و در عوض در **supine position** یا بعد از یک غذای مفصل، در موقعیت بالا تر قرار میگیرد.
- ↪ از منظره وحشی، دیافراگم شکل حرف L سرچپه را دارد که بازوی طویل آن از ستون فقرات آغاز شده و بازوی کوتاه در قدام به **xiphoid process** ختم میگردد.



## فوحات حجاب حاجزی یا Openings in the Diaphragm

در دیافراگم سه فوحه مهم و بزرگ وجود دارد که قرار زیر تشریح میشوند:

- 1. Aortic opening:** این فوحه در قدام جسم فقره T12 در بین هر دو crura قرار دارد. از طریق آن شریان ابهر، thoracic duct و azygos vein عبور میکنند.
- 2. Esophageal opening:** این فوحه به سویه فقره T10 قرار داشته و در ضخامت یک بندل الیاف عضلی که از right crus منشأ میگیرد، واقع میباشد. از طریق آن مری، اعصاب واگوس راست و چپ، شعبات esophageal او عیه left gastric و لمفاتیکهای ثلث سفلی مری عبور میکنند.
- 3. Caval opening:** این فوحه به سویه فقره T8 در central tendon قرار دارد. از طریق آن inferior vena cava و شعبات نهایی عصب فرینیک طرف راست عبور میکنند.

### دیگر فوحات موجود در دیافراگم:

- ↪ **Greater, lesser & lowest splanchnic nerves** و **sympathetic trunk** و **superior epigastric vessels** نیز از طریق مجراهای مختلف دیافراگم را عبور میکنند.
- ↪ **عصب فرینیک طرف چپ left dome** را سوراخ نموده و پریتنانی را که در سفلی آن قرار دارد تعصیب میکند.
- ↪ **بندلهای عصبی-وعایی مسافات هفتم تا یازدهم بین الضلعی** نیز از فواصل بین بندلهای الیاف عضلی costal part دیافراگم گذشته وارد جدار قدامی بطن میشوند.

### وظیفه عضله دیافراگم یا Action of Diaphragm

در هنگام تقلص central tendon دیافراگم بطرف سفلی تپله شده و قطر طولانی جوف صدر را بیشتر میسازد.

### اروای دیافراگم Blood supply of Diaphragm

- ↪ سطح علوی دیافراگم توسط شرایین **pericardiaco-phrenic** و **musculo-phrenic** اروا میشود که هر دو شریان از جمله شعبات internal thoracic artery میباشند.
- ↪ **Superior phrenic arteries** که مستقیماً از قسمتهای سفلی ابهر صدری نشئت میکنند؛ و شعبات کوچکی که از شرایین بین الضلعی نشئت میکنند؛ نیز در اروای سطح علوی دیافراگم سهم میگیرند.
- ↪ بزرگترین شرایینی که در اروای دیافراگم سهم دارند، عبارت از **inferior phrenic arteries** استند که مستقیماً از ابهر بطنی منشأ میگیرند.

### تخلیه وریدی دیافراگم Venous drainage of Diaphragm

- ↪ خون وریدی دیافراگم توسط اورده همنام و هم سیر شرایین آن جمع آوری گردیده و بالاخره در وریدهای بزرگتر زیر تخلیه میشود:

↪ در اورده brachiocephalic که در گردن قرار دارند؛

↪ در **azygos system of veins** و یاهم :

↪ در اورده بطنی (یعنی left suprarenal vein و vena cava inferior).

### تعصیب دیافراگم Innervation of Diaphragm

- ↪ دیافراگم توسط **phrenic nerves** تعصیب میگردد. این اعصاب از طریق فوحات دیافراگم عبور نموده و از طریق منتشر شدن در abdominal surface آن عضله دیافراگم را تعصیب میکنند.

↪ زمانیکه قبه های دیافراگم تقلص کنند، سطح دیافراگم هموار شده و thoracic volume را افزایش میبخشد. چنانچه میدانیم، حرکات دیافراگم برای اجرای تنفس نارمل ضروری پنداشته میشود.

### عملکردهای دیافراگم Functions of Diaphragm

1. **Muscle of inspiration:** دیافراگم مهمترین عضله در اجرای یک inspiration یا شهیق نارمل میباشد.
2. **Muscle of abdominal straining:** تقلص دیافراگم در تقلص نمودن عضلات جدار قدامی بطن نیز کمک نموده و در اثر بلند بردن intra-abdominal pressure یا فشار داخل بطنی، سبب تخلیه شدن محتویات حوصله میشود (در هنگام ادارار کردن، تغوط و یا زایمان). هرگاه شخص درینوقت یک نفس عمیق گرفته بلا فاصله نفس خود را قید کند، اجرای میکانیسمهای تخلیوی فوق را بیشتر تسهیل بخشیده میتواند؛ زیرا دیافراگم به سبب موجودیت هوای قید شده در طرق تنفسی صدر، قادر به بلند رفتن نبوده و فشار بلند داخل بطنی را بهمان حال نگهدارند.
3. **Weight-lifting muscle:** زمانیکه یک نفس عمیق گرفته و بعد از قید کردن آن در صدر دیافراگم را در محل آن تثبیت نماییم، فشار بلند داخل بطنی سبب تقویت کردن ستون فقرات نیز گردیده و از flexion ناخواسته جلوگیری میکند. این میکانیسم عضلات post vertebral را در بلند نمودن وزن های سنگین کمک میکند. هویداست که در چنین حالات باید شخص کنترل کافی بالای معصرات مقعدی و مثانه خویش داشته باشد.
4. **Thoraco-abdominal pump:** پایین آمدن دیافراگم Intra-thoracic pressure را کم میکند. این تغییرات فشار سبب میشود تا مقدار خون موجود در Inferior vena cava بطرف بالا رانده شده و بطرف اذین راست قلب هدایت گردد. به عین ترتیب لمف موجود در رگهای لمفاوی بطنی نیز در اثر فشار منفی صدر در thoracic duct و ازانجا بطرف بالا رانده شده و موجودیت valve ها در داخل thoracic duct از backflow یا برگشت دوباره آن جلوگیری میکند.

### اورای جدار های صدر یا Arterial supply of the Thoracic Walls

- ↪ در مجموع جدار های صدر بواسطه anterior & posterior intercostal arteries که بدورادور قفس صدر در مسافات بین الضلعی سیر دارند، اروا میگردد.
- ↪ شراییین posterior intercostal بالعموم از ابهر صدی منشأ گرفته و شراییین anterior intercostal شعبات internal thoracic artery میباشدند که بالنوبه از subclavian artery در گردن نشئت میکند.
- ↪ شراییین intercostal مجموعاً یک شکل basket like یا سبد مانند را میسازند که در محیط قفس صدی قابل دید میباشد.

### Posterior Intercostal Arteries

- ↪ این شراییین از شراییینی که در جدار خلفی قفس صدر قرار دارند، نشئت میکنند.
- ↪ دو شریان posterior intercostal علوی در هر دو طرف از superior intercostal artery منشأ میگیرند، که بالنوبه از costocervical trunk شریان subclavian در گردن نشئت میکند.
- ↪ نه جوره متباقی شراییین posterior intercostal سفلی از posterior surface ابهر صدی منشأ میگیرند.
- ↪ شعباتی که از posterior intercostal arteries در طول سیر شان نشئت میکنند، عناصر مختلف موجود در جدار های صدر را اروا نموده و برعلاوه شعباتی ازین شراییین lateral cutaneous branches اعصاب Intercostal را نیز در نواحی superficial همراهی میکنند.

### Anterior Intercostal Arteries

- ↪ این شراییین بصورت مستقیم یا غیر مستقیم همه گی شعبات جنبی internal thoracic artery میباشدند.

↔ Internal thoracic artery یک شعبه بزرگ subclavian artery بوده که در گردن ازان نشئت میکند. بعد از منشا از طریق superior thoracic aperture وارد صدر شده و در عمق جدار قدامی صدر عموداً بطرف سفلی سیر میکند. این شریان در خلف غضاریف ضلعی شش ضلع علوی و 1 cm وحشی تر از sternum قرار دارد. پس از آنکه در مسافه بین الضلعی ششم میرسد، internal thoracic artery بدو شعبه نهایی یا terminal braches خود قرار زیر تقسیم میگردد:

☞ **Superior epigastric artery**: که به طرف سفلی به سیر خویش در جدار قدامی بطن ادامه میدهد؛ و  
☞ **Musculo-phrenic artery**: که در امتداد costal margin سیر کرده به دیافراگم میرسد و در نزدیکی مسافه بین الضلعی یازدهم خاتمه مییابد.

↔ شرایین anterior intercostal که در شش مسافه بین الضلعی بالا سیر میکنند، مستقیماً از جوانب Internal thoracic artery نشئت کرده و آنهایکه در مسافات بین الضلعی پایینی سیر میکنند، از musculophrenic artery منشا میگیرند.  
↔ در هر مسافه بین الضلعی اکثراً دو شریان anterior intercostal موجود میباشد:

☞ یکی ازان ها در عمق کنار سفلی ضلع بالای و  
☞ دومی کمی بالاتر از کنار علوی ضلع پایینی سیر کرده و با یک شاخه collateral از posterior intercostal artery اناستموز میکند.

↔ Internal thoracic artery علاوه بر anterior intercostal arteries و یکتعداد شعبات دیگر، شعباتی بنام perforating branches نیز میدهد که از فاصله بین غضاریف ضلعی عبور کرده مستقیماً بطرف قدام میروند؛ و عناصریرا که در خارج از قفس صدی قرار دارند، اروا میکنند. شعبات perforating شعباتی بنام anterior cutaneous branches از اعصاب بین الضلعی را همراهی میکنند.

### **تخلیه وریدی جدار های صدر یا Venous Drainage of the Thoracic Walls**

جدار های صدر در قدام توسط internal thoracic vein ؛ و در خلف توسط azygos system of veins تخلیه میگردد.

#### **Internal Thoracic Vein**

شریان همانم خود را همراهی نموده و ریزابه های این ورید نیز همانم و هم سیر شعبات internal thoracic artery میباشدند.

#### **Azygos System of Veins**

↔ این سیستم متشکل از یک سلسله رگهای عمودی در هر دو طرف خط متوسط بدن میباشد که مسوول جمع آوری خون وریدی جدار های عضویت و انتقال آن در علوی به superior vena cava میباشدند.  
↔ خون وریدی یکتعداد از احشای بطنی نیز ممکن درین سیستم داخل گردد، چنانچه ارتباطات anastomotic هم در بین سیستم ورید های azygos و دیگر آورده بطنی وجود دارد.  
↔ ورید های عمودی سیستم ازیگوس به سویه های مختلف در طول سیر خود، از یک طرف با طرف دیگر ارتباط برقرار مینمایند.

↪ در صورتیکه بنا بر دلایل مختلف در سیر inferior vena cava کدام بندش بوجود بیاید، Azygos system of veins یک anastomotic pathway مهم برای انتقال خون وریدی قسمتهای سفلی بدن به قلب محسوب میگردد.  
 ↪ وریدهای عمده این سیستم عبارتند از:

↪ Azygos vein در طرف راست بدن؛ و  
 ↪ Hemiazygos vein و accessory hemiazygos vein در طرف چپ بدن.

↪ در منشا، سیر، ریزابه ها، اناستموز ها و چگونگی اختتام آورده فوق الذکر اکثراً variations یا اختلافات دیده شده است.

### Azygos Vein

↪ این ورید از محل اتصال **right ascending lumbar vein** با **right subcostal vein** به سویه فقری L1 یا L2 آغاز میگردد. بر علاوه ممکن است که **azygos vein** بشکل یک شاخه مستقیماً از **inferior vena cava** جدا شده و با یک وریدی که از یکجا شدن آورده **right ascending lumbar** و **right subcostal** بوجود میاید، یکجا گردد.  
 ↪ ورید ازیگوس با گذشتن از **aortic hiatus** (و گاهی از خلف یا ضخامت **right crus**)، دیافراگم را عبور نموده وارد صدر میگردد. سپس در **posterior mediastinum** بطرف بالا سیر کرده و به سویه فقری T4 بطرف قدام انحنا پیدا میکند، از فوق جنز ریه راست میگذرد و قبل ازینکه **superior vena cava** وارد **pericardial sac** شود، به ورید نامبرده تخلیه میشود.  
 ↪ ریزابه ها یا **tributaries** ورید ازیگوس شامل آورده زیر میباشند:

1. **Right superior intercostal vein** ( که از یکجا شدن آورده بین الضلعی دوم و سوم در طرف راست بوجود میاید)؛
2. آورده بین الضلعی چارم تا یازدهم طرف راست
3. **Hemiazygos vein**
4. **Accessory hemiazygos vein**
5. **Esophageal veins**
6. **Mediastinal veins**
7. **Pericardial veins**
8. **Right bronchial veins**

### Hemi azygos Vein

↪ گاهی بنام **inferior hemiazygos vein** نیز یاد شده و اکثراً از محل اتصال **left ascending lumbar vein** با **left subcostal veins** آغاز میگردد بعضاً ممکن است صرفاً از یکی از دو ورید نامبرده نشئت کرده و اکثراً با **left renal vein** ارتباط میداشته باشد.  
 ↪ ورید **hemiazygos** اکثراً از طریق **left crus** و گاهی نیز از طریق **aortic hiatus** دیافراگم را عبور نموده وارد صدر میگردد. سپس در **posterior mediastinum** بطرف چپ عضویت به بالا صعود کرده تا سویه فقره T9 میرسد. درین سویه از سطح ستون فقرات میگذرد در حالیکه در خلف ابهر صدری، مری و **thoracic duct** قرار دارد، به ورید ازیگوس تخلیه میشود.  
 ↪ ریزابه هاییکه به **hemiazygos vein** میریزند، شامل آورده زیر میباشند:

1. چار یا پنج posterior intercostal veins سفلی طرف چپ؛
2. Esophageal veins
3. Mediastinal veins.

### Accessory Hemiazygos Vein

- ↔ گاهی بنام **superior hemiazygos vein** نیز یاد می‌گردد. این ورید از قسمت علوی posterior mediastinum تا سویه فقری T8 نزول نموده و درین سویه از سطح ستون فقرات عبور میکند و به ورید azygos و یا hemiazygos ختم میشود؛ و یا هم با هردوی این ورید ها یک ارتباط برقرار میسازد.
- ↔ Accessory hemiazygos vein اکثراً بطرف بالا با **left superior intercostal vein** نیز یک ارتباط برقرار میسازد.
- ↔ ریزابه های ورید accessory hemiazygos شامل آورده زیر میباشد:

1. آورده posterior intercostal چارم تا هشتم؛ و
2. بعضی اوقات left bronchial veins

### تخلیه لمفاوی جدار های صدر یا Lymphatic Drainage of the Thoracic Walls

↔ اوعیه لمفاوی که لمف جدار های صدر را جمع آوری میکنند، عمدتاً به عقدات لمفاوی زیر تخلیه میشوند:

- ↔ **Parasternal nodes** که در مجاورت با Internal thoracic artery قرار دارند؛
- ↔ **Intercostal nodes** که در مجاورت با راس و عنق اضلاع در نهایت خلفی intercostal spaces قرار دارند؛ و
- ↔ **Diaphragmatic nodes** که در مجاورت با دیافراگم قرار دارند. این عقدات در خلف xiphoid process، و در نقاطیکه اعصاب فرینیک از دیافراگم عبور میکنند، دیده شده اند. همچنان تعدادی ازین عقدات در محل attachment دیافراگم با ستون فقرات نیز قرار دارند.

↔ عقدات parasternal بالاخره به **bronchomediastinal trunks** میریزند. عقدات Intercostal که در قسمتهای علوی صدر قرار دارند نیز به bronchomediastinal trunks میریزند؛ در حالیکه عقدات Intercostal که در قسمتهای سفلی صدر قرار دارند به **thoracic duct** تخلیه میشوند.

- ↔ Diaphragmatic nodes با عقدات parasternal، prevertebral، juxta-esophageal، brachiocephalic (که قدامتر از آورده brachiocephalic در منصف علوی واقع اند)، و **lateral aortic** (که در بطن قرار دارند) ارتباط برقرار میسازند.
- ↔ لمف نواحی سطحی تر thoracic walls عمدتاً به **axillary lymph nodes** که در جوف axilla قرار دارند، و یا parasternal nodes میریزند.

### تعمیب جدار های صدر یا Innervation of the Thoracic Walls

#### Intercostal Nerves

- ↔ تعمیب جدار های صدر عمدتاً بوسیله اعصاب بین الضلعی یا **intercostal nerves** صورت میپذیرد. این اعصاب عبارت از anterior ramus های اعصاب شوکی T1-T11 میباشد که در مسافت بین الضلعی مربوطه سیر دارند.
- ↔ Anterior ramus عصب شوکی T12 بنام **subcostal nerve** یاد گردیده در تحت ضلع دوازدهم سیر دارد.

- ↪ یک **intercostal nerve** بصورت وصفی، بعد از منشا بوحشی سیر کرده و قفس صدر را دور میزند. بزرگترین شعبه در طول سیر آن بنام **lateral cutaneous branch** یاد میشود؛ که جدار وحشی صدر را سوراخ نموده در سطح قرار میگیرد، و بلافاصله بدو شاخه قدامی و خلفی برای تعصیب جلد این نواحی، تقسیم میگردد.
- ↪ یک عصب **intercostal** بالاخره در قدام بحیث **anterior cutaneous branches** خاتمه مییابد؛ این شعبات یا از مسافات بین غضاریف ضلعی در قدام به سطح خارج شده و یا هم وحشی تر از خط متوسط بدن، در جدار قدامی بطن خارج میشوند که در هر دو صورت جلد نواحی مجاور را تعصیب میکنند.
- ↪ علاوه از دو شعبه بزرگ فوق الذکر، یکتعداد شعبات **collateral** دیگر نیز در مسافات بین الضلعی در امتداد کنار علوی ضلع پایینی سیر دارند.
- ↪ یک عصب بین الضلعی یا **intercostal nerve** در صدر، مسوول اجرای وظایف زیر میباشد:

- ☞ **Somatic motor innervation** برای عضلات جدار صدی (عضلات **intercostal**، **subcostal** و **sternocostale**)
- ☞ **Somatic sensory innervation** برای جلد صدر و پلواری جداری؛
- ☞ انتقال **postganglionic sympathetic fibres** به محیط اطراف.
- جلد نواحی علوی صدر بوسیله شعبات جلدی که از **cervical plexus** در گردن منشا گرفته و بنام **supraclavicular nerves** یاد میشوند، تعصیب میگردد.
- ↪ علاوه از تعصیب جدار های صدر، اعصاب **intercostal** در عصب رسانی نواحی دیگر نیز قرار زیر وظیفه دارند:

- ☞ **Anterior ramus** عصب شوکی T1 در تشکل **brachial plexus** نیز سهم میگیرد؛
- ☞ **Lateral cutaneous branch** عصب بین الضلعی دوم که بنام **intercostobrachial nerve** یاد میگردد، در تعصیب جلد وجه انسی بازو نیز سهم میگیرد؛
- ☞ **Lower intercostal nerves** یا اعصاب بین الضلعی سفلی عضلات، جلد، و پریتوان جدارهای بطنی را تعصیب میکنند.

## جوف صدر یا Thoracic Cavity

**Pleural Cavities:** شامل پلورا و ششها میگردد.

### پلورا یا Pleurae

- ↪ پلورا عبارت از پرده سببوزی است که ششها را پوش نموده و هر دو کیسه پلواری را راست و چپ بدو طرف منصف در جوف صدر قرار دارند.
- ↪ هر پلورا از دو قسمت ساخته شده است:

- ☞ طبقه اولی بنام **parietal layer** یا پلواری جداری یاد میشود که وجه عمیق جدار های قفس صدی، **thoracic surface** دیافراگم، و حدود وحشی منصف را فرش نموده و بطرف **root of the neck** یا جذر عنق میرود تا وجه سفلی **supra-pleural membrane** را در **thoracic inlet** فرش کند.
- ☞ طبقه دومی بنام **visceral layer** یا پلواری حشوی یاد میشود که تمام سطح خارجی ششها را پوش نموده و در عمق **interlobar fissure** ها نیز داخل میگردد.

↪ هردو طبقه پلورایی در قسمت سره ریه به امتداد همدیگر قرار میگیرند؛ طوریکه درین محل پلورا بشکل یک آستینچه عناصری را که به شش وارد یا از آن خارج میشوند، پوش میکند. برای اینکه عناصر جذر ریه در زمان تنفس حرکت کرده بتوانند، پوش پلورایی بطرف سفلی امتداد یافته و فضای داخل آستینچه را وسعت میبخشد؛ چنانچه امتداد یافته این پوش بطرف سفلی، در وجه انسی ریه بشکل یک fold سست قابل دید بوده بنام **pulmonary ligament** یاد میشود.

↪ هردو طبقه پلورایی توسط یک جوف نهایت باریک بنام **pleural cavity** از هم جدا میشوند. در حالت نارمل این جوف حاوی مقدار کمی از مایع سیروزی بنام **pleural fluid** میباشد، که در سطح هردو پلورا منتشر بوده از بوجود آمدن اصطکاک در هنگام حرکات ششها جلوگیری مینماید.

↪ جهت آسانی مطالعه پلورای جداری را نظر به موقعیت سطوحی که توسط آن فرش میشود، به قسمتهای زیر تقسیم کرده میتوانیم:

↪ **Cervical pleura**: عبارت از قسمتی است که تا قاعده گردن بالا رفته و وجه عمیق supra-pleural membrane را فرش مینماید. این پلورا در علوی تا سویه 3-4 cm بالاتر از ثلث انسی clavicle میرسد.

↪ **Costal pleura**: عبارت از قسمتی است که وجوه داخلی اضلاع، غضاریف ضلعی، مسافات بین الضلعی، جوانب جسم فقرات، و خلف sternum را فرش مینماید.

↪ **Diaphragmatic pleura**: عبارت از قسمتی است که thoracic surface دیافراگم را فرش مینماید.

↪ **Mediastinal pleura**: عبارت از قسمتی از پلوراست که در جدار وحشی منصف قرار میگیرد. این پلورا در ناحیه hilum شش بشکل یک آستینچه منعکس گردیده اطراف **root of the lung** را احاطه میکند؛ و سپس به پلورای حشوی در ساحه امتداد مینماید.

↪ در زمان full inspiration ششها توسعه نموده تمام جوف پلورایی را احتوا میکنند. ولی در زمان تنفس عادی سه محل در داخل جوف پلورا وجود دارند که توسط ششها پر نمیشوند. این فضا های خالی عبارتند از costodiaphragmatic recess های راست و چپ، و costomediastinal recess های راست و چپ؛ که قرار زیر توضیح میگردند:

↪ **Costodiaphragmatic recesses** عبارت از فضاهای باریکی هستند که در بین قسمتهای costal و diaphragmatic پلورای جداری، قرار دارند. این هردو پلورا از یکدیگر صرفاً بواسطه مقدار کمی مایع پلورایی جدا شده و recess نامیده را بوجود میآورند.

↪ **Costomediastinal recesses** عبارت از فضاهای باریکی اند که در امتداد حدود قدامی پلورا بوجود میآیند. این فضا در بین قسمتهای costal و mediastinal پلورای جداری بوجود میآیند؛ طوریکه این هردو پلورا از یکدیگر صرفاً بواسطه مقدار کمی مایع پلورایی جدا شده اند. در هنگام Inspiration و expiration کنارهای قدامی شش درین فضا داخل و خارج میشوند.

### تعیین پلورا یا Nerve supply of the Pleurae

↪ پلورای جداری در برابر درد، حرارت، تماس و فشار حساس بوده و قرار زیر تعیین میگردد:

↪ Costal pleura قسمتاً بواسطه اعصاب Intercostal تعیین میشود؛

↪ Mediastinal pleura بواسطه عصب فرینیک؛ و

↪ Diaphragmatic pleura در قسمت قبه ها توسط عصب فرینیک، و در محیط توسط شش عصب intercostal سفلی تعیین میشود.

↪ پلورای حشوی که سطوح ریه ها را پوش میکند، توسط شعبات اتونومیک که از pulmonary plexus منشا میگیرند، تعیین میگردد. بهمین جهت در برابر کشش حساس بوده ولی حسیت هایی مانند درد و تماس را درک کرده نمیتواند.

## The Lungs یا ششها

- ↪ ششهای راست و چپ عبارت از ارگانهای اساسی تنفسی هستند که بدو طرف منصف در جوف صدر قرار داشته و توسط پلورای راست و چپ پوش گردیده اند. هوا بواسطه برانکس های اساسی راست و چپ به شش ها داخل و ازان دوباره خارج میگردد. شریان ریوی یا pulmonary artery خون deoxygenated - ناصاف را از بطین راست قلب به ششها منتقل میسازد؛ در حالیکه خون صاف یا oxygenated blood توسط وریدهای ریوی یا pulmonary veins دوباره از ششها به اذین چپ قلب آورده میشوند.
- ↪ شش راست بصورت نارمل اندکی بزرگتر از شش چپ میباشد؛ زیرا منصف متوسط که حاوی قلب است، ساحه نسبتاً بیشتری را بطرف چپ احتوا کرده است.
- ↪ هر کدام از ششهای راست و چپ، شکل نصف طولانی یک مخروط (half- cone) را داشته دارای یک قاعده، یک ذروه، دو وجه و سه کنار میباشد:

↪ قاعده یا **base** هر شش بالای دیافراگم قرار دارد؛

↪ ذروه یا **apex** بطرف علوی تا بالاتر از ضلع اول تبارز کرده در **root of the neck** داخل میشود؛

↪ وجوه آن عبارت از **costal surface** و **mediastinal surface** میباشد. **Costal surface** بطرف اضلاع و مسافات بین الضلعی متوجه است؛ در حالیکه **mediastinal surface** ریه در قدام بطرف منصف، و در خلف بطرف ستون فقرات متوجه میباشد. **Hilum** یا سره ریوی که ساختمان کامه مانند دارد، نیز در **mediastinal surface** قرار دارد؛ از طریق این ساختمان عناصر خارجی داخل شش شده و یا ازان خارج میشوند.

↪ هر شش دارای سه کنار سفلی، قدامی و خلفی میباشد؛ کنار سفلی یا **Inferior border** برجسته بوده و قاعده شش ها را از **costal surface** آن جدا میسازد. **Anterior & posterior borders** یا کنار های قدامی و خلفی **costal surface** را در قدام و خلف از **mediastinal surface** جدا میسازند. کنار خلفی برعکس دو کنار دیگر برجسته نبوده بلکه مدور و کند میباشد.

↪ ششها با ساختمانهای محیط و اطراف خود مستقیماً در تماس میباشدند. منصف متوسط که حاوی قلب و رگهای بزرگ خون است، بجوانب متبارز شده و التوای آنها در وجوه انسی یا **mediastinal surface** ششها قابل دید میباشد. همچنان التوای اضلاع بالای وجوه وحشی ششها دیده میشود. همین ارتباط مستقیم و تنگاتنگ ششها با عناصر اطراف آن سبب میشود تا در صورت موجودیت یک پتالوژی مانند تومور و غیره، حادثه مرضی بزود ترین فرصت در تمام ساختمانهای مجاور منتشر گردد.

## جذر ریوی و سره ریوی **Root & Hilum of the Lungs**

↪ جذر یک ریه یا **root of the lung** یک بندل کوتاه و تیوب مانند از عناصر مهمی است که در مجموع شش را با ساختمانهای موجود در منصف ارتباط میدهند. این بندل عناصر توسط یک غشای آستینچه مانند، که امتداد یافته پی از **mediastinal pleura** بوده و بشکل **visceral pleura** بالای سطح ششها منعکس میگردد، پوش شده است.

↪ قسمتی از وجه انسی ریه که توسط انعکاس دو پلورای جداری و حشوی بیکدیگر تحدید میگردد، بنام سره ریه یا **hilum of the lung** یاد میگردد. عناصر مهم از طریق همین ناحیه وارد شش شده و یا ازان خارج میشوند.

↪ یک لایه پلورایی که شکل تیغه نازک را دارد بطرف سفلی متبارز شده بنام **pulmonary ligament** یاد میگردد. این لیگامنت در تثبیت موقعیت لوب سفلی شش رول داشته و در فراخ نمودن فضا برای بالا و پایین حرکت کردن عناصر **root of the lung** در زمان تنفس نیز سهم ارزنده دارد.

↪ اعصاب واگوس از خلف، و اعصاب فرینیک از قدام **roots of the lungs** در **mediastinum** بطرف سفلی نزول میکنند .

↪ عناصریکه در **root of the lung** شامل بوده و همه گی در **hilum** ریه قرار میگیرند، عبارتند از:



- ☞ یک pulmonary artery
- ☞ دو pulmonary vein
- ☞ یک برانکس اساسی
- ☞ Bronchial vessels
- ☞ شعبات عصبی و لمفاتیک ها

- ☞ بصورت عموم pulmonary artery در علوی قرار داشته و pulmonary veins در سفلی، و برانکس ها در موقعیت نسبتاً خلفی قرار دارند.
- ☞ Superior lobar bronchus در طرف راست از برانکس اساسی در قسمت root of the lung نشئت کرده و بالاتر از pulmonary artery قرار میگیرد؛ در حالیکه همین برانکس sup. Lobar در طرف چپ در داخل نسج ریوی نشئت میکند.

### شش راست یا Right Lung

- ☞ شش راست دارای سه لوب و دو fissure میباشد.
- ☞ در حالت نارمل لوبها به سهولت حرکات لغزشی را روی همدیگر اجرا مینمایند، چون از همدیگر توسط fissure ها جدا شده اند. پلورای حشوی یا visceral pleura نیز درین درزها داخل شده و invagination ها را میسازد.
- ☞ Oblique fissure لوب سفلی یا lower lobe شش راست را از دو لوب بالاتر جدا میکند؛ در حالیکه horizontal fissure لوب علوی یا upper lobe را از middle lobe جدا میکند.
- ☞ Oblique fissure یک درز عمیق بوده و در هر دو شش راست و چپ موجود میباشد. چنین بنظر میرسد که از کنار خلفی شش (در نقطه ی تقریباً 6 cm پایینتر از apex) توسط کارد یک شق عرضانی آغاز شده و بجانب سفلی و قدام حرکت نموده از ضخامت نسج شش عبور کند؛ و بالاخره در قدامی ترین قسمت قاعده شش ختم شود. همین شق عبارت از oblique fissure میباشد.
- ☞ در شش راست علاوه از oblique fissure یک شق دیگر نیز بنام horizontal fissure قابل دید میباشد. چنین بنظر میرسد که یک شق عرضانی از کنار قدامی شش (کمی پایینتر از نقطه متوسط آن) آغاز شده و بجانب خلف در ضخامت نسج شش پیش برود، تا زمانیکه با oblique fissure ملاقی گردد. همین شق عرضانی عبارت از horizontal fissure میباشد.
- ☞ قسمت اعظم superior lobe شش راست با قسمت علوی جدار قدامی وحشی صدر در تماس بوده و ذروه این لوب بطرف بالا تا root of the neck تبارز میکند. Middle lobe شش راست نیز با قسمت سفلی جدار قدامی وحشی صدر در تماس بوده و costal surface لوب سفلی یا inferior lobe شش راست با جدار های خلفی و سفلی صدر در تماس میباشد.
- ☞ زمانیکه میخواهیم بوسیله ستیتوسکوپ Stethoscope به آواز های مربوط به یک لوب مشخص ششها گوش بدهیم، با استفاده از معلومات فوق باید ستیتوسکوپ را بالای همان قسمت جدار صدر قرار دهیم که با لوب مورد نظر مجاورت داشته باشد.
- ☞ وجه انسی شش راست با تعدادی از ساختمانهای مهم منصف و root of the neck مجاورت دارد. این ساختمانها شامل عناصر زیر میباشند:

- ☞ قلب
- ☞ Inferior vena cava
- ☞ Superior vena cava
- ☞ Azygos vein
- ☞ مری

شریان و ورید subclavian طرف راست بشکل یک قوس از بالای superior lobe شش راست گذشته و با آن مجاورت میرسانند؛ سپس بالای dome of cervical pleura قرار گرفته و وارد axilla میشوند.

### شش چپ یا Left Lung

- ↪ شش چپ از شش راست کوچکتر بوده و دارای دو لوب میباشد که از همدیگر بوسیله oblique fissure جدا شده اند.
- ↪ در زمان تنفس عادی، سیر oblique fissure را بالای جدار صدر قرار زیر میتوان تعیین کرد: یک خط منحنی از مسافه بین spine process های فقرات T3 و T4 آغاز میگردد، در وحشی از مسافه بین الضلعی پنجم عبور نموده و سیر ضلع ششم را بطرف قدام تعقیب میکند. همین خط فرضی در روی جدار صدر، سیر oblique fissure را برای ما ترسیم میکند.
- ↪ شناسایی موقعیت دقیق oblique fissure بما کمک میکند تا موقعیت لوبهای مختلف را تخمین نموده و در محل دقیق به آواز های ریوی گوش بدهیم.
- ↪ قسمت اعظم superior lobe شش چپ نیز با قسمت علوی جدار قدامی وحشی صدر در تماس بوده و ذروه این لوب بطرف بالا به root of the neck داخل میشود. Costal surface لوب سفلی شش چپ با جدار های خلفی و سفلی صدر در تماس میباشد.
- ↪ قسمت پایین medial surface شش چپ نظر به موقعیت قلب درین ناحیه شکل یک دندان را دارد که بنام cardiac notch یاد میگردد. در همین ناحیه است که قلب از موقعیت خویش در منصف متوسط، بداخل left pleural cavity تبارز میکند.
- ↪ قسمت پایینی superior lobe شش چپ در وجه قدامی خود یک ساختمان زبانچه مانند دارد که بطرف تبارز قلبی متوجه میباشد. این زبانچه lingula of left lung نام دارد.
- ↪ وجه انسی شش چپ با تعدادی از ساختمانهای مهم منصف و root of the neck مجاورت دارد. این ساختمانها عبارتند از:

- ☞ قلب
- ☞ قوس ابهر
- ☞ ابهر صدی
- ☞ مری

شریان و ورید subclavian طرف چپ نیز بشکل یک قوس از بالای superior lobe شش چپ گذشته و با آن مجاورت میرسانند؛ سپس بالای dome of cervical pleura قرار گرفته و وارد axilla میشوند.

### شزن یا Trachea

- ↪ Trachea ساختمان تیوب مانند داشته در حدود 13 cm طول و 2.5 cm قطر دارد.
- ↪ شزن دارای جدار های فیروایلاستیکی است که در ضخامت آن یک سلسله از حلقات C-shaped غضروف هیالین غرض شده اند. موجودیت این حلقات غضروفی کمک میکند تا جدار های شزنی در همه حال از هم دور بوده و لومن شزن باز نگهداشته شود.
- ↪ شزن در علوی به سویه جسم فقره C6 از سفلی غضروف cricoid حنجره که در گردن قرار دارد، آغاز شده و در سفلی به سویه sternal angle یا کنار سفلی فقره T4، بعد از تشعب به دو برانکس اساسی راست و چپ، خاتمه مییابد. این محل که در عمق قوس ابهر قرار دارد، بنام bifurcation of trachea یاد میگردد.
- ↪ ساختمانهاییکه در منصف علوی با شزن مجاورت دارند، قرار زیر میباشد:

- ☞ قداماً: sternum، غده تایمس، ورید brachiocephalic طرف چپ، منشأ شرایین brachiocephalic و left common carotid و بالاخره خود قوس ابهر
- ☞ خلفاً: مری و left recurrent laryngeal nerve

↪ **بطرف راست:** azygos vein، عصب واگوس طرف راست، و پلورا

↪ **بطرف چپ:** قوس ابهر، شرایین left common carotid و left subclavian، اعصاب واگوس و فرینیک طرف چپ، و پلورا

### تعیین شزن یا Nerve supply of the Trachea

- ↪ اعصابیکه در تعصیب شزن سهم میگیرند، شامل شعبات واگوس، recurrent laryngeal nerve و sympathetic trunk میباشند.
- ↪ شعبات عصبی در عضله trachealis و غشای مخاطی که لومن شزن را فرش نموده است، منتشر میگردند.

### برانکس های اساسی یا Principle Bronchi

- ↪ **Right principle bronchus** کوتاهتر بوده دارای قطر بزرگتر و سیر عمودی تر نسبت به left bronchus دارد.
- ↪ برانکس اساسی طرف راست در حدود 2.5 cm طول داشته و قبل از وارد شدن به hilum شش راست، یک شاخه بنام **superior lobar bronchus** از آن جدا میگردد. پس از وارد شدن به hilum خود برانکس اساسی راست نیز بدو شاخه بنام **middle lobar bronchus** و **inferior lobar bronchus** تقسیم میگردد.
- ↪ **Left principle bronchus** باریکتر و طولانی تر بوده و سیر افقی تر نسبت به right bronchus دارد. این برانکس در حدود 5 cm طول داشته پس از منشا در عمق قوس ابهر و در قدام مری بطرف چپ سیر میکند.
- ↪ برانکس اساسی طرف چپ بعد از ورود به hilum شش چپ، بدو شاخه بنام **superior & inferior lobar bronchi** تقسیم میشود.

### Bronchial Tree

- ↪ طوریکه قبلاً یاد آور شدیم، **Trachea** عبارت از یک تیوب ارتجاعی است که از سویه فقره C6 در علوی شروع و به سویه فقره T4/T5 در سفلی ختم شده بدو برانکس اساسی راست و چپ تقسیم میشود. لومن شزن بواسطه حلقات غضروفی C-shaped باز نگهداشته میشود. البته دهان باز C بطرف خلف متوجه بوده و جدار شزن در خلف عمدتاً از عضلات ملسا متشکل میباشد.
- ↪ هر برانکس اساسی بطرف شش مربوطه خود رفته و از طریق hilum وارد نسج شش میگردد. **Right main bronchus** نسبتاً وسیعتر و عمود تر بوده بهمین علت مواد خارجی که بوسیله انشاق وارد شزن میگردند، بیشتر تمایل دارند بطرف راست پایین شده و به برانکس راست داخل شوند.
- ↪ هر **primary (main) bronchus** در ضخامت شش مربوطه به **lobar bronchi (secondary bronchi)** تقسیم میشود که هر کدام ازین برانکس های دومی یک لوب را تهویه میکنند. در طرف راست superior lobar bronchus در ضخامت root of the lung از primary bronchus جدا میگردد.
- ↪ **Lobar bronchus** ها بالنوبه به **segmental bronchi (tertiary bronchi)** تقسیم میشوند، که هر کدام ازین برانکس های سومی یک bronchopulmonary segment را تهویه میکنند.
- ↪ در ضخامت هر bronchopulmonary segment یک segmental bronchus به چندین نسل کوچکتر تشعب مینماید. برانکس ها کوچک و کوچکتر شده و بالاخره به برانشیول تبدیل میشوند. **Bronchiole** ها نیز به شعبات کوچکتر تقسیم شده و در نهایت سطوح تنفسی را تهویه میکنند. قابل یاد آوریست که جدار برانکس ها توسط حلقات مقطعی غضروفی باز نگهداشته میشوند، در حالیکه جدار برانشیولها عاری ازین پارچه های غضروفی میباشد.

### Bronchopulmonary Segments

- ↪ یک **bronchopulmonary segment** قسمتی از نسج شش است که بوسیله یک segmental bronchus تهویه میگردد. هر segmental bronchus توسط یک شاخه بی از pulmonary artery همراهی میشود.

- ↪ ریزابه هایی که به pulmonary vein میریزند؛ در مسافات Intersegmental و بدورادور کنار های سگمنتها سیر دارند.
- ↪ هر bronchopulmonary segment شکل یک مخروط غیر منظم را داشته دارای یک apex و یک base میباشد. Apex آن بطرف منشا segmental bronchus قرار داشته و base آن در تمام محیط خود با سطح شش در ارتباط میباشد.
- ↪ یک bronchopulmonary segment کوچکترین واحد وظیفوی یک شش شناخته شده است؛ در عین زمان کوچکترین قسمتی از یک شش میباشد که در صورت وقوع یک پتالوژی بدون اینکه بیم انتشار به نواحی مجاور برود، امکان برداشتن آن موجود میباشد.
- ↪ در هر شش به تعداد ده عدد bronchopulmonary segment وجود دارد؛ در شش چپ بعضی از این سگمنتها با هم fuse شده و به یک سگمنت واحد تبدیل شده اند.

### شراین ریوی یا Pulmonary Arteries

- ↪ Right & left pulmonary arteries از pulmonary trunk منشأ گرفته و خون ناصاف را از قلب به ششها میاورند.
- ↪ Bifurcation of pulmonary trunk بطرف چپ midline کمی پایینتر از سویه فقری T4/T5، و در قدامی- سفلی طرف چپ bifurcation of trachea، صورت میپذیرد.

### Right Pulmonary Artery

- ↪ این شریان نسبت به left pulmonary artery طولانی تر بوده و از منصف بشکل عرضانی عبور میکند. سیر آن قرار زیر میباشد:

- ☞ از قسمت قدام و سفلی تشعب شزنی، و از قدام برانکس اساسی طرف راست عبور نموده و
- ☞ در خلف ascending aorta، superior vena cava و upper right pulmonary vein قرار میگیرد.

- ↪ Right pulmonary artery به root of the right lung وارد شده و یک شاخه بزرگ میدهد که superior lobar bronchus را همراهی نموده برای اروای superior lobe شش راست میرود.
- ↪ Main trunk شریان ریوی راست از hilum شش گذشته و در همینجا یک شاخه دیگر بنام recurrent branch to the superior lobe از آن جدا میشود. شریان ریوی ازین پس برای اروای لوبهای متوسط و سفلی به شعبات متعدد تقسیم میگردد.

### Left Pulmonary Artery

- ↪ کمی کوتاهتر از شریان طرف راست بوده؛ در قدام descending aorta و در خلف superior pulmonary vein سیر میکند.
- ↪ این شریان نیز وارد root و سپس hilum شش گردیده و به شعبات متعدد تقسیم میشود.

### اورده ریوی یا Pulmonary Veins

- ↪ بهر طرف midline دو ورید ریوی بنام superior & inferior pulmonary veins قرار دارد که خون صاف را از ششها دوباره به قلب میبرند.
- ↪ این ورید ها از hilum ششها آغاز شده و از root میگذرند؛ و بلافاصله در اذین چپ قلب تخلیه میشوند.

### شراین و اورده قصبی یا Bronchial Arteries & Veins

- ↪ بنام nutritive vascular system یا سیستم رگهای مغذی نسج ریوی (جدار برانکس ها و غدوات آن، جدار رگهای بزرگ خون، و پلورای حشوی) نیز یاد میگردند.

↔ شعبات نهایی این سیستم با شعبات نهایی pulmonary artery & vein در ضخامت نسج ریوی تقم یا anastomosis میکنند.

↔ Bronchial arteries از ابهر صدری یا یکی از شعبات آن قرار زیر منشا میگیرند:

↔ **Right bronchial artery** اکثراً از third posterior intercostal artery نشئت میکند؛ ولی بعضاً ممکن از **upper left bronchial artery** نیز منشا بگیرد؛

↔ دو عدد left bronchial arteries مستقیماً از وجه قدامی ابهر صدری نشئت میکنند. طوریکه **superior left bronchial artery** به سویه فقره T5، و **inferior left bronchial artery** کمی پایینتر از برانکس اساسی طرف چپ منشا میگیرند.

↔ شرابین برانشیل در خلف برانکس های اساسی سیر نموده و در ششها به شعبات متعدد تقسیم میشوند تا تمام pulmonary tissue یا انساج ریوی را اروا نمایند.

↔ آورده برانشیل یا **bronchial veins** در azygos vein بطرف راست، و یا در superior intercostal vein یا hemiazygos vein بطرف چپ؛ تخلیه میشوند.

### تعییب ششها یا Innervation of the Lungs

↔ پلورای حشوی و دیگر عناصر ریوی تماماً بوسیله شعباتی که از **anterior & posterior pulmonary plexus** ها منشا میگیرند، تععییب میشوند.

↔ این plexus ها بترتیب در قدام و خلف تشعب شزنی قرار دارند.

↔ Anterior pulmonary plexus بمراتب کوچکتر از posterior plexus میباشد. این های عصبی در اصل از یکجا شدن شعبات sympathetic trunks و اعصاب واگوس هر دو طرف، در قدام و خلف bifurcation of trachea ساخته میشوند.

↔ شعبات متعددی که از هر دو plexus نشئت میکنند، برانکس ها و او عیه خون را همراهی نموده با آنها یکجا توزیع میشوند.

↔ شعبات **visceral efferent** که از اعصاب واگوس میآیند، سبب تقبض برانشیولها شده؛ و شعبات visceral efferent که از sympathetic trunks میآیند سبب توسع برانشیولها میگردند.

### تخلیه لمفاوی ششها یا Lymphatic Drainage of the Lungs

↔ او عیه لمفاتیک سطحی، subpleural و عمیق ششها همگی بالاخره به عقداتی بنام tracheobronchial nodes تخلیه میشوند.

↔ عقدات لمفاوی داخل ششها که بنام **pulmonary nodes** یاد میگردند، بدورادور منشا lobar bronchi و segmental bronchi واقع میباشدند. گروپ عقدات تخلیوی ششها از داخل ششها بشکل pulmonary nodes شروع شده و به hilum، root، و تا منصف خلفی بشکل یک زنجیر ادامه دارند که بالاخره همگی توسط او عیه لمفاتیک تخلیه شده به عقدات tracheobronchial میریزند.

↔ **Tracheobronchial nodes** در نهایت سفلی شزن، به اطراف منشا main bronchi در عمق تشعب شزنی (lower group) و در امتداد کنار های جنبی شزن (upper group) موقعیت دارند. او عیه afferent که از tracheobronchial nodes خارج میگردند، با او عیه لمفاتیکی که از **parasternal nodes** و **brachiocephalic nodes** (که در قدام brachiocephalic veins قرار دارند) نشئت کرده اند؛ یکجا گردیده **right & left bronchomediastinal trunks** را میسازند.

Trunk های لمفاتیک نامبرده در قاعده گردن مستقیماً در آورده عمیق تخلیه شده و یا هم ممکن در right lymphatic duct و یا thoracic duct تخلیه شوند.

### منصف یا Mediastinum

قبلاً معرفی گردیده و تقسیمات آن به بخشهای مختلف نیز توضیح گردیده است. درینجا هر بخش را با محتویات آن با تفصیل بیشتر به مطالعه خواهیم گرفت:

### منصف متوسط یا Middle Mediastinum

منصف متوسط در قسمت مرکزی thoracic cavity قرار دارد. محتویات آن شامل پریکاردیوم، قلب، منشا رگهای بزرگ خون، شعبات متعدد عصبی، و رگهای کوچکتر میباشد.

### Pericardium یا پریکاردیوم

پریکاردیوم یک کیسه فیرو- سیروزی است که اطراف قلب و منشا رگهای بزرگی راکه به قلب ختم میشوند، میپوشاند. این کیسه شامل دو بخش میباشد که عبارتند از: پریکارد فیروزی و پریکارد سیروزی.

طبقه خارجی این کیسه، **fibrous pericardium** میباشد که یک نسج منضم محکم بوده و حدود منصف متوسط را تعیین میکند. برعکس طبقه داخلی که بنام **serous pericardium** یاد میگردد، یک غشای نازک سیروزی است که از دو لایه متشکل میباشد:

➤ **Parietal layer** وجوه عمیق پریکارد فیروزی را فرش میکند؛ و

➤ **Visceral layer** یا **epicardium** که با سطح خارجی قلب التصاق داشته و خارجی ترین طبقه قلب را میسازد.

➤ هر دو لایه جداری و حشوی پریکارد سیروزی، در قسمت منشا رگهای بزرگ خون به امتداد یکدیگر قرار میگیرند. در بین این دو لایه یک فضای باریک وجود دارد که حاوی مقدار کمی مایع سیروزی میباشد؛ این فضا بنام **pericardial cavity** یاد میگردد. جوف پریکارد در حقیقت یک **potential space** بوده و به قلب اجازه میدهد تا حرکات خود را با آزادی نسبتاً بیشتری اجرا کند.

### پریکارد فیروزی یا Fibrous Pericardium

➤ عبارت از یک کیسه مخروطی شکل میباشد که قاعده آن بالای دیافراگم قرار داشته و ذروه آن با طبقه **adventitia** جدار رگهای بزرگ خون مدغم میگردد.

➤ قاعده پریکارد فیروزی در مرکز بالای **central tendon** دیافراگم و یک قسمت از الیاف عضلی بطرف چپ آن، ارتکاز مینماید.

➤ پریکارد فیروزی در قدام توسط **sternopericardial ligaments** به وجه خلفی sternum ارتکاز میکند. این ارتکازات کمک میکنند که قلب در محل خود در داخل جوف صدر تثبیت گردد. این کیسه از توسع بیش از حد جدار های قلب نیز جلوگیری مینماید.

➤ اعصاب فرینیک در مسیر خود از مجاورت پریکارد فیروزی عبور نموده و یکتعداد شعبات بنام **pericardial braches** برای تعصیب پریکارد میدهد.

➤ **Pericardiophrenic vessels** نیز در مسیر خویش از مجاورت پریکارد عبور نموده و توسط شعبات مخصوص آنرا اروا میکنند.

## پریکارد سیروزی یا Serous Pericardium

↪ لایه های parietal و visceral پریکارد سیروزی در اطراف منشا رگهای بزرگ خون، به امتداد یکدیگر واقع میگردند. این reflections یا انعکاسات پریکارد سیروزی در دو محل واقع میگردند:

↪ انعکاس اولی در علوی صورت گرفته و به اطراف شرابین ابهر و pulmonary trunk واقع میگردند؛

↪ انعکاس دومی نسبتاً خلفتر صورت گرفته و به اطراف آورده superior & inferior vena cava و pulmonary veins واقع میگردند.

↪ محل انعکاسی که به اطراف آورده واقع میگردند، شکل حرف 'J' را داشته و فضایی که در داخل این 'J' بوجود میاید، در خلف اذین چپ قلب موقعیت داشته بنام **oblique pericardial sinus** یاد میگردند.

↪ در فاصله بین هر دو محل انعکاس، یک راهرو وجود دارد که بنام **transverse pericardial sinus** یاد میشود. این ساینس در خلف ascending aorta و pulmonary trunk؛ در قدام superior vena cava؛ و در علوی اذین چپ قلب موقعیت دارد.

↪ در عملیات جراحی زمانیکه پریکارد از قدام باز گردد، با وارد کردن یک انگشت بداخل transverse sinus، میتوانیم شرابین را از آورده جدا سازیم. بهمین ترتیب اگر یکدست خود را در تحت نزوه قلب قرار داده بطرف بالا برویم، دست ما بداخل oblique sinus میگذرد.

## اوویه و اعصاب Vessels & Nerves

↪ شرابینی که در اروای پریکاردیوم سهم میگیرند عبارتند از:

- i. Internal thoracic artery
- ii. Pericardiophrenic artery
- iii. Musculophrenic artery
- iv. Inferior phrenic artery
- v. Thoracic aorta

↪ وریدهای پریکارد به آورده زیر تخلیه میشوند:

- i. Azygos system of veins
- ii. Internal thoracic vein
- iii. Inferior phrenic veins

↪ اعصابیکه پریکارد را تعصیب میکنند شامل شعبات واگوس، فرینیک، و شعبات اوتونومیک از sympathetic trunk میباشند. قابل یاد آوریست که حسیت درد در parietal pericardium، بواسطه اعصاب فرینیک انتقال داده میشود. بهمین لحاظ دردی که از سبب کدام مشکل در پریکارد بوجود میاید، نظر به سیر عصب فرینیک در نواحی supraclavicular شانه حس خواهد شد. این نوع دردی که از یکجا منشا گرفته و در جای دیگر حس گردد، بنام referred pain یاد میشود.

## قلب یا Heart

قلب در مجموع ساختمان یک هرم را دارد که ذروه آن به پایین و قاعده آن به بالا متوجه بوده ولی بیکطرف خود خوابیده باشد؛ چنانچه در وضعیت اناتومیک ذروه قلب بقدام، سفلی و چپ متوجه میباشد؛ در حالیکه قاعده آن برعکس بجانب خلف متوجه است. سطوح جانبی این هرم از قسمتهای زیر ساخته شده اند:

☞ یک سطح سفلی یا diaphragmatic surface (که قلب بالای همین سطح خود خوابیده است)؛

☞ یک سطح قدامی یا Sternocostal surface؛

☞ یک سطح ریوی بطرف راست یا right pulmonary surface؛ و

☞ یک سطح ریوی بطرف چپ یا left pulmonary surface.

## قاعده و ذروه قلب یا Base & Apex of the Heart

☞ **Base of the heart** یک سطح چار ضلعی بوده بطرف خلف متوجه میباشد. این وجه از اشتراک ساختمانهای زیر ساخته شده است:

☞ اذین چپ

☞ یک قسمت کمی از اذین راست

☞ قسمتهای proximal رگهای بزرگ خون (مانند superior & inferior vena cavae و pulmonary veins).

☞ قاعده قلب توسط دخول آورده بزرگ به اذینات راست و چپ، خلفاً به جدار پریکارد تثبیت گردیده و در برابر جسم فقرات T5-T9 موقعیت میگیرد.

☞ قلب بشکل یک هرم سر چپه، از قاعده بطرف قدام، سفلی و چپ سیر میکند تا در ذروه یا **Apex of the heart** خاتمه مییابد. Apex قلبی توسط قسمت inferolateral بطین چپ ساخته شده و در عمق مسافه بین الضلعی پنجم، 8-9 cm وحشی تر از midline واقع میباشد.

## وجوه قلب یا Surfaces of the Heart

☞ **Anterior surface**: بطرف قدام متوجه بوده و عمدتاً توسط بطین راست ساخته میشود. بر علاوه قسمتی از اذین راست و قسمتی از بطین چپ نیز در تشکل این وجه سهم دارند. وجه قدامی را بنام Sternocostal surface نیز یاد میکنند چون بطرف sternum و اضلاع متوجه میباشد.

☞ **Diaphragmatic surface**: در وضعیت اناتومیک، قلب روی همین وجه خود تکیه کرده بصورت خوابیده قرار دارد. وجه دیافراگماتیک عمدتاً از بطین چپ ساخته شده و یک قسمت کمی از بطین راست نیز در آن سهم میگیرد؛ که این هردو بطینات راست و چپ از یکدیگر بواسطه posterior interventricular groove جدا شده اند. این وجه بطرف سفلی متوجه بوده بالای دیافراگم قرار میگیرد؛ و از قاعده قلب توسط coronary sinus جدا میشود. Diaphragmatic surface از قاعده تا ذروه قلب امتداد دارد.

☞ **Left pulmonary surface**: بطرف شش چپ متوجه بوده وسیع و محدب میباشد. این وجه توسط بطین چپ و یک قسمت کمی از اذین چپ ساخته میشود.

☞ **Right pulmonary surface**: بطرف شش راست متوجه بوده همچنان وسیع و محدب میباشد. توسط اذین راست ساخته شده است.



## کنارها و حدود قلب Margins & Borders

قلب بصورت عمومی دارای چار کنار میباشد که قرار زیر توضیح میشوند:

- ↔ کنار های راست **right margin** و چپ **left margin** قلبی در حقیقت همان وجوه راست و چپ قلب میباشد؛
- ↔ کنار سفلی یا **inferior (or acute) margin** قلب توسط یک لبه برجسته که وجوه قدامی و سفلی قلب را از هم جدا میسازد، ساخته شده است.
- ↔ کنار کنده یا **obtuse margin** قلب وجه قدامی را از **left pulmonary surface** جدا میسازد. این کنار مدور بوده از **left auricle** تا **apex** قلب امتداد دارد.

## میزابه های قلب از منظره خارجی یا External Sulci

قلب داخلی به چار جوف تقسیم شده که عبارت از دو اذین و دو بطین میباشد. محل جدا شدن این اجواف از منظره خارجی، توسط یکتعداد میزابه ها مشخص میگردد. این میزابه ها را قرار زیر بررسی میکنیم:

↔ **Coronary sulcus**: این میزابه بشکل یک حلقه قلب را دور زده و اذینات را از بطینات جدا میکند. در جریان مسیری که بدورادور قلب میچرخد، عناصر زیر دران قرار میگیرند:

- i. شریان کرونری طرف راست
- ii. Small cardiac vein
- iii. Coronary sinus
- iv. Circumflex branch شریان کرونری طرف چپ

↔ **Anterior & posterior interventricular sulci**: هر دو بطینات راست و چپ را بترتیب در قدام و خلف، از هم جدا میکنند. **Anterior interventricular sulcus**- در وجه قدامی قلب قرار دارد و دران شریان همانم خودش یعنی **anterior interventricular artery** همراه با **great cardiac vein** سیر میکنند.

**Posterior interventricular artery**- در وجه دیافراگماتیک قلب قرار دارد؛ و دران نیز شریان همانم خودش یعنی **posterior interventricular artery** همراه با **middle cardiac vein** سیر میکنند. این میزابه ها در سفلی تا قسمت راست ذروه قلب ادامه مییابند.

## اجواف قلبی یا Cardiac Chambers

↔ قلب از لحاظ وظیفه متشکل از دو پمپ است که بواسطه یک پرده در وسط، از یکدیگر جدا شده اند. پمپ طرف راست خون ناصاف را از تمام قسمتهای بدن جمع آوری کرده و بطرف ششها میراند؛ در حالیکه پمپ طرف چپ خون صاف را از ششها گرفته و در تمام انساج بدن میراند. هر یک از این پمپ ها متشکل از یک اذین (دهلیز) و یک بطین (جوف) میباشد؛ که دربین آنها یک دسام یا **valve** نیز موجود است.

↔ جدار های اجواف اذینی نازک بوده و وظیفه آنها جمع کردن خونست که از دیگر نوا حی به قلب میریزد. برعکس جدار های اجواف بطینی بمراتب ضخیمتر بوده و خون را بخارج از قلب میرانند.

↔ برای پمپ کردن خون بتمام بدن، نسبت به پمپ کردن خون تنها بطرف ششها، قوه ی بمراتب بیشتری لازم است. بهمین جهت **جدار عضلی بطین چپ ضخیمتر** از جدار بطین راست میباشد.

↔ پرده هایی بنام **interatrial**، **interventricular** و **atrioventricular septa** قلب را به چار جوف از هم مجزا تقسیم میکنند. البته ساختمان دلتی یا اناتومی هر یک از این اجواف، کاملاً مشخص و مناسب به وظیفه یی است که توسط آنها اجرا میگردد.

## اذین راست یا Right Atrium

- ↪ در وضعیت اناتومیکی، حدود راست قلب توسط اذین راست ساخته میشود؛ برعلاوه این جوف در تشکل قسمت راست anterior surface نیز سهم دارد.
- ↪ خون وریدی تمام بدن، توسط سه رگ بزرگ به اذین راست میریزد. این رگها عبارتند از:
- ↪ **Superior & inferior venae cavae**؛ که خون وریدی تمام بدن را جمع آوری کرده به قلب میآورند؛
  - ↪ **Coronary sinus**؛ که خون وریدی جدار های خود قلب را جمع آوری کرده به اذین راست تخلیه میکند.
- ↪ Superior vena cava در قسمت علوی- خلفی اذین راست؛ در حالیکه inferior vena cava و coronary sinus در قسمتهای سفلی- خلفی این جوف باز میگردند.
- ↪ خون اذین راست از طریق فوحه ای بنام **right atrioventricular orifice** وارد بطن راست میشود. این فوحه توسط یک دسام بنام **tricuspid valve** در هنگام contraction قلبی بسته میشود.
- ↪ جوف اذین راست از طرف داخل بدو قسمت تقسیم میشود که به امتداد همدیگر قرار دارند. محل جدا شدن هر دو قسمت، از خارج توسط یک میزابه کم عمق عمودی بنام **sulcus terminalis** مشخص میگردد. این میزابه از طرف راست فوحه superior vena cava در اذین راست آغاز شده و در طرف راست فوحه inferior vena cava ختم میگردد.
- ↪ محل جدا شدن هر دو قسمت جوف اذینی، از داخل توسط **crista terminalis** مشخص میگردد. این یک لبه عضلی و لشم است که در سقف اذین راست قدامتر از فوحه superior vena cava آغاز گردیده و در جدار وحشی اذین بطرف سفلی سیر میکند، بالاخره در لبه قدامی فوحه inferior vena cava ختم میگردد.
- ↪ قسمتی از جوف اذینی که در خلف **crista** قرار دارد، بنام **sinus of venae cavae** یاد میگردد. این قسمت دارای جدار های نازک و لشم بوده هر دو vena cava علوی و سفلی در آن تخلیه میشوند.
- ↪ قسمتی از جوف اذینی که در قدام **crista** قرار دارد بشمول **right auricle**، بنام **atrium proper** یاد میگردد. جدار های atrium proper لشم نبوده در سطح آن یکتعداد muscular ridges بنام **pectinate muscles** دیده میشوند. این برجستگی های شانه مانند در auricle نیز موجود میباشد. صیوان اذین راست یا **right auricle** ساختمان مانند پکه گوش را داشته و یک کیسه عضلی مخروطی شکل میباشد که ascending aorta را از خارج میپوشاند.
- ↪ Coronary sinus که خون وریدی را از اکثریت وریدهای قلبی جمع آوری میکند، نیز توسط یک فوحه بنام **opening of coronary sinus** در اذین راست تخلیه میگردد. این فوحه کمی انسی تر از **opening of inferior vena cava** در داخل جوف اذینی موقعیت دارد. لایه های کوچک نسبی در مجاورت با این هر دو فوحه وجود دارند که بترتیب بنام **valve of coronary sinus** و **valve of inferior vena cava** یاد میشوند.
- ↪ اجواف اذینات راست و چپ از یکدیگر بواسطه **interatrial septum** جدا میشوند. این پرده بطرف قدام و چپ متوجه میباشد؛ زیرا جوف اذین چپ در خلف و چپ جوف اذین راست موقعیت دارد. کمی بالاتر از **opening of vena cava** درین پرده یک فرورفتگی قابل دید میباشد که بنام **fossa ovalis** یاد میگردد. این فرورفتگی دارای یک کنار یا لبه برجسته بنام **limbus fossa ovalis** میباشد. موقعیت این فرورفتگی محل یک فوحه را بنام **foramen ovale** مشخص میسازد که در حیات جنینی یکی از طرق عمده fetal circulation بشمار میرود.
- ↪ و بالاخره سوراخهای کوچک متعددی که در جدار اذین راست بشکل پراکنده قابل دید میباشد، و بنام **openings of the smallest cardiac veins** یاد میگردد. Smallest cardiac veins عبارت از ورید های کوچکی اند که خون وریدی مابوکارد را مستقیماً در اذین راست تخلیه میکنند.

## بطين راست يا Right Ventricle

- ↪ در وضعیت آناتومیک، قسمت اعظم وجه قدامی و یک قسمت از وجه دیافراگماتیک قلب توسط بطين راست ساخته میشود.
- ↪ اذین راست در طرف راست بطين راست واقع بوده؛ و بطين راست در قدام و چپ right atrioventricular orifice قرار دارد. بهمین جهت خونیکه از اذین وارد بطين راست میشود، بصورت افقی بقدام هدایت میشود.
- ↪ Outflow tract یا طریق خروجی خون از بطين راست، عبارت از **conus arteriosus** یا **infundibulum** میباشد. این قسمت دارای ساختمان قیف مانند و جدار های لشم بوده خون بطين راست را وارد pulmonary artery میسازد.
- ↪ در جدار های **inflow part** بطين راست، تعداد زیادی از ساختمانهای غیر منظم عضلی بنام **trabeculae carneae** دیده میشوند. تعدادی از این ساختمانها در تمام طول خود با جدار بطينی وصل بوده و **ridges** را میسازند؛ در حالیکه تعدادی دیگر صرفاً در دو نهایت خود بالای جدار بطين ارتکاز نموده و **bridges** یا پل ها را میسازند.
- ↪ تعداد کمی از **trabecula** ها که **trabeculae carneae** یا **papillary tendineae** نام دارند، صرفاً در یک نهایت با جدار بطين وصل بوده و نهایت دیگر آن برای ارتکاز رشته های فیروزی بنام **chorda tendineae** وظيفه اجرا میکنند.
- ↪ **Chordae tendineae** ساختمانهای وتر مانند استند که یک نهایت شان بالای **papillary muscle**، و نهایت دیگر شان بالای **tricuspid** های آزاد **cusps** دسام **tricuspid** ارتکاز میکنند.
- ↪ در بطين راست سه عدد **papillary muscle** وجود دارند که نظر به نقطه ارتکازی شان در جدار بطينی نامگذاری شده اند. این عضلات عبارتند از:

- ↪ **Anterior papillary muscle**: بزرگترین **papillary muscle** بوده و از جدار قدامی بطين راست نشئت میکند؛
- ↪ **Posterior papillary muscle**: ممکن است یکی یا دو یا سه عضله باشند، که یکجا با یکتعداد **chordae tendineae** مستقیماً از جدار خلفی بطين راست نشئت میکنند؛
- ↪ **Septal papillary muscle**: این عضله اکثراً متغیر میباشد، یعنی ممکن خیلی کوچک بوده و یا هیچ وجود نداشته باشد. همراه با آن **chordae tendineae** که از **septal wall** منشأ میگیرند، نیز موجود میباشدند.

- ↪ یک **trabeculum** مخصوص که بنام **septomarginal trabecula** (یا **moderator band**) یاد میشود، در بین قسمت سفلی **interventricular septum** و قاعده **anterior papillary muscle** بشکل یک پل قرار میگیرد. در ضخامت **septomarginal trabeculum** یک بخشی از **cardiac conduction system** بنام **right atrioventricular bundle** نیز سیر نموده بجدار قدامی بطين راست میرود.

## Tricuspid valve

- ↪ **Right atrioventricular orifice** توسط این دسام محافظت میگردد. **Tricuspid valve** در زمان تقلص قلب بسته شده و جریان خون را از اذین به بطين راست اجازه نمیدهد.
- ↪ این دسام سه **cusps** یا **leaflet** دارد. قاعده **cusps** ها بالای یک حلقه فیروزی که **atrioventricular orifice** را احاطه کرده است، ارتکاز میکند. **Cusps** ها در نزدیکی قاعده شان توسط **commissures** به امتداد یکدیگر قرار میگیرند.
- ↪ **Cusps** های دسام **tricuspid** نظر به موقعیت شان در بطين راست، بنام **anterior, septal & posterior cusps** یاد میشوند. کنار های آزاد **cusps** ها به **chordae tendineae** که از ذروه **papillary muscles** نشئت میکنند، وصل میباشدند.
- ↪ هنگامیکه خون از اذین به بطين راست سرازیر میشود، دسام **tricuspid** باز بوده و هر سه **cusps** آن بطرف جوف بطين راست کش شده میباشدند. برای اینکه پس از پر شدن بطينات **cusps** ها توسط فشار خون بطرف داخل جوف اذین رانده شده و خون دوباره از بطين بطرف اذینات نرود، یک میکانیزم دیگر قرار زیر فعال میگردد: زمانیکه بطينات توسط خون پر میشوند، عضلات **papillary** تقلص نموده و **chordae tendineae** که در آن وصل میباشدند کش میشوند. در نتیجه این عمل **cusps** ها نیز بطرف پایین کش شده و وارد اذینات نمیشوند. بصورت عمومی میتوان گفت که **papillary muscles** و **chordae**

tendineae همراه آنها، یگانه عواملی اند که هنگام تغییرات دراماتیک در سایز بطن راست در زمان تقلص قلب، valve ها را بسته نگهداشته و از regurgitation خون از بطن دوباره بطرف اذین جلوگیری میکند.

↪ هر cusp با chordae tendineae که از دو papillary muscle منشأ میگیرند، وصل میباشند. این کار از جدا شدن cusp ها از همدیگر در جریان تقلص بطنی جلوگیری میکند. بسته شدن مکمل tricuspid valve در خارج شدن تمام خون از بطن راست بطرف شریان ریوی نیز کمک میکند.

### Pulmonary valve

↪ ذروه infundibulum در محل وصل شدن آن با pulmonary trunk، توسط یک دسام بنام pulmonary valve تحدید میگردد. این دسام دارای سه cusp هلالی یا semilunar cusps میباشد. کنار های آزاد این cusp ها بطرف علوی در لومن شریان ریوی داخل میشوند.

↪ کنار های علوی آزاد هر cusp، دارای یک قسمت متوسط ضخیم بنام nodule؛ و قسمت های وحشی نازک بنام lunule میباشد.

↪ Cusp های pulmonary valve نظر به موقعیت شان در حیات جنینی (قبل از تدور outflow track های بطنی)، بنام left, right & anterior semilunar cusps یاد شده اند.

↪ هر cusp یک توسع جیب مانند را در قسمت آغازین pulmonary trunk میسازد که بنام pulmonary sinuses یاد میگردد. در ختم تقلص بطنی این ساینس ها از خون پر شده و سیب تپله کردن cusp ها به عقب و بسته شدن دسام ریوی میشوند. در نتیجه این کار، برگشت دوباره خون از pulmonary trunk بطرف بطن راست جلوگیری میگردد.

### اذین چپ یا Left Atrium

↪ قسمت اعظم قاعده قلب را میسازد. این جوف نیز مانند اذین راست از دو قسمت متشکل میباشد:

☞ نصف خلفی- که هر چار ورید ریوی در آن تخلیه میشوند. این قسمت دارای جدار های لشم است؛

☞ نصف قدامی- که با left auricle امتداد مییابد. در جدار های این قسمت pectinate muscles قابل دید میباشد.

برعکس اذین راست، در بین هردو قسمت خلفی و قدامی جوف اذین چپ کدام سرحد مشخص مثل crista terminalis؛ وجود ندارد.

↪ Interatrial septum که قسمتی از جدار قدامی اذین چپ محسوب میگردد؛ اجواف هردو اذین را از هم جدا نموده است. درین پرده یک ناحیه فرورفته دیده میشود که valve of the foramen ovale نام دارد. این فرورفتگی به زمین fossa ovale در اذین راست توافق میکند.

↪ دسام فوق الذکر در حیات جنینی گذشتن خون را از اذین چپ به اذین راست جلوگیری میکند. در بعضی اشخاص پس از تولد این دسام بصورت مکمل بسته نشده و یک راهرو کوچک بین اجواف هردو اذین باقی میماند.

### بطن چپ یا Left Ventricle

↪ جوف بطن چپ در قدام جوف اذین چپ واقع بوده و قسمتی از وجوه قدامی، دیافراگماتیک، و left pulmonary surface قلب را میسازد. ذروه قلب نیز توسط بطن چپ ساخته میشود.

↪ خون اذین چپ از left atrioventricular orifice گذشته وارد بطن چپ میشود، بعداً بقدام حرکت نموده بطرف ذروه قلب جاری میشود.

↪ جوف بطن چپ یک جوف مخروطی است که طولانی تر از جوف بطن راست بوده؛ و مایوکاردی که در تشکل بطن چپ سهم دارد، بمراتب ضخیمتر از مایوکارد بطن راست میباشد.

↪ طریق خروجی خون یا outflow tract بطین چپ بنام **aortic vestibule** یاد میشود که در خلف infundibulum بطین راست واقع بوده دارای جدار های لشم است.

↪ در **Trabeculae carnae** در بطین چپ بمراتب نازکتر و ظریفتر بوده و مثل بطین راست ساختمانهای ridges و bridges را میسازند. Papillary muscles و chordae tendineae در بطین چپ وجود دارند، با این تفاوت که درینجا صرفاً دو عضله حلیموی بنام **anterior & posterior papillary muscles** دیده شده و بمراتب بزرگتر از عضلات همنام خود در بطین راست استند.

↪ در وضعیت اناتومیک، جوف بطین چپ تقریباً در خلف جوف بطین راست موقعیت دارد، بهمین جهت **interventricular septum** نیز جدار قدامی و قسمتی از جدار راست بطین چپ را میسازد. این پرده از دو قسمت ساخته شده است:

↪ یک قسمت عضلی یا **muscular part**؛ و  
↪ یک قسمت غشایی یا **membranous part**.

Muscular part ضخیم بوده و قسمت اعظم پرده بین البطینی را میسازد؛ در حالیکه membranous part نازکتر بوده و در قسمت علوی پرده قرار دارد. یک قسمت دیگر نیز که بنام **atrioventricular part** یاد شده قسمت سومی interventricular septum شمرده میشود، بالاتر از septal cusp دسام tricuspid واقع میباشد. این قسمت سومی در حقیقت در بین بطین چپ و اذین راست قرار گرفته است.

### Mitral valve

↪ Left atrioventricular orifice یا فوحه اذینی-بطینی طرف چپ؛ در هنگام تقلص قلب توسط یک دسام بنام **mitral valve** یا **bicuspid valve** بسته میشود.

↪ دسام مایترل دارای دو cusp قدامی و خلفی بنام **anterior & posterior cusps** میباشد. قاعده این cusp ها بالای یک fibrous ring که در دهانه فوحه اذینی-بطینی چپ قرار دارد، ارتکاز نموده و توسط commissure ها به امتداد یکدیگر قرار دارند. طرز عملکرد papillary muscles و chordae tendineae بالای cusp ها، قبلاً در مبحث بطین راست توضیح گردیده است.

### Aortic valve

↪ چنانچه میدانیم، outflow tract بطین چپ که **aortic vestibule** نام دارد، در علوی به ascending aorta ادامه مییابد. مجرای خون از بطین چپ به شریان ابهر، توسط یک دسام بنام **aortic valve** بسته میباشد.

↪ دسام ابهر از نظر ساختمان شباهت زیاد به دسام ریوی داشته و از سه عدد **semilunar cusps** متشکل میباشد. کنار های آزاد این cusp ها بطرف علوی در لومن شریان ابهر داخل میشوند.

↪ در بین semilunar cusp ها و جدار ابهر صاعده، کیسه های متوسع بنام **right, left, & posterior aortic sinuses** وجود دارند؛ که شرابین کرونری راست و چپ از ساینس های راست و چپ آن نشئت میکنند. بهمین جهت posterior aortic sinus و cusp هر دو بنام **non-coronary sinus & cusp** یاد میگردند.

↪ عملکرد دسام ابهر تقریباً مشابه به دسام ریوی میباشد، با این تفاوت: که پس از ventricular contraction خون دوباره برگشت نموده و **aortic sinus** ها را پر میسازد؛ و بصورت اوتوماتیک بطرف شرابین کرونری رانده میشود، زیرا اوعیه کرونری از همین ساینس های راست و چپ **aortic** نشئت میکنند.

## اسکلیت قلبی یا Cardiac Skeleton

↪ اسکلیت قلب از مجموع نسج فیروز و dense connective tissue ساخته شده و بشکل چار حلقه که با همدیگر مرتبط میباشند، در پلان بین اذینات و بطینات جاسازی شده است.

↪ این حلقه ها که بنام **annulus fibrosus** یاد میشوند؛ بدورادور هر دو aortic orifice، atrioventricular orifice و pulmonary orifice دارند. انساجی که حلقات فیروزی را باهمدیگر ارتباط میدهند، بنام **interconnecting areas** یاد گردیده و شامل ساختمانهای زیر میباشد:

↪ **Right fibrous trigone**: یک نسج منضم ضخیم است که در بین aortic ring و right atrioventricular ring قرار دارد؛

↪ **Left fibrous trigone**: نیز یک نسج منضم ضخیم میباشد که در بین aortic ring و left atrioventricular ring قرار دارد.

↪ اسکلیت قلبی علاوه بر تامین نمودن حدود فوحات بین اجواف قلب ، محل خوبی برای ارتکاز قاعده cusp ها نیز بشمار میرود. چنانچه توسط اسکلیت قلبی، عضلات اذینی از عضلات بطینی جدا میشوند. Atrial myocardium از کنار علوی حلقات فیروزی نشئت کرده و ventricular myocardium از کنار سفلی آنها نشئت میکند.

↪ اسکلیت قلبی بشکل یک partition، از لحاظ الکتریکی نیز اذینات را از بطینات جدا میکند. یگانه راه ارتباطی بین مایوکاردا اذینی و مایوکاردا بطینی عبارت از atrioventricular bundle میباشد که از annulus عبور میکند.

## اوعیه کرونری یا Coronary Vasculature

↪ **Coronary arteries** از aortic sinus ها در قسمت آغازین ابهر صاعده، منشا گرفته مسوول اروای عضله قلب و دیگر انساج قلبی میباشند. این شرایین مانند یک حلقه در coronary sulcus ها سیر کرده و قلب را دور میزنند، در طول سیر خود شعباتی بنام marginal artery و interventricular branches میدهند که در میزابه های interventricular سیر نموده و در apex قلب باهم متقارب میشوند.

↪ خون وریدی قلب توسط cardiac veins جمع آوری گردیده و قسمت اعظم آن در **coronary sinus** تخلیه میشود. کرونری ساینس ورید بزرگبست که در left posterior coronary sulcus موقعیت دارد. این ساینس بالاخره در فاصله بین فوحات inferior vena cava و right atrioventricular orifice؛ به اذین راست تخلیه میگردد.

## شرایین کرونری یا Coronary Arteries

### شریان کرونری طرف راست یا Right Coronary Artery

↪ شریان کرونری طرف راست از right aortic sinus منشا گرفته بطرف قدام و راست سیر میکند؛ در بین right auricle و pulmonary trunk قرار گرفته و عموداً نزول میکند؛ سپس در right anterior coronary sulcus قرار میگیرد. زمانیکه به کنار سفلی قلب میرسد، بطرف خلف دور خورده و در میزابه بین وجه دیافراگماتیک و قاعده قلب سیر میکند.

↪ در طول سیر شریان کرونری راست، شعبات زیادی از main trunk آن نشئت میکنند که عبارتند از:

↪ **Atrial branch**: این شاخه شریانی بعد از منشا در میزابه بین right auricle و ascending aorta قرار گرفته و یک شعبه بنام **sinu-atrial nodal branch** از آن جدا میشود. شریان اخیر الذکر بدور superior vena cava بطرف خلف دور خورده و sinu-atrial node را اروا میکند؛

☞ **Right marginal branch**: این شاخه از شریان کرونری راست زمانیکه در acute margin یا کنار سفلی قلب قرار دارد، جدا میشود. بعد از منشأ در طول کنار سفلی سیر کرده و بطرف ذروه قلب میرود؛  
 ☞ زمانیکه شریان کرونری راست در میزابه بین وجه دیافراگماتیک و قاعده قلب قرار میگیرد، یک شاخه کوچک برای اروای atrioventricular node میدهد. سپس آخرین شاخه شریان کرونری راست که بنام **posterior interventricular branch** یاد میشود، آغاز شده و در posterior interventricular sulcus بطرف ذروه سیر میکند.

☞ شریان کرونری راست اذین راست و بطن راست، sinu-atrial node و atrioventricular node، interatrial septum، قسمتی از اذین چپ، ثلث خلفی- سفلی interventricular septum، و قسمتی از جدار خلفی بطن چپ را اروا میکند.

### شریان کرونری طرف چپ یا Left Coronary Artery

☞ شریان کرونری طرف چپ از left aortic sinus منشأ گرفته و قبل از آنکه در coronary sulcus قرار بگیرد، از بین pulmonary trunk و left auricle عبور میکند.  
 ☞ این شریان زمانیکه هنوز در خلف pulmonary trunk قرار دارد، بدو شاخه نهایی بنام anterior interventricular artery و circumflex artery تقسیم میشود:

☞ **Anterior interventricular branch** که بنام **left anterior descending artery (LAD)** نیز مشهور است؛ در طرف چپ pulmonary trunk قرار گرفته و با یک سیر oblique در anterior interventricular sulcus، بجانب ذروه قلب میرود. در طول سیر آن ممکن یک یا دو شعبه بزرگ بنام **diagonal branches** از آن منشأ بگیرند که در امتداد وجه قدامی بطن چپ بشکل diagonal نزول میکنند.  
 ☞ **Circumflex branch** که بطرف چپ سیر دارد، اول در coronary sulcus و بعداً در میزابه بین وجه دیافراگماتیک و قاعده قلب قرار گرفته و در اکثریت حالات قبل از رسیدن به posterior interventricular sulcus، خاتمه مینماید. یک شاخه مهم بنام **left marginal artery** از circumflex artery نشئت کرده در طول obtuse border قلب سیر میکند.

☞ شریان کرونری چپ با شاخه های مختلف خود قسمت اعظم اذین چپ و بطن چپ، و قسمت اعظم interventricular septum را بشمول atrioventricular bundle و شعبات آن؛ اروا مینماید.

### تفاوت ها در طرز تشعب شرایین کرونری یا Variations in the distribution patterns of coronary arteries

تفاوت های معمول در طرز تشعب شرایین کرونری قرار زیر توضیح میشوند:

1. معمول ترین توزیع شرایین کرونری راست و چپ، همانست که در بالا ذکر گردید. درین حالت طوریکه دیدیم، posterior interventricular branch از شریان کرونری راست منشأ میگیرد، بهمین سبب حالت فوق را بنام **right dominant coronary artery** یاد میکنند؛ که شریان کرونری راست قسمت اعظم جدار خلفی بطن چپ را اروا مینماید؛ و circumflex branch شریان کرونری چپ بمراتب کوچکتر از آن میباشد.

2. در حالت دوم قلب را با یک **left dominant coronary artery** در نظر میگیریم. درین حالت posterior interventricular artery از circumflex branch کرونری چپ منشأ گرفته و قسمت اعظم جدار خلفی بطن چپ را اروا میکند.

3. در حالت سوم، اروای عقدات sinu-atrial و atrioventricular nodes مطرح میباشند. در اکثریت وقایع این عقدات توسط شعبات کرونری راست اروا میشوند؛ اما بعضاً شعبات circumflex branch کرونری چپ نیز ممکن آنها را اروا نمایند.

### ورید قلبی یا Cardiac Veins

چار ورید بزرگ قلب که عبارتند از great, middle, small, & posterior cardiac veins؛ همگی در کرونری ساینس تخلیه میشوند.

#### Great cardiac vein

↪ از ذروه قلب آغاز گردیده در anterior interventricular sulcus بطرف بالا سیر میکند. چون در هنگام سیر در میزابه فوق با anterior interventricular artery مجاورت دارد، اکثراً بنام **anterior interventricular vein** نیز یاد میگردد.

↪ با رسیدن به coronary sulcus، بطرف چپ دور خورده و در میزابه بین وجه دیافراگماتیک و قاعده قلب قرار میگیرد (در بین مرحله great cardiac vein با circumflex branch کرونری چپ همراه میباشند). در great cardiac vein در coronary sulcus خلفی بتدریج متوسع شده و کرونری ساینس را میسازد که بعداً به اذین راست ختم میشود.

#### Middle cardiac vein

↪ که بنام **posterior interventricular vein** نیز مشهور است، در نزدیک ذروه قلب آغاز شده و در posterior interventricular sulcus بطرف بالا سیر میکند. در طول سیر خود با posterior interventricular artery همراه بوده و بالاخره در کرونری ساینس خاتمه مییابد.

#### Small cardiac vein

↪ این ورید در قسمت سفلی right anterior coronary sulcus آغاز شده و در میزابه بین وجه دیافراگماتیک و قاعده قلب امتداد مییابد؛ و در atrial end کرونری ساینس خاتمه مییابد.

↪ Small cardiac vein در طول سیر خود شریان کرونری راست را همراهی میکند.

↪ **Right marginal vein** ورید کوچکیست که right marginal branch شریان کرونری راست را در امتداد کنار سفلی قلب همراهی میکند. این ورید ممکن در مسیر خود با small cardiac vein یکجا شده و خون وریدی خود را دران تخلیه نماید؛ و یا هم مستقیماً در اذین راست قلب تخلیه شود.

#### Posterior cardiac vein

↪ در وجه خلفی بطن چپ، و بطرف چپ middle cardiac vein قرار دارد.

↪ این ورید یا به کرونری ساینس ختم شده و یا هم در مسیر خود با great cardiac vein یکجا میشود.

### دیگر ورید های قلبی یا Other Cardiac Veins

دو گروه دیگر از وریدهای قلبی نیز در جمع آوری خون وریدی قلب سهم دارند. این گروه ها عبارتند از:

↪ **Anterior veins of the right ventricle** یا **anterior cardiac veins**: وریدهای کوچکی اند که از وجه قدامی بطن راست نشئت کرده coronary sulcus را عبور میکنند و در جدار قدامی اذین راست وارد میشوند. این وریدها مسوولیت تخلیه وریدی قسمت قدامی بطن راست را بعهده دارند. Right marginal vein نیز در صورتیکه با small cardiac vein یکجا نگردد، شامل این گروه میباشند.



↩ **Smallest cardiac veins** یا **venae cordis minimae (veins of Thebesius)**: چنانچه قبلاً گفته شد، عبارت از آورده کوچک و بیشماری استند که مستقیماً در اذین راست تخلیه میشوند. این وریدها در اذین راست و بطین راست بیشمار بوده و بعضاً در اذین چپ نیز موجود میباشند. ندرتاً یکتعداد از آنها در بطین چپ نیز موجود بوده میتوانند.

### Coronary Lymphatics

او عیه لمفاتیک قلب سیر شرایین کرونری را تعقیب کرده و عمدتاً به عقدات زیر میریزند:  
↩ **Brachiocephalic nodes** که در قدام brachiocephalic veins قرار دارند؛ و  
↩ **Tracheobronchial nodes** که در نهایت سفلی شزن قرار دارند.

### سیستم هدایتی قلب یا Cardiac Conduction System

↩ عضله قلبی قابلیت اجرای تقلصات را بصورت خودبخودی دارا میباشد. طوریکه سیستم هدایتی قلب سیاله را تولید نموده و تقلصات اذینی و بطینی را تنظیم مینماید. این سیستم متشکل از nodes یا عقدات، و شبکه های حجرات مخصوص مایوکاردیال میباشد.

↩ سیستم هدایتی قلب در مجموع به ساختمانهای زیر خلاصه میگردد:

↩ **Sinu-atrial node (S.A- node)**

↩ **Atrioventricular node (A.V- node)**

↩ **Atrioventricular bundle** با هر دو شعبه نهایی راست و چپ آن بنام **right & left bundle branches**

↩ Subendocardial plexus که بنام **Purkinje fibers** نیز یاد میشوند.

↩ انساج سیستم هدایتی بصورت یک شبکه خیلی مغلق و منظم در سرتا سر قلب پخش شده اند؛ و بهمین علت فعالیت خیلی منظم داشته و pathway های تنبیهی و تقلصی را در قلب تولید میکنند که در تمام حالات یکطرفه میباشد.

↩ شعبات بزرگ سیستم هدایتی در تمام طول سیر خود بواسطه نسج منضم از مایوکاردا محیط آن جدا گردیده که با این میکانیزم از بوجود آمدن تنبیهات و تقلصات ناخواسته در عضله قلبی جلوگیری بعمل میاید.

↩ ارتباط بین انساج هدایتی و عضله قلب، صرفاً در سطوح وظیفوی برقرار شده و اکثریت این ارتباطات بوسیله subendocardial plexus تامین میگردد.

↩ موجه تقلصی پس از تولید، از papillary muscles و ذروه بطینیات شروع شده و بطرف outflow tract های شریانی سیر میکند.

### Sinu-atrial node

↩ بنام pacemaker قلب نیز یاد شده و تمام سیالات بصورت نارمل در همینجا آغاز میشوند.

↩ این عقده در نهایت علوی crista terminalis، در محل اتصال superior vena cava با اذین راست موقعیت دارد. سیگنل های تنبیهی پس ازینکه از S.A node نشئت میکنند، در سراسر نسج اذینیات پخش شده و سبب بوجود آمدن تقلص اذینی میگردد.

### Atrioventricular node

↩ سیاله برقی پس از منتشر شدن در اذینیات، atrioventricular node را تنبیه مینماید. این عقده در نزدیکی فوچه کرونری ساینس، و در مجاورت با محل ارتکاز septal cusp دسام tricuspid، در ضخامت atrioventricular septum قرار دارد.

↩ A.V- node آغاز یک سیستم پیشرفته تر انساج هدایتی بنام atrioventricular bundle شمرده میشود. این بندل سیالات تنبیهی را در تمام عضله بطینی منتشر میسازد.

### Atrioventricular bundle

↩ به تعقیب A.V node در امتداد کنار سفلی membranous part پرده بین البطینی سیر میکند. سپس بدو شعبه بزرگ بنام right & left bundle branches قرار زیر تقسیم میگردد:

☞ **Right bundle branch** در امتداد جناح راست interventricular septum بطرف ذروه بطن راست سیر میکند. از طریق septum بین البطنی، وارد septomarginal trabecula شده به قاعده anterior papillary muscle میرسد. درین محل به شعبات مختلف تقسیم شده و با subendocardial plexus که بنام الیاف Purkinje نیز مشهور است، ادامه مییابد. این شبکه نسج هدایتی در سراسر عضله بطنی بشمول papillary muscles منتشر مییابد.

☞ **Left bundle branch** در امتداد جناح چپ muscular interventricular septum بطرف ذروه بطن چپ سیر میکند. این بندل در طول سیر خود شعباتی میدهد که در خاتمه با subendocardial plexus ملحق میشوند. مانند طرف راست، اینجا نیز شبکه الیاف Purkinje سیاله تنبیهی را در سر تا سر بطن چپ پخش مینماید.

### تعییب قلب یا Cardiac Innervation

☞ بخش محیطی سیستم اوتونوم، در تنظیم وظایف زیر مسوول شمرده میشود:

☞ Heart rate یا ضربان قلب

☞ مقدار قوه لازم برای اجرای هر تقلص

☞ دهانه قلبی یا cardiac output

☞ شعبات از هردو سیستم سمپاتیکی و پاراسمپاتیکی منشأ گرفته و یک شبکه عصبی اوتونوم را برای تعصیب قلب میسازند. این شبکه بنام cardiac plexus یاد میگردد.

☞ Cardiac plexus از دو قسمت متشکل مییابد: یک قسمت سطحی یا superficial part که در تحت قوس ابهر و در بین شریان ابهر و pulmonary trunk ساخته میشود؛ و یک قسمت عمیق یا deep part که در فاصله بین قوس ابهر و تشعب شزنی قرار دارد.

☞ شعباتیکیه از cardiac plexus منشأ میگیرند، بالای nodal tissue و دیگر اجزای سیستم هدایتی قلب، اوعیه کرونری، و عضله اذینی و بطنی قلب تاثیر گذار مییابد.

### تعییب پاراسمپاتیکی یا Parasympathetic innervation

☞ تنبیه سیستم پاراسمپاتیکی سبب حوادث زیر شده میتواند:

☞ کاهش heart rate؛

☞ کم شدن قوه برای اجرای هر تقلص؛

☞ تقبض شرایین کرونری.

☞ شعبات مخصوصی بنام cardiac branches از اعصاب واگوس راست و چپ منشأ گرفته و در تشکل cardiac plexus سهم میگیرند. این شعبات در حقیقت الیاف preganglionic پاراسمپاتیکی میباشند. این الیاف بعد از ورود به cardiac plexus یا با ganglion های خود این ضفیره، و یا هم با ganglion های موجود در جدار اذینات، ساینپس میشوند.

### تعییب سمپاتیکی یا Sympathetic innervation

☞ تنبیه سیستم سمپاتیکی، سبب حوادث زیر شده میتواند:

☞ افزایش heart rate؛

☞ افزایش قوه برای اجرای هر تقلص.

- ↪ الیاف سمپاتیکی از sympathetic trunk نشئت کرده و توسط cardiac nerves به قلب رسانیده میشوند.
- ↪ الیاف preganglionic سمپاتیکی که از چار یا پنج سگمنت علوی thoracic spine منشأ میگیرند، وارد sympathetic trunk شده و از همان طریق توزیع میشوند. این الیاف با رسیدن به گانگیونهای cervical و upper thoracic، ساینپس ساخته و الیاف postganglionic آن هردو طرف از sympathetic trunk خارج شده وارد cardiac plexus میگردند.
- ↪ قلب توسط شعبات کوچکی که از cardiac plexus خارج میشوند، تعصیب میگردد. این شعبات حاوی هردو نوع الیاف سمپاتیکی و پاراسمپاتیکی میباشد.

### شعبات مخصوص برای انتقال حسیت های حشوی (Visceral afferents)

- ↪ این شعبات نیز از جمله اجزای cardiac plexus شمرده میشوند. شعبات مذکور cardiac plexus را عبور کرده و از طریق cardiac nerves (که از sympathetic trunk منشأ میگیرند) و vagal cardiac branches (که از اعصاب واگوس منشأ میگیرند)؛ دوباره به سیستم اعصاب مرکزی مواصلت میکنند.
- ↪ الیاف afferent که در ضخامت vagal cardiac nerves سیر میکنند، بالاخره به عصب واگوس میرسند و تغییرات در فشار خون و تغییرات کیمیای خون را به سیستم عصبی مرکزی منتقل میسازند. این شعبات در cardiac reflex ها رول عمده دارند.
- ↪ الیاف afferent که در ضخامت cardiac nerves سمپاتیکی سیر میکنند، بالاخره به قسمت cervical و یا thoracic خود sympathetic trunk میرسند. این شعبات حسیت درد قلبی را که اکثراً بشکل یک referred pain تظاهر میکند، منتقل میسازند.

### جذع ریوی یا Pulmonary Trunk

- ↪ Pulmonary trunk در داخل pericardial sac قرار داشته توسط visceral layer پریکارد سیروزی پوش شده است. این شریان با ابهر صاعده در یک شیت مشترک visceral pericardium قرار دارد.
- ↪ جذع ریوی از conus arteriosus بطن راست، کمی قدامتر از منشأ شریان ابهر نشئت کرده و در حالیکه بطرف خلف و چپ متوجه است، به بالا سیر میکند. سیر جذع ریوی قسمیست که اولاً در قدام، و سپس در چپ ابهر صاعده قرار میگیرد.
- ↪ تقریباً به سویه دیسک بین الفقری T5/T6، در مقابل کنار چپ sternum، و در خلف غضروف ضلعی سوم طرف چپ؛ pulmonary trunk بدو شعبه نهایی خود تشعب میکند، این شعبات عبارتند از:

- ☞ **Right pulmonary artery**: یا شریان ریوی راست، که بعد از منشأ بطرف راست رفته و در خلف ابهر صاعده و superior vena cava قرار میگیرد؛ و بالاخره به شش راست وارد میشود.
- ☞ **Left pulmonary artery**: یا شریان ریوی چپ که از تحت قوس ابهر عبور کرده سپس در قدام ابهر صدی سیر میکند، و به شش چپ وارد میشود.

### ابهر صاعده یا Ascending Aorta

- ↪ ابهر صاعده نیز در داخل pericardial sac قرار داشته و همراه با pulmonary trunk توسط عین طبقه پریکارد حشوی پوش میشوند.
- ↪ این شریان از aortic orifice که در قاعده بطن چپ قرار دارد، منشأ میگیرد. محل دقیق نشئت آن به سویه کنار سفلی غضروف ضلعی سوم طرف چپ، در خلف نیمه چپ sternum توافق میکند.
- ↪ ابهر صاعده بعد از منشأ، بطرف علوی، قدام و راست سیر کرده و تا سویه غضروف ضلعی دوم طرف راست میرسد. ازین نقطه به بعد، وارد superior mediastinum شده و بنام **arch of aorta** یا قوس ابهر یاد میگردد.
- ↪ کمی بالاتر از محل نشئت ابهر از بطن چپ، سه ساختمان متوسع کوچک که در مقابل semilunar cusp های aortic valve قرار دارند، قابل دید میباشد. این ها بترتیب بنام **posterior, right, & left aortic sinus** ها یاد میشوند. چنانچه میدانیم، شرایین کرونری راست و چپ هم بترتیب از aortic sinus های راست و چپ منشأ میگیرند.

## دیگر رگهای موجود در کیسه پریکاردیوم یا Other Vasculature

- ↪ نیمه سفلی superior vena cava نیز در ضخامت pericardial sac قرار دارد. این ورید به سویه غضروف ضلعی دوم، در پریکارد فیروزی داخل شده؛ و به سویه غضروف ضلعی سوم در اذین راست قلب وارد میشود. قسمتی از ورید که در pericardial sac قرار دارد، به استثنای یک ساحه کوچک در وجه خلفی آن، بواسطه پریکارد سیروزی پوش شده است.
- ↪ بعد از عبور از دیافراگم، تقریباً به سویه فقری T8، inferior vena cava نیز وارد pericardial sac میشود. یک قسمت کوچکی ازین ورید قبل از نکه وارد اذین راست قلب گردد، در ضخامت pericardial sac سیر میکند که به استثنای یک ساحه کوچک در وجه خلفی آن، بواسطه پریکارد سیروزی پوش شده است.
- ↪ یک سگمنت خیلی کوچکی از pulmonary veins نیز در ضخامت pericardial sac قرار دارند. این آورده که در هر طرف خط متوسط دو عدد میباشند، بعد از خروج از سره ششها از پریکارد فیروزی وارد شده و به قسمت علوی وجه خلفی اذین چپ داخل میشوند. زمانیکه در ضخامت pericardial sac قرار دارند، به استثنای یک ساحه کوچک در وجه خلفی شان، بواسطه پریکارد سیروزی پوش میشوند.
- ↪ قابل یاد آوریست که oblique pericardial sinus در فاصله بین آورده ریوی راست و چپ، در ضخامت pericardial sac واقع میباشد.

## منصف علوی یا Superior Mediastinum

- ↪ منصف علوی در خلف manubrium of sternum، و در قدام جسم چار فقره نخست صدری موقعیت دارد:
- ↪ سرحد علوی آن توسط فوچه علوی صدر یا thoracic inlet ساخته میشود؛
- ↪ سرحد سفلی آن توسط یک خط عرضانی که sternal angle را به دیسک بین الفقری T4/T5 وصل میکند، ساخته میشود؛ و
- ↪ سرحدات جانبی آن توسط mediastinal part پلورای جداری به هر دو طرف ساخته میشود.
- ↪ منصف علوی در بالا به گردن امتداد یافته و در پایین به inferior mediastinum ادامه مییابد.
- ↪ ساختمانهای عمده بیکه در منصف علوی دیده میشوند، عبارتند از:
- ↪ غده تایمس یا بقایای آن،
- ↪ آورده brachiocephalic راست و چپ،
- ↪ Left superior intercostal vein،
- ↪ Superior vena cava،
- ↪ قوس ابهر با هر سه شاخه آن،
- ↪ شزن،
- ↪ مری،
- ↪ اعصاب فرینیک،
- ↪ اعصاب واگوس،
- ↪ عصب راجعه چپ یا left recurrent laryngeal nerve که یک شعبه از عصب واگوس میباشد،
- ↪ Thoracic duct یا قنات لمفاتیک صدری، و
- ↪ یکتعداد شعبات عصبی، رگهای خون، و لمفاتیک های کوچک دیگر

## غده تایمسی یا Thymus Gland

- ↪ این غده در خلف sternum قرار داشته و قدامیترین ساختمانیست که در منصف علوی قرار دارد.
- ↪ تایمسی یک غده غیر متناظر است که از دو لوب تشکیل شده است. حدود علوی آن در گردن تا غده تایراید رسیده میتواند، یک قسمت سفلی آن در پایین به منصف قدامی داخل شده بالای pericardial sac قرار میگیرد.
- ↪ در اطفال غده تایمسی یک ارگان مهم در تامین معافیت شمرده شده ولی در بلوغ شروع به اتروفی میکند. در کاهلان سائز های متفاوت این غده دیده شده است. در سنین کهولت پیشرفته صرفاً یک اندازه نسج شحمی که بعضاً بشکل دو لوب تنظیم شده میباشد، بعوض غده تایمسی قابل دریافت میباشد.
- ↪ شعبات کوچک شریانی که از internal thoracic artery نشئت میکنند، تایمسی را اروا نموده؛ و خون وریدی آن اکثراً به left brachiocephalic vein و گاهی هم به internal thoracic vein تخلیه میگردد.
- ↪ لmf غده تایمسی به یک یا چند گروپ عقداتی که در زیر نامبرده شده اند، تخلیه میگردد:

↪ Parasternal nodes

↪ Tracheobronchial nodes

↪ Nodes in root of the neck

## اورده Brachiocephalic راست و چپ

- ↪ این اورده در خلف غده تایمسی قرار داشته و در هر دو طرف خط متوسط، از یکجا شدن internal jugular vein با subclavian vein همانطرف، ساخته میشوند.
- ↪ ورید brachiocephalic چپ از midline عبور نموده و با ورید همانام خود که طرف راست قرار دارد یکجا میشود، در نتیجه superior vena cava ساخته میشود.
- ↪ **Right brachiocephalic vein** در خلف نهایت انسی clavicle راست آغاز شده و عموداً بطرف سفلی سیر میکند. ریزابه های آن شامل اورده زیر میباشد:

↪ Vertebral veins

↪ First posterior intercostal vein

↪ Internal thoracic vein و

↪ بعضاً inferior thyroid vein و thymic veins نیز به این ورید تخلیه میشوند.

- ↪ **Left brachiocephalic vein** در خلف نهایت انسی clavicle چپ آغاز گردیده و بطرف راست و سفلی سیر میکند. ریزابه های آن شامل اورده زیر میباشد:

↪ Vertebral veins

↪ First posterior intercostal vein

↪ Left superior intercostal vein

↪ Inferior thyroid vein

↪ Internal thoracic vein و

↪ بعضاً اورده thymic و pericardial نیز به این ورید تخلیه میشوند.

### Left superior intercostal vein

Posterior intercostal vein های مسافات دوم، سوم، و گاهی هم چارم بین الضلعی در left superior intercostal vein میریزند. این ورید در سفلی ممکن با accessory hemiazygos vein ارتباط برقرار سازد.

### Superior vena cava

در خلف کنار سفلی غضروف ضلعی اول طرف راست، با یکجا شدن آورده brachiocephalic راست و چپ آغاز شده و با داخل شدن به اذین راست قلب، بسویه کنار سفلی غضروف ضلعی سوم طرف راست خاتمه مییابد.

نیمه سفلی superior vena cava در ضخامت pericardial sac قرار داشته و در middle mediastinum موقعیت دارد.

قبل از داخل شدن superior vena cava در pericardial sac، ورید azygos به آن تخلیه شده و ممکن pericardial veins و mediastinal veins نیز در آن تخلیه گردند.

### قوس اهر و شعبات آن Arch of aorta and its branches

قسمتی از شریان اهر که در صدر قرار دارد، به سه قطعه قابل تقسیم مییابد که عبارتند از: arch of ascending aorta، aorta، و thoracic (descending aorta). ازین جمله صرفاً قوس اهر در منصف علوی قرار دارد.

اهر صاعده با خارج شدن از pericardial sac تا سویه sternal angle بالا میروند؛ و ازین سویه به بعد به قوس اهر ادامه مییابد. قوس اهر به علوی، خلف و کمی بطرف چپ سیر نموده در منصف علوی قرار دارد. خلفاً در طرف چپ سویه فقری T4/T5 خاتمه مییابد.

قوس اهر اولاً در قدام و بعداً در وحشی شزن قرار گرفته و در علوی تا قسمت متوسط manubrium sterni میرسد.

از کنار علوی قوس اهر سه شعبه مهم منشأ گرفته و در نزدیک محل نشئت شان در خلف left brachiocephalic vein قرار میگیرند.

### شعبه اول یا brachiocephalic trunk

بزرگترین شعبه قوس اهر بوده و در طرف راست نشئت میکند. محل نشئت آن در خلف manubrium sterni، و کمی قدامتر از محل نشئت دو شعبه دیگر قرار دارد.

بعد از منشأ بطرف خلف و راست سیر کرده و به سویه کنار علوی right sternoclavicular joint، بدو شعبه نهایی تقسیم میگردد که عبارتند از:

### Right common carotid artery و

### Right subclavian artery

این شرایین بترتیب نیمه راست سر و گردن و upper limb را اروا میکنند.

بعضی اوقات از brachiocephalic trunk یک شعبه کوچک بنام thyroid ima artery نیز منشأ میگیرد که در اروای غده تاثیر اید سهم میگیرد.

### شعبه دوم یا left common carotid artery

اندکی بطرف چپ و خلفتر از منشأ branchiocephalic trunk، از قوس اهر نشئت کرده و در منصف علوی در جناح چپ شزن بطرف بالا سیر میکند. این شریان نیمه چپ سرو گردن را اروا میکند.

### شعبه سوم یا left subclavian artery

اندکی بطرف چپ و خلفتر از منشأ left common carotid artery، از قوس اهر نشئت کرده و در منصف علوی در جناح چپ شزن بطرف بالا سیر میکند. این شریان قسمت اعظم upper limb طرف چپ را اروا میکند.

## Ligamentum arteriosum

- ↪ این لیگامنت نیز در منصف علوی قرار دارد؛ و در حیات جنینی دارای مجرای باز بوده بنام **ductus arteriosus** یاد میشود. در آن زمان رگ مذکور pulmonary trunk را با قوس ابهر ارتباط داده و لزوم عبور نمودن خون از ششها را منتفی میسازد.
- ↪ Ductus arteriosus بزودی پس از تولد بسته شده و یک لیگامنت را بنام ligamentum arteriosum میسازد.

## شزن و مری یا Trachea & Esophagus

- ↪ شزن زمانیکه وارد منصف علوی میشود، در jugular notch قابل جس بوده و در خلف آن مری قرار دارد. این هر دو ساختمان در منصف علوی قرار داشته طولاً متحرک میباشند ( این حرکات در نتیجه حرکت لقمه غذایی و تنفس بوجود آمده و در اثر بعضی امراض و یا دخول سامان آلات مخصوص طبی نیز بوجود آمده میتوانند).
- ↪ در سویه دیسک بین فقری T4/T5، شزن بدو برانکس اساسی راست و چپ تقسیم میشود؛ در حالیکه مری بطرف سفلی در منصف خلفی امتداد مییابد.

## قنات لمفاتیک صدري در منصف علوی یا Thoracic Duct in the Superior Mediastinum

- ↪ Thoracic duct بزرگترین اوعیه لمفاوی در بدن بوده و از قسمت خلفی superior mediastinum عبور میکند:
- ↪ Thoracic duct در برابر سویه فقری T4/T5 منصف خلفی را ترک نموده و از پایین وارد منصف علوی میگردد. در منصف علوی اندکی بطرف چپ midline به بالا صعود میکند؛
- ↪ در منصف علوی، در خلف قوس ابهر و منشأ left subclavian artery، در بین مری و mediastinal pleura طرف چپ قرار دارد.

## اعصاب منصف علوی یا Nerves of the Superior mediastinum

### Vagus nerves

- ↪ اعصاب واگوس حین عبور از صدر، اولاً در منصف علوی و بعداً در منصف خلفی قرار میگیرد.
- ↪ این اعصاب در صدر، الیاف پاراسمپاتیکی را به احشای صدري رسانیده و شعبات visceral afferents را دوباره جمع آوری میکند. این شعبات معلومات راجع به پروسه های نارمل فزیولوژیک، و فعالیت های عکس العملی یا reflexive activities را به سیستم اعصاب مرکزی منتقل میسازند. قابل یاد آوریست که visceromotor afferent ها حسیت درد را انتقال داده نمیتوانند.

### عصب واگوس طرف راست یا Right Vagus Nerve

- ↪ این عصب وارد منصف علوی میگردد و در فاصله بین ورید brachiocephalic و brachiocephalic trunk سیر نموده از خلف بطرف شزن پایین میشود. سپس در وجه وحشی شزن قرار گرفته از خلف root of the right lung عبور مینماید و به مری میرسد.
- ↪ قبل از آنکه به مری برسد، با انحای ورید azygos مجاورت میرساند.
- ↪ در طول سیر خود در منصف علوی، عصب واگوس راست شعبات متعدد برای تشکل ضفیره هایی بنام esophageal plexus، cardiac plexus و pulmonary plexus میدهد.

### عصب واگوس طرف چپ یا Left Vagus Nerve

- ↪ این عصب وارد منصف علوی شده در خلف left brachiocephalic vein، و در مسافه بین شرایین left common carotid و left subclavian بطرف سفلی سیر میکند.
- ↪ در منصف علوی، در عمق mediastinal part پلورای جداری و طرف چپ قوس ابهر قرار میگیرد. سپس به سیر خود به طرف پایین ادامه داده و از خلف root of the left lung عبور میکند و در منصف خلفی به مری میرسد.
- ↪ در طول سیر خود در منصف علوی، عصب واگوس چپ شعبات متعدد برای تشکل ضفیره هایی بنام esophageal plexus، cardiac plexus و pulmonary plexus میدهد.

↪ در منصف علوی یک شعبه مهم دیگر بنام **left recurrent laryngeal nerve** نیز از واگوس چپ نشئت میکند. این عصب در نزدیک کنار سفلی قوس ابهر، وحشی تر از ligamentum arteriosus از عصب واگوس جدا شده قوس ابهر را دور میزند و در امتداد وجه انسی آن دوباره بطرف بالا صعود میکند. Recurrent laryngeal nerve بزودی وارد میزابه ای که بین شزن و مری قرار دارد، گردیده و بطرف علوی در گردن امتداد مییابد، تا بالاخره در حنجره ختم میشود.

### **اعصاب فرینیک یا Phrenic Nerves**

↪ اعصاب فرینیک در ناحیه cervical، از سگمنتهای نخاعی C3-C4-C5 منشا میگیرند.  
↪ بعد از منشا این اعصاب وارد صدر شده و بطرف پایین نزول میکنند تا به دیافراگم و غشا های مرتبط با آن رسیده و تعصیب حسی و حرکی را برای آنها مهیا میسازند.  
↪ شعبات اعصاب فرینیک بشکل الیاف somatic afferent به mediastinal pleura، پریکارد فیروزی، و طبقه جداری پریکارد سیروزی میرسند.

### **عصب فرینیک طرف راست یا Right Phrenic Nerve**

↪ این عصب در وحشی واگوس طرف راست، و وحشی تر و خلفتر از منشا ورید brachiocephalic، در منصف علوی سیر میکند. عصب فرینیک در امتداد جناح راست ورید فوق الذکر و superior vena cava بطرف سفلی ادامه مییابد.  
↪ با رسیدن به منصف متوسط، عصب فرینیک راست در امتداد طرف راست pericardial sac، در ضخامت پریکارد فیروزی و قدامتر از root of the right lung سیر میکند.  
↪ Pericardiacophrenic vessels تا قسمت زیادی عصب فرینیک راست را در صدر همراهی میکنند. بالاخره این عصب یکجا با inferior vena cava از دیافراگم گذشته جوف صدر را ترک میکند.

### **عصب فرینیک طرف چپ یا Left Phrenic Nerve**

↪ این عصب نیز سیر مشابه به عصب فرینیک طرف راست را در superior mediastinum مییابید. چنانچه در وحشی واگوس چپ و وحشی تر از منشا left brachiocephalic vein سیر کرده، در امتداد کنار چپ قوس ابهر بطرف سفلی امتداد مییابد. درین محل سطحی تر از واگوس چپ و left superior intercostal vein قرار میگیرد.  
↪ با رسیدن به منصف متوسط، عصب فرینیک چپ در امتداد طرف چپ pericardial sac، در ضخامت پریکارد فیروزی و قدامتر از root of the left lung سیر میکند.  
↪ این عصب نیز مانند عصب طرف راست، بوسیله pericardiacophrenic vessels همراهی گردیده و بالاخره دیافراگم را در نزدیک ذروه قلب سوراخ نموده جوف صدر را ترک میگوید.

### **منصف خلفی یا Posterior Mediastinum**

↪ منصف خلفی خلفتر از pericardial sac و دیافراگم؛ و قدامتر از جسم فقرات متوسط و سفلی صدی قرار دارد. این منصف:

- ☞ حدود علوی آن توسط خط فرضی که sternal angle را به دیسک بین الفقری T4/T5 وصل میکند؛
- ☞ حدو سفلی آن توسط دیافراگم؛ و
- ☞ حدود جنبی آن توسط mediastinal part پلورای جداری در هر دو طرف ساخته میشود.
- ☞ منصف خلفی در بالا به منصف علوی امتداد مییابد.

↪ مهمترین ساختمانهای موجود در منصف خلفی عبارتند از:

- ☞ مری و esophageal plexus،
- ☞ Thoracic aorta و شعبات آن،



- ☞ Azygos system of veins،
- ☞ Thoracic duct و عقدات لمفاوی مرتبط با آن،
- ☞ Sympathetic trunk و
- ☞ اعصاب splanchnic صدري.

### مري يا Esophagus

- ☞ يك تيوب عضلي است كه از كنار سفلي pharynx در گردن آغاز گرديده در بطن به معده وصل ميگردد.
- ☞ نهايت علوي آن به سويه كنار سفلي غضروف كريكوييد حنجره، در برابر فقره C6 توافق کرده و نهايت سفلي آن به فوحه cardia در معده به سويه فقری T11 توافق ميکند.
- ☞ قسمت صدري مري تقريباً بالای midline واقع بوده و از قدام فقرات صدري نزول ميکند. زمانیکه به ديافراگم ميرسد، بطرف قدام و چپ متوجه شده بالنتيجه از موقعيت خویش كه بطرف راست ابهر صدري بود، بيجا شده و در قدام آن قرار ميگيرد.
- ☞ مري از طريق يك فوحه در قسمت عضلي ديافراگم كه بنام esophageal hiatus ياد ميشود، و به سويه فقره T10 قرار دارد، عبور مينمايد.
- ☞ مري يك انحنای كم محسوس از قدام بخلف دارد، كه شكل فقرات صدري را پيروي ميکند.
- ☞ مري در علوي بالای pharynx، و در سفلي بالای ديافراگم ارتكاز کرده و توسط همين دو ارتكاز در موقعيت خود تثبيت ميگردد

### مجاورت مري با ساختمانهای مهم منصف خلفي

- ☞ طرف راست مري بواسطه mediastinal part پلورای جداری پوش شده است.
- ☞ خلفتر از مري thoracic duct قرار دارد. اين قنات در سفلي بطرف راست مري قرار گرفته اما در علوي بطرف چپ آن واقع ميگردد. بطرف چپ مري ابهر صدري نيز قرار دارد.
- ☞ قدامتر از مري و پايينتر از سويه تشعب شزني، right pulmonary artery و برانكس اساسي طرف چپ قرار دارند.
- ☞ مري در مسير خود از خلف ادين چپ قلب نيز عبور کرده و ازان صرفاً بواسطه پريكارديوم جدا ميگردد. پايينتر از ادين چپ، مري با ديافراگم مجاورت ميرساند.
- ☞ علاوه از thoracic duct مري خلفاً با قسمتي از اورده hemiazygos، right posterior intercostal vessels، و با ابهر صدري در نزديكي ديافراگم مجاورت ميرساند.
- ☞ مري يك تيوب عضلي ارتجاعی است كه ممكن توسط ساختمانهای محيط خود تحت فشار قرار گرفته متضيق گردد. تضيقات مري اکثراً در چار نقطه زير قابل ديد ميباشند:

- ☞ در محل اتصال نهايت علوي مري با فرينكس، در گردن؛
- ☞ زمانیکه قوس ابهر از قدام مري عبور ميکند، در منصف علوي؛
- ☞ زمانیکه مري توسط برانكس اساسي طرف چپ فشار داده ميشود، در منصف خلفي؛
- ☞ در محل عبور مري از طريق esophageal hiatus ديافراگم، در منصف خلفي.

- ☞ تضيقات مري از اهميت كلينيكي فراواني برخوردار ميباشند. چنانچه اجسام اجنبي قورت شده اكثر اوقات ممكن در يكي از همين تضيقات گير کرده، و اگر در عين حال تخریش کننده نيز باشند، آسيب شديدی را ببار آورند. بر علاوه وجود اين تضيقات در داخل كردن سامان آلات طبي در هنگام معایناتی مثل اندوسكوپي، نيز مزاحمت جدی ايجاد کرده ميتواند.

## اورا، تخلیه وریدی و تخلیه لمفاوی مری

- ↳ شرایینی که مری را اروا میکنند (بنام **esophageal arteries** یاد شده و) از ابهر صدی، **bronchial arteries**، و شعبات صاعده **left gastric artery** که در بطن قرار دارد، نشئت میکنند.
- ↳ خون وریدی مری به ورید های **Azygos**، **hemiazygos** و **left gastric vein** در بطن، تخلیه میگردد.
- ↳ لمف مری به عقداتی بنام **posterior mediastinal nodes** و **left gastric nodes** تخلیه میگردد.

## تعییب یا Innervation

- ↳ تعیب مری یک اندازه مغلق بوده توسط شعبات واگوس و **sympathetic trunk** صورت میپذیرد.
- ↳ عضلات مخطی که در قسمتهای علوی مری وجود دارند، و عضلات ملسا موجود در جدار های مری بوسیله شعبات واگوس تعیب میشوند. شعبات واگوس که عضلات ملسا را تعیب میکنند، الیاف **preganglionic** بوده و با نیورونهای موجود در **myenteric plexus** و **submucosal plexus** که در ضخامت جدار های مری قرار دارند، ساینس میشوند.
- ↳ **Sensory innervation** یا حسیت مری در ضخامت شعبات واگوس، **sympathetic trunk** و **splanchnic nerves** انتقال داده میشود. قابل یاد آوریست؛ حسیت هاییکه توسط اعصاب واگوس منتقل میگرددند، شامل معلومات در باره پروسه های نارمل فزیولوژیک، و فعالیت های عکس العملی میباشد؛ یعنی حسیت هایی مانند درد و غیره، توسط اعصاب واگوس منتقل نمیگردند.
- ↳ حسیت درد مری، بواسطه شعبات **sympathetic trunk** و **splanchnic nerves** به سیستم عصبی مرکزی انتقال داده میشود.

## Esophageal Plexus

- ↳ طوریکه میدانیم، اعصاب واگوس راست و چپ پس از عبور نمودن از خلف جذور هر دو ریه، بطرف مری سرازیر میشوند. درینجا به شعبات متعدد تقسیم شده و یک ضفیره عصبی بنام **esophageal plexus** را در اطراف مری میسازند.
- ↳ زمانیکه **esophageal plexus** در قسمت سفلی مری نزدیک به دیافراگم میرسد، الیاف عصبی آن با هم متقارب شده و دو **trunk** را میسازند که عبارتند از:

↳ **Anterior vagal trunk**: که در وجه قدامی مری قرار داشته و عمدتاً از فایبرهایی ساخته میشود که توسط **left vagus nerve** آورده میشوند؛

↳ **Posterior vagal trunk**: که در وجه خلفی مری قرار داشته و عمدتاً از فایبرهایی ساخته میشود که توسط **right vagus nerve** آورده میشوند.

↳ هر دو **vagal trunk** ها به امتداد وجوه قدامی و خلفی مری از دیافراگم عبور نموده وارد بطن میگرددند.

## ابهر صدی یا Thoracic Aorta

- ↳ ابهر نازلہ صدی یا **thoracic descending aorta** از سویه کنار سفلی فقره T4 آغاز شده و عبارت از امتداد یافته قوس ابهر بطرف سفلی میباشد. این شریان پس از طی کردن مسیر خود در قدام کنار سفلی فقره T12 خاتمه مییابد، بعباره دیگر، درین سویه از طریق **hiatus aorticus** عبورنموده و جوف صدر را ترک میگوید.
- ↳ ابهر صدی در بالا بطرف چپ ستون فقرات واقع بوده ولی بتدریج به **midline** نزدیک میشود، و در قسمتهای پایین کاملاً در قدام جسم فقرات سفلی صدی قرار میگیرد.
- ↳ شریان ابهر صدی در طول سیر خود شعبات زیادی میدهد که بطور خلاصه در جدول زیر گنجانیده شده اند.

Table 3-3. Branches of the thoracic aorta

Branches	Origin and course
Pericardial branches	A few small vessels to the posterior surface of the pericardial sac
Bronchial branches	Vary in number, size, and origin-usually, two left bronchial arteries from the thoracic aorta and one right bronchial artery from the third posterior intercostal artery or the upper left bronchial artery
Esophageal branches	Four or five vessels from the anterior aspect of the thoracic aorta, which form a continuous anastomotic chain-anastomotic connections include esophageal branches of the inferior thyroid artery superiorly, and esophageal branches of the left inferior phrenic and the left gastric arteries inferiorly
Mediastinal branches	Several small branches supplying lymph nodes, vessels, nerves, and areolar tissue in the posterior mediastinum
Posterior intercostal arteries	Usually nine pairs of vessels branching from the posterior surface of the thoracic aorta-usually supply lower nine intercostal spaces (first two spaces are supplied by the supreme intercostal artery-a branch of the costo-cervical trunk)
Superior phrenic arteries	Small vessels from the lower part of the thoracic aorta supplying the posterior part of the superior surface of the diaphragm-they anastomose with the musculophrenic and pericardiophrenic arteries
Subcostal artery	The lowest pair of branches from the thoracic aorta located inferior to rib XII

### Azygos system of veins

اورده سیستم Azygos نیز در منصف خلفی قرار داشته و خون وریدی جدار های بدن را جمع آوری نموده در بالا به superior vena cava تخلیه میکنند.

### **Thoracic duct در منصف خلفی**

- ↪ بزرگترین چینل لمفاوی است که لمف قسمت اعظم بدن را به سیستم وریدی تخلیه میکند.
- ↪ این قنات از یکجا شدن چندین چینل لمفاوی در بطن ساخته میشود. قسمت آغازین قنات صدري بشکل یک کیسه متوسع میباشد که **cisterna chyli** نام دارد. درین کیسه مجموعاً لمف احشای بطنی، جدارهای بطنی، حوصله، perineum و اطراف سفلی تخلیه میگردد.
- ↪ Cisterna chyli بسویه فقری L2 قرار دارد، پس thoracic duct از سویه فقری L2 تا root of the neck امتداد دارد.
- ↪ Thoracic duct از طریق aortic hiatus دیافراگم عبور نموده و در خلف ابهر صدري در منصف خلفی بطرف بالا سیر میکند. این قنات در طرف راست midline بین ابهر صدري و ورید azygos قرار گرفته؛ در خلف دیافراگم و مری، و در قدام جسم فقرات سیر میکند.
- ↪ به سویه فقری T5 قنات صدري بطرف چپ midline حرکت کرده وارد منصف علوی میشود؛ و ازانجا بطرف گردن صعود میکند.
- ↪ در قاعده گردن دو چینل لمفاوی دیگر بنام **left jugular trunk** و **left subclavian trunk** (که بترتیب لمف نیمه چپ سرو گردن و upper limb طرف چپ را جمع آوری میکنند)، یکجا گردیده و در محل اتصال آورده **left subclavian** و **left internal jugular vein** به سیستم وریدی تخلیه میشوند.
- ↪ ریزابه های قنات صدري اکثراً شامل چینلهای زیر میگردد:

- ☞ چینلهای لمفاوی بطنی که با هم در یک نقطه یکجا میشوند؛
- ☞ چینلهای لمفاوی صدري که لمف شش یا هفت مسافه بین الضلعی پایین را در هر دو طرف جمع آوری میکنند؛
- ☞ چینلهای لمفاوی upper intercostal، که لمف پنج یا شش مسافه بین الضلعی بالا را در طرف چپ جمع آوری میکنند؛
- ☞ قنات هایی که از posterior mediastinal nodes نشئت میکنند؛
- ☞ قنات هایی که از posterior diaphragmatic nodes نشئت میکنند.

## Sympathetic Trunks

- ↪ Trunk های سمپاتیک از اجزای مهم سیستم سمپاتیک اوتونومیک میباشد. این trunk ها از اجزای محیطی سیستم اوتونوم بوده بخش صدری آن در posterior mediastinum موقعیت دارد.
- ↪ قسمت صدری sympathetic trunk عبارت از دو رشته عمودی موازی با یکدیگر میباشد که در ضخامت شان حدود 11 یا 12 عدد گانگلیون ها قرار دارند. هر گانگلیون با thoracic spinal nerve مجاور خود بواسطه رشته های عصبی بنام **white & gray rami communicantes**، ارتباط برقرار میسازد.
- ↪ در قسمت علوی منصف خلفی، sympathetic trunk ها در قدام عنق اضلاع یا neck of ribs قرار دارند؛ در حالیکه بطرف سفلی این trunk ها بتدریج به انسی نزدیک شده و بالاخره در جوانب جسم فقرات قرار میگیرند.
- ↪ Sympathetic trunks در خلف دیافراگم، از تحت medial arcuate ligament و یا از ضخامت crura عبور نموده جوف صدر را ترک میگویند. این trunk ها در طول سیر خود در داخل جوف صدر، توسط پلورای جداری پوش میشوند.

### شعباتیکه از گانگلیونهای سمپاتیک منشا میگیرند:

- ↪ یکتعداد شعبات از انسی گانگلیونها قرار زیر خارج میشوند:
- ☞ تایپ اول شامل شعبات پنج گانگلیون علوی بوده؛ و
- ☞ تایپ دوم شامل شعبات هفت گانگلیون سفلی میگردد.
- شعبات **تایپ اول** عمدتاً متشکل از الیاف سمپاتیک postganglionic استند که احشای مختلف صدری را تعصیب میکنند. این شعبات نسبتاً کوچکتر بوده و حاوی فایبرهای visceral afferent نیز میباشد.
- شعبات **تایپ دوم** عمدتاً متشکل از الیاف سمپاتیک preganglionic استند که احشای مختلف بطنی و حوصلی را تعصیب میکنند. این شعبات نسبتاً بزرگتر بوده و حاوی فایبرهای visceral afferent نیز میباشد. شعبات تایپ دوم در مجموع سه عصب splanchnic صدری را بنام **greater, lesser, & least splanchnic nerves** میسازند:
- ↪ **Greater splanchnic nerve**: در هر دو طرف midline عصب موجود بوده و اکثراً از thoracic ganglion های پنجم تا نهم منشا میگیرند. این اعصاب در امتداد جسم فقرات بطرف سفلی و انسی سیر میکنند. سپس از ضخامت crus های دیافراگم عبور نموده وارد بطن میشوند؛ و در coeliac ganglion خاتمه مییابند.
- ↪ **Lesser splanchnic nerve**: اکثراً از گانگلیونهای نهم و دهم، یا دهم و یازدهم صدری در هر دو طرف منشا میگیرند. این اعصاب نیز در امتداد جسم فقرات بطرف سفلی و انسی سیر میکنند. سپس از ضخامت crus های دیافراگم عبور نموده وارد بطن میشوند؛ و در aorticorenal ganglion خاتمه مییابند.
- ↪ **Least splanchnic nerve**: که بنام **lowest splanchnic nerve** نیز یاد میگردد. این اعصاب اکثراً از گانگلیون دوازدهم صدری در هر دو طرف منشا میگیرند. این اعصاب نیز از crus های دیافراگم عبور کرده وارد بطن میگردند؛ و در renal plexus بطن خاتمه مییابند.

## منصف قدامی یا Anterior Mediastinum

- ↪ منصف قدامی در خلف جسم sternum؛ و در قدام pericardial sac قرار دارد:

- ☞ حدود علوی آن بوسیله خط فرضی افقی که sternal angle را به دیسک بین فقری T4/T5 وصل میکند؛
- ☞ حدود سفلی آن توسط دیافراگم؛ و
- ☞ حدود وحشی آن توسط mediastinal part پلورای جداری ساخته میشود.

↔ ساختمان عمده بیکه در منصف قدامی قبال دید است، قسمتی از غده تایمس میباشد که قبلاً توضیح گردیده است. بر علاوه در منصف قدامی یکمقدار شحم، انساج منضم، عقدات لمفاوی، شاخه های mediastinal شریان و ورید internal thoracic، و sternopericardial ligament ها که وجه خلفی جسم sternum را به پریکارد فیروزی وصل مینماید؛ نیز موجود میباشد.

## Surface Anatomy

### جدار قدامی صدر یا Anterior Chest Wall

- Landmark های مهمی که روی جدار قدامی صدر قابل دید میباشد، قرار زیر بر شمرده میشوند:
- ↔ **Suprasternal notch**: عبارت از کنار علوی manubrium sterni است که در فاصله بین هردو نهایت انسی clavicle، بالای midline به آسانی جس میگردد. این دندان در خلف بسویه جسم فقری T2 توافق میکند.
  - ↔ **Sternal angle (angle of Louis)**: عبارت از زوایه ای است که در بین manubrium و body استخوان sternum ساخته میشود. موقعیت این زوایه توسط جس کردن به آسانی تعیین شده و اکثراً بشکل یک transverse ridge قابل دید میباشد.
  - ↔ **Xiphisternal joint**: عبارت از مفصل بین body و xiphoid process استخوان sternum است؛ که خلفاً به سویه جسم فقری T9 توافق میکند.
  - ↔ **Subcostal angle**: این زوایه در نهایت سفلی sternum، در بین sternal attachment های غضاریف ضلعی هفتم به هردو طرف midline ساخته میشود.
  - ↔ **Costal margin**: حدود سفلی صدر را در قدام تعیین کرده و بوسیله غضاریف ضلعی اضلاع 7، 8، 9، 10، و نهایت غضروفی اضلاع 11 و 12 ساخته میشود. سفلی ترین قسمت costal margin توسط ضلع 10 ساخته میشود که به سویه فقری L3 توافق میکند.
  - ↔ **Clavicle**: این استخوان در تمام طول خود موقعیت تحت الجدی داشته و به آسانی قابل جس میباشد. Clavicle در نهایت وحشی خود با بارزه acromion استخوان scapula مفصل میگردد.

### چگونه میتوانیم اضلاع را بشماریم:

- ↔ شمردن اضلاع مختلف از نظر پیدا کردن موقعیت ساختمانهای مهمی که در عمق هر ضلع قرار دارند، مهم میباشد.
- ↔ جهت شمردن اضلاع، نخست **jugular notch** را در نهایت علوی sternum جس کرده و بتدریج انگشت خود را به پایین حرکت میدهم تا **sternal angle** را بشکل یک لبه تیز مستعرض قرار دارد، پیدا کنیم. Sternal angle محل مفصل شدن غضاریف ضلعی دو را بهردو طرف، مشخص میسازد.
- ↔ سیر ضلع دوم را تعقیب میکنیم، و از روی آن دست خود را بطرف سفلی و وحشی حرکت داده اضلاع پایینتر را بترتیب جس و شمار کرده میتوانیم.

### مرتسم قلب به روی جدار صدر یا Surface Projection of the Heart

نخست از همه، چار نقطه را بالای جدار قدامی صدر در نظر میگیریم:

- ☞ **نقطه A**: بالای کنار علوی غضروف ضلعی سوم طرف راست، یک سانتی متر وحشی تر از کنار sternum؛
- ☞ **نقطه B**: بالای غضروف ضلعی ششم طرف راست، یک سانتی متر وحشی تر از کنار sternum؛
- ☞ **نقطه C**: بالای کنار سفلی غضروف ضلعی دوم طرف چپ، یک سانتی متر وحشی تر از کنار sternum؛ و
- ☞ **نقطه D**: بالای مسافه بین الضلعی پنجم طرف چپ، کمی انسی تر از midclavicular line. این نقطه موقعیت ذروه قلب را مشخص میسازد.

اکنون این نقاط را قرار زیر با همدیگر وصل نموده حدود قلب را بالای جدار قدامی صدر ترسیم مینماییم:

↪ با وصل نمودن نقاط A و B، **کنار راست** یا **right border** قلب را رسم میکنیم. البته خط اتصالی بین این نقاط باید بطرف راست محدب بوده و محدبیت آن در مسافه چارم بین الضلعی از همه جا بیشتر باشد.

↪ با وصل نمودن نقاط C و D، **کنار چپ** یا **left border** قلب را رسم میکنیم. البته خط اتصالی بین این دو نقطه نیز باید بطرف چپ محدبیت داشته باشد.

↪ با وصل نمودن نقاط A و C **کنار علوی** یا **upper border** قلب؛ و با وصل نمودن نقاط B و D **کنار سفلی** یا **lower border** قلب را نیز ترسیم مینماییم. البته خطی که نمایانگر کنار سفلی قلب است، باید در دو نهایت راست و چپ خود اندکی محدب بوده در قسمت متوسط اندکی مقعریت داشته باشد. این خط از Xiphisternal joint عبور میکند.

هرگاه نقاط B و C را بوسیله یک خط مستقیم باهمدیگر وصل کنیم، موقعیت هر چار **valve** قلبی را روی همین خط مشخص ساخته میتوانیم:

↪ **Pulmonary valve** یا دسام ریوی (p)؛ در حدود 2.5 cm وسعت داشته یک قسمت آن در خلف غضروف ضلعی سوم طرف چپ، و قسمت متباقی آن در خلف sternum قرار دارد؛

↪ **aortic valve** یا دسام ابهر (a)؛ نیز در حدود 2.5 cm وسعت داشته بشکل oblique در عقب نیمه چپ sternum، بسویه مسافه بین الضلعی سوم قرار دارد؛

↪ **Mitral valve** (m)؛ در حدود 3 cm وسعت دارد. این دسام نیز بشکل oblique قرار گرفته و در عمق نیمه چپ sternum بسویه غضروف ضلعی چارم موقعیت دارد؛ و

↪ **Tricuspid valve** (t)؛ که در حدود 4 cm وسعت داشته و تقریباً عمودی در خلف sternum قرار دارد. نهایت علوی آن بالای midline بسویه غضروف ضلعی چارم واقع بوده؛ نهایت سفلی آن اندکی بطرف راست متمایل میگردد و به سویه غضروف ضلعی پنجم توافق میکند.

### Apex Beat of the Heart

↪ طوریکه میدانیم ذروه قلب توسط قسمت سفلی بطن چپ ساخته شده است. Apex beat قلب از سبب تپله شدن ذروه قلب بطرف جدار صدر، در زمان تقلص قلبی تولید میشود.

↪ ضربه apex beat را اکثراً با قرار دادن کف دست روی موقعیت قلب در جدار صدر، میتوان حس کرد. زمانیکه ساحه cardiac pulsation یا ضربان قلبی را یافتیم، دو انگشت را در مسافات بین الضلعی قرار داده حرکت میدهیم تا وقتیکه نقطه شدت اعظمی این ضربان را پیدا کنیم. همین نقطه بنام **apex beat** یاد میشود؛ و بطور نارمل در مسافه بین الضلعی پنجم طرف چپ در حدود 9 cm دورتر از midline موقعیت میداشته باشد.

↪ هرگاه apex beat قلب پیدا نشود، از مریض خواهش میشود تا در حالیکه روی چوکی نشسته است، اندکی بطرف قدام خم شود. با این وضعیت پیدا کردن apex beat بمراتب آسانتر میگردد.

### شنیدن آواز های قلبی یا Heart Sounds

جهت شنیده شدن آواز از دسامات، باید سیتیوسکوپ را در مسیری که خون از دسام عبور نموده خارج میشود، قرار بدهیم:

↪ آواز های دسام **tricuspid** در طرف چپ قسمت سفلی sternum، در نزدیکی مسافه بین الضلعی پنجم؛

↪ آواز های دسام **mitral** بالای ذروه قلب در مسافه بین الضلعی پنجم طرف چپ، روی midclavicular line؛

↪ آواز های دسام **pulmonary** در نهایت انسی مسافه بین الضلعی دوم طرف چپ؛ و

↪ آواز های دسام **aortic** در نهایت انسی مسافه بین الضلعی دوم طرف راست شنیده میشود.

### شنیدن آواز های ریوی یا Lung Sounds

محل گذاشتن سیتیوسکوپ برای شنیده شدن آواز از قسمتهای مختلف ششها، در تصویر زیر نشان داده شده است.

## Axillary Folds

- ↔ **Anterior axillary fold**: توسط کنار سفلی عضله pectoralis major ساخته میشود. زمانیکه از مریض خواهش شود که کف دست خود را محکم بالای ران خود فشار دهد، این fold برجسته معلوم میشود.
- ↔ **Posterior axillary fold**: توسط وتر عضله latissimus dorsi، زمانیکه این وتر بدور کنار سفلی عضله teres major میچرخد، ساخته میشود.

## جدار خلفی صدر یا Posterior Chest Wall

- ↔ **Spinous process** های فقرات صدري در خلف بالای midline قابل جس میباشدند.
- ↔ هرگاه انگشت اشاره را بالای جلد midline در وجه خلفی گردن بطرف پایین بکشیم، **nuchal groove** را پیدا کرده میتوانیم. اولین spine process که جس میگردد، عبارت از spine فقره C7 میباشد که بنام **vertebra prominens** نیز مشهور است. Spine های فقرات C1-C6 توسط یک لیگامنت بزرگ بنام **ligamentum nuchae** پوش شده اند.
- ↔ پایینتر از این سویه spine process های فقرات صدري بشکل overlapped بالای یکدیگر قرار دارند. قابل ذکر است که نوک spine یک فقره صدري، در خلف جسم فقره مابعد آن قرار دارد.
- ↔ استخوان **scapula** که بنام shoulder blade نیز یاد میگردد، با ساختمان هموار و مثلثی خود در قسمت علوی جدار خلفی صدر قابل دید میباشد. زاویه علوی این استخوان در برابر spine فقره T2 قرار دارد. **Spine of scapula**؛ نیز موقعیت تحت الجلدی داشته و root of the spine بسویه spine فقره T3 قرار دارد. زاویه سفلی scapula در برابر سویه spine فقره T7 موقعیت دارد.

## خطوط شاخصی صدر یا Lines of Orientation

- خطوط فرضی اند که بعضاً جهت تعیین موقعیت ها روی جدار های قدامی و خلفی صدر، استفاده میشوند. این خطوط عبارتند از:
- ↔ **Mid- sternal line**: بالای خط متوسط بدن قرار داشته و استخوان sternum را بدو نیمه مساوی راست و چپ تقسیم میکند؛
- ↔ **Mid- clavicular line**: از نقطه متوسط استخوان clavicle آغاز گردیده عموداً بطرف پایین امتداد مییابد؛
- ↔ **Anterior axillary line**: از anterior axillary fold عموداً بطرف پایین امتداد مییابد؛
- ↔ **Posterior axillary line**: از posterior axillary fold عموداً بطرف پایین امتداد مییابد؛
- ↔ **Mid- axillary line**: از نقطه متوسط فاصله بین anterior و posterior axillary folds آغاز گردیده عموداً بطرف پایین امتداد مییابد؛ و
- ↔ **Scapular line**: که از زاویه سفلی scapula آغاز گردیده عموداً در جدار خلفی صدر بطرف پایین امتداد مییابد (البته وجه انسی بازو های شخص باید در تماس بجدار های صدر قرار داشته باشند).

# PART SIX

## THE ABDOMEN

### معرفی بطن

- ↪ بطن یک جوف تقریباً استوانه ای شکل بوده از حدود سفلی صدر تا حدود علوی حوصله و lower limb، امتداد مییابد.
- ↪ فوحه علوی بطن توسط **inferior thoracic aperture** ساخته شده و بوسیله دیافراگم مسدود شده است. جدار سفلی بطن در **pelvic inlet** به امتداد جدار های حوصله قرار میگیرد.
- ↪ در یک بررسی **superficial**، حدود سفلی جدار بطن توسط حدود علوی **lower limbs** ساخته میشود.
- ↪ جوف بطن یا **abdominal cavity** که توسط **abdominal walls** تحدید گردیده است، حاوی یک جوف بزرگ بنام **peritoneal cavity** میباشد که با **pelvic cavity** آزادانه ارتباط برقرار میسازد.
- ↪ احشای بطنی یا **abdominal viscera** یا بوسیله میزانتیر در **peritoneal cavity** بصورت معلق قرار دارند؛ ویا هم در فاصله بین **peritoneal cavity** و جدار های عضلی- اسکلتی بطن موقعیت گرفته اند.
- ↪ احشای بطن شامل ساختمانهای زیر میگردند:

- ☞ اعضای عمده سیستم هاضمه؛ مانند نهایت سفلی مری، معده، روده های کوچک و بزرگ، جگر، پانکراس، و کیسه صفرا؛
- ☞ طحال یا **spleen**؛
- ☞ اعضای سیستم بولی؛ گرده ها و حالب ها؛
- ☞ غدوات فوق الکلیه یا **suprarenal glands**؛ و
- ☞ رگهای بزرگ خون و شعبات بزرگ عصبی.

### وظایف بطن یا Functions of the Abdomen

#### 1. محافظت احشای مهم سیستمهای هضمی، بولی و طحال؛

- ☞ قسمت اعظم جگر، کیسه صفرا، معده، طحال، و قسمتی از روده های بزرگ در تحت قبه های دیافراگم قرار داشته و در علوی بالاتر از **costal margin** میرسند. بدین صورت احشای بطنی نامبرده توسط جدار های قفس صدری محافظت میگردند.
- ☞ قطب های علوی گرده نیز در تحت اضلاع پایین قرار گرفته توسط آنها محافظت میشوند.
- ☞ احشای بطنی که در تحت قبه های دیافراگم قرار نداشته پایینتر از آن موقعیت دارند؛ توسط جدار های عضلی بطن تثبیت و محافظت میگردند.

#### 2. سهم فعال داشتن در پروسه تنفس؛

- ☞ عضلات موجود در جدارهای بطن در هنگام **inspiration** استرخا نموده زمینه را برای وسیع شدن جوف صدر، و بیجا شدن احشای بطنی بطرف پایین (در وقت تقلص دیافراگم)، مساعد میسازند.



برعکس این عضلات در هنگام expiration تقلص نموده زمینه را برای بلند رفتن قبه های دیافراگم، و بانه نتیجه تنگ شدن دوباره جوف صدر، مساعد میسازند.  
چنانچه عضلات بطن در وقت سرفه و عطسه تقلص نموده، اجسام اجنبی را که وارد طرق تنفسی گردیده اند بوسیله یک forced expiration بخارج میرانند.

### 3. بوجود آوردن تغییرات در فشار داخل بطنی یا intra-abdominal pressure

زمانیکه دیافراگم در موقعیت خود ثابت باشد؛ تقلص عضلات جدار های بطن بصورت دراماتیک سبب افزایش فشار داخل بطنی میشوند. در ینوقت با مسدود ساختن مجرای حنجره، هوا در ششها احتباس میکنند.  
بلند رفتن فشار داخل بطن در تخلیه احشای حوصلی مانند مثانه، ریکتم، و رحم (در زمان ولادت) کمک میکند.

### اجزای سازنده بطن یا Component parts

#### جدار ها یا Walls

در تشکل جدار بطن استخوانها نیز رول دارند، ولی بصورت عمده جدارهای بطنی بوسیله عضلات ساخته شده است.  
استخوانهایی که در تشکل جدار بطن سهم میگیرند عبارتند از:

پنج فقره lumbar و دیسک های بین الفقری شان؛  
قسمتهای متوسع علوی hip bones بهردو طرف؛ و  
استخوانهای قسمت سفلی قفس صدر بشمول costal margin، ضلع دوازدهم، نهایت ضلع یازدهم، و xiphoid process.

قسمت متباقی جدار بطن توسط عضلات زیر ساخته میشود:

وحشی تر از ستون فقرات عضلات quadratus lumborum، psoas major، و iliacus جدار خلفی بطن را تقویت میبخشند؛ در حالیکه نهایتات distal عضلات psoas و iliacus در thigh داخل شده و مهمترین flexor های مفصل حرقی-فخذی بشمار میروند؛

نواحی وحشی جدار بطن بطور عمده از سه طبقه عضلی ساخته شده است. این عضلات که در پلان مشابهی با عضلات intercostal صدر قرار دارند؛ عبارتند از عضلات transverse abdominis، internal oblique و external oblique.

در قدام فاصله بین inferior thoracic wall و حوصله، توسط یک segmented muscle بنام rectus abdominis بهردو طرف midline پر میگردد.

جدار های قدامی، وحشی و خلفی بطن به کمک یک صفاق ضخیم در خلف، و aponeurose های عضلات جدار وحشی بطن، به امتداد یکدیگر قرار گرفته اند.

یک طبقه صفاقی دیگر که ضخامت آن در قسمتهای مختلف از هم متفاوت میباشد، جدار بطن را از پریتونانی که جدار های abdominal cavity را فرش نموده است (parietal peritoneum)، جدا میسازد.

## جوف بطن یا Abdominal Cavity

↪ در قسمت متوسط جوف بطن؛ تیوب هضمی دیده میشود که از جدار خلفی و قسمی از جدار قدامی بطن بوسیله صفحات نازک نسجی بنام **mesenteries**؛ بصورت معلق قرار دارد. میزانتیر در مجموع بدو موقعیت زیر قرار میداشته باشد:

- ↪ میزانتیر قدامی یا ventral mesentery برای قسمتهای proximal تیوب هضمی؛ و
- ↪ میزانتیر خلفی یا dorsal mesentery که در تمام طول سیستم gastrointestinal قابل دید میباشد.

↪ قسمتهای مختلف هر میزانتیر نظر به عضوی که به آن اتصال دارد، نامگذاری میشوند؛ مانند transverse mesocolone، meso-appendix و غیره.

↪ احشای مهم بطنی مثل گرده ها، از جدار بطن بوسیله میزانتیر آویزان نبوده بلکه در تماس با جدار های بطن موقعیت دارند.

↪ جوف بطن بوسیله پریتوان یا **peritoneum** فرش شده است. غشای پریتوان از یک طبقه **میزوتیلیوم** و supportive connective tissue ساخته شده مشابهت زیاد با پلورا و پریکارد در صدر دارد. زمانیکه پریتوان از روی جدار های بطن دوباره انعکاس میکند، قسمتی از میزانتیر را ساخته و در آویزان شدن احشای بطنی از جدار بطن سهم میگیرد. پریتوان بدو بخش قرار زیر تقسیم میگردد:

- ↪ **Parietal peritoneum** یا پریتوان جداری که وجه عمیق جدار های بطن را فرش مینماید؛ و
- ↪ **Visceral peritoneum** یا پریتوان حشوی که سطح خارجی احشای معلق از جدار های بطنی را پوش میکند.

↪ در حالت نارمل احشای بطنی abdominal cavity را کاملاً پر نموده و peritoneal cavity صرفاً بشکل یک جوف خیالی یا potential space باقی میمانند. یعنی پریتوان حشوی و پریتوان جداری روی یکدیگر به آسانی حرکت نموده و توسط چند قطره مایع سیروزی بنام peritoneal fluid از اصطکاک شان جلوگیری بعمل میاید.

↪ احشای بطنی را مجموعاً بدو گروه intraperitoneal و retroperitoneal تقسیم کرده میتوانیم:

↪ احشای داخل پریتوانی یا **intraperitoneal structures** عبارت از ساختمانهایی اند که بواسطه پرده های میزانتیر از جدار های بطن بحالت تعلیق قرار داشته باشند؛ مانند اعضای gastrointestinal system؛

↪ احشای خلف پریتوانی یا **retroperitoneal structures** عبارت از ساختمانهایی اند که توسط میزانتیر در abdominal cavity معلق نبوده بلکه در فاصله بین پریتوان جداری و جدار بطن قرار میگیرند؛ مانند گرده ها و حالب ها.

↪ گرده ها و حالب ها در فاصله بین پریتوان جداری و جدار بطن انکشاف نموده و در اشخاص کاهل نیز در عین موقعیت باقی میمانند.

↪ بعضی از اعضا مانند قسمتی از روده های کوچک و روده های بزرگ در جریان انکشاف دارای میزانتیر بوده و از جدار بطن معلق میباشدند؛ مگر بمرور زمان به جدار بطن التصاق پیدا کرده و در موقعیت retroperitoneal قرار میگیرند.

## فوحه سفلی صدر یا Inferior thoracic aperture

↪ این فوحه که بنام thoracic outlet نیز یاد میگردد، بحیث superior abdominal aperture یا فوحه علوی بطن نیز ایفای وظیفه میکند. حدود این فوحه قبلاً در مبحث صدر توضیح گردیده است.

## دیافراگم یا Diaphragm

- ↳ طوری که میدانیم این پرده جوف صدر و جوف بطن را از یکدیگر جدا میسازد.
- ↳ دیافراگم بدورادور inferior thoracic aperture ارتکاز داشته و ارتکازات خلفی آن تا سویه فقره L3 در طرف راست؛ و سویه فقره L2 در طرف چپ میرسد.
- ↳ چون attachment خلفی نسبت به attachment های قدامی آن بمراتب پایینتر قرار دارد، دیافراگم یکی از اجزای عمده در تشکل posterior abdominal wall شمرده شده و با احشای متعدد بطنی مجاروت می‌رساند.

## فوحه دخولی حوصله یا Pelvic inlet

- ↳ در pelvic inlet، جدار های بطن به امتداد جدار های حوصله، و جوف بطن به امتداد جوف حوصله در سفلی آن قرار می‌گیرد. Pelvic inlet یک فوحه استخوانی بوده حدود آن:

- ↳ در خلف توسط sacrum؛
- ↳ در قدام توسط pubic symphysis؛ و
- ↳ در جوانب توسط لبه برجسته که در وجه داخلی hip bone قرار دارد؛ ساخته میشود.

- ↳ جوف حوصله یا pelvic cavity در عین پلان عمودی به امتداد جوف بطن یا abdominal cavity واقع نبوده بلکه بطرف خلف جوف بطن قرار دارد، و فوحه دخولی آن نیز بطرف قدام و کمی به علوی متوجه میباشد.

## مشخصات کلیدی

### طرز تنظیم احشای بطنی در اشخاص کاهل

- ↳ برای اینکه چگونگی قرار گرفتن احشای بطن را بهتر درک بتوانیم، نخست یک مقدار معلومات ابتدایی در باره مراحل انکشافی gastrointestinal tract لازم داریم:

- ↳ Gastrointestinal tract در مراحل ابتدایی حیات بشکل طولانی در body cavity قرار داشته با جدار های محیط خود بواسطه یک dorsal mesentery بزرگ، و یک ventral mesentery بمراتب کوچکتر در ارتباط میباشد.
- ↳ هر دو ventral & dorsal mesenteries در علوی بالای دیافراگم ارتکاز میکنند.
- ↳ تیوب روده ها درین وقت متشکل از سه قسمت بنام foregut، midgut، و hindgut میباشد که بتدریج طولاً انکشاف کرده و قسمتهای مشخص آن معروض به تدور میگردد. سپس بعضی از احشا و میزانتیر شان با جدار های بدن بصورت ثانوی ملتصق گردیده fused میشوند؛ و بهمین ترتیب آهسته آهسته احشای بطنی بشکل عادی خود که در یک شخص کاهل قابل دریافت میباشد، در میآیند.

### Development of the foregut

- ↳ ساختمانهاییکه بعداً از foregut نشئت میکنند؛ شامل نهایت distal مری، معده، و قسمتهای proximal اثنا عشر میباشد.
- ↳ Foregut یگانه قسمت gut tube است که توسط هر دو میزانتیر ventral و dorsal از جدار های بطن معلق میباشد.
- ↳ یک برآمدگی بشکل یک diverticulum، از جدار قدامی foregut نشئت کرده و در ventral mesentery داخل میشود. این diverticulum بعداً به جگر، کیسه صفرا و بالاخره قسمت ventral پانکراس تبدیل میگردد.

↪ بعین شکل یک برآمدگی دیگر نیز از foregut نشئت کرده وارد dorsal mesentery می‌گردد، که بعداً قسمت dorsal پانکراس از آن ساخته می‌شود. طحال یا spleen در ناحیه بین body wall و معده ابتدایی، در dorsal mesentery انکشاف مینماید.

↪ معده در زمان انکشاف در foregut، مطابق جهت عقرب ساعت تدور مینماید، در نتیجه این عمل dorsal mesentery که با معده در ارتباط بوده حاوی طحال نیز می‌باشد، بطرف چپ حرکت نموده و وسعت کسب میکند. در جریان این پروسه قسمتی از میزان تاثیر با طرف چپ body wall چسبیده و fused می‌گردد. در عین زمان؛ duodenum یکجا با dorsal mesentery آن و قسمت قابل ملاحظه ای از طحال، بطرف راست چرخیده و با جدار بدن fused میشوند.

↪ فضای داخل Dorsal mesentery که شکل یک پوقانه را داشته حاوی معده نیز می‌باشد، توسط یک فوچه بخارج ارتباط برقرار می‌سازد. این فوچه که بنام **omental foramen** یا **epiploic foramen** یاد می‌گردد؛ در نتیجه fusion اثناعشر به جدار بدن، نموی کتلوی جگر که در ventral mesentery قرار دارد، و fusion وجه علوی جگر با دیافراگم؛ تنگ ساخته می‌شود.

↪ قسمتی از abdominal cavity که در ضخامت dorsal mesentery متوسع، و در خلف معده قرار دارد، بنام **omental bursa** یا **lesser sac** یاد می‌گردد. قسمت متباقی peritoneal cavity که بنام **greater sac** نیز یاد می‌شود، توسط **omental foramen** (که در سفلی کنار آزاد ventral mesentery قرار دارد) با lesser sac ارتباط برقرار می‌سازد.

↪ قسمتی از dorsal mesentery که قسمتی از lesser sac را نیز می‌سازد، بتدریج بطرف سفلی بزرگ می‌شود؛ در نتیجه دو صفحه میزان تاثیر که در برابر یکدیگر قرار می‌گیرند با همدیگر fused شده و **greater omentum** را می‌سازند که شکل پیش بند را بیاد می‌آورد. Greater omentum از انحنای کبیر معده بطرف سفلی امتداد یافته روی احشای دیگر موجود در جوف بطن قرار می‌گیرد. البته زمانیکه جوف بطن را جهت اجرای عملیات جراحی باز نماییم، نخستین ساختمانی که دیده می‌شود عبارت از greater omentum می‌باشد.

### Development of the midgut

↪ ساختمانی که بعداً از midgut نشئت می‌کنند؛ شامل قسمت distal اثناعشر، جیجینوم، الیوم، کولون صاعده، و 2/3 پروکسیمال کولون مستعرض می‌باشد. از midgut یک **yolk sac** کوچک بطرف قدام متبارز شده و بطرف umbilicus نمو می‌کند.

↪ نموی سریع gastrointestinal system سبب می‌گردد که یک لوپ midgut بشکل herniation از abdominal cavity بروز نموده وارد umbilical cord گردد. بمرور زمان وقتیکه سایز بدن بزرگتر شده و ارتباط با **yolk sac** قطع می‌گردد، لوپ midgut نیز دوباره به جوف بطن برمی‌گردد. در جریان این پروسه هر دو نهایت لوپ midgut بدور محور مرکزی مشترک شان، در جهت خلاف عقرب ساعت تدور نموده و قسمتی از این لوپ که سیکم یا **cecum** را می‌سازد، در قسمت سفلی طرف راست جوف بطن نزول می‌کند.

↪ سیکم در موقعیت intraperitoneal خود باقی می‌ماند؛ در حالیکه ascending colon با جدار بدن fused گردیده و بشکل ثانوی retroperitoneal می‌شود. Transverse colon توسط dorsal mesentery خود که بنام transverse mesocolon یاد می‌شود، از جدار بطن معلق می‌ماند. Greater omentum روی transverse colon و میزوی آن را پوشانیده اکثراً با این ساختمانی fused می‌شود.

### Development of hindgut

↪ ساختمانی که بعداً از hindgut نشئت می‌کنند، شامل 1/3 دیستال transverse colon، descending colon، sigmoid colon، و قسمت علوی ریکتم می‌باشند.

↪ قسمتهای پروکسیمال hindgut بطرف چپ چرخیده و کولون نازله و کولون سگموئید را می‌سازند. Colon descending و dorsal mesentery آن با جدار بدن fused می‌گردد؛ در حالیکه کولون سگموئید بشکل intraperitoneal خود باقی می‌ماند. کولون سگموئید از pelvic inlet عبور کرده و در سویه فقری S3 به ریکتم امتداد می‌یابد.

پوست و عضلات جدار قدامی وحشی بطن و اعصاب بین الضلعی قفس صدی:

شعبات قدامی اعصاب نخاعی صدی T7 الی T12 از انحاء قسمت های جنبی ضلعی به طرف پائین سیر کرده و با عبور از کنار خلفی به جدار بطن داخل میشوند. اعصاب بین الضلعی 7 تا T11 و عصب تحت الضلعی T12، پوست و عضلات جدار بطن را عصب دهی می کند. علاوه بر اعصاب T5 و T6 اعصاب جلدی پوست ناحیه Xiphoid را تامین می کند.

عصب دهی پوست و عضلات ناحیه مغربی و فوق عانه توسط عصب L1 صورت می گیرد.

( کشاله ران) (Groin) یک ناحیه ضعیف در جدار قدامی بطن):

در طی تکامل- گونادها در هر دو جنس از ناحیه ابتدائی شکل گیری از جدار خلفی بطن نزول می کنند. و در حفره حوصله در زنان و در سفن در مردان قرار می گیرد.

قبل از نزول یک طناب نسجی به نام Gubernaculum بعد از عبور از جدار قدامی بطن قطب سفلی هر یک از گونادها را به کیسه بیضه ابتدائی در جنس مذکر و لب های بزرگ (labium Major) در جنس مونث وصل می کنند. یک بارزه بنام- Vaginal Process از حفره پریتنائی یکجا با صفحات عضلاتی جدار قدامی بطن در طول گوبرناکولوم به داخل Labium Major هر دو طرف نزول می کند.

کانال مغربی ساختمان است که در پی عبور Vaginal Proces از جدار قدامی بطن شکل می گیرد. cordSpermatic عضوی لوله ای شکل است که به دنبال پشرفت صفحات جدار بطن به داخل کیسه بیضه شکل گرفته و محتوی تمام ساختمان های است که بین بیضه و بطن قرار دارد. در جنس مونث گونادها مستقیماً به ناحیه در داخل حفره حوصله نزول کرده و هرگز از جدار قدامی بطن عبور نمی کند. بناء تنها ساختمان اصلی عبور کننده از کانال مغربی رباط مدور رحمی است که از گوبرناکولوم مشتق میشود.

در هر دو جنس مونث و مذکر ناحیه مغربی (Inguinal Area) بخش ضعیف جدار بطنی میباشد و محل بروز فتق inguinal پنداشته میشود.

**سطح مهره (L1):** پلان Trans Pyloric یک پلان افقی بوده که با عبور از بخش سفلی L1 بدن را به دو قسمت تقسیم می کند.

A- این پلان تقریباً در نقطه حیاتی Jugular Notch و Symphysis Pubica واقع شده است. و کنار ضلعی را در هر دو طرف در سوبه غضروف ضلعی نهم قطع می کند.

B- این پلان از محل اتصال معده با اثنا عشر (Doudenum) عبور می کند که دقیقاً در سمت راست جسم L1 قرار دارد.

C- این پلان از جسم پانکراس می گذرد.

D- این پلان از نزدیکی ثره (hilum) هر دو کلیه نیز می گذرد. اینکه کلیه چپ کمی بالاتر از کلیه چپ کمی بالاتر از کلیه راست قرار گرفته است نیا در این پلان از قسمت پائینی ثره کلیه چپ و قسمت بالائی ثره کلیه راست عبور می کند.

خون رسانی سیستم هضمی و ضمایم آن توسط سه شرايين عمده: سه شاخه بزرگ و منفرد از وجه قدامی ابهر بطنی جدا شده و قسمت بطنی سیستم هضمی و تمام ساختمان ها را (کبد - پانکراسی- و کیسه صفرا) را خون میرساند.

این شر این از میزانتر های قدامی و خلفی عبور کرده و به این ضمائ سیستم هضمی میرسند. هم چنان این شرايين طحال و عقدات لمفاوی را که در پرده های میزانتر تکامل می کنند، نیز ارواً میکند. این شرايين عبارت اند از:

## 1- Celiac Artery :-

از ابهر بطنی منشأ می گیرد (در سرحد علوی فقره L1) و for gut را ارواء می کند.

## 2- Sup Mesenteric Artery :-

از ابهر بطنی در سرحد سفلی فقره L1 منشأ می گیرد و Midgut را ارواء می کند.

## 3- Inf. Mesenteric Artery :-

از ابهر بطنی در سویه فقره L1 منشأ می گیرد hind Gut را ارواء می کند.

شنت های وریدی چپ به راست: خون برگشته به قلب از تمام اعضاء بدن به جز ریه ها ، به دهلیز راست قلب میریزد. ورید اجوف سفلی (Perineum) و اندام های سفلی را جمع آوری می کند.

این ورید در سمت راست ستون فقرات قرار دارد و از و تر (tendon) مرکزی حجاب حاجز را سویه فقره T8 عبور می کند. یک تعداد از او عیه های بزرگ از خط وسط عبور نموده و خون وریدی سمت چپ بدن را به ورید رجوف سفلی I.V.C تخلیه می کند. این ورید ها قرار ذیل اند:

## 1- ورید کلیوی چپ (Lt. renal vein) :-

که خون وریدی کلیه چپ و گوناد سمت چپ را جمع آوری می کند.

## 2- Lt- Common iliac Vein :-

از خط وسط عبور نموده در سمت راست با ورید مشابه خود یکجا شده و ورید اجوف سفلی I.V.C را میسازد این ورید ها خون وریدی حوصله، عجان، اطراف سفلی و قسمت های از جدار بطنی را جمع آوری می کند.

## 3- Lt. lumbar Veins :-

بعد از عبور از خط وسط خون وریدی کمر و سمت چپ جدار خلفی بطن را جمع آوری می کند.

عبور تمامی خون وریدی سیستم هضمی از کبد: خون وریدی قسمت های بطنی سیستم هضمی وطحال قبل از رسیدن به قلب از یک بستر او عیه ثانوی در کبد می گذرد.

خون وریدی طرق هضمی، پانکراس، کیسه صفرا و کمال از طریق ورید بزرگ بنام ورید باب کبدی (Hepatic portal vein) به قسمت تحتانی کبد میرسد در اینجا ورید همانند یک شریان به دو شاخه تقسیم شده تا خون را به داخل جیوب (Sinusoids) های کبدی توزیع نماید.

خون بعد از Sinusoids توسط یک تعداد از ورید های کوچک کبدی (short-hepatic veins) جمع آوری شده و در ورید اجوف سفلی (I.V.C) تخلیه می گردد. و بعداً به دهلیز راست قلب میرود.

Port caval anastomosis: مهم ترین ارتباطات سیتم های باب (portal) و رجوف (caval) از نظر کلینیکی در دو نهایت قسمت بطنی سیستم هضمی قرار دارند:

## 1- در حول نهایت سفلی مری

## 2- در حول قسمت سفلی امعاء مستقیم (Rectum):

ورید های کوچک یکجا با ورید ثروی معروف به استحال (Degenerate) ویا (رباط دایروی کبدی) آناستوموز مهم دیگری

سیستم porta caral میباشند. رباط گرد، ثره را در جدار قدامی بطن به شعبه ورید باب وصل می کند.

سایر نواحی سیستم porta caval با هم در ارتباط اند عبارتند از :-

## 1- ناحیه که کبد در تماس مستقیم با حجاب حاجز قرار می گیرد.

2- ناحیه که جدار طرق هضمی در تماس مستقیم با جدار خلفی بطن قرار می گیرد.

3- سطح خلفی پانکراس (قسمت زیادی پانکراس در خلف پریتوان قرار دارد).

انسداد ورید باب کبیدی یا مجاری و عائی داخل کبیدی: این انسداد میتواند طریقه بازگشت وریدی قسمت های بطنی سیستم هضمی را تحت تاثیر قرار دهد. بعداً او عیه های ارتباط دهنده سیستم porta caval می توانند به تعداد قابل توجه بزرگ گردند که این امر سبب می شود خون جاری در سیستم باب بدون عبور از کبد به سیستم Caval تخلیه شده و در نهایت به قلب باز گردد.

فشار خون باب (portal hypertension) می تواند منجر به ویرس های مری، بواسیر و هم چنان یک پدیده بنام Capute medusa شود که در آن ورید های اطراف ثره به طور شعاعی منشعب می شوند و در سطح جدار بطن مشاهده می گردد.

تعیین احشای بطنی توسط شبکه بزرگ PreVertebral: تعصیب احشاء بطنی از شبکه Prevertebral بزرگ تامین می گردد که عمدتاً در سطوح قدامی و وحشی ابهر قرار گرفته است.

شبکه Prevertebral شامل اعصاب سمپاتیک، پاراسمپاتیک و اعصاب حسی | احشائی میباشد.

1- اعصاب سمپاتیک از سویه Spinal cord (L2-L5) منشأ می گیرد.

2- اعصاب پاراسمپاتیک از عصب واگوس و سویه Spinal cord L2-L4 منشأ می گیرد.

3- اعصاب حسی احشائی عموماً با طرق حرکی همراه هستند.

**آناتومی موضعی یا Regional Anatomy:** بطن قسمت از تنه است که در تحت قفس سینه قرار دارد. جدار های عضلی آن جوف بزرگی (جوف بطنی) را در برگرفته است که از بالا توسط حجاب حاجز و از پائین توسط فوحه دخولی حوصله (pelvicinlet) محاط شده است.

جوف بطنی می تواند از بالا الی فاصله چهارم بین الضلعی گسترش یابد و در پائین در امتداد جوف حوصله قرار می گیرد.

**Topography:** تقسیم بندی های توپوگرافیک به منظور توصیف موقعیت ارگان های بطنی و درد های ناشنی از بیماری های بطنی به کار میرود. غالباً دو نوع طرح تقسیم بندی به کار گرفته میشود.

1- الگوی (روش) چهار قسمتی (four – Quadrant)

2- الگوی (روش) چهار قسمتی (nine region)

نخست روش چهار قسمتی را تحت مطالعه قرار میدهم:-

در این روش یک پلان متعرض از قسمت ثره و دیسک بین افقری L3- L4 عبور کرده چهار ناحیه را میسازد. یعنی ربع فوقانی راست، ربع فوقانی چپ، ربع سفلی راست و ربع سفلی چپ.

روش 9 قسمتی: براساسی دو پلان عمودی و دو پلان افقی صورت می گیرد.

1. پلان افقی علوی یا (Subcostal Plane) که در تحت کنار های ضلعی بوده که در قدام از سرحد سفلی غضروف ضلعی دهم و در خلف از جسم فقره L3 گذرد.

2. پلان افقی سفلی یا (Intertubercular Plane):-

این پلان تویر کل های (iliac crest) را با هم وصل می کند. از ناحیه جسم فقره L5 عبور می کند.

3. پلان های عمودی که از نقطه میانی تر قوه شروع شده و در پائین از نقطه میانی حد فاصل Ant, sup iliac spine و Pubica و Sympysis می گذرد.

در بخش علوی:- ناحیه هائپوکاندریوم راست ناحیه اپی گستریک و هاپوکاندریوم چپ  
در بخش سفلی:- ناحیه inguinal راست، ناحیه Pubic و ناحیه inguinal چپ.  
در بخش وسطی:- ناحیه فلانک راست، ناحیه ثره و ناحیه فلانک چپ.

### جدار بطن: Abdominal Wall

جدار بطن یک ناحیه گسترده را ستر می کند. این قرار ذیل محصور شده است:-

1- در علوی توسط Xiphoid – Process و کنار ضلعی.

2- در خلف توسط ستون فقرات.

3- در سفلی توسط بخش های فوقانی استخوان های حوصله.

↔ لایه های ای جدار عبارت اند از :-

1- جلد Superficial Fascia = ( انساج تحت جلدی)

2- عضلات همراه با Fascia های عمق آنها

3- Extraperitonia Fascia

4- پریتون جداری.

1- Super Fascial Fascia:

یک لایه از انساج منضم (Connective Tissue) بوده، این لایه منوود معمولاً مشابه به Fascia های سطحی سایر نواحی بدن بوده و در امتداد آنها میبازد.

هر چند این فاسیاء در قسمت تحتانی جدار قدامی بطن که در زیر ناف قرار دارد از دو لایه تشکیل شده است:-

1- لایه چربی سطحی

2- لایه غشائی عمیق

1 - لایه سطحی چربی (Superficial Fatty- Layer):-

این لایه بنام (comperis Fascia) نیز یاد شده دارای شحم بوده و ضمامت متغیری دارد. این لایه در محل رباط inguinal در امتداد فاسیای سطحی ران و ناحیه عجان (perineum) قرار می گیرد.

↔ در جنس مذکر این لایه الت تناسلی را نیز می پوشاند و بعد از اینکه چربی خود را از دست بدهد با فاسیایلیه عمیق یکجا

شده (فیوز میشود) و به داخل Scrotom ادامه پیدا کرده که در آنجا یک لایه مخصوص الیاف عضلات ملساء را میسازد

که بنام (Dartos Fascia) یاد می گردد.

↔ اما در جنس مونث این Fascia چربی خود را تایک اندازه حفظ نموده Labia Major را تشکیل میدهد.



## 2 - لایه عمیق (Deep Layer) :-

بنام Fascia Scarpais نیز یاد شده، نازک و غشائی بوده و چربی کمی و یا هم چربی ندارد. در سفلی به سمت ران امتداد یافته و درست در تحت رباط inguinal با Fascia ران (Fascia Lata) فیوز می گردد. در خط متوسط با Linea – Alba اتصال محکم دارد. در مردان این لایه با ستر نمودن الت تناسلی با لایه سطحی یکجا می گردد و Fascia سطحی الت تناسلی را می سازد. عضلات قدامی، وحشی یا Ant, Lat-Muscle: پنج گروپ عضلات در جدار قدامی وحشی بطن موجود است:-

1- سه عضله هموار که ایساف شان از سمت خلفی وحشی آغاز شده و با عبور به سمت قدام و خط متوسط الیاف شان تبدیل به Aponeurosis می گردد. این عضلات عبارت اند از:-

External Oblique. ⇐

Internal Oblique ⇐

Transversus abdominis ⇐

2- دو عضله عمودی دیگری نیز موجود است که از aponeurosis عضلات پهن فوق و الذکر که ساخته شده اند.

هر عضله وظیفه ویژه بخود را دارد اما در مجموع این عضلات در کنار هم عملکرد های فزیولوژی متعددی را تامین می کنند. این به قسم قرار می گیرند که جدار بطن محکم اما انعطاف پذیر (Flexible) میباشد. که احشاء را در داخل جوف بطنی حافظه نموده آنها را از ترسبیفات نگهداری نموده و در وضعیت ایستاده باعث می گردد تا موقعیت احشاء در برابر قوه جاذبه حفظ شود. علاوهً تقلص این عضلات به روند سرفه- استفراغ و عملیه ذفیر تنفس کمک می کند زیرا حجاب حاجز شل شده را به طرف بالا جوف صدري تيله می کند. هم چنان از تقلص این عضلات فشار داخل بطنی بلند می رود مثلاً ولادت طفل- تبول و فصل تغوط.

### عضلات پهن Flat. Muscle:

#### 1- External Oblique :-

سطحی ترین عضله از مجموعه سه عضله پهن بوده که درست در عمق فاسیا سطحی قرار دارد. الیاف عضلاتی آن از وحشی جدار بطن در مسیر تحتانی انسی سیر می کند. در حالیکه که قسمت aponeurotic آن قسمت قدامی جدار بطن را تا خط متوسط ستر می کند.

رباط های مدور یا Associated ligaments: کنار سفلی اپونوروز عضله مایل خارجی در هر طرف inguinal Ligament را میسازد. این کنار آزاد ضخیم و تقویت شده اپونوروز عضله مسایل خارجی در میان Sup iliac و Spine Ant در وحشی Pubic Tubercle در انسی قرار می گیرد. این کنار به زیر خود پائین شده و مجرائی را شکل می دهد که نقش مهمی را در شکل گیری Inguinal canal ایفا می کند. گسترش بیشتر الیاف در نهایت انسی Inguinal ligament چند رباط دیگری را نیز بوجود می آورد که عبارت اند از:

1- Lacunar – Ligameat بعد از این رباط الیاف در طول Pectin Pubic رباط

2- دیگری را میسازد که بنام Pectineal ( Cooperis Ligament) یاد می گردد.

## عضله مایل داخلی Internal oblique :

در عمق عضله مایل خارجی مایل داخلی قرار دارد که عضله دوم از مجموع سه عضله په‌ن است. این عضله نظر به عضله مایل خارجی کوچک و نازکتر بوده که الیف آن عمدتاً به سمت علوی انسی عبور می‌کند. *Transverse Abdominis* یا *عضله متعرض بطن*: در عمق عضله مایل داخلی قرار دارد که با توجه به جهت الیف عضلاتی آن به این نام خوانده شده است. این عضله در قدام به *aponeurosis* ختم میشود که در خط وسطی (Midline) به *Linea- Alba* اتصال پیدا می‌کنند.

## *:Transversalis Fascia*

هر یک از این سه عضله په‌ن در وجوه قدامی و خلفی شان توسط یک لایه ستر کننده فاسیا بطن ستر شده اند. معمولاً این لایه ها غیر قابل تشخیص بوده بجز از لایه که در عمق عضله متعرض بطن (*Tranvrerse Abdominis*) قرار گرفته و مشخص تر است که همین بنام *transverse Fascia* یاد می‌گردد. فاسیا متعرض ادامه فاسیا است که جوف بطنی را ستر کرده و به داخل جوف حوصله ادامه دارد. در قدام از خط متوسط عبور کرده و با فاسیا عرضی طرف مقابل یکجا می‌گردد و با فاسیا که در وجه سفلی حجاب حاجز قرار دارد ادامه پیدا می‌کند.

## عضلات عمودی (Vertical – Muscle): - عضلات عمودی گروپ قدامی وحشی جدار بطن عبارت اند از:-

- 1- *Rectus- Abdominis*: یک عضله طویل په‌ن بوده که در طول جدار قدامی بطن قرار دارد یک جفت عضلات اند که در خط وسط توسط *Linea Alba* از هم مجزا شده اند. و با دور شدن از *Symphasis Pubic* و نزدیک شده به کنار ضلعی نازک و په‌ن می‌گردد.
- 1- عضله هرمی (*Pyramidalis*):-  
2- عضله کوچک و مثلثی شکل بوده که ممکن گاهی وجود نداشته باشد در قدام عضله *Rectus abdominis* قرار دارد که قاعده آن بالای *Pubis* و زروه آن در تماس *Linea – Alba* میباشد.
- 3- غلاف رکتوس (*Rectus Sheath*):- عضلات *Rectus* و *Pyramidalis* در یک غلاف و تری و اپونوروتیک قرار دارد که بنام *SheathRectus* یاد می‌گردد. که از اتصال لایه های اپونوروزی عضلات مایل داخلی، مایل خارجی و متعرض بطن شکل می‌گیرد. این غلاف  $\frac{3}{4}$  علوی عضله *Rectus* بطنی را کاملاً در برگرفته و در  $\frac{1}{4}$  سفلی این عضله تنها وجه قدامی آنرا ستر میکند.

*extaperitoneal Fascia*: در عمق این فاسیا لایه ای از انساج منضم قرار دارد که بنام *Extraperitoneal Fascia* یاد می‌گردد که *Transversalis Fascia* را از پریتون *Peritoneum* جدا می‌کنند.

این لایه که یک مقدار مختلف چربی را دارا میباشد نه تنها جوف بطنی را ستر کرده بلکه جوف حوصله را نیز ستر می‌کنند. این لایه در جدار خلفی بطن مخصوصاً در کلیه ها ضخیم بوده و به روی اعضائی که توسط پریتون ستر شده اند، امتداد دارد.

اعضاء که در داخل Extraperitoneal Fascia قرار گرفته اند بنام اعضاء Retroperitoneal یاد می گردد.

**پریتون یا Peritoneum:** در عمق extraperitoneal Fascia پریتون یا Peritoneum قرار دارد.

این غشاء سروزی نازک جدار جوف بطنی را ستر نموده و نیز بروی احشاء بطن قرار گرفته یک پوشش نسبی یا مکمل را برای این احشاء ایجاد می کند به دو نوع میباشد.

A. Parietal Peritoneum: که جدار بطن را ستر می کند.

B. Visceral Peritoneum: که احشاً بطنی را ستر می کند.

Parietal Peritoneum با ستر نمودن تمام جدار های بطنی یک فضاء را ایجاد می کند که این فضاء در مردان بسته بوده اما در زنان دو فوحه دارد جائیکه فغیر های رحم به بیرون راه دارند. این فضاء بنام Peritoneal Cavity یاد میگردد.

### **تعصیب (Innervation):**

جلد و عضلات جدار قدامی وحشی بطن توسط اعصاب شوکی T7-T12 و L1 تعصیب می گردد. شاخه قدامی این اعصاب شوکی و هر دو طرف بدن از خلف به قدام و در جهت سفلی انسی سیر دارد.

اعصاب بین الضلعی T7- T11 و از فواصل بین الضلعی مربوطه خویش در میان عضلات مایل خارجی (Ext. oblique. Muscle) و عضلات متعرض (Transversus Abdominis) به طرف جدار قدامی وحشی بطن داخل میشوند.

با نزدیک شدن به خط وسط (mid – line) یک شعبه جلدی قدامی در عضله Rectus Abdominis و جدار قدامی غلاف Rectus داخل شده و جلد را تعصیب می کنند.

عصب شوکی T12 (Subcostal. Nerve) دارای میسر مشابه با سایر اعصاب بین الضلعی است.

در طول مسیر خود اعصاب T7 الی T12 و L1 شعبات عضلات قدامی وحشی جدار بطن را تعصیب نموده و تمامی این اعصاب در خاتمه جلد را تعصیب می کنند.

به یاد داشته باشیم که:-

1- اعصاب T7 الی T9 جلد بالای Xiphoid Procers را الی بالای ناف تعصیب می کنند.

2- T10 جلد اطراف ناف را تعصیب می کند.

3- T11, T12 و L1 جلد قسمت پائین ناف به شمول ناحیه pubis را تعصیب می کند.

4- علاوهً عصب ilioinguinal (شعبه L1) وجه قدامی خصیه یا Labia Major را تعصیب نموده و یک شعبه کوچک به ناحیه ران (tigh) میدهد.

⇐ ارواء شریانی و تخلیه وریدی: از نظر سطحی جدار قدامی وحشی بطن توسط روعیه های زیادی ارواء می گردد.

1. Musculo Phrenic Art: قسمت های علوی جدار را ارواً می کند، که خود شعبه نهایی Internal thoracic art میباشد.

2. Superficial Epigastric Artery -: در انسی

Superficial Cireum flex iliac art در وحشی

هر دو شعبات شریان فخذی (Femoral art) بوده و قسمت های سفلی جدار را تعصیب می کند.

در سویه عمیق تر اگر دیده شود:-

- 1- قسمت علوی جدار توسط epigastric artery Sup که یک شعبه نهائی Thoracic art Internal میباشد.
- 2- قسمت و حشی جدار توسط شر این دهم و یازده هم بین الضلعی و شریان Subcestral ارواء می گردد.
- 3- قسمت سفلی جدار در انسی توسط Inf. Epigastric art و در وحشی توسط deep circumfix Iliac art ارواء می گردد که هر دو شعبات external iliac art میباشد.

هر دو شر این علوی و سفلی اپی گستر یک به Rectus Sheath داخل شده و با یکدیگر Omastomos می کند.

تخلیه لمفاوی: لمف سطحی نواحی بالاتر از ناف به Oxillary Nodes و لمف نواحی پائین از ناف به Superficial Inguinal nodes تخلیه می گردد.

لحف عمیق تر شرائین عمیق را تعصیب نموده و به parasternal Nodes, Lumbar Nodes و iliac Nodes External تخلیه می گردد.

### **ناحیه مغبنی (Groin):**

محل اتصال جدار قدامی بطن و ران (thigh) میباشد. جدار بطن در این ناحیه، در نتیجه تغییراتی که در جریان تکامل اعضاء اتفاق می افتد ضعیف شده و یک کیسه پریتواتی یا دیور تیکولوم همراه یا بدون محتویات بطن می تواند از این ناحیه ضعیف بیرون شود و یک قفق مغبنی (Inguinal Hernia) را سبب شود. چنین قفق میتواند در هر دو جنس اتفاق بیفتد اما بیشترین شیوع را در مردان دارد.

این نقطه ضعیف ارثی جدار قدامی بطن در ناحیه مغبنی (Inguinal) نتیجه تغییرات است که در جریان تکامل گوناد ها اتفاق می افتد.

قبل از سقوط خصیه ها و تخمدان ها از موقعیت اولیه خود در بالای جدار خلفی بطن، یک بیرون زده گی پریتوانی ( Process Vaginalis) شکل می گیرد که با عبور از لایه های مختلف جدار قدامی بطن از هر لایه یک پوش را به همراه خود بر می دارد.

1- Transversalis Fascia عمیق ترین لایه را تشکیل میدهد.

2- دومین لایه توسط عضله مایل داخلی شکل می گیرد.

3- سطحی ترین لایه را اپونوروز عضله مایل خارجی می سازد.

از اینکه Processus Vaginalis از زیر الیاف قوسی مشکل عضله مستعرض بطن (Vaginalis Processus) عبور می کند پوش از این عضله جدار بطن را با خود همراه ندارد.

در نتیجه Processus Vaginalis مبدل به یک ساختمان تیوب مانند گردیده که از چند لایه جدار قدامی بطن پوش های را به خود دارد و این روند ساختار اصلی Inguinal canal را شکل میدهد.

واقع نهائی در این تکامل نزول بیضه ها به داخل کیسه خصیه ها یا نزول تخمدان ها به داخل جوف حوصله میباشد.

این روند وابسته به تکامل گوپرناکولوم بوده که از سرحد سفلی گوناد ها در حال تکامل الی Labio Scrotal کشیده شده است.

در جنس مذکر با نزول خصیه ها اعصاب، روعیه ها و قنات های همراه شان نیز از کانال مغبنی عبور کرده بناءً با لایه های مشابه جدار بطنی پوشیده شده اند.

شکل گیری حبل اسپرماتیک (Spermatic Cord) در مردان با نزول خصیه ها مکمل می گردد.

در جنس مونث تخمدان ها به داخل جوف حوصله نزول کرده و در جدار رحم در حال تکامل قرار می گیرد. بناءً رباط مدور رحمی (Round . Ligament) ( که از بقایاء گوبرناکولوم میباشد) تنها عضو باقی مانده است که از Inguinal Canal عبور می کند. این پروسه تکاملی با بسته شدن Processus Vaginalis در هر دو جنس خاتمه پیدا می کند. اگر این انسداد یا بسته شدن نا تمام باشد یا اتفاق نه کند پس یک نقطه ضعف بالقوه در جدار قدامی بطن بوجود می آید. که ممکن است در آینده باعث فتق مغبنی ( Inguinal Hernia) گردد.

**Inguinal Canal** :- این کانال یک مسیر شگاف مانند بوده که درست در بالا و موازی به نیمه سفلی رباط مغبنی ( Inguinal Ligament) و در جهت تحتانی و انسی قرار دارد.

از حلقه عمیق مغبنی آغاز شده و بعد از 4cm سیر در حلقه سطحی مغبنی خاتمه پیدا می کند. محتوی این کانال شعبه تناسلی عصب فخذی تناسلی، سپرماتیک کورد در مردان رباط مدور در زنان میباشد. علاوهً عصب Ilioinguinal در هر دو جنس از یک قسمت از کانال عبور می کند و به همراه سایر عناصر از حلقه سطحی مغبنی خارج می گردد.

#### **Deep inguinal ring :- یا حلقه عمیق مغبنی :**

حلقه عمیق مغبنی (داخلی) آغاز کانال مغبنی بوده و در نقطه میانی میان ant,Sup iliac spine- و ارتفاق عانه (Symphysis Pubica) قرار دارد. این کانال درست بالای رباط Inguinal بوده و بلافاصله در وحشی او عیه اپی گاستریک سفلی قرار میگیرد. اگر چه این کانال گاهی به منزله سوراخی در Transversalis Fascia تلقی می گردد اما در واقع آغاز بیرون زده گی لوله شکل Transversalis Fascia میباشد که یکی از پوشش های spermatic Cord در مردان و رباط مدور رحمی (round Ligament) در زنان را تشکیل میدهد.

#### **حلقه مغبنی سطحی یا Superficial Inguinal Ring :-**

این حلقه انجام کانال مغبنی بوده و در بالای Pubic Tubercle واقع شده است این حلقه یک مجرا مثلث شکل در اپونوروز عضله مایل خارجی بوده که راس آن (Apex) به سمت بالا و وحشی بوده و قاعده آن توسط Pubic Crest ساخته میشود. دو ضلع دیگر این مثلث Medial Crus (ستون انسی) و ستون وحشی Latera Crus میباشد که به ترتیب به Symphysis Pubica و Pubic Crest اتصال پیدا می کند.

در قسمت Apex هر دو ستون ها فوق الذکر توسط الیاف بین ستونی یا Intercrural Fibery به هم وصل می گردند که از باز شدن بیشتر حلقه مغبنی سطحی جلوگیری می کند.

جدار قدامی: جدار قدامی کانال مغبنی در تمام طول خود توسط اپونیوروز عضله مایل خارجی ساخته میشود. از آن جایی که الیاف سفلی عضله مایل داخلی از  $\frac{2}{3}$  وحشی رباط مغبنی منشاء می گیرد لذا کانال مغبنی در وحشی توسط الیاف انسی عضله مایل داخلی نیز تقویت می گردد. بر علاوه این امر، یک پوشش اضافی را بروی حلقه مغبنی عمیق ایجاد می کند که نقطه بالقوه ضعیف جدار قدامی بطن میباشد.

جدار خلفی post. Wall: جدار خلفی کانال مغبنی در تمام طول خود از Transversalis Fascia ساخته شده است.  $\frac{1}{3}$  این جدار توسط و

تر مشترک Conjoint tendon ( InguinalFlax) تقویت می گردد.

موقعیت و تر مشترک در خلف حلقه مغبنی سطحی به گونه است که همانند حلقه مغبنی عمیق که توسط عضله مایل داخلی تقویت می گردد. این و تر نیز تقویت بیشتری برای این نقطه ضعف بالقوه در جدار قدامی بطن فراهم میسازد.

سقف (Roof): جدار علوی (سقف کانال مغبنی) از الیاف قوسی شکل عضلات مایل داخلی و مستعرض بطن ساخته شده است. این الیاف از قسمت های خارجی رباط مغبنی به محل اتصال داخلی مشترک شان یعنی و تر مشترک (Conjoint – Tendon) می رسند.

فرش Floor: جدار سفلی (فرش کانال مغبنی) توسط نیمه انسی رباط مغبنی ساخته می شود. سفلی ترین قسمت آپونیوروز عضله مایل خارجی با لبه آزاد ولوله شده خود یک مجرا میسازد که عناصر کانال مغبنی در آن قرار می گیرند. و Lacunar Ligament قسمت زیادی داخلی این مجرا را تقویت می کند.

### محتویات :-

محتویات کانال Inguinal عبارت اند از :-

Spermatic Cord در مردان

Round . Ligament در زنان

این ساختمان ها از حلقه عمیق وارد کانال inguinal گردیده و از طریق حلقه inguinal سطحی از آن خارج می گردد. علاوه عصب ilioinguinal از بخش از کانال عبور می کند.

این عصب که شعبه از Lumbar Plexus میباشد با سوراخ نمودن سطح داخلی عضله مستعرض بطن به جدار بطنی داخل شده و بعد از سوراخ نمودن عضله مایل داخلی از بین لایه های جدار قدامی بطن می گذرد و به کانال inguinal داخل میشود. و از طریق حلقه inguinal سطحی خارجی می گردد.

**Spermatic Cord**: طناب اسپرماتیک از ساختمان های تشکیل شده است که در میان اجواف بطنی – حوصلی و خصیه ها قرار گرفته

اند و سه پوشش فاسیائی این ساختمان ها را ستر نموده است.

اجزاء طناب اسپرماتیک قرار ذیل اند:-

❖ قنات دافعه Ductus Deferense

❖ شریان قنات دافعه

❖ شریان خصیه ها (Testicular artery)

❖ ضفیره وریدی Papiniform (pampini form Plexus of Veins)

❖ شریان و ورید Cremasteric

❖ شعبه تناسلی عصب فخذی تناسلی (Genito Femoral)

❖ رشته های عصبی سمپاتیک و الیاف حوصله (Genito Femoral)

❖ رشته های عصبی سمپاتیک و الیاف موصله (afferent)

❖ لمفاتیک

❖ بقایاء Processus Vagnalis

این ساختمان ها بعد از داخل شدن به حلقه مغبنی عمیق، کانال مغبنی را طی نموده از حلقه مغبنی سطحی خارج می گردند. و در این مسیر هر سه لایه فاسیائی آنها را ستر می کند. فاسیاء های که طناب سپرماتیک را ستر می کنند عبارت اند از:-

↪ فاسیاهای که Cremasteric و عضله Cremasteric همراه آن که لایه فاسیائی وسطی بوده و از عضله منشاء می گیرد.

↪ فاسیاء سپرماتیک خارجی:-

که سطحی ترین لایه بوده از اپوونروز عضله مایل خارجی منشاء می گیرد.

**رباط مدور رحمی یا Round lig of uterus:** یک ساختمان طناب مانند بوده که از رحم به طرف حلقه مغبنی عمیق کشیده شده است. و

از آنجا به کانال مغبنی داخل می گردد. این رباط بعد از طی مسیر در کانال از حلقه سطحی خارج شده در این جا به چند رشته نسجی تبدیل شده و با انساج منظم Labia major وصل میگردد.

**فتق های مغبنی:** عبارت از بیرون زده گی یا عبور یک کیسه پریتنوانی همراه یا بدون محتویات بطن از میان قسمت ضعیف جدار بطن

در ناحیه مغبنی میباشد. این فتق که به دلیل داخل شدن کیسه پریتنوانی به کانال مغبنی به میان می آید:-

↪ به صورت غیر مستقیم از میان حلقه مغبنی عمیق یا به صورت مستقیم از جدار خلفی کانال مغبنی اتفاق می افتد. بناً این فتق ها به دونوع مستقیم و غیر مستقیم تقسیم بندی شده است.

**فتق های مغبنی مستقیم یا Direct inguinal hernia:** وقتیکه کیسه پریتنوانی مستقیماً جدار از ضعیف شده خلفی به نهایت انسی کانال

مغبنی داخل میشود فتق مغبنی مستقیم واقع میشود. از جائیکه این فتق از باعث ضعیف شدن عضلات بطن اتفاق می افتد غالباً یک فتق کسی پنداشته میشود و معمولاً در مردان بالغ دیده میشود. برجستگی فتق در سمت انسی او عیه های اپی گستریک سفلی و در مثلث مغبنی قرار میگردد. که ذیلاً محصور شده است.

↪ در وحشی توسط شریان اپی گستریک سفلی

↪ در انسی توسط عضله مستقیم بطن

↪ در سفلی توسط رباط مغبنی

**فتق های مغبنی غیر مستقیم یا In Direct Inguinal hernia:** شایعترین نوع فتق مغبنی بوده و در مردان شیوع بیشتری دارد. این فتق از

باعث باز ماندن قسمتی یا تمام Processus vaginalis جنینی به وجود می آید. لذا در اصل یک فتق مادر زادی تلقی میگردد. کیسه بیرون زده پریتنوانی با عبور از حلقه مغبنی عمیق در سمت وحشی او عیه سفلی اپی گاستریک به کانال مغبنی داخل میگردد. اندازه گسترش این فتق در داخل کانال مغبنی بستگی یا ارتباط به اندازه باز ماندن Process vaginalis دارد. لذا اگر Process vaginalis کاملاً باز باشد کیسه پریتنوانی از طول کانال عبور کرده از حلقه مغبنی سطحی بیرون شده و به کیسه خصیه ها در مردان و یا Labium major در زنان داخل میگردد.

**احشاً بطنی یا Abdominal viscera:** یک غشای نازک (پریتوان) جدار های جوف بطنی و قسمت زیاد احشاً را ستر می کند. پریتوان جداری جدار های بطن و پریتوان حشوی احشاً را ستر می کند. در میان هر دوجوف پریتوانی وجود دارد. احشاً بطنی یا توسط چین های پریتوانی در جوف پریتوان آویزان اند یا خارج از جوف پریتوانی قرار دارند. که بعداً به نام های داخل پریتوان و خارج پریتوان یاد می گردند.

**جوف پریتوانی یا Peritoneal Cavity:** جوف پریتوانی به دو قسمت کیسه بزرگ (Greater sac) و کیسه کوچک یا (Omental bursa) تقسیم شده است. قسمت زیادی از جوف پریتوان را کیسه بزرگ اشغال نموده است. که از بالا از حجاب حاجز شروع شده و جوف حوصله در پائین امتداد دارد. و بلافاصله با سوراخ شدن پریتوان جدار وارد این فضا میشویم. Omental bursa قسمت کوچکی از جوف پریتوان در خلف صدر و کبد بوده و از طریق Omental Foramen در امتداد کیسه بزرگ قرار می گیرد. ساختمان های زیادی که توسط پریتوان ستر شده اند فوچه Omental را احاطه نموده اند که عبارت اند از:

↳ در قدام توسط Portal vein شریان اصلی کبدی و مجرا صفراوی

↳ در خلف توسط ورید اجوف سفلی

↳ در علوی توسط فص Caudate کبد

↳ در سفلی توسط قسمت اول اثنا عشر

### اومنتوم ها، مزانترها، و رباط ها

#### Omentum, mesenteries, ligaments

چین خور دگی های متعدد پریتوانی در سرتاسر جوف پریتوانی ارگان ها را به هم یا به جدار بطن وصل می کند. این چین خوردگی ها (اومنتوم ها، مزانتر ها، و رباط ها) از مزانتر های خلفیو قدامی اولیه ایجاد میشوند. برخی از این چین خوردگیها محتوی اوعیه و اعصاب تغذیه کننده احشاً هستند در حالیکه برخی دیگر به حفظ موقعیت خاص احشاً کمک می کند.

**اومنتوم ها (Omentum):** اومنتوم ها از دولایه پریتوانی به وجود آمده اند که از معده و قسمت اول اثنا عشر به سایر احشاً گسترش یافته اند. دونوع اومنتوم وجود دارد. که به نام های اومنتوم بزرگ و اومنتوم کوچک یاد میشوند. اومنتوم بزرگ از مزانتر خلفی مشتق شده است، در حالیکه اومنتوم کوچک از مزانتر قدامی مشتق شده است.

**اومنتوم بزرگ یا Greater Omentum:** یک چین پریتوانی بزرگ و پیش بند مانند است که به انحناً بزرگ معده و قسمت اول اثنا عشر وصل شده است. این اومنتوم از روی کولون مستعرض و قوس های ژوژونوم و ایلیوم به پائین آویزان شده است. اومنتوم بزرگ که معمولاً یک غشاً نازک میباشد همواره در برگیرنده مجموعه از شحم میباشد و ممکن است در برخی از افراد مقدار این چربی قابل توجه باشد. علاوه برآن دو شریان و ورید های همراه آنها به نام Rt&Lt.gastrointestinal vessels یاد میشوند. مابین این پیشبند پریتوانی درست در زیر انحناً بزرگ معده قرار گرفته اند.

**اومنتوم کوچک:** این اومنتوم نیز دارای دولایه بوده و از انحناً کوچک معده و بخش اول اثنا عشر به سطح سفلی کبد کشیده شده است. این اومنتوم غشای نازک است که به دو قسمت تقسیم می گردد. که یک رباط انسی Hepatogastic lig که میان معده و کبد قرار دارد. و یک



رباط وحشی Hepato duodenal lig که میان اثناعشر و کبد قرار می گیرد. رباط مذکور در وحشی به یک لبه آزاد ختم شده که کناره قدامی Omental Foramen را تشکیل میدهد. در این لبه آزاد شریان اصلی کبد، مجرای صفراوی و Portal vein قرار گرفته است. علاوه بر این رباط وحشی و چپ گاستریک در بین لایه های اومنتوم کوچک و نزدیک به انحنا کوچک معده جای دارند.

**میزو کولون مستعرض:** یک چین خوردگی پریتونایی میباشد، که کولون مستعرض را به جدار خلفی بطن وصل می کند. شریان ها، ورید ها، اعصاب و اوعیه های لمفاوی کولون مستعرض بین لایه های مزوکولون مستعرض قرار گرفته اند.

**میزو کولون سیگموئید:** یک چین خوردگی پریتونایی به شکل Sigmoid mesocolon یا V سرچپه بوده که کولون sigmoid را به جدار خلفی بطن وصل میکند. آس این ساختار نزدیک محل تقسیم شریان Common iliac چپ به شعبات داخلی خارجی است. که شعبه نزولی چپ آن در طول کنار انسی عضله Psoas major چپ بوده و شاخه راست آن با نزول به داخل حوصله در سطح فقره S3 خاتمه می یابد.

**رباط ها یا Ligaments:** رباط های پریتونایی از دولایه پریتونایی ساخته شده است، که باعث اتصال دو عضو به هم یا یک عضو به جدار بطن می گردد. و ممکن است قسمتی از اومنتوم را بسازد معمولاً نام گذاری این رباط ها به توجه به ساختمان های که به هم وصل میکنند صورت می گیرد. مثلاً Splenorenal ligament کلیه چپ را به طحال وصل می کند. و رباط Gastrophrenic معده را به حجاب حاجز وصل می کند.

#### اعضای یا Organs:

**Abdominal Esophagus:** مری بطنی قسمت کوتاه بعیده مری بوده که در جوف بطن قرار دارد. این عضو معمولاً در سویه فقره T10 از ستون راست حجاب حاجز عبور کرده و به دهانه کاردیک معده می رسد. تنه قدامی و خلفی اعصاب و آگوس یک جا با مری داخل جوف بطن میشوند. تنه قدامی عصب و آگوس از چندین تنه عصبی کوچک ساخته شده است، که قسمت زیاد الیاف آن از عصب و آگوس چپ تأمین میگردد. تنه خلفی عصب و آگوس شاخه منفرد بوده که قسمت زیادی الیاف آن از عصب و آگوس راست بوده و تغییرات تکامل این عصب را در خلف مری قرار میدهد. اروا مری بطنی توسط شعبات مری از شریان گاستریک چپ و شعبات مری از شریان فرینیک سفلی چپ میباشد.

**معده یا Stomach:** معده یک قسمت متوسع سیستم هضمی بوده و شکل حرف J را دارد. این عضو با قرار گرفتن در میان مری بطنی و

امعاً کوچک در نواحی Epigastric, Umbilical و Left Hypochondrium واقع شده است. معده به چهار قسمت تقسیم شده :

↪ ناحیه Cardia که سوراخ مری در معده را احاطه می کند.

↪ Fundus of Stomach: یک قسمت از معده است که در بالای سطح سوراخ Cardia قرار دارد.

↪ Pyloric canal: که به دو قسمت Pyloric antrum و Pyloric canal تقسیم شده است، و نهایت بعیده معده است.

↪ ناحیه خروجی معده یا Pyloric Orifice در سطح معده توسط Pyloric constriction مشخص میگردد. و حلقه ضخمی از

عضله حلقوی معده آن را احاطه می کند.

## سایر قسمت های معده عبارت اند از:

- ❖ انحنای بزرگ که محل اتصال رباط Gastro splenic و اومنتوم بزرگ میباشد.
- ❖ انحنای کوچک: که محل اتصال اومنتوم کوچک میباشد.
- ❖ Cardial notch در این محل مری به معده داخل میگردد.
- ❖ Angular incisure که یک خمیدگی در انحنای کوچک معده است.

اروای شریانی معده قرار ذیل است:

- ← Lt. gastri artery
- ← Rt. gastric artery
- ← Gastro omental artery
- ← Lt. gastro omental artery
- ← Post. Gastric artery

**امعاً رقیقه یا Small intestine:** امعاً رقیقه بزرگترین قسمت از سیستم هضمی بوده که از سوراخ پیلور معده تا iliocecal fold ادامه دارد. این مجرای میان خالی در حدود 6-7 متر طول داشته که با رسیدن به انتها از قطر آن کاسته میشود، و از سه قسمت یعنی اثناعشر، ژوژونوم و الیوم شناخته شده است.

**i. اثناعشر:** اولین قسمت امعای رقیقه بوده، این ساختمان C شکل در مجاورت رأس پانکراس قرار دارد. و طول آن از 20 الی 25 سانتی متر است. و بالاتر از سویه ناف قرار دارد. مجرای آن «فراخ ترین قسمت امعاً رقیقه میباشد. اثناعشر به جز از قسمت اولی خود، خلف پریتونانی بوده و توسط قسمتی از اومنتوم کوچک به نام Hepato duodenal lig به کبد وصل شده است. اثناعشر به چهار قسمت تقسیم میگردد.

← **قسمت علوی یا قسمت اول:** که از سوراخ پیلور معده الی عنق کیسه صفرا امتداد دارد، و در سمت راست جسم فقره L1 قرار می گیرد. از نظر کلینیکی به این قسمت ابتدایی اثناعشر Ampula of duodenum گفته میشود. و اغلباً زخم های اثناعشر در همین محل به وجود می آیند.

← **قسمت نزولی یا قسمت دوم:** در خط وسط از عنق کیسه صفرا تا کنار سفلی L3 امتداد دارد. سطح قدامی آن توسط کولون مستعرض قطع می گردد، کلیه راست در خلف آن و رأس پانکراس در سمت انسی آن قرار می گیرد. این قسمت در برگزیده Major duodenal papilla و Minor duodenal papilla میباشد.

← **قسمت سفلی یا قسمت سوم:** بزرگترین قسمت بوده و در قدام ورید اجوف سفلی Aorta و ستون فقرات می گذرد.

← **قسمت صاعده یا قسمت چهارم:** به طرف بالا امتداد دارد، از روی Aorta به کنار علوی فقره L3 رسیده و در Doudenoejejunal flexur خاتمه می یابد.

**2. ژژنوم یا Jejunum:** ژژنوم و الیوم دو قسمت نهایی امعای رقیقه را میسازد. که ژژنوم 2/5 قریبه را میسازد. قسمت زیادی آن در Lt upper Quadrant بطن بوده و قطر زیاد و جدار ضخیم تر نسبت به الیوم دارد. شریان های آن شامل شعبات ژوژنال و ilial از مزانتز یک علوی میباشد.

**3. الیوم یا ilium:** 3/5 بعیده امعاً کوچک را میسازد. و قسمت زیادی آن در Rt lower quadrant قرار دارد. در مقایسه با ژژنوم دارای جدار های نازک، اوعیه های کوتاه مستقیم و چربی مزانتز و قوس های زیادی شریانی میباشد.

**امعاً غلیظه یا Large Intestine:** یاطول تقریباً 1.5 متر نهایت بعیده الیوم الی مقعد امتداد دارد. این قسمت با جذب مایعات و املاح از محتویات روده سبب شکل گیری موفوع شده و از Cecum, Appendix, colon, rectum anal canal تشکیل میگردد. امعاً بزرگ از ناحیه مغبنی راست به شکل Cecum و Appendix همرده آن آغاز شده و به شکل کولون صاعده به ناحیه هائپوکاندرویم راست می رسد. این عضو در زیر کبد باعث تشکل Hepatic flexure می گردد. و با عبور از عرض بطن به شکل کولون مستعرض به ناحیه هائپوکاندرویم چپ می رسد. این جا در تحت طحال ختم شده و Splenic flexure را میسازد. و در پهلو چپ به شکل کولون نازله سیر کرده به ناحیه مغبنی چپ میرسد، امعاً بزرگ با داخل شدن به قسمت علوی حوصله به عنوان کولون sigmoid در جدار خلفی به شکل ریکتم به مسیر خود ادامه داده و به anal canal خاتمه پیدا میکند. خصوصیات کلی قسمت زیادی امعاً بزرگ قرار ذیل است.

⇐ نظر به امعاً کوچک قطر داخلی بیشتر دارد.

⇐ شحم تجمع یافته مستور با پریتون میباشد.

⇐ عضلات طولی در جدار های امعاً بزرگ به شکل faenia coli میباشد.

⇐ حجره دار بودن کولون Haustra of colon

**Cecum and Appendix:** سیکوم اولین قسمت امعاً بزرگ بوده و این عضو در Rt iliac fossa و در پائین فوحه iliocecal واقع شده است. سیکوم به علت اینکه متحرک است نه به علت اتصالش توسط مزانتز یک عضو داخل پریتوانی است. این عضو در ناحیه دخول الیوم در امتداد کولون صاعده قرار می گیرد. و معمولاً در تماس جدار قدامی بطن قرار دارد. و نیز ممکن است با عبور از لبه حوصله در حوصله حقیقی قرار گیرد. اپندکس بلا فاصله در تحت نهایت الیوم به جدار خلفی انسی سیکوم وصل میشود. Appendix یک تیوب میان خالی نازک بوده که به سیکوم وصل میگردد. و از نهایت الیوم توسط مزو اپندکس آویزان شده که اوعیه های اپندکسی را نیز احتوا می کند. اپندکس ممکن است موقعیت های متغیر ذیل را داشته باشد.

1- به شکل Retrocolic یا retrocecal در خلف سیکوم یا قسمت پائینی کولون صاعده باشد.

2- با قرار گرفتن به روی لبه حوصله (pelvic brim) به شکل حوصلی یا نزولی میباشد.

3- در زیر سیکوم به شکل Subcecal میباشد.

4- در قدام الیوم Terminal و احتمالاً متصل به جدار بدن به شکل preilial یا در خلف ilium terminal به شکل post ilial باشد

موقعیت سطحی قاعده اپندکس در نقطه اتصال 1/3 انسی و وحشی خط است که از ant, sup, iliac spine به ناف کشیده

میشود.

**کولون یا Colon:** کولون از ناحیه سیکوم به طرف بالا امتداد یافته است. و شامل کولون صاعده مستعرض، نزولی و sigmoid میباشد. قسمت های صاعده و نزولی آن در خلف پریتون بوده و قسمت های مستعرض و sigmoid آن داخل پریتوانی میباشد. در ناحیه اتصال کولون صاعده و کولون مستعرض Right coliac flexure واقع شده است، که درست در زیر فص راست کبد قرار دارد. در ناحیه اتصال کولون مستعرض و کولون نازله خمیدگی مشابه به نام Left coliac flexure واقع شده است. که درست در زیر طحال قرار دارد. و با حجاب حاجز توسط Pherinico coliac lig وصل میشود. بلافاصله در وحشی کولون های صاعده و نازله ران های راست و چپ Paracolic قرار دارد. که به نام gutters یاد می گردد. از این طریق مواد میتواند ناحیه درجوف پریتوانی به کدام ناحیه دیگری جریان کند. قسمت نهایی کولون سگمونید ار بالای فوحه حوصلی (Pelvic inlet) شروع شده والی فقره S3 میرسد. جائیکه با مقعد (ریکتوم) امتداد دارد. Sigmoid به جز از قسمت اولی آن که در امتداد کولون نازله بوده و نهایت که در امتداد رکتوم قرار گرفته سایراً متحرک میباشد. Sigmoid از میان این دونقطه توسط مزوکولون sigmoid آویزان شده است.

**Rectum and anal canal:** رکتوم در ادامه sigmoid colon قرار دارد. و محل اتصال هردو در سویه فقره S3 بوده و یا از جائیکه از رکتوم یک ساختمان خلف پریتوانی است این محل اتصال در نهایت mesocolon sigmoid قرار می گیرد. کانال مقعدی ادامه امعاء بزرگ در زیر رکتوم میباشد.

**کبد یا Liver:** کبد بزرگترین عضو حشوی در بدن است و عموماً در ناحیه هیپوکاندریوم راست و ناحیه Epigastric قرار دارد. و ممکن است به ناحیه هیپوکاندریوم چپ نیز کشیده شود. و جوه کبد عبارت اند از:

- ❖ وجه حجاب حاجزی در جهات قدامی، علوی و خلفی
- ❖ وجه حشوی در جهت سفلی

**1 - وجه حجاب حاجزی:** این وجه صاف و برآمده است که در مقابل وجه سفلی حجاب حاجز قرار دارد. بن بست (recesses) hepatroneal و sub phrenic با این وجه در ارتباط اند. Sub phrenic recesses وجه حجاب حاجزی کبد را از حجاب حاجز جدا می کند. و توسط falciform lig به دو بخش راست و چپ تقسیم میگردد. و در عین زمان hepatorenal recesses یک بخش از جوف پریتون در طرف راست است که در میان کبد و کلیه راست و غده فوق الکلیه راست قرار گرفته است.

**2 - وجه حشوی:** این وجه کبد به جز در ناحیه جوف کیسه صفرا و ثره کبد توسط پریتون حشوی ستر شده است. و ساختمان های مرتبط آن عبارت اند از:

- ↪ قسمت قدامی معده در طرف راست و قسمت علوی اثناعشر
- ↪ اومننوم کوچک و کیسه صفرا
- ↪ کولون مستعرض در طرف راست و کلیه راست
- ↪ غده فوق الکلیه راست
- ↪ Rt, colic flexure

ثره کبدی محل دخول شریان های کبدی و Portal vein به کبد و محل خروجی قنات کبدی میباشد.

**رباط های مربوطه:** کبد توسط falci form lig به جدار قدامی بطن وصل شده است. و به جز از ناحیه کوچکی از کبد که در مقابل حجاب حاجز قرار گرفته است تقریباً به طور مکمل توسط پریتون حشوی ستر شده است. چین خوردگی های دیگری از پریتون کبد را قرار ذیل وصل می کند.

1- توسط Hepato gastric lig به معده وصل می گردد.

2- توسط Hepato duodenal lig به اثناعشر وصل میگردد.

3- توسط رباط های راست و چپ مثلثی و رباط های قدامی و خلفی coronary به حجاب حاجز وصل میگردد.

ناحیه برهنه کبدی (ناحیه که در مقابل حجاب حاجز قرار می گیرد) یک قسمت از وجه حجاب حاجزی کبد بوده که در این جا یک پریتون در میان کبد و حجاب حاجز قرار ندارد. سرحد قدامی ناحیه برهنه را یک چین خوردگی reflection پریتوانی مشخص می کند. سرحد خلفی ناحیه برهنه را یک چین خوردگی دیگر پریتوانی مشخص می کند. محل که رباط های Coronary با هم وصل می گردند. رباط های راست و چپ مثلثی ساخته میشود.

**فص های کبدی:** کبد توسط حفره کیسه صفرا و ورید اجوف سفلی به فص ها (lobes) راست و چپ تقسیم میشود. لوب راست کبد بزرگ و انفرادی است و در حالیکه لوب چپ کبد کوچک و شامل لوب های مربعی (Quadrant) و زنبی (Caudate) میباشد. **Caudrat lobe:** در قسمت علوی وجه حشوی کبد دیده میشود و از طرف چپ توسط رباط مدور (Round lig) و از طرف راست توسط حفره کیسه صفرا محدود شده است.

**Caudate lobe:** در قسمت سفلی وجه حشوی کبد دیده میشود. و از طرف چپ توسط فیبور رباط وریدی ligamentum venosum و از طرف راست توسط فیبور مخصوص ورید اجوف سفلی محدود شده است.

**کیسه صفراً یا (Gall bladder):** یک کیسه ناک مانند بوده که در وجه حشوی لوب راست کبد در حفره بین لوب راست و لوب مربعی قرار گرفته است. این کیسه دارای قسمت های ذیل است.

i. نهایت مدور (fundus of g bladder) که ممکن است از کنار سفلی کبد بیرون زده گی پیدا کند.

ii. یک قسمت اصلی داخل کیسه صفراً (تنه کیسه صفراً) که ممکن است در مقابل کولون مستعرض و قسمت علوی اثناعشر قرار گیرد.

iii. یک قسمت باریک (عق کیسه صفرا) با چین های مخاطی (folds) که چین خورگی مار پیچی (spiral fold) را میسازد. کیسه صفرا، صفرای کبدی را دریافت، تغلیط و ذخیره می کند.

**پانکراس:** قسمت اعظم پانکراس در خلف معده قرار می گیرد. این عضو با عبور از عرض جدار خلفی بطن از اثناعشر در طرف راست و الی طحال از طرف چپ کشیده شده است. پانکراس به جز از قسمت کوچکی از زنب (tail) خود خلف پریتوانی بوده و دارای رأس، Uncinate Process، عنق، تنه، و زنب میباشد.

**رأس پانکراس:** در داخل حفره C شکل اثناعشر قرار دارد.

**Uncinate process:** از قسمت سفلی رأس بیرون زده (Projection) نموده و از خلف او عیه های مزانتریک علوی عبور می کند.

**عنق پانکراس یا Neck:** در قدام اوعیه های Mesentric علوی قرار دارد. ووریدهای طحالی و مزانتر یک علوی در خلف عنق پانکراس و صل می گردند. و و ورید بابی یا Poortal vein را میسازند.

**تنه پانکراس یا Body:** کشیده بوده و از عنق الی زنب ادامه دارد.

**زنب یا Tail:** هنگام عبور از مابین لایه های Spleno renal liga به پایان میرسد.

**مجراً پانکراتیک یا Pancreatic ducts:** از زنب پانکراس آغاز می گردد. این مجرا با عبور از تنه به طرف راست آمده و بعد از داخل شده به رأس پانکراس به طرف پائین می چرخد. مجرا پانکراتیک در قسمت سفلی رأس پانکراس به مجرا صفراوی متصل میگردد. اتصال این دو ساختمان Hepato pancreatic ampulla و یا Ampulla of vater را میسازد. که قسمت نازله اثنا عشر در ناحیه Major duodenal papilla در آن داخل میشود. در اطراف Ampulla معصره Ampulla قرار دارد. و مجموعه از عضلات ملساً (Smoth) بوده و به نام Spincter of oddi یاد می گردد.

**مجراً پانکراتیک فرعی یا Accessory Pancreatic duct:** در ناحیه Minor duodenal papilla درست در بالای Major papilla در اثنا عشر تخلیه می گردد. اگر مجرای فرعی را از Minor papilla به طرف رأس پانکراس دنبال کنیم به یک ناحیه انشعاب می رسیم. یک شعبه این انشعاب با عبور از رأس پانکراس به طرف چپ امتداد دارد. و ممکن است به مجرای پانکراتیک در محل که دور میزند در سفلی وصل گردد. شعبه دوم با نزول در قسمت سفلی رأس پانکراس از قدام مجرا پانکراس گذشته و به uncinat process ختم می گردد. مجرا های Major و accessory پانکراتیک معمولاً با هم در ارتباط هستند. و موجودیت این دو مجرا منعکس کننده منشأ جنینی پانکراس از جوانه های processes و بطنی و ظهری Ventral-Dorsal است.

**سیستم مجاری صفراوی:** سیستم مجاری عبوری صفرا از کبد خارج شده و به کیسه صفرا وصل می گردد. و به قسمت داخلی اثنا عشر تخلیه می گردد. در تمام شدن مجاری در پارانشیم کبد آغاز شده و الی تشکیل مجاری هپاتیک راست و چپ ادامه پیدا می کند. این دو مجرا به ترتیب فص های راست و چپ کبد را تخلیه می کند. هر دو قنات هپاتیک یک جا شده و قنات مشترک Common Hepatic duct را میسازد. با نزول مجرای هپاتیک مشترک Cystic duct از کیسه صفرا به آن وصل می گردد. که این امر تشکیل مجرای صفراوی را کامل میسازد. در این نقطه مجرای صفراوی در سمت راست شریان اصلی کبدی و معمولاً در قدام و راست Portal vein در لبه آزاد اومنوم کوچک قرار می گیرد. مجرای صفراوی به نزول خویش ادامه میدهد، و قبل از یک جا شدن با مجرا پانکراتیک از خلف قسمت علوی اثنا عشر عبور نموده در محل Major duodenal papilla به قسمت نزول اثنا عشر داخل میشود.

**طحال یا Spleen:** طحال به عنوان بخش از سیستم وعائی در یک قسمت از Dorsal mesentry تکامل می کند. در افراد بالغ طحال در مقابل حجاب حاجز و در ناحیه ضلعی نهم و دهم قرار دارد. بناً در Left hypochondrium موقعیت دارد. طحال در نواحی ذیل به تماس است.

← توسط Gastro splenic ligament به انحنای بزرگ معده وصل میگردد. که حاوی اوعیه های کوتاه گاستریک و Gastro omental میباشد.

← توسط Spleno renal ligament به کلیه چپ وصل میگردد که حاوی اوعیه های طحالی میباشد. هر دو رباط های ذکر شده قسمت های از اومنتوم بزرگ اند. طحال به جز از یک بخش از ثره آن در وجه انسی توسط پریئون حشوی ستر شده است. ثره طحال محل داخل شدن اوعیه های طحالی بوده و گاهی زنب پانکراس به این ناحیه میرسد.

**اروآ شریانی:** ابهر بطنی از فوچه حجاب حاجزی در قدام سرحد سفلی فقره دوازدهم صدری شروع شده ابهر بطنی در قدام جسم فقرات به پائین آمده و با رسیدن به فقره L4 کمی به طرف چپ خط وسطی متمایل می گردد. که شعبات نهایی ابهر بطنی عبارت از دو شریان Common iliac art میباشد.

**شعبات قدامی ابهر بطنی:** ابهر بطنی در هنگام عبور از جوف بطنی دارای شعبات قدامی، خلفی و وحشی میباشد. که شعبه قدامی آن یعنی Celiac trunk, sup mesenteric arteris, و inf mesenteric arteris احشاً هضمی را اروآ می کند. مجرای هضمی اولیه یا primitive gut tube را میتوان به قسمت های foregut, midgut و Hind gut تقسیم نماییم. که حدود این سه قسمت مستقیماً با نواحی توزیع سه شعبه قدامی ابهر بطنی ارتباط دارند.

**i. Foregut:** از مری بطنی آغاز شده و درست زیر Major duodenal papilla در وسط قسمت نزولی اثنا عشر اختتام پیدا می کند. Foregut شامل مری، بطن، معده، اثنا عشر، کبد، پانکراس و کیسه صفرا میباشد. هم چنان طحال نیز در ارتباط با Foregut ساخته میشود.

**ii. mid gut:** درست در زیر major duodenal papilla در قسمت های نزولی اثنا عشر آغاز شده و در محل اتصال 2/3 قریبه و 1/3 بعیده کولون مستعرض خاتمه پیدا می کند. Midgut شامل اثنا عشر (Major duodenal papilla) ، ژژونوم، الیوم، سیکوم، اپندکس، کولون صاعده و 2/3 راست کولون مستعرض میباشد. Midgut توسط Sup mesenteric artery اروآ میشود.

**iii. Hindgut:** درست قبل از Lt colic flexure آغاز شده و در میانه کانال مقعدی خاتمه پیدا می کند. شامل 1/3 چپ کولون مستعرض، کولون نازله، کولون سیگموئید . ریکتم و قسمت های علوی کانال مقعدی میباشد. Hindgut توسط Inf mesenteric artery اروآ می گردد.

**iv. Celiac trunk:** شعبه قدامی ابهر بطنی بوده که Foregut را اروآ می کند. این جذع بلا فاصله از تحت فوچه ابهر حجاب حاجز و پیشرو قسمت علوی فقره L1 از ابهر بطنی جدا میشود. جذع Celiac بلافاصله به شعبات Lt gastric artery و Splenic Common hepatic artery تقسیم میشود.

**Left gastric artery:** کوچکترین شعبه جذع Celiac بوده این شعبه با صعود به ناحیه اتصال مری و معده شعبه های Esophageal خود را به طرف بالا و به قسمت بطنی مری ارسال می کند. بخشی از این شعبات از فوچه مری حجاب حاجز عبور نموده و با شعبه های مری ابهر صدری Anastomosis می کند. خود شریان چپ گاستریک به طرف راست دور خورده و در طول انحنا کوچک معده در داخل اومنتوم کوچک نزول می کند. این شریان هر دو وجوه معده را در این محل اروآ نموده و با شریان گاستریک راست Anastomosis می کند.

**شریان طحالی یا Splenic artery:** بزرگترین شعبه جذع Celiac بوده مسیر پریپیچ و خم خود را به طرف چپ در طول سرحد علوی پانکراس طی می کند. این شریان از داخل Spleno renal ligament عبور نموده و به شعبات متعددی تقسیم میگردد. که به ثره داخل می گردد. شریان طحالی در هنگام عبور خود از سرحد علوی پانکراس شعبات کوچک متعددی را به منظور اروا کردن تنه و زنب پانکراس ارسال می کند. با رسیدن آن به طحال شراین کوتاه گاستریک از آن جدا شده و با عبور از Splenorenal ligament مسؤلیت اروا Fundus معده را به عهده دارد. هم چنان شریان Gastro omental چپ از آن جدا شده که در طول انحنای بزرگ معده به طرف راست رفته و با شریان Gastro omental راست Anastomosis بر قرار می کند.

**Common hepatic artery:** یک شعبه متوسط جذع Celiac بوده که به طرف راست رفته و به دو شعبه نهایی خود یعنی Hepatic artery propra و Gastro duodenal atr تقسیم میشود. در لبه آزاد او منتوم کوچک به طرف کبد صعود می کند. این شریان از سمت چپ مجرای صفراوی و قدام portal vein گذشته و نزدیک به ثره کبدی porta hepatis به دو شعبات یعنی Right hepatic artery و left hepatic artery تقسیم میگردد. شریان کبدی راست با نزدیک شدن به کبد یک شریان را به نام Cystic artery به کیسه صفرا می فرستد. ممکن است شریان Gastro duodenal قبل از نزول خلفی به طرف قسمت علوی اثنا عشر یک شعبه به نام supra duodenal artery را بدهد. شریان Gastro duodenal با رسیدن به لبه سفلی قسمت علوی اثنا عشر به شعبات نهایی خود یعنی Right gastro omental art و sup pancreatic duodenal artery تقسیم می گردد. شعبه اول یعنی Right gastro omental artery در طول انحنای بزرگ معده به سمت چپ رفته و در نهایت با شریان Left gastro omental که شعبه شریان طحالی میباشد، Anastomosis بر قرار می کند. Right gastro omental artery شعبات را به هر دو طرف وجوه معده فرستاده و شعبات دیگری از آن به داخل او منتوم بزرگ نزول می کند. sup pancreatic duodenal artery با نزول خود و اروا رأس پانکراس و اثنا عشر به دو شعبه قدامی و خلفی تقسیم می گردد. این او عیه ها در نهایت با شعبات خلفی و قدامی Inferior pancreatic duodenal artery اناستوموز می کند.

**Superior mesenteric artery:** شعبه قدامی ابهر بطنی بوده که midgut را اروا می کند. این شریان بلافاصله در تحت Celiac artery از قدام قسمت سفلی فقره L1 از ابهر بطنی جدا شده است. و رید طحالی Splenic vein و عنق پانکراس از جلو شریان مزانتریک علوی را عبور می کند. در خلف این شریان ورید کلیوی چپ، بارزه Uncinate پانکراس و قسمت سفلی اثنا عشر قرار دارد. بعد از منشأ اولین شعبه این شریان عبارت است از:

❖ **Inferior pancreatic duodenal artery**

❖ **Jejunal arteries**

❖ **Iliac artery**

که از سمت چپ شریان مزانتریک علوی جدا میشوند. و از سمت راست تنه شریان مزانتریک علوی سه شعبه دیگری به نام های ذیل جدامیشوند.

i. Middle colic

ii. Right colic



که این شعبات به نوبه خود Terminal, Cecum, کولون صاعده و 2/3 کولون مستعرض را اروا می کنند.

**Inferior pancreatic duodenal artery:** اولین شعبه شریان مزانتریک علوی بوده که بلافاصله به شعبات قدامی و خلفی تقسیم می گردد. که در هر طرف مربوط رأس پانکراس به بالا صعود می کند. این شعبات قدامی و خلفی در بالا با شعبات قدامی و خلفی شریان Pancreatic duodenal علوی آناستوموز می کند. این شبکه شریانی رأس پانکراس بارزه Uncinate پانکراس و اثنا عشر را اروا می کند.

**Jejunal & ilial arteries:** شریان مزانتریک علوی در قسمت بعیده Pancreatic duodenal artinf شعبات متعددی را میسازد. که تعدادی زیاد از شرین ilial و ژژونال از طرف چپ آن خارج شده که ژژنوم و قسمت زیادی از ایوم را اروا می کند. این شعبات وقتیکه از تنه شریان جدا شدند در میان دولایه مزانتر عبور نموده و در مسیر خود به طرف خارج جهت اروا امعای کوچک قوس های آن آناستوموزی را میسازد. در محل ژژنوم ممکن است یک یا دو قوس وجود داشته باشد. و با حرکت به طرف ناحیه ایوم تعداد این قوس ها افزایش می یابد. حال شرین را مطالعه می کنیم که از سمت راست تنه شریان مزانتریک علوی جدا شده اند.

1. **Middle colic artery:** اولین شعبه است که از تنه شریان مزانتریک علوی جدا میشود بعداً به میزوکولون مستعرض داخل

شده به شعبات راست و چپ تقسیم میشود. شعبه راست آن با Rt colic artery آناستوموز می کند. و شعبه چپ آن با Lt colic artery که شعبه شریان مزانتریک سفلی است Anastomosis می کند.

2. **Right colic artery:** دومین شاخه از جمله سه شعبات می باشد. که در سمت راست از تنه شریان مزانتریک علوی جدا شده

است، این شریان یک شعبه غیر ثابت می باشد که در موقعیت خلف پریتنوی به طرف راست رفته تا کولون صاعده را اروا نماید. این شریان در نزدیکی کولون به دو شعبات ذیل تقسیم میشود.

↳ شعبه نزولی که با شریان Iliac colic آناستوموز میشود.

↳ شعبه صاعده که با شریان middle colic آناستوموز میشود.

3. **Ilio colic artery:** آخرین شعبه جدا شده از سمت راست تنه شریان مزانتریک علوی میباشد. این شریان به سمت پائین و

راست حرکت نموده و وجوف iliac راست میرسد. Rt iliac fossa که در آنجا به دو شعبات علوی و سفلی تقسیم میشود. شعبه علوی در طول کولون صاعده به بالا رفته با Rt colic artery آناستوموز می کند. شعبه سفلی به طرف ناحیه اتصال ilio colic رفته و به شعبات Colic, cecal, appendicular و ilial تقسیم میشود. الگوی ویژه توزیع و منشأ این شعبات متغیر است. شعبه Colic عمود بر کولون صاعده بوده به طرف بالا حرکت نموده و قسمت ابتدائی کولون صاعده را اروا می کند. شعبه Cecal قدامی و خلفی چه اینکه به صورت یک جذع مشترک و چه به صورت شعبات جداگانه از هم جدا شوند و جوه قدامی و خلفی سیکوم را اروا می نماید.

شعبه Appendicular به لبه آزاد میزو اپندکس داخل شده و اپندکس و میزو اپندکس را اروا می کند.

شعبه ileal قبل از اینکه با شریان مزانتریک علوی آناستوموز کند به سمت چپ بالا رفته و قسمت های نهائی ایوم را اروا می کند.

**شعبه مزانتریک سفلی یا Inferior mesenteric artery:** شعبه قدامی ابهر بطنی بوده که hind gut را اروا می کند. این شریان

کوچکترین شعبه از سه شعبه قدامی ابهر بطنی میباشد. در قسمت قدام جسم فقره L3 از آن جدا میگردد. این شریان در ابتدا از قدام ابهر عبور می کند و بعداً همزمان با نزول خود به طرف چپ میرود. شعبات آن عبارت اند از:

- Lt colic artery
- Sigmoid artery
- Sup rectal artery

**Left colic artery:** اولین شعبه شریان مزانتریک سفلی بوده این شریان در خاف پریتون به بالا رفته شعبات صاعده و نازله را تشکیل میدهد. شعبه صاعده آن در قدام کلیه چپ عبور نموده و با داخل شدن به میزو کولون مستعرض به بالا رفته تا قسمت های علوی کولون نازله و بعیده کولون مستعرض را ارواً نماید. با شعبات middle colic art آناستوموز شود. شعبه نازله به طرف پائین رفته و قسمت سفلی کولون نازله را ارواً می کند.

**شراین Sigmoid:** از 2 الی 4 شعبه ساخته شده اند. به طرف چپ در میزو کولون سیگموئید نزول نموده و قسمت های سفلی کولون نازله و کولون سیگموئید را ارواً می کند. این شراین در علوی با شعبات left colic artery و در پائین با شعبات Sup rectal artery آناستوموز میشوند.

**Sup Rectal artery:** آخرین شریان مزانتریک سفلی میباشد. این شریان در میزو کولون سیگموئید به داخل جوف حوصله نزول نموده و با Left common iliac vessels تقاطع می کند. شریان ذکر شده در مقابل فقره S3 به دو شعبه تقسیم میشود. این دو شعبات در هر دوطرف ریکتم پائین آمده و در جدار ریکتم به شعبات کوچکتری تقسیم میشوند. این شعبات کوچکتر الی سطح internal anal sphincter پائین آمده در طول سیر خود با شعبات از Middle rectal arteries و inf rectal artery آناستوموز می شوند.

**تخلیه وریدی:** تخلیه وریدی طحال، پانکراس، کیسه صفرأ و قسمت بطنی طرق معدی معایی به جز از قسمت پائینی ریکتوم از طریق ورید های سیستم باب portal system of veins صورت می گیرد. که خون را از این قسمت ها به کبد انتقال میدهد. خون به محض عبور از سینوزئید های کبدی از ورید های به تدریج بزرگ شونده عبور نموده و به ورید های کبدی داخل می گردد. که این ورید ها نیز خون وریدی را به ورید اجوف سفلی درست در تحت حجاب حاجز باز می گرداند.

**Portal vein:** ورید باب مسیر مشترک نهائی برای انتقال خون وریدی طحال، پانکراس، کیسه صفرأ و قسمت بطنی سیستم هضمی میباشد. این ورید از یکجا شدن ورید های طحالی و مزانتریک علوی در خلف عنق پانکراس و در سوبه فقره 2 ساخته میشود. ورید باب با صعود به طرف کبد از خلف قسمت علوی اثناعشر گذشته و به کناره راست او منتوم کوچک داخل میشود. و رید باب با رسیدن به کبد به شعبات راست و چپ تقسیم میگردد که به پارانشیم کبدی داخل می گردد. شعبات فرعی ورید باب عبارت اند از:

Rt & Lt gastric veins که تخلیه کننده انحاء کوچک معده و مری بطنی هستند.

Cystic veins که از کیسه صفرأ منشأ گرفته اند.

Para umbilical veins که با ورید ثروی مسدود شده همراه بوده و به ورید های جدار قدامی بطن وصل میشوند.

**ورید طحالی یا Splenic vein:** ورید طحالی از اوئیه های متعددی کوچکی که ثره طحال را ترک می کنند ساخته شده است. این ورید به طرف راست رفته و از داخل Splenorenal ligament یک جا با شریان طحالی و زنب پانکراس عبور می کند. و رید طحالی در خلف عنق پانکراس به ورید مزانتریک علوی وصل شده و ورید باب را میسازد. شعبات فرعی ورید طحالی عبارت اند از:

i. Short gastric veins از محل فوندس و قسمت چپ انحاء بزرگ معده

ii. Lt gastro omental veins از محل انحنای بزرگ معده

iii. Pancreatic veins که تخلیه کننده جسم و زنب پانکراس اند.

iv. معمولاً ورید مزانتریک سفلی

**Sup mesenteric vein:** ورید مزانتریک علوی خون وریدی روده کوچک، سیکوم کولون صاعده و کولون مستعرض را تخلیه می کند. این ورید از Rt iliac fossa با اتصال ورید های تخلیه کننده Terminal ilium سیکوم و اپندکس آغاز شده و داخل مزانتیر در سمت راست شریان مزانتریک علوی به بالا می رود. در خلف عنق پانکراس ورید مزانتریک علوی با ورید طحالی وصل شده و ورید باب را میسازد. از آن جاییکه هر شعبه شریان مزانتریک علوی را یک ورید همنام همراهی می کند، شعبات فرعی ورید مزانتریک علوی عبارت اند از:

Jejunal veins ⇐

Ileal veins ⇐

Ilio colic veins ⇐

Rt colic veins ⇐

Middle colic veins ⇐

**سایر شعبات فرعی آن عبارت اند از:**

➤ Rt gastro omental vein: که سمت راست انحنای بزرگ معده را تخلیه می کند.

➤ Ant, Post, & inf pancreatic duodenal veins که موازی با شراین هم نام خود اند. معمولاً ورید علوی قدامی پانکراسی

اثنا عشری به ورید Gastro omental راست تخلیه شده و ورید علوی خلفی پانکراسی اثنا عشری مستقیماً به ورید باب Portal vein تخلیه می گردد.

**ورید مزانتریک سفلی یا Inferior mesenteric vein:** خون وریدی ریکتوم، کولون سیگموئید، کولون نازله و Splenic flexure را

تخلیه می کند. این ورید در آغاز به شکل Sup rectal vein بوده که با صعود خود شعبات از وریده های سیگموئید و Lt colic vein را دریافت می کند. تمام این ورید ها همراه با شراین هم نام خود هستند. ورید مزانتریک سفلی در ادامه صعود از خلف جسم پانکراس گذشته و معمولاً به ورید طحالی وصل می گردد. گاهی این ورید در محل اتصال ورید های طحالی و مزانتریک علوی پایان یافته و به ورید مزانتریک علوی وصل می گردد.

**لمفاتیک یا Lymphatic:** تخلیه لمفاوی قسمت بطنی طرق هضمی الی قسمت سفلی ریکتوم هم چنان طحال، پانکراس، کیسه صفرا و کبد

از طریق عقده ها و اوعیه های است که در نهایت به مجموعه بزرگ از Pre aortic lymph nodes ختم میشوند. که در ناحیه منشأ سه شعبه قدامی ابهر بطنی قرار گرفته اند. بناً این مجموعه بزرگ به نام های Celiac, sup mesenteric و Inf mesenteric مجموعه عقده های لمفاوی Pre aortic خوانده میشود. یعنی:

A. Celiac pre aortic nodes

B. Sup mesenteric pre aortic lymph nodes

## C. Inf mesenteric pre aortic lymph nodes

لمف احشائی که توسط Celiac Trunk اروا میشوند، به عقده Pre aortic در نزدیکی Celiac trunk تخلیه می گردد. هم چنان این Celiac nodes لمف گروپ عقدهات Pre aortic مزانتریک علوی و سفلی را در یافت می کند. و لمف عقدهات Celliac به Cisterna chili داخل می گردد.

لمف احشائی که توسط شریان مزانتریک علوی اروا میشود به عقدهات Pre aortic در نزدیکی منشأ شریان مزانتریک علوی تخلیه می گردد. هم چنان این عقدهات مزانتریک علوی لمف گروپ عقدهات Pre aortic مزانتریک سفلی را دریافت می کند و لمف عقدهات مزانتریک به عقدهات Celiac تخلیه می گردد.

لمف احشائی که توسط شریان مزانتریک سفلی اروا می گردد به عقدهات Pre aortic در نزدیکی منشأ شریان مزانتریک سفلی تخلیه میشود. و لمف عقدهات مزانتریک سفلی نیز به عقدهات مزانتریک علوی میریزد.

عصب دهی یا Innervation: احشای بطنی توسط هر دو قسمت خارجی و داخلی سیستم عصبی تعصیب می گردد.

تعصیب خارجی شامل دریافت منبهات حرکتی از سیستم عصبی مرکزی و ارسال معلومات حسی به آن می گردد. تعصیب داخلی شامل تنظیم فعالیت های سیستم هضمی توسط یک شبکه عموماً مستقل نیورون های حسی و حرکتی میباشد (Enteric nervous system).

احشای بطنی که تعصیب خارجی دارند شامل قسمت های بطنی طرق هضمی، طحال، پانکراس، کیسه صفرا و کبد میشوند. این احشای معلومات حسی را از طریق الیاف مرسله حشوی به سیستم عصبی مرکزی فرستاده و منبهات حرکتی را از طریق الیاف موصله حشوی از سیستم عصبی مرکزی دریافت می کنند. الیاف موصله حشوی بخشی از قسمت های سمپاتیکی و پاراسمپاتیکی قسمت اتونوم سیستم عصبی محیطی میباشد. اجزای ساختمانی که به عنوان مسیری برای عبور این الیاف موصله و مرسله عمل می کنند عبارت اند از:

i. جذور قدامی و خلفی نخاعی، جذع سمپاتیکی، اعصاب Splanchnic (که ناقل الیاف سمپاتیکی صدری، قطنی و Sacral اند).

الیاف پاراسمپاتیکی (حوصلی)، Prevertebral plexus و عقدهات مربوط اعصاب واگوس. Enteric nervous system از نورون های حسی و حرکتی ساخته شده است که شکل دو شبکه وصل شده به هم در جدار های طرق معدی معائی قرار دارد. این اعصاب انقباض و استرخا هماهنگ عضلات ملسا را کنترل نموده و ترشح معده و جریان خون را منظم می کند.

ii. **جذع سمپاتیکی یا Sympathetic trunk**: جذع سمپاتیکی عبارت از دو طناب عصبی موازی اند که در هر دو طرف ستون فقرات از قاعده قحف تا ناحیه Coccyx کشیده شده اند. این عناصر در گردن در خلف غلاف کروتید قرار می گیرد. در علوی صدر در قدام عنق اضلاع موقعیت دارند در حالیکه در قسمت سفلی صدر بالای وجوه وحشی جسم فقرات جا دارند. در ناحیه بطن این جذع عصبی در قسمت قدامی وحشی جسم فقرات کمری یا Lumbar موقعیت دارند. و با امتداد یافتن به داخل حوصله در قدام Sacrum قرار می گیرند. این دو تنه سمپاتیکی در قدام Coccyx وصل شده و ganglion impar را میسازند. در سرتاسر مسیر جذع سمپاتیکی نواحی کوچک دیده میشود که این ها مجموعه جسم های حجروی نیورون های خارج سیستم عصبی مرکزی اند و به نام para vertebral sympathetic ganglia یاد میشود. و معمولاً به شکل ذیل میباشد.

❖ سه عقدهات در ناحیه گردن

❖ 11 الی 12 عقدهات در ناحیه صدری

❖ 4 عقدهات در ناحیه کمر

❖ 4 یا 5 عقدات در ناحیه Sacral خارجی

❖ و ganglion impar در قدام Coccyx

عقدات و تنه های سمپاتیک توسط شعبات خاکستری Gray موجود در تمام طول جذع سمپاتیک و شعبات سفید واقع در قسمت های صدری و کمری علوی تنه با اعصاب شوکی وصل میشوند. الیاف عصبی موجود در جذع سمپاتیک مشتمل میگردد بر:

↔ الیاف سمپاتیک pre ganglionic و post ganglionic

↔ الیاف Afferent حشوی

**Splanchnic Nerves:** عناصر مهمی در تعصیب احشای بطنی میباشند. این اعصاب با عبور از جذع سمپاتیک با عقدات مویرط به آن به شبکه Prevertebral و عقدات موجود در قدام ابهر بطنی میرسند. این اعصاب به اساس نوع الیاف موصله احشائی که با خود به همراه دارد به دونوع مختلف تقسیم میشوند.

❖ **Sacral splanchnic N, Thoracic lumber**

❖ الیاف سمپاتیک preganglionic را از جذع سمپاتیک به عقدات شبکه Prevertebral منتقل کرده و نیز الیاف Afferent حشوی را با خود دارند.

Pelvic splanchnic nerve الیاف پاراسمپاتیک Preganglionic را از اعصاب نخاعی S2 الی S4 به ناحیه گسترش یافته ای از شبکه Prevertebral در داخل حوصله منتقل می کند.

**Thoracic splanchnic Nerve:** سه عصب Thoracic splanchnic با عبور از عقدات سمپاتیک موجود در طول قسمت صدری جذع سمپاتیک به شبکه Prevertebral و عقدات مرتبط به ابهر بطنی در ناحیه بطن میروند. که عبارت اند از:

i. Greater splanchnic nerve: از عقدات پنجم الی نهم صدری منشأ گرفته و به عقده Celiac در بطن میروند.

ii. Lesser splanchnic nerve: از عقده صدری دوازدهم منشأ گرفته و به شبکه کلیوی میروند.

iii. Lumber and sacral splanchnic nerves: معمولاً 2 الی 4 عصب قطنی Lumber موجود است که از قسمت قطنی جذع سمپاتیک یا عقدات مربوطه عبور نموده به شبکه Prevertebral داخل می گردند. به همین ترتیب اعصاب Sacral splanchnic از قسمت Sacral جذع سمپاتیک یا عقدات مربوطه عبور نموده و به شبکه Hypogastric سفلی داخل می گردند که این شبکه قسمت گسترش یافته از شبکه Prevertebral داخل حوصله است.

iv. Pelvic splanchnic nerves: این اعصاب بی مانند بوده و یگانه اعصاب اند که الیاف پاراسمپاتیکی را با خود همراه دارند. الیاف پاراسمپاتیکی Preganglionic از قسمت Sacral حبل نخائی منشأ گرفته و از اعصاب S2 و S4 عبور کرده به شبکه Hypogastric سفلی میرسند. به محض داخل شدن به این شبکه قسمتی از این الیاف به طرف بالا رفته و به شبکه Prevertebral بطنی داخل میشوند، و به همراه شراین ارواً کننده hindgut توزیع می گردند. بدین وسیله مسیر تعصیب 1/3 بعیده کولون مستعرض، کولون نازله و کولون سیگموئید توسط الیاف پاراسمپاتیک Preganglionic صورت می گیرد.

**عقدات و شبکه prevertebral در بطن:** شبکه Prevertebral بطنی مجموعه از الیاف عصبی میباشند که ابهر بطنی را احاطه نموده و

در امتداد شعبات اصلی آن قرار می گیرد. جسم حجروی الیاف سمپاتیک post ganglionic در تمام طول شبکه prevertebral بطنی

پراکنده شده است. قسمتی از این اجسام حجروی به شکل عقدات مشخصی ترتیب شده اند در حالیکه سایر اجسام حجروی وتزیع بی نظم تری دارند. معمولاً عقدات با شعبات خاصی از ابهر بطنی در ارتباط اند و توسط همین شعبات نام گذاری میشوند. سه قسمت عمده شبکه Prevertebral و عقدات مربوطه عبارت اند از:

1. Celiac plexus

2. Aortic plexus

3. Sup hypogastric plexus

➤ **Celiac lexus:** مجموعه بزرگ از الیاف عصبی و عقدات بوده که درست در زیر فوحه ابهری حجاب حاجز با جذور جذع Celiac و شریان مزانتریک علوی مرتبط میشوند. عقدات مربوطه با شبکه Celiac شامل دو عقدات Celiac یک عقده انفرادی مزانتریک علوی و دو عقدات Aortic renal میباشد.

➤ **Aortic plexus:** از الیاف عصبی و عقدات مربوطه ساخته شده است که در وجوه قدامی و وحشی ابهر بطنی و از تحت مبدأ شریان مزانتریک علوی الی محل انشعاب ابهر به شراین Common iliac گسترش یافته است. عقده اصلی این شبکه عبارت از عقده مزانتریک سفلی در جذر شریان مزانتریک سفلی میباشد.

➤ **Sup hypogastric plexus:** دارای عقدات متعددی کوچکی است و قسمت نهائی شبکه Prevertebral بطنی است که از قبل از داخل شدن به داخل جوف حوصله قرار دارد. شبکه هائیپوگاستریک علوی در پائین به هائیپوگاستریک تقسیم میشود که این اعصاب به داخل حوصله نزول کرده و در ساختن شبکه های مزانتریک سفلی و حوصلی شرکت می کنند. شبکه Prevertebral بطنی اعصاب زیر را در یافت می کند.

➤ الیاف پاراسمپاتیکی pre ganglionic و الیاف Afferent حشوی از عصب واگوس

➤ الیاف سمپاتیکی preganglionic و الیاف afferent حشوی از اعصاب Splanchnic قطنی و صدری یا Thoracic

➤ الیاف پاراسمپاتیکی pre ganglionic از اعصاب Splanchnic حوصلی

**تعصیب پاراسمپاتیکی:** تعصیب پاراسمپاتیکی قسمت طرق معدی معائی، طحال، پانکراس، کیسه صفرا و کبد از دو منبع تأمین میگردد.

Vagus Nerves

Pelvic Splanchnic Nerves

**Vagus nerves:** اعصاب واگوس به همراه مری و در حین عبور آن از حجاب حاجز داخل بطن میگردد. تعصیب پاراسمپاتیکی قسمت های Foregut, و midgut را تأمین می کنند. بعد از داخل شدن آنها به بطن تحت عنوان جذع قدامی و خلفی واگوس یعنی:

❖ Ant vagal trunk

❖ Post vagal trunk

شعبات را به شبکه Pre vertebral بطنی را ارسال می کند. این شعبات دارای الیاف پاراسمپاتیکی Pre galglionic و الیاف afferent حشوی بوده که به همراه سایر اجزای شبکه Pre vertebral در طول شعبات ابهر بطنی توزیع می گردد.

**Pelvic splanchnic nerves:** الیاف پاراسمپاتیکی pre ganglionic از سویه S2 الی S4 حبل نخائی را دارند، به شبکه هائپوگاستریک سفلی در داخل حوصله داخل میشود. برخی از این الیاف با حرکت به طرف بالا در داخل قیمت مزانتریک سفلی شبکه prevertebral در بطن میروند. این الیاف به محض رسیدن به آنجا به همراه شعبات شریان مزانتریک سفلی توزیع شده و تعصیب پاراسمپاتیکی hindgut را تأمین می کنند.

**Enteric system:** سیستم معائی عبارت از تقسیمات قسمت حشوی سیستم عصبی بوده و یک مدار عصبی موضعی در جدار طرق هضمی معائی میباشد. این سیستم از اعصاب حسی و حرکی ساخته شده که به صورت دو شبکه به هم وصل شده در میان لایه های جدار طرق هضمی و الیاف عصبی مرتبط به آنها تنظیم شده اند. که این الیاف عصبی از بین دو شبکه عبور نموده و از این شبکه ها به انساج مجاور میروند. سیستم معائی فعالیت های متعددی از طرق هضمی معائی را تنظیم و هماهنگ می کند. که شامل فعالیت های ترشعی معده، جریان خون سیستم هضمی و دوره های انقباض و استرخا عضلات ملسا می گردد (Peristalsis) اگر چه سیستم معائی عموماً مستقل از سیستم عصبی مرکزی میباشد اما از اعصاب سمپاتیکی Post ganglionic و پاراسمپاتیکی Pre ganglionic معلومات دریافت نموده که فعالیت های آنرا تعدیل می کند.

**تعصیب سمپاتیکی معده:** مسیر تعصیب سمپاتیکی معده قرار ذیل است.

یک لیف سمپاتیکی Pre ganglionic که از سویه T6 حبل نخائی منشأ گرفته و به یک جذر قدامی داخل شده از نخاع خارج می گردد. در سویه فوحه بین الفقری، جذر قدامی (که دارای لیف pre ganglionic) است به جذر خلفی وصل شده که یک عصب نخاعی را میسازد. لیف Pre ganglionic در خارج ستون فقرات، عصب نخایی را از طریق شعبات ارتباطی سفید ترک می کند. شعبات ارتباطی سفید که دارای لیف Pre ganglionic هستند به جذع سمپاتیکی وصل می گردد. لیف Pre ganglionic با داخل شدن به جذع سمپاتیکی بدون اینکه کدام Synapse را بسازد از این جذع عبور نموده و به Great splanchnic N داخل می گردد. Great splanchnic nerve از ستون های حجاب حاجز عبور نموده و به عقده Celiac داخل می گردد. لیف pre ganglionic در عقده Celiac با یک عصب pre ganglionic ساینپس می گردد. لیف Post ganglionic به شبکه الیاف عصبی اطراف جذع Celiac وصل شده و در طول شعبات آن امتداد می یابد. لیف post ganglionic از شبکه های عصبی همراه با شعبات جذع Celiac که معده را اروا می کند عبور نموده و در نهایت به محل توزیع خود می رسد.

**ناحیه خلفی بطن:** این ناحیه در خلف قسمت بطنی سیستم هضمی، طحال و پانکراس قرار دارد. این ناحیه که توسط عظام و عضلات سازنده جدار خلفی بطن محاط شده است، دارای ساختمان های متعددی است که نه تنها مستقیماً در فعالیت های اعضا بطن دخالت دارند بلکه از این ناحیه به عنوان کانال برای عبور از یک ناحیه بدن از به ناحیه دیگر استفاده می کنند. مثلاً ابهر بطنی و شبکه های عصبی همراه آن، ورید اجوف سفلی جذع سمپاتیکی و اوغیه های لمفاوی.

هم چنان ساختمان های و جود دارند که از این ناحیه منشأ گرفته اند و برای فعالیت نورمال سایر نواحی بدن حیاتی هستند. و اعضای نیز وجود دارند که در جریان تکامل به این ناحیه ارتباط داشته و در عمر بلوغ در همین ناحیه باقی میمانند (یعنی کلیه ها و غده فوق الکلیه):

## جدار خلفی بطنی:

**فقرات قطنی و Sacrum:** در خط وسط ناحیه خلفی بطن، جسم پنج فقره قطنی متباز شده است این برجستگی از باعث محدبیت انحنای کمری در این ناحیه میباشد. مهره های قطنی را میتوانیم به علت بزرگ بودن شان از فقرات رقیبی و صدری فوق نمائیم زیرا این فقرات نظر به هر فقره دیگر بزرگتر میباشد. جسم فقرات بزرگ بوده و به تدریج از فقره L1 الی L5 بزرگتر شده میرود. Pedicle فقره کوتاه و پهن بوده بارزه های مستعرض آنها بلند و باریک اند و بارزه های شوکی بزرگ و ضخیم دارند. بارزه های مفصلی بزرگ دارد و در جهت داخلی و خارجی قرار گرفته اند که امکان تقبض و بسط این قسمت از ستون فقرات را فراهم میسازد. در میان هر دو فقره کمری یک دیسک بیت الفقری وجود دارد که این قسمت محدوده وسطی جدار خلفی بطن را مکمل می کند. سرحد وسطی جدار خلفی بطن در تحت فقرات قطنی از کنار علوی استخوان ساکروم ساخته شده است. استخوان ساکروم از پنج فقره ساخته شده است و یک ساختمان انفرادی را تشکیل میدهد که در بالا پهن و در پائین باریک میباشد. وجه مقعر قدامی آن وجه محدب خلفی آن دارای سوراخ های قدامی و خلفی Sacral بوده که از آنها شعبات قدامی و خلفی اعصاب نخاعی عبور می کند.

**عظام حوصله:** استخوان های الیوم از هر دو طرف و در محل مفاصل Sacro iliac به استخوان ساکروم وصل شده اند. قسمت علوی هر استخوان الیوم به طرف خارج و به داخل یک قسمت نازک iliac fossa امتداد یافته است. وجه داخلی هر یک از عظام الیوم در این ناحیه و عضلات مرتبط با آن قسمتی از جدار خلفی بطن میباشدند.

**اضلاع یا Ribs:** اضلاع یازدهم و دوازدهم از طرف بالا چوکات استخوانی جدار خلفی بطن را مکمل می کند. این اضلاع به این علت بی نظیر اند که به استخوان قص مفصل نمیگردند دارای یک وجه سفلی منفرد در رأس خود بوده و Tubercle ندارند. ضلع یازدهم در خلف قسمت علوی کلیه چپ و ضلع دوازدهم در خلف قسمت علوی هر دو کلیه قرار دارند. هم چنان ضلع دوازدهم به عنوان محل اتصال چندین عضله و رباط عمل می کند.

**عضلات یا Muscles:** عضلات تشکیل دهنده سرحد داخلی، خارجی، سفلی و علوی ناحیه خلفی بطن در چوکات استخوانی جدار خلفی بطن قرار می گیرند. در سمت داخل عضلات Psoas major & minor در خارج عضله Quadratus و Lumborum و در پائین عضله iliacus و در بالا حجاب حاجز قرار دارد.

**Psoas major & minor:** عضله فوق از طرف داخل و جه قدامی وحشی فقرات قطنی را ستر نموده و فضا میان اجسام فقری و بارزه های مستعرض را اشغال نموده است. هر کدام از این عضلات از جسم های فقری T12 و پنج فقره Lumber دیسک های بین الفقری آنها و بارزه های مستعرض فقرات Lumber منشأ می گیرند. هر عضله در طول حاشیه حوصلی به پائین رفته و از تحت رباط مغبنی عبور نموده به ناحیه قدامی ران امتداد می یابد. تا که به lesser trochanter استخوان فخذ وصل شود. وقتی که تنه ثابت شد عضله Psoas major سبب قبض ران در محل مفصل حرقی فخذی می گردد. و وقتی که تنه در حالت خوابیده به پشت (Supine) قرار دارد سبب قبض تنه در مقابل قوه جاذبه می گردد. این عضله توسط شعبه قدامی اعصاب L1 الی L3 تعصیب می گردد. در مجاورت آن عضله Psoas minor قرار دارد که بعضاً غایب بوده یک عضله باریک است که اگر موجود باشد در سویه عضله Psoas major قرار می



گیرد. . از فقرات T12 و L1 و دیسک بین الفقری منشأ می گیرد. وتر بلند این عضله به Pectinal line و iliopubic eminence و صل می گردد. یک عضله قبض دهنده ضعیف ستون فقرات بوده و توسط شعبه قدامی عصب L1 تعصیب می گردد.

**عضله Quadratus Lumborum:** این عضله در هر دو طرف ستون فقرات فضا میان ضلع دوازدهم و iliac crest را اشغال می کند.

این عضلات از داخل توسط عضلات Psoas major ستر شده است و عضلات مستعرض بطن در امتداد کناره های خارجی آنها قرار می گیرند. عضلات Quadratus lumborum از بارزه های مستعرض فقره L5 ، رباط ilio lumber و قسمت های مجاور iliac crest منشأ گرفته و این عضلات را به بارزه های مستعرض چهار فقره اول قطنی و کناره سفلی ضلع دوازدهم وصل می گردند. عضلات Quadratus lumborum ضلع دوازدهم را پائین کشیده و ثابت می کند. و در خم کردن تنه به هر دو طرف نیز نقش ایفا می کند. فعالیت همزمان هر دو عضله میتواند سبب بسط قسمت قطنی ستون فقرات گردد. این عضلات توسط شعبه قدامی اعصاب نخاعی T12 و L1 الی L4 تعصیب می گردند.

**عضله iliacus:** این عضله در هر دو طرف iliac fossa را اشغال می کند. عضله از این منشأ وسیع خود که iliac fossa را ستر می کند، به پائین رفته و بعد از وصل شدن به عضله Psoas major به Lesser trochanter of femur وصل میشود. این دو عضله به هم وصل شده و قتیکه به ران داخل شود تحت عنوان ilio psoas خوانده میشود. عضله iliacus نیز مانند Psoas major زمانیکه تنه ثابت باشد باعث قبض (Flexion) ران می گردد و زمانیکه بدن در وضعیت خوابیده به پشت قرار گیرد سبب قبض تنه در مقابل قوه جاذبه میشود. عضله iliacus توسط شعبات عصب Femoral تعصیب می گردد.

**حجاب حاجز یا Diaphragm:** در علوی حجاب حاجز سرحد ناحیه خلفی بطن را میسازد هم چنان حجاب حاجز جوف صدی را از جوف بطنی جدا می کند. حجاب حاجز از نظر ساختمانی از یک قسمت وتری مرکزی ساخته شده که الیاف عضلاتی دو را دور به آن وصل شده است. حجاب حاجز توسط ستون های Crua عضلاتی، وتری به ستون فقرات محکم میگردد. که این ستون ها هم چنان به رباط های طولانی قدامی ستون فقرات دور خورده است.

**ستون راست یا Right crus:** بزرگترین و پهن ترین ستون بوده و به تنه های فقره L1 الی L3 و دیسک های بین الفقری ما بین آنها وصل می گردد. به همین ترتیب ستون چپ Left crus به فقره L1 و L2 و دیسک های بین الفقری آنها وصل میگردد. ستون ها یا Crus ها توسط یک قوس وتری به نام رباط قوسی میانی (Median arcuate ligament) در خط متوسط با هم وصل می گردد. که این قوس در قدام ابهر عبور می کند. هم چنان دو قوس دیگری به نام های رباط قوس داخلی و رباط قوس خارجی وجود دارد که این قوس ها به عنوان منشأ برخی قسمت های عضلاتی حجاب حاجز عمل می کنند. قوس رباطی داخلی از طرف داخل به کناره های فقره L1 و L2 و از طرف خارج به بارزه مستعرض فقره L1 وصل می گردد. قوس رباطی خارجی داخلی به بارزه مستعرض فقره L1 و خارجاً به ضلع دوازدهم وصل می گردد.

### **ساختمان های عبور کننده از داخل و اطراف حجاب حاجز:**

i. ابهر (Aorta) از خلف حجاب حاجز و در قدام جسم فقرات هم سوویه T12 عبور می کند. در این ناحیه Aorta در میان دو ستون حجاب حاجز و خلف رباط قوسی میانی فقط در طرف چپ خط متوسط قرار می گیرد.

- ii. قنات صدری و بعضاً ورید Azygos ابهر را در فوحه ابهری همراهی می کند.
  - iii. مری از قسمت عضلاتی ستون راست حجاب حاجز در سویه فقره T10 و درست از طرف چپ فوحه ابهری عبور می کند.
  - iv. یک جا با مری جذع قدامی و خلفی واگوس، شعبات مری و اوئیه های گاستریک چپ و یک تعداد کمی اوئیه های لمفاوی از فوحه مری عبور می کند.
  - v. سومین فوحه بزرگ حجاب حاجز فوحه Caval بوده که ورید اجوف سفلی از آن عبور نموده و از جوف بطنی به جوف صدری میرود.
  - vi. عصب فرینیک راست، ورید اجوف سفلی را در فوحه Caval همراهی می کند.
  - vii. عصب فرینیک چپ از قسمت عضلاتی قدامی تر از وتر مرکزی حجاب حاجز عبور می کند. ساختمان های دیگری نیز از فوحات کوچکی در داخل و یا خارج حجاب حاجز عبور می کند که از جوف صدری به جوف بطنی و یا برعکس میروند.
- ↪ اعصاب بزرگ و کوچک Splanchnic در هر دو طرف از ستون های حجاب حاجز می گذرند.
- ↪ ورید Hemi azygos از ستون چپ عبور می کند.
- ↪ جذع سمپاتیک در هر دو طرف از خلف رباط داخلی می گذرد.
- ↪ اوئیه های اپی گستریک علوی از قدام حجاب حاجز و درست از عمق اضلاع عبور می کند.
- ↪ سایر اوئیه ها و اعصاب نیز در نواحی مختلف از حجاب حاجز می گذرند.

**گنبد ها یا Domes:** شکل معمول گنبد های حجاب حاجز از باعث محتویات بطنی زیر آن میباشد که این قسمت های وحشی را به بالا میبرد و هم چنان پریکاردیوم فیروزی است که با اتصال مرکزی خود باعث پهن شدن حجاب حاجز در این قسمت می گردد. گنبد ها توسط اعضای ذیل شکل می گیرند.

❖ در سمت راست کبد و تا اندازه کلیه و غده فوق الکلیه راست

❖ در طرف چپ فوندوس معده و طحال و تا اندازه ای کلیه و غده فوق الکلیه چپ

اگر چپ ارتفاع بلند این گنبد ها در جریان تنفس تغیر می کند اما در حالت ذفیر نورمال به طور تقریبی گنبد چپ در فضا بین الضلعی پنجم و گنبد راست در سویه ضلع پنجم قرار می گیرد. در جریان شهیق قسمت عضلاتی حجاب حاجز منقبض شده و باعث می گردد تا وتر مرکزی حجاب حاجز به پائین کش گردد، این امر تا یک اندازه سبب مسطح شدن گنبد ها، بزرگ شدن فضا صدر و کاهش فشار داخل صدر می گردد. تاثیرات فزیولوژیک این تغیرات این است که هوا به داخل شش ها وارد شده و باز گشت وریدی به قلب افزایش می یابد.

**اروآ شریانی:** اروآ شریانی به حجاب حاجز از وجه قدامی و سفلی آن صورت می گیرد.

- ↪ از طرف بالا شریان های Musculophrenic و Precardio phrenic که هر دوشعبات Internal thoracic artery هستند
- و شریان فرینیک علوی Super phrenic که شعبه ابهر صدری میباشد حجاب حاجز را اروا می کند.
- ↪ از طرف پائین شریان فرینیک سفلی که شعبه ابهر بطنی میباشد حجاب حاجز را اروا می کند. تخلیه وریدی از طریق ورید های همراه با این شراین صورت می گیرد.

**تعییب یا Innervation:** تعییب حجاب حاجز توسط اعصاب فرینیک میباشد، این اعصاب که از سویه C3 الی C5 نخاع خارج شده و تمام تعییب حرکی حجاب حاجز و اعصاب حسی قسمت مرکزی را تأمین می کند. عصب فرینیک راست یک جا با ورید اجوف سفلی از حجاب حاجز عبور نموده و عصب فرینیک چپ به تنهائی از حجاب حاجز عبور می کند.

**احشاً کلیه ها:** شکل لوبیا مانند دارد در ناحیه خلفی بطن در موقعیت خلف پریتوانی قرار گرفته است. در هر دو طرف فقرات موقعیت دارد. کیله راست از اینکه در مجاورت کبد قرار دارد یک اندازه پائین تر نظر به کلیه چپ موقعیت دارد. کلیه چپ بلند تر و باریک تر است نظر به کلیه راست و به خط متوسط نزدیک است.

**مجاورت با سایر ساختمان ها:** وجه قدامی کلیه راست با ساختمان های متعددی در ارتباط است مثلاً: برخی از آنها ذریعه یک لایه پریتوانی از کلیه جدا است اما برخی آنها در برابر آن قرار دارد.

قسمت کمی از قطب علوی توسط غده فوق الکلیه راست ستر شده است

↪ قسمت بزرگی باقیمانده قطب علوی وجه قدامی در برابر کبد بوده که توسط یک لایه پریتوانی جدا شده است. از طرف داخل قسمت نازله اثنا عشر در خلف پریتوان بوده و با کلیه تماس دارد. قطب سفلی کلیه از طرف خارج مستقیماً مرتبط با Rt colic flexure و از طرف داخل توسط قطعه از امعای کوچک داخل پریتوانی ستر شده است. وجه قدامی کلیه چپ نیز با بعضی از ساختمان ها در ارتباط است.

↪ قسمت کمی از قطب علوی از طرف داخل توسط غده فوق الکلیه چپ پوشیده شده است.

↪ باقیمانده قطب علوی و توسط معده و طحال داخل پریتوانی ستر شده است.

↪ در پائین پانکراس قسمت خلف پریتوانی وسطی کلیه را ستر می کند.

↪ نیم سفلی کلیه چپ از طرف خارج توسط Left colic flexure و آغاز کولون نازله و داخلی توسط قسمت های از ژژنوم داخل پریتوانی ستر شده است.

### کلیه های راست و چپ:

❖ در علوی با حجاب حاجز ارتباط دارند.

❖ در سفلی: از داخل به خارج با عضلات Mediatas laborum, Psoas و عضلات مستعرض بطن در ارتباط اند. ا

اوعیه ها و اعصاب تحت الضلعی Sub costal و اعصاب ilio hypogastric و ilio inguinal از خلف کلیه ها عبور می کنند.

**Renal fat & facia:** کلیه را چربی و Facia در بر گرفته اند و با آن ارتباط دارد. چربی اطراف کلیوی که کاملاً کلیه را احاطه نموده و یک Facia خارج پریتوانی، چربی اطراف کلیه را در بر گرفته است. Facia کلیوی غدوات فوق الکلیه نیز در این قسمت Facia محصور شده اند. Facia کلیوی در هر نوع جراحی کلیه دور می گردد.

**لایه های کلیوی:** لایه ها قدامی و خلفی بوده در علوی هر غده فوق الکلیه وصل می گردند. با Facia ستر کننده حجاب حاجز مخلوط می شوند.

↪ لایه قدامی: داخلی به روی اوعیه های ثره کلیه امتداد دارد. و با نسج منظم ابهر بطنی و ورید اجوف سفلی مخلوط می گردد.

↳ لایه خلفی: از بین کلیه و Facia ستر کننده عضله Quadratus lorum به داخل رفته و با Facia ستر کننده عضله Psoas major وصل می گردد. این دو لایه ها در پائین حالب ها را در بر می گیرد. یک چربی دیگری به نام Para renal fat وجود دارد قسمت خلفی و خلفی خارجی هر کلیه را اشغال می کند.

**ساختمان کلیه:** هر کلیه دارای یک وجه صاف قدامی و یک وجه صاف خلفی میباشد. و توسط کپسول فیروزی ستر شده است که به آسانی جدا شده میتواند. در کنار داخلی هر کلیه ثره کلیه قرار دارد که یک شکاف طولی عمیق میباشد. و از این طریق اوعیه ها، اعصاب و رگ ها لمفاوی به نسج کلیه داخل می گردد و یا از آن خارج می گردد هر کلیه از یک قشر Cortex کلیوی خارجی و Medulla کلیوی داخلی ساخته شده است.

↳ قشر کلیوی کلیه را کاملاً احاطه نموده است. ضمامن از قشر کلیه (ستون ها کلیوی Renal column) به داخل کلیه بر آمده میشوند که Medulla کلیه را به هرم های کلیوی تقسیم می کند. قاعده این هرم ها به خارج و به طرف قشر کلیه اند در حالیکه رأس هر هرم کلیوی به طرف داخل و به سمت Renal sinus میباشد. Renal papilla توسط یک minor calyx احاطه شده است. Minor calyx ها ادرار را دریافت می کنند. قسمت قریبه مجرا اند که در نهایت حالب ها را میسازند و چندین minor calyx ها یک جا شده و Major calyx را میسازند، و 2 الی 3 Major calyx ها یکجا شده و Renal pelvis را میسازند که نهایت قیف مانند علوی حالب ها است.

**اوعیه ها و لmf کلیه:** شریان کلیوی واحد بزرگ شعبه ابهر بطنی است که کلیه را اروا می کند. این شراین از تحت منشأ شریان مزانتربیک علوی منشأ می گیرند. شریان کلیوی چپ نظر به شریان کلیوی راست یک اندازه بالا تر از ابهر منشأ می گیرد و شریان کلیوی راست طویل تر بوده و از خلف ورید اجوف سفلی عبور می کند. وقتی شریان کلیوی به ثره برسد به شعبات قدامی و خلفی تقسیم میگردد که به پارانشیم کلیه خون میرساند. و رید های متعدد کلیوی باعث ساختن ورید های کلیوی راست و چپ می گردد. که هر دو ورید ها در قدام شراین کلیوی قرار دارند. تخلیه لمفاوی هر کلیه به عقداات Lambar اطراف منشأ شراین کلیوی قرار دارد.

**حالب ها:** حالب ها قنات های اند که ادرار را از کلیه به مثانه انتقال می دهد. این اعضا از بالا در امتداد حویطه کلیه بوده که حویطه یک ساختمان قیف مانند و در سینوس کلیه موقعیت دارد. حویطه کلیه از یک جا شدن دو و یا سه کالیس بزرگ ساخته شده که هر کالیس بزرگ به نوبه خود از یکجا شدن چند کالیس کوچک ساخته میشود. و هر کالس کوچک یک Renal papilla را احاطه می نماید. حالب ها در فوحه علوی حوصله Pelvic brim با نهایت شراین Common iliac یا ابتدا شراین External iliac تقاطع نموده و به جوف حوصله داخل می گردد و به مسیر به سمت مثانه ادامه میدهد. حالب ها در سه نقطه از مسیر شان تنگ میگردد.

- i. نخست در ناحیه اتصال حالب و حویطه راست در زیر کلیه میباشد.
- ii. دوم ناحیه است که حالب ها در محل فوحه علوی حوصله از روی اوعیه های Common iliac عبور می کند.
- iii. سومین محل جایی است که حالب داخل مثانه می گردد. و سنگ های کلیه ممکن در این نواحی ذکر شده تنگ گیر بمانند.

**اوعیه ها و لmf حالب ها:** حالب با عبور به طرف مثانه، شعبات شریانی از اوعیه های مجاور دریافت می کنند.

شراین کلیوی نهایت علوی حالب ها را اروا می کنند.

قسمت های میانی حالب ها توسط شعبات ابهر بطنی، شراین تخمدان ها و شراین Common iliac اروا می گردد.

حالب ها در جوف حوصلی توسط یک یا چند شراین که شعبات Internal iliac میباشد اروا می گردد.

در تمام حالات شراین که به حالب ها میرسند به شعبات صاعده و نازلہ تقسیم شده و باعث به میان آمدن آناتوموزهای طولی میگرددند. تخلیه لمفاوی حالب ها از مسیر اروا شریانی آنها متابعت می کنند. یعنی:

↪ قسمت علوی هر حالب به عقدات قطنی تخلیه می گردد.

↪ قسمت و سطی هر حالب به عقدات لمفاوی مرتبط به او عیه های Common iliac تخلیه می گردد.

↪ قسمت سفلی هر حالب به عقدات لمفاوی مرتبط به او عیه های Internal & external iliac تخلیه می گردد.

**تعصیب حالب ها:** تعصیب حالب ها توسط شبکه های کلیوی، ابهری، هیپوگستریک علوی و هیپوگستریک سفلی و از طریق اعصاب

صورت می گیرد که او عیه های خ.ن را تعصیب می کنند. الیاف مرسله احشائی از هر ودمنشأ سمپاتیک و پاراسمپاتیک میباشدو در

حالیکه الیاف موصله احشائی به سویه T11 الی L2 نخاع می روند. بنا بر این درد حالب که معمولاً مربوط به وسعت حالب میباشد به

نواحی از جلد انتشار می کند. که توسط سویه های T11 الی L2 حبل نخاعی تعصیب میگردد. این نواحی عبارت اند از:

↪ جدار های خلفی و وحشی بطن در تحت اضلاع و بالای iliac crest

↪ ناحیه Pubis

↪ Scrotum در مردان

↪ شفه های بزرگ در زنان

↪ قسمت قدامی علوی ران

**غده فوق الکلیه یا Supra renal gland:** این غده در مجاورت قطب علوی هر کلیه قرار دارد. این غده از یک قشر خارجی و

یک میدولا داخلی ساخته شده است. غده طرف راست مشابه به یک هرم بوده در حالیکه غده طرف چپ به شکل نیمه هلالی بوده و

بزرگتر میباشد. در قدام غده راست یک قسمت از فص راست کبد و ورید اجوف سفلی قرار دارد در حالیکه در قدام غده چپ قسمتی

از معده پ، پانکراس و بعضاً طحال قرار می گیرد. قسمت های از حجاب حاجز در خلف هر دو غده قرار گرفته استو غده فوق کلیه

توسط چربی اطراف کلیه در برگرفته شده و در Renal fascia محصور شده است چنانچه یک جدار نازک هر غده را از کلیه

موبوطه جدا نموده است.

**او عیه های غده فوق الکلیه:** اروا غدوات فوق الکلیه گسترده بوده و از سه منبع صورت می گیرد.

↪ شراین فرینیک سفلی هر دو طرف در حالیکه از ابهر بطنی به طرف حجاب حاجز بالا میروند. وشعبات متعددی را به غده میدهند.

↪ معمولاً یک شعبه وسطی برای غده فوق کلیه از ابهر بطنی جد امیشود.

↪ شعبات سفلی که از شراین کلیوی به طرف غده فوق الکلیه بالا میروند.

تخلیه وریدی برخلاف این اروا شریانی متعدد میباشد زیرا شامل یک ورید منفرد میباشد که از ثره هر غده بیرون می آید. در هر طرف

راست ورید فوق کلیوی راست کوتاه است بلافاصله به ورید اجوف سفلی داخل می گردد در حالیکه در طرف چپ ورید فوق کلیوی چپ

به پائین رفته و به ورید کلیوی چپ Lt renal vein میریزد.

## تشکیلات اوعیه های بطنی:

Abdominal aorta: در فوچه ابهر حجاب حاجز شروع شده که تقریباً در سویه T12 میبایشد. به طرف پائین در وجه قدامی جسم فقرات L1 الی L4 عبور می کند. و درست در سمت چپ در سویه فقره L4 خاتمه پیدا می کند. در همین محل به دوشریان به نام های Rt common iliac artery و Lt common iliac artery تقسیم میگردد. این تشعب در جدار قدامی بطن به قسم یک نقطه تقریباً 2.5 سانتی متر در تحت ثره دیده میشود. مجاورت ابهر قرار ذیل است.

1. در قدام ابهر بطنی پانکراس، ورید طحال، ورید چپ کلیوی و قسمت سفلی اثنا عشر قرار دارد.
2. در خلف چندین ورید قطنی.
3. در طرف راست Cristerna chili ، قنات صدری و Azygos vein ستون Crus راست حجاب حاجز و ورید اجوف سفلی.
4. در طرف چپ ستون چپ LT crus حجاب حاجز
5. شعبات ابهر بطنی قرار زیر تقسیم شده است.
  - ↪ شعبات حشوی که اعضا را اروا میکند.
  - ↪ شعبات خلفی که حجاب حاجز و جدار بطن را اروا می کند.
  - ↪ شعبات نهائی

a. **شعبات حشوی:** اوعیه های جوهره ئی و تاق دارد. سه شعبه تاق آن عبارت اند از:

1. Celiac trunk
2. Sup mesenteric art
3. Inf mesenteric art

**شعبات جوهره ئی آن عبارت اند از:**

1. Middle supra renal arteries
2. Renal arteries
3. Testicular or ovarian arteries

**شعبات خلفی:** این شعبات حجاب حاجز و جدار بطن را اروا می کند و مشتمل میگردد بر:

1. Inf phrenic arteries
2. Lumbal arteries
3. Median sacral arteries

شراین سفلی فرینیک بلافاصله در سفلی فوچه ابهری منشأ می گیرد. شراین قطنی چهار جوهره بوده و از قسمت خلفی ابهر بطنی منشأ می گیرد. از وجه خلفی ابهر بطنی درست در علوی تشعب منشأ گرفته و به سمت پائین عبور می کند.

**ورید اجوف سفلی:** خون وریدی تمام ساختمان های حجاب حاجز را به طرف اذین راست قلب انتقال میدهد. و از یک جا شدن هر دو Common iliac veins در سویه فقره L5 درست در طرف راست خط متوسط ساخته میشود. در ناحیه خلفی بطن در قدام ستون فقرات بلافاصله در طرف راست ابهر بطنی به طرف بالا میروند. از وتر مرکزی حجاب حاجز در سویه T12 عبور می کنند. ورید های ذیل با ورید اجوف سفلی سهیم میگردند.

i. Common iliac veins

ii. Lumber veins

iii. Rt testicular or ovarian vein

iv. Renal veins

v. Rt supra renal veins

vi. Inf phrenic veins

vii. Hepatic veins

به یاد داشته باشیم که خون وریدی، طحال، پانکراس و کیسه صفرا در ورید اجوف سفلی سهیم نیست زیرا خون وریدی این ساختمان ها در ابتدا به کبد میروند.

**اوعیه های لمفاتیک:** اوعیه های لمفاتیک که به شکل اوعیه شعریه لمفاوی در انساج بدن شروع میشود و به اوعیه های بزرگ تبدیل میگردد که با ورید های بزرگ در جذر عنق یک جا میگردد. اوعیه های لمفاوی، مایع ضایع شده از بستر اوعیه شعریه را جمع نموده و به سیستم وریدی آنرا انتقال می کنند. مایع که در اوعیه لمفاوی موجود است شفاف و بی رنگ است که نام لمف یاد می گردد.

**عقدات لمفاوی:** ساختمان های کوچکی پوشیده شده با کپسول است و دارای عناصر سیستم معافیتی بدن میباشد. مثلاً لمفوسیت ها و مکروفاژ ها. این غدوات به حیث فلتر وظیفه اجرا می کنند. ذرات موجود در لمف را به دام انداخته و آنها را از بین میبرد و هم چنان انتی جن های خارجی را کشف نموده و با آنها مجادله می کند.

**جذع و قنات های لمفاتیک:** تمام اوعیه های لمفاتیک جذع و قنات ها رامیسازد که به سیستم وریدی تخلیه می گردد. لمف طرف راست رأس و عنق، لمف طرف علوی راست، لمف طرف راست صدر و لمف قسمت های نواحی جدار بطنی توسط اوعیه های لمفاتیک انتقال میگردد. که با ورید های طرف راست عنق یکجا میگردد. لمف سایر نواحی بدن توسط اوعیه های لمفاتیک تخلیه میگردد که در طرف چپ عنق قرار دارد.

**Pre aortic nodes:** این عقدات در قدام ابهر قرار دارند و نیز در قدام عقدات قطنی وجود دارند. که هر دو طرف ابهر بطنی موقعیت دارند. این تجمع لمفاتیک از ناحیه خلفی بطن عبور نموده و از ساختمان های مختلف لمف را جمع می کند. عقدات قطنی لمف جدار بدن، کلیه ها، غدوات فوق کلیه، خصیه ها و تخمدان ها را جمع می کند. عقدات Pre aortic در اطراف هر سه شعبه ابهر تنظیم شده اند. که به نام های عقدات Celiac, sup mesenteric و Inf mesnetric یاد میشوند. و از نواحی اروا شده آنها لمف را دریافت می کند. سیستم عصبی در ناحیه خلفی مشتمل میگردد بر:

i. جذع سمپاتیک و اعصاب Splanchnic مربوط

ii. ضفیره اعصاب و گانگیلون که همراه با ابهر بطنی و ضفیره قطنی اعصاب است.

**Lumber plexus:** توسط شعبه قدامی اعصاب L1-L3 و قسمت زیادی شعبه قدامی L4 ساخته میشود. هم چنان عصب تحت الضلعی T12 نیز در آن سهیم است.

## حوصله و عجان یا Pelvis & perineum

حوصله یا عجان نواحی مرتبه بوده که با عظام حوصله و قسمت های اخیر ستون فقرات در ارتباط اند حوصله به دو نواحی تقسیم شده است.

- 1- ناحیه علوی حوصله کاذب بوده ( حوصله بزرگ) و عموماً یک قسمت بطنی پنداشته میشود.
  - 2- حوصله حقیقی ( حوصله کوچک) با قسمت های سفلی عظام حوصله، ساکروم و Xcoccy ارتباط دارد و دارای یک فوچه دخولی، و یک فوچه خروجی میباشد.
- جوف حوصله دارای یک فوچه دخولی، جدارها و زمین (Floore) میباشد. این جوف در علوی با جوف بطنی امتداد دارد و در برگیرنده عناصر بولی، هضمی و تکثری میباشد. عجان در برگیرنده اعضاء تناسلی خارجی بولی تناسلی و سیستم هضمی را میباشد. وظایف:- ( در برگیرنده و محافظه کننده مثانه، ریکتم، کانال مقعد و طرق تکثری است) در جوف حوصله مثانه در خلف خط وسطی قرار دارند.

احلیل (Urethra) با عبور از زمین حوصله به سمت عجان در خانم ها در خارج باز شده و در مردان در قاعده قضیب داخل می گردد. در امتداد با Sigmoid Colon و رکتوم در سویه فقره S3 به کانال مقعد خاتمه پیدا می کند، که زمین حوصله را سوراخ نموده و در عجان باز می گردد. جوف حوصله در برگیرنده اکثریت اعضاء تکثری در زنان و یک قسمت تکثری در مردان میباشد.

- 1- در زنان مهل (Vagina) از زمین حوصله عبور و در جوف حوصله با رحم وصل می گردد.
- رحم در میان ریکتوم و مثانه موقعیت دارد. و تیوب نفیری (Fallopion Tube) در وحشی توسعه یافته و در نزدیک تخمدان ها باز می گردد.

- 2- در مردان جوف حوصله در برگیرنده محل ارتباط میان طرق بولی و تکثری میباشد. هم چنان غدوات اساسی مرتبط با سیستم تکثری و غده پروتسات و دو کیسه منوی را در بر می گیرد.

### ریشه اعضاء تناسلی خارجی:

در هر دو جنس ریشه اعضاء تناسلی، Clitoris و قضیب به شکل مستحکم تثبیت شده است.

- 1- کنار های عظمی قدامی فوچه خروجی حوصله
  - 2- با یک غشاء ضخیم، فیروزی عجانی که ناحیه را پر می کند.
- ریشه اعضاء تناسلی مشتمل می گردد بر اسناج انتعادی ( و عائی) و عضلات اسکلیتی.



## قسمت های تشکیل دهنده:

**فوحه دخولی حوصله:** این فوحه تقریباً شکل قلب را دارد و مکماً توسط عظام احاطه شده است.

خلفاً: - این فوحه توسط جسم فقره S1 محصور شده است. در هر دو طرف این فقره بارزه مستعرض بال مانند که بنام alae یاد میشود. کنار فوحه دخولی را میسازد. در وحشی یک حلقه متباز از عظام حوصله سرحد فوحه رابه طرف کدام الی ارتفاع عانه میکشاند. که در آنجا هردو عظام Pubis در خط متوسط یکجا می گردند. ساختمان ها در میان جوف حوصله و بطن از طریق فوحه حوصله عبور می کنند. در وخت تولد طفل، جنین از بطن از طریق فوحه دخولی حوصله عبور کرده و بعداً از فوحه خروجی حوصله عبور می کند.

### 1 - جدار های حوصله: -

جدار های حوصله حقیقی مشتمل می گردد بر عظام، عضلات و رابطه ها که ساکروم ، XCOCCY ونیم سفلی عظام حوصله بیشترین قسمت جدار ها را میسازد.

رابطه های Sacrospinous و Sacrotuberon عناصر اساسی جدار ها را میسازد زیرا این رابطه ها هر دو عظام حوصله را با ساکروم و XCOCCY وصل می کند. دو عضلات که جدار را تکمیل میسازد عبارت اند از: -

❖ Obturator internus muscle

❖ Piriformis muscle

### 2 - فوحه خروجی حوصله: -

توسط هر دو عظام رابطه ها ساخته شده است و در قدام در خط توسط Pubic Symphysis محدود شده است.

6:- زمین حوصله:- جوف حوصله را از عجان جدا میسازد و توسط عضلات و فاسیاء ها ساخته شده است.

دو عضلات Leratorani در محیط با جدار های حوصله وصل شده و در خط متوسط این دو عضلات باهم یکجا میشوند. این عضلات از بالای رابطه های Sacrospinous عبور می کند (البته در میان کنار های ساکروم و Coccy x و Ischial Spine عبور می کند). دیا فراگم حوصله قسمت اعظم زمین حوصله را میسازد و در نواحی قدامی خود یک تقیصه U شکل را دارد که همراه با عناصر بولی تناسلی میباشد. کانال مقعدی از حوصله به طرف عجان عبور می کند البته این عبور از طریق یک فوحه دایروی که در دیافراگم حوصله قرار دارد صورت می گیرد. زمین حوصله در قدام توسط عناصر ذیل تقویت می گردد!

1- Perineal membrane

2- عضلات که در Perineal Pouch Deep قرار دارند.

غشاء Perineal یک شیت فاسیاء ضخیم و حشی بوده که خالیگاه میان هردو قوس Pubic را پر می کند. و یک سرحد خلقی آزاد دارد.

و deep perineal poch ( خالیگاه عمیق عجانی) یک مسافه تنگ بوده که در علوی غشاء Perineal قرار دارد.

## جوف حوصله Pelvic Cavity : -

توسط پریتوان ستر شده است که با پریتوان جوف بطنی امتداد دارد و این پریتوان احشاء حوصله را ستر نموده اما در بیشتر نواحی تا زمین حوصله متغیر میشود.

احشاء حوصله در خط متوسط جوف حوصله قرار دارند مثانه در قدام و ریکتوم در خلف موقعیت دارد. در زنان رحم در میان ریکتوم و مثانه قرار دارد. او عیه ها و اعصاب در عمق پریتوان قرار دارد.

**عجان یا - PERINEUM:** عجان در سفلی زمین حوصله در میان اطراف سفلی قرار دارد. کنار های آن توسط فوچه خروجی حوصله ساخته شده است. یک خط فرخی در میان هر دو بارزه Ischial عجان را به دو نواحی شش تقسیم می کند.

### 1 - در قدام مثلث بولی تناسلی (Urogenital Triangle) :

که در برگزیده ریشه اعضاء خارجی تناسلی و در زنان فوچه احلیل و مهبل در آن باز میگردد. در مردان قسمت بعیده احلیل که توسط انساج انتعادی احاطه شده است در نهایت قضیب باز می گردد.

در خلف مثلث مقعدی (anal triangle):- که در برگزیده فوچه مقعد میباشد.

### ارتباطات با سایر نواحی :-

1- با بطن:- جوف حوصله حقیقی با جوف بطنی در قسمت فوچه دخولی حوصله امتداد دارد. تمام ساختمان های که در میان بطن و جوف حوصله عبور می کند از طریق همین فوچه دخولی عبور می کنند.

قنات deferens در هر دو طرف از طریق جدار قدامی بطن عبور غوره و از بالا فوچه دخولی حوصله به جوف حوصله داخل می گردد.

2- با اطراف سفلی:- سه فوچه در جدار حوصله با اطراف سفلی ارتباط دارد:

1- Obturator Canal

2- Greater Sciatic Foramen

3- Lesser Sciatic Foramen

Obturator Canal یک مسیر عبوری را در میان جوف حوصله و ناحیه adductor ران بوجود می آورد.

Lesser Sciatic Foramen که در سفلی زمین حوصله قرار دارد ارتباط میان ناحیه gluteal و عجان را برقرار میسازد.

تظاهرات کلیدی: جوف حوصله به طرف خلف متباز شده است:-

در وضعیت اناتومیکی Ant.Sup.Iliac .Spine و کنار علوی ارتفاق عانه (Symphysis-pubic) در یک پلان عمودی مشابه قرار دارند که در نتیجه فوچه دخولی حوصله 50-60 درجه به قدام زاویه پیدا می کند و جوف حوصله در خلف می ماند. ساختمان های مهمی که حالب های را در جوف حوصله عبور می کنند:-

حالب ها کلیه را تخلیه می کنند به طرف پائین سر نموده و از فوچه دخولی حوصله عبور نموده به جوف حوصله داخل می گردد. به طرف پائین موازی با جدار وحشی حوصله امتداد داشته و با قاعده مثانه وصل می گردد.

در مردان ductus deferens بالای حالب عبور می کند و در زنان شریان رحمی حالب را تصالب نموده (البته در وحشی عنق رحم):-

**پروستات در قدام ریکتوم قرار دارد:** - در مردان پروستات درست در قدام ریکتوم قرار دارد البته درست بالای زمین حوصله. عجان

توسط سمگنت های sacral Spinal cord تعصیب می گردد. در ماتوم های عجان در مورد مردان و زنان از سویه شان S3-S5 نخاع میباشد. البته در نواحی قدام نیست. زیرا نواحی قدام توسط سویه نخاع تعصیب می گردد. و در ماتوم های L2 و S2 به مشکل متباز در اطراف سفلی قرار دارد.

قسمت بیشتر عضلات اسکلتی عجان و زمین حوصله بشمول معصره خارجی مقعد و معصره خارجی احلیل توسط سویه های S2 و S4 نخاع تعصیب می گردد. تعصیب اعظم حسی و حرکی عجان توسط عصب Pudendal N میباشد که از سویه های S2 الی S4 است. Pudendal Nerve عصب اساسی عجان است و مستقیماً ارتباط با بارزه Ischial حوصله دارد. در هر دو طرف بدن این بارزه ها و رابطه های مربوط Greater Sutaic Foramen, Sacro Spinous, را از lesser Sciatic Foramen جدا میسازند.

**سیر Pudendal N:** این عصب جوف حوصله را از طریق Greater Sciatic Foramen ترک گفته و بلافاصله در قسمت سفلی زمین حوصله با عبور در اطراف بارزه Ischial و از طریق Lesser Sciatic Foramen به عجان داخل می گردد.

↔ تعصیب پاراسیمپاتیک که از سویه های S2 الی S4 نخاع صورت می گیرد انتعاذ (erection) را کنترل می کند.

↔ عضلات و fascia زمین حوصله و عجان در قسمت جسم Perineal یکدیگر را قطع می کنند.

جنسیت سیر احلیل را تعیین می کند مثلاً: - در زنان احلیل کوتاه بوده و در سفلی از مثانه از طریق زمین حوصله عبور نموده و مستقیماً در عجان باز می گردد. در مردان از طریق پروستات عبور نموده و بعداً در انساج انتعاذی محصور شده و بعداً در نهایت قضیب باز می گردد. قسمت قضیب احلیل مردانه دو قسمت دارد: - ( دو زاویه دارد).

1- مهم ترین آن یک زاویه ثابت است در جائیکه احلیل در قدام دور خورده است.

2- زاویه دومی در محل که قسمت غیر تماسی قضیب به طرف سفلی انحناء دارد بوجود می آید و زمانیکه قضیب انتعاذ نماید این زاویه از بین میرود.

سیر احلیل در زنان و مردان بسیار مهم است زیرا بعضاً در موارد تطبیق سند مثانه دچار مشکلات شده میتوانیم و یا زمانیکه امراض حوصله و یا جروح نواحی عجان را ارزیابی می کنیم باید سیر احلیل را خوب بدانیم.

آناتومی موضعی یا *Regional Anatomy*: حوصله ناحیه از بدن است که توسط عظام حوصله و قسمت های سفلی ستون فقرات احاطه شده است. این ناحیه به دو قسمت اساسی تقسیم شده است.

1- ناحیه علوی که بنام حوصله بزرگ یا کاذب یاد شده و یک قسمت از بطن بوده.

2- ناحیه سفلی که بنام حوصله کوچک یا حقیقی یاد شده و جوف حوصله را در بر می گیرد. این جوف کامه مانند در علوی با جوف بطنی امتداد دارد. لبه جوف حوصله ( دهانه دخولی حوصله) کاملاً به واسطه عظام احاطه شده است.

زمین حوصله یک ساختمان لیفی عضلات بوده که جوف حوصله را از عجان جدا می کند. عجان در سفلی زمین حوصله قرار دارد و کنار آنرا دهانه خروجی حوصله میسازد. عجان در برگیرنده موارد ذیل است:-

1- فوحت نهائی سیستم معدی معائی و بولی.

2- فوحت خارجی سیستم تناسلی خارجی.

### 3 - ریشه های اعضاء تناسلی خارجی.

: - **حوصله یا Pelvis**: عظام:- شامل عظام راست و چپ حوصلی، ساکروم و CoccyX میباشد ساکروم در علوی با فقر 5مفصل شده و

مفصل Lambo Sacral را میسازد. عظام حوصله در خلف با سکروم مفصلشده و مفصل Sacro iliac میسازد و در قدام توسط Symphysis Pubic با یکدیگر مفصل میشود.

عظام حوصله:- عظم حوصله از نظر شکل غیر منظم بوده و دارای دو قسمت اساسی میباشد. ناگفته نماند یک خط مایل در وجه انسی استخوان این دو قسمت را بوجود می آورد:-

1- عظام حوصله در علوی این خط بنام حوصله کاذب یاد شده که یک قسمت بطن است.

2- عظام حوصله که در تحت این خط قرار دارد حوصله حقیقی میباشد که در برگیرنده جوف حوصله میباشد.

↳ خط انتهائی (Linea Terminalis) دو سوم سفلی این خط است که در تشکیل دهانه دخولی حوصله شرکت می کند.

وجه وحشی عظم حوصله یک جوف مفصلی بزرگ بنام acetabulum دارد که یکجا با راس فخذ مفصل هیپ (Hip) را میسازد.

در تحت acetabulum یک سوراخ بزرگ بنام Obturator Foramen قرار دارد که قسمت زیادی آن توسط یک غشاء منضم پوشیده شده است. که بنام Obturator membran یاد میشود.

قسمت کوچکی از Canal obturator در قسمت علوی در میان غشاء و استخوان مجاور باز باقی مانده و یک مسیر ارتباطی اطراف سفلی و جوف حوصله میباشد. لبه خلفی استخوان توسط دو بریده گی (notch) مشخص شده است.

1. Greater Sciatic notch.

2. Lesser sciatic notch

اجزاء استخوان حوصله:-قبلاً در قسمت عظام مطالعه شده است به کتاب مراجعه شود.

تفاوت های جنسی حوصله در هر دو جنس:-Gender: differences:

حوصله مردان و زنان تفاوت های متعددی دارند که بیشتر آنها به علت عبور طفل از جوف حوصله زنان در وقت ولادت میباشد.

1- دهانه دخولی حوصله در زنان حلقوی و در مردان شکل قلب دارد.

2- زاویه در میان دو بازو قوس pubic در زنان بزرگتر از مردان است . یعنی (85-80- درجه مقایسه با (60-50) درجه.

3- این زاویه توسط قوس pubic ساخته شده است.

4- Ischial. Spines در زنان معمولاً به اندازه مردان به قسمت داخل جوف حوصله برجستگی پیدا نمی کند.

**حوصله حقیقی:- True Pelvis**: استوانوی شکل بوده و یک فوحه دخولی، فوحه خروجی و یک جدار دارد. دهانه دخولی باز بوده در

حالی که زمین حوصله دهانه خروجی مسدود ساخته است و جوف حوصله را در بالا از عجان در پائین جدا می کند.

**دهانه دخولی حوصله:-** یک فوحه حلقوی در میان جوف بطن و جوف حوصله است که ساختمان های مختلف از طریق آن در میان جوف

بطن و جوف حوصله عبور می کنند. این دهانه کاملاً توسط عظام و مفاصل محصور شده است.

کنار خلفی توسط Promontory ساخته شده است که به داخل دهانه دخولی تبارز دارد.

**جدار حوصله:** - جدار حوصله توسط ساکروم، Coccy X ، عظام رباط و دو عضله ساخته شده است.

**رباط های جدار حوصله Ligameants:** - رباط های Sacro Spinous و Sacro tuberos قسمت های اساسی جدار خارجی حوصله

اند. که جهت تعیین مسیر های عبوری ساختمان ها در میان جوف حوصله و نواحی مجاور کمک می کند.

1- رباط Sacros Pinous کوچک تر بوده و شکل مثلثی دارد. زروه آن با Ischial Spine و قاعده آن با نواحی مرتبط ساکروم و Coccy X ارتباط دارد.

2- رباط Sacro tuberos نیز مثلثی شکل بوده و سطحی تر از رباط Sacro Spinous قرار دارد. قاعده آن اتصالات وسیعی دارد. که از Pos. Sup. Iliac. Spine استخوان هیپ شروع شده و در طول وجه خلفی و کنار خارجی ساکروم مسیر خود را طی می کند، تا که به به سطح خلفی خارجی Coccy X برسد. و زروه (Apex) آن بالای کنار انسی بارزه Ischial وصل میشود. این رباط ساکروم را بالای عظام حوصله ثابت نگه میدارد.

↔ Greater Sciatic Foramen در بالای رباط Sacro Spinous و Ischial Spine قرار دارد.

↔ Lesser Sciatic Foramen در تحت Ischial Spine و رباط Sacro Spinous- در میان رباط های Sacro Spinous قرار دارد.

عضلات جدار حوصله: - دو عضلات در ساختن جدار وحشی حوصله شرکت می کند که عبارت اند از :-

Obturator internus

Piri formis

این عضلات از جوف حوصله منشاء گرفته و در نهایت استخوان فخذ وصل می گردند.

عضله obturator internus:-

این یک عضله پهن و شکل باد پکه را دارد که از وجه عمیق غشاء obturator منشاء گرفته است. الیاف عضلاتی این عضله به هم نزدیک شده و یک و تر (tendon) را میسازد که با عبور از سوراخ سیاتیک کوچک و ساختن زاویه 90 درجه در اطراف Ischium دور خورده و بعد از عبور از خلف مفصل هیپ به greater tronchter عظم فخذ وصل می گردد. این عضله قسمت زیادی از جدار قدامی وحشی جوف حوصله را میسازد.

**عضله Piriformis:-** عضله مثلث شکل بوده و از قسمت های استخوانی بین چهار سوراخ ساکروم منشاء می گیرد.

. در وحشی از greater Sciatic Foramen عبور نموده پس از تقاطع با وجه خلفی علوی مفصل هیپ به greater tronchter femur در بالای محل اتصال عضله- obturator Internus وصل می گردد.

قسمت زیادی از جدار خلفی وحشی جوف حوصله توسط عضله (Piriformis) ساخته شده است. این عضله سوراخ سیاتیک بزرگ را به دو قسمت علوی و سفلی نیز تقسیم می کند که از این دو قسمت او عیه و اعصاب عبور می کند.

## فوحات جدار حوصلی :-

هر یک از جدار وحشی دارای سه فوحه میباشد که عبارت اند از:-

1. Obturator Canal.

2. Greater Sciatic Foramen.

3. Lesser Sciatic Foramen.

1- در قسمت بالاترین غشاء Obturator کانال Obturator قرار دارد. که توسط غشاء Obturator، عضلات Obturator و شاخ علوی Pubis محاط شده است.

2- Greater Sciatic Foramen :-

راه ارتباطی اساسی در میان جوف حوصله و اطراف سفلی میباشد. این فورامین توسط Greater Sciatic Notch، و رابطه های Sacro Spinous و Sacrotuberous و Spine of Ischium ساخته شده است.

3- Lesser Sciatic Foramen :-

این فورامین توسط Lesser Sciatic، استخوان حوصله، Spine of Ischium و رابطه های Sacrotuberous و Sacro Spinous ساخته شده است. از این فورامین Pudendal Nerve او عیه های Pudendal داخلی در میان جوف حوصله و عجان عبور می کند. دهانه خروجی حوصله:- به شکل نوری بوده. قسمت قدامی آن توسط استخوان و قسمت Pelvic Outlet خلفی آن توسط رباط ها مشخص میشود.

حدود قدامی دهانه خروجی حوصله در خط متوسط عبارت از Symphysis Pubis میباشد. بعد به سمت وحشی و عقب توسعه یافته تا حدود هر دو طرف آن سرحد سفلی جسم Pubis شاخ سفلی Pubis، شاخ (ramus) ایسکیوم و بارزه Ischium شکل می گیرد. که این قسمت ها با هم در هر دو طرف قوس پوبیس (Pubic arch) را میسازد. حدود این دهانه از برجستگی یا بارزه Ischium به طرف خلف و داخل سیر می کند تا که به Coccy X میرسد.

قسمت های مجرا بولی و معدی معائی، Vagina از این دهانه خروجی می گذرند. ناحیه که در زیر زمین حوصله قرار دارد و به واسطه حدود دهانه خروجی حوصله محصور شده است بنام عجان یا (Perineum) یاد می گردد.

**زمین حوصله:- یا Pelvic floor:** - از دیا فراگم حوصلی، Perineal membran و عضلات که در عمق عجان قرار دارد، ساخته

شده است. دیا فراگم حوصلی، جوف حوصله را از عجان جدا می کند.

دیا فراگم حوصلی:- قسمت عضلات زمین حوصله است شکل آن قیف مانند است و در علوی به جدار های حوصله وصل شده است و دو عضلات یعنی Levator ani و Coccygeous را در بر می گیرد.

**عضله Levator ani:** هر دو عضلات Levator ani از جدار حوصله در هر دو طرف منشاء گرفته و به سمت داخل و پائین سیر می

کند و در خط متوسط با همدیگر یکجا می گردند.

اتصال این عضله به جدار حوصله حالت مدور (Circular) را دارد و شامل قسمت های ذیل می گردد:-

1- سطح خلفی جسم عظم Pubic.

2- یک ضخیم شده گی خطی بنام قوس وتری (Tendinous arch) در Fascia ستر کننده عضله Obturator داخلی

3- Spine of Ischium

عضلات Levator ani بر اساس محل منشاء و مجاورت با احشاء در خط متوسط حد اقل به سه دسته الیاف عضلاتی تقسیم می شوند:-

1. Pubo Coccy geous muscle .

2. Pubo rectahis muscle .

3. Ilio Coccy geous muscle .

عضلات Levator ani به مسدود ماندن رکتوم و مهبل و هم چنان محافظه احشاء حوصلی کمک می کند.

این عضلات توسط شعبات از شعبه قدامی S4 و شعبات از عصب- Pudendal (S2-S4) تعصیب میشوند.

### عضله Coccygeus :-

هر دو عضلات Coccygeus مثلث شکل بوده و بروی رباط های Sacro Spinous قرا دارند. هر دو قسمت خلفی دیافراگم حوصلی را مکمل میسازند. هر دو عضلات توسط زروه های خود به نوک Ischial.Spine ها و توسط قاعده خود به کنار وحشی Coccy X و کنار مجاور ساکروم وصل شده اند.

توسط شعبات از شعبه قدامی S4 . S5 تعصیب می شود و قسمت خلفی زمین حوصله را حمایت می کند.

### Perineal membrane and deep perineal pouch

غشاء Perineal یک ساختمان فاسیائی مثلث مشکل است که به چوکات عظمی قوس پوبیس (Pubic arch) وصل میشود. به صورت افقی قرار داشته و کنار خلفی آن آزاد است. در علوی با فضاء باریکی بنام deep Perneal Pouch مجاورت دارد که این فضاء در برگیرنده طبقه عضلات اسکلیتی و عناصر مختلف عصبی و عائی میباشد.

احلیل و قتیکه از جوف حوصله در علوی داخل عجان میشود از یک فوچهلقوی در غشاء Perneal عبور می کند. هم چنان در زنان مهل از طریق یک فوچه که در غشاء Perneal است در خلف فوچه احلیل موقعیت دارد، سیر می کند.

در داخل deep perineal pouch یک شیت از عضلات اسکلیتی به عنوان یک مصره عمدتاً برای احلیل و نیز یک ثابت نگهدارنده لبه غشاء عمل می کند.

Perineal body:- یک ساختمان مهمی نسج منضم است که عضلات زمین حوصله و عجان بر آن وصل میشود. در خط متوسط قرار دارد و با سرحد خلفی غشاء Perineal وصل شده است. هم چنان نهایت خلفی فوچه بولی تناسلی به آن وصل میشود. هم چنان در زنان مصره Urethrovgnalis نیز به آن وصل میشود. هم چنان عضلات ذیل نیز به آن وصل می گردد:-

External anal sphinchter m ⇐

Superficial transverse perineal m ⇐

## Bulbo spongiosus m of perineum ⇐

**احشاً یا Viscera:** احشاء حوصلی در برگیرنده قسمت های از سیستم معدی معائی، سیستم بولی و سیستم تناسلی میباشد. این احشاء در خط متوسط به ترتیب از قدام به خلف قرار گرفته اند. ارواً عصبی و عائی این احشاء نیز از او عیه ها و اعصاب است که در مجاورت جدار های حوصله قرار دارند.

**سیستم معدی معائی:** قسمت های حوصلی سیستم معدی معائی عمدتاً شامل ریکتوم، و کانال مقعدی می گردد. البته قسمت نهائی کولون Sigmoid نیز در جوف حوصله قرار دارد.

ریکتوم Rectum:- ریکتوم در امتداد قسمت های ذیل است:-

1- در علوی با Sigmoid Colon در سویه فقره S3 .

2- در سفلی با کانال مقعدی که از زمین حوصله عبور نموده و با عبور عجان به شکل مقعر خاتمه می یابد.

ریکتوم که خلفی ترین عضو حوصله است بلا فاصله در قدام ساکروم قرار دارد و از شکل مقعر ساکروم تابعیت می کند.

چون قسمت Puborec Talis عضله Levatorani انقباض می کند، محل اتصال anorectal به طرف قدام کشیده میشود بنا بر این کانال مقعدی هنگام عبور از زمین حوصله به طرف پائین و متمایل به خلف میباشند. ریکتوم دارای سه انحنا و حشی میباشد:-

1- دو انحنا علوی و سفلی به طرف راست.

2- و یک انحنا وسطی به طرف چپ.

قسمت پائین ریکتوم متوسع شده و Rectal ampulla را میسازد.

ریکتوم بر خلاف لوکون، عضلات -Coil -tacia ، زاویه او منتوم و haustra ندارد.

## -:Anal Canal

کانال مقعدی از قسمت نهائی rectal ampulla آغاز می گردد. کانال مقعدی بعد از عبور از عجان در مقعد به پایان میرسد. هنگام عبور کانال مقعدی از زمین حوصله معصره های داخلی و خارجی کاملاً آنرا احاطه می کند و باعث می گردد تا در حالت طبیعی مسدود بماند.

⇐ قسمت علوی کانال مقعدی با مخاط مشابه ریکتوم میباشد و توسط ستون های مقعدی (anal Columns) مشخص می گردد.

⇐ در تحت pectinal line یک ناحیه انتقالی بنام anal pectin وجود دارد. در ناحیه pectinal line که anal Sinus ها در آنجا

حلقه را در اطراف کانال مقعدی ایجاد می کند.

سیستم بولی:- Urinary System: قسمت حوصلی سیستم بولی شامل قسمت های نهائی حالب ها، مثانه و قسمت علوی احلیل می گردد.

حالب (Ureters):-

حالب ها بعد از عبور از دهانه دخولی حوصله از بطن داخل جوف حوصله می گردد. حالب در هر دوطرف در ناحیه که در قدام انشعاب شریان Common Iliac وجود دارد، از دهانه دخولی حوصله به جوف حوصله داخل می گردد. از این محل در امتداد جدار حوصله و زمین حوصله ادامه پیدا نموده و در قاعده مثانه وصل میشود.



حالب در حوصله با عناصر ذیل تقاطع می کند:-

1- در مردان با ductus deferens

2- در زنان با شریان رحمی.

**مثانه یا (Bladder): -** مثانه یک عضو قدامی احشاء است. زمانی که مثانه خالی باشد کاملاً درجوف حوصله قرار دارد ولی زمانی که

پر می شود به داخل جوف بطنی توسعه یافته است. مثانه خالی شبیه یک هرم سه وجهی میباشد که بر روی یکی از کناره های خود قرار گرفته است. مثانه دارای یک راس، یک قاعده، یک وجه علوی و دو وجوه سفلی وحشی میباشد.

1- Apex:- مستقیماً به طرف علوی Pubic Symphysis می رود.

2- Base:- شبیه یک مثلث معکوس است و جهت خلفی سفلی دارد و هر دو حالب در دو گوشه علوی قاعده به مثانه داخل می

گردد. و احلیل از گوشه سفلی قاعده خارج می گردد.

وجوه سفلی و وحشی:- درمیان عضلات (Levator ani) و عضلات ابتراتور داخلی بالای محل اتصال دیافراگم حوصلی قرار دارد.

3- وجه علوی:- کمی گنبدی شکل بوده و بعداز پر شدن شبیه بالون به طرف بالا میرود.

**عنق مثانه یا Neck of bladder:-** عنق مثانه در اطراف غشاء احلیل است. یعنی جائیکه در وجوه سفلی وحشی و قاعده آن به یکدیگر

می رسند.

عنق مثانه سفلی ترین قسمت آن است و هم چنان ثابت ترین قسمت آن نیز میباشد. این قسمت با یک جوره طناب عضلی فیروزی بنام

Pusovesical Ligaments یاد می گردد این اربطه ها یکجا با غشاء Perineal و عضلات مرتبط آن، عضلات levatorani و عظام

حوصله از مثانه حمایت نموده آنرا تقویت می کند.

2 - در مردان طناب های عضلی فیروزی بنام Puboprostic Ligaments یاد می گردد. زیرا که با کیسول لیفی پروستات که عنق

مثانه را احاطه کرده، متصل میشوند.

**(احلیل Urethra):-** در قاعده مثانه آغاز شده و در یک فوچه خارجی عجان خاتمه پیدا می کند. مسیر عبوری احلیل در مردان و زنان

تفاوت های قابل توجه دارد:-

1- در زنان:- کوتاه بوده و حدود 4 سانتی متر طول دارد. در هنگام عبور از زمین حوصله به طرف عجان یک مسیر منفی دارد.

بعد از عبور از زمین حوصله از deep Perineal و Perineal Membran عبور کرده و در نهایت در دهلیز (Vestibule) که بین

دولب کوچک مهبل قرار دارد باز می گردد. فوچه احلیل در قدام فوچه مهبل قرار دارد.

در مردان:- در حدود 25 سانتی متر طول دارد و در طول مسیر خود دو انحناء دارد از عنق مثانه آغاز شده و بعداً به طرف پائین از

داخل پروستات عبور کرده و با گذشت از deep perineal pouch و Perineal membran به جذر (root) قضیب داخل می گردد.

احلیل در مردان به چهار قسمت تقسیم شده است:-

1- **Pre Prostatic Part**:- حدود یک سانتی متر طول دارد از عنق مثانه الی پروتسات کشیده شده است و دارای یک معصره

داخلی میباشد که در وقت انزال این معصره تقبض نموده و نمی گذارد مایع منوی به عقب در مثانه داخل شود.

3-4-: Prostatic Part متر طول داشته و توسط پروتستات احاطه میشود. در این محل احلیل دارای یک چین (fold) طولانی مخاطی بنام Urethral Crest است.

Membranous – Part :- این قسمت بار یک بوده و از deep Perineal Pouch عبور می کند. در طی عبور از این مسیر هم در مردان و هم در زنان احلیل به واسطه معصره خارجی احلیل احاطه شده است.

## -2 -Spongy Urethra -:

توسط انساج انتعازی قضیب (Corpus Spongiosum) احاطه شده است. این قسمت بزرگ شده و در قاعده قضیب یک قسمت غوره مانند (bulb) را ایجاد می کند و مجدداً در نهایت قضیب بزرگ شده و Navicular Fossa را میسازد.

## Reproductive System سیستم تناسلی :-

در مردان:- دارای قسمت های مختلف در بطن ، حوصله و عجان است. قسمت های عمده در هر دو طرف عبارت از خصیه ها، epididymis، قنات دفران، و قنات های انزالی میباشد. و در خط متوسط احلیل و قضیب از قسمت های عمده میباشد. علاوه سه نوع غدوات ملحقه در این سیستم موجود است:-

A. پروستات.

B. یک جوره کیسه های منوی.

C. یک جوره غدوات bulbourethral.

سیستم تناسلی در مردان از مجموعه قنات ها و تیوبول ها ساخته شده است.

خصیه ها: در جدار خلفی بطن انکشاف نموده و قبل از ولادت ذریعه کانال مغبنی در جدار قدامی بطن نزول می کند و در (Scrotum) قرار می گیرند.

دروقت نزول خصیه ها با همراهی خوداو عیه ها، لمفاتیک و اعصاب خود را و هم چنان قنات های اساسی تخلیه خود را یعنی ( ductus deferens یا Vas deference ) نیز با خود دارند. بناء تخلیه لمفاوی خصیه ها در غدوات لمفاوی مجاور ابهر در بطن است و در غدوات مغبنی و حوصلی تخلیه نمی گردد. وجوه قدامی و جنبی خصیه توسط tunica vaginalis ستر شده است. و خصیه از تیوب های منی ساز ( Semini Ferous Tubules ) ساخته شده است. سپرم توسط Semini Ferous Tubules ساخته میشود.

حدود 400-600 تیوبول های منی ساز در هم پیچیده شده در نهایت به تیوبول های مستقیم تبدیل شده و در قسمت -mediastnum testes به rete- testes که یک دهلیز کوچک جمع آوری کننده است، وصل میشوند.

قنات برنج Epididymis:- یک قنات انفرادی طویل و پیچیده است که در قسمت خلفی وحشی خصیه سیر می کند و دارای دو قسمت مشخص است:-

1- مجرای های موصله (efferent ductules)

2- بربخ واقعی یا True Epididymis

سپرم ها هنگام عبور از Epididymis قابلیت حرکت و القاح نمودن یک تخمه را پیدا می کند. هم چنان سپرم ها را الی فصل انزال ذخیره می کند. نهایت Epididymis با قنات دفران ادامه دارد.

**(قنات دفران Ductus deferens):** یک قنات طویل بوده که سپرم ها را از قسمت زنب Epididymis در سفن به قنات دافعه (ejaculatory duct) در جوف حوصله انتقال میدهد. به عنوان یک بخش از Spermatic cord در سفن به بالا رفته و از کانال مغبنی در جدار قدامی بطن عبور می کند.

قنات Vas deferens بعد از عبور از حلقه عمیق مغبنی در اطراف کنار وحشی شریان اپی گستر یک سفلی به طرف انسی دور زده شریان و ورید external iliac را قطع نموده و در جوف حوصله داخل می گردد.

این قنات در عمق پریتون به روی جدار حوصله به طرف انسی و پائین آمده و حالب را در خلف مثانه قطع می کند. بعد در طول قاعده مثانه به طرف پائین و انسی سیر نموده و در قدام ریکتوم تقریباً در خط متوسط به قنات کیسه منوی یکجا شده و قنات انزالی ejaculatory duct را میسازد.

کیسه منوی (Seminal Vesicle):-

هر کیسه منوی یک غده ملحقه سیستم تناسلی مردانه میباشد که از قنات Vasdeferens نمو می کند. دارای قسمت های کیسه ای شکل کوچکی است که بالای یکدیگر پیچ خورده است توسط نسج منضم ستر شده است. و در میان مثانه و ریکتوم یک ساختمان طویل را میسازد. این کیسه Vas deferense وصل شده و قنات انزال ejaculatory duct را میسازد.

### پروستات (Prostate):

یک غده انفرادی سیستم تناسلی مردانه بوده که احلیل را در جوف حوصله احاطه نموده است. پروستات در سفلی مثانه، خلف ارتفاق عانه و در قدام ریکتوم موقعیت دارد. این غده شبیه یک مخروط مدور معکوس است که دارای یک قاعده بزرگ و یک زروه باریک است. قاعده با عنق مثانه امتداد دارد و زروه در تحت زمین حوصله قرار گرفته است. و جوه سفلی وحشی پروستات با عضلات Levatorani در تماس اند که پروستات را در بین خود در بر گرفته است. افرازات پروستات یکجا با افرازات کیسه منوی مایع منوی را میسازد که در وقت انزال تخلیه میشود.

**عضلات Sulbouethral:-** غداوت نخود شکل بوده در هر طرف غدوات کوچک و مخاطی اند که در deep PerinealPouch- موقعیت دارند. در وحشی قسمت غثائی احلیل قرار دارد. قنات هر غده در مسیر سفلی انسی از داخل غشاء Perineal عبور نموده و در قسمت جذر قضیب به داخل (Bulb) قسمت Spongy احلیل باز می گردد. این غدوات یکجا با غدوات دیگری که در طول احلیل Spongy قرار دارند در مرطوب نگهداشتن احلیل نقش دارد و نیز آن افرازات را میسازد که قبل از انزال شدن از آله تناسلی خارجی می گردد.

**سیستم تناسلی در زنان:** سیستم تناسلی در زنان عمدتاً در جوف حوصله و عجان موقعیت دارد، با این هم در زمان حالگی رحم به داخل جوف بطن توسعه می یابد. این سیستم شامل قسمت های ذیل است:-

1. یک تخمدان (Ovary) در هر دو طرف.

2. در خط متوسط رحم، مهبل و Clitoris.

علاوتاً یک جوهره غدوات ضمیموی (greater vestibular gland) نیز با این سیستم همراه اند.

**تخمندان ها (Ovaries) :-** تخمدان ها نیز در جدار خلفی بطن انکشاف می کنند و قبل از ولادت نزول می کند یکجا با همراه خود اوجیه ها، لمفاتیک و اعصاب را نیز حمل می کنند.

تخمندان ها از کانال مغبنی مثل خصیه ها عبور نمی کند در عوض در جدار وحشی حوصله موقعیت اختیار می کنند. تخمدان ها محل تولید تخمه ها اند. تبیض در جوف حوصله صورت گرفته و به فوحدات نفیر ها رهبری می گردد. تخمدان ها نزدیک به جدار وحشی حوصله دهانه دخولی حوصله موقعیت دارند. هر یک از تخمدان ها حدود 3cm طول داشته و توسط یک میزانترا (meso ovarium) از سطح خلفی رباط پهن (broad ligament) آویزان شده است.

**رحم Uterus :-** یک عضو عضلاتی است که در خط متوسط در میان مثانه وریکتوم قرار دارد. از یک جسم body و عنق (Cervix) ساخته شده است در سفلی با مهبل وصل است و در علوی نفیر ها از قسمت وحشی رحم متباز شده و به سمت جوف پریتنوانی کشیده شده و در نزدیک تخمدان ها باز می گردد. جسم (body) رحم به صورت قدامی خلفی پهن شده والی علوی منشاء نفیر های رحمی ادامه دارد. که در این قسمت مدور است و بنام (fundus of Uterus) یاد می گردد. انه گزینی blastocyst در جسم رحم صورت می گیرد و در زمان حاصلگی به طرف جوف بطنی متباز می گردد.

**نفیرها Uterine Tubes :-** از هر دوطرف نفیر ها از نهایت علوی جسم رحم به طرف جدار وحشی حوصله گسترش یافته و در قسمت کنار های بالائی meso sal pinx رباط پهن خاتمه پیدا می کند. هر نفیر دارای یک infundibulum بوده و کنار آن توسط fimbriae برجسته شده است.

مجرا نفیر رحمی در نهایت باریک infundibulum به داخل جف پریتنوان باز میشود در انسی infundibulum نفیر متوسع شده و ampulla را ساخته و بعداً باریک شده و Isthmus را میسازد که بعداً با جسم رحم وصل می گردد. Infundibulum در را جمع آوری تخمه ها از تخمدان کمک می کند و القاح به صورت طبیعی در ampulla صورت می گیرد.

**عنق رحم (cervix) :-** قسمت سفلی رحم را میسازد و شکل شبیه یک استوانه پهن و کوتاه را دارد که دارای کانال مرکزی باریک است.

جسم رحم به طور طبیعی بالای وجه علوی مثانه خالی به طرف قدام قوس نموده (anter flexion) علوتاً عنق به قدام زاویه پیدا می کند (بالای مهبل) یا (anterverted).

کانال تیوبولی مرکزی عنق رحم در سفلی به طور externalos در جوف مهبل باز شده و در علوی به طور Internal os رحم باز می گردد. اینکه نهایت عنق قبه مانند است بناءً به داخل مهبل برجسته شده و fornix را میسازد. که در اطراف کنار عنق با جدار مهبل وصل میشود.

**مهبل Vagina :-**

یک عضو مقاربتی در زنان است. یک تیوب لیفی عضلی است که از عجان از طریق زمین حوصله به جوف حوصلی توسعه یافته است. نهایت داخلی کانال بزرگ شده و یک ناحیه را بنام Vaginal Vault میسازد.

↪ جدار قدامی مهبل در تماس با قاعده مئانه و با احليل ميباشد در حقيقت احليل در جدار قدامی مهبل غرس شده است.

↪ درخلف مهبل با ريکتوم در تماس است و در سفلی در دهليز عجان درست درخلف فوچه خارجی احليل باز می گردد.

Vaginal Fornix یک بن بست (recess) است که در میان کنار عنق رحم و جدار مهبل ساخته میشود. Fornix نظر به موقعیت دو نوع است:-

1. Post Fornix

2. Ant Fornix

3. Two lateral Fornices

Vaginal Canal در حالت عادی روی هم خوابیده است بناء جدار قدامی با جدار خلفی در تماس است. و از زمانیکه داکتر بخواهد کانال را ذریعه یک (Speculum) باز نماید میتواند نهایت قبه مانند سفلی عنق را مشاهده نماید، هم چنان در معاینه میتوانیم Vaginal Fornices را external os را مشاهده نمایم. در وقت مقاربت جنسی مایع منوی در Vaginal vault انداخته شده و سپرم ها بعداً به طرف external.os کانال عنق سیر می کنند از کانال عبور نموده به جوف رحم داخل می گردد. بعداً از این جوف به طرف تیوب های رحمی رفته در حالیکه در قسمت Ampulla القاح صورت می گیرد.

**فاسیا (Fascia):-**

جدار های حوصلی را ستر نموده، قاعده های احشاء حوصلی را احاطه نموده است و در اطراف اعصاب و اوعیه ها شیت یا پوشش را میسازد.

1- در زنان:- rectovaginal Sep tum وجه خلفی مهبل را از ريکتوم جدای کند. اجتماع فاسیاء ها باعث بوجود آمدن رباط ها (Ligaments) می گردد که از عنق به طرف جدار قدامی حوصله، جدار وحشی و جدار خلفی حوصله توسعه می یابد. این رباط ها عبارت اند از:-

1- جدار قدامی (Pubocervical Ligament).

2- (Cardinal Ligament).

3- (uterosacral Ligament).

این رباط ها یکجا با غشاء — perineal - عضلات Levatorarni و جسم Perineal رحم را در جوف حوصله تثبیت و مستحکم میدارد.  
2- در مردان:- اجتماع فاسیاء در اطراف نواحی قدامی و وحشی پروستات (prastatic Fascia) در برگیرنده و احاطه کننده ضفیره ورید ها است و در خلف با recto Vesical Septum ادامه دارد. که این حباب وجه خلفی پروتسات را و قاعده مئانه را از ريکتوم جدا می کند.

**پریتوان (Peritomium):-**

پریتوان حوصلی دخولی حوصله با پریتوان بطنی ادامه دارد. پریتوان در جوف حوصله بروی احشاء حوصلی قرار گرفته و بخش های ذیل را میسازد:-

1- بن بست های در میان احشاء و جدار های حوصله.

در خانم ها:- رحم در میان مثانه و ریکتوم قرار دارد. و نفیر های رحمی از قسمت علوی رحم به طرف جدار های و حشی حوصله توسعه یافته است. در نتیجه یک بن بست رحمی - حشانی (vesico-uterin- pouch) سطحی در قدام در میان مثانه و رحم و یک بن بست رحمی ریکتومی (recto uterin pouch) یا (جوف دو گلاس) در خلف در میان رحم و ریکتوم وجود دارد.

علاوتاً یک چین خورده گی بزرگ از پریتون یکجا با تیوب رحمی که از کنار علوی رحم به آن وصل شده است (رباط مدور round Ligament) در هر دو طرف رحم وجود داشته و از آنجا به طرف جدار های و حشی حوصله توسعه می یابد. هر تخمدان از قسمت خلفی رباط مدور توسط یک mesovarium آویزان شده است که در حقیقت این میزو یک چین خورده گی (fold) رباط گرد میباشد.

در خط متوسط پریتون به پائین آمده و وجه خلفی رحم و عنق را ستر نموده و به روی جدار خلفی مهبل پائین می آید. و بعداً بروی جدار های و حشی و قدامی ریکتوم بر می گردد. جوف عمیق پریتون در میان وجه قدامی ریکتوم و وجه خلفی رحم، و مهبل بوجود می آید که بنام recto Uterin Pouch یاد می گردد.

**در مردان (men) :-** پریتون حشوی در مردان بر روی علوی ترین قسمت مثانه تا قطب های علوی کیسه های منوی قرار داشته و از آنجا روی وجه قدامی و وحشی ریکتوم بر می گردد. که در میان مثانه و ریکتوم (rectovesical pouch) قرار دارد.

#### اعصاب:

1- Samatic plexus:

-: Sacral and coccygeal

این فقره ها در قسمت جدار خلفی وحشی جوف حوصله قرار دارد و عموماً در صفحات میان عضلات و اوعیه های خون قرار دارند. این دو ضفیره توسط شعبات قدامی S1 الی Co با شرکت L4 و L5 (که از فقیره قطنی داخل حوصله میشود) ساخته شده است. اعصاب این فقیره های سوماتیک عمدتاً در تعصیب اطراف سفلی و عضلات حوصله و عجان شرکت می کنند. شعبات جلدی آنها وجه داخلی یا انسی پاره، سطح خلفی اطراف سفلی و قسمت عمده عجان را تعصیب می کنند.

ضفیره Sacral :- توسط شعبات قدامی S1 الی S4 ساخته میشود. هم چنان جذع lumbosacral نیز در آن شرکت می کند. (L4 الی L5 این ضفیره در مجاورت عضله Piriformis قرار دارد. اعصاب Sacral از فوحت Sacral قدامی خارج شده و بالای جدار حوصله به طرف وحشی و سفلی سیر می کنند.

جذع Lumbo sacral از بطن به طرف جوف حوصله عمودی در قدام مفصل Sacro Iliac عبور می کند.

شعبات ضفیره Sacral عبارت اند از:-

↳ عصب سیاتیک (sciatic) و عصب gluteal که اعصاب عمده اطراف سفلی بوده،

↳ عصب Pudental که یک عصب ناحیه عجان میباشد.

و شعبات متعددی کوچکی دیگر که جدار حوصله، زمین حوصله و اطراف سفلی را تعصیب می کند. اعصاب که از ضفیره Sacral منشاء می گیرند اکثریت آنها جوف حوصله را از طریق greaterSciatic Foramen در سفلی عضله Piri formis ترک گفته و در ناحیه gluteal اطراف سفلی داخل می گردند. اعصاب محدود مستقیماً در عضلات جوف حوصله سیر می کند. دو عصب از طریق lesser sciatic Foramen عبور نموده و بعضی ساختمان های را در عجان و جدار وحشی حوصله تعصیب می کند.

**عصب سیاتیک:** - بزرگ ترین عصب بدن بوده و از اجتماع اعصاب L4 الی S3 ساخته شده است.

1- وجه قدامی عضله piriformis را ساخته و از greater sciatic Foramen در سفلی عضله piriformis عبور می کند.

2- بعد از اینکه از ناحیه gluteal به ران عبور نمود این عصب به دو شعبات عمده تقسیم می گردد:-

الف:- Common Fibulor nerve ( Common Peroneal N).

ب:- Tibial Nerve .

3. عصب سیاتیک به عضلات سکن خلفی ران و عضلات پا و ساق عصب دهی می کند.

4. عصب سیاتیک الیاف حسی جلدی پا و خارج ساق را انتقال میدهد.

**عصب Pudendal:** - این عصب توسط شعبات Ventral S2 الی S4 در قدام قسمت سفلی Piri Formis ساخته میشود. و این عصب:-

1- از greater Sciatic N عبور نموده و در ناحیه gluteal داخل می گردد.

2- بلافاصله در اطراف رباط Sacrospinous عبور نموده و به طرف عجان سیر می کند.

3- این عصب در طول مسیر خود با اوغیه های Internal Pudendal همراه است.

4- جلد و عضلات اسکلتی عجان، معصره های خارجی مقعد و احلیل را تعصیب می کند.

سایر شعبات ضفیره Sacral عبارت اند از:-

1- شعبات حرکتی به عضلات ناحیه gluteal ، جدار حوصله و زمین حوصله.

a. اعصاب gluteal علوی و سفلی

b. عصب به عضله Obturator Internus و عضله Sup. Gemellus

c. عصب به عضله Piri formis

d. عصب به عضله Leavator ani

e. عصب به عضله quadratus Femoris

f. عصب عضله inf . gemellus

2- اعصاب حسی برای جلد در بالای ناحیه gluteal سفلی و سطح خلفی ران و بالای ساق.

**ضفیره Coccygeal:** - ضفیر کوچک coccygeal از قسمت کوچکی از عصب S4 و نیز شعبات قدامی S5 و co ساخته شده است.

این اعصاب عضله coccygeous را سوراخ نموده داخل جوف حوصله می گردد و به شاخ S4 وصل شده و در اخیر یک جذع واحدی

را میسازد که اعصاب anococcygeal از آن جدا می گردد.

این اعصاب عضله و رباط های Sacrospinous و Sacro Tuberos را سوراخ نموده به سطح آمده و جلد Perineal triangle را

تعصیب می کند.

## ضفیره های حشوی (Visceral Plexus): -

Paravertebral Sympathetic chain یا زنجیر سمپاتیکی مجاور فقره ئی: قسمت مجاور فقره ئی در حوصله به واسطه نهایت سفلی جذع سمپاتیکی مشخص می گردد. هر تنه عصبی با عبور از بالای بال Sacral در سمت انسی جذع Lumbosacral و در خلف اولیه های iliac از بطن داخل جوف حوصله می گردد. در طول هر جذع چهار عقدات (ganglion) وجود دارد. در کدام استخوان Coccy X دو دانه از این جذع وصل شده عقده کوچکی نهائی (عقده انفرادی: Ganglion impar) را میسازد.

وظیفه اساسی جذع سمپاتیکی در حوصله عبارت از توزیع الیاف سمپاتیکی postganglionic به واسطه شعبه قدامی اعصاب Sacral است تاز از آنجا به طرف محیط و عمدتاً قسمت های از اطراف سفلی و عجان بروند.

**توسعه حوصله فغیره prevertebral:** قسمت های حوصلی ضفیره prevertebral الیاف حوصله (Afferent) سمپاتیکی، پارا سمپاتیکی و احشائی را انتقال می کند.

قسمت های حوصلی ضفیره با اعصاب مربوط به احشاء حوصلی و انساج انتعازی عجان همراه است. ضفیره prevertebral به شکل دو اعصاب hypogastric در هر دو طرف به جنوف حوصله داخل می گردد. اعصاب hypogastric از جدا شدن الیاف عصبی در ضفیره hypogastric علوی به دو دسته راست و چپ ساخته میشود. بعد از وصل شدن اعصاب hypogastric به اعصاب Splanchnic حوصلی، ضفیره حوصلی (ضفیره های هائیوگستریک سفلی) ساخته میشود. ضفیره های هائیوگستریک سفلی که در هر طرف یک عدد وجود دارد، در یک مسیر روبه پائین در اطراف ضفیره های هائیوگستریک سفلی منشاء گرفته و احشاء حوصلی را تعصیب می کند.

Rectal plexus ⇐

Uterovaginal plexus ⇐

Prostatic plexus ⇐

Vesical plexus ⇐

شعبات نهائی ضفیره های هائیوگستریک سفلی deep perineal pouch را سوراخ نموده و از آن عبور نموده و انساج انتعازی قضیب و clitoris را در عجان تعصیب می کند. این اعصاب در مردان بنام cavernous nerves یاد گردیده و یک توسعه ضفیره پروستاتیک میباشند. توزیع اعصاب مشابه در زنان کاملاً مشخص نیست ولی آنها احتمالاً از ضفیره uterovaginal منشاء می گیرد.

الیاف سمپاتیکی: - الیاف سمپاتیکی از اعصاب هائیوگستریک و از شعبات قسمت های علوی ساکرال جذع سمپاتیکی داخل ضفیره های هائیوگستریک سفلی می گردد.

این اعصاب از لیاف preganglionic مشتق شده و در سویه های t1 و L2 Spinalcord را ترک می کنند.

## این الیاف: -

- اوغیه های خون را تعصیب می کند.
- در معصره خارجی احلیل باعث تقبض عضلات ملساء شده (در مردان) و باعث تقبض عضلات معصره داخلی مقعدی در هردو مردان و زنان می گردد.



- باعث تقبض عضلات ملساء مربوط به سیستم تناسلی و غدوات این سیستم می گردد.
- هنگام انزال نقش مهمی در حرکت افرازات از epididymis و غدوات مربوطه به طرف احلیل جهت ساختن مایع منوی دارد.

**الیاف پاراسمپاتیک:** - این الیاف از اعصاب Splanchnic حوصلی داخل ضفیره حوصلی می گردد. این الیاف:

- 1- توسع دهنده اوعیه ها اند.
- 2- انقباض شانه را تحریک می کنند.
- 3- انتعاز (erection) را تحریک می کند.
- 4- فعالیت سیستم معائی مربوط به قسمت بعد تر از (left colic flexor) را تعدیل می کند.

### **الیاف موصله حشوی (visceral afferent fibers): -**

سیر الیاف سمپاتیک و پاراسمپاتیک را تعصیب می کنند. الیاف موصله در سویه پائینی صدری و قطنی نخاع داخل میشوند معمولاً انتقال دهنده درد اند. علاوهً اعصاب که درد قسمت عنق رحم و قسمت از الیاف مثانه و احلیل را انتقال می کنند همراه با اعصاب سمپاتیک به قسمت sacral نخاع داخل می گردد.

### **اوعیه های خون یا Blood vessels:**

1- شراین Arteries:- در هر دو طرف عمده ترین شریان حوصله و عجان عبارت از Internal iliac artery میباشد. این شریان بعضی شعبات دیگری را جهت اروا احشای حوصلی، جدار و زمین حوصله و ساختمان های عجان بشمول انساج انتعازی clitoris و قضیب میدهد. سایر شراین که در بطن منشاء گرفته عبارت اند از:

Median sacral artery ⇐

⇐ و در زنان شراین ovaries یا تخمدان ها .

### **:- Internal iliac artery:-**

این شریان در هر دو طرف از common iliac artery تقریباً در سویه دیسک بین الفقری L5 و S1 منشاء گرفته در قسمت قدامی انسی مفصل sacro – iliac قرار می گیرد. این شریان به سفلی در بالا فوحه د خولی حوصله سیر نموده و بعداً به جذع قدامی و جذع خلفی تقسیم می گردد. (در سویه سرحد علوی greater sciatic foramen) شعبات جذع خلفی نواحی ذیل را ارواء می کند:-

1- جدار خلفی سفلی بطن

2- جدار خلفی حوصله

3- gluteal region

شعبات جذع قدامی نواحی ذیل را ارواء می کند:-

⇐ احشای حوصلی ، عجان – ناحیه gluteal، ناحیه تبعد دهنده ران و در جنین پلاستتا را اروا می کند.

### **جذع خلفی post trunk:-**

شعبات جذع خلفی عبار اند از : ( البته از internal iliac artery):-

1. Ilio lumbar artery
2. Lateral sacral artery
3. :Sup gluteal artery

↔ Ilio lumbar artery بعداً به دو شعبات یعنی: - تقسیم می گردد.

Lumbar branch

Iliac branch

↔ Lat Sacral artery معمولاً دو دانه است از تقسیمات خلفی شریان iliac داخلی منشاء گرفته و به طرف انسی و وحشی در جدار خلفی حوصله سیر می کند.

↔ Sup gluteal artery بزرگ ترین شعبه int iliac artery است و ادامه نهائی جذع خلفی شریان iliac داخلی است. قسمت های جلد و عضلات ناحیه gluteal و شعبات به عضلات و عظام مرتبط به جدار های حوصله را میدهد.

### جذع قدامی ant trunk :-

شعبات جذع قدامی شریان iliac داخلی عبارت اند از:-

- 1- Sup vesical artery
- 2- Umbilical artery
- 3- Inf vesical artery
- 4- Middle rectal artery
- 5- Uterine artery
- 6- Vaginal artery
- 7- Obturator artery
- 8- Int Pudental artery
- 9- Inferior gluteal artery

**II. Median Sacral artery :-** این عصب از وجه خلفی ابهر درست در علوی تشعب ابهر در سویه فقره L4 در بطن منشاء می گیرد. در خط متوسط به پائین آمده از دهانه دخولی حوصله به طرف وجه قدامی Sacrum و coccy X سیر می کند. با قسمت های نهائی شر این رحمی anastomos می کند. این شراین در دوران حاملگی بزرگ می گردد تا خون شریانی رحم افزایش پیدا کند.

**ورید های حوصلی یا Veins:** ورید های حوصلی سیر شعبات شریان iliac داخلی را تعقیب می کنند اما نا گفته نماند که این

ورید ها مسیر Umbilical artery و ilio lumbar art را تعقیب نمی کند. در هر دو طرف ورید ها به ورید های iliac داخلی تخلیه می شوند که بعد از ترک حوصله با commen iliac veins در علوی و وحشی دهانه دخولی حوصله وصل میشوند. درجوف حوصله میان ضفیره های وریدی ارتباطات گسترده در سطح احشاء (مثانه، ریکتوم، پروستات رحم و مهبل) وجود دارد که همین ضفیره ها بالاخره

ضعیفه حوصلی یا Pelvic Plexus را میسازند. قسمت از ضعیفه وریدی که ریکتوم و کانال مقعدی را احاطه نموده است به واسطه Sup rectal Veins به سیستم باب کبدی میریزد. و از طریق ورید های وسطی و سفلی مقعدی به Caval System میریزد. Pelvic plexus یک شنت مهمی در وقت انسداد سیستم باب کبدی پنداشته میشود. قسمت سفلی Rectal plexus دارای دو قسمت است:-

#### 1. Internal rectal plexus

یک نسج منضم در میان معصره داخلی مقصد و اپیتلیوم ستر کننده کانال است.

#### 2. External rectal plexus

معصره خارجی مقعد را احاطه نموده است. بزرگ شدن او عیه ها در قسمت External Rectal plexus باعث external Hemorrhoid، می گردد.

Deep dorsal vein خون وریدی انساج انتعادی clitoris و قضیب را تخلیه می کند این ورید سیرشعبات Internal pudendal artery را تعقیب نمی کند.

Median sacral vein و ovarian veins مسیر شراین همانم خود را تعقیب می کند.

### - : لیمفاتیک Lymphatics - :

لف قسمت های زیادی از احشاء حوصلی عمدتاً در عقداتلمفای شر این Iliac داخلی و خارجی و شعبات آن تخلیه می گردد. و آنها نیز بالاخره به عقدات همراه شریان های Iliac مشترک و بعداً به عقدات وجه وحشی ابهر بطنی تخلیه میشوند. به همین ترتیب این عقدات وحشی ابهری به جذع قطنی (Lumbar Trunk) تخلیه می گردد. که با قنات صدری ادامه دارد.

لمف تخمدان ها و نواحی مرتبط رحم و نفییر های رحمی بعداز ترک جوف حوصله توسط او عیه های همراه شراین Ovaries مستقیماً در عقدات وحشی ابهری و در بعضی واقعات در عقدات pre- aortic تخلیه می گردد. عقدات شریان Iliac داخلی علاوه از تخلیه وریده احشاء حوصلی، لmf ناحیه Gluteal اطراف سفلی و نواحی عمیق عجان را نیز تخلیه می کند.

### - : شعبات ضعیفه های Sacral و Coccygeal - :

#### 1- Sciatic Tibial :- از سمگنت SpinalS3 الی L4 .

همه عضلات مسکن خلفی یا عضلات hamstring ران به جز از راس کوتاه عضله دو سره همه عضلات کف پارا تعصیب می کند.

جلد بالای سطوح خلفی وحشی و انسی یا وکف پاء را تعصیب می کند (وظیفه حسی است)

#### 2- Common Fibular :-

از سمگنت SpinalS2 الی L4 است.

وظیفه حرکی:- در مسکن خلفی ران راس کوتاه عضله دو سره biceps را تعصیب می کند تمام عضلات که در مسکن قدامی و وحشی پا قرار دارد. عضله Extensor digitorum (عضله باز کننده کوتاه انگشتان در پا).

↔ وظیفه حسی:- جلد بالای وجه قدامی وحشی ساق و سطح خلفی پا.

-3 Pudendal Nerve:- از سمگنت S4 الی S2 .

↔ وظیفه حرکی:- عضلات اسکلتی در عجان بشمول عضلات معصره احلیل و مقعد و عضله Levator ani .

↔ وظیفه حسی:- جلد بیشتر قسمت های عجان، قضیب و Clitoris را تعصیب می کند.

-4 Superior Gluteal Nerve :- از سمگنت S1 الی S4

↔ وظیفه حرکی:- عضلات glutes medius، عضلات glutes Minimus و tensor Fascialata

-5 Inferior gluteal nerve :- از سمگنت S2 الی L5

وظیفه حرکی:- Gluteus Maximus

-6 Nerve to obturator internus and sup gemellus :-

از سمگنت S2 الی L5 است.

وظیفه حرکی عضلات Obturator internus و Sup Gemellus .

-7 Nerve to quadrates femoris and inf gemellus :-

وظیفه حرکی:- عضلات Quadratus femoris و Inferior Gemellus .

از سمگنت S1 Spinal الی L 4 .

-8 Post femoral cutaneous nerve of thigh :-

از سمگنت S3 الی S1 است.

وظیفه حسی sensory دارد یعنی جلد سطح خلفی ران را عصب میدهد.

-9 Perforating cutaneous nerve :-

از سمگنت S3 Spinal الی S2 .

وظیفه حسی Sensory دارد حسیت بالای چین خورده گی (gluteal) را تامین می کند.

-10 Nerve to piri formis m :-

از سمگنت S2 spinal الی S1 است وظیفه تامین حرکت عضله Piri formis را دارد.

-11 یک شعبه که به معصره خارجی مقعد، عضله Levator ani و coccygeous عصب میدهد:-

از سمگنت S4 spinal است.

وظیفه حرکی دارد: عضلات Levator ani coccygeous و معصره خارجی Mdr را تعقیب می کند.

وظیفه حسی آن تامین حسیت قسمت کوچک از جلد در میان مقعد و coccy X.

-12 Pelvic Splanchnic Nerve :-

از سمگنت S4 spinal است. وظیفه حرکی احشاء را دارد. تحریک انتعاضی تنظیم حرکت سیستم معدی معایی و مسدود ساختن

معصره داخلی احلیل.

وظیفه حس آن:- عصب Afferent احشاء حوصلی و قسمت پائین کولون و نیز حس درد عنق رحم و احتمالاً درد مثانه و بالای احلیل.

### عجان یا Perineum :-

عجان یک ناحیه نوری شکل بوده که در زیر زمین حوصله و در میان هر دو ران ها موقعیت دارد. حدود خارجی آن دهانه خروجی حوصله است، سقف آنرا دیافراگم حوصلی (عضلات Levator ani Coccygeous) میسازد و جدار های باریک و وحشی آنرا توسط جدار های جوف حوصله ساخته شده است. عجان از دو مثلث تشکیل شده است:-

1- مثلث Urogenital

2- مثلث Post anal

↳ مثلث anal در برگیرنده مقعد و معصره خارجی مقعد است.

عصب Pudendal (S2 الی S4) و شریان داخلی pudendal از اعصاب و شراین عمده این ناحیه است.

سرحدات و سقف:- سرحدات عجان در قدام توسط سرحد سفلی ارتفاق عانه، در خلف توسط نوک coccygeal و در هر دو طرف وحشی آن توسط بارزه های Ischial ساخته شده است. لبه های خارجی یا وحشی در قدام توسط شاخ یا بازو Ischio Pubic و در خلف توسط Sacro tuberos Ligament ساخته شده است.

سقف عجان عمدتاً توسط عضلات Levator ani ساخته شده است. این عضلات در هر دو طرف یک دیافراگم حوصلی قیف مانند یا مخروطی شکل را میسازد. در مثلث Urogenital در قدام یک شگاف لاشکل در عضلات وجود دارد که به احلیل و مهبل اجازه عبور را میدهد.

### Perineal Membran and deep p pouch:

Perineal Membran یک صفحه فبرزی است که مثلث urogenital را پر می کند دارای یک سرحد خلفی آزاد میباشد. که در خط متوسط با جسم perineal وصل میشود. و در وحشی با Pubic Arch وصل شده است. در علوی Perineal Membran یک ناحیه باریک موجود است که بنام deep Perineal Pouch یاد می گردد و در برگیرنده لایه از عضلات اسکلتی و انساج عصبی و عانی میباشد. یکجا با عضلات اسکلتی در این جوف مجرا خارجی احلیل نیز موجود است. هر دو غشاء و جوف perineal برای اعضاء تناسلی خارجی حمایت تامین می کند یعنی آنها را محافظ می کنند. که این اعضاء به وجه سفلی هر دو غشاء و جوف وصل اند. احلیل از طریق همین جوف عمیق Perineal و غشاء Perineal به عجان داخل میشود. در زنان مهبل نیز در خلف احلیل از همین ساختمان ها عبور می کند.

مثلث مقعدی Anal Triangle :- مثلث مقعدی عجان به طرف خلفی سفلی قرار گرفته است و حدود آن عبارت است از:-

1- در وحشی:- توسط کنار های انسی اربطه های Sacrotuberous

2- در قدام:- توسط یک خط افقی که در میان دو بارزه های ischial قرار دارد.

3- در خلف:- توسط coccy X ساخته شده است.

سقف این مثلث توسط دیافراگم حوصلی ساخته شده است. فوچه مقعد در وسط مثلث مقعدی قرار دارد. عضله اصلی مثلث مقعدی معصره خارجی مقعد است. این معصره که اطراف کانال مقعد را در بر گرفته است از عضله اسکلتی ساخته شده است و دارای سه قسمت یعنی عمیق، سطحی و تحت الجلدی می باشد.

↪ قسمت عمیق یک عضله ضخیم و حلقوی شکل است که قسمت بالائی کانال مقعد را در بر گرفته و با الیاف عضله Levatorani مقعد در هم آمیخته است.

↪ قسمت سطحی نیز اطراف کانال مقعدی را در بر گرفته است اما از قدام به جسم Perineal و از خلف به coccyx و رباط Anococcygeal وصل شده است.

↪ قسمت تحت الجلدی یک عضله دیسک مانند و صاف است که به طور افقی قرار گرفته است. و اطراف فوچه مقعدی را درست در تحت الجلد در بر گرفته است.

فوچه خارجی مقعد توسط شعبات Rectal سفلی عصب Pudendal و نیز مستقیماً توسط شعبات از شاخ قدامی S4 تعصیب می گردد.

**Urogenital Triangle:-** نیم قدامی عجان است و در پلان افقی مشخص می گردد و در برگیرنده جذور (root) اعضاء تناسلی خارجی است و هم چنان فوحت سیستم بولی تناسلی نیز در این مثلث است. سرحدات این مثلث عبارت اند از:-

1- در وحشی و توسط Ischio pubic rami

2- در خلف توسط یک خط فرضی درمیان هر دو بارزه Ischial

3- در قدام توسط کنار سفلی Symphysis pubic

سقف آن توسط عضله Levatorani ساخته شده است.

ساختمان های که در deep perineal pouch قرار دارد:-

1- ساختمان های انتعازی که باهم یکجا شده و در مردان قضیب را و در زنان Clitoris را میسازد.

2- عضلات اسکلتی که با قسمت های از ساختمان انتعازی مرتبط به غشاء Perineal و عظام مجاور است.

**انساج انتعازی:-** دو جوهره انساج انتعازی باهم یکجا شده و قضیب و Clitoris را میسازد.

یک جوهره اجسام استوانه ای شکل که بنام Corpora Cavernosa یاد می گردد. در هر طرف مثلث Urogenital یک دانه موقعیت دارد. و توسط نهایت علوی خود به Pubic Arch وصل میشود. که به این قسمت های وصل شونده اغلب، ستون یا (crura) الت تناسلی (قضیب) و clitoris گویند. نهایت سفلی این اجسام به عظام وصل نیست بلکه جسم clitoris را در زنان و قسمت های خلفی قضیب مردان را میسازد. در زنان یک جوهره ساختمان انتعازی بنام bulbs of vestibule موجود است که در هر طرف فوچه مهبل یک عدد بوده و محکم به غشاء perineal وصل شده است. در مردان معادل bulbs of vestibule عبارت از جسم اسفنجی corpus Spongiosum است هم چنان معادل glans Clitoris و ایساف ارتباطی انساج انتعازی نیز میباشد.

**قضیب یا Penis:** از دو Corpora Cavernosa و از یک Corpus Spongiosum ساخته شده است که در برگیرنده احلیل میباشد.

دارای یک قسمت اتصال یافته بنام جذر root دارد و یک قسمت آزاد که بنام جسم قضیب یا body یاد می گردد.

جذر root قضیب دارای دو Crura که قسمت های قریبه Corpora Caverosa و bulb of penis که قسمت قریبه corpus Spangiosum و به غشاء Perineal وصل شده است.

قاعده جسم قضیب توسط دو رباط تقویت میشود که عبارت اند از :-

Suspensory Ligament of penis :- که از بالا به ارتفاع عانه وصل شده است.

Fundiform Ligament of penis: که سطحی تر قرار گرفته است.

### کلیتوریس (Clitoris) :-

از دو دانه Corpora Caverosa و Clitorisglans ساخته شده است. به مانند قضیب دارای جذر root و جسم یا Body است.

↳ برخلاف جذر قضیب، جذر کلیتوریس از لحاظ تخنیکي تنها از دوستون (crura) ساخته شده است.

↳ جسم کلیتوریس که تنها از بخش های غیر اتصالی دو دانه corpora Governosa ساخته شده است به سمت عقب رفته و در

نسبج منضم عجان جای می گیرد. جسم کلیتورئیس توسط یک رباط آویزان کننده (Sansponsory Ligament) که از بالا به ارتفاع عانه وصل میشود حمایت می گردد.

↳ Glans Clitoris به نهایت سفلی جسم وصل است. و در عجان دیده میشود. و جسم کلیتوریس را میتوان در تحت جلد لمس نمود.

### انتعاض یا (Erection) :-

انتعاض قضیب و Clitoris حوادث و عائی است که توسط الیاف پاراسمپاتیکی و عصاب splanchnic حوصلی هدایت می گردد که این اعصاب از شاخ قدامی S1 الی S4 آغاز شده و بعداً داخل قسمت هائیبو گستریک سفلی Prevertebrd Plexus می شود. و نهایتاً از طریق deep Perineal Pouch و غشاء Perineal انساج انتعاضی را تعصیب می کند. زمانیکه این اعصاب تحریک شوند، شراین واقع در انساج انتعاضی استرخا می کند و سبب می شود. که انساج از خون پر شود و قضیب و کلیتورئیس انتعاض کند.

شراین که به قضیب و Clitoris خون میرساند شعبات از شریان Pudental داخلی اند و شعبات از اعصاب PudentalS1 الی S4 نیز حسیت عمومی قضیب و clitoris را تامین می کند.

**Greater vestibular Glands** :- این غدوات بنام Bartholin Glands یاد شده و در زنان دیده میشود. غدوات مخاطی کوچک و نخود شکل اند که در خلف بولب های Vestibule در هر دو طرف فوچه مهبل باز می گردند و معادل غدوات Bulbourethral در مردان است. مجرا هر یک از غدوات Bartholia به داخل vestibule عجان باز می گردد. این غدوات نیز در هنگام تحریک جنسی افرازات تولید می کند.

### عضلات: Muscles

Superficial Perineal Pouch دارای سه جفت عضله است.

#### 1. Ischio cavernosus

دو عضله است که ستون های قضیب و Clitoris را ستر می کند. این عضله خون را با فشار از crus به جسم قضیب و Clitoris در حال انتعاض هدایت می کند.

2. Bulbospongiosus و Spongiosum در مردان اند. در زنان هر یک از این عضلات در خلف به perineal body وصل است. در مردان این عضلات در خط متوسط به یک raphe واقع در وجه سفلی بولب قضیب یکجا می گردد. که این raphe در خلف به perineal Body وصل شده است. این عضلات در مردان و زنان قسمت های اتصالی قضیب و Clitoris در حال انتعاذ را به طرف نواحی سفلی ترو عمدتاً Glans فشار میدهد. در مردان دو وظیفه اضافی را نیز انجام میدهد.

1- تخلیه قسمت Bulbar احلیل را بعد از ادرار کردن سهل می کند.

2- انقباضات علوی آنها در وقت انزال منجر به تخلیه نبضانی مایع منوی از قضیب می گردد.

**3. Superficial transvers Perineal Muscles** یک جفت بوده و یک مسیر موازی به سطح سفلی غشاء Perineal را طی می کند. این عضلات جسم Perineal را تثبیت می کند.

**منظره سطحی اعضاء تناسلی خارجی:-** در زنان:- در زنان Clitoris، مجموعه Vestibule همراه با تعدادی از چین خورده گی های جلدی و نسجی و Vulva را میسازد. در هر دو طرف خط متوسط دو چین خورده گی های جلدی باریک وجود دارد که بنام Labia Minor یاد می گردد. ناحیه که در میان این هردو موقعیت دارد و مهبل و احلیل در آن باز می گردد بنام vestibule یاد می گردد. Labia Minor در قدام به دو قسمت تقسیم شده است و چین خورده گی های (folds) داخلی و خارجی یا (medial and Lateral) را میسازد. چین های داخلی یا انسی باهم یکجا شده و Frenulum of Clitoris را میسازد، که با Glans Clitoris وصل می گردد. Labia Minor در خلف vestibule باهم یکجا شده و یک چین خورده گی مستعرض را میسازد که بنام فرنولوم لب کوچک یا فورشت (Fourchette) یاد می گردد. دهانه مهبل در داخل Vestibule به اندازه متفاوتی توسط یک از چین خورده گی حلقوی شکل از غشاء بنام غشاء بکارت (Hymen) احاطه شده است که ممکن است دارای فوحه کوچکی در وسط خود باشد و یا اینکه کاملاً مسدود باشد. در پی پارچه شدن این پرده به تعقیب مقاربت جنسی یا ترفیضات باقیمانده های پرده بکارت در دهانه مهبل دیده میشود. در سمت وحشی لبه های کوچک در چین خورده گی های پهن بنام Labia major وجود دارد. که در قدام یکجا شده و mons Pubis را میسازد. Labia Major در خلف یکی نمی شوند بلکه بواسطه یک فرو رفتگی بنام post Commisure از هم جدا می گردند. در مردان:- قسمت سفلی اندام تناسلی مردان از سفن Scrotum و قضیب ساخته شده است. Scrotum در مردان معادل Labia Major در زنان است. برجستگی های Labio Sacrotal در خط متوسط یکجا شده و Scrotum را میسازند. قضیب از یک جذر root و جسم ساخته شده است. که ریشه root را میتوان در مثلث- urogenital در خلف Scrotom لمس نمایم.

قسمت آویزان شده قضیب (جسم قضیب) کاملاً توسط جلد ستر شده است و نوک قضیب توسط glans ستر شده است.

فوحه خارجی احلیل یک شگاف Sagital است که به طور طبیعی در نوک glans قرار دارد قاعده glans توسعه یافته و یک لبه حلقوی را میسازد که بنام Corona of glans یاد می گردد. به طور طبیعی، چین خورده گی جلدی واقع در عنق glans به صورت یک چین خورده گی (fold) جلدی نازک که به طور محکم به glans وصل است. به قدام ادامه دارد و در خلف با جلد ضخیم تر اما شست با جسم



قضیب وصل است. این چین خورده گی (Fold) در قدام رفته و glans را سز می کند که بنام حشفه یا prepuce یاد می گردد که همین قسمت در ختنه برداشته شده و Glans آزاد می گردد.

**Superficial Fascia of Urogenital triangle:** با فاسیاء مشابه در جدار قدامی بطن ادامه پیدا می کند. شبیه فاسیاء سطحی جدار بطن، فاسیاء perineal نیز در سطح عمیق خود یک لایه غشائی دارد که بنام colles Fascia یاد می گردد. و به قسمت های ذیل وصل شده است:-

1- در خلف به غشاء Perineal وصل است بنام تا مثلث مقعدی نمی رسد.

2- به شاخ Isehio Pubic وصل است بنام به ران نمی رسد.

این فاسیا حدود وحشی فضاء سطحی عجان را مشخص می کند. Scrotum را ستر نموده و به اطراف جسم قضیب و Clitoris توسعه می یابد.

### اعصاب سوماتیک یا Somatic Nerve:

Pudental Nerve:- عصب اصلی سوماتیک عجان عصب پودندال است. که از ضفیره Sacral منشاء گرفته و حاوی الیاف عصبی از S2 الی S4 میباشد.

این عصب از greater Sciatic Foramen و از تحت عضله piri formis عبور نموده و رباط sciatic Spinous را دور زده و بعداً با عبور از Sciatic foramen & greater lesser به سمت داخل آمده و در مثلث مقعدی عجان داخل میشود. این عصب دارای سه شعبات نهائی اساسی است که عبارت اند از:-

1. Inferior rectal nerve

2. Perineal nerve

3. Dorsal Nerve of Penis and Clitoris

سایر اعصاب سوماتیک:

این اعصاب معمولاً حسی بوده و مشتمل میشود بر شعبات اعصاب ذیل:-

A. Ilioinguinal

B. Genitor Femoral Cutaneous

C. Post. Fomoral Cutaneous

D. Ano Ccygeal Nerve

**Visceral Nerves یا اعصاب احشائی:** - این اعصاب از دو طریق به عجان داخل می گردند.

1- آنهائیکه به طرف پوست می روند و اغلب شامل اعصاب سمپاتیک Postganglionic است. که یکجا با عصب pudental داخل این ناحیه میشود.

2- آنهائیکه به انساج انتعانی میروند عمدتاً از ضفیره ها ئیپوگستر یک سفلی در جوف حوصله جدا میشوند و داخل این ناحیه میشود.

3- مهترین شریان عجان عبارت از پودندال داخلی است.

4- ورید ها در عجان عموماً شراین را همراهی نموده و با ورید های Pudendal یک جا شده که بعداً در حوصله با Internal iliac vein یک جا میشود.

5- اوچه های لمفاوی نواحی عمیق عجان همراه با اوچه های خون پودندال داخلی بوده و عمدتاً در حوصله به عقدات Iliac داخلی میریزد.

### شراین یا Arteries :-

مهم ترین شریان عجان عبارت از شریان پودندال داخلی است شراین دیگری که داخل ناحیه میشوند عبارت اند از شراین پودندال خارجی ،  
gennasteric art ، testicular – Arteries ،

1- Internal- Pudendal art :-

تذ جذع قدامی شریان iliac داخلی در حوصله غشاء می گیرد. یکجا با عصب pudendal مسیر نموده در حالیکه در وحشی عصب قرار می گیرد spineiliac را دور زده و از طریق lesser Foramen–Sciatic داخل عجان می گردد.

شعبات شریان داخلی pudendal عبارت اند از:-

1. Inf rectal arteries

2. Perineal Artery

3. Branch for erection of clitoris penis

1- شراین rectal سفلی با شراین rectal متوسط و علوی آنا ستوموز نموده و یک ضفیره و عائی را جهت ارواء به ریکتوم و کانال مقعدی میسازد.

2- Perineal artery در نزدیک نهایت قدامی کانال پودندال منشاء می گیرد.

3- بخش نهائی شراین پودندال داخلی:-

شعبات برای ارواً انساج انتعادی می دهد که در مردان این شعبات عبارت اند از:-

1.Artery of bulb of penis

2.Urethral artery

3.Deep Artery of penis

4.Dorsal artery of penis

شعبات که به انساج انتقادی در زنان میدهد عبار اند از:

1. Arteries of bulb of vestibule

2. Deep clitoris arteries

3. Dorsal clitoris arteries

II :- External udendal Arteries :-

شامل یک رگ سطحی و یک رگ عمیق است که از شریان فخذی (Femoral) در ران جدا میشود. به سمت داخل حرکت می کند تا اینکه در قدام به عجان داخل شوند. جدار مرتبط قضیب یا Scrotom و یا جلد مرتبط Clitoris و MajorLabia را ارواء می کند.

### **-: Testicular and Cremastericart-:III**

در مردان شراین بیضه ها از ابهر بطنی منشاء گرفته و از طریق کانال مغبنی در سفن سیر نزولی می کنند. و خصیه ها را ارواء می کند. هم چنان شریان Cremastenic یکجا با طناب اسپرماتیک داخل Scrotum می گردد. در زنان شراین کوچک Cremastenic رباط صدر رحمی را در کانال فنجی همراهی می کنند.

ورید ها VEINS :-

ورید ها در عجان معمولاً شراین را همراهی نموده و با ورید های Pudental یکجا شده که بعداً در حوصله با veiniliacinternal یکجا میشود.

# PART EIGHT

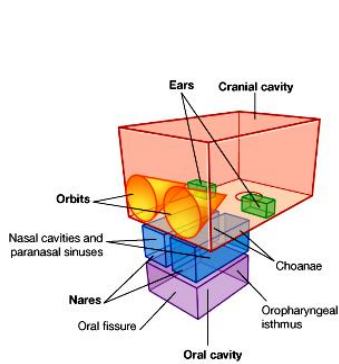
## THE HEAD & NECK

### معلومات عمومی یا General Description

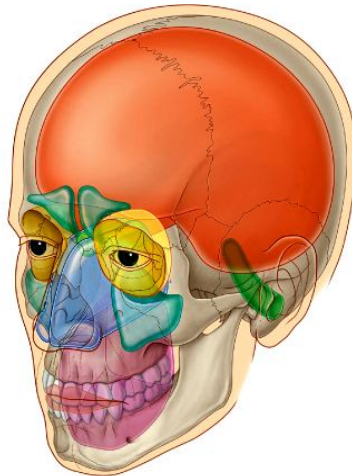
#### HEAD یا سر :

سر از یکتعداد کامپارتمنتها متشکل است که از استخوان و انساج رخوه ساخته شده اند. این کامپارتمنت ها قرار ذیل میباشد:

- ↪ **Cranial cavity** یا جوف قحف: که دران دماغ و پوشهایش قرار دارند.
- ↪ **Ears** یا گوشها: که بیشترین قسمت آن در ضخامت استخوانهای سر قرار دارند.
- ↪ **Orbits** یا اجواف اربیتا: که دران کره چشم قرار دارد.
- ↪ **Nasal cavities** یا اجواف بینی: عبارت از دو جوف بوده که توسط پرده بینی از هم جدا گردیده اند. بینی قسمت علوی جهاز تنفسی است. جوف بینی توسط دو سوراخ بنام **anterior nares** بقدام، و توسط **posterior nares** (یا **choanae**) بخلف باز میگردد. در نزدیکی جوف بینی یکتعداد خالیگاههایی قرار دارند که مملو از هوا بوده و بنام **paranasal air sinuses** یا جیب مجاور انف یاد میگردد.
- ↪ **Oral cavity** یا جوف دهن: از بینی توسط **hard & soft palates** جدا میشود. فوحه قدامی آن بنام **oral fissure**، و فوحه خلفی آن بنام **oropharyngeal isthmus** یاد میگردد.



© Elsevier. Drake et al: Gray's Anatomy for Students - www.studentconsult.com



#### دیگر نواحی مهم اناتومیکی در سر :

1. **Infratemporal fossa**: فضای بین وجه خلفی **ramus mandibular** و وجه وحشی **lateral pterygoid plate of sphenoid** بوده مهمترین محتوی آنرا **mandibular nerve** تشکیل میدهد.
2. **Pterygopalatine fossa**: یک حفره کوچک در خلف الاشه بالا میباشد. داخلی با **cranial cavity**، و خارجاً با **infratemporal fossa**، جوف اربیتا، جوف بینی، و جوف دهن ارتباط دارد. مهمترین محتوی آن **maxillary nerve** میباشد.
3. **Face** یا صورت که در قدام سر واقع میباشد.
4. **Scalp**: قسمتهای علوی، خلفی، و وحشی سر را پوش میکند.

#### گردن یا NECK:

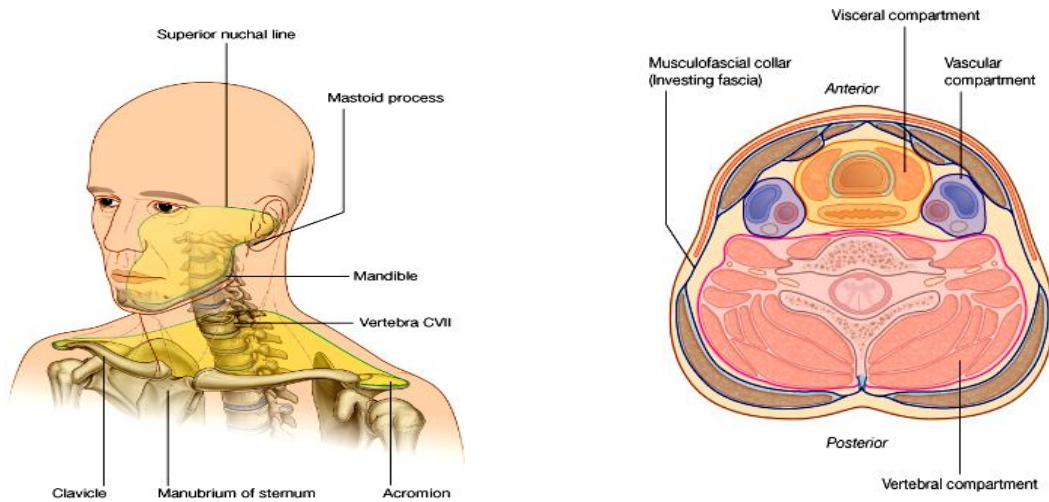
عبارت از قسمتی است که بین **head** در بالا، **shoulder** و **thorax** در پایین قرارداشته حدود آن قرار ذیل میباشد:

- ↪ در علوی ← قداماً: کنار سفلی **mandible**
  - ↪ خلفاً: **superior nuchal line**
  - ↪ در سفلی ← قداماً: کنار علوی **sternum**، کنار علوی **clavicle**، و **acromion**
  - ↪ خلفاً: خطی که **acromion** را به **spine فقره C7** وصل کند.
- حدود گردن در خلف طولانی تر از قدام میباشد. حدود سفلی گردن، قاعده یا **base of the neck** را نیز در بر میگردد.

#### کامپارتمنتهای گردن:

- گردن 4 کامپارتمنت دارد که تمام آنها مجموعاً توسط یک پوش عضلی- صفاقی در بر گرفته شده است:
- ↪ **Vertebral compartment**: حاوی فقرات رقیبی و عضلات مجاور آن میباشد.

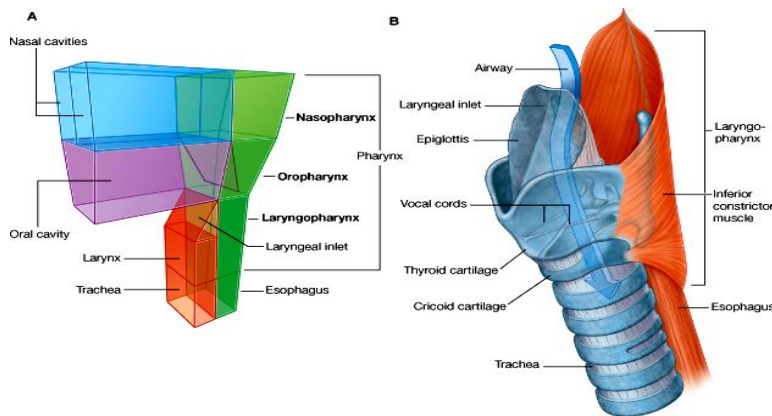
- ↔ **Visceral compartment**: حاوی طرق هضمی و تنفسی، و غدوات مهم (تایراید، پاراتایراید و تایمس) میباشد.
- ↔ دو عدد **vascular compartments**: حاوی او عیه بزرگ سر و گردن و عصب **vagus** میباشد.



## حنجره و بلعوم یا LARYNX & PHARYNX

1. حنجره یا **larynx** عبارت از قسمتی از طرق تنفسی است که در پایین به **trachea** و در بالا توسط یک پرده به استخوان **hyoid** وصل میباشد. اسکلیت حنجره توسط یکتعداد غضاریف تامین میگردند. این غضاریف در داخل جوفی را بنام **laryngeal cavity** تحدید میکنند. مهمترین ساختمانیکه در حنجره وجود دارد **vocal folds** میباشد که سبب تولید صدا در گوی یک شخص میگردند. فوحه دخولی حنجره در علوی بنام **laryngeal inlet** یاد میشود.

2. بلعوم یا **pharynx** عبارت از قسمتی از طرق هضمی است که از مجموعه یی از عضلات و صفاق ها ساخته شده و در بالا به **base of the skull**، و در پایین به مری وصل میباشد. در هر دو طرف جدار های وحشی این جوف نیم استوانه یی به جوانب جوف بینی، جوف دهن، و جوف حنجره ارتکاز میکنند. بناءً قسمتی از بلعوم که در خلف بینی قرار دارد بنام **nasopharynx**، قسمتی که در خلف دهن قرار دارد بنام **oropharynx**، و قسمتی که در خلف حنجره قرار دارد بنام **laryngopharynx** یاد میگردد



© Elsevier. Drake et al: Gray's Anatomy for Students - www.studentconsult.com

## :COMPONENT PARTS :SKULL

از تعداد زیادی استخوانهایی ساخته شده که باهمدیگر مفاصل فیروزی را بنام **Sutures** میسازند. در اوایل حیات خالیگانهایی بین بعضی از استخوانها دیده میشود که توسط یک غشا پوشانیده میباشند. این خالیگاهها بنام **fontanelles** یاد میگردند. در سر تنها سه مفصل ساینویال وجود دارد:

↔ **Temporomandibular joint**

↔ دو مفصلی که بین استخوانهای کوچک گوش متوسط ساخته میشوند.

## :CERVICAL VERTEBRAE

7 فقره cervical که اسکلیت استخوانی گردن را میسازند، دارای مشخصات ذیل میباشند:

1. جسم فقری کوچک دارند.
2. Spine process دو شاخه بی دارند.
3. Transverse process شان دارای **foramen transversarium** میباشند. این سوراخها مجموعاً یک کانال را میسازند که از طریق آن vertebral arteries & veins بطرف بالا میگذرند.
4. Transverse processes های شان دارای **anterior & posterior tubercles** استند که برای ارتکاز عضلات میباشند.
5. دو فقره رقیبی علوی جهت حرکت دادن سر وظیفه اجرا میکنند.

## :HYOID BONE

- ↪ یک استخوان کوچک بشکل حرف U میباشند که دارای یک **جسم** مستطیلی و دو شاخ در هر طرف بنام **greater & lesser cornuae** میباشند.
- ↪ با کدام استخوان دیگر در skull مفصل نمیگردد، ساختمان متحرک بوده عضلات زیادی بالای آن ارتکاز مینمایند.
- ↪ در علوی به زمین جوف دهن، در سفلی به حنجره، و در خلف به بلعوم وصل میباشند.

## :SOFT PALATE

- ↪ ساختمان نسج رخوه میباشند که بشکل یک پرده از کنار خلفی **hard palate** آویخته بوده و در سفلی دارای یک کنار خلفی آزاد میباشند.
- ↪ توسط یکتعداد عضلات مخصوص **elevate** یا **depress** (بالا و پایان) میشود.
- ↪ **Soft palate** مجرای خلفی جوف دهن را از **oropharynx** جدا میکند.

## :MUSCLES

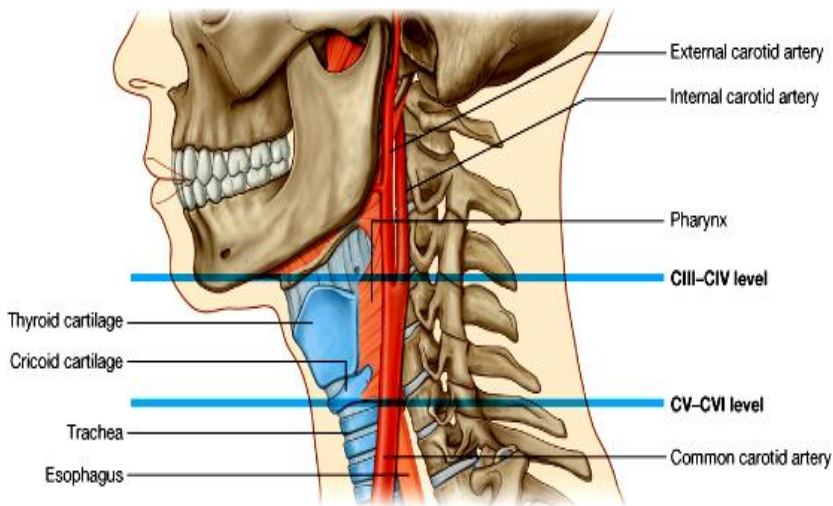
- عضلات سر به گروپهای ذیل تقسیم شده اند:
- ↪ عضلات حرکت دهنده کره چشم
  - ↪ عضلات گوش متوسط
  - ↪ عضلات صورت
  - ↪ عضلات جوته
  - ↪ عضلاتیکه سبب بالا و پایان کردن **soft palate** میشوند.
  - ↪ عضلات زبان
  - عضلات گردن به گروپهای ذیل تقسیم شده اند:
  - ↪ عضلات بلعوم
  - ↪ عضلات حنجره
  - ↪ عضلات فیته مانند گردن که **larynx** و **pharynx** را در محل شان تثبیت مینمایند.
  - ↪ عضلات طبقه خارجی گردن که سبب حرکت دادن سر و **upper limb** میشوند.
  - ↪ عضلات وضعیتی یا **postural muscles** که در حالت دادن سر و گردن وظیفه دارند.

## مشخصات کلیدی یا KEY FEATURES

### سویه بین فقری C3/C4 و C5/C6:

- ↪ در سویه بین C3/C4 که با کنار علوی غضروف تایراید مطابقت میکند، **common carotid artery** تشعب نموده بدو شاخه عمده **internal & external carotid arteries** تقسیم میگردد.
- ↪ در سویه بین C5/C6 که به حدود سفلی **larynx** و **pharynx** مطابقت میکند، بعد ازین سویه **trachea** و مری شروع میشود.

### : Airways in the neck



© Elsevier. Drake et al: Gray's Anatomy for Students - www.studentconsult.com

در صورت blockage یا بسته شدن قسمتهای علوی طرق تنفسی، معمولاً با باز کردن یک مجرا در دو محل عمده گردن میتوان زندگی یک شخص را بصورت عاجل نجات داد. این دو عملیه عبارتند از:

1. **Cricothyrotomy**: بین غضروف تائیراید و کریکویید حنجره صورت میگیرد که درانجا اوعیه خون کوچک، نسج منضم و جلد، و بعضاً قسمت کمی از غده تائیراید موجود میباشد.
2. **Tracheostomy**: یک عملیه جراحی بوده که در جدار قدامی trachea اجرا میگردد. درین ناحیه تعداد زیاد وریدها و قسمتی از غده تائیراید موجود استند.

### : Cranial nerves

به تعداد 12 زوج عصبی از دماغ منشا میگیرند و

از طریق foramina & fissures از cranial cavity خارج شده و ساختمانهای head & neck را تعصیب میکنند. ازین جمله عصب **vagus** از طریق گردن در صدر و بطن و حوصله پایین میشود. الیاف پاراسمپاتیکی - توسط چار زوج III, VII, IX و X انتقال داده میشود. ازین جمله عصب واگوس از طریق گردن به صدر، بطن و حوصله پایین شده و احشای مختلف را تعصیب پاراسمپاتیکی میدهد.

### : Cervical nerves

⇐ درین ناحیه 8 زوج شوکی (C1-C8) موجود میباشدند.

⇐ شعبات قدامی C1-C4 باهم یکجا شده **cervical plexus** را میسازند که بالنوبه برای عضلات گردن، دیافراگم، جلد نواحی قدامی و وحشی گردن، و جلد قسمتهای قدامی- علوی صدر و قسمتهای سفلی سر شعبات عصبی میدهد.

⇐ شعبات قدامی C5-C8 با یک شاخه T1 یکجا شده **brachial plexus** را میسازند، که شعبات آن برای upper limb میروند.

### جدا بودن طرق انتقالی هضمی و تنفسی در هنگام اجرای وظیفه :

⇐ Pharynx دهلیز مشترک عبوری برای سیستم هضمی و تنفسی میباشد.

⇐ epiglottis، Soft palate، و انساج رخواه داخل حنجره بحیث valve ها کار کرده و از دخول غذا و مایعات به طرق تنفسی سفلی جلوگیری میکنند.

⇐ در هنگام نفس کشیدن طرق تنفسی باز بوده ولی مری چون جدار نرم داشته و اسکلیت باز نگهدارنده ندارد، بسته میباشد.

⇐ در اطفال نوزاد حنجره درقسمت علوی گردن قرار داشته و epiglottis بالاتر از سویه soft palate واقع میباشد. بهمین لحاظ نوزادان میتوانند در عین زمان هم شیر بمکند و هم نفس بکشند، بدون اینکه خطر دخول شیر به حنجره و طرق تنفسی آنان را تهدید کند. در جریان سال دوم حیات حنجره به سویه عادی خود در قسمت سفلی گردن پایین میاید.

### مثلث های گردن یا Triangles of the neck :

گردن توسط دو عضله sternocleidomastoideus و trapezius بدو مثلث قدامی و خلفی در هر طرف تقسیم میشود.

حدود مثلث قدامی عبارتند از :

⇐ خط متوسط گردن

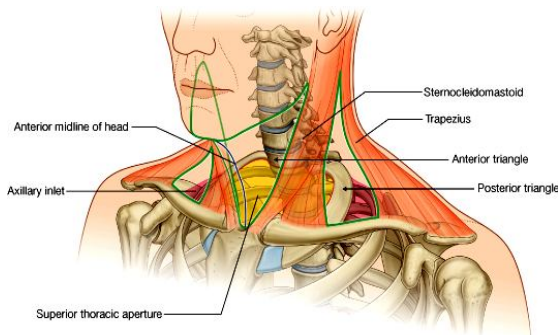
⇐ کنار سفلی mandible

⇐ کنار قدامی عضله sternocleidomastoideus

حدود مثلث خلفی عبارتند از:

⇐ 1/3 متوسط clavicle

⇐ کنار قدامی عضله trapezius



© Elsevier. Drake et al: Gray's Anatomy for Students - www.studentconsult.com

↪ کنار خلفی عضله sternocleidomastoideus  
 ساختمانهای مهم اکثراً از طریق anterior triangle از سر به صدر عبور میکنند.  
 Posterior triangle اکثراً محل عبور و مرور اوعیه و اعصابیکه از upper limb بطرف بالا میروند، میباشد.

## Regional anatomy

### Skull

↪ دارای 22 استخوان میباشد که باهمدیگر توسط suture ها وصل میباشند (به استثنای mandible)، و cranium یا قحف را میسازند.  
 ↪ Cranium یا قحف را بدو قسمت تقسیم کرده میتوانیم:

↪ قسمت علوی بنام calvaria که اطراف cranial cavity را احاطه میکند.

↪ قسمت سفلی و قدامی بنام viscerocranium یا facial skeleton

↪ استخوانهایی که در تشکیل calvaria سهم میگیرند عبارتند از: temporal, parietal, frontal, sphenoid, ethmoid & occipital  
 ↪ استخوانهایی که در تشکیل facial skeleton سهم میگیرند عبارتند از: lacrimal ،palatine bones ،nasal bones ، maxillae ، zygomatic bones ،bones vomer و استخوان inferior nasal conchae ،  
 ↪ استخوان فک سفلی یا mandible توسط مفصل ساینویال به قحف وصل میگردد. این استخوان نه شامل قحف و نه شامل facial skeleton میباشد.

### جوف قحف یا Cranial Cavity

عبارت از خالیگاه داخل calvaria است که حاوی ساختمانهای ذیل میگردد:

↪ دماغ و سحایا  
 ↪ قسمتهای proximal اعصاب قحفی  
 ↪ اوعیه خون و ساینس های وریدی قحفی

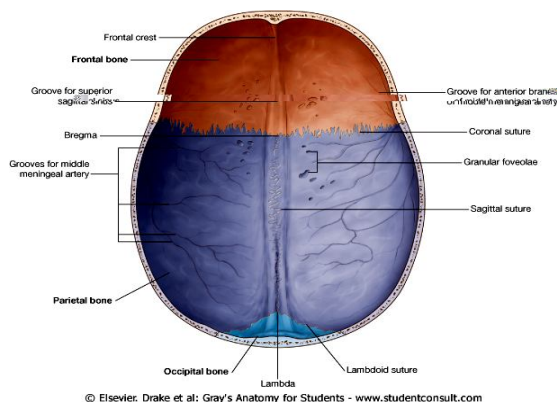
### سقف یا Roof:

↪ گنبدی شکل بوده بنام calva یاد میگردد. در قدام توسط frontal ، در متوسط توسط parietal bones و در خلف توسط occipital ساخته میشود.

↪ هر سه (coronal, sagittal, lambdoid) suture در آن قابل دید میباشد.

↪ نقاط bregma و lambda، و درشتی ها و فرورفتگی ها و میزابه ها در سطح داخلی آن قابل تشخیص میباشند.

↪ ساختمانهایی که در سقف cranial cavity دیده میشوند، از قدام به خلف عبارتند از:



1. Frontal crest

2. Groove for the superior sagittal sinus

3. Granular foveolae در هر دو طرف groove فوق الذکر

4. در قسمت های وحشی سقف، میزابه های کوچک که توسط meningeal vessels بوجود میآیند.



## زمین یا Floor:

زمین cranial cavity توسط حفره بزرگی بنام cranial fossa ساخته میشود که بالنوبه به سه حفره قدامی، متوسط و خلفی تقسیم میگردد.

## سحایا یا Meninges

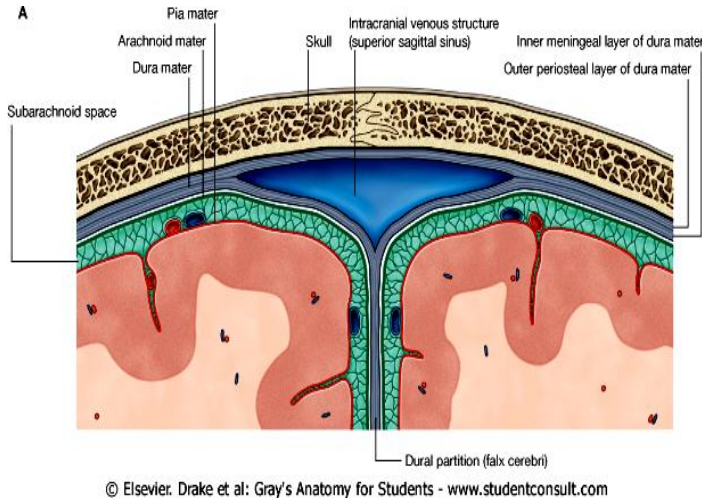
اعصاب مرکزی (دماغ و نخاع شوکی) توسط سه طبقه از غشای مخصوص بنام meninges پوش شده اند که این طبقات عبارتند از:

1. طبقه خارجی مستحکم بنام **dura mater**
2. طبقه متوسط ظریف بنام **arachnoid mater**
3. طبقه داخلی که التصاق صمیمی با سطح دماغ دارد، بنام **pia mater**

## Cranial dura mater

↪ غشای محکم و ضخیم بوده از دو طبقه ساخته شده است:

1. غشای خارجی بنام **periosteal layer** که با پریوست skull ملتصق بوده در خارج از foramen magnum یا دیگر سوراخهای skull با پریوست وجه خارجی استخوانهای skull امتداد مییابد. (spinal cord) عاری ازین پوش میباشد)
2. غشای داخلی بنام **meningeal layer** که با arknobid در تماس بوده و از طریق foramen magnum عبور نموده و spinal cord را نیز پوش میکند.



© Elsevier. Drake et al: Gray's Anatomy for Students - www.studentconsult.com

↪ دو غشای dura mater در قسمتهای مختلف از همدیگر دور شده و دو نوع ساختمانهای مهم را میسازند:

1. (dural partitions) یا غشا هایی که بشکل امتداد یافته meningeal layer بطرف داخل cranial cavity سیر کرده، و قسمتهای مختلف دماغ را از یکدیگر جدا میکنند.
2. Intracranial venous sinuses

## Dural partitions

عبارتند از: falx cerebri, tentorium cerebelli, falx cerebelli, & diaphragma sellae

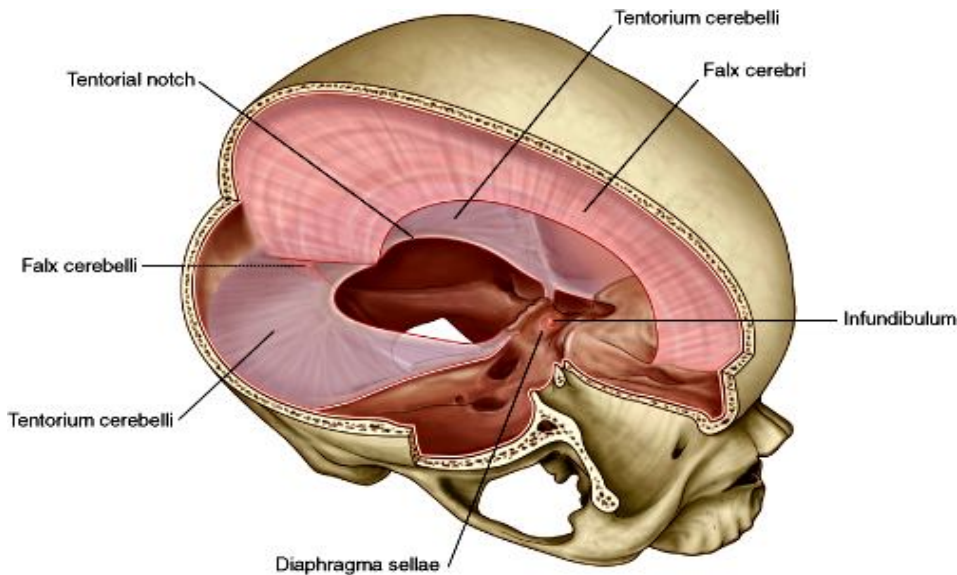
## :Falx cerebri

↪ عبارت از غشای نیمه هلالی میباشد که از dura پوش کننده calva منشأ گرفته در بین هر دو نیم کره دماغ اکبر بطرف سفلی سیر میکند.

↪ در قدام بالای crista galli و frontal crest ارتکاز میکند و در خلف با لای tentorium cerebelli ارتکاز کرده و با آن مدغم میشود.

## :Tentorium cerebelli

- ↪ پرده مستعرض است که مخیخ یا cerebellum را در posterior cranial fossa از نیم کره های دماغ اکبر جدا میکند.
- ↪ در خلف بالای groove for transverse sinus استخوان occipital، در وحشی بالای کنار علوی petrous part of temporal، و در قدام بالای posterior clinoid process ارتکاز میکند.
- ↪ کنارهای قدامی و انسی این پرده آزاد بوده و در midline یک سوراخ بیضوی شکل را بنام tentorial notch تحدید میکنند.



© Elsevier. Drake et al: Gray's Anatomy for Students - www.studentconsult.com

### Falx cerebelli

↪ یک پرده کوچک در سطح متوسط posterior cranial fossa میباشد.  
 ↪ در خلف بالای internal occipital crest و در علوی tentorium cerebelli بالای ارتکاز نموده کنار قدامی آنکه آزاد میباشد در بین دو نیم کره دماغ اصغر قرار میگیرد.

### Diaphragm sellae

↪ یک پرده کوچک مستعرض میباشد که hypophyseal fossa را که در sella turcica قرار دارد، پوش میکند.

↪ در قسمت متوسط این پرده یک سوراخ وجود دارد که **infundibulum** یا ساقه غده نخامیه از آن گذشته و به قاعده دماغ وصل میشود.

### شرایین dura mater

توسط سه شریان عمده اروا میگردد که عبارتند از:

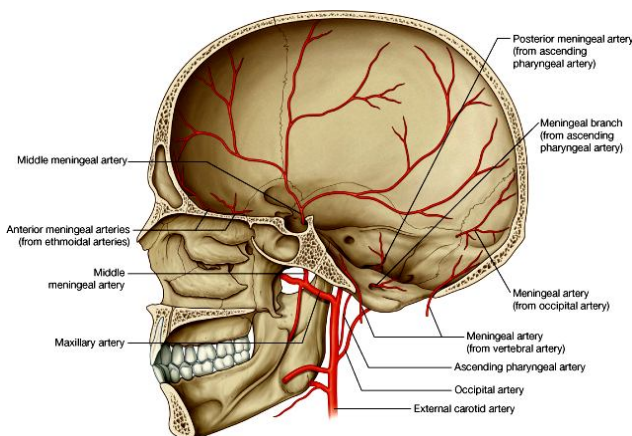
1. **Anterior meningeal arteries** در anterior cranial fossa (که شعبات ethmoidal arteries میباشند).
2. **Middle meningeal artery** در mid. cranial fossa (که شریان بزرگ بوده شعبه شریان maxillary میباشد).
3. **Posterior meningeal arteries** در posterior cranial fossa (که شعبات چندین شریان مختلف میباشند).

### تعصیب dura mater

توسط هر سه شعبه (ophthalmic, maxillary, and mandibular) زوج V قحفی یا trigeminal nerve صورت گرفته و اعصاب C1، C2، و بعضاً C3 نیز در تعصیب dura سهم میگیرند.

### Arachnoid mater

↪ غشای نازک است که با وجه داخلی meningeal layer of dura در تماس بوده ولی چسبیده نمیباشد. یعنی بین غشای ارکنوئید و dura mater یک فضا بنام subdural space وجود دارد.  
 ↪ از وجه داخلی ارکنوئید غشاهای نازک خارج شده و یک شبکه یا trabecula را میسازند و با غشای pia mater مدغم میگردند.  
 ↪ غشای ارکنوئید در دماغ و نخاع از pia mater توسط sub arachnoid space جدا میگردد.



© Elsevier. Drake et al: Gray's Anatomy for Students - www.studentconsult.com

↪ ارکنوئید بجز از median longitudinal fissure که دماغ اکبر را بدو نیم کره تقسیم میکند، در دیگر فرورفتگی ها و درز های دماغ داخل نمیشود.

### Pia mater

یک غشای نازک و ظریف بوده که با سطح دماغ و نخاع التصاق صمیمی داشته در تمام درز ها و میزابه های سطح آن داخل میشود.

### طرز قرار گرفتن طبقات مختلف meninges و فضا های خالی بین این طبقات

در داخل cranial cavity دو نوع فضا یا خالیگاه وجود دارند: فضاهای حقیقی یا true spaces؛ و فضا های خیالی یا potential space.

↔ **Extradural space** یک **potential space** میباشد، که بین **periosteal layer of dura** و پرپوست استخوانهای سر در خارج از **dura** بوجود آمده میتواند. این فضا ممکن در اثر **rupture** یک **sinus** وریدی و یا اوعیه **meningeal** مملو از خون گردد و به یک خالیگاه حقیقی تبدیل گردد.

↔ هرگاه یک ورید دماغی قبل از تخلیه شدن در یکی از **sinus** های وریدی پاره شود، سبب خونریزی در **subdural space** میگردد. این فضا عبارت از خالیگاه بین **meningeal layer of dura** و **arachnoid** میباشد.

### Subarachnoid space

↔ بین **ارکنوئید** و **pia mater** قرار داشته یگانه فضای نارمل حقیقی در سحایا میباشد.

↔ این فضا در بعضی قسمتها وسعت کسب کرده که بنام **subarachnoid cisterns** یاد میگردند.

↔ این فضا مملو از مایع **CSF** میباشد که یک مایع بیرنگ شفاف و عاری از هر نوع حجرات میباشد. این مایع توسط **choroid plexus** که در بطینات دماغی قرار دارند، ترشح گردیده و در **subarachnoid space** در محیط دماغ و نخاع در جریان بوده بالاخره توسط ساختمانهایی بنام **arachnoid villi** دوباره به سیستم وریدی تخلیه میگردد.

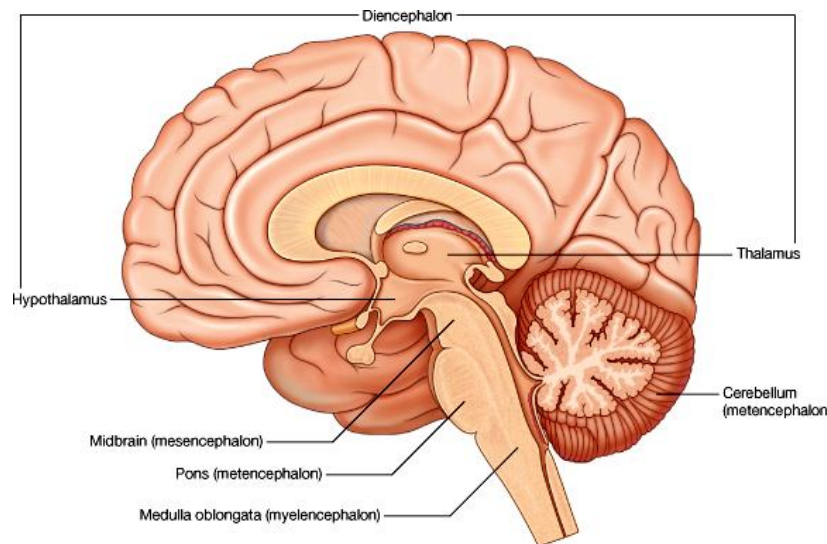
↔ **Arachnoid villi** در تبارزاتی بنام **arachnoid granulations** که بطرف **superior sagittal sinus** متبازر میگردند، قرار دارند.

## دماغ و اروای آن Brain & its blood supply

### :Brain

دماغ را از نظر امبریولوژیک میتوانیم به 5 قسمت عمده تقسیم کنیم که از بالا به پایین عبارتند از:

1. **Telencephalon** که متشکل از **cerebrum** یا دماغ اکبر میباشد که بدو نیم کره تقسیم شده و سطح آن دارای برآمدگی ها بنام **gyrus** و فرورفتگی ها بنام **sulcus** میباشد. دماغ اکبر بالاتر از **tentorium cerebelli** قرار داشته دارای لوب های مختلف میباشد.



© Elsevier. Drake et al: Gray's Anatomy for Students - www.studentconsult.com

2. **Diencephalon** که متشکل از تلاموس، هایپوتلاموس و یکتعداد ساختمانهای مرتبط به آنها میباشد.

3. **Mesencephalon** که متشکل از دماغ متوسط یا **midbrain** میباشد، که عبارت از قسمت اول ساق دماغی یا **brainstem** میباشد.

4. **Metencephalon** که متشکل از دماغ اصغر یا **cerebellum** (دارای دو نیم کره در وحشی و یک قسمت مرکزی میباشد) و **pons** (که قسمت متوسط ساق دماغی است) میباشد.

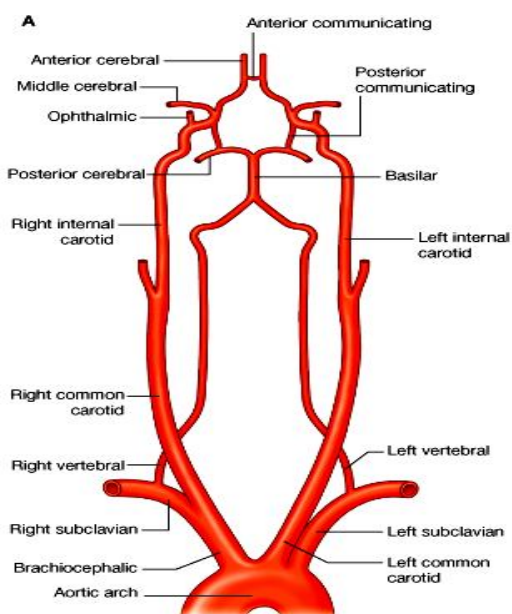
5. **Myelencephalon** که متشکل از بصله یا **medulla oblongata** که قسمت آخری ساق دماغی است، میباشد. بصله بعد از عبور از **foramen magnum** به نخاع شوکی امتداد مییابد.

### اروای دماغ یا Blood Supply of the Brain :

اروای دماغ توسط دو شریان بزرگ صورت میگیرد که در قاعده دماغ شعبات آنها با هم یکجا شده و یک حلقه شریانی بنام **circle of Willis** را میسازند. این شرایین عبارتند از:

1. **Vertebral arteries**: دو عدد بوده هرکدام از قطعه اول شریان **subclavia** منشا میگیرند و از طریق کانال **foramen transversarium** در 6 فقره رقیبی بالا عبور کرده و از طریق **foramen magnum** وارد **cranial cavity** شده قبل از آنکه هر دو شریان **vertebral** راست و چپ باهم یکجا شده و شریان **basilar** را بسازند، سه شعبه دیگر نیز از شرایین **vertebral** منشا میگیرند که عبارتند از:

### i. Anterior spinal artery



© Elsevier, Drake et al: Gray's Anatomy for Students - www.studentconsult.com

**.ii Posterior spinal arteries**  
**.iii Posterior inferior cerebellar arteries**

پس از آنکه شریان basilar از یکجا شدن هردو شریان vertebral ساخته شد، در وجه قدامی پons سیر کرده و یکتعداد شعبات ذیل را میدهد:

- .i Anterior inferior cerebellar arteries**  
**.ii شرایین متعدد بنام pontine arteries**  
**.iii Superior cerebellar arteries**  
**.iv و بالاخره دو شعبه نهایی بنام posterior cerebral arteries**

**2. Internal carotid arteries:** یکی از دو شعبه نهایی common carotid artery در هردو طرف بوده بعد از منشأ بطرف base of the skull بالا رفته و از طریق carotid canal وارد جوف قحف میشوند. در همین جا چند شعبه از internal carotid artery نشئت میکند که عبارتند از:

- .i Ophthalmic artery**  
**.ii Posterior communicating artery**  
**.iii Middle cerebral artery**  
**.iv Anterior cerebral artery**

**حلقه شریانی قاعده دماغ یا Circle of Willis**

از تقم شعبات شرایین vertebralis و internal carotid ساخته میشود، که دو نوع شریان ارتباطی در تشکل این حلقه رول عمده دارند:

- 1. Anterior communicating artery** که یکعدد بوده و دو شریان راست و چپ anterior cerebral را باهمدیگر ارتباط میدهد.  
**2. Posterior communicating arteries** که دوعدد بوده و شریان internal carotid را در هردو طرف با posterior cerebral artery ارتباط میدهند.

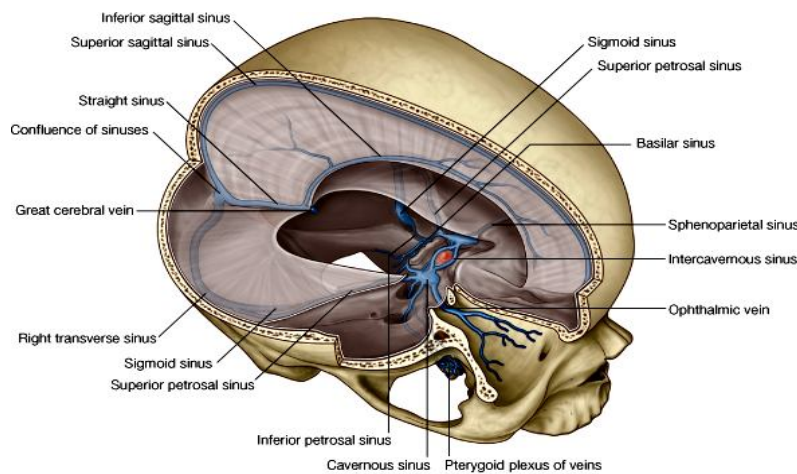
**تخلیه وریدی یا venous drainage**

- شبکه های کوچک وریدی در سرتاسر دماغ باهمدیگر یکجا شده و اورده بزرگتری را بنام cerebral veins، cerebellar veins و veins of the brainstem میسازند. این اورده بالنوبه در **dural venous sinuses** ریخته و بالاخره در ورید بزرگی بنام **internal jugular vein** تخلیه میگردد.  
 غیر از آن اورده نامبرده، **diploic veins** (اورده نسج اسفنجی استخوانهای قحف) و **emissary veins** (اورده بی که از خارج قحف میآیند) نیز به **dural venous sinuses** میریزند.

## Dural venous sinuses

**Superior sagittal sinus** : در کنار علوی falx cerebri قرار داشته از foramen caecum تا confluence of sinuses ادامه دارد.

**Inferior sagittal sinus** : در کنار سفلی falx cerebri قرار داشته خلفاً تا کنار قدامی tentorium cerebelli ادامه داشته و درانجا با great cerebral vein یکجا شده straight sinus را میسازد.



© Elsevier. Drake et al: Gray's Anatomy for Students - www.studentconsult.com

**Straight sinus** : از محل اتصال falx cerebri و tentorium cerebelli در خلف شروع و در confluence of sinuses ختم میگردد و اکثراً به left transverse sinus تخلیه میشود.

**Confluence of sinuses** : ساینس های superior sagittal، straight و occipital تماماً در محل متوسع بنام confluence of sinuses که در internal occipital protuberance قرار دارد، تخلیه شده و خود confluence of sinuses در right & left transverse sinuses تخلیه میگردد.

**Transverse sinuses** : جفت بوده بشکل مستعرض از confluence of sinuses شروع، و در امتداد خطی که tentorium cerebelli با جدارهای خلفی و وحشی cranial cavity وصل میگردد، بطرف قدام ادامه مییابند. زمانیکه transverse sinus ها سطح استخوان occipital را ترک میکنند، بنام sigmoid sinus یاد میشوند.

**Sigmoid sinuses** : این ها بطرف سفلی دور خورده مسیر S ماندی را میپیمایند، و در internal jugular veins تخلیه میشوند.

**Cavernous sinuses** : جفت بوده و در جدار وحشی جسم استخوان sphenoid، بهردو طرف sella turcica واقع بوده و اهمیت کلینیکی دارند. ساختمانهاییکه از طریق cavernous sinus عبور میکنند عبارتند از:

1. Internal carotid artery

2. Abducent nerve

و ساختمانهاییکه در جدار وحشی cavernous sinus قرار دارند، از بالا به پایین عبارتند از:

1. Oculomotor nerve III

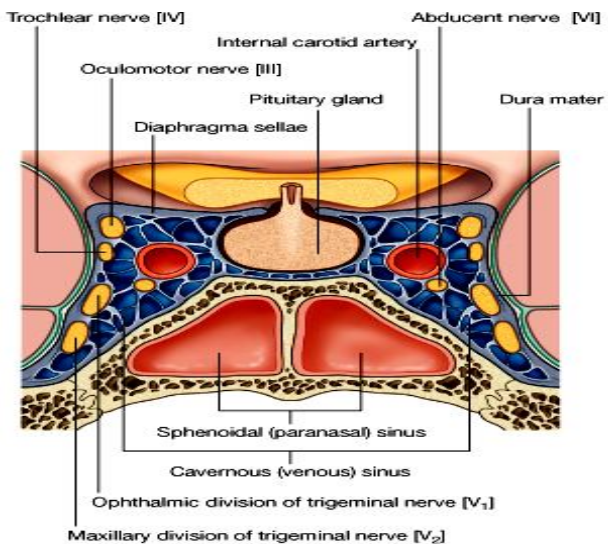
2. Trochlear nerve IV

3. Ophthalmic nerve V1

4. Maxillary nerve V2

Cavernous sinus های راست و چپ باهمدیگر در قدام و خلف pituitary stalk توسط ant. & post. intercavernous sinuses وصل میشوند.

**sphenoparietal sinuses** : این ساینس های کوچک که در نهایت قدامی cavernous sinuses تخلیه میشوند، در طول وجه سفلی lesser wing استخوان sphenoid سیر دارند.



- ↔ **Superior petrosal sinuses**: superior petrosal sinus ها خون وریدی cavernous sinus را در transverse sinus تخلیه میکنند. این ساینس از نهایت خلفی cavernous sinus شروع شده و در امتداد کنار علوی petrous temporal bone سیر کرده و به transverse sinus وصل میشود.
- ↔ **Inferior petrosal sinuses**: از نهایت خلفی cavernous sinuses شروع شده بطرف خلفی سفلی سیر کرده در internal jugular veins میریزند.
- ↔ **Basilar sinuses**: هر دو inferior petrosal sinus را بهمديگر و به vertebral venous plexus وصل میکنند. این ساینس ها بالای clivus، اندکی خلفتر از sella turcica قرار دارند.

## Cranial nerves

شامل PNS بوده و 12 جوره اعصابی میباشد که از دماغ منشا گرفته و از طریق foramina & fissures قحفی از cranial cavity خارج میشوند. این اعصاب دارای الیاف somatic & visceral و همچنان الیاف special sensory & motor میباشد.

**Table 12-1. Summary of cranial nerves.**

Number	Name	Function
I	Olfactory	Olfaction
II	Optic	Vision
III	Oculomotor	Eye movement Parasympathetic innervation of eye
IV	Trochlear	Eye movement
V	Trigeminal	General sensation from head Motor to muscles of mastication
VI	Abducens	Eye movement
VII	Facial	Taste Facial movement Parasympathetic innervation of salivary and lacrimal glands
VIII	Vestibulocochlear	Vestibular sense Hearing
IX	Glossopharyngeal	Taste General sensory and motor innervation of pharynx Visceral innervation from carotid body and sinus Parasympathetic innervation of salivary gland
X	Vagus	General sensory and motor innervation of pharynx, larynx and oesophagus Visceral innervation from thorax and abdomen, including aortic body and arch Parasympathetic innervation of thoracic and abdominal viscera
XI	Accessory	Movement of head and shoulders
XII	Hypoglossal	Movement of tongue

### انواع فایبرهای موجود در اعصاب محیطی یا Types of Fibres in Peripheral Nerves

↔ فایبرها یا الیاف موجود در هر دو نوع اعصاب نخاعی و قحفی را نظر به وظیفه شان میتوان به گروپهای مختلف تقسیم کرد. بصورت عمومی تمام فایبرهای موجود در اعصاب محیطی را بدو گروه عمده تقسیم میکنند:

☞ یکتعداد فایبرها مسوول انتقال سیاله عصبی از سیستم اعصاب مرکزی به اعضای محیطی (مانند عضلات) میباشد. در اثر رسیدن این سیاله، عضله تقلص کرده و حرکت بوجود میاید. چنین فایبرهای عصبی را بنام الیاف حرکتی یا **motor fibres** یاد میکنند. همچنان این الیاف را **efferent fibres** نیز مینامند. یکتعداد از الیاف efferent در غدوات بدن ختم شده و افرازات آنها را تنبیه میکنند؛ اینگونه الیاف را بنام **secretomotor fibres** یاد میکنند.

تعداد دیگری از الیاف برعکس، از محیط بطرف سیستم عصبی مرکزی حرکت کرده و بنام **afferent fibres** یاد میگردند. مثال های این گونه الیاف عبارت از الیافی استند که حسیت تماس را از جلد، حسیت بینایی را از چشمها، و حسیت شنوایی را از گوشها انتقال میدهند. این الیاف را بنام **sensory fibres** نیز یاد میکنند، زیرا بوسیله آنها میتوانیم حسیت های فوق را احساس کنیم. تعدادی از فایبرهای afferent ممکن حسیت را از ساختمانهای عمیقتر بدن مانند عضلات و مفاصل انتقال بدهند. این حسیتها با وجودی که در حالت شعوری حس نمیشوند، ولی در نگهداشت وضعیت و کنترل نمودن حرکات بدن انسان فوق العاده مهم میباشند. سیالاتی که از این نواحی عمیق نشئت میکنند، بنام **proprioceptive impulses** یاد میشوند. یکتعداد سیالات مشابه دیگر از احشا نیز نشئت میکنند، و بطرف دماغ انتقال داده میشوند. بعضی از این سیالات را در حالت شعوری درک نموده میتوانیم، مثلاً توسع مثانه در اثر پر شدن با ادرار و غیره. اما اکثریت این سیالات حشوی توسط شعور ما قابل درک نبوده ولی برای تنظیم فعالیتهای حشوی فوق العاده مهم میباشند.

هر دو نوع فایبرهای afferent و efferent را میتوانیم نظر به انساجی که تعصیب میکنند، دوباره تقسیم بندی کنیم:

تمام انساج بدن انسان بدو گروپ بزرگ بنام somatic و visceral تقسیم شده اند. انساجی که در مجاورت با جدار های بدن (یا soma) قرار دارند، بنام **somatic tissues** یاد میشوند که درین گروپ نهایات یا limbs نیز شامل میباشند. انساجی مانند جلد، استخوانها، مفاصل و عضلات اسکلتی نهایات و جدار های بدن، همه گی شامل somatic structures میباشند.

در مقابل انساجی که اعضای داخلی بدن را تشکیل میدهند مانند قلب، ششها، معده و غیره، بنام visceral یاد میشوند. درین گروپ ایپیتیل فرش کننده احشای مجوف، و عضلات ملسا موجود در تمام بدن شامل میباشند.

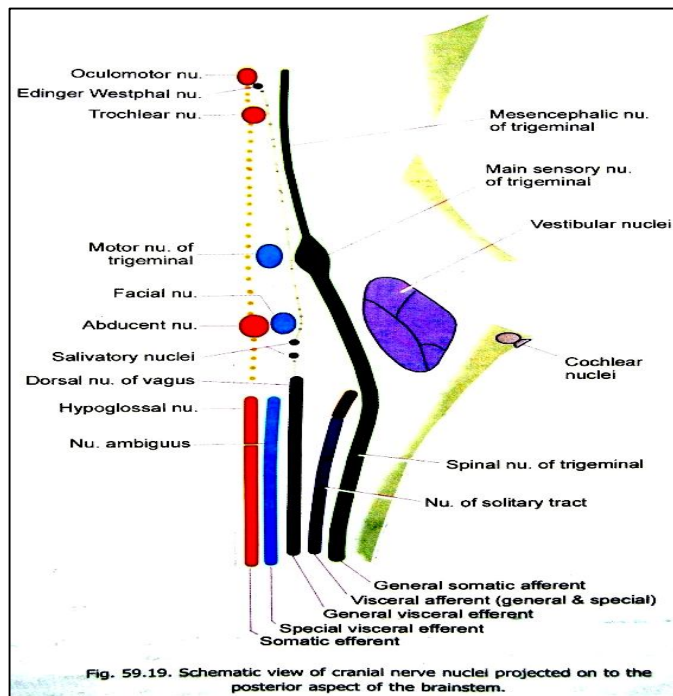


Fig. 59.19. Schematic view of cranial nerve nuclei projected on to the posterior aspect of the brainstem.

با در نظر داشت تفاوت بین فایبرهای afferent و efferent از یکسو، و انساج somatic و visceral از سوی دیگر؛ اکنون میتوانیم فایبرهای موجود در اعصاب محیطی را به چهار کتگوری بزرگ قرار زیر تقسیم کنیم:

- Somatic efferents (a)**
- Visceral efferents (b)**
- Somatic afferents (c)**
- Visceral afferents (d)**

به استثنای somatic efferent ها، هر سه کتگوری دیگر هرکدام بالنوبه بدو گروپ **general** و **special** تقسیم شده میتوانند که درینصورت تمام فایبرهای اعصاب محیطی را در مجموع به هفت گروه عمده قرار زیر صنف بندی میکنیم:

1. **Somatic efferent**: این فایبرها عضلات

اسکلتی نهایات و جدار های بدن، همچنان عضلات extrinsic کره چشم و عضلات زبان را تعصیب میکنند.

2. **General visceral efferent**: عبارت از فایبرهای secretomotor بوده و عضلات ملسا و غدوات بدن را تعصیب میکنند.

3. **Special visceral efferent**: این فایبرها بنام branchial efferent نیز یاد شده و عضلات اسکلتی را تعصیب میکنند که از branchial arch میزودرم منشا گرفته باشند. مانند عضلات mastication، عضلات صورت، بلعوم و حنجره.

4. **General somatic afferent**: این فایبرها حسیت تماس، درد و حرارت را از جلد منتقل ساخته که بنام exteroceptive sensations یاد میگردند؛ و هم سیالاتی را که از عضلات، مفاصل و اوتار نشئت میکنند انتقال میدهند که بنام proprioceptive impulses یاد میشوند.
5. **Special somatic afferent**: این فایبرها سیالات بینایی، شنوایی، و موازنه یا equilibrium را از vestibular apparatus انتقال میدهند.
6. **General visceral afferent**: این فایبرها احساس درد را از احشا انتقال میدهند که بنام viscerosensitive sensations یاد میشوند.
7. **Special visceral afferent**: این فایبرها مسوول انتقال حسیت ذایقه استند.

یک عصب نخاعی بصورت وصفی حاوی چار نوع فایبر های general بوده و فایبر های special صرفاً در اعصاب قحفی موجود میباشد.

### هسته های ازواج قحفی یا Cranial Nerve Nuclei

Cranial nerves از هسته یا nucleous هایی که در دماغ قرار دارند نشئت نموده و هم در nucleous های دیگری که در دماغ قرار دارند، ختم میشوند. اعصاب olfactory و optic در مجاورت با نیم کره های دماغی قرار داشته و هسته های متباقی ازواج قحفی در ساق دماغی واقع میباشد. این هسته ها به چندین گروپ وظیفوی قرار زیر تقسیم میشوند:

↔ **Somatic efferent nuclei**: این هسته ها عضلات اسکلتی را تعصیب میکنند که از somites منشا گرفته باشند؛ و عبارتند از:

1. **Oculomotor nucleus**: که در midbrain قرار دارد.
2. **Trochlear nucleus**: نیز در midbrain قرار دارد.
3. **Abducent nucleus**: در قسمت سفلی pons قرار دارد.
4. **Hypoglossal nucleus**: در medulla قرار دارد.

↔ **Special visceral efferent nuclei**: این هسته ها عضلات اسکلتی را تعصیب میکنند که از branchial arch میزودرم منشا گرفته باشند:

1. **Motor nucleus of the trigeminal nerve**: در قسمت علوی pons قرار دارد.
2. **Nucleus of the facial nerve**: در قسمت سفلی pons قرار دارد.
3. **Nucleus ambiguus**: در medulla قرار دارد. این یک هسته مشترک بین سه زوج قحفی مهم بوده و از آن فایبرهای اعصاب vagus، glossopharyngeal، و accessory منشا میگیرند.

↔ **General visceral efferent nuclei**: ازین هسته ها فایبرهای preganglionic منشا میگیرند که در گانگلیون های محیطی ختم میشوند. الیاف postganglionic که ازین گانگلیونها خارج میشوند، بطرف محیط رفته عضلات ملسا و غدوات را تعصیب میکنند. هر دو نوع نیورونهای preganglionic و postganglionic مذکور شامل اعصاب پاراسمپاتیکی اوتونومیک میباشد. این هسته ها عبارتند از:

1. **Edinger-Westphal nucleus**: در midbrain قرار دارد. فایبرهاییکه ازین هسته منشا میگیرند در ضخامت عصب oculomotor سیر کرده وارد ciliary ganglion میشوند و عضلات ciliary و sphincter pupillae را تعصیب میکنند.
2. **Salivatory nuclei**: دو هسته superior و inferior بوده که در pons قرار دارند. فایبرهای superior nucleus آن در ضخامت عصب facial سیر کرده و وارد submandibular ganglion میشوند و غدوات لعابیه sublingual و submandibular را تعصیب میکنند. چنانچه فایبرهای inferior nucleus در ضخامت عصب glossopharyngeal سیر کرده و وارد otic ganglion میشوند و غده parotid را تعصیب میکنند.



بعضی فایبرها از یکتعداد نیورونهای دیگری که در مجاورت با salivatory nuclei قرار دارند، نشئت کرده و در ضخامت عصب facial سیر کرده وارد pterygopalatine ganglion میشوند و بالاخره برای تعصیب lacrimal gland یا غده اشکیه میروند.

**3. Dorsal (motor) nucleus of the vagus:** در medulla قرار دارد. فایبرهاییکه ازین هسته خارج میشوند تعداد زیاد احشای صدری و بطنی را تعصیب میکنند. این فایبرها preganglionic بوده و در گانگلیونهای موجود در مجاورت با این احشا ختم میشوند. الیاف postganglionic که ازین عقدهات خارج میشوند سیر کوتاهی را پیموده و سپس عضلات ملسا و غدوات موجود درین احشا را تعصیب میکنند.

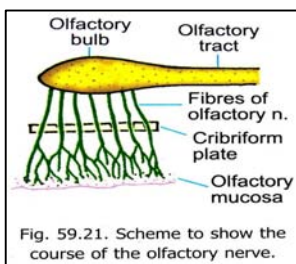
↪ **General & special visceral afferent nuclei:** این قسمت حاوی یک هسته بزرگ بنام nucleus of the solitary tract میباشد.

↪ **General somatic afferent nuclei:** این هسته ها عبارت از هسته های حسی عصب ترای جمینل بوده و عبارتند از:

- 1. Main sensory nucleus:** در قسمت علوی pons قرار دارد.
  - 2. Spinal nucleus:** از هسته اصلی بطرف سفلی امتداد یافته وارد medulla و دو سگمنت علوی نخاعی میشود. این هسته علاوه بر فایبرهای عصب ترای جمینل، general somatic sensation، هایبرا که توسط اعصاب facial، glossopharyngeal و vagus انتقال داده میشوند، نیز دریافت میکند.
  - 3. Mesencephalic nucleus:** از نهایت علوی هسته اصلی بطرف علوی در midbrain امتداد مییابد.
- ↪ **Special somatic afferent nuclei:** عبارت از cochlear & vestibular nuclei میباشد:

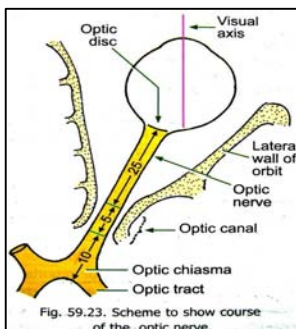
- 1. Cochlear nuclei:** دو عدد بوده بنام dorsal & ventral cochlear nuclei یاد میشوند که بالنوبه در dorsal و ventral الیاف inferior cerebellar peduncle واقع در محل اتصال pons و medulla قرار دارند. این هسته ها الیاف حسی را از end organ های شنوایی که در cochlea گوش داخلی قرار دارند، دریافت میکند.
- 2. Vestibular nuclei:** در ضخامت ماده خاکستری که در تحت قسمت وحشی زمین بطن چارم قرار دارد، واقع میباشد. اینها قسمی در medulla و قسمی در pons قرار داشته و فایبرها را از end organ های موجود در vestibular part گوش داخلی دریافت میکنند.

## Olfactory nerve



↪ عصب مسوول حسیت بویایی میباشد.  
 ↪ نیورونهای حسی این عصب دارای چندین استتاله محیطی (منحیث receptor یا آخذات)، و یک استتاله مرکزی (که معلومات را به دماغ منتقل میسازد) میباشد.  
 ↪ Receptor ها در قسمتهای علوی و سقف جوف بینی قرار دارند. در حالیکه استتاله مرکزی یا اکسون ها باهم یکجا شده و بندلهای کوچک را میسازند. این بندلها از طریق سوراخهای cerebriiform plate استخوان ethmoid وارد cranial cavity شده و با نیورونهای موجود در ساختمانی بنام olfactory bulb ساینپس میگردند.

## Optic nerve



↪ عصب مسوول حسیت بینایی میباشد.  
 ↪ آخذات مخصوص آن در شبکیه چشم قرار داشته و اکسونهای این حجرات باهمدیگر یکجا شده و بندلهای کوچکی را میسازند که معلومات حسی را به قسمت های مربوط حسیت بینایی در دماغ visual cortex انتقال میدهند.  
 ↪ اعصاب اپتیک از طریق optic canal وارد cranial cavity میگردند.

## Oculomotor nerve

↪ حاوی دونوع الیاف میباشد:

1. الیاف حرکی که عضلات extraocular چشم را تعصیب میکند.

2. الیاف پاراسمپاتیک که وظایف اوتونومیک را پیش میبرند.

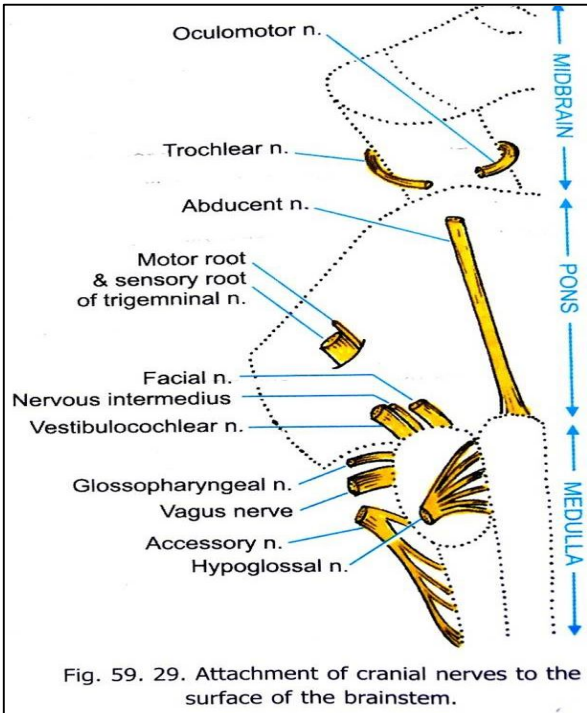
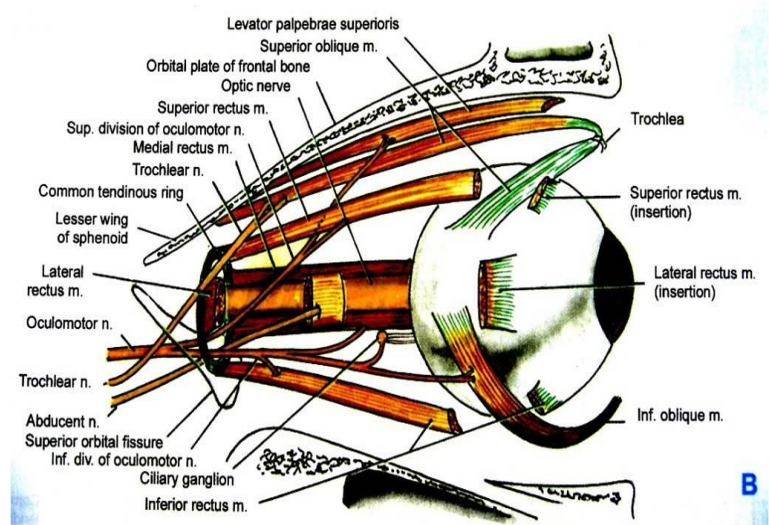


Fig. 59. 29. Attachment of cranial nerves to the surface of the brainstem.



عصب Oculomotor

از سرحد بین midbrain و pons در وجه قدامی دماغ نشئت کرده و در جدار وحشی cavernous sinus پیش میروند.  
 سپس از طریق superior orbital fissure از cranial cavity خارج شده و وارد اربیتا میشود.

در اربیتا الیاف حرکی آن عضلات levator palpebrae superior, superior rectus, medial rectus, inferior rectus و inferior oblique را تعصیب میکند.

الیاف پاراسمپاتیک آن با نیورونهای Ciliary ganglion ساینپس شده و بشکل شعبات این گانگلیون دوباره خارج شده و sphincter pupillae muscle (که مسوول papillary constriction است) و Ciliary muscle را (که مسوول تطابق یا accommodation است)، تعصیب میکند.

### Trochlear nerve

حاوی الیاف حرکی میباشد که در اربیتا عضله superior oblique را که از جمله extraocular muscles میباشد، تعصیب میکند.  
 این عصب از وجه خلفی midbrain نشئت کرده و بدور آن چرخیده و بطرف قدام پیش میروند.  
 سپس در جدار وحشی cavernous sinus قرار گرفته و از طریق superior orbital fissure وارد اربیتا میگردد.

### Trigeminal nerve

الیاف حسی آن حسیت وجه، یک نصف قدامی scalp، غشای مخاطی اجوف دهن و بینی و paranasal sinuses، قسمتی از tympanic membrane، چشم و conjunctiva، و dura mater حفرات قدامی و متوسط قحفی را بدماغ انتقال میدهد.  
 الیاف حرکی آن عضلات mastication، tensor tympani، tensor veli palatini، mylohyoid و بطن قدامی عضله digastrics را تعصیب میکند.

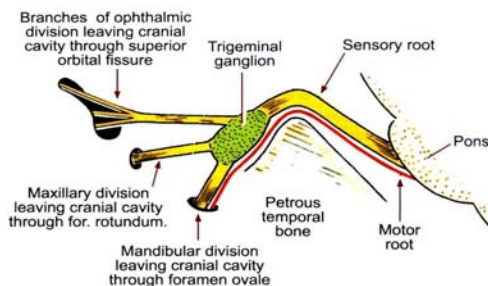


Fig. 59.36. Roots and divisions of the trigeminal nerve.

عصب ترای جمینل از وجه قدامی- وحشی pons توسط دو جذر نشئت میکند. جذر بزرگ آن حسی، و جذر کوچک آن حاوی الیاف حرکی میباشد. این جذور بطرف قدام پیشرفته و از posterior cranial fossa وارد middle cranial fossa میشوند.

↪ در mid. cranial. fossa جذر حسی آن به یک عقده بنام **trigeminal ganglion** تبدیل میشود. این عقده در یک فرورفتگی بنام **trigeminal depression** در وجه قدامی **petrous temporal** قرار دارد. موقعیت این فرورفتگی در **dura** بنام **trigeminal cave** یاد میشود. جذر حرکتی تا اینجا کاملاً از جذر حسی جدا سیر میکند.

↪ از کنار قدامی **trigeminal ganglion** سه عصب ذیل نشئت میکنند:

1. Ophthalmic nerve (V1)
2. Maxillary nerve (V2)
3. Mandibular nerve (V3)

### **Ophthalmic nerve**

↪ در جدار وحشی **cavernous sinus** سیر کرده و از طریق **superior orbital fissure** جوف قحف را ترک گفته وارد اربیتا میشود.

↪ این عصب حسیت چشم، منضمه، متباقی محتویات اربیتا، پلک های بالا، جوف بینی، **dorsum of nose**، ساینس های **frontal** و **ethmoidal**، و قسمت قدامی **scalp** را بدماغ انتقال میدهد.

### **Maxillary nerve**

↪ در جدار وحشی **cavernous sinus** سیر کرده و از طریق **foramen rotundum** جوف قحف را ترک گفته وارد **pterygopalatine fossa** میگذرد.

↪ این عصب حسیت **dura** را از حفرات متوسط و قدامی قحفی یا **ant. & mid. cranial fossae**، **palate**، **nasopharynx**، **maxillary sinus**، دندانهای فک علوی، **maxillary sinus**، جلد جوانب بینی، پلک های پایین، رخسار، و لب بالا را بدماغ انتقال میدهد.

### **Mandibular nerve**

↪ از طریق **foramen ovale** از جوف قحف خارج میگردد، و با **motor root** عصب ترای جمینل که آن نیز از **foramen ovale** میگذرد، در خارج از قحف یکجا میشود؛ و بدین ترتیب یگانه شاخه عصب ترای جمینل است که حاوی الیاف **motor** میباشد.

↪ در خارج از **skull** الیاف **motor** عضلاتی را که قبلاً نامبردیم، تعصیب میکند.

↪ قسمت حسی **mandibular nerve** حسیت جلد قسمتهای سفلی وجه، رخسار، لب پایین، گوشها، **external acoustic meatus**، **temporal region**، **2/3** قدامی زبان، دندانهای فک سفلی، **mastoid air cells**، غشای مخاطی رخسار، **mandible**، و **dura** داخل **mid. cranial fossa** را بدماغ انتقال میدهد.

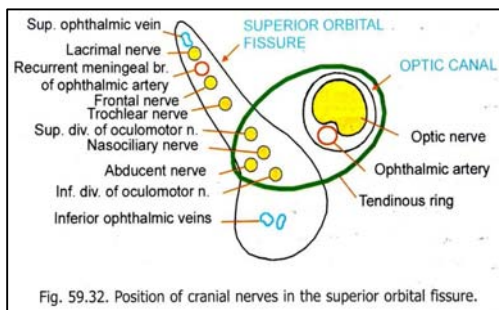


Fig. 59.32. Position of cranial nerves in the superior orbital fissure.

### **Abducent nerve**

↪ یک عصب حرکتی بوده و عضله **lateral rectus** را در جوف اربیتا تعصیب میکند.

↪ این عصب از سرحد بین **pons** و **medulla** در ساق دماغی منشأ گرفته و بطرف قدام پیش رفته وارد **cavernous sinus** میشود و از آن عبور میکند. سپس از طریق **superior orbital fissure** جوف قحف را ترک میگوید.

### **Facial nerve**

↪ الیاف حسی آن حسیت جلد **external acoustic meatus**، و قسمتی از جلد خلف گوش را بدماغ انتقال میدهد.

↪ همچنان حسیت ذایقه **2/3** قدامی زبان توسط این عصب بدماغ انتقال داده میشود.

↪ الیاف پاراسمپاتیکی آن **secretomotor** بوده و برای غدوات **lacrimal**، **sublingual** و **submandibular** میرود و سبب تنبیه افرازات آنها میشود. همچنان

سبب تنبیه افرازات مخاطی در جوف بینی، و **hard & soft palates** نیز میگردد.

↪ الیاف حرکتی آن عضلات وجه و **scalp**، عضله **stapedius**، و بطن خلفی عضله **stylohyoid** و **digastic** را تعصیب میکند.

↪ عصب وجهی از وجه وحشی ساق دماغی از سرحد بین **pons** و **medulla** نشئت کرده و دارای دو جذر است که یکی آن حسی و پاراسمپاتیکی، و دیگر آن حرکتی میباشد. جذر حسی آن بنام **intermediate nerve** نیز یاد میگردد.

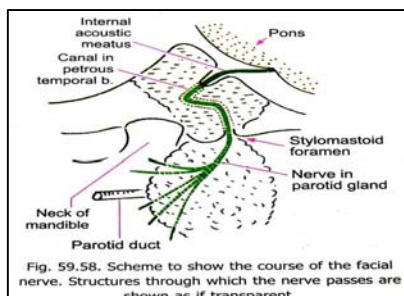


Fig. 59.58. Scheme to show the course of the facial nerve. Structures through which the nerve passes are shown as if transparent.

این هردو جذر جوف قحف را از طریق internal acoustic meatus ترک گفته و وارد facial canal در petrous temporal bone میگردند.

هردو جذر باهم یکجا شده و عصب facial را میسازند. سپس عصب بزرگ شده و یک عقده را بنام geniculate ganglion

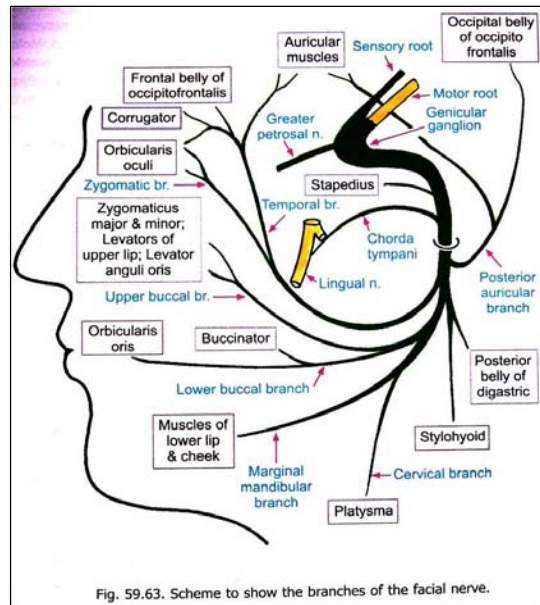


Fig. 59.63. Scheme to show the branches of the facial nerve.

میسازد.

بعد از ganglion عصب دور خورده و یک شعبه بنام greater petrosal nerve میدهد که حاوی الیاف پاراسمپاتیکی میباشند.

عصب هنوز هم در کانال استخوانی خود سیر داشته و قبل از آنکه از طریق stylomastoid foramen از skull خارج شود، دو شعبه بنام nerve to stapedius و chorda tympani از آن منشأ میگیرند.

Chorda tympani مسوول تامین حسیت ذایقه در 2/3 قدامی زبان بوده و حاوی یکمقدار الیاف پاراسمپاتیکی برای submandibular gland نیز میباشند.

### Vestibulocochlear nerve

این عصب مسوول تامین حسیت شنوایی و موازنه بوده حاوی دو بخش عمده میباشند:

1. Vestibular nerve برای تامین موازنه
2. Cochlear nerve برای تامین شنوایی

عصب vestibulocochlear از وجه جنبی ساق دماغی از سرحد بین pons و medulla نشئت میکند. پس از خروج از internal acoustic meatus حفره خلفی قحف را عبور میکند. سپس هردو بخش با هم یکجا شده و یک عصب واحد را بنام vestibulocochlear nerve میسازند که در post. cranial fossa در ضخامت petrous temporal bone سیر میکند.

### Glossopharyngeal nerve

الیاف حسی آن حسیت carotid sinus & carotid body، 1/3 خلفی زبان، palatine tonsils، قسمت علوی بلعوم، و غشای مخاطی گوش متوسط و نفیر استاخی را تامین میکند.

همچنان حسیت ذایقه 1/3 خلفی زبان نیز توسط این عصب تامین میگردد.

الیاف پاراسمپاتیکی آن برای غده parotid رفته و افرازات آنرا تنبیه میکند.

الیاف حرکی آن عضله stylopharyngeus را تعصیب میکند.

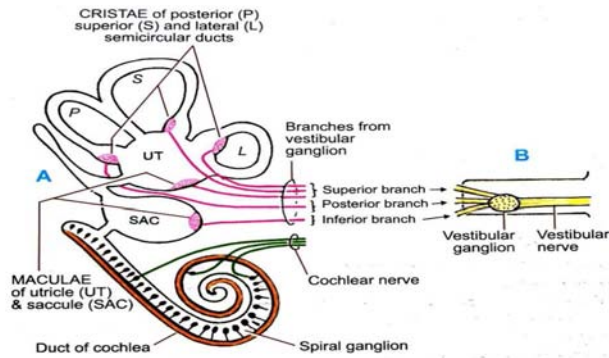


Fig. 59.71. (A). Scheme to show end organs in the membranous labyrinth. (B). Vestibular nerve and ganglion in the internal acoustic meatus.

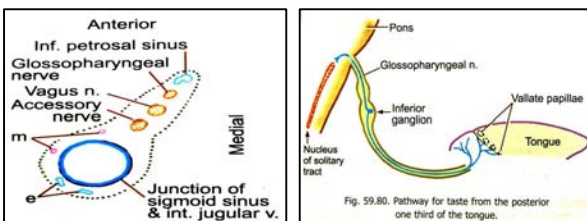


Fig. 59.80. Pathway for taste from the posterior one-third of the tongue.

عصب Glossopharyngeal بشکل rootlet های متعدد از وجه قدامی- وحشی medulla منشا میگیرد.  
 این جذور کوچک در post. cranial fossa وارد jugular foramen میشوند، و قبل از آنکه از طریق این foramen خارج شوند، تماماً باهم یکجا شده و عصب واحد بنام Glossopharyngeal nerve را میسازند.  
 در داخل jugular foramen و یا فوراً بعد از خارج شدن از این foramen دو عقده عصبی بنام superior & inferior ganglia قابل دید میباشد.

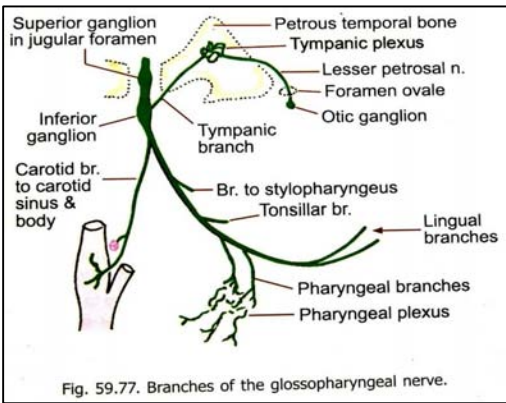


Fig. 59.77. Branches of the glossopharyngeal nerve.

در داخل jugular foramen و یا فوراً بعد از خارج شدن از آن، از Glossopharyngeal nerve منشا میگیرد.  
 این شاخه دوباره به temporal وارد شده و به جوف گوش متوسط رفته در شکل tympanic plexus سهیم میگیرد. Plexus مذکور یک شبکه حسی بوده که توسط شعبات مختلف خود حسیت مخاط گوش متوسط، نفیر استخاخی، و mastoid air cells را تامین میکند.  
 همچنان tympanic nerve حاوی یکمقدار الیاف پاراسمپاتیک نیز میباشد که بشکل یک شاخه کوچک از tympanic plexus نشئت کرده و بنام lesser petrosal nerve یاد میگردد.

Lesser petrosal nerve از استخوان temporal خارج شده وارد mid. cranial fossa میشود و از طریق foramen ovale از قحف خارج میگردد؛ و الیاف پاراسمپاتیک را به otic ganglion میرساند.

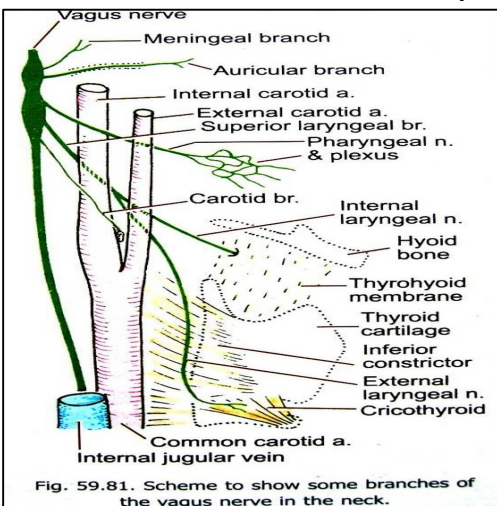


Fig. 59.81. Scheme to show some branches of the vagus nerve in the neck.

Vagus nerve  
 الیاف حسی آن حسیت جلد قسمت خلفی گوش، external acoustic meatus، و حفره خلفی قحفی را تامین میکند.  
 همچنان حسیت حشوی chemoreceptor های aortic body & aortic arch، غشای مخاطی بلعوم، حنجره، مری، قصبات، ششها، قلب و احشای بطنی توسط این عصب تامین میگردد.  
 حسیت ذائقه در اطراف epiglottis توسط عصب واگوس تامین میگردد.  
 الیاف پاراسمپاتیک آن نیز سبب تنبیه عضلات ملسا و غدوات در بلعوم، حنجره، احشای صدری، و احشای بطنی میشود.  
 الیاف حرکی آن یک عضله زبان (palatoglossus)، تمام عضلات soft palate (بجز از tensor veli palatini)، pharynx (بجز از stylopharyngeus) و larynx را تعصیب میکند.

عصب واگوس بشکل rootlet های متعدد از وجه قدامی- وحشی medulla، اندکی پایینتر از rootlet های Glossopharyngeal نشئت میکند.

این rootlet ها وارد jugular foramen شده در داخل همین ثقبه قبل از خروج، با هم یکجا شده و عصب واحد بنام واگوس را میسازند.

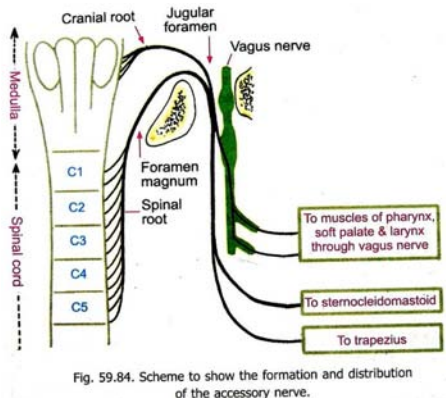


Fig. 59.84. Scheme to show the formation and distribution of the accessory nerve.

دو عقده عصبی واگوس یا در داخل jugular foramen و یا هم فوراً خارج از این ثقبه موجود بوده که بنام sup. & inf. ganglia یاد میگرددند.

### Accessory nerve

حاوی الیاف حرکی برای تعصیب عضلات sternocleidomastoideus و trapezius میباشد.  
 یگانه عصب قحفی است که از دماغ منشا نگرفته و بشکل جذور متعدد از motor neuron های 5 سگمنت نخاعی علوی منشا میگیرد.  
 این الیاف از وجه جنبی spinal cord خارج شده و با هم یکجا شده بطرف بالا صعود میکنند، و از طریق foramen magnum وارد cranial cavity میشوند.

↪ عصب accessory در post. cranial fossa پیش رفته و از طریق jugular foramen دوباره از قحف خارج میشود، بطرف پایین نزول نموده و وجه عمیق عضلات sternocleidomastoideus و trapezius را تعصیب میکند.

### **Cranial root of accessory nerve**

↪ یکتعداد الیاف عصب accessory بشکل rootlet ها از وجه قدامی - وحشی medulla کمی پایینتر از منشا rootlet های واگوس نیز منشا میگیرند که بنام cranial root آن یاد میگردد.

↪ Cranial root بعد از خروج از medulla سیر spinal roots را در داخل jugular foramen تعقیب نموده و در همانجا با عصب واگوس یکجا میشود، و بحیث شعبه از عصب واگوس عضلات بلعوم را تعصیب میکند.

↪ در اکثریت مراجع cranial root بحیث جز عصب واگوس ذکر شده است.

### **Hypoglossal nerve**

↪ این عصب تمام عضلات intrinsic و اکثر عضلات extrinsic (hyoglossus, styloglossus & genioglossus) زبان را تعصیب میکند.

↪ بشکل rootlet ها از وجه قدامی medulla خارج شده و از طریق hypoglossal canal از قحف خارج میگردد.

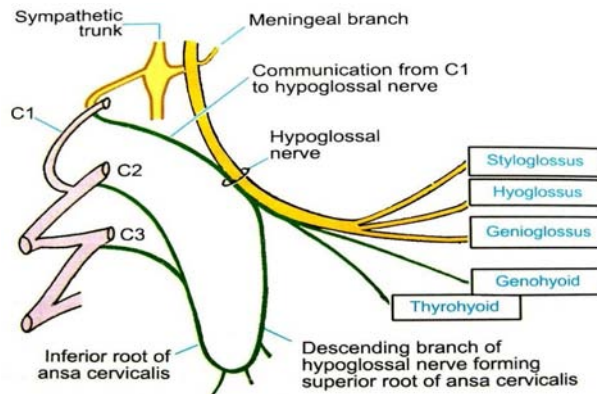


Fig. 59.87. Scheme to show the distribution of the hypoglossal nerve.

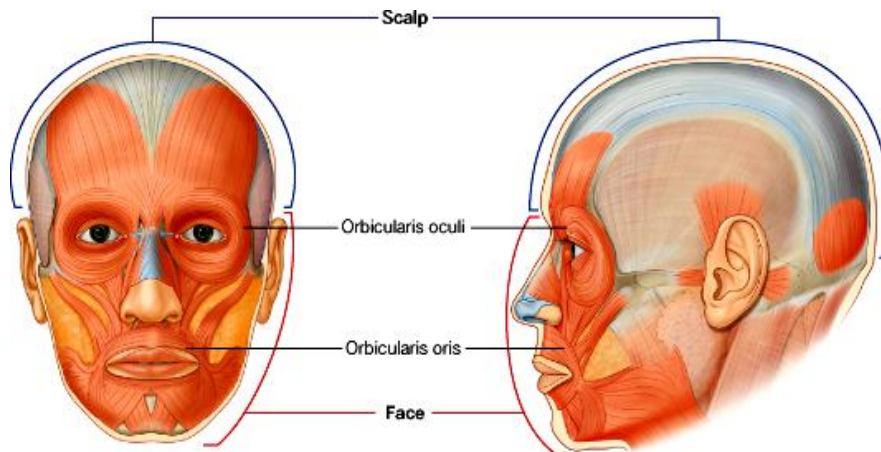
## **FACE**

عبارت از ساحه یی است که در قدام و سفلی skull قرار داشته و :

↪ در علوی توسط superciliary arches؛

↪ در سفلی توسط کنار سفلی mandible؛

↪ و در وحشی توسط حدود جنبی گوشها تحدید میشود.



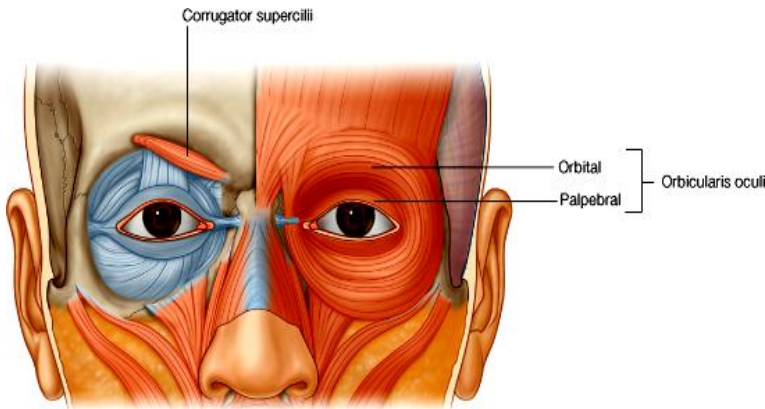
## عضلات وجه

- ↳ عضلات وجه تماماً توسط شعبات facial nerve تعصیب شده و به گروپهای متعدد تقسیم شده اند.
- ↳ این عضلات در ضخامت superficial fascia قرار دارند و از fascia یا استخوان منشا گرفته بالای جلد ارتکاز میکنند.
- ↳ بنام عضلات facial expression یاد شده؛ و بحیث باز و بسته کننده های اربیت، بینی، و دهن نیز ایفای وظیفه میکنند.

### Orbital group

1. **Orbicularis oculi**: وظیفه آن باز و بسته کردن پلک های چشم بوده دارای دو قسمت میباشد:

- ↳ **Orbital part** که بشکل یک حلقه دورادور orbital orifice را پوشانیده و
- ↳ **Palpebral part** که در پلک ها قرار دارد. بعضاً یک قسمت اضافی دیگر نیز بنام
- ↳ **lacrimal part** عمیقاً موجود میباشد.



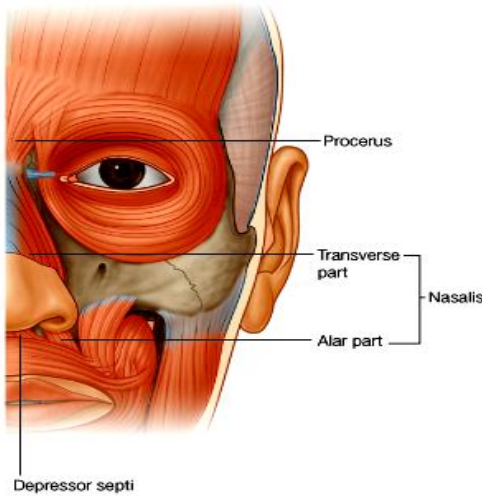
### 2. **Currugator supercillii**

- ↳ عضله کوچکیست که از قسمت انسی superciliary arch شروع و در جلد قسمت متوسط ابرو ختم میگردد.
- ↳ عمیقتر از orbicularis oculi قرار داشته وظیفه آن اخم کردن، یا بوجود آوردن چین های عمودی در متوسط پیشانی میباشد.

### Nasal group

1. **Nasalis**: از دو قسمت ساخته شده است:

- ↳ **Transverse part** که بنام compressor nares نیز یاد میشود، سبب کوچک شدن سوراخهای بینی میگردد.
- ↳ **Alar part** که بنام dilator nares نیز یاد میشود، سبب کلان شدن سوراخهای بینی میگردد.

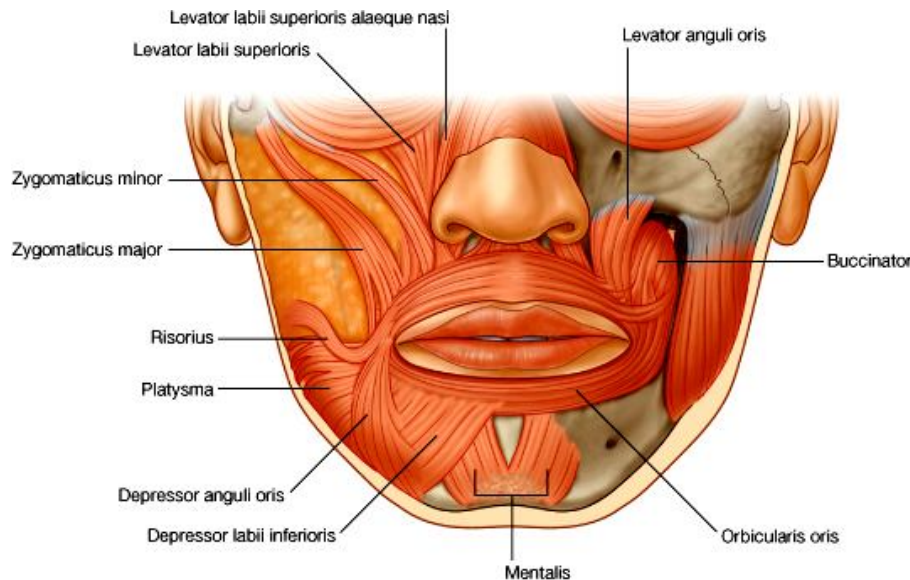


- 2. **Procus**: از nasal bone منشا گرفته و در میان دو ابرو بالای پیشانی ارتکاز میکند. در صورت تقلص سبب کش کردن نهایت انسی ابروها بطرف پایین شده و چین های مستعرض را در بین دو ابرو بوجود میآورد.
- 3. **Depressor septi nasi**: از alveolar process استخوان maxilla منشا گرفته و در قسمت سفلی septum nasi ارتکاز میکند. در صورت تقلص سبب کش شدن بینی بطرف پایین شده و سوراخهای بینی کلان میشوند.

### Oral group

این عضلات سبب حرکت دادن لبها و رخسار میشوند.

- 1. **Orbicularis oris**: بشکل حلقه دورادور oral fissure را احاطه کرده است و در صورت تقلص دهن کوچک شده و لبها بسته میشوند.
- 2. **Buccinator**: قسمت عضلانی رخسار را ساخته و در فاصله بین maxilla و mandible قرار دارد. الیاف آن در کنجهای دهن و لبها ارتکاز کرده و در صورت تقلص سبب فررفتن کومه ها بداخل (قرار گرفتن وجه داخلی رخسار در برابر دندانها) شده در عمل جویدن نیز کمک میکند.



© Elsevier. Drake et al: Gray's Anatomy for Students - www.studentconsult.com

### گروپ سفلی oral muscles

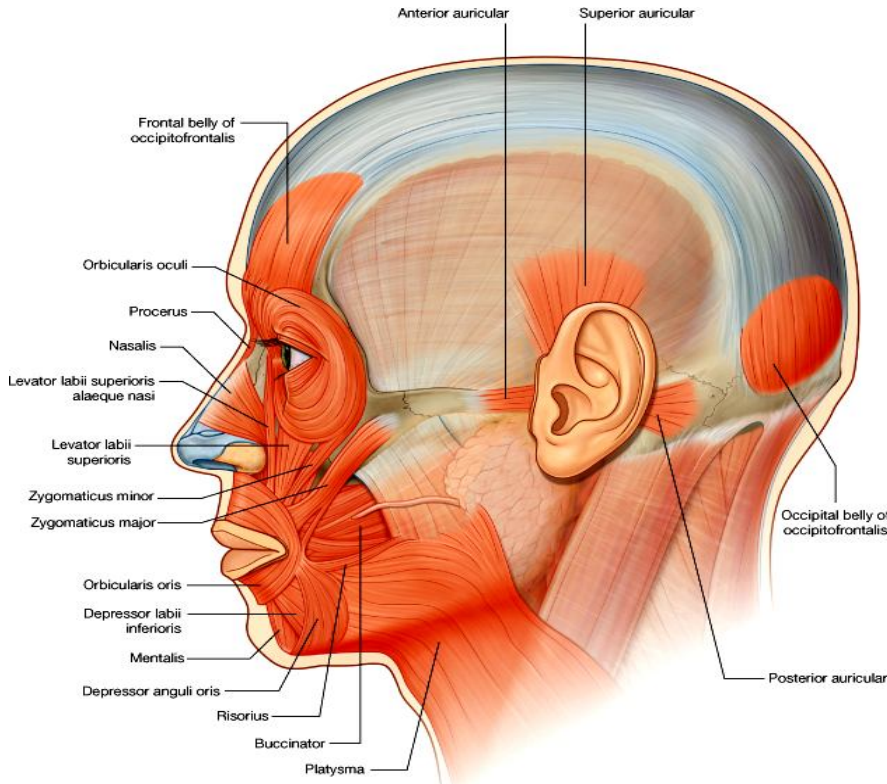
- ↔ **Depressor anguli oris**: از mandible منشأ گرفته بالای جلد و قسمتهای علوی orbicularis oris در نزدیکی کنج دهن ارتکاز میکند. در صورت تقلص سبب کش شدن کنج دهن بطرف پایین میشود.
- ↔ **Depressor labii inferioris**: از قدام mandible منشأ گرفته بالای لب پایین ارتکاز میکند. در صورت تقلص سبب کش شدن لب پایین بطرف سفلی، و یا حرکت دادن لب پایین بطرف وحشی میگردد.
- ↔ **Mentalis**: عمیقترین عضله این گروپ است که از mandible منشأ گرفته و الیاف آن بطرف انسی و سفلی رفته بالای جلد زنج ارتکاز میکنند. وظیفه آن وضعیت دادن لب پایین در هنگام نوشیدن از لب گیلاس، و هم آویختن لبها در هنگام قهر (خصوصاً در اطفال) میباشد.

### گروپ علوی oral muscles

- ↔ **Risorius**: عضله نازک سطحی است که از کنج های دهن منشأ گرفته بطرف علوی و وحشی میرود. در صورت تقلص کنج دهن را بطرف علوی و وحشی کش کرده و در اجرای یک نیشخند کمک میکند.
- ↔ **Zygomaticus major & zygomaticus minor**: هر دو عضله از استخوان zygomatic منشأ گرفته و موازاً سیر میکنند و در کنج دهن و لب بالا ارتکاز میکنند. هر دو عضله سبب بلند کردن کنج دهن شده و آنرا بطرف وحشی کش میکنند، در نتیجه سبب بوجود آوردن لبخند میشوند.
- ↔ **Levator labii superioris**: از maxilla در سفلی infraorbital foramen منشأ گرفته و بالای جلد لب بالا ارتکاز میکند. در هنگام قهر سبب عمیقتر شدن nasolabial fold (میزابه بی که بین بینی و کنج های دهن تشکیل میگردد) میشوند.
- ↔ **Levator labii superioris alaeque nasi**: انسی تر از عضله بالا قرار داشته و از maxilla منشأ میگیرد، و در هر دو alar cartilages بینی و جلد لب بالا ارتکاز میکند. این عضله در پرش جناح انف رول دارد.
- ↔ **Levator anguli oris**: عمیقترین عضله این گروپ است که از maxilla در سفلی infraorbital foramen منشأ گرفته و در جلد کنج دهن ارتکاز میکند. سبب بلند شدن کنجهای دهن شده و ممکن در هنگام قهر و غمگینی سبب عمیقتر ساختن nasolabial fold گردد.



## عضلات و گروپهای عضلی دیگر



© Elsevier. Drake et al: Gray's Anatomy for Students - www.studentconsult.com

aponeurotic با هم وصل شده اند. وظیفه این عضله حرکت دادن scalp بوده و سبب ایجاد چین ها در پیشانی نیز میگردد. قسمتهای آن عبارتند از:

➤ **Frontal belly** یا بطن قدامی که پیشانی را پوش نموده و بالای جلد ابروها ارتکاز میکند.

➤ **Occipital belly** یا بطن خلفی که از قسمت خلفی skull منشا گرفته و کوچکتر از بطن قدامی میباشد.

## Parotid Gland

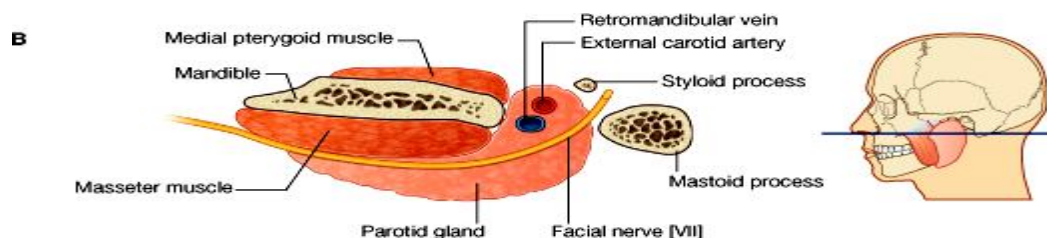
➤ بزرگترین غده لعابیه بوده در خلف ramus mandibula قرار دارد. در علوی تا zygomatic arch و در سفلی تا کنار سفلی mandible میرسد.

➤ **Parotid duct** از کنار قدامی آن خارج شده و بصورت مستعرض وجه را عبور نموده و تا کنار انسی عضله Masseter میرسد. بعد از آن عضله buccinator را سوراخ نموده و داخل جوف دهن در نزدیکی دندان مولر دوم بالا، تخلیه میگردد.

➤ ساختمانهای مهم آناتومیک درین ساحه یا از ضخامت این غده، ویا هم از خلف آن میگذرند و به شعبات مختلف خود تقسیم میشوند. از جمله میتوان facial nerve، external carotid artery و retromandibular vein را نام برد.

➤ اروای آن توسط شعبات مختلف و عابی که از ضخامت غده عبور میکنند، صورت میپذیرد.

➤ تعصیب غده parotid: حسیت آن توسط auriculotemporal nerve تامین میگردد که یک شعبه از عصب mandibular میباشد. همچنان عصب مذکور الیاف secretomotor را که سبب تنبیه افرازات لعابیه آن میشود، نیز به غده میاورد.



© Elsevier. Drake et al: Gray's Anatomy for Students - www.studentconsult.com

## Innervations of the face یا تعصیب وجه

بصورت عمده توسط دو عصب facial و trigeminal صورت میگیرد.

### Sensory innervation

حسیت جلد وجه یا cutaneous innervation of the face عمدتاً توسط شعبات عصب trigeminal تامین میگردد. به استثنای ساحه کوچکی که شامل زاویه mandible و کنار سفلی آن و قسمتی از گوش میگردد، حسیت جلدی این ساحات توسط cervical nerves تامین میگردد.

1. **Ophthalmic nerve**: شعباتی که وجه را تعصیب میکنند، عبارتند از:

➤ **Supraorbital & supratrochlear nerves** که از اربیت خارج شده و پلک بالا، پیشانی، و scalp را تعصیب میکنند.

➤ **Infratrochlear nerve** از زاویه انسی اربیت خارج شده و نصف انسی پلک بالا، جلد زاویه انسی اربیت و جناح انف را تعصیب میکند.

➤ **Lacrimal nerve** از زاویه وحشی اربیت خارج شده و نصف وحشی پلک بالا، و جلد زاویه وحشی اربیت را تعصیب میکند.

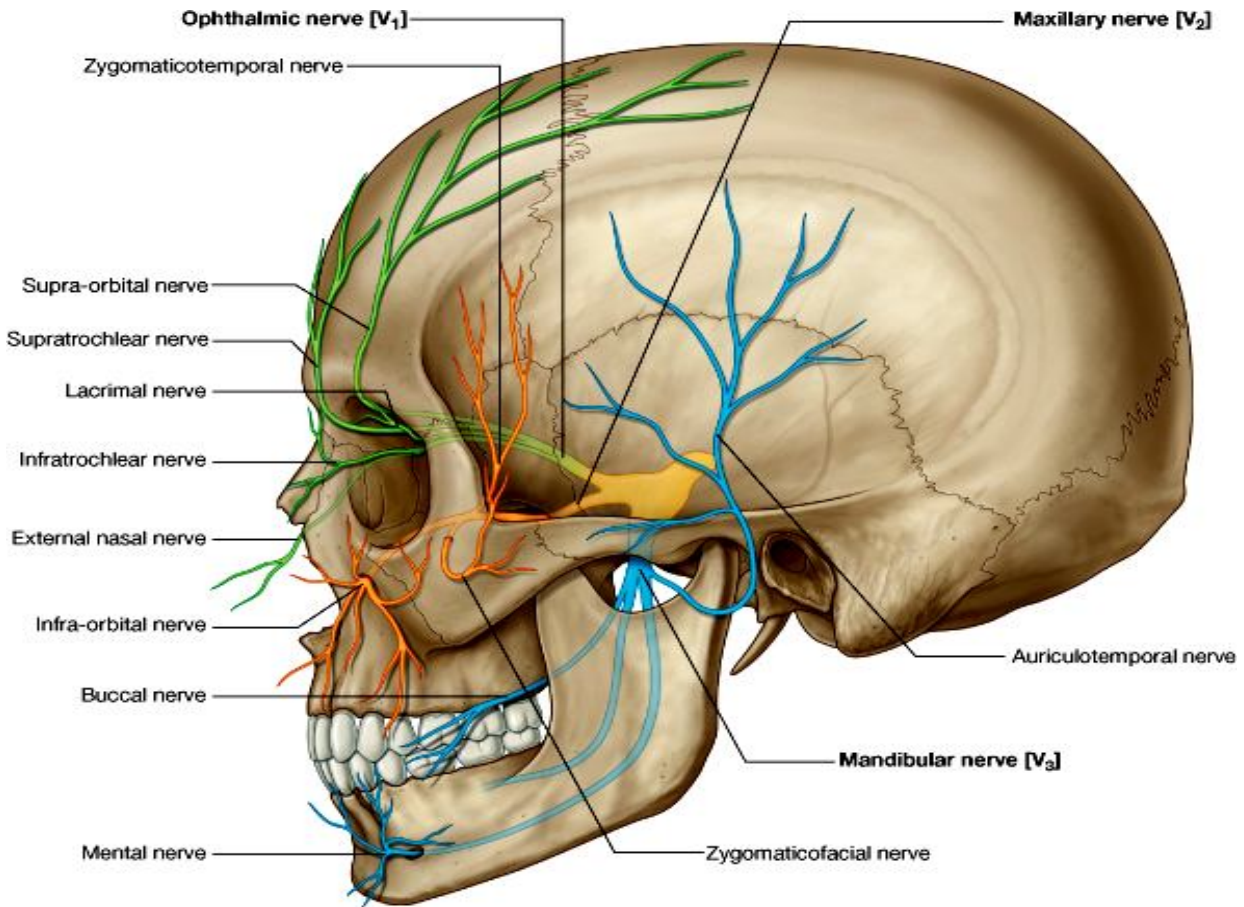
➤ **External nasal nerve** که قسمت قدامی بینی را تعصیب میکند.

2. **Maxillary nerve**: شعباتی که وجه را تعصیب میکنند، عبارتند از:

➤ **Zygomaticotemporal branch**

➤ **Zygomatofacial branch**

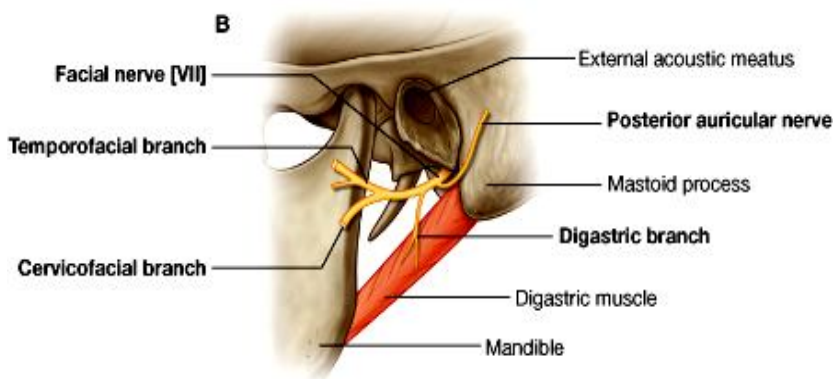
➤ **Infraorbital nerve** که از طریق infraorbital foramen از maxilla خارج شده و به شعبات متعدد تقسیم میشود که بالنوبه پلک پایین، رخسار، جناح انف، و لب بالا را تعصیب میکنند.



© Elsevier. Drake et al: Gray's Anatomy for Students - www.studentconsult.com

### 3. Mandibular nerve: شعباتی که وجه را تعصیب میکنند، عبارتند از:

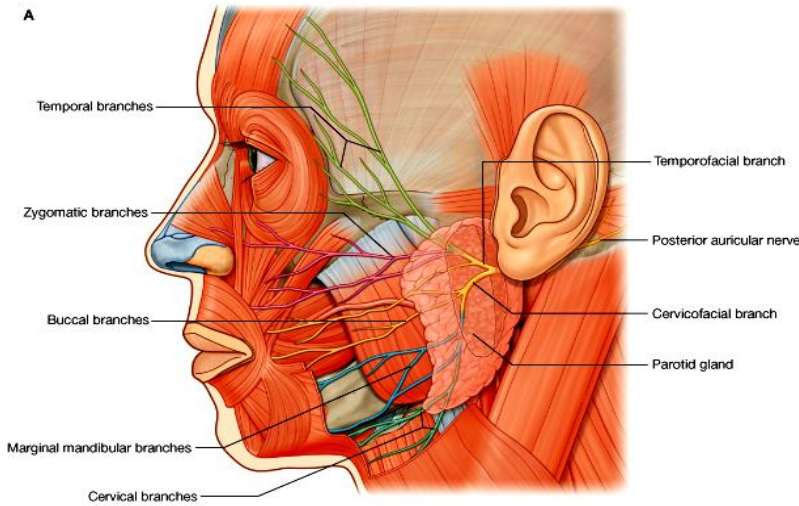
- ☞ **Auriculotemporal nerve** که در خلف temporomandibular joint وارد وجه شده و از ضخامت غده parotid عبور میکند. سپس در قدام گوش صعود کرده external acoustic meatus، tympanic membrane و قسمت بزرگی از temporal را تعصیب میکند.
- ☞ **Buccal nerve**: در سطح عضله buccinator قرار داشته و کومه ها را تعصیب میکند.
- ☞ **Mental nerve**: که از طریق foramen mental از mandible خارج شده و به شعبات متعدد تقسیم میشود که بالنوبه جلد و غشای مخاطی لب پایین و زرخ را تعصیب میکنند.



### Motor innervation

- ☞ تمام عضلات وجه بشمول عضلات مرتبط با گوش و scalp توسط عصب facial تعصیب شده اند.
- ☞ زمانیکه facial nerve از طریق stylo-mastoid foramen خارج میشود، یک شعبه بنام posterior auricular nerve میدهد که posterior belly of the posterior auricular و Occipitofrontalis muscle را تعصیب میکند.
- ☞ قبل از داخل شدن در غده parotid عصب facial یک شعبه دیگر نیز میدهد که عضلات stylohyoid و بطن خلفی عضله digastric را تعصیب میکند.

↪ در ضخامت غده parotid عصب facial بدو شاخه علوی (temporofacial) و سفلی (cervicofacial) تقسیم میگردد. این شعبات بالنوبه به شعبات کوچکتر تقسیم شده و در تشکل parotid plexus سهم میگیرند.  
 ↪ از غده parotid پنج شعبه نهایی عصب facial خارج میگردند که عبارتند از:



- Temporal branches (a)**
- Zygomatic branches (b)**
- Buccal branches (c)**
- Marginal branches (d)**
- Cervical branches (e)**

**Blood vessels of the face یا اروای وجه**

↪ قسمت اعظم اروای وجه توسط ext. carotid artery و یک ساحه کم توسط int. carotid artery صورت میپذیرد.  
 ↪ و قسمت اعظم تخلیه وریدی آن از طریق internal jugular vein صورت میگیرد.

**شراین وجه یا arteries of the face**

**Facial artery**

از ext. carotid artery منشا گرفته و از خلف غده submandibular عبور میکند. درینجا در کنار سفلی mandible قرار میگیرد. سپس وارد وجه شده و بطرف علوی و انسی حرکت میکند و در طول سیر خود شعبات ذیل را میدهد:

- (a) inferior labial branch برای لب پایین
- (b) Superior labial branch برای لب بالا و nasal septum
- (c) Lateral nasal branch برای وجه وحشی و dorsum بینی
- (d) Angular artery در زاویه انسی چشم که در همینجا شریان facial نیز ختم میشود.

شعبات طرف راست و چپ در نزدیکی خط متوسط بدن با هم تقم نموده و یک ارتباط میان شراین facial هر دو طرف ایجاد میکنند.

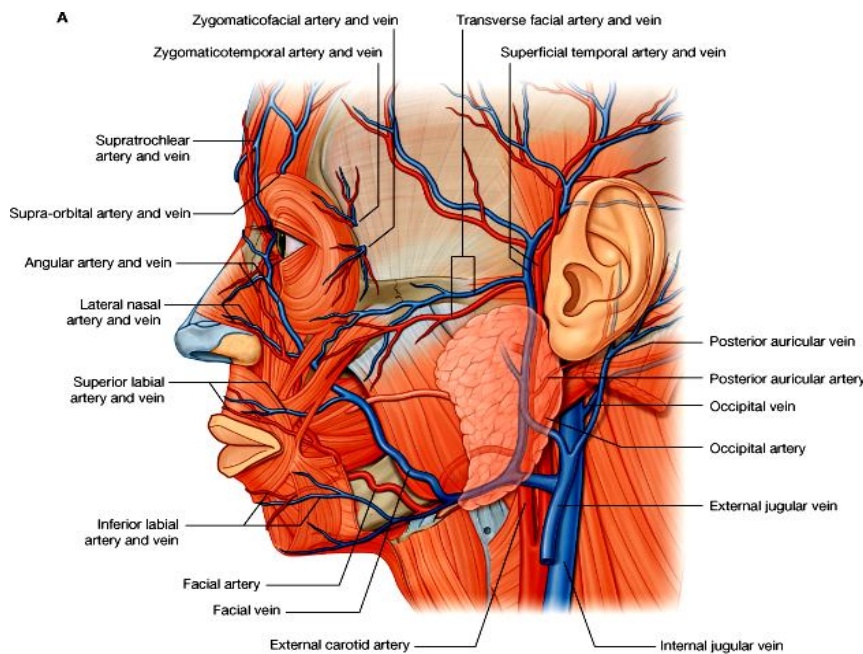
**Transverse facial artery**

از superficial temporal artery منشا گرفته در وجه بصورت مستعرض حرکت میکند و در بین parotid duct و zygomatic arch قرار میگیرد. (ممکن است بعضاً در ضخامت غده parotid از superficial temporal artery نشئت کند).

**شعبات maxillary artery**

1. Infraorbital artery که از طریق infraorbital foramen وارد وجه میشود.
2. Buccal artery که سطح عضله buccinator را سوراخ نموده وارد وجه میشود.
3. Mental artery که از طریق mental foramen وارد وجه میشود.

شعبات **ophthalmic artery**

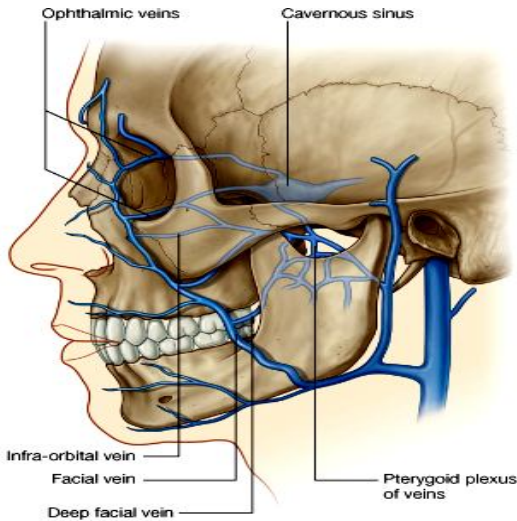


© Elsevier. Drake et al: Gray's Anatomy for Students - www.studentconsult.com

- Ophthalmic artery شعبه‌یی از شریان internal carotid در داخل اربیتا بوده و شعبات ذیل را برای اروای وجه میدهد:
1. **Zygomaticofacial artery** که از طریق zygomaticofacial foramen وارد وجه میشود.
  2. **Dorsal nasal artery** که از کنج انسی چشم خارج شده و dorsum انف را اروا میکند.
  3. **Supraorbital artery** از طریق supraorbital foramen وارد وجه میشود.
  4. **Supratrochlear artery** همراه با شریان supraorbital در اروای قسمت قدامی scalp سهم میگیرد.

## ورید های وجه یا veins of the face

### Facial vein



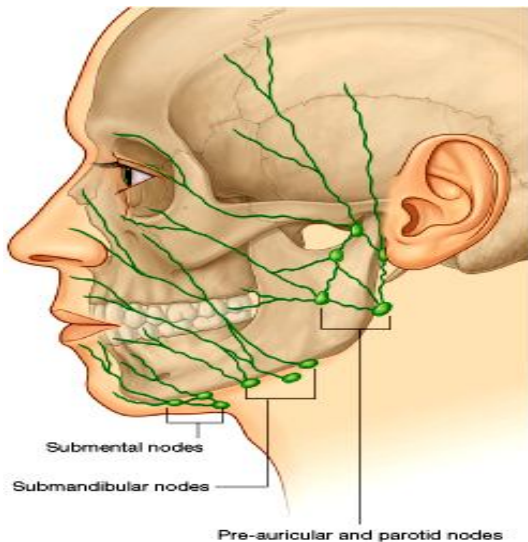
- ↪ خون وریدی قسمت اعظم وجه توسط این ورید تخلیه میگردد.
- ↪ زمانیکه **supratrochlear vein** با **supraorbital vein** یکجا میشود، یک ورید واحد بنام **angular vein** را در نزدیک زاویه انسی چشم میسازند که امتداد یافته همین ورید بطرف وحشی و سفلی بنام **facial vein** یاد میگردد.
- ↪ **Facial vein** همراه با **facial artery** تا کنار سفلی **mandible** سیر کرده و درانجا از همدیگر جدا میشوند؛ طوریکه ورید **facial** از خلف نه بلکه سطحی تر از غده **submandibular** عبور کرده و در **internal jugular vein** تخلیه میشود.
- ↪ در طول سیر **facial vein** خون وریدی پلکها، بینی، لبها، رخسار و زنج توسط آورده کوچک به آن تخلیه میگردد.

### Transverse facial vein

- ↪ ورید کوچکیست که **transverse facial artery** را در طول سیر آن همراهی میکند و بالاخره در ضخامت غده **parotid** در **superficial temporal vein** تخلیه میشود.

### Intracranial venous connections

آورده سر در مجموع عاری از دسامات یا valve ها بوده و خون در آنها آزادانه بهرطرف حرکت کرده میتواند. لهذا این موضوع خیلی مهم است که از انتشار انتانی که دروجه (مخصوصاً در ساحات بالاتر از دهن که بنام ساحه خطر نیز یاد میگردد) بوجود میاید، به داخل قحف جلوگیری بعمل آید.



**Facial vein** در چندین ساحه با آورده‌یی که بطرف مناطق داخل قحفی سیر دارند، ارتباط دارد:

- ↪ در نزدیک زاویه انسی اربیتا، با آورده **ophthalmic**
  - ↪ در ساحه رخسار، با **infraorbital veins**
  - ↪ از طریق **deep facial vein** با **pterygoid plexus of veins**
- تمام آورده عمیقی که در بالا نامبرده شدند، از طریق **emissary veins** با **cavernous sinus** ارتباط میگیرند، و میتوانند انتانات وجه را بدخل قحف منتشر سازند که این حادثه خیلی ها خطرناک میباشد.

### تخلیه لمفاوی وجه یا lymphatic drainage of the face

- لمف وجه عمدتاً به سه گروپ عقدات میریزد که عبارتند از:
- ↪ **Submental nodes** که در خلف و سفلی زنج قرار دارند.
  - ↪ **Submandibular nodes** که سطحی تر از **submandibular gland** و عمیقتر از جسم استخوان **mandible** قرار دارند.
  - ↪ **Pre-auricular nodes** که در قدام گوش قرار دارند.

## SCALP

عبارت از قسمتی از سر میباشد که در قدام از **superciliary arches** شروع و در خلف تا **external occipital protuberance** و **superior nuchal lines** امتداد داشته و در وحشی تا **zygomatic arches** پایین میاید.

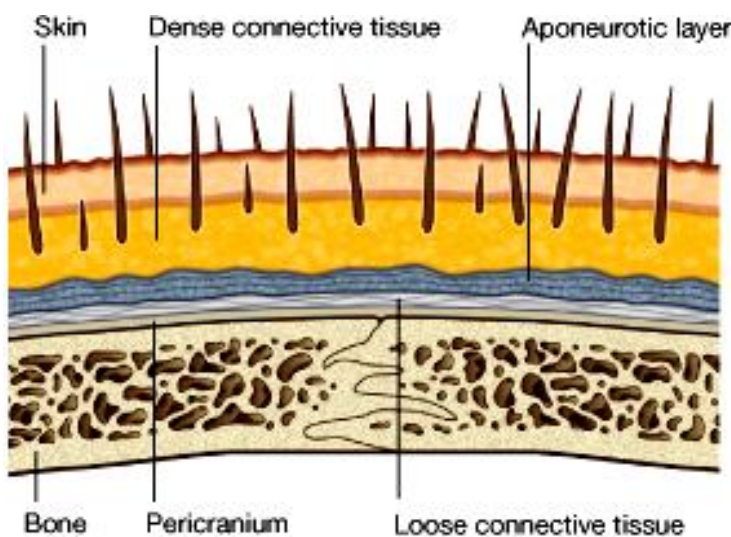
Scalp یک ساختمان چند طبقه یی میباشد که طبقات آن بترتیب عبارتند از:

- S= skin
- C= connective tissue
- A= aponeurosis
- L= loose connective tissue
- P= pericranium

سه طبقه اولی باهمدیگر التصاق صمیمی داشته و بشکل یک طبقه واحد بنظر میرسند و بنام **scalp proper** نیز یاد میگردند.

**جلد:** مانند جلد دیگر نواحی بدن است ولی با این فرق که تعداد فولیکولهای موی در آن فوق العاده بیشتر است.

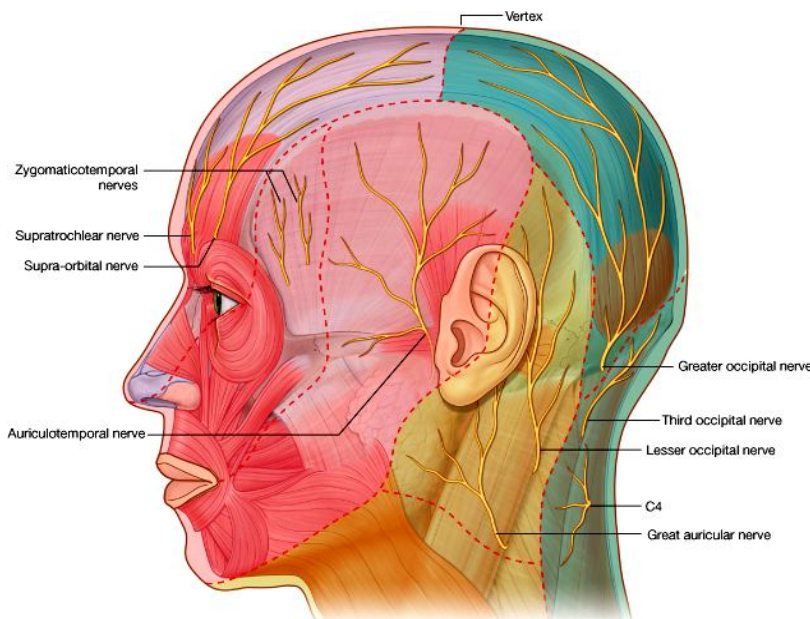
**Connective tissue:** نسج منظم متراکم میباشد که در ضخامت آن شرایین، آورده و اعصاب **scalp** سیر میکنند.



**Aponeurotic layer:** حاوی یک عضله بنام **Occipitofrontalis** میباشد که این عضله دارای یک بطن قدامی بنام **frontal belly** و یک بطن خلفی بنام **occipital belly** میباشد. این هر دو بطن عضلی توسط یک وتر هموار **aponeurotic** بنام **galea aponeurotica** یا **epicranial aponeurosis** با هم وصل شده اند. این عضله توسط شعبات عصب **facial** تعصیب شده و در صورت تقلص سبب چین خوردن پیشانی، بلند انداختن ابروها، و حرکت دادن **scalp** در مجموع، شده میتواند.

**Loose connective tissue:** نسج منظم سست بوده و حرکت **scalp proper** را بالای **calvaria** تسهیل میبخشد. این طبقه یک زمینه مساعد برای جاگزینی و انتشار انتانات را مساعد ساخته و اکثراً **site** معمول برای انفکشن ها میباشد.

**Pericranium:** عبارت از پریوست خارجی استخوانهای **calvaria** میباشد که بجز محل **suture** ها دردیگر نواحی قابلیت جدا شدن از استخوان را دارد.



© Elsevier. Drake et al: Gray's Anatomy for Students - www.studentconsult.com

### تعصیب scalp

حسیت **scalp** یا **sensory innervation** آن از دو منبع عمده که عبارتند از اعصاب قحفی و اعصاب شوکی، تامین میگردد. از نظر تعصیب **Scalp** را بدو ساحه تقسیم کرده میتوانیم:

#### ساحه قدامتراز فرق سر و گوشها:

توسط شعبات عصب **trigeminal (V)** که در زیر ذکر میشوند، تعصیب شده است.

1. Supratrochlear nerve
2. Supraorbital nerve
3. Zygomaticotemporal nerve
4. Auriculotemporal nerve

#### ساحه خلفتر از فرق سر و گوشها:

توسط شعبات ذیل از اعصاب شوکی که از سگمنتهای نخاعی **C2, C3 & C4** منشا میگیرند تعصیب میشود.

1. Great auricular nerve
2. Lesser occipital nerve
3. Greater occipital nerve
4. Third occipital nerve

### scalp یا اوویه خون در Blood vessels of the Scalp

#### شرایین:

**Scalp** توسط شعبات **ext. carotid artery** و **ophthalmic artery** که خود شعبه یی از **int. carotid artery** میباشد، اروا میگردد.

↪ شعبات شریان **ophthalmic** که عبارتند از **supratrochlear artery** و **supraorbital artery** که قسمت قدامی و علوی **scalp** را اروا میکنند.

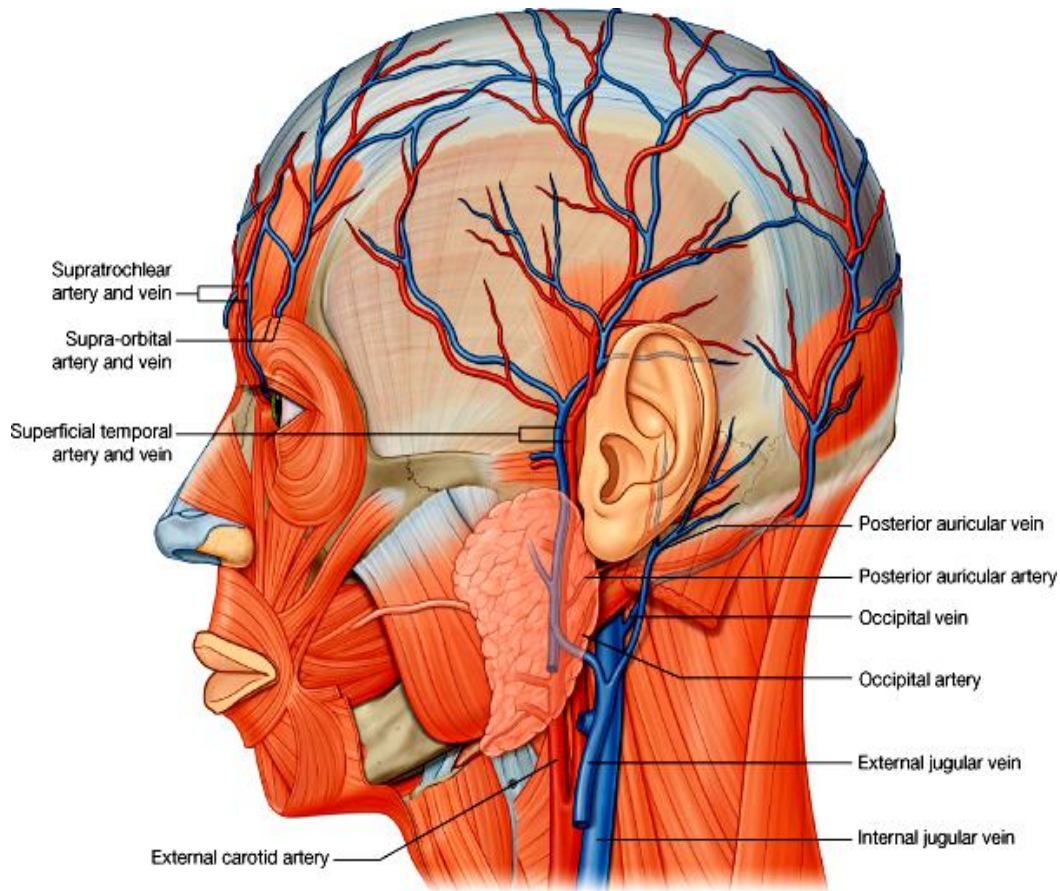
↪ شعبات شریان **ext. carotid** که قسمت اعظم **scalp** (قسمتهای خلفی و وحشی **scalp**) توسط آنها اروا میشود، عبارتند از:

- Posterior auricular artery (a)
- Occipital artery (b)
- Superficial temporal artery (c)

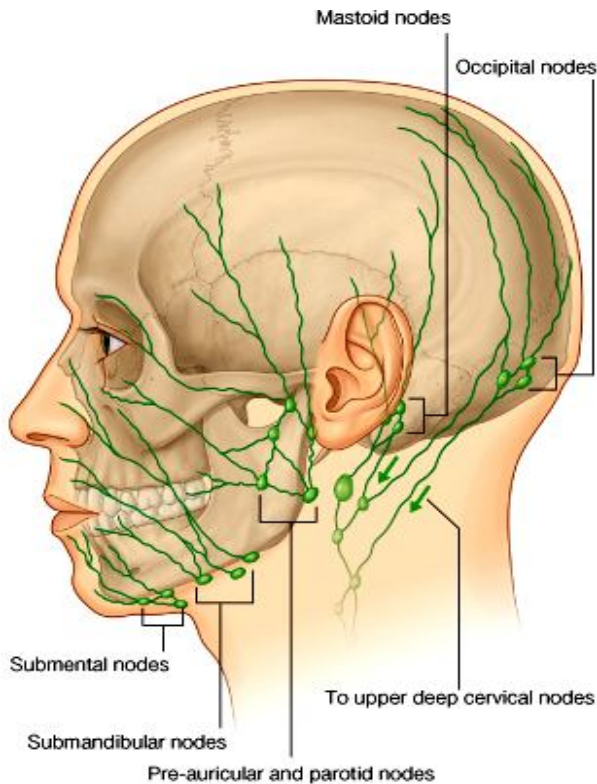
#### آورده:

هم نام و هم سیر شرایطی بوده و عبارتند از:

1. **Supratrochlear and supraorbital veins**: که هر دو باهم یکجا شده **angular vein** را میسازند، که بالنوبه یکی از ریزابه های ورید وجهی یا **facial vein** میباشد.
2. **Superficial temporal vein**: تمام قسمت وحشی **scalp** را تخلیه میکند.
3. **Posterior auricular vein**: قسمت خلفتر از گوشها را تخلیه میکند.
4. **Occipital vein**: قسمت اعظم ناحیه خلفی **scalp** را تخلیه میکند.



© Elsevier. Drake et al: Gray's Anatomy for Students - www.studentconsult.com



### Lymphatic drainage of the scalp

لمف از scalp از خلف به قدام، در عقدات لمفاوی ذیل تخلیه میگردد:

- Occipital nodes ← که بالنوبه هردو به گروپ عقدات بنام upper deep cervical
- Mastoid nodes ← میریزند.
- Pre-auricular & parotid nodes ←
- Submandibular nodes ←
- Submental nodes ←



## THE ORBIT

- عبارت از دو جوف هرم مانند استند که در راست و چپ در قدام mid. cranial fossa و در سفلی ant. cranial fossa واقع شده اند.
- محتوی آن عبارت است از: کره چشم، عصب اپتیک، extraocular muscles، جهاز اشکیه، مقداری انساج شحمی، صفاقها و اوعیه و اعصابیکه به ساختمانهای نامبرده میآیند.

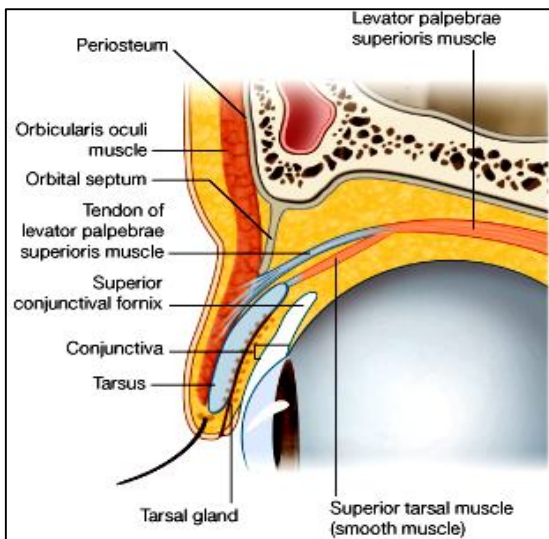
### اسکلت اربیتا

- در ساختمان آن هفت استخوان سهم میگیرند، که عبارتند از: maxilla, zygomatic, frontal, ethmoid, lacrimal, sphenoid, & palatine
- ساختمان هرم مانند دارد که زروه آن در خلف بوده با optic foramen مطابقت میکند درحالیکه قاعده آن در قدام بوده بنام orbital rim یاد میشود.
- اربیتا دارای 4 جدار میباشد که عبارتند از جدار علوی (سقف)، جدار انسی، جدار وحشی، و جدار سفلی (زمین).

### پلکها یا eyelids

- پلکها وظیفه دارند تا وقت بسته شدن چشم را از نور بیش از حد و صدمات خارجی محافظت کنند.
  - زمانیکه پلکها باز باشند، مسافه بین هر دو پلک بالاوپایین بنام فرجه جفنی یا palpebral fissure یاد میگردد.
  - پلک یک ساختمان چند طبقه بی بوده که طبقات آن از خارج بداخل عبارتند از:
1. **جلد و نسج تحت الجلدی** : جلد پلک ها خیلی استوار و مستحکم نبوده و توسط یک طبقه نازک تحت الجلدی از عضله تحتانی جدا میگردد.
  2. **عضله orbicularis oculi** :

- عبارت از **palpebral part** عضله بوده که الیاف آن در یک پلان قدامی- خلفی تنظیم شده و در ضخامت پلک ها قرار دارد.
- این عضله توسط عصب (VII) facial تعصیب شده و در صورت تقلص سبب بسته شدن پلک ها میگردد.
- الیاف عضلی آن توسط **medial & lateral palpebral legaments** در زوایای چشم تثبیت گردیده است.
- یک قسمت سومی عضله که عمیقتر قرار دارد بنام **lacrimal part** آن یاد شده و در تخلیه شدن کیسه اشکیه کمک میکند.



3. **Orbital septum**: یک extension از پریوستیوم کنار های اربیتا بوده، در هر دو پلک بالا و پایین عمیقتر از orbicularis oculi وارد میگردد و یکی از طبقات نسجی آنرا میسازد. Orbital septum در پلک بالا بالای وتر عضله levator palpebrae superioris، و در پلک پایین بالای tarsus آن ارتکاز میکند

### 4. Tarsus & Levator Palpebrae Superioris

- دو صفحه از dense connective tissue بنام tarsus در ضخامت پلک بالا و پایین قرار داشته و مهمترین فکتور در استواری آن شمرده میشود. Superior tarsus کمی بزرگتر از inferior tarsus میباشد.
- Tarsus ها توسط medial & lateral palpebral ligaments در انسی و وحشی اربیتا تثبیت میشوند.

- یکتعداد غدوات modified sebaceous در tarsus ها قرار دارند که افرازات شان در کنار آزاد پلکها تخلیه شده و بنام tarsal glands یاد میگردد. بندش در طرق افرازی این غدوات سبب التهابی شدن آن شده و آفتی را بنام chalazion در وجه داخلی پلک تولید میکند.

فرق عمده میان tarsus بالا و پایین درین است که tarsus بالا با عضله یی بنام **levator palpebrae superioris** در ارتباط بوده که وظیفه آن بلند کردن پلک بالا از روی چشم میباشد. این عضله از قسمت خلفی اربیت منشا گرفته و در وجه قدامی superior tarsus ارتکاز میکند، و توسط عصب (III) Oculomotor تعصیب میشود.

یکتعداد الیاف عضلی منسا نیز از وجه سفلی levator palpebrae منشا گرفته و بالای کنار علوی sup. Tarsus ارتکاز میکند، که بنام **superior tarsal muscle** یاد شده و توسط اعصاب سمپاتیک تعصیب میشود.

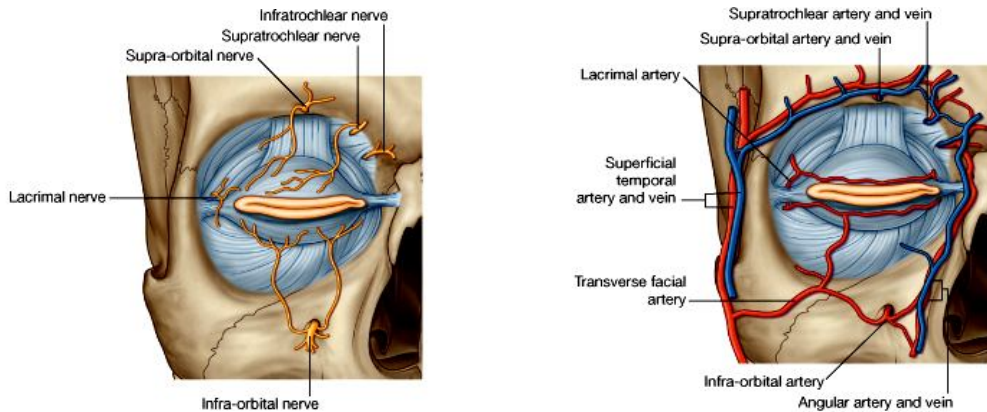
مختل شدن وظیفه در هر دو عضله levator palpebrae و superior tarsal سبب تشوشی بنام **ptosis** میشود.

5. **Conjunctiva** یا **منضمه**: یک غشای نازک بنام منضمه وجه داخلی هر دو پلک را فرش کرده و در **limbus** (محل اتصال sclera و cornea) بالای سطح خارجی کره چشم انعکاس میکند. زمانیکه پلک ها بسته باشند، **conjunctival sac** ساخته شده و ابعاد علوی و سفلی این sac بنام **superior & inferior fornices** یاد میگردند.

6. **Glands** یا **غدوات**: برعلاوه tarsal glands، یکتعداد غدوات دیگر چربی و عرقیه در همراهی با فولیکولهای موی مژه ها قرار دارند، که در صورت بندش طرق افرازی آن غدوات التهابی شده و آفتی را بنام **stye** در کنار آزاد پلک ها ایجاد میکنند.

### Vessels of the eyelids یا او عیه خون پلکها

- ☞ the supratrochlear, supra-orbital, lacrimal, and dorsal nasal arteries from the **ophthalmic artery**;
- ☞ the angular artery from the **facial artery**;
- ☞ the **transverse facial artery** from the superficial temporal artery;
- ☞ branches from the **superficial temporal artery** itself.



**خون وریدی** پلکها توسط آورده هم نام شرایین فوق، و همچنان توسط یکتعداد ارتباطات با ورید ophthalmic دوباره بداخل اربیت تخلیه میشود.

**لمف** پلکها به عقدات parotid و یکمقدار آن از طریق زاویه انسی چشم به submandibular nodes تخلیه میشوند.

### Innervation یا تعصیب پلکها

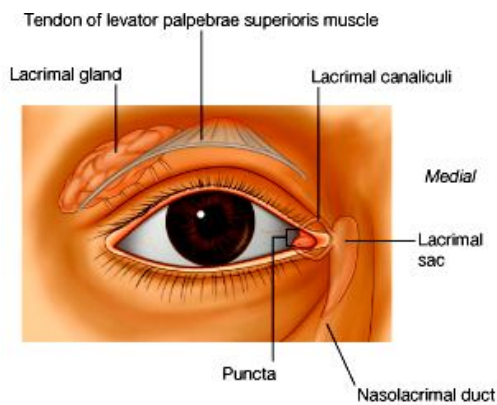
- ☞ تعصیب حسی آن توسط شعبات عصب ophthalmic و maxillary تامین میگردد.
- ☞ تعصیب حرکی آن برای عضلات ذیل میاید:
- ☞ عصب facial برای عضله palpebral part of orbicularis oculi (در صورت تخریب drooping of lower eyelid)
- ☞ عصب Oculomotor برای عضله levator palpebrae superioris (complete ptosis)
- ☞ اعصاب سمپاتیک برای superior tarsal muscle (constant partial ptosis)

### جهاز اشکيه یا Lacrimal Apparatus

در تولید، حرکت و تخلیه شدن مایع اشک از سطح چشم وظیفه دارد. این جهاز متشکل از lacrimal gland و قناتهای آن، lacrimal canaliculi، lacrimal sac و nasolacrimal duct میباشد.

### غده اشکيه:

☞ در قسمت علوی وحشی اربیتا قرار داشته و توسط عضله levator palpebrae superioris بدو قسمت تقسیم میشود که عبارتند از **orbital part** که در lacrimal fossa قرار دارد، و **palpebral part** که در قسمت علوی وحشی پلک بالا قرار دارد.



افرازات این غده توسط **قناتهای متعدد** در **superior fornix** تخلیه میشود.  
 مایع اشک زمانی که توسط غده تولید میشود، در اثر عمل پلک زدن در سطح خارجی کره چشم پخش شده و از خشک شدن منضمه آن جلوگیری میکند. سپس اشک در زاویه انسی چشم در **lacrimal lake** تجمع نموده و از آنجا توسط **lacrimal punctum** که دهانه **lacrimal canaliculi** میباشد (و در هر پلک یک عدد موجود است) گرفته میشود.  
 بعداً هر دو **canaliculi** باهم یکجا شده و در **lacrimal sac** داخل میشوند. در زمان پلک زدن وقتی عضله **orbicularis oculi** تقلص میکند، قسمت کوچک آن که بنام **lacrimal part** یاد میشود نیز تقلص کرده و بالای کیسه اشکیه فشار آورده باعث تخلیه شدن آن در قناتی بنام **nasolacrimal duct** میگردد.  
**Nasolacrimal duct** بالاخره در **inferior nasal meatus** باز شده و مایع اشک را در بینی تخلیه میکند.

### تغصیب غده اشکیه

الیاف **sensory**، سمپاتیک و پاراسمپاتیک هر سه بوسیله **lacrimal nerve** که شعبه یی از **ophthalmic nerve** میباشد، به غده اشکیه رسانیده میشود.

### او عیه خون در غده اشکیه

غده اشکیه توسط شعبه **lacrimal** شریان **ophthalmic** اروا شده و خون وریدی آن به ریزابه های **lacrimal vein** میریزد.

## Fissures & Foramina درزها و سوراخهای اربیت

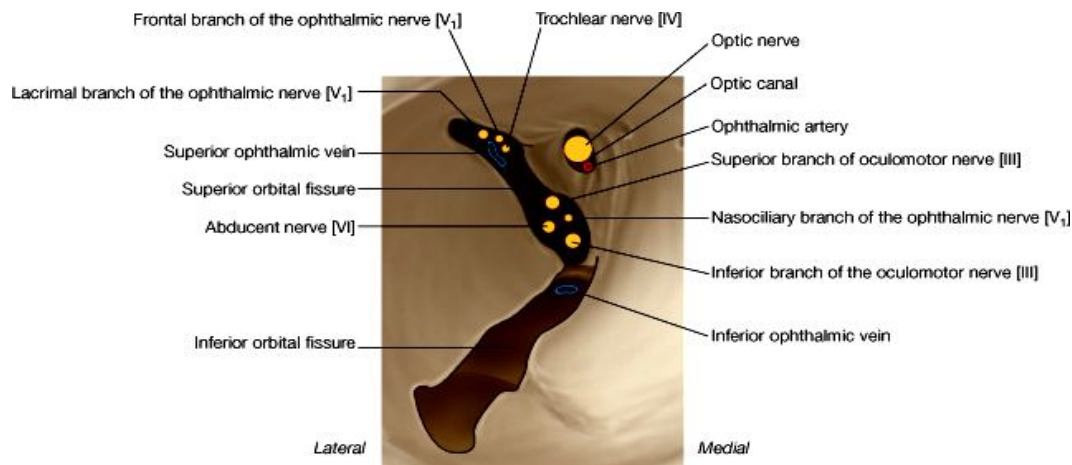
ساختمانهای مختلف از طریق فوحت ذیل داخل و خارج از اربیت عبور میکنند:

↪ **Optic foramen**: در زروه اربیت واقع بوده اربیت را به **mid. cranial fossa** ارتباط میدهد. از طریق این فوچه عصب اپتیک و **ophthalmic artery** عبور میکنند.

↪ **Superior orbital fissure**: مسافه مثلثی است که از طریق آن ساختمانهای ذیل عبور میکنند:

1. Superior & inferior branches of Oculomotor nerve
2. Trochlear nerve
3. Abducent nerve
4. Lacrimal, frontal, & nasociliary branches of ophthalmic nerve
5. Superior ophthalmic vein

↪ **Inferior orbital fissure**: یک مسافه طولانی است که اربیت را خلفاً به **pterygopalatine fossa**، قداماً به



© Elsevier. Drake et al: Gray's Anatomy for Students - www.studentconsult.com

**temporal fossa** و در متوسط به **infratemporal fossa** ارتباط میدهد. ساختمانهایی که از آن عبور میکنند عبارتند از:

1. Maxillary nerve و شعبه **zygomatic** آن
2. **Infraorbital vessels**
3. یک وریدی که با **pterygoid plexus of veins** وصل میگردد.

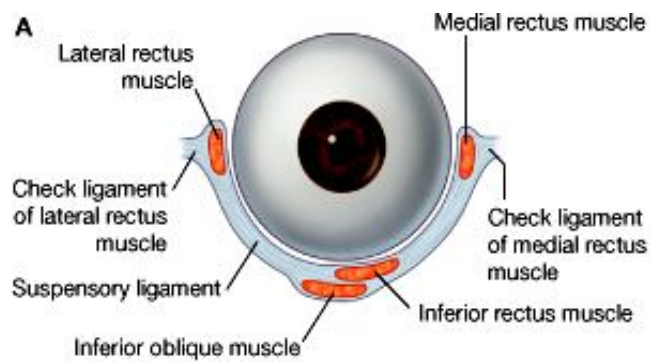
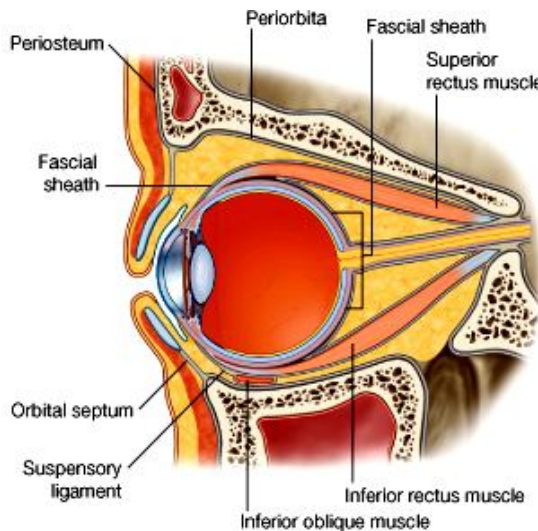
- ↔ **Infraorbital foramen**: از طریق آن infraorbital nerve که یک شاخه از maxillary neve میباشد، و اوچه از اربیتا خارج شده در وجه میابند.
- ↔ **Ant. & post. Ethmoidal foramina**: در محل اتصال جدار انسی و علوی اربیتا قرار داشته و از طریق آنها ant. & post. ethmoidal nerves and vessels عبور میکنند.
- ↔ **Nasolacrimal canal**: در قسمت قدامی و سفلی جدار انسی اربیت واقع بوده و از طریق آن nasolacrimal duct عبور کرده محتوی کیسه اشکیه را درجوف بینی تخلیه میکند.

### Fascial specializations

#### Periorbita

- ↔ پریوستی که وجه داخلی استخوانهای جوف اربیتا را میپوشاند بنام Periorbita یاد میشود، که در کنارهای اربیتا به پریوست وجه خارجی skull امتداد مییابد. بر علاوه دو extension برای پلکهای بالا و پایین میدهد که بنام **orbital septa** یاد میشوند.
- ↔ Periorbita خلفاً در اطراف superior orbital fissure و optic canal بشکل یک حلقه ضخامت کسب نموده که بنام **common tendinous ring** یاد میگردد، این حلقه محل نشئت هر چهار عضله rectus میباشد.

#### Fascial sheath of the eyeball



- ↔ عبارت از صفاقی میباشد که قسمت اعظم سطح خارجی کره چشم را میپوشاند.
- ↔ این صفاق در **خلف** بالای sclera بدورادور قسمتی که عصب اپتیک از آن خارج میشود و در قدام بالای sclera در محل اتصال آن با cornea، ارتکاز میکند.
- ↔ بر علاوه یک **پوش صفاقی عضلات extraocular** را نیز غلاف نموده و در محل اتصال شان با کره چشم، با پوش صفاقی کره چشم مدغم میگردد.
- ↔ یک extension صفاقی مخصوص که سبب تثبیت کره چشم میشود، بنام **suspensory ligament** یاد میگردد. این extension از یکجا شدن صفاق عضلات inferior rectus و inferior oblique با صفاق عضلات medial & lateral rectus ساخته میشود.

#### Medial & Lateral Check Ligaments

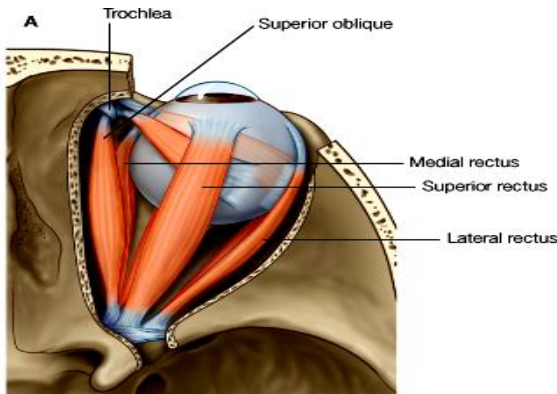
- ↔ عبارت از دو لیگامنتی میباشد که از پوشهای صفاقی عضلات medial & lateral rectus منشأ گرفته و به جدار های انسی و وحشی اربیت وصل میشوند. این عضلات نیز در تثبیت کره چشم در محل آن رول عمده دارند.

#### Muscles of the Orbit

- ↔ دو گروپ عضلات در جوف اربیتا موجود میباشد، که عبارتند از عضلات خارج المنشا و عضلات داخل المنشا:

- ↔ عضلات خارج المنشا کره چشم (**extraocular muscles**) در حرکت دادن کره چشم به سمت های مختلف، و بلند کردن پلک بالا وظیفه دارند.

- ↔ عضلات داخل المنشا که در داخل کره چشم قرار دارند، در کنترل شکل عدسیه، و سایز حدقه وظیفه دارند.

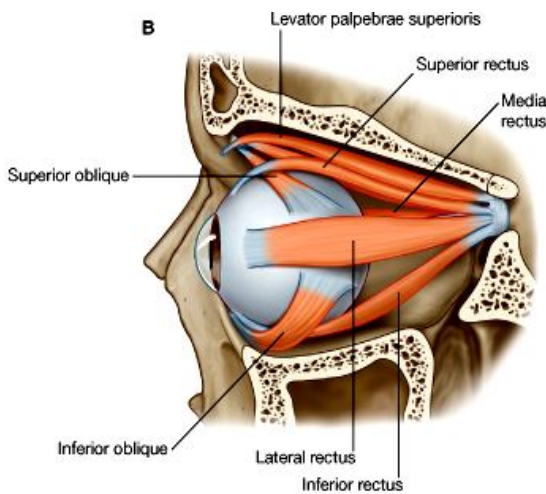


## Extrinsic muscles یا عضلات خارج المنشا

### 1 : Levator palpebrae superioris

- ↪ در بلند ترین محل اربیتا موقعیت داشته و وظیفه آن بلند کردن پلک بالا میباشد. این عضله از قسمت خلفی سقف اربیتا منشا گرفته و در وجه قدامی superior tarsus ارتکاز میکند.
- ↪ تعصیب آن توسط شاخه علوی عصب Oculomotor صورت گرفته و در صورت تقلص سبب بلند کردن پلک بالا میشود.
- ↪ یک بندل از الیاف عضلی ملسا که بنام superior tarsal muscle یاد میشود از وجه سفلی این عضله منشا گرفته و در کنار علوی superior tarsus ارتکاز میکند. Superior tarsal muscle در بالا نگهداشتن پلک علوی رول داشته توسط الیاف سمپاتیک تعصیب میگردد.
- ↪ عدم کفایه عصب Oculomotor سبب ptosis تام، و عدم کفایه عصب سمپاتیک عضله tarsal سبب ptosis قسمی میشود.

### 2 :Rectus muscles



- ↪ عبارت از چار عضله مستقیمه بوده که بنام های superior, inferior, medial & lateral recti یاد میگردد.
- ↪ این عضلات در نزوه اربیتا از common tendinous ring منشا گرفته و نظر به موقعیت خود در نصف قدامی کره چشم ارتکاز میکنند.
- ↪ این عضلات در محیط کره چشم قرار داشته و در اطراف آن یک مخروط عضلی یا cone of muscles را میسازند.
- ↪ Superior, inferior, and medial recti توسط شعبات عصب oculomotor تعصیب شده در حالیکه lateral rectus توسط abducent nerve تعصیب میگردد. این عضلات کره چشم را به علوی، سفلی، وحشی و انسی حرکت میدهند.

### 3 :Oblique muscles

- ↪ عضله superior oblique کمی انسی تر از منشا levator palpebrae superioris نشئت کرده و در امتداد کنار انسی سقف اربیت پیش آمده تا به یک ساختمان گوتک مانند لیفی – غضروفی در trochlear fovea که بنام trochlea یاد میشود، میرسد. وتر عضله superior oblique در اطراف trochlea دور خورده و بالاخره در عمق superior rectus به نصف خلفی کره چشم ارتکاز میکند.
- ↪ عضله inferior oblique از قسمت انسی زمین اربیتا کمی خلفتر از orbital rim منشا گرفته و در عمق lateral rectus در نصف خلفی کره چشم ارتکاز میکند.
- ↪ در صورت تقلص سبب حرکت دادن حدقه بطرف علوی و وحشی گردیده و توسط شاخه سفلی عصب Oculomotor تعصیب میشود.
- ↪ عضلات خارج المنشا چشم گرچه هرکدام یک وظیفه مخصوص دارند، ولی هیچگاه به تنهایی عمل نکرده و جهت اجرای یک حرکت خاص بشکل گروهی عمل میکنند. مثلاً برای اجرای تدور وحشی چشم عضلات superior & inferior oblique را کمک میکنند.

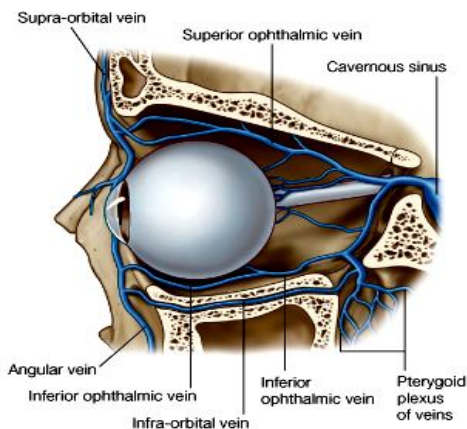
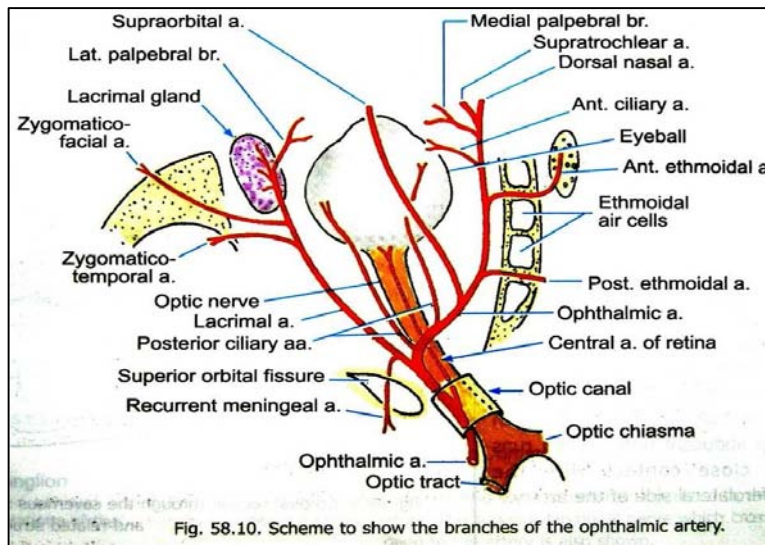
## Vessles of the Orbit

### Arteries یا شرایین

- ↪ شرایین اربیت همه گی شعبات شریان ophthalmic بوده که بالنوبه شعبه بی از شریان internal carotid میباشد. شریان ophthalmic همراه با optic nerve از طریق اپتیک کانال وارد اربیتا شده و به شعبات خود تقسیم شده ساختمانهای مختلف را در جوف اربیتا اروا میکند.

## شعبات شریان ophthalmic در اربیتا:

1. **acrimal artery** برای غده اشکیه و نواحی وحشی اربیت
2. **Central retinal artery** که در ضخامت عصب اپتیک وارد شده و بطرف شبکیه چشم سیر میکند.
3. **Long & short posterior ciliary arteries** که sclera را از عقب سوراخ نموده ساختمانهای مختلف را در داخل کره چشم اروا میکنند.
4. **Muscular arteries** برای عضلات intrinsic کره چشم.
5. **Supraorbital artery** که همراه با supraorbital nerve از طریق supraorbital foramen خارج شده و نواحی پیشانی را اروا میکند.
6. **Posterior ethmoidal artery** که از طریق post. ethm. foramen از اربیت خارج شده و ethmoid air cells و جوف بینی را اروا میکند.
7. **Anterior ethmoidal artery** که از طریق ant. ethm. foramen از اربیت خارج شده یک شاخه بنام ant. meningeal artery داده و بداخل جوف بینی امتداد یافته پرده بینی و جدار وحشی آنرا اروا میکند و به external nasal branch ختم میشود.
8. **Medial palpebral arteries** شعبات کوچک بوده قسمت‌های انسی پلک بالا و پایین را اروا میکند.
9. **Dorsal nasal artery** که یکی از دو شعبه نهایی شریان ophthalmic بوده و dorsum انف خارجی را اروا میکند.
10. **Supratrochlear artery** شعبه نهایی دیگر شریان ophthalmic بوده و همراه با supraorbital nerve از اربیت خارج میشود و بطرف علوی سیر کرده نواحی پیشانی را اروا میکند.



## اورده یا veins

خون وریدی جوف اربیتا توسط دو چینل وریدی به cavernous sinus تخلیه میشود، که ممکن سبب انتقال انتانات اربیتا بداخل قحف گردند:

1. **Superior ophthalmic vein** در سقف اربیت بطرف خلف سیر کرده از طریق superior orbital fissure وارد mid. cranial fossa میشود و در cavernous sinus میریزد.
2. **Inferior ophthalmic vein** در زمین اربیت بطرف خلف سیر کرده و ممکن یکی از سه حالت ذیل را تعقیب کند:

- ☞ از طریق superior orbital fissure عبور کرده و در cavernous sinus بریزد.
- ☞ در خلف به superior ophthalmic vein تخلیه شده و غیر مستقیم در cavernous sinus بریزد.

و یا از طریق inferior orbital fissure عبور کرده و به **pterygoid plexus of veins** در infratemporal fossa بریزد.

### Nerves of the orbit

1. **Optic nerve**: از قسمت خلفی انسی کره چشم خارج شده و توسط سحایا پوش گردیده است.
2. **Oculomotor nerve**: توسط دو شعبه علوی و سفلی خود به اربیت داخل شده و قسمت اعظم عضلات extraocular را تعصیب میکند.
3. **Trochlear nerve**: عضله superior oblique را تعصیب میکند.
4. **Abducent nerve**: عضله lateral rectus را تعصیب میکند.
5. یکتعداد الیاف سمپاتیک که همراه با **ophthalmic artery** به اربیت وارد میشود. بعداً ممکن از طریق **short ciliary nerve** و یا هم **long ciliary nerve** به کره چشم داخل گردد. این الیاف درانجا یک عضله را بنام **dilator pupillae** تعصیب میکنند.
6. **Ophthalmic nerve**: قبل از عبور از **sup. orbital fissure** به سه شاخه عمده تقسیم میشود که هر سه بداخل اربیت میروند و عبارتند از:

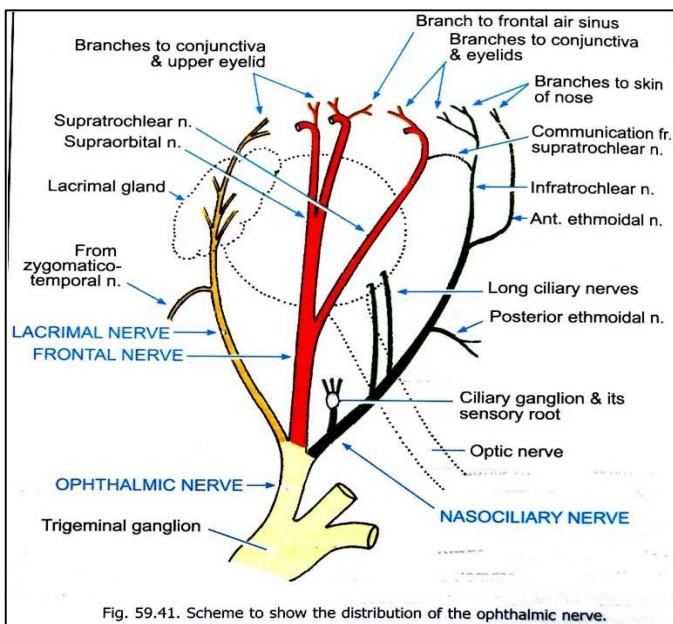


Fig. 59.41. Scheme to show the distribution of the ophthalmic nerve.

- ☞ شعبه وحشی بنام **lacrimal nerve** که به غده اشکیه می‌رود.
- ☞ شعبه متوسط بنام **frontal nerve** که در قسمت متوسط اربیتا بدو شعبه نهایی خود بنام **supratrochlear** و **supraorbital nerve** تقسیم میشود.
- ☞ شعبه انسی بنام **nasociliary nerve** که یک شعبه ارتباطی به **Ciliary ganglion** می‌دهد و سپس در جدار انسی اربیت پیش رفته و به شعبات ذیل تقسیم میگردد:

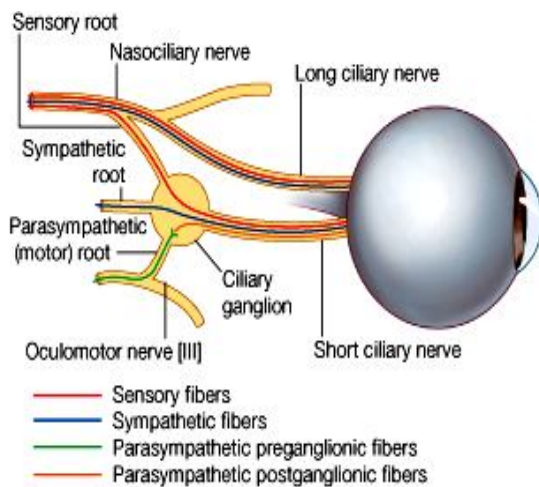
- Long ciliary nerves (a)
- Post. ethmoidal nerve (b)
- Infratrochlear nerve (c)
- Anterior ethmoidal nerve (d)

7. **Ciliary ganglion**: یک عقده کوچک است که در قسمت خلفی اربیت موقعیت داشته و حاوی سه نوع الیاف عصبی میباشد:

☞ **الیاف پاراسمپاتیک**: توسط عصب **Oculomotor** به این گانگلیون آورده شده و سپس از طریق **short ciliary nerves** دوباره از گانگلیون خارج شده وارد کره چشم میشود و درانجا دو عضله **Ciliary muscle** و **sphincter pupillae** را تعصیب میکند.

☞ **الیاف sensory**: توسط عصب **nasociliary** به گانگلیون آورده میشود که بعداً از طریق **short ciliary nerves** دوباره خارج شده و وارد کره چشم میشوند. این اعصاب مسولیت تامین حسیت تمام عناصر کره چشم را بعهدہ دارند.

☞ **الیاف سمپاتیک**: از **sup. cervical ganglion** نشئت کرده و توسط **int. carotid artery** و سپس شاخه **ophthalmic** آن وارد اربیت شده و به **Ciliary ganglion** میرسد. سپس از طریق **short ciliary nerves** وارد کره چشم شده و درانجا یک عضله را بنام **dilator pupillae** تعصیب میکند.



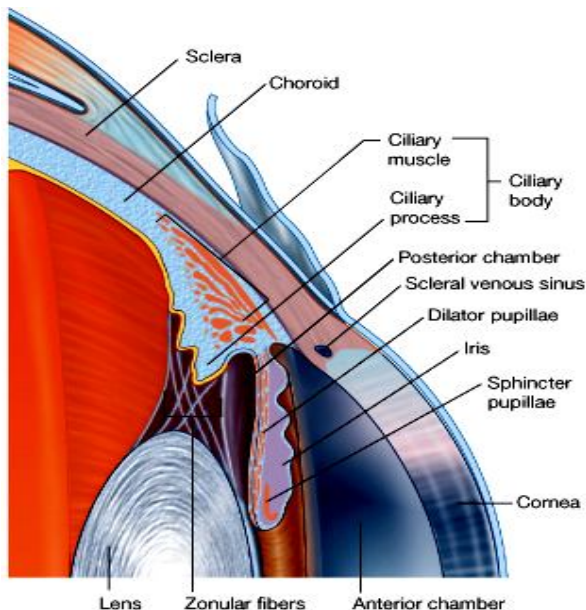
- Sensory fibers
- Sympathetic fibers
- Parasympathetic preganglionic fibers
- Parasympathetic postganglionic fibers

## The Eyeball

### Walls of the eyeball یا جدار های کره چشم

1. جدار خارجی fibrous layer: که در 5/6 خلفی توسط sclera و در 1/6 قدامی توسط cornea ساخته میشود.
2. جدار متوسط vascular layer: که در خلف توسط choroid، و در قدام توسط ciliary body و iris ساخته میشود.
3. جدار داخلی inner layer: که خلفاً توسط optic part of retina و قداماً توسط nonvisual retina ساخته میشود.

#### 1. Fibrous layer :



↔ **Sclera** عبارت از یک طبقه ضخیم و متکاثف نسج منضم میباشد که از طریق palpebral fissure بحیث قسمت سفید چشم قابل دید است.

↔ این طبقه در خلف و انسی توسط عصب اپتیک و یکتعداد او عیه و اعصاب سوراخ میشود.

↔ عضلات extraocular بالای آن ارتکاز میکنند.

↔ سطح خارجی sclera با fascial sheath of the eyeball از قسمتی که عصب اپتیک آنرا در خلف سوراخ میکند، تا corneoscleral junction در قدام پوشانیده شده است؛ در حالیکه سطح داخلی آن با choroid در ارتباط میباشد.

↔ **Cornea** یا قرنیه یک جسم شفاف بوده که در قدام sclera قرار داشته و نور را اجازه عبور میدهد.

↔ محل اتصال cornea با sclera بنام limbus یاد میشود.

#### 2. Vascular layer of the eyeball :

↔ **Choroid** که 2/3 خلفی این طبقه را میسازد، یک غشای نازک فوق العاده و عایی بوده و حاوی pigmented cells میباشد.

↔ خارجاً با sclera التصاق سست داشته و داخلی با retina التصاق محکم دارد.

↔ **Ciliary body** امتداد یافته کنار قدامی choroid بوده در مقطع ساختمان مثلثی دارد و در فاصله بین choroid و iris یک حلقه را بدورادور کره چشم تشکیل میدهد. این ساختمان از دو قسمت مختلف بنام Ciliary muscles و Ciliary processes ساخته شده است.

↔ **Ciliary muscle** عضلات ملسا اند که در صورت تقلص سایز حلقه بییرا که توسط Ciliary body دورادور چشم ساخته میشود، کوچکتر میسازند؛ و **Ciliary processes** عبارت از بارزاتی اند که از وجه داخلی Ciliary body منشا میگیرند. از این بارزات الیاف zonular خارج شده بدورادور عدسیه چشم ارتکاز میکنند. این الیاف را مجموعاً بنام suspensory ligament of the lens یاد مینمایند.

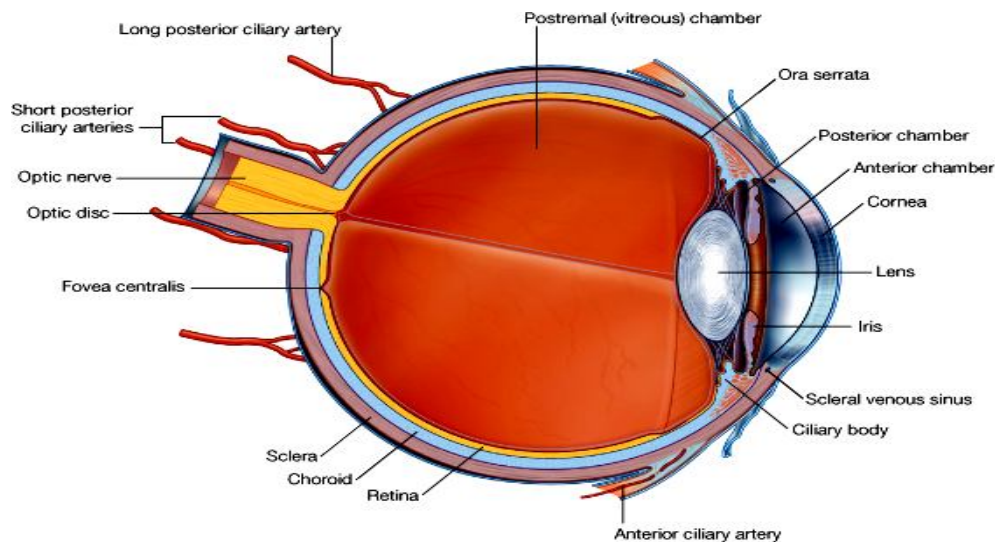
↔ در اثر تقلص Ciliary muscle حلقه کوچکتر میشود و لیگامنتهای zonula سست شده در نتیجه عدسیه چشم محدبتر میگردد، که این عمل در دید نزدیک یا near vision کمک میکند.

↔ Ciliary process ها سبب تولید یکنوع مایع بنام aqueous humor میشوند که در anterior و posterior chambers قرار دارد.

↔ **Iris** یک ساختمان دایروی است که حاوی حرات رنگه بوده و رنگ چشم را تعیین میکند.



↩ در قسمت متوسط آن یک سوراخ بنام حذقه یا pupil وجود دارد که سایز آن توسط عضلاتیکه در ضخامت iris قرار دارند، کنترل میشود. این عضلات عبارتند از sphincter pupillae که توسط عصب پاراسمپاتیکیک تعصیب شده و در صورت تقلص سبب کوچک شدن حذقه میشود، و dilator pupillae که توسط عصب سمپاتیکیک تعصیب شده و در صورت تقلص سبب توسع حذقه میشود.

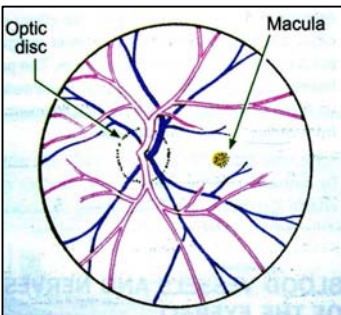


© Elsevier. Drake et al: Gray's Anatomy for Students - www.studentconsult.com

### 3. Inner layer of the eyeball

↩ عبارت از **شبکیه چشم یا retina** میباشد که دارای دو قسمت است: قسمت خلفی بنام optic part که حاوی آذخات بینایی بوده و در برابر نور حساس میباشد، و قسمت قدامی بنام novisual part که وجه داخلی ciliary body و iris را فرش کرده و در برابر نور غیر حساس میباشد. محل اتصال این دو قسمت با همدیگر بنام ora serrata یاد میگردد.

↩ در وجه خلفی optic part ساختمانهای مهم ذیل قابل دید میباشد:



↩ optic disc عبارت از محلی است که عصب اپتیک از retina منشأ گرفته و خارج میشود. این ساحه عاری از آذخات نوری بوده بنام blind spot نیز یاد میگردد.  
↩ وحشی تر از اپتیک دیسک یک ساحه کوچک زرد رنگ بنام macula lutea قرار دارد که در مرکز آن fovea centralis دیده میشود. درین ساحه تعداد آذخات نوری یا photo-receptor ها نظر بدیگر ساحات شبکیه بیشتر میباشد.

### Anterior & Posterior Chambers

↩ ساحه بی که در خلف قرنیه و قدام iris قرار دارد، بنام anterior chamber یاد میشود.  
↩ ساحه بی که در خلف iris و قدام عدسیه چشم قرار دارد، بنام posterior chamber یاد میشود.  
↩ هر دو ساحه با همدیگر از طریق pupil یا حذقه ارتباط دارند و از یک مایع بنام aqueous humor یا خلط معایی مملو میباشند.  
↩ این مایع توسط Ciliary process ها در posterior chamber افزاز شده و از حذقه عبور نموده وارد anterior chamber میشود و بالاخره در Canal of Schlemm که یک چینل وریدی است و در iridocorneal angle قرار دارد، جذب میگردد.  
↩ خلط معایی سبب تغذیه قرنیه و عدسیه که عاری از اوغیه میباشند، شده و فشار داخل چشم intraocular pressure را نگهدارند. هرگاه سیکل نارمل افزاز و یا جذب آن بهم بخورد، سبب تراکم مایع و بلند رفتن IOP شده و مرضی را بنام glaucoma ببار میآورد.

## عدسیه و خلط زجاجی

↪ عدسیه یک جسم شفاف و ایلاستیک biconvex میباشد که تمام محیط آن توسط لیگامنت zonula به Ciliary body وصل میباشد.

↪ زمانیکه کثافت عدسیه در اثر تراکم یکتعداد مواد مانند کلسیم و غیره بلند برود، بنام **cataract** یاد میشود.

↪ ساحه پی که بین وجه خلفی عدسیه و retina قرار دارد، بنام **postrenal chamber** یاد شده و مملو از یک جسم شفاف و جلاتینی بنام **vitreous body (vitreous humor)** میباشد. این ماده قابل تعویض نبوده و کدام سیکل افراز و جذب ندارد.

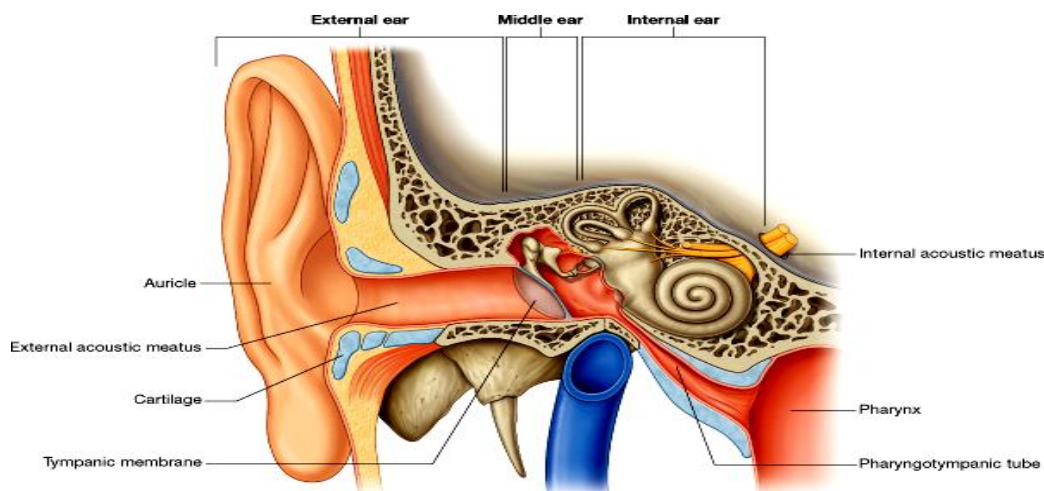
## شراین و آورده چشم

کره چشم توسط شعبات مختلف شریان **ophthalmic**، از جمله **central retinal artery** اروا میگردد. خون وریدی آن توسط یکتعداد ریزابه ها به **superior & inferior ophthalmic veins** میریزد و همچنان یکمقدار خون وریدی چشم توسط **central retinal vein** نیز تخلیه میگردد که شریان هم نام خود را همراهی میکند.

## THE EAR

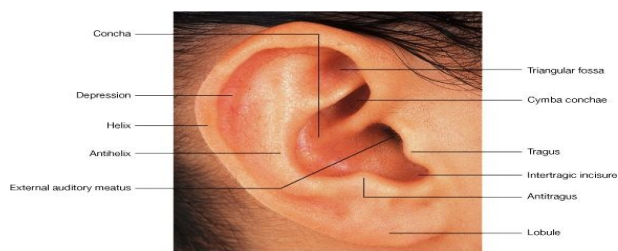
گوش عبارت از ارگان شنوایی و موازنه بدن میباشد. این ساختمان شامل سه بخش عمده است:

1. گوش خارجی یا **external ear** که شامل صیوان و مجرای سمع خارجی میباشد.
2. گوش متوسط یا **middle ear** عبارت از یک جوف صندوق مانند است که در ضخامت **petrous temporal bone** واقع بوده و از مجرای سمع خارجی توسط پرده گوش جدا میشود. این جوف توسط یک تیوب به بلعوم نیز ارتباط میگیرد.
3. گوش داخلی یا **internal ear** شامل یکتعداد اجزای است که همه در ضخامت **petrous temporal bone**، انسی تر از گوش متوسط و وحشی تر از **internal acoustic meatus** (یا مجرای سمع داخلی) قرار دارند.



© Elsevier. Drake et al: Gray's Anatomy for Students - www.studentconsult.com

## External Ear یا گوش خارجی



© Elsevier. Drake et al: Gray's Anatomy for Students - www.studentconsult.com

### 1. Auricle یا صیوان گوش

↪ ساختمان غضروفی است که توسط جلد پوشانیده شده و دارای برآمدگی ها و فرورفتگی های زیاد میباشد.

↪ این قسمت از گوش خارجی مسوول دریافت صداها و انتقال آن به **external acoustic meatus** بوده، و شامل ساختمانهای ذیل

میباشد:

↪ Helix & anthelix

↪ Lobule

Concha of auricle

Tragus & antitragus

حسیت صیوان توسط اعصاب ذیل تامین میگردد:

شعبات اعصاب شوکی مانند lesser occipital nerve, great auricular nerve

و auriculotemporal nerve که شاخه‌ی از mandibular nerve میباشد.

شاخه‌هایی از عصب واگوس و facial nerve نیز در تامین حسیت صیوان سهم میگیرند.

اروای صیوان توسط شعباتی بنام anterior & posterior auricular branches که از او عیه محیط صیوان منشا میگیرند، صورت میگیرد.

اورده آن نیز هم نام و هم سیر شرایین آن میباشد.

لمف صیوان قداماً به preauricular nodes و خلفاً به mastoid nodes تخلیه میشوند.

## 2. External acoustic meatus یا مجرای سمع خارجی

از عمق concha تا به tympanic membrane یا پرده گوش امتداد داشته حدود یک اینچ طول دارد.

جدار آن در 1/3 وحشی غضروفی و در 2/3 انسی استخوانی میباشد. این مجرا سیر مستقیم نداشته اندکی منحرف میباشد.

در تمام طول خود توسط جلد فرش شده که جلد آن حاوی غدوات عرقیه تغیر یافته‌ی میباشند و cerumen یا earwax را تولید میکنند.

## پرده گوش یا tympanic membrane

پرده‌ی است که از خارج توسط جلد و از داخل توسط غشای مخاطی فرش شده و مجرای سمع خارجی را از گوش متوسط جدا میکند.

یک حلقه لیفی- غضروفی محیط این غشا را به tympanic part of temporal bone وصل میکند.

در قسمت متوسط این پرده یک فرورفتگی بنام umbo وجود

دارد که در اثر attachment دسته استخوان malleus به

وجه داخلی آن بوجود میآید.

هرگاه توسط otoscope غشا را ببینیم، در قسمت قدامی- سفلی

umbo یک ساحه مخروطی دیده میشود که نور را نظر بدیگر

ساحات پرده خوبتر انعکاس میدهد. این ساحه را بنام

cone of light یاد میکنند.

بالاتر از umbo قسمت متباقی دسته malleus و بالاتر از آن

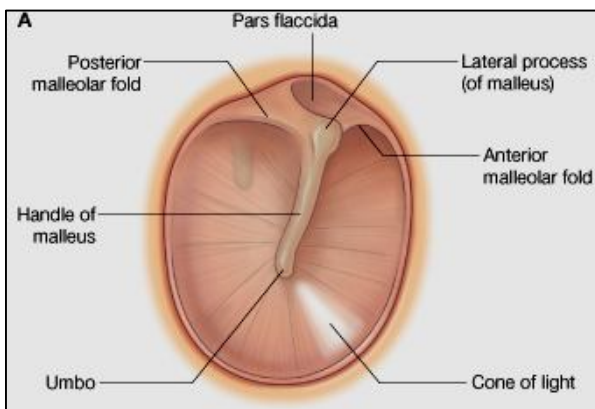
انطباع lateral process استخوان malleus دیده میشود.

در قسمت علوی پرده دو التوا بنام anterior & posterior

malleolar folds قرار دارند که یک ساحه نسبتاً چمک را

بنام pars flaccid در قسمت بالای پرده گوش تحدید میکنند.

غیر از pars flaccid قسمت متباقی پرده ضخیم و کش شده میباشد و بنام pars tensa یاد میشود.



## Middle Ear یا گوش متوسط

یک جوف صندوق مانند در ضخامت استخوان petrous temporal میباشد که توسط غشای مخاطی فرش شده و مملو از هوا میباشد.

این جوف بدو قسمت علوی و سفلی تقسیم میشود:

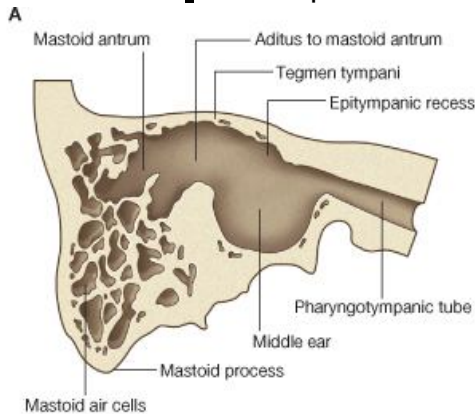
1. Tympanic cavity قسمتی که در وحشی آن tympanic membran قرار دارد.

2. Epitympanic recess که در علوی tympanic cavity قرار داشته و در وحشی آن استخوان قرار دارد.

- ↪ گوش متوسط در خلف با mastoid area و در قدام از طریق Pharyngotympanic tube یا نفیر استاخی، به nasopharynx ارتباط دارد.
- ↪ مهمترین وظیفه آن انتقال امواج صوتی بشکل vibration ها به گوش داخلی میباشد، که بوسیله زنجیر استخوانی صورت میپذیرد.
- ↪ گوش متوسط دارای شش جدار میباشد که ذیلاً توضیح میشوند:

### جدار های گوش متوسط

1. **سقف یا tegmental wall**- توسط صفحه نازک استخوانی بنام tegmen tympani ساخته شده که گوش متوسط را از mid. cranial fossa جدا میسازد. این صفحه در قسمت قدامی petrous temporal bone قرار دارد.



© Elsevier. Drake et al: Gray's Anatomy for Students - www.studentconsult.com

2. **زمین یا jugular wall**- توسط صفحه نازک استخوانی

ساخته شده که گوش متوسط را از internal jugular vein جدا میسازد.

3. **جدار وحشی یا membranous wall**- قسمت اعظم آن

توسط tympanic membrane ساخته میشود، و یک قسمت کوچک آن یک صفحه استخوانی است که در انسی

epitympanic recess قرار دارد.

4. **جدار خلفی یا mastoid wall**- قسمت سفلی آن یک

صفحه استخوانیست که گوش متوسط را از mastoid air cells جدا میکند، و در قسمت علوی جوف گوش متوسط در

ارتباط با aditus to mastoid antrum میباشد.

ساختمانهایی که در جدار خلفی دیده میشوند عبارتند از:

### Pyramidal eminence

↪ یک فوچه که از طریق آن عصب chorda tympani که شاخه عصب facial است، وارد گوش متوسط میشود.

5. **جدار قدامی یا anterior wall**- قسمت سفلی آن توسط یک صفحه نازک استخوانی ساخته شده که گوش متوسط را از internal carotid artery جدا میکند. قسمت علوی این جدار ناقص میباشد، زیرا ساختمانهای ذیل در آن قرار دارند:

↪ یک سوراخ بزرگ برای دخول Pharyngotympanic tube بداخل گوش متوسط

↪ یک سوراخ کوچک که در امتداد آن کانال عضله بی بنام tensor tympani قرار دارد.

6. **جدار انسی یا labyrinthine wall**- که در عین زمان جدار وحشی گوش داخلی نیز میباشد. ساختمانهای ذیل درین جدار قابل

دید استند:

↪ یک برآمدگی مدور در قسمت متوسط بنام promontory

↪ **Tympanic plexus** که از tympanic branch عصب Glossopharyngeal و شعبات سمپاتیکی که از

carotid plexus میانند، ساخته میشود. این ضفیره غشای مخاطی tympanic cavity، mastoid air cells و

Pharyngotympanic tube را تعصیب میکند. ازین ضفیره یک شعبه بنام lesser petrosal nerve خارج شده

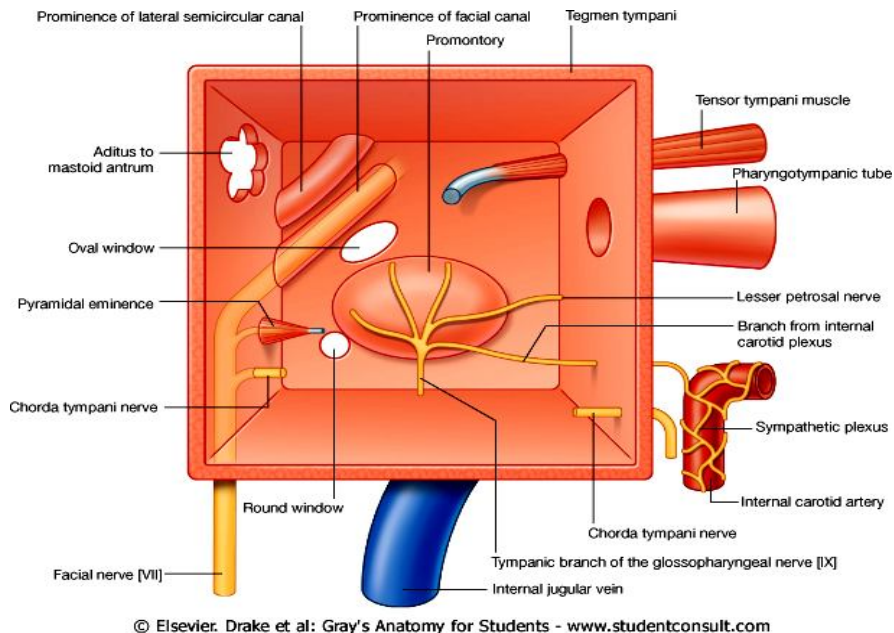
و بعداز عبور از foramen oval از skull خارج شده و به otic ganglion میرود.

↪ **Oval window** که یک دریچه بیضوی میباشد و توسط base of stapes مسدود میگردد.

↪ **Round window** که یک دریچه مدور بوده در خلفی سفلی آن قرار دارد.

↪ در خلفی علوی oval window انطباع facial canal در ضخامت petrous temporal bone، قابل دید میباشد.

↪ بالاتر از آن انطباع lateral semicircular canal دیده میشود.



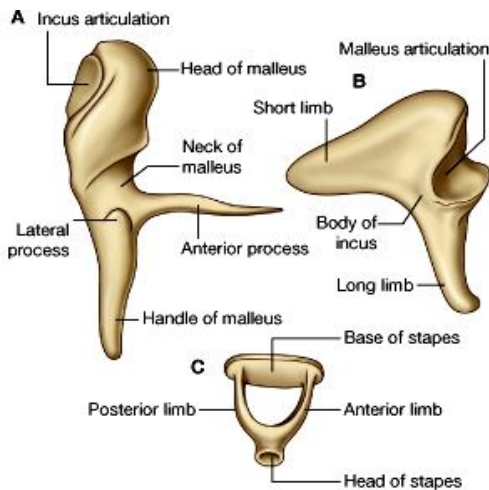
### Mastoid Area

در جدار خلفی گوش متوسط یک فوحه بنام **aditus to mastoid antrum** قرار دارد که گوش متوسط را به **mastoid antrum** وصل میکند. این جوف در امتداد جوف گوش متوسط قرار داشته و با مجموعه پی از خالیگاههای کوچک بنام **mastoid air cells** که در ضخامت **mastoid temporal bone** قرار دارند، در ارتباط میباشند. هوایی که از طریق نفیر استاخی از **nasopharynx** آورده میشود، در جوف گوش متوسط و **mastoid area** پراکنده میشود.

### Pharyngotympanic tube

جدار آن در 1/3 نزدیک به **tympnic cavity** استخوانی بوده و در 2/3 متباقی غضروفی میباشد.

### استخوانهای گوش متوسط



عبارت از سه استخوان میباشد که در مجموع یک زنجیر استخوانی را ساخته و امواج صوتی را از پرده گوش به گوش داخلی انتقال میدهند:

1. **Malleus** یا چکش: دارای **head**، **neck**، **anterior & lateral processes** و دسته یا **handle** میباشد. در انسی با سندان مفصل میشود.
2. **Incus** یا سندان: دارای **body** و **long & short limbs** میباشد. در انسی با رقاب مفصل میشود.
3. **Stapes** یا رقاب: دارای **head**، **anterior & posterior limbs** و یک قاعده یا **base** میباشد که به **oval window** توافقی میکند.

### عضلات گوش متوسط

1. عضله **tensor tympani** از جدار های کانال استخوانی همانم خود که در جدار قدامی گوش متوسط باز میگردد، نشئت کرده و بالای دسته **malleus** ارتکاز میکند. این عضله در صورت تقلص دسته چکش را به انسی کش کرده و پرده گوش را در هنگام صداهای فوق العاده بلند تقویت میکند. توسط شاخه پی از عصب **mandibular** تعصیب میشود.
2. عضله **stapedius** که از **pyramidal eminence** منشا گرفته و در عنق **stapes** وصل میشود، در صورت تقلص سبب کش کردن استخوان به خلف شده و در هنگام صداهای بلند از تولید اهتزاز بیش از حد در **oval window** جلوگیری میکند. توسط **VII** تعصیب میشود.

## اوعیه خون گوش متوسط

توسط شعبات مختلف از شرایین external و internal carotid اروا شده و آورده آن در pterygoid plexus of veins و superior petrosal sinus تخلیه میشود.

## تعصیب گوش متوسط

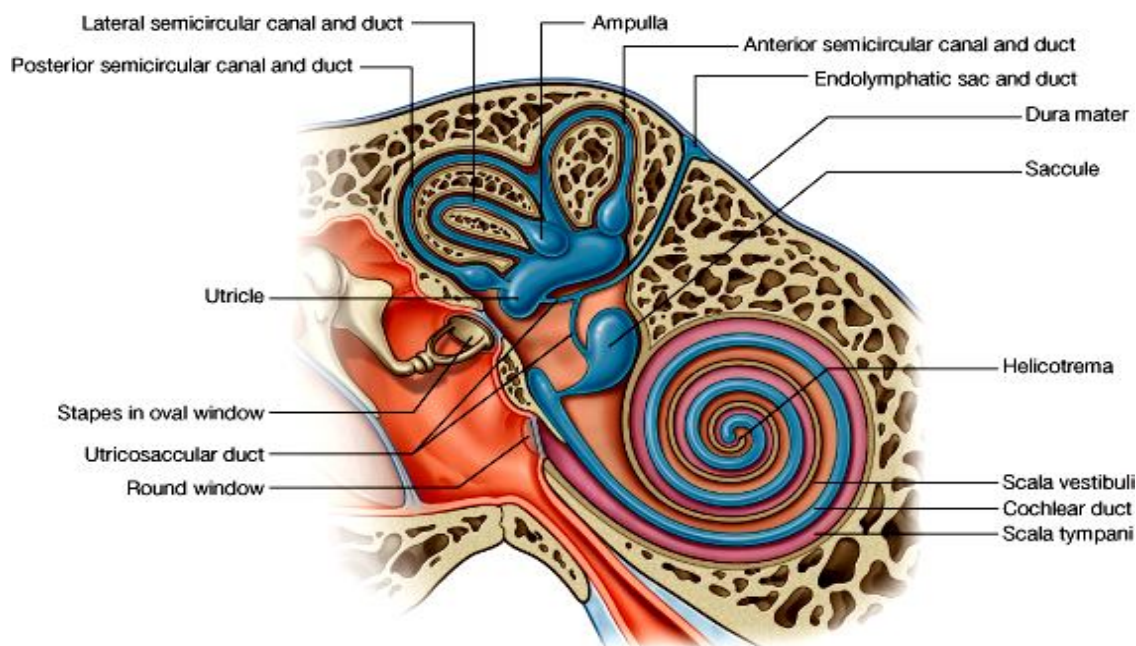
غشای مخاطی گوش متوسط همراه با مخاط نفیر استاخی و mastoid air cells توسط شعبات tympanic plexus تعصیب میشوند.

## Internal Ear یا گوش داخلی

از یکتعداد ساختمانهای مجوف استخوانی بنام **bony labyrinth** و یکتعداد ساختمانهای غشایی که شامل کیسه ها و قنات ها میباشد، بنام **membranous labyrinth** ساخته شده است. تمام این ساختمانها در ضخامت petrous temporal bone قرار داشته در وحشی توسط گوش متوسط، و در انسی توسط internal acoustic meatus تحدید میشوند.

↳ لیبرنت استخوانی متشکل از **vestibule**، **semicircular canals**، و **cochlea** میباشد. این اجواف مملو از یک مایع بنام **perilymph** است.

↳ لیبرنت غشایی در داخل لیبرنت استخوانی بصورت معلق قرار داشته و متشکل از **semicircular ducts**، **cochlear duct**، و دو کیسه بنام **utricle & saccule** میباشد. اجواف لیبرنت غشایی مملو از یک مایع بنام **endolymph** است.



## Bony labyrinth یا لیبرنت استخوانی

↳ **Vestibule** یا دهلیز که در جدار وحشی آن **oval window** قرار دارد، و توسط **footplate** استخوان رکاب بسته شده است. دهلیز قسمت متوسط لیبرنت استخوانی بوده قداماً با **cochlea** و خلفاً با **semicircular canals** ارتباط دارد. یک کانال باریک بنام **vestibular aqueduct** از آن منشأ گرفته و در وجه خلفی **petrous temporal bone** باز میشود.

↳ سه عدد **semicircular canals** از دهلیز به استقامت خلفی- علوی منشأ گرفته و عبارتند از **کانالهای قدامی، خلفی، و وحشی**. هرکانال در هر دو نهایت خود به دهلیز باز میشود که یک نهایت آن متوسع بوده بنام **ampulla** یاد میشود. این کانالها طوری قرار گرفته اند که هرکدام آن بالای دو کانال دیگر عمود میباشد.

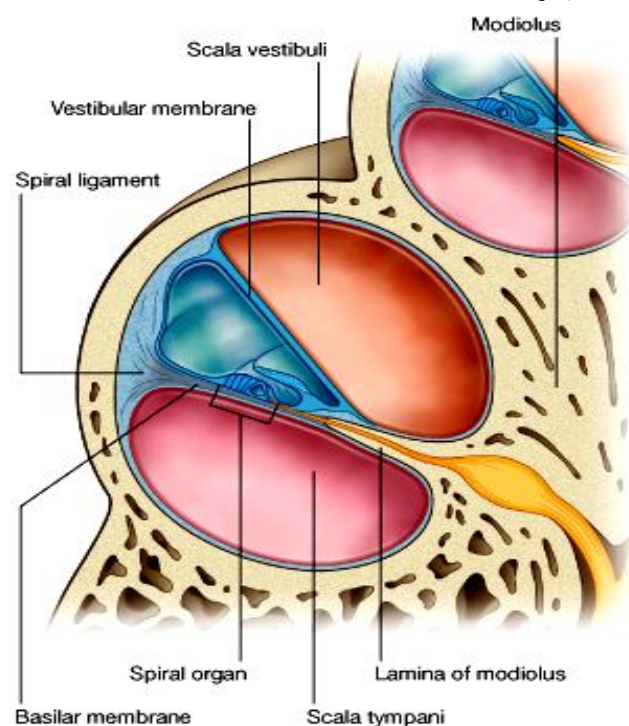
↳ **Cochlea** از دهلیز به استقامت قدام منشأ گرفته و یک کانال استخوانی است که به دور دور یک محور بنام **modiolus** بشکل مارپیچ دور میخورد. در مجموع **cochlea** شکل یک مخروط را داشته دارای یک قاعده بنام **base of cochlea** و یک ذروه یا **apex** میباشد. قاعده آن در نزدیکی **internal acoustic meatus** قرار داشته و عصب **cochlear** از همین طریق وارد **cochlea** میشود. در طول **modiolus** یک **extension** استخوانی از آن منشأ گرفته و بوحشی متبازر میباشد که بنام **spiral lamina** یاد میشود. درین قنات **cochlear** که بخشی از لیبرنت غشایی است، ارتکاز کرده و بدور دور محور

(modiolus) میچرخد. در جدار خارجی cochlea جوف cochlea توسط cochlear duct بدو کانال استخوانی تقسیم می‌گردد که بنام **scala vestibuli** و **scala tympani** یاد میشوند. این هر دو کانال در طول cochlea استخوانی موجود بوده و در زروه cochlea توسط یک مجرای باریک بنام **helicotrema** با همدیگر ارتباط برقرار میکنند. **Scala vestibuli** در امتداد vestibule قرار داشته و **scala tympani** با گوش متوسط توسط **round window** ارتباط دارد که توسط **secondary tympanic membrane** بسته شده است.

### Membranous labyrinth یا لیبرنت غشایی

یک سیستم بسته از قناتها و کیسه های مجوف میباشد که در ضخامت لیبرنت استخوانی واقع بوده و مملو از **endolymph** میباشد. فاصله بین هر قسمت از لیبرنت غشایی و پریوستی که وجه داخلی لیبرنت استخوانی را فرش کرده است، مملو از **perilymph** میباشد. لیبرنت غشایی متشکل است از:

- ↪ **Cochlear duct** که در ضخامت cochlea استخوانی قرار دارد.
- ↪ سه عدد **semicircular ducts** که در ضخامت **semicircular canals** قرار دارند.
- ↪ **Utricle & saccule** دو کیسه یی که در داخل vestibule استخوانی قرار دارند.
- ↪ **Utricle** یک کیسه بزرگ بیضوی شکل است که در vestibule قرار داشته و **semicircular ducts** در آن تخلیه میشوند.
- ↪ **Saccule** کیسه نسبتاً کوچکتری است که شکل مدور داشته در vestibule قرار دارد و **Cochlear duct** در آن تخلیه میشود.
- ↪ **Utricle** و **saccule** با همدیگر توسط **utricle-saccular duct** وصل میشوند.



- ↪ از این قنات یک **endolymphatic duct** باریک منشا میگیرد که در **vestibular aqueduct** استخوانی داخل شده و در وجه خلفی **petrous temporal bone** رسیده و متوسع میشود، این محل توسع را بنام **endolymphatic sac** یاد میکنند و یک **extradural pouch** میباشد.
- ↪ آذات حسی برای تامین موازنه بدن در ساختمانهایی بنام **macula** (در داخل **utricle & saccule**) و **crista** (در **ampulla** قناتهای **semicircular**) واقع بوده و اکسونهای ایشان بالاخره به **vestibular nerve** که یک **component** از زوج هشتم میباشد، تبدیل میشوند.
- ↪ **Cochlear duct** یک قنات مثلثی بوده در قسمت متوسط جوف **cochlea** استخوانی واقع میباشد. این قنات دارای یک جدار خارجی بنام **spiral ligament**، یک سقف بنام **membrane** (که آنرا از **scala vestibule** جدا میکند) و یک زمین بنام **basilar membrane** (که آنرا از **scala tympani** جدا میکند) میباشد.
- ↪ ارگان شنوایی یا **spiral organ** که بنام **organ of corti** نیز یاد میشود، بالای **basilar membrane** واقع بوده و در ضخامت **cochlear duct** که مملو از مایع **endolymph** میباشد قرار دارد. اکسونهای این آذات بالاخره به **cochlear nerve** که **component** دومی زوج هشتم میباشد، تبدیل میشوند.

### اوعیه خون گوش داخلی

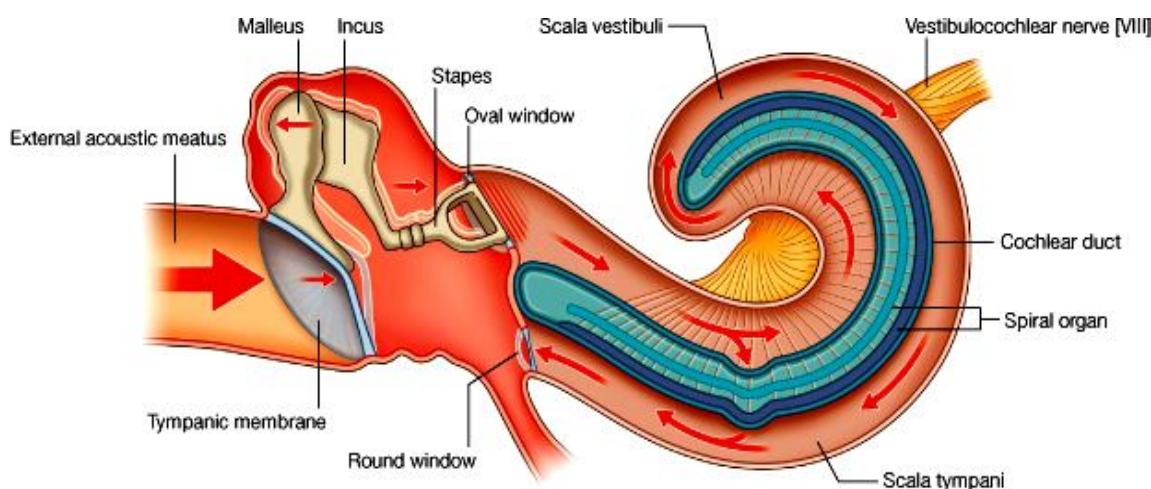
- ↪ لیبرنت استخوانی توسط شعبات شرایین **posterior auricular**، **maxillary** و **middle meningeal artery** اروا میگردد.
- ↪ لیبرنت غشایی توسط **labyrinthine artery** که شاخه یی از **basilar artery** میباشد اروا میگردد.
- ↪ تخلیه وریدی لیبرنت غشایی نیز در **labyrinthine vein** و سپس به **inferior petrosal** یا **sgmoyid** ساینس صورت میگیرد.

## تعصیب گوش داخلی

1. **Vestibulocochlear nerve** بعد از منشا وارد گوش داخلی شده و بدو component خود بنام vestibular و cochlear nerves تقسیم شده مسوولیت تامین حسیت موازنه و شنوایی را بعهده دارد.
2. **Facial nerve** در طول سیر خود مجاورت نزدیک با vestibulocochlear nerve داشته و شعبات مختلف برای تعصیب گوش متوسط و گوش داخلی ازان خارج میشود. از جمله میتوان شعبات great petrosal nerve، nerve to stapedius و chorda tympani را نامبرد.

## Transmission of Sound

موجه صوتی از فضا توسط صیوان گرفته میشود و وارد external acoustic meatus شده سبب حرکت و تپله کردن tympanic membrane بطرف داخل میشود. در بین حالت موجه توسط حرکات مرتب زنجیر استخوانی گوش متوسط بالاخره به oval window رسیده و آنرا نیز بطرف داخل تپله میکند. در نتیجه یک موجه حرکتی در مایع perilymph موجود در scala vestibuli بوجود آمده و از طریق helicotrema عبور کرده و در perilymph داخل scala tympani نیز انتشار کرده و بالاخره سبب تپله کردن secondary tympanic membrane بطرف وحشی میشود. بااین عمل، اهتزاز در basilar membrane بوجود آمده و سبب تنبیه کردن آخذات عصبی در spiral organ میشود. این آخذات موجه اهتزازی را به سیاله عصبی تبدیل نموده و از طریق عصب cochlear بدماغ انتقال میدهد و درانجا این سیاله بحیث صدا، تعبیر و تفسیر میشود.



© Elsevier. Drake et al: Gray's Anatomy for Students - www.studentconsult.com

هرگاه صداها خیلی بلند باشند، توسط عمل دو عضله tensor tympani و stapedius مقدار اهتزاز بوجود آمده در زنجیر استخوانی کم ساخته شده و قوه بی که بالای oval window وارد میاید، کنترل میشود.

## TEMPORAL & INFRATEMPORAL FOSSAE

### معرفی

- ↔ این هر دو حفره در وجه وحشی سر واقع بوده و با همدیگر ارتباط دارند. حدود این فضاها توسط استخوان و انساج رخوه تحدید میگردد.
- ↔ Temporal fossa بالاتر از infratemporal fossa و در علوی zygomatic arch قرار دارد. این حفره در سفلی از طریق یک مسافه خالی که در بین وجه انسی skull و zygomatic arch قرار دارد، با infratemporal fossa ارتباط برقرار میسازد.
- ↔ Infratemporal fossa عبارت از یک فضای سه گوشه بی است که در عمق عضله masseter و ramus of mandible قرار دارد. عناصریکه بین جوف قحف، گردن، pterygopalatine fossa، زمین جوف دهن، زمین جوف اربیت، temporal fossa، و نواحی superficial سر عبور و مرور میکنند؛ از طریق این حفره میگذرند.



از جمله چار عضله masticator یا جونده (temporalis، masseter، medial pterygoid و lateral pterygoid) که سبب حرکت دادن استخوان mandible در مفصل temporomandibular میشوند؛ یکی آن که عبارت از عضله Masseter است در وحشی infratemporal fossa، دو عضله دیگر که medial & lateral pterygoid میباشدند در داخل temporalis fossa قرار داشته و عضله چارمی یا temporalis نیز در temporal fossa قرار میگیرد.

### چوکات اسکلتی یا Bony framework

استخوانهاییکه در تشکل حدود temporal & infratemporal fossae سهم میگیرند عبارتند از maxilla، sphenoid، zygomatic، temporal و mandible. البته قطعاتی از استخوانهای parietal و frontal نیز درتشکل این حفرات سهم دارند.

### مفصل Temporomandibular

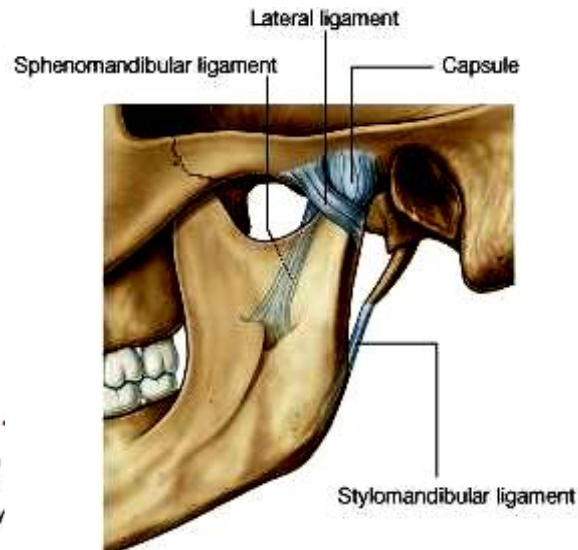
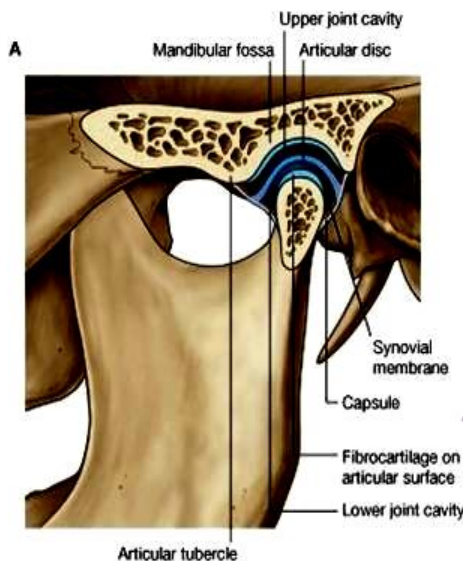
وظیفه این مفصل باز و بسته کردن دهن، عمل جویدن و حرکت دادن الاشه پایین به جوانب میباشد.

مفصل ساینویال بوده و سطوح مفصلی عبارت از head of mandible و articular fossa + articular tubercle استخوان temporal میباشد.

سطوح مفصلی بعوض غضروف هیالین توسط fibrocartilage پوشانیده شده اند.

بین سطوح مفصلی یک articular disc فیروزی نیز موجود میباشد که این مفصل را بدو قسمت کاملاً جدا تقسیم میکند:

1. قسمت سفلی مفصل که مسوول حرکات elevation & depression در استخوان mandible بوده و
2. قسمت علوی مفصل که اجازه میدهد راس mandible حرکات protrusion و retraction را در mandibular fossa اجرا کند.



Joint capsule شامل غشای ساینویال و fibrous membrane میباشد. قرص بین المفصلی در محیط خود بالای وجه داخلی fibrous membrane کیسول ارتکاز میکند.

Extracapsular ligaments: درین مفصل سه عدد میباشدند:

1. Lateral ligament که articular tubercle را به عنق mandible وصل میکند.
2. Sphenomandibular ligament که از spine of sphenoid منشا گرفته و به lingula در وجه داخلی ramus mandibula وصل میگردد.

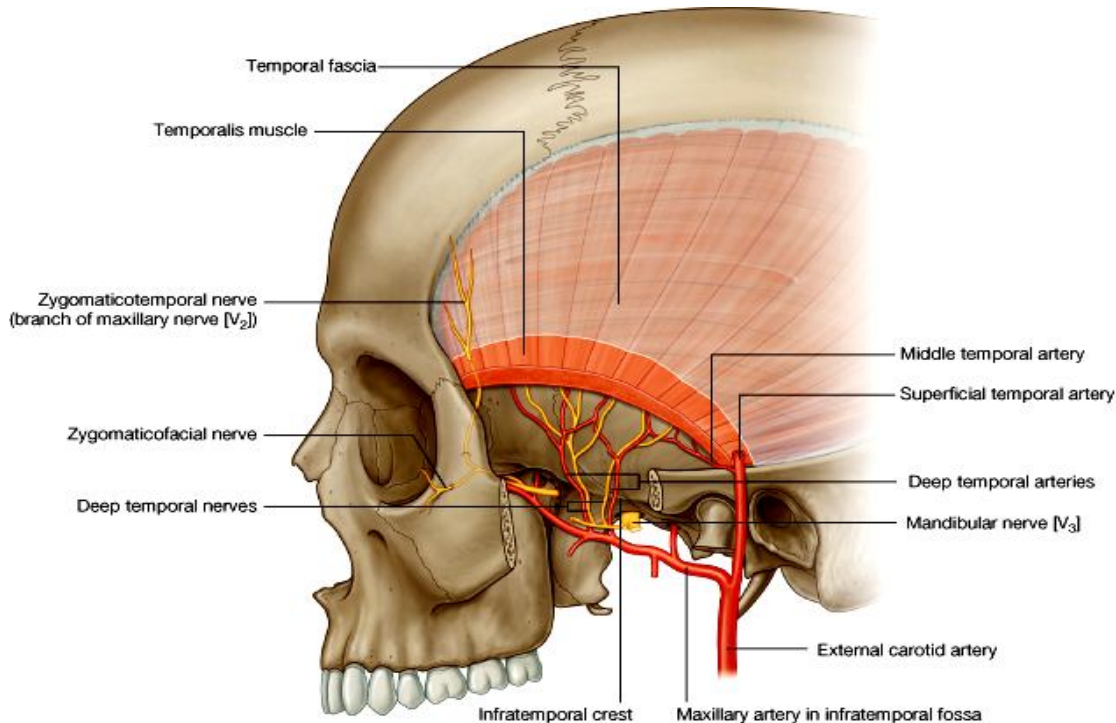
3. **Stylomandibular ligament** که از styloid process به وجه عمیق mandibular angle میآید.

### **Masseter Muscle**

- ↔ این عضله از دو قسمت **superficial & deep** ساخته شده یک عضله جونده قوی بوده سبب بلند کردن mandible میشود.
- ↔ یک عضله چهار ضلعی است که در بالا در zygomatic arch و در پایین در وجه وحشی ramus mandibula ارتکاز میکند.
- ↔ توسط **masseteric nerve** که شاخه یی از عصب mandibular است تعصیب شده و توسط شریانی بنام **masseteric artery** که شاخه maxillary artery میباشد، اروا میگردد. این شریان و عصب در infratemporal fossa نشئت کرده در وجه عمیق عضله وارد میشوند.

### **Temporal Fossa**

- ↔ یک حفره کم عمق در وحشی skull بوده در علوی: توسط temporal lines و در سفلی: توسط zygomatic arch در وحشی، و infratemporal crest of greater wing در انسی، تحدید میگردد.
- ↔ در وحشی توسط یک صفاق بنام **temporal fascia** پوشانیده شده که عبارت از aponeurosis عضله temporalis میباشد.
- ↔ زمین این حفره در انسی به infratemporal fossa و در وحشی به ناحیه یی که دران عضله master قرار دارد، ارتباط برقرار میکند.



© Elsevier. Drake et al: Gray's Anatomy for Students - www.studentconsult.com

### **محتویات یا contents**

#### **1. Temporalis muscle :**

- ↔ یک عضله بزرگ جونده بوده الیاف قدامی آن بشکل عمودی و الیاف خلفی آن بشکل عرضانی قرار دارد.
- ↔ این عضله از inferior temporal lines منشأ گرفته و تمام الیاف آن باهم متقارب شده یک وتر را میسازند که در coronoid process، و در طول کنار مربوطه ramus استخوان mandible تا نزدیک دندان مولر آخر، ارتکاز میکند.
- ↔ یک عضله قوی بلند کننده mandible بوده و سبب retraction آن نیز شده در side to side movement آن رول عمده دارد.

↔ عضله توسط deep temporal nerve که شاخه از mandibular nerve بوده و در infratemporal fossa نشئت میکند، تعصیب شده و توسط deep temporal arteries اروا میگردد.

## .2 Deep temporal nerves

↔ دو عدد بوده از anterior trunk عصب mandibular در infratemporal fossa نشئت کرده و در عمق عضله temporalis داخل میشوند.

## .3 Zygomaticotemporal nerve

↔ شعبه پی از zygomatic nerve میباشد که بالنوبه شعبه maxillary nerve بوده و در pterygopalatine fossa از آن نشئت میکند.

↔ Zygomaticotemporal nerve از طریق foramen های کوچکی از استخوان zygomatic وارد temporal fossa میشود و شعبات آن در عمق عضله temporalis سیر میکنند.

## .4 Deep temporal arteries

↔ دو عدد بوده و از maxillary artery در Infratemporal fossa منشا میگیرند.

↔ سپس همراه با deep temporal nerves بطرف بالا سیر کرده و عضله temporalis را اروا میکند. شعبات آن با شعبات middle temporal artery تقمم میکند.

## .5 Middle temporal artery

↔ شعبه پی از superficial temporal artery بوده و در عمق عضله temporalis وارد میشود.

## Infratemporal Fossa

↔ حفره مثلثی بوده در سفلی temporal fossa و بین ramus mandibula در وحشی و جدار بلعوم در انسی واقع شده است.

↔ سقف آن توسط وجه سفلی greater wing of sphenoid و استخوان temporal ساخته شده و وحشی تر از

infratemporal crest با temporal fossa که در علوی آن قرار دارد، ارتباط برقرار میسازد.

↔ جدار وحشی این حفره توسط وجه انسی ramus of mandible ساخته شده است.

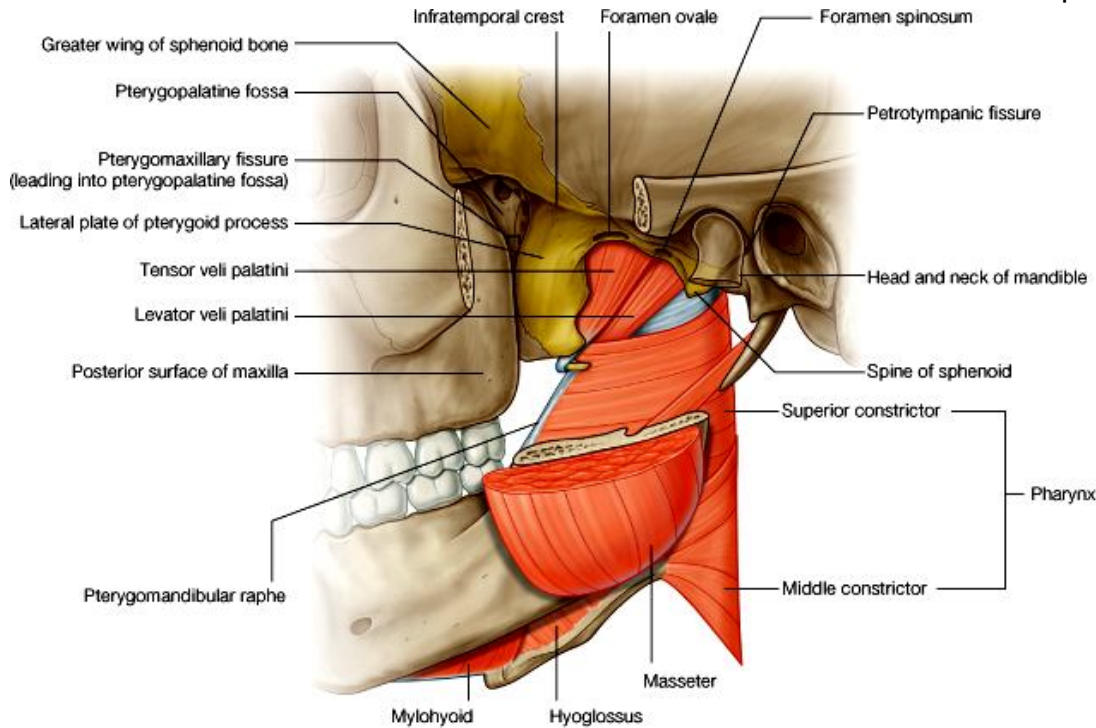
↔ جدار انسی آن در قدام توسط lateral plate of pterygoid process، در خلف توسط بلعوم، و در متوسط توسط دو عضله

soft palate بنام tensor and levator veli palatine ساخته میشود. در قسمت قدامی این جدار pterygomaxillary

fissure قرار دارد که ساختمانهای مختلف از طریق آن گذشته و از infratemporal fossa وارد pterygopalatine

fossa میشوند.

◀ جدار قدامی توسط وجه خلفی استخوان maxilla ساخته شده که در قسمت علوی آن infraorbital fissure بوده و infratemporal fossa را به اربیتا ارتباط میدهد.



© Elsevier. Drake et al: Gray's Anatomy for Students - www.studentconsult.com

### محتویات یا contents

- Sphenomandibular ligament (a)
- Medial pterygoid muscle (b)
- Lateral pterygoid muscle (c)
- Mandibular nerve (d)
- شعبات عصب facial و Glossopharyngeal (e)
- Maxillary artery (f)
- Pterygoid plexus of veins (g)

(a) **Sphenomandibular ligament** - یک extracapsular ligament برای مفصل temporomandibular میباشد.  
 (b) **Medial pterygoid muscle** - یک عضله چار ضلعی میباشد که دارای دو قسمت **deep & superficial** بوده بترتیب در بالا از وجه داخلی lateral pterygoid plate و tubersity of maxilla منشأ گرفته و در سفلی در وجه عمیق ramus of mandible الی mandibular angle ارتکاز میکنند. این عضله یک عضله جونده بوده سبب بلند کردن mandible و همچنان protraction آن میشود. Medial pterygoid muscle توسط nerve to medial pterygoid که شاخه عصب mandibular میباشد تعصیب میشود.

(c) **Lateral pterygoid muscle** - یک عضله مثلثی است که دارای دو راس **upper & lower heads** میشود که بترتیب از سقف infratemporal fossa و وجه خارجی lateral plate of pterygoid process منشأ گرفته تمام الیاف باهم یکجا میشوند و در pterygoid fovea که در neck of mandible قرار دارد، ارتکاز میکنند. این عضله در صورت تقلص سبب protraction استخوان mandible شده و توسط nerve to lateral pterygoid که شاخه پی از عصب mandibular میباشد، تعصیب میشود. هرگاه این عضله یکطرفه تقلص کند، زنج بطرف مقابل بیجا شده و در اثر تقلصات یکطرفه و دو طرفه غیر منظم آن، عمل chewing یا جویدن اجرا میگردد.

**(d) Mandibular nerve**

تمام شعبات این عصب در infratemporal fossa نشئت میکنند. این شعبات قرار ذیل میباشند:

1. **Meningeal branch** - یک شاخه کوچک است که همراه با middle meningeal artery دوباره از طریق foramen spinosum وارد قحف میشود. درانجا حسیت dura و حسیت mastoid air cells را تامین میکند.
2. **Nerve to medial pterygoid** - عضله medial pterygoid را تعصیب میکند. این عصب دو شعبه کوچک نیز دارد که یکی عضله tensor veli palatine و دیگری عضله tensor tympani را تعصیب میکنند.

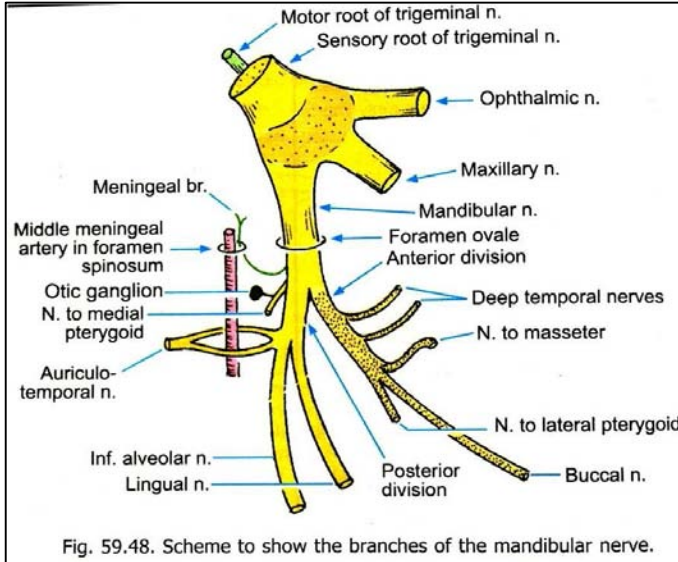


Fig. 59.48. Scheme to show the branches of the mandibular nerve.

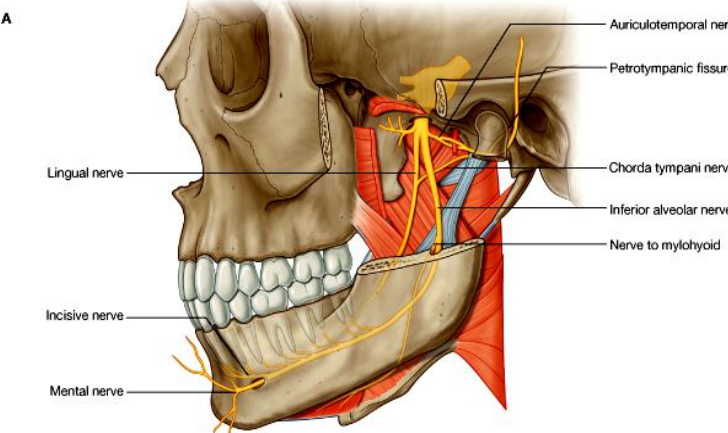
3. **Buccal nerve** - بعد از اینکه دو شعبه بالا از عصب mandibular منشأ گرفتند، این عصب بدو division عمده بنام anterior & posterior trunks تقسیم میشود. Buccal nerve شاخه بی از anterior trunk آن بوده و از ضخامت وتر عضله temporalis گذشته و حسیت جلد رخسار و غشای مخاطی بیره های دندانهای مولر سفلی را تامین میکند.
4. **Masseteric nerve** - از anterior trunk منشأ گرفته و عضله Masseter را تعصیب میکند.
5. **Deep temporal nerves** - دو عدد بوده از anterior trunk نشأت میکنند و عضله temporalis را تعصیب میکنند.
6. **Nerve to lateral pterygoid** - از anterior trunk منشأ گرفته و عضله lateral pterygoid را تعصیب میکند.

7. **Auriculotemporal nerve** - اولین شاخه posterior trunk میباشد که توسط دو جذر منشأ گرفته و دور middle meningeal artery یک حلقه را تشکیل میدهند. سپس هردو جذر یکجا شده و از عمق غده parotid بطرف بالا سیر میکنند. این عصب حسیت جلد قسمت زیاد ناحیه وحشی سر، حسیت گوش خارجی و پرده گوش و temporomandibular joint را تامین میکند.

**8. Lingual nerve**

↪ یک شعبه بزرگ posterior trunk میباشد که حسیت 2/3 قدامی زبان، مخاط زمین جوف دهن و بیره های الاشه پایین را تامین میکند.

↪ این عصب با شاخه عصب facial بنام chorda tympani در infratemporal fossa یکجا میشود. Chorda tympani ذایقه 2/3 قدامی زبان را انتقال داده و حامل الیاف secretomotor پاراسمپاتیک برای غدوات sublingual و submandibular نیز میباشد.



↪ زمانیکه عصب lingual در جوف دهن وارد میگردد در یک میزابه کم عمق در وجه داخلی mandible که در سفلی دندان مولر آخر قرار دارد، سیر میکند. این موضوع در هنگام اجرای عمل جراحی بالای بیره یا دندانهای مولر، باید مد نظر باشد.

**9. Inferior alveolar nerve**

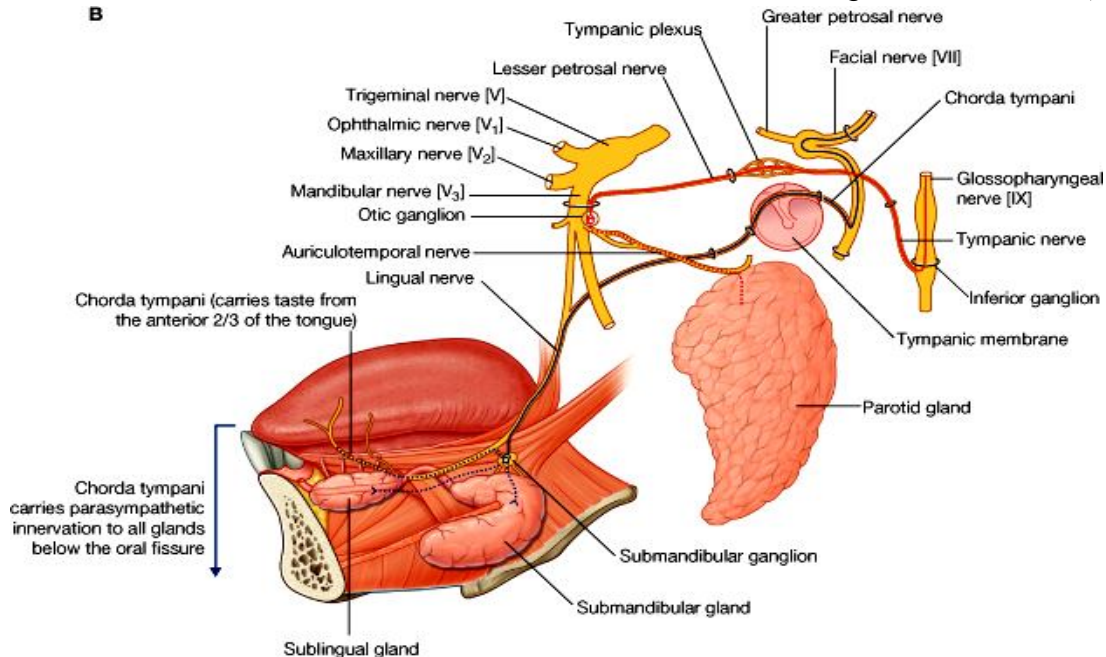
↪ اینهم شعبه بزرگ posterior trunk عصب mandibular بوده که تمام دندانهای الاشه پایین، بیره های آنها، غشای مخاطی و جلد لب پایین و زرخ را تعصیب میکند.

- ↪ این عصب حاوی یکمقدار الیاف motor نیز میباشد که عضله mylohyoid و بطن قدامی عضله digastric را تعصیب میکند.
- ↪ این عصب بعد از منشأ از طریق foramen mandibular وارد mandibular canal میشود (قبل از اینکه وارد کانال نامبرده گردد، یک شاخه بنام **nerve to mylohyoid** از آن منشأ میگیرد که در زمین جوف دهن سیر کرده و برای عضلات mylohyoid و بطن قدامی digastric میروند).
- ↪ Inferior alveolar nerve در ضخامت mandibular canal فک سفلی سیر کرده که این کانال و محتویات آن در سفلی جزور دندانهای مولر واقع بوده و بعضاً جزور این دندانها ممکن بدور کانال دور خورده باشند که درینصورت کشیدن دندانهای مولر را فوق العاده مشقت بار میسازد.
- ↪ Inferior alveolar nerve شعبات برای سه دندان مولر و دندان پریمولر دوم همراه با labial gingivae داده و بعد از آن بدو شعبه نهایی خود تقسیم میشود که عبارتند از **incisive nerve** (که به سیر در داخل mandibular canal ادامه داده و شعبات برای دندان پریمولر اول، دندان canine و incisors و بیریه های مربوطه شان میدهد) و **mental nerve** (از طریق foramen mental در سطح mandible خارج شده و لب پایین و زرخ را تعصیب میکند). Mental nerve اکثراً در غشای مخاطی جوف دهن در نزدیکی جزور دندانهای پریمولر قابل دید میباشد.

### (e) Lesser petrosal nerve و Chorda tympani

دو عصب فوق با شعبات mandibular nerve در infratemporal fossa قرار زیر یکجا میگردند:

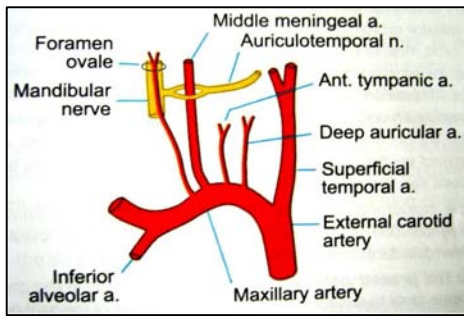
**A. Chorda tympani** از facial nerve منشأ گرفته و در ضخامت petrous temporal bone سیر کرده و بالاخره از وجه داخلی tympanic membrane توسط دسته استخوان malleus جدا میگردد. این عصب از طریق petrotympanic fissure از گوش متوسط خارج شده و وارد infratemporal fossa میشود و درینجا با lingual nerve که شاخه عصب mandibular است، مدغم میگردد. از طریق عصب lingual به یک عقده عصبی که در زمین جوف دهن از lingual nerve بشکل آویزان قرار دارد و بنام submandibular ganglion یاد میگردد، آورده شده و الیاف post ganglionic آن بدو دسته تقسیم میشود که دسته اول مستقیماً از عقده خارج شده و وارد submandibular & sublingual glands میشوند، در حالیکه دسته دوم دوباره با عصب lingual یکجا شده و بالاخره به زبان رسیده و ذایقه 2/3 قدامی آنرا تامین میکند.



© Elsevier. Drake et al: Gray's Anatomy for Students - www.studentconsult.com

**B. Lesser petrosal nerve** عمدتاً حاوی الیاف secretomotor پاراسمپاتیکی برای غده پروتید میباشد. این عصب که یک شعبه از tympanic plexus میباشد از طریق یک سوراخ کوچک از گوش متوسط خارج شده وارد middle cranial fossa میشود. سپس از طریق foramen oval دوباره از skull خارج شده و همراه با عصب mandibular سیر میکند. در infratemporal fossa الیاف این عصب وارد otic ganglion که در قسمت انسی mandibular nerve قرار دارد، گردیده و الیاف post ganglionic آن با auriculotemporal nerve یکجا شده و الیاف پاراسمپاتیکی خود را به غده پروتید میرساند.

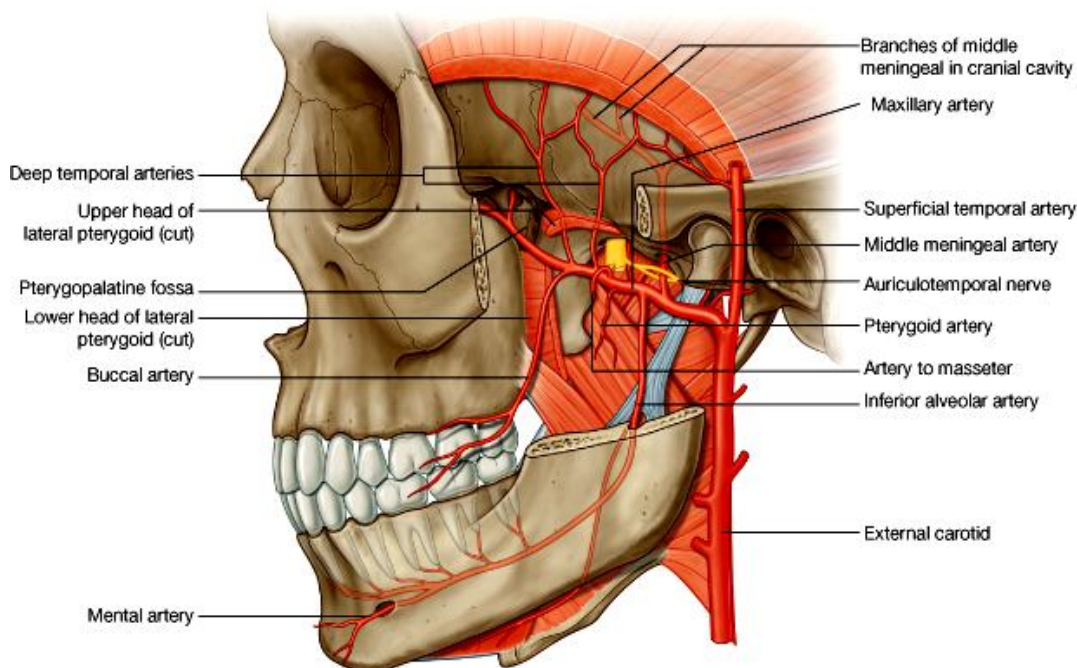
## (f) - Maxillary Artery



↪ بزرگترین شعبه external carotid artery بوده و ساحه وسیعی را اروا میکند.

↪ این شریان در ضخامت غده پروتید نشئت کرده و بطرف قدام پیش میرود و وارد infratemporal fossa میگردد. سپس از pterygomaxillary fissure عبور کرده و به pterygopalatine fossa داخل میشود. شعبات این شریان قرار ذیل میباشد:

1. از قطعه اول شریان maxillary (قسمتی که بین عنق mandible و sphenomandibular ligament واقع شده است) دو شعبه مهم بنام middle meningeal artery و inferior alveolar artery و یکتعداد شعبات کوچک بنام deep auricular، anterior tympanic، و accessory meningeal artery منشا میگیرند.
2. از قطعه دوم شریان (قسمتی که در مجاورت عضله lateral pterygoid قرار دارد) شاخه هایی بنام deep temporal، buccal، masseteric و pterygoid branches که هم سیر با شعبات عصب mandibular میباشد، منشا میگیرند.
3. قطعه سوم شریان maxillary در pterygopalatine fossa واقع بوده و در محتویات آن مطالعه خواهد شد. شعبات مهم شریان maxillary قرار ذیل میباشد:



© Elsevier. Drake et al: Gray's Anatomy for Students - www.studentconsult.com

### A. Middle meningeal artery

از maxillary artery منشا گرفته و بطرف بالا صعود نموده از بین دو جذر auriculotemporal nerve گذشته و از طریق foramen spinosum وارد قحف میشود. این شریان بزرگترین شریان meningeal بوده و قسمت اعظم dura، استخوان، و مغز استخوان را در جدار های مختلف cranial cavity اروا میکند.

### B. Inferior alveolar artery

بعد از منشا از طریق mandibular foramen وارد mandibular canal شده و inferior alveolar nerve را همراهی میکند. این شریان توسط شعبات مختلف تمام دندانهای الاشه پایین، buccal gingivae، زنج و لب پایین را اروا میکند. قبل از وارد شدن به mandibular canal این شریان یک شعبه کوچک بنام mylohyoid branch میدهد که mylohyoid nerve را همراهی نموده عضله mylohyoid را اروا میکند.

### C. Deep auricular, anterior tympanic, and accessory meningeal arteries

شعبات کوچکی اند که از قطعه اول شریان maxillary منشأ گرفته و بترتیب اروای مجرای سمع خارجی، وجه عمیق پرده گوش و dura mater قحفی را تامین میکنند.

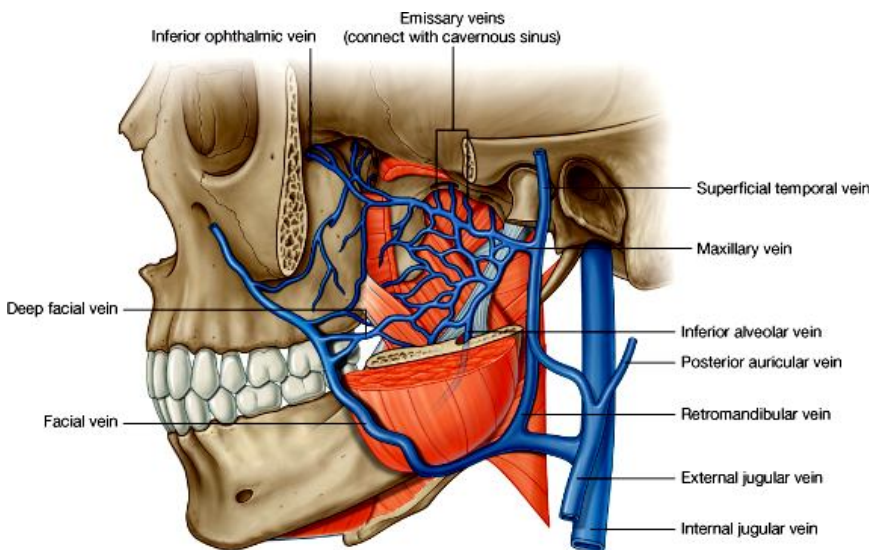
### D. شعبات قطعه دوم شریان maxillary :

1. Deep temporal arteries - دو عدد بوده و عضله temporalis را در temporal fossa اروا میکنند.

2. Pterygoid arteries - یکتعداد شرایینی استند که بعد از منشأ عضلات medial & lateral pterygoid را اروا میکنند.

3. Masseteric artery - همراه با masseteric nerve از طریق mandibular notch خارج شده و عضله Masseter را اروا میکند.

4. Buccal artery - همراه با buccal nerve سیر کرده و جلد، عضله و غشای مخاطی رخسار را اروا میکند.



© Elsevier. Drake et al: Gray's Anatomy for Students - www.studentconsult.com

### Pterygoid Plexus of Veins (g)

↪ عبارت از یک شبکه وریدی میباشد که در infratemporal fossa قرار دارد.

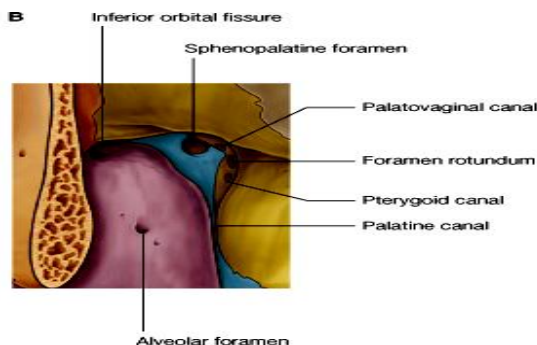
↪ آورده یی که در آن تخلیه میشوند، عبارتند از آورده هم نام و هم سیر شعبات هر سه قطعه شریان maxillary و همچنان آورده جوف بینی، سقف و جدار وحشی جوف دهن، تمام دندانها، عضلات موجود در infratemporal fossa، paranasal sinus inferior و nasopharynx و ophthalmic vein که خون وریدی

نصف جوف اربیت را درین ضفیره وریدی تخلیه میکند.

↪ آورده کوچکی بنام emissary veins این plexus وریدی را به cavernous sinus در داخل قحف ارتباط میدهند و ممکن انتانات را از هرکدام از ساحاتی که در فوق نام گرفتیم، گرفته و از طریق cavernous sinus در داخل قحف منتشر سازند.

↪ Pterygoid plexus خلفاً توسط یک ورید کوچک بنام maxillary vein با retromandibular vein که در گردن واقع است، ارتباط پیدا میکند،

↪ و قداماً توسط deep facial vein با facial vein ارتباط پیدا میکند.



Drake et al: Gray's Anatomy for Students - www.stude

### PTERYGOPALATINE FOSSA

عبارت از یک حفره کوچک است که ساختمان یک قطره سرچپه را داشته و در وجه وحشی skull در خلف استخوان maxilla قرار دارد.

مهمترین محتوی این حفره maxillary nerve است که در همین حفره به شعبات نهایی خود تقسیم میشود. همچنان قطعه سوم شریان maxillary، عقده یی بنام pterygopalatine ganglion که حاوی الیاف سمپاتیک و پاراسمپاتیک میباشد، آورده و اوغیه لمفاوی نیز درین حفره قرار دارند.



## اسکلت یا ساختمان استخوانی

- ↪ جدار قدامی توسط posterior surface استخوان maxilla،
- ↪ جدار انسی توسط lateral surface استخوان پلاتین،
- ↪ و جدار خلفی و سقف توسط قطعات استخوان sphenoid ساخته میشود.

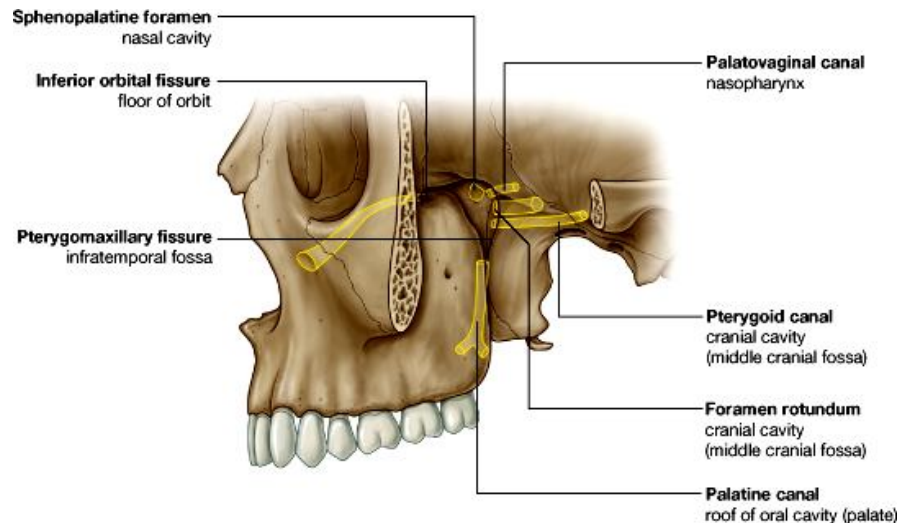
## استخوان sphenoid:

- وجه قدامی علوی pterygoid process این استخوان در تشکل pterygopalatine fossa سهم میگیرد، که حاوی دو سوراخ میباشد:
- 1. Foramen rotundum که از طریق آن عصب maxillary از middle cranial fossa داخل حفره میگردد.
- 2. فوچه قدامی pterygoid canal که از طریق آن nerve of the pterygoid canal عبور نموده وارد حفره میشود.

## Pterygoid Canal

یک کانال استخوانیست که در وجه خلفی pterygoid process باز شده و در ضخامت غضروفی که foramen lacerum را پر کرده، سیر میکند. این کانال در middle cranial fossa کمی قدامتر و سفلی تر از محل دخول internal carotid artery به قحف، باز میشود.

## Gateways



© Elsevier. Drake et al: Gray's Anatomy for Students - www.studentconsult.com

- ↪ از طریق foramen rotundum با middle cranial fossa؛
- ↪ از طریق palatovaginal canal با nasopharynx؛
- ↪ از طریق palatine canals با سقف جوف دهن یا hard palate؛
- ↪ از طریق sphenopalatine foramen جدار وحشی جوف بینی؛
- ↪ از طریق pterygomaxillary fissure خلفاً با infratemporal fossa؛
- ↪ و از طریق inferior orbital fissure جوف اربیت ارتباط برقرار میسازد.

## محتویات یا Contents

### Maxillary Nerve

یک عصب حسی بوده و در وقت عبور از pterygopalatine fossa شعبات ذیل از آن منشا میگیرند:

#### 1. Zygomatic nerve:

- بعد از منشا از طریق inferior orbital fissure وارد اربیت شده در جدار وحشی اربیت پیش میرود تا بدو شاخه بنام zygomaticofacial nerves و zygomaticotemporal nerves تقسیم میشود:
- ↪ Zygomaticotemporal nerve در سطح استخوان zygomatic خارج شده بطرف علوی سیر کرده وارد temporal fossa میشود و جلد آن نواحی را تعصیب میکند.
- ↪ Zygomaticofacial nerve در سطح استخوان zygomatic خارج شده و جلد نواحی رخسار را تعصیب میکند.

#### 2. Posterior superior alveolar nerve:

- ↪ بعد از منشا از طریق یک foramen alveolar وارد ضخامت استخوان maxilla شده و در عمق غشای مخاطی maxillary sinus وارد شده در تشکل superior dental plexus سهم میگیرد.
- ↪ این عصب دندانهای مولر، buccal gingiva مربوطه و maxillary sinus را تعصیب میکند.

3. و دو شعبه بنام **ganglionic branches** برای **pterygopalatine ganglion** الیاف سمپاتیک و پاراسمپاتیک که از قبل در **ganglion** موجود است، با الیاف حسی عصب **maxillary** یکجا شده و بالنتیجه چهار نوع الیاف عصبی جدید از **pterygopalatine ganglion** منشا میگیرند که عبارتند از:

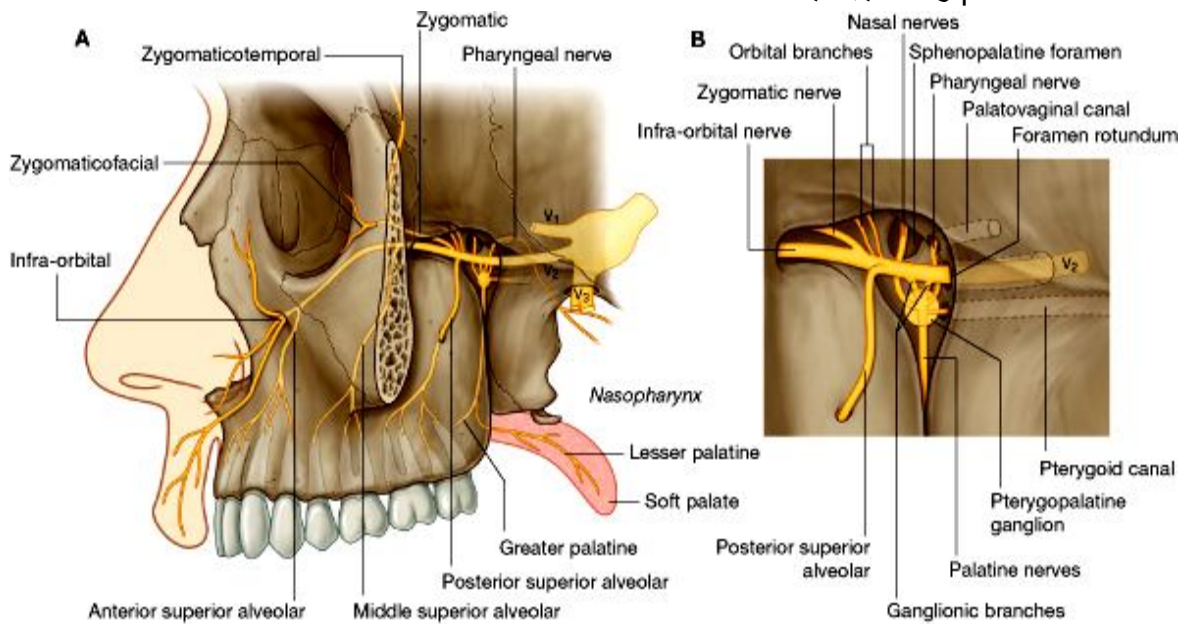
**Orbital branches (a)** که از طریق **inferior orbital fissure** داخل اربییت رفته و جدار های انرا تعصیب میکنند.  
**(b) Greater & lesser palatine nerves**

که از حفره بطرف سفلی سیر کرده وارد **palatine canal** شده و از طریق **greater & lesser palatine foramina** در سطح **hard palate** قرار میگیرند.

**Greater palatine nerve** در سقف جوف دهن تا دندانهای **incisor** پیش رفته و غشای مخاطی و غدوات کام سخت و **gingiva** را تعصیب میکند.

در ضخامت پلاتین کانال یک شاخه بنام **posterior inferior nasal nerve** از **greater palatine nerve** نشئت میکند که در تعصیب جدار وحشی بینی سهم میگیرد.

**Lesser palatine nerve** بعد از خروج از **lesser palatine foramen** بطرف خلف رفته و **soft palate** را تعصیب میکند.



© Elsevier. Drake et al: Gray's Anatomy for Students - www.studentconsult.com

**(c) Nasal nerves** که اکثراً 7 عدد میباشند از طریق **sphenopalatine foramen** وارد بینی شده و قسمتهای مختلف را تعصیب میکنند. ازین جمله بزرگترین عصب که بنام **nasopalatine nerve** یاد میگردد قسمتی از سقف و جدار انسی جوف بینی را تعصیب کرده و از طریق **incisive canal** و **incisive fossa** در کام سخت، وارد سقف جوف دهن شده و غشای مخاطی، بیره ها و غدوات مربوط به دندانهای **incisor** را تعصیب میکند.

**(d) Pharyngeal nerve** که از طریق **palatovaginal canal** از **pterygopalatine fossa** خارج شده و غشای مخاطی و غدوات **nasopharynx** را تعصیب میکند.

### Infraorbital nerve

عبارت از امتداد یافته **maxillary nerve** است که از طریق **inferior orbital fissure** وارد اربییت شده اولاً در **infraorbital groove** قرار میگیرد، سپس وارد **infraorbital canal** شده بالاخره از طریق **infraorbital foramen** خارج میشود.

زمانیکه در ضخامت کانال **Infraorbital** قرار دارد دو شعبه بنام **middle** و **anterior superior alveolar nerves** از ان خارج شده و در تشکل **superior dental plexus** و تعصیب دندانهای الاشه بالا سهم میگیرند.

**Middle superior alveolar nerve** ساینس **maxillary** را نیز تعصیب میکند و **anterior superior alveolar nerve** یکتعداد شعبات **nasal** برای تعصیب قسمتهای مختلف جوف بینی نیز میدهد.

◀ زمانیکه infraorbital nerve از طریق infraorbital foramen در سطح استخوان maxilla خارج میشود به شعبات palpebral، nasal، و superior labial تقسیم میشود که هرکدام بالنوبه حسیت جلد نواحی متذکره را تامین میکنند.

### Nerve to pterygoid canal & the pterygopalatine ganglion

Nerve to pterygoid canal در middle cranial fossa از یکجا شدن دو عصب ذیل ساخته میشود:  
 1. Great petrosal nerve شعبه‌ی بی از facial nerve  
 2. Deep petrosal nerve شعبه‌ی بی از internal carotid plexus

عصب pterygoid canal با pterygopalatine ganglion یکجا شده و الیاف پاراسمپاتیکی و سمپاتیکی را به آن میرساند.

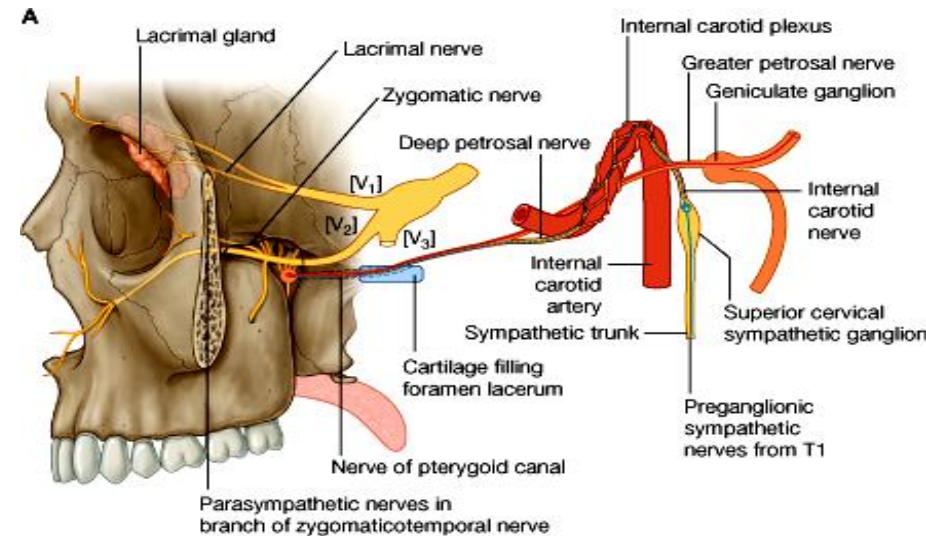
#### 1. Greater petrosal nerve:

از geniculate ganglion عصب facial در ضخامت petrous temporal bone منشأ گرفته و از یک کانال استخوانی گذشته و در وجه قدامی petrous bone خارج میشود. سپس بطرف قدام پیش رفته و از تحت internal carotid artery عبور نموده وارد غضروفی که foramen lacerum را پر نموده، میشود. عصب greater petrosal حاوی الیاف پاراسمپاتیکی برای تمام غدوات بالاتر از oral fissure میباشد که عبارتند از:

☞ غدوات مخاطی جوف بینی

☞ غدوات لعابیه نصف علوی جوف دهن

☞ غده اشکیه در جوف اربیت



© Elsevier. Drake et al: Gray's Anatomy for Students - www.studentconsult.com

زمانیکه از تحت شریان internal carotid میگذرد، با deep petrosal nerve یکجا شده و به nerve of the pterygoid canal تبدیل میگردد.

#### 2. Deep petrosal nerve:

الیاف preganglionic که از عصب شوکی T1 میاید در superior cervical ganglion ساینپس شده و الیاف postganglionic سمپاتیکی که از superior cervical ganglion منشأ میگیرند بنام internal carotid nerve یاد میشود. Internal carotid nerve در اطراف شریان Internal carotid یک plexus سمپاتیکی را ساخته که از آن عصبی بنام deep petrosal nerve منشأ گرفته و حاوی الیاف سمپاتیکی برای اوعیه خون میباشد. این عصب در middle cranial fossa با greater petrosal nerve یکجا شده nerve of the pterygoid canal را میسازند.

### Pterygopalatine Ganglion

◀ Nerve to pterygoid canal در عقده‌ی بنام pterygopalatine ganglion که در pterygopalatine fossa قرار دارد ساینپس میشود و الیاف آن از طریق شعبات این گانگلیون به نواحی مختلف رسانیده میشود.

◀ گانگلیون مذکور از جمله 4 عقده پاراسمپاتیکی موجود در سر، بزرگترین عقده بوده و از آن شعباتی بنام nasal، orbital، و pharyngeal و palatine branches منشأ میگیرند که الیاف اوتونومیک را در نواحی مختلف منتشر میسازند.

◀ یکمقدار الیاف اوتونومیک از طریق ganglionic branches عصب maxillary وارد main trunk آن شده و در نتیجه توسط اعصاب zygomatic، posterior superior alveolar، و infraorbital nerve نیز پخش میشوند.

↪ اهمیت این الیاف در تعصیب غده اشکیه است، چنانچه الیاف اوتونوم توسط عصب zygomatic برده شده و سپس در ضخامت عصب lacrimal وارد شده به غده اشکیه میرسند. هر نوع آفتیکه در تمام طول مسیر الیاف پاراسمپاتیک آورده شده به غده اشکیه بوجود بیاید، میتواند سبب dry eye شود که بعداً به از بین رفتن بینایی میانجامد.

### **Maxillary Artery**

قطعه سوم شریان maxillary در pterygopalatine fossa واقع بوده و از آن یکتعداد شعبات منشا میگیرند که مجموعاً قسمت اعظم جوف بینی، سقف جوف دهن و تمام دندانهای الاشه بالا را اروا میکنند. بر علاوه این شعبات در اروای paranasal sinus ها، oropharynx و زمین جوف اربیت نیز سهم میگیرند.

### **شعبات یا branches**

#### **1. Posterior superior alveolar artery:**

همراه با posterior superior alveolar nerve وارد alveolar foramen در سطح استخوان maxilla شده و دندانهای مولر و پریمولر، بیره های شان و maxillary sinus را اروا میکند.

#### **2. Infraorbital artery:**

همراه با Infraorbital nerve یکجا از طریق inferior orbital fissure وارد اربیت میشود که بعد از آن در Infraorbital groove و infraorbital canal قرار گرفته بالاخره از طریق Infraorbital foramen در سطح maxilla خارج میشود. زمانیکه این شریان هنوز در اربیت است، دو نوع شعبات میدهد که اولی برای اروای ساختمانهای داخل اربیت بوده و دومی عبارت از anterior superior alveolar arteries میباشد که بالنوبه دندانهای canine و incisor و maxillary sinus را اروا میکند.

#### **3. Greater palatine artery:**

بعد از منشا بطرف سفلی در داخل پلاتین کانال سیر میکند و در همانجا یک شعبه بنام lesser palatine branch از آن نشئت میکند که از طریق lesser palatine foramen گذشته و soft palate را اروا میکند. بعد از آن greater palatine artery از طریق greater palatine foramen گذشته و hard palate را اروا میکند. این شریان در سقف جوف دهن پیش رفته و از طریق incisive fossa وارد incisive canal شده و قسمتی از nasal septum را نیز اروا میکند.

#### **4. Pharyngeal branch:**

از طریق palatovaginal canal همراه با pharyngeal nerve گذشته و قسمتهای مختلف را در nasopharynx و نفیر استاخی اروا میکند.

#### **5. Sphenopalatine artery:**

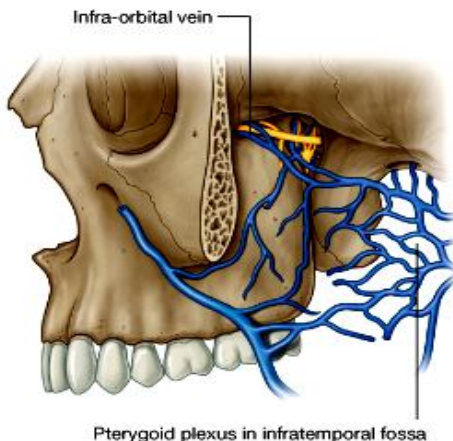
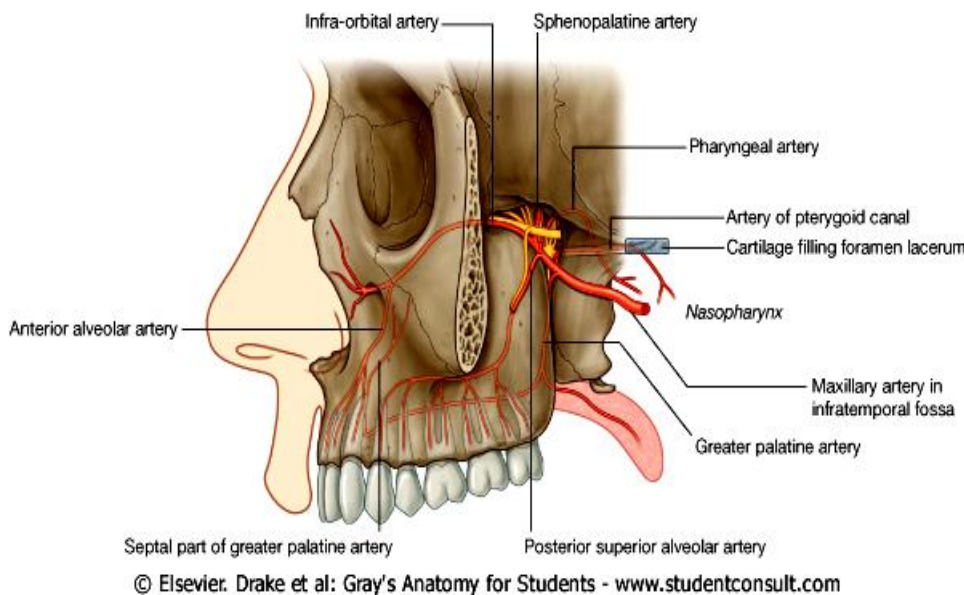
شعبه نهایی شریان maxillary بوده و از طریق sphenopalatine foramen همراه با nasal nerves گذشته و شعبات مختلف برای اروای جدار وحشی و جدار انسی جوف بینی، و paranasal sinuses میدهد.

#### **6. Artery of pterygoid canal:**

خلفاً وارد pterygoid canal شده و بعد از عبور از ضخامت غضروفی که در foramen lacerum قرار دارد، مخاط nasopharynx را اروا میکند.

### **اورده یا Veins**

ورید های هم نام و هم سیر شعبات شریان maxillary دوباره به pterygopalatine fossa آمده و با همدیگر یکجا شده از طریق pterygomaxillary fissure عبور کرده وارد infratemporal fossa میشوند و درانجا به pterygoid plexus of veins میریزند.



## THE NECK

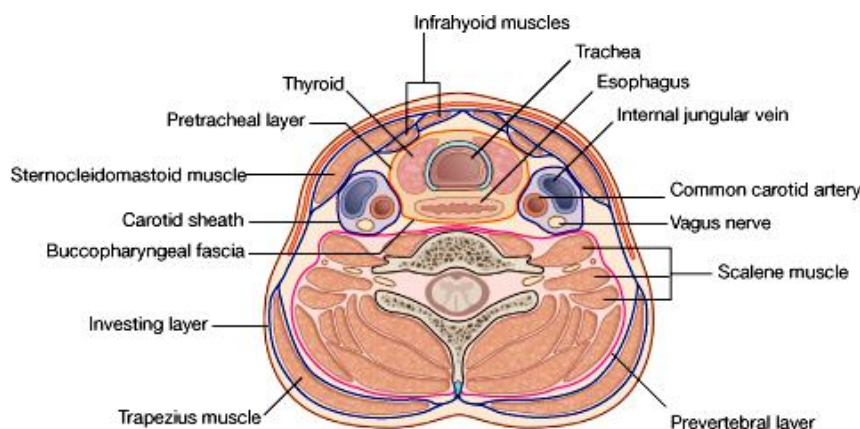
گردن عبارت از ساختمان تیوبمانندی است که سر را به تنه وصل میکند. حدود آن و چهار کامپارتمنتی که در ضخامت آن قرار دارند، قبلاً معرفی شده است. تمام این کامپارتمنتها توسط طبقات مخصوص صفاقی احاطه میشوند. برای آسانی مطالعه گردن را بدو مثلث قدامی و خلفی تقسیم کرده اند.

### صفاق های گردن Cervical Fascia

↔ **Superficial fascia** در گردن حاوی یک شیت عضلی بنام platysma میباشد که قبلاً مطالعه گردیده است.  
 ↔ عمیقتر از superficial fascia صفاق عمیق یا **deep fascia** قرار دارد که از چند طبقه مختلف تشکیل شده است. این طبقات عبارتند از:

#### **A. Investing layer :**

که تمام ساختمانهای گردن را بشکل یک آستینچه مکمل احاطه کرده و خلفاً به Ligamentum Nuchae و spine of C7 ارتکاز کرده و برای غلاف کردن عضله trapezius بدو صفحه تقسیم میشود. سپس هر دو صفحه صفاقی دوباره باهم یکجا شده و سقف posterior triangle را میسازند. بعد از آن دوباره بدو صفحه جدا شده و عضله sternocleidomastoideus را غلاف میکنند. بعد از یکجا شدن صفحات، investing layer دو طرف راست و چپ در سر خط متوسط باهمدیگر مدغم میگردند. در قدام investing fascia عضلات



© Elsevier. Drake et al: Gray's Anatomy for Students - www.studentconsult.com

Infrahyoid را نیز غلاف میکند. این صفاق:

- ↔ در علوی بالای external occipital protuberance و superior nuchal line؛
- ↔ در وحشی بالای mastoid process و zygomatic arch؛
- ↔ و در سفلی بالای clavicle، acromion، spine of scapula و manubrium of sternum ارتکاز میکند.

#### **B. Prevertebral layer :**

↔ یک صفاق استوانه یی شکل میباشد که اطراف ستون فقرات و عضلات مجاور آنرا احاطه کرده است. این عضلات عبارتند از anterior, middle & posterior scalene muscles، prevertebral muscles و muscles of the back.

↔ این صفاق زمانی که بالای transverse processes فقرات ارتکاز میکند، بدو طبقه تقسیم شده یک کانال صفاقی عمودی شکل را میسازد که حاوی loose connective tissue بوده از قاعده قحف تا به صدر امتداد دارد.

↔ در قسمت سفلی گردن prevertebral fascia بطرف قدامی وحشی امتداد پیدا کرده و اطراف brachial plexus و شریان subclavian را احاطه میکند که این امتداد یافته صفاقی بنام axillary sheath یاد میگردد.

#### **C. Pretracheal layer :**

عبارت از مجموع یکتعداد صفاقیهایی است که شزن، مری و غده تائیراید را احاطه کرده اند. Pretracheal layer در خلف بنام buccopharyngeal fascia یاد میشود. Buccopharyngeal fascia از قاعده قحف تا thoracic cavity امتداد داشته بلعوم و مری را از prevertebral layer جدا میکند.

## **.D Carotid sheath :**

عبارت از یک استوانه صفاقی است که common carotid artery، internal jugular vein و vagus nerve را احاطه میکند.

### **Fascial Compartments of the Neck** یا کامپارتمنت‌های صفاقی

گردن توسط صفاق‌های نامبرده عموداً به 4 کامپارتمنت صفاقی تقسیم میشود که عبارتند از:

1. بزرگترین کامپارتمنت که سه کامپارتمنت دیگر را نیز در بر میگیرد، عبارت از ساحه پی است که توسط investing layer احاطه شده است.
2. vertebral compartment عبارت از ساحه پی است که توسط prevertebral fascia احاطه شده است.
3. visceral compartment عبارت از ساحه پی است که توسط pretracheal layer احاطه شده است.
4. vascular compartment عبارت از ساحه ای است که توسط carotid sheath یا پاکت و عایی-عصبی عنق ساخته شده و با سهم گرفتن دیگر طبقات صفاقی که در بالا نام گرفته شد، تحدید میشود.

## **Fascial Spaces**

فواصل میان طبقات مختلف صفاق‌های گردن، ممکن یک زمینه مساعد برای انتشار انتانات از گردن به mediastinum را بسازند. مجموعاً سه مسافه در گردن وجود دارد که عبارتند از:

1. **Pretracheal space** که بین investing layer و pretracheal fascia بوجود میاید. از طریق این مسافه انتانات گردن میتوانند به قسمت قدامی superior mediastinum انتشار کنند.
2. **Retropharyngeal space** که بین buccopharyngeal fascia و prevertebral fascia بوجود میاید. از طریق این مسافه انتانات گردن میتوانند به قسمت‌های علوی posterior mediastinum انتشار کنند.
3. **Third space** یا مسافه سومی در ضخامت prevertebral layer که وجوه قدامی جسم فقرات رقیبی و transverse process های شانرا میپوشاند، موجود میباشد. این صفاق عموداً بدو صفحه تقسیم شده و کانالی را تحدید میکنند که از قاعده قحف تا posterior mediastinum و حجاب حجاز امتداد دارد.

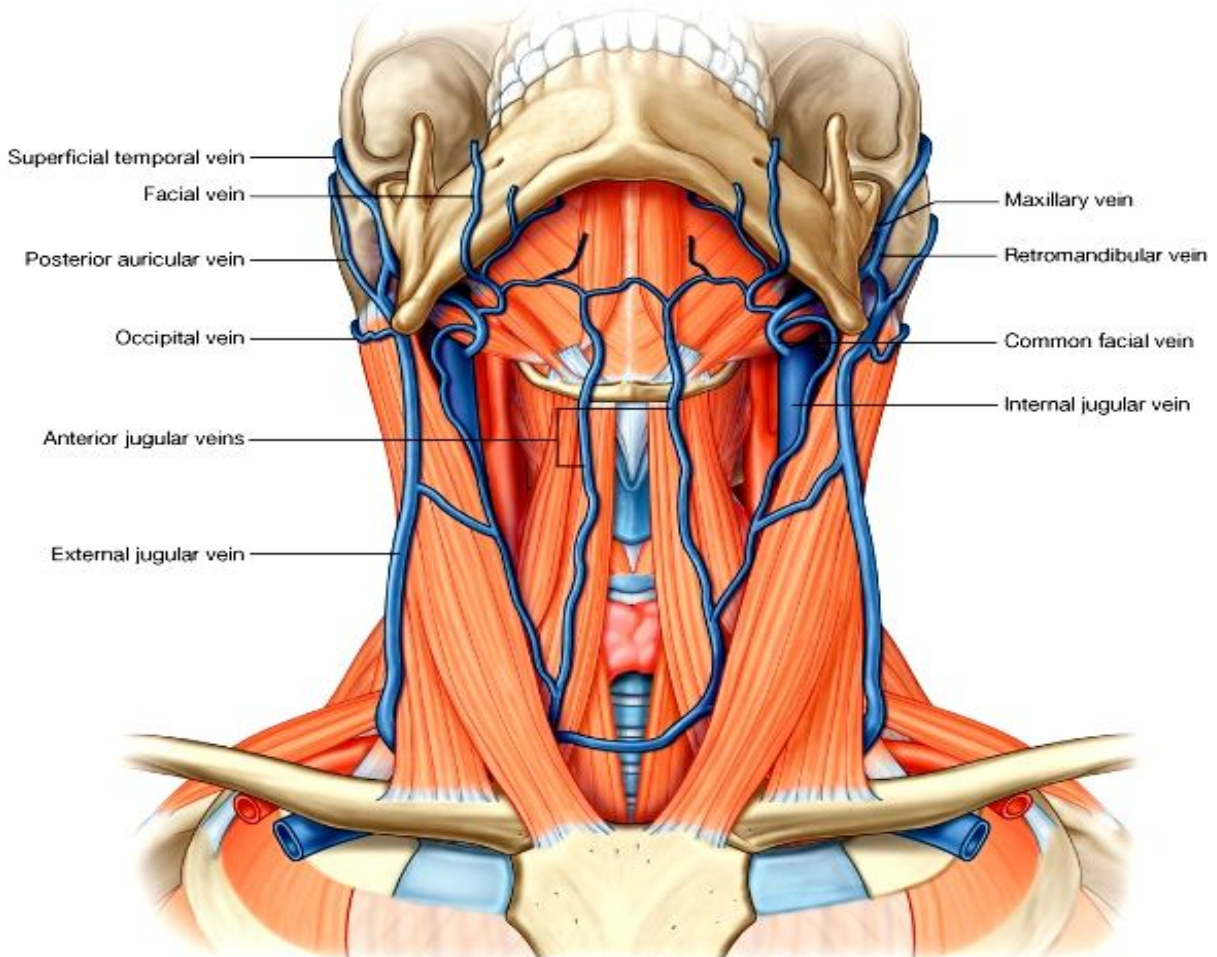
## **Superficial venous drainage**

توسط دو ورید عمده بنام external jugular vein و anterior jugular vein صورت میگیرد.

↔ **External jugular vein** از یکجا شدن posterior auricular vein با retromandibular vein در خلف زاویه mandible ساخته میشود.

↔ **Retromandibular vein** از یکجا شدن superficial temporal vein با maxillary vein در ضخامت غده پروتید ساخته میشود. زمانی که به زاویه mandible میرسد بدو بخش تقسیم میشود که بخش قدامی آن با facial vein یکجا شده و وریدی را بنام common facial vein میسازد که این ورید آخری به internal jugular vein میریزد؛ در حالیکه بخش خلفی آن با post. auricular vein یکجا شده و ورید external jugular را میسازد. ورید external jugular در سطح عضله sternocleidomastoideus بصورت مایل پایین شده و در قسمت سفلی گردن بالاتر از استخوان clavicle به subclavian vein میریزند.

◀ ریزابه هایی که بوريد **external jugular** ميريزند عبارتند از:



© Elsevier. Drake et al: Gray's Anatomy for Students - www.studentconsult.com

1. Post. external jugular vein
2. Transverse cervical vein
3. Suprascapular vein

◀ **Anterior jugular vein** عبارت از دو وریدی اند که در قدام گردن بدو طرف خط متوسط قرار داشته و بالاتر از استخوان hyoid باهمدیگر یکجا میشوند. این وریدها در سفلی به subclavian vein میریزند. اکثراً وریدهای anterior jugular راست و چپ در قسمت بالاتر از suprasternal notch با همدیگر یک چینل ارتباطی میداشته باشند که بنام **jugular venous arch** یاد میگردد.

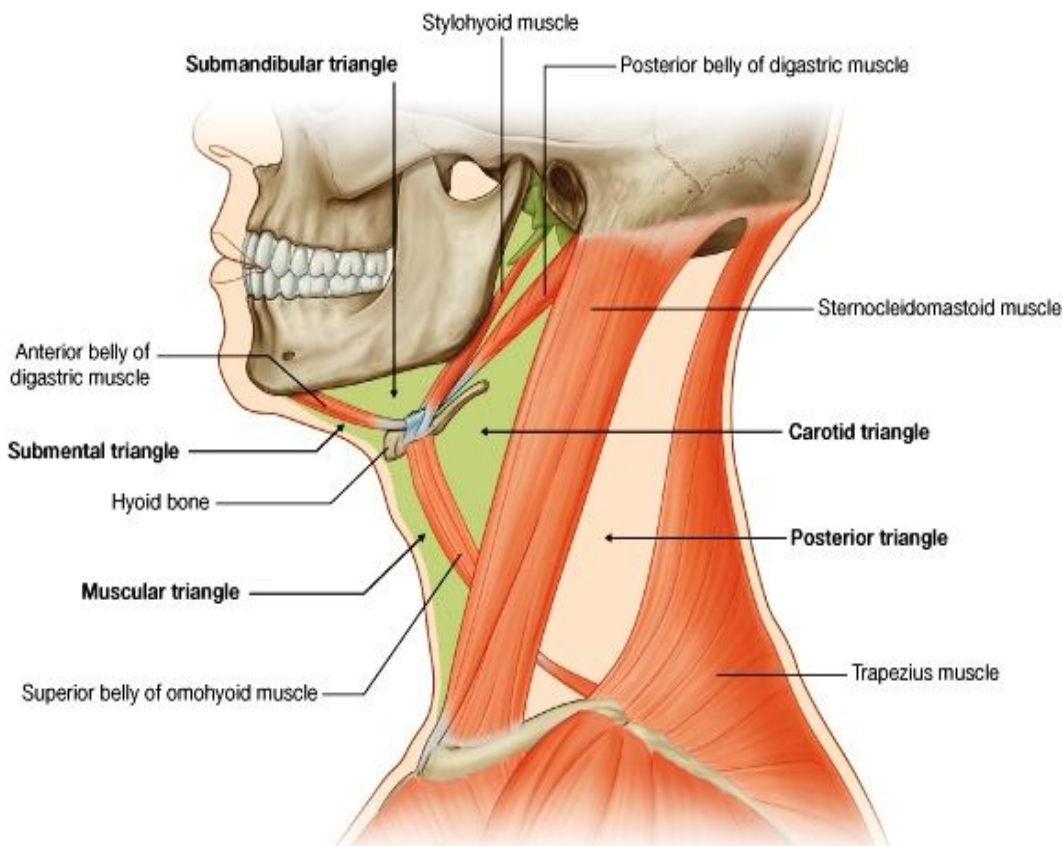
### Anterior Triangle of the Neck یا مثلث قدامی گردن

مثلث قدامی حاوی 4 مثلث کوچک میباشد که عبارتند از:

1. **Submandibular triangle** که توسط کنار سفلی mandible، بطن های قدامی و خلفی عضله digastric تعیین میگردد.
2. **Submental triangle** توسط استخوان hyoid، بطن قدامی عضله digastric و خط متوسط بدن تعیین میگردد.
3. **Muscular triangle** توسط استخوان hyoid، بطن علوی عضله omohyoid و کنار قدامی sternocleidomastoideus، و خط متوسط بدن تعیین میگردد.
4. **Carotid triangle** توسط بطن علوی عضله Omohyoid، عضله stylohyoid و بطن خلفی عضله digastric، و کنار قدامی عضله sternocleidomastoideus تعیین میگردد.

Table 8-14. Subdivisions of the anterior triangle of the neck-a regional approach

Subdivision	Boundaries	Contents
Submental triangle (unpaired)	Mandibular symphysis; anterior belly of digastric muscle; body of hyoid bone	Submental lymph nodes; tributaries forming the anterior jugular vein
Submandibular triangle (paired)	Lower border of mandible; anterior belly of digastric muscle; posterior belly of digastric muscle	Submandibular gland; submandibular lymph nodes; hypoglossal nerve [XII]; mylohyoid nerve; facial artery and vein
Carotid triangle (paired)	Posterior belly of digastric muscle; superior belly of omohyoid muscle; anterior border of sternocleidomastoid muscle	Tributaries to common facial vein; cervical branch of facial nerve [VII]; common carotid artery; external and internal carotid arteries; superior thyroid; ascending pharyngeal; lingual, facial, and occipital arteries; internal jugular vein; vagus [X], accessory [XI], and hypoglossal [XII] nerves; superior and inferior roots of ansa cervicalis; transverse cervical nerve
Muscular triangle (paired)	Midline of neck; superior belly of omohyoid muscle; anterior border of sternocleidomastoid muscle	Sternohyoid, omohyoid, sternohyoid, and thyrohyoid muscles; thyroid and parathyroid glands; pharynx



© Elsevier. Drake et al: Gray's Anatomy for Students - www.studentconsult.com

### عضلات مثلث قدامی گردن

عضلاتیکه در مثلث قدامی گردن واقع شده اند، نظر به استخوان hyoid بدوگروپ ذیل تقسیم میگردند:

#### A. Suprahyoid

##### muscles

عضلاتیکه بالاتر از استخوان hyoid قرار دارند.

#### B. Infrahyoid

##### muscles

عضلاتیکه پایینتر از استخوان hyoid قرار دارند.

#### A. Suprahyoid

##### Muscles

عبارت از چار عضله یی میباشند که در مثلث های submental و submandibular قرار داشته و استخوان hyoid را با mandible و یا skull ارتباط داده سبب بلند کردن استخوان hyoid در هنگام اجرای فعل بلعیدن یا swallowing میشوند.

1. **Stylohyoid** از styloid process استخوان temporal منشأ گرفته و بالای جسم استخوان hyoid ارتکاز میکند. توسط زوج VII تعصیب میشود.

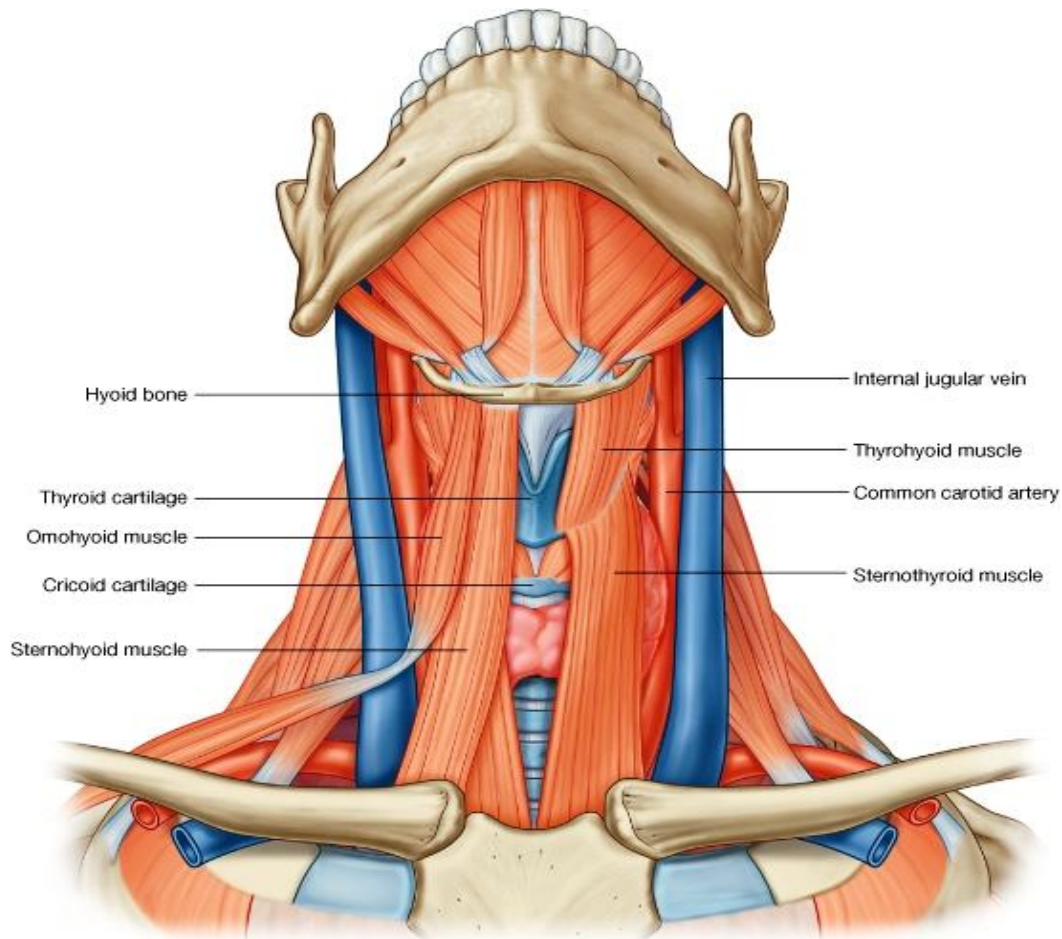
2. **Digastric** دارای دو بطن میباشد که توسط یک intermediate tendon باهمدیگر ارتباط دارند. بطن خلفی از وجه انسی mastoid process و بطن قدامی از digastric fossa در وجه داخلی قسمت سفلی جسم mandible منشأ گرفته و هر دو توسط همان وتر مرکزی یا intermediate tendon بالای استخوان hyoid ارتکاز میکنند. این عضله در صورت تقلص میتواند استخوان hyoid را بطرف بالا و یا هم استخوان mandible را بطرف پایان کش کند. بطن قدامی این عضله توسط عصب ترای جمینل و بطن خلفی آن توسط عصب facial تعصیب میگردد.

3. **Mylohyoid** عضله یی است که بالاتر از بطن قدامی digastric قرار داشته و هر دو عضله راست و چپ mylohyoid توسط یک وتر مشترک بنام mylohyoid raphe باهم یکجا شده زمین جوف دهن را ساخته اند. این عضله از mylohyoid



line در استخوان mandible منشا گرفته و بالای استخوان hyoid ارتکاز میکند. این عضله در صورت تقلص سبب بلند کردن استخوان hyoid و همچنان تقویت و بلند کردن جوف دهن میگردد. توسط عصب ترائی جمینل تعصیب شده است.

4. **Geniohyoid** یک عضله باریک بالاتر از قسمت انسی عضله mylohyoid در هر دو طرف موقعیت داشته و هر دو geniohyoid راست و چپ بدو طرف خط متوسط بدن در جوار هم قرار دارند. این عضلات از inferior mental spine استخوان mandible منشا گرفته و بالای استخوان hyoid ارتکاز میکنند. در صورت تقلص میتوانند که استخوان hyoid را بطرف کدام کش کرده و یا mandible را بطرف داخل کش کنند. این عضله توسط شاخه یی از C1 که توسط زوج XII آورده



© Elsevier. Drake et al: Gray's Anatomy for Students - www.studentconsult.com

میشود، تعصیب گردیده است.

## B. Infrahyoid Muscles

عبارت از چهار عضله یی میباشند که در muscular triangle قرار داشته و استخوان hyoid را با ساختمانهای سفلی تر از آن ارتباط میدهند، و در صورت تقلص سبب کش کردن آن بطرف پایین میشوند. این عضلات شکل فیته مانند داشته بنام **strap muscles of the neck** نیز یاد میشوند.

1. **Sternohyoid** از وجه خلفی مفصل sternoclavicular منشا گرفته و بالای جسم استخوان hyoid ارتکاز میکند. توسط شعبات ansa cervicalis تعصیب شده اند.
2. **Omohyoid** از دو بطن ساخته شده است که توسط یک وتر مرکزی یا intermediate tendon بهم وصل شده اند. **بطن سفلی** عضله از کنار علوی scapula منشا گرفته و در وتر مرکزی ختم میگردد. در حالیکه **بطن علوی** آن از وتر مرکزی نشئت

کرده و بالای استخوان hyoid ارتکاز میکند. وتر مرکزی توسط یک رشته صفاقی در نزدیکی نهایت انسی clavicle ارتکاز میکند. این عضله توسط شعبات ansa cervical تعصیب میگردد.

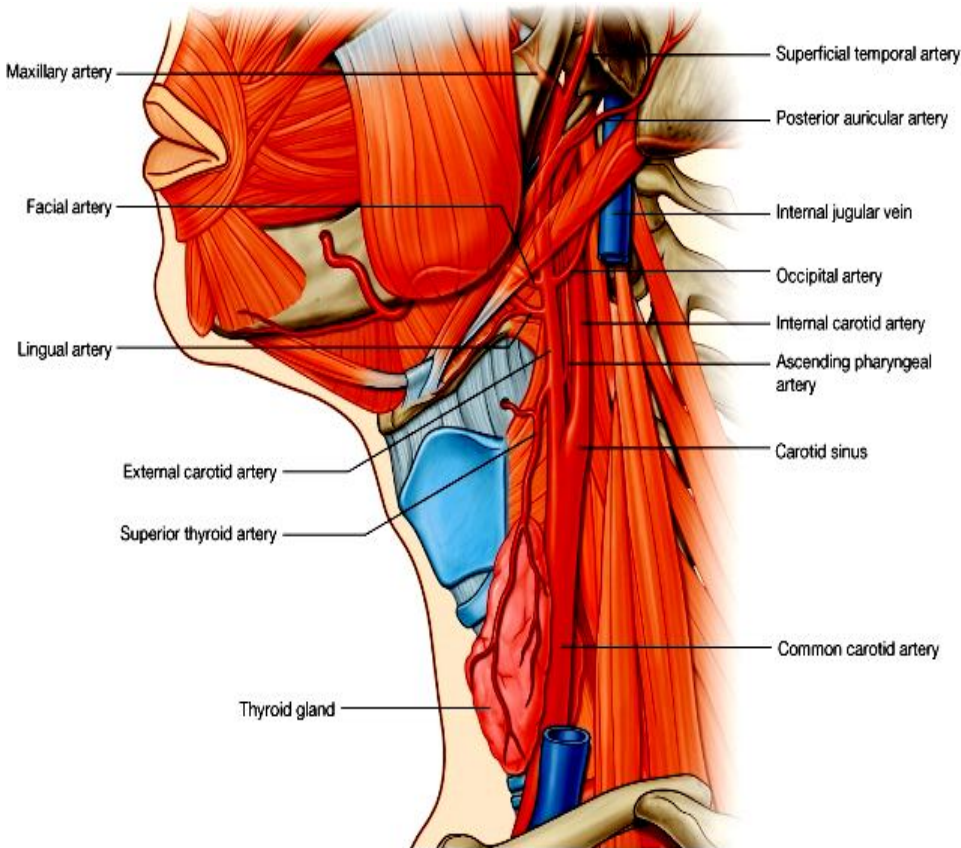
3. **Thyrohyoid** در عمق دو عضله بالا قرار داشته و از oblique line که در lamina غضروف تائیراید موجود است، منشا گرفته در greater horn و جسم استخوان hyoid ارتکاز میکند. توسط رشته های C1 که با زوج XII آورده میشود، تعصیب میگردد.

4. **Sternohyoid** در عمق sternohyoid قرار داشته از وجه خلفی manubrium sterni منشا گرفته و بالای oblique line در lamina thyroidea ارتکاز میکند. این عضله نیز توسط شعبات ansa cervical تعصیب میشود.

Table 8-12. Muscles in the anterior triangle of the neck

Muscle	Origin	Insertion	Innervation	Function
Stylohyoid	Base of styloid process	Lateral area of body of hyoid bone	Facial nerve [VII]	Pulls hyoid bone upward in a posterosuperior direction
Digastric -Anterior belly	Digastric fossa on lower inside of mandible	Attachment of tendon between two bellies to body of hyoid bone	Mylohyoid nerve from inferior alveolar branch of mandibular nerve [V <sub>3</sub> ]	Opens mouth by lowering mandible; raises hyoid bone
-Posterior belly	Mastoid notch on medial side of mastoid process of temporal bone		Facial nerve [VII]	
Mylohyoid	Mylohyoid line on mandible	Body of hyoid bone and fibers from muscle on opposite side	Mylohyoid nerve from inferior alveolar branch of mandibular nerve [V <sub>3</sub> ]	Support and elevation of floor of mouth; elevation of hyoid
Geniohyoid	Inferior mental spine on inner surface of mandible	Anterior surface of body of hyoid bone	Branch from anterior ramus of C1 (carried along the hypoglossal nerve [XII])	Fixed mandible elevates and pulls hyoid bone forward; fixed hyoid bone pulls mandible downward and in-ward
Sternohyoid	Posterior aspect of sternoclavicular joint and adjacent manubrium of sternum	Body of hyoid bone medial to attachment of omohyoid muscle	Anterior rami of C1 to C3 through the ansa cervicalis	Depresses hyoid bone after swallowing
Omohyoid	Superior border of scapula medial to suprascapular notch	Lower border of body of hyoid bone just lateral to attachment of sternohyoid	Anterior rami of C1 to C3 through the ansa cervicalis	Depresses and fixes hyoid bone
Thyrohyoid	Oblique line on lamina of thyroid cartilage	Greater horn and adjacent aspect of body of hyoid bone	Fibers from anterior ramus of C1 carried along hypoglossal nerve [XII]	Depresses hyoid bone, but when hyoid bone is fixed raises larynx
Sternothyroid	Posterior surface of manubrium of sternum	Oblique line on lamina of thyroid cartilage	Anterior rami of C1 to C3 through the ansa cervicalis	Draws larynx (thyroid cartilage) downward

## اوعیه خون در مثلث قدامی گردن



© Elsevier. Drake et al: Gray's Anatomy for Students - www.studentconsult.com

ازین مثلث شریان common carotid و هر دو شعبات Internal carotid و external carotid آن میگذرند. این شرایین مسوولیت اروای تمام ساختمانهای موجود در head & neck را بعهده دارند. سیستم وریدی که درین مثلث گردن موجود است، عبارت از internal jugular vein و ریزابه های آن میباشد، که مسوولیت تخلیه وریدی تمام ساختمانهای موجود در head & neck را بعهده دارند.

## Carotid System

### :Common carotids ⇐

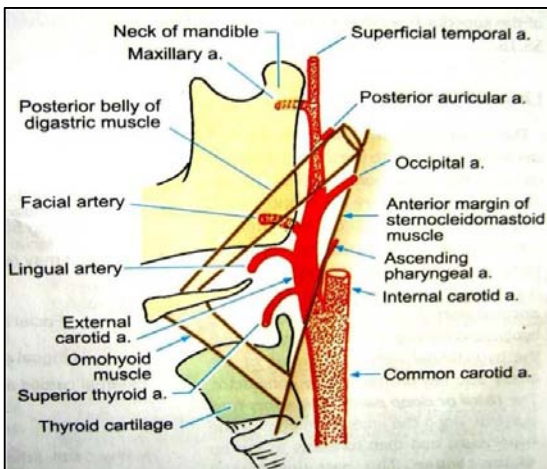
در طرف راست از brachiocephalic trunk در طرف چپ مستقیماً از قوس ابهر منشأ گرفته و هر دو بطرف بالا در گردن سیر میکنند. در طول سیر خود وحشی تر از شزن و مری، در ضخامت carotid sheath قرار دارند.

این شریان هنگام عبور از گردن کدام شعبه برای ساختمانهای مجاور نمیدهد.

در نزدیکی کنار علوی غضروف تایراید هر شریان common carotid بدو شعبه نهایی خویش بنام external و internal carotids تقسیم میگردد. قسمت علوی خود شریان و تشعب آن در carotid triangle گردن واقع میباشد.

شریان internal carotid در قسمتی که از common carotid نشئت میکند، یک توسع نارمل دارد که بنام carotid sinus یاد میگردد. این محل حاوی آخذاتی میباشد که توسط شعبات زوج IX تعصیب شده و مسوول ثبت تحولات فشار خون میباشد.

در محل bifurcation یا تشعب، یک مجموعه دیگری از آخذات کیمیای نیز موجود است که بنام carotid body یاد میگردد. این ساختمان توسط شعبات زوج IX و X تعصیب شده و مسوول ثبت تحولات کیمیای، خصوصاً غلظت اکسیجن در خون میباشد.



### :Internal Carotid Arteries ⇐

بعد از منشأ بطرف قاعده قحف رفته از طریق کروتید کانال وارد ضخامت petrous temporal bone میشود و در گردن کدام شعبه نمیدهد.

شعبات این شریان نیم کره های دماغی، محتویات جوف اربیت و خود کره چشم و پیشانی را اروا میکنند.

### : External Carotid Arteries ⇐

بعد از منشأ 8 شعبه در گردن میدهد که عبارتند از:

1. Superior thyroid artery - از وجه قدامی شریان نشئت کرده و بطرف قدام و سفلی سیر کرده در قطب علوی غده تایراید میرسد.

2. Ascending pharyngeal artery - کوچکترین شعبه carotid ext. بوده از وجه خلفی آن نشئت میکند و بطرف pharynx میرود.

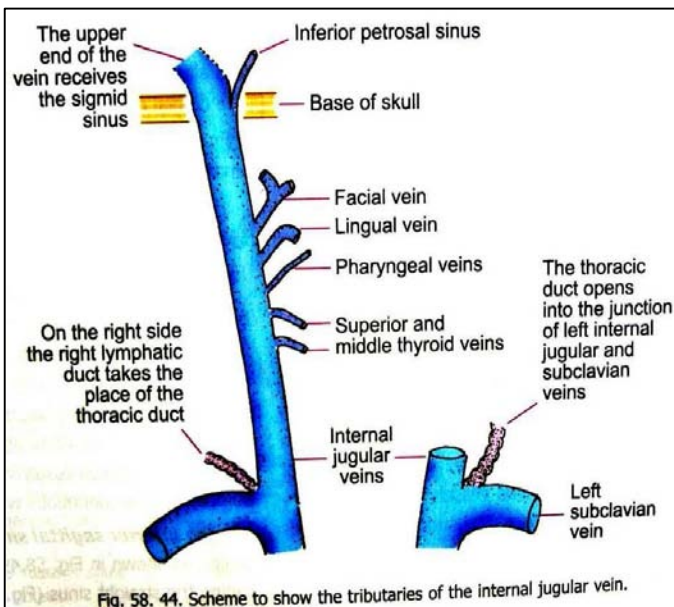
ext. بوده از وجه خلفی آن نشئت میکند و بطرف

3. **Lingual artery** - از وجه قدامی شریان در سویه استخوان hyoid نشئت کرده و بطرف عضلات زبان میرود.
4. **Facial artery** - از وجه قدامی نشئت کرده و از تحت عضله stylohyoid و استخوان mandible گذشته و بالاخره از کنار سفلی mandible قدامتر از عضله Masseter در سطح خارج شده و وارد صورت میشود.
5. **Occipital artery** - از وجه خلفی نشئت کرده و در عمق occipital belly عضله Occipitofrontalis سیر کرده و در قسمت خلفی scalp سطحی میشود.
6. **Post. auricular artery** - یک شعبه کوچک بوده که از وجه خلفی نشئت کرده بطرف خلف و علوی سیر میکند.
7. **Superficial temporal artery** - یکی از دو شعبه نهایی شریان ext.carotid میباشد که در سویه عنق mandible منشأ گرفته و در قدام گوش بطرف بالا سیر کرده و زمانی که از استخوان zygomatic بالاتر میرود، به شعبات قدامی و خلفی خود تقسیم میگردد.
8. **Maxillary artery** - شعبه نهایی و بزرگترین شاخه شریان ext.carotid میباشد که در ضخامت غده پروتئید نشئت کرده و وارد infratemporal fossa شده و از آنجا وارد pterygopalatine fossa میشود.

Table 8-13. Branches of the external carotid artery

Branch	Supplies
Superior thyroid artery	Thyrohyoid muscle, internal structures of the larynx, sternocleidomastoid and cricothyroid muscles, thyroid gland
Ascending pharyngeal artery	Pharyngeal constrictors and stylopharyngeus muscle, palate, tonsil, pharyngotympanic tube, meninges in posterior cranial fossa
Lingual artery	Muscles of the tongue, palatine tonsil, soft palate, epiglottis, floor of mouth, sublingual gland
Facial artery	All structures in the face from the inferior border of the mandible anterior to the masseter muscle to the medial corner of the eye, the soft palate, palatine tonsil, pharyngotympanic tube, submandibular gland
Occipital artery	Sternocleidomastoid muscle, meninges in posterior cranial fossa, mastoid cells, deep muscles of the back, posterior scalp
Posterior auricular artery	Parotid gland and nearby muscles, external ear and scalp posterior to ear, middle and inner ear structures
Superficial temporal artery	Parotid gland and duct, masseter muscle, lateral face, anterior part of external ear, temporalis muscle, parietal and temporal fossae
Maxillary artery	External acoustic meatus, lateral and medial surface of tympanic membrane, temporomandibular joint, dura mater on lateral wall of skull and inner table of cranial bones, trigeminal ganglion and dura in vicinity, mylohyoid muscle, mandibular teeth, skin on chin, temporalis muscle, outer table of bones of skull in temporal fossa, structures in infratemporal fossa, maxillary sinus, upper teeth and gingivae, infra-orbital skin, palate, roof of pharynx, nasal cavity

### Veins یا اورده



خون وریدی skull، دماغ، قسمت‌های سطحی صورت و بعضی قسمت‌های گردن در **internal jugular vein** تخلیه میشود که عبارت از امتداد یافته **sigmoid sinus** میباشد. در قسمت اول این ورید که متوسع بوده بنام **superior jugular bulb** یا **inferior petrosal sinus** یک ساینس دیگر دماغی بنام **inferior petrosal sinus** تخلیه میگردد.

بعد از تشکیل **internal jugular vein** همراه با عصب واگوس، **Glossopharyngeal** و **accessory** از طریق **foramen jugular** از قحف خارج شده در ضخامت **carotid sheath** در گردن قرار میگیرد.

**Internal jugular vein** با ورید **subclavian** عین طرف یکجا شده و **brachiocephalic vein** همانطرف را میسازند.

ریزابه های **Internal jugular vein** در تمام طول آن عبارت از **inferior petrosal sinus**، اورده **lingual**، **facial**، **pharyngeal**، **superior thyroid** و **middle thyroid** میباشد.

### Nerves in the anterior triangle

اعصاب قحفی موجود در مثلث قدامی عبارتند از: ازواج هفتم، نهم، دهم، یازدهم و دوازدهم.

↩ اعصاب شوکی موجود عبارتند از transverse cervical nerve و جذور علوی و سفلی ansa cervicalis.

### ☞ Facial nerve یا زوج هفتم قحفی-

بعد از خارج شدن از طریق stylomastoid foramen در مثلث قدامی گردن قرار گرفته و شعبات عصبی برای بطن خلفی عضله digastric و stylohyoid میدهد.

### ☞ Glossopharyngeal nerve یا زوج نهم قحفی-

زمانیکه از طریق jugular foramen خارج میشود، در مثلث قدامی گردن قرار گرفته و یک شعبه حرکتی برای عضله stylopharyngeus داده و همچنان شعبات حسی برای carotid sinus و pharynx میدهد.

### ☞ Vagus nerve یا زوج دهم قحفی-

بعد از خارج شدن از jugular foramen وارد carotid sheath شده و حین عبور از مثلث قدامی گردن یک شعبه حرکتی به pharynx، و یک شعبه برای carotid body داده همچنان عصب superior laryngeal نیز در همینجا از آن نشئت میکند که بعداً بدو شعبه internal laryngeal و external laryngeal تقسیم میگردد. ممکن یک شعبه بنام cardiac branch نیز در مثلث قدامی از عصب واگوس منشا بگیرد.

### ☞ Accessory nerve یا یازدهم قحفی-

بعد از خارج شدن از jugular foramen در مثلث قدامی پایین شده و در کنار قدامی عضله sternocleidomastoideus دوباره ناپدید میشود. این عصب در مثلث قدامی کدام شعبه نمیدهد.

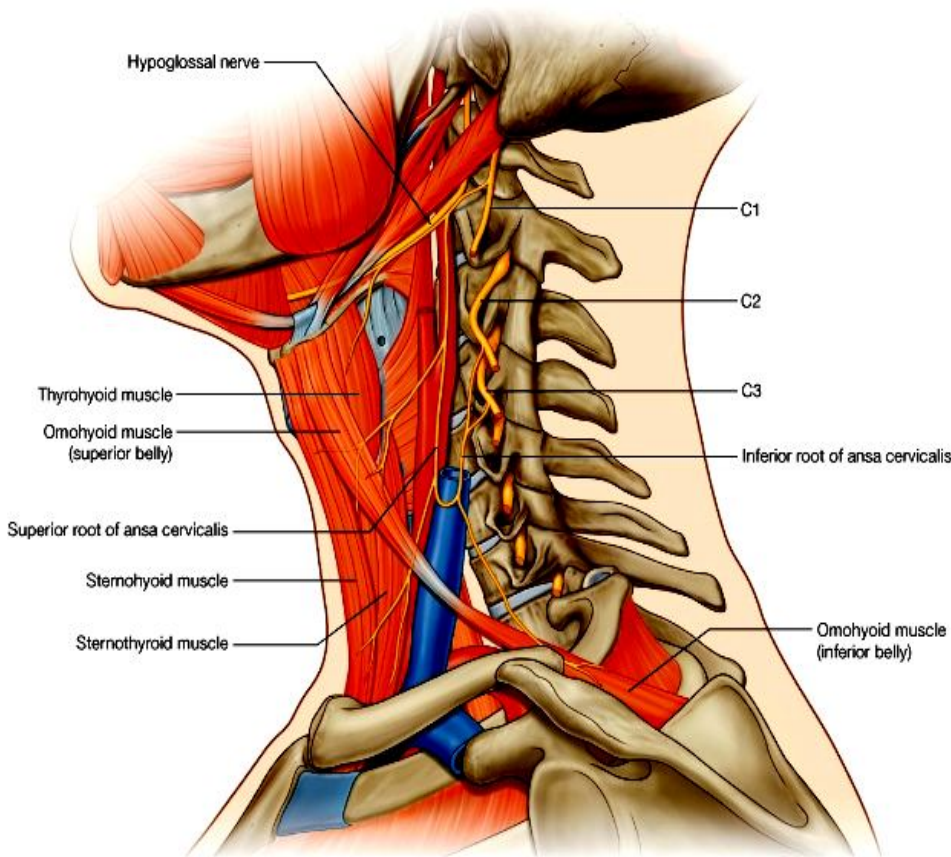
### ☞ Hypoglossal nerve یا دوازدهم قحفی-

از طریق hypoglossal canal از قحف خارج شده و زمانیکه در مثلث قدامی گردن میرسد، کدام شعبه نمیدهد و بطرف زبان پیشرفته عضلات آنرا تعصیب میکند.

### ☞ Transverse cervical nerve

یک شعبه از cervical plexus بوده که از تحت کنار خلفی عضله sternocleidomastoideus خارج شده در مثلث قدامی گردن قرار میگیرد. این عصب حسیت جلد ناحیه را تامین میکند.

### ☞ Ansa cervicalis



© Elsevier. Drake et al: Gray's Anatomy for Students - www.studentconsult.com

- عبارت از یک حلقه عصبی است که از اعصاب C1-C3 ساخته شده و شعبات آن عضلات مثلث قدامی گردن را تعصیب میکنند.

- زمانیکه عصب hypoglossal از قحف خارج میشود با یک شعبه از عصب C1 یکجا شده و به سیر خویش بطرف قدام ادامه میدهد. در همینحال یکتعداد از الیاف cervical دوباره از آن جدا شده و بطرف سفلی پایین میشوند که همین الیاف را بنام superior root of ansa cervical یاد میکنند. شعبات آن بطن علوی omohyoid، قسمتهای علوی عضلات sternohyoid و sternothyroid را تعصیب میکنند.

- برای تکمیل این حلقه یک شعبه

مخصوص از cervical plexus که حاوی الیاف عصبی C2 و C3 میباشد، نشئت میکند که بنام inferior root of

**ansa cervical** یاد میشود. این شعبه با superior root یکجا شده و در همینجا یکتعداد شعباتی میدهد که بطن سفلی omohyoid، و قسمتهای سفلی عضلات sternohyoid و sternothyroid را تعصیب میکنند.

### غدوات تایراید و پاراتایراید

- ↪ عبارت از غدوات اندوکراینی بوده و در قدام گردن قرار دارند.
- ↪ غده تایراید دارای دو لوب بوده و یک غده طاق میباشد که در خط متوسط بدن قرار دارد؛ اما غدوات پاراتایراید کوچک و معمولاً چار عدد بوده و در وجه خلفی غده تایراید قرار دارند.

### Posterior triangle of the neck یا مثلث خلفی گردن

- ↪ در قدام توسط کنار خلفی sternocleidomastoideus و در خلف توسط کنار قدامی trapezius تحدید شده است.
- ↪ قاعده آن توسط ثلث متوسط استخوان clavicle، و ذروه آن توسط قسمتی از استخوان occipital که در خلف mastoid process قرار دارد، ساخته میشود.
- ↪ سقف post. triangle توسط investing layer پوشانیده شده است.
- ↪ زمین post. triangle توسط prevertebral layer صفاق عمیقه گردن فرش گردیده که از علوی به سفلی در تحت این صفاق، عضلات ذیل قرار دارند:

1. Splenius capitis

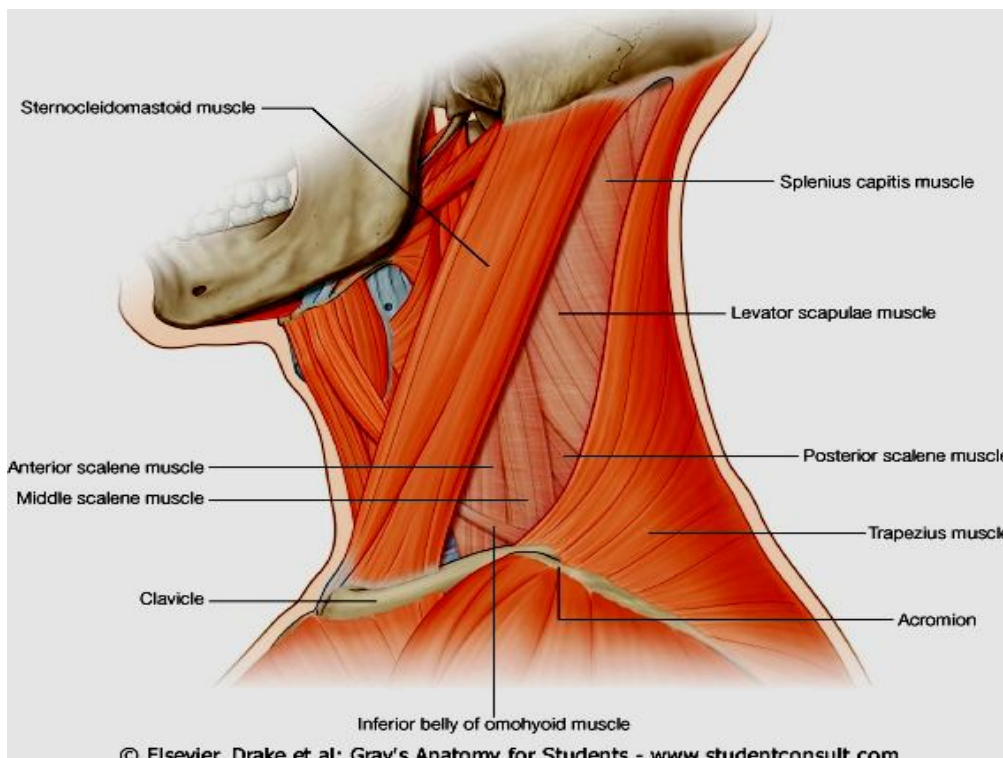
2. Levator scapulae

3. Posterior, middle, and anterior scalene muscles

### عضلات مثلث خلفی گردن

تعداد زیادی از عضلات در ساختن زمین و کنار های مثلث خلفی سهم دارند:

- ↪ یکی ازین جمله عضله omohyoid میباشد که بطن سفلی این عضله بعد از منشأ گرفتن از scapula در قسمت سفلی مثلث خلفی قرار گرفته و توسط investing layer غلاف شده میباشد. سپس عضله در تحت



© Elsevier. Drake et al: Gray's Anatomy for Students - www.studentconsult.com

- ↪ sternocleidomastoideus واقع شده و زمانیکه از کنار قدامی آن دوباره ظاهر میگردد، در مثلث قدامی گردن واقع شده و این قسمت عضله omohyoid بنام بطن علوی آن یاد میگردد.
- ↪ مثلث خلفی گردن توسط inferior belly of omohyoid بدو مثلث دیگر تقسیم میشود. مثلث بزرگتر که در علوی قرار دارد بنام **occipital triangle**، و مثلث کوچکتر که در سفلی قرار دارد بنام **subclavian triangle** یاد میگردد.

## Blood Vessels یا اوعیه خون در مثلث خلفی گردن

### :External jugular vein

این ورید بعد از عبور از سطح عضله sternocleidomastoideus وارد posterior triangle میشود و در قسمت سفلی آن investing layer را سوراخ نموده به ورید subclavian میریزد. ریزابه هایی که در مثلث خلفی گردن به external jugular vein تخلیه میشوند، عبارتند از:

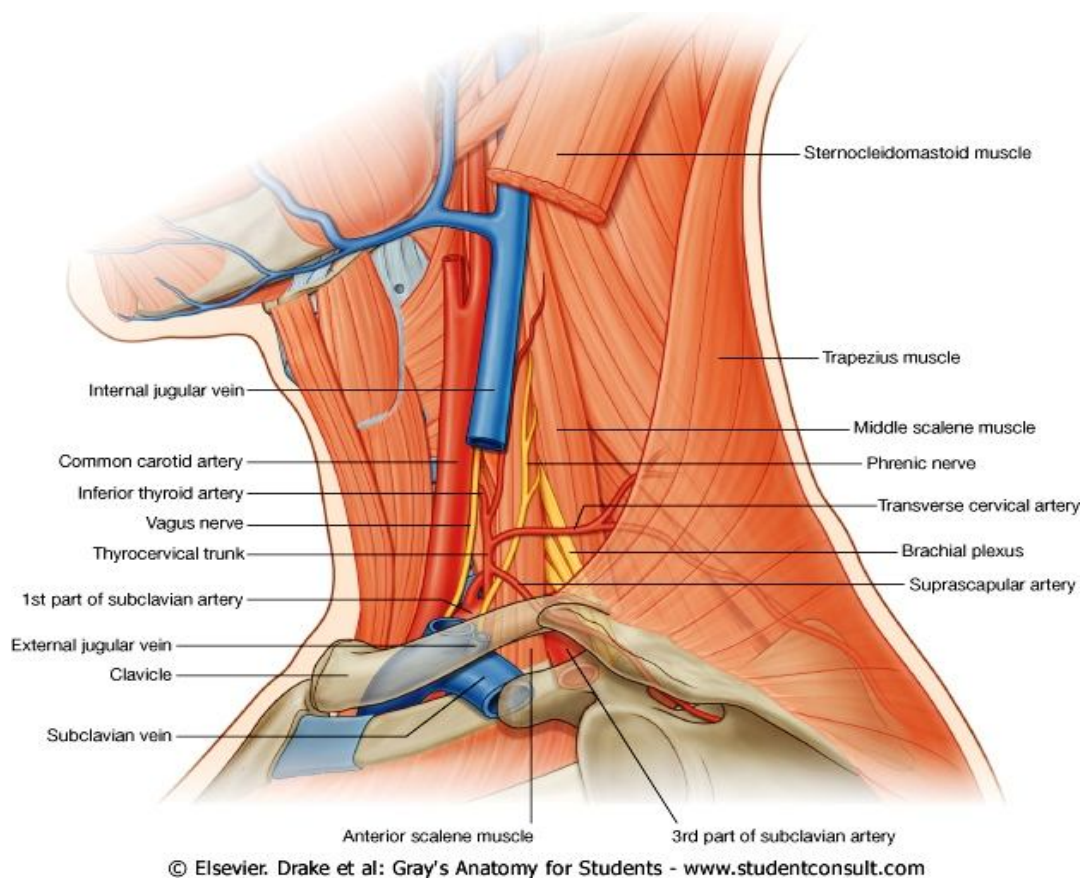
#### 1. Transverse cervical vein

Table 8-15. Muscles associated with the posterior triangle of the neck. Parentheses indicate possible involvement

Muscle	Origin	Insertion	Innervation	Function
Sternocleidomastoid				
-Sternal head	Upper part of anterior surface of manubrium of sternum	Lateral one-half of superior nuchal line	Accessory nerve [XI] and branches from anterior rami of C2 to C3 (C4)	Individually-will tilt head to-wards shoulder on same side rotating head to turn face to opposite side; acting to-gether, draw head forwards
-Clavicular head	Superior surface of medial one-third of clavicle	Lateral surface of mastoid process		
Trapezius	Superior nuchal line; external occipital protuberance; ligamentum nuchae; spinous processes of vertebrae CVII to TXII	Lateral one-third of clavicle; acromion; spine of scapula	Motor-accessory nerve [XI]; proprioception-C3 and C4	Assists in rotating the scapula during abduction of humerus above horizontal; upper fibers-elevate, middle fibers-adduct, lower fibers-depress scapula
Splenius capitis	Lower half of ligamentum nuchae; spinous processes of vertebrae CVII to TIV	Mastoid process, skull below lateral one-third of superior nuchal line	Posterior rami middle cervical nerves	Together, draw head back-wards; individually, draw and rotate head to one side (turn face to same side)
Levator scapulae	Transverse processes of C1 to C4	Upper part of medial border of scapula	C3,C4; and dorsal scapular nerve (C4, C5)	Elevates scapula
Posterior scalene	Posterior tubercles of transverse processes of vertebrae CIV to CVI	Upper surface of rib II	Anterior rami of C5 to C7	Elevation of rib II
Middle scalene	Transverse processes of vertebrae CII to CVII	Upper surface of rib I between tubercle and groove for subclavian artery	Anterior rami of C3 to C7	Elevation of rib I
Anterior scalene	Anterior tubercles of the transverse processes of vertebrae CIII to CVI	Scalene tubercle and upper surface of rib I	Anterior rami of C4 to C7	Elevation of rib I
Omohyoid	Superior border of scapula medial to scapular notch	Inferior border of body of hyoid bone	Ansa cervicalis; anterior rami of C1 to C3	Depress the hyoid bone

#### 2. Suprascapular vein

#### 3. Anterior jugular vein



## Subclavian artery و شعبات آن:

- ⇐ **قطعه سوم شریان subclavia** از قاعده مثلث خلفی گردن عبور نموده و بزرگترین شریانی است که در **posterior triangle** وجود دارد.
- ⇐ یک شریان بنام **dorsal scapular artery** ممکن از **قطعه سوم subclavian** منشأ بگیرد، که بطرف زاویه علوی **scapula** پایین شده و در طول کنار انسی این استخوان در عمق عضلات **rhomboid** سیر میکند.
- ⇐ دو شریان کوچک دیگر بنامهای **transverse cervical artery** و **suprascapular artery** نیز از قاعده مثلث خلفی گردن عبور میکنند که هر دو شاخه هایی از **thyrocervical trunk** بوده که بالنوبه از **قطعه اول شریان subclavian** نشئت میکند.
- ⇐ **Transverse cervical artery** بعد از منشأ از قاعده مثلث خلفی گردن عبور نموده در عمق عضله **trapezius** وارد میشود.
- ⇐ **Suprascapular artery** بعد از منشأ از پایینترین قسمت مثلث خلفی گردن عبور نموده و بطرف استخوان **scapula** نزول میکند.

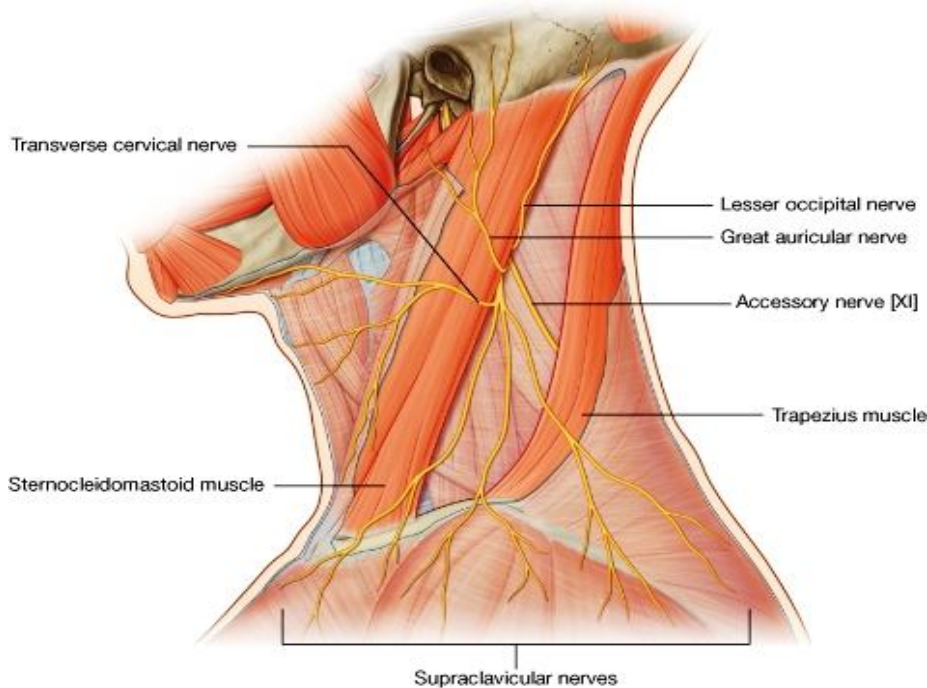
## آورده:

- ⇐ **Subclavian vein** که امتداد یافته **axillary vein** میباشد از کنار وحشی ضلع اول شروع شده و از قاعده مثلث خلفی گردن عبور میکند. سپس در نزدیکی مفصل **sternoclavicular** با **internal jugular vein** همان طرف یکجا شده و **brachiocephalic vein** را میسازد.
- ⇐ **Transverse cervical vein** و **suprascapular vein** همنام و هم سیر شرایین خود بوده و بحیث ریزابه ها در **external jugular vein** تخلیه میشوند.



## اعصاب در مثلث خلفی گردن

اعصابی که در posterior triangle قرار داشته و یا از آن میگذرند، عبارتند از:



© Elsevier. Drake et al: Gray's Anatomy for Students - www.studentconsult.com

- A. Accessory nerve
- B. شعبات cervical plexus
- C. Component هایی از brachial plexus و شعبات آن

### A. Accessory nerve

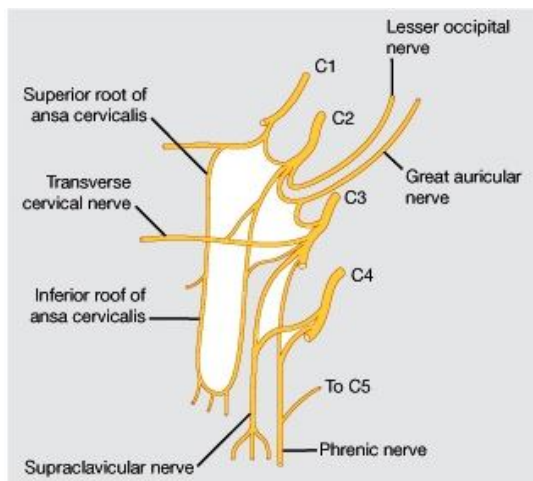
این عصب از طریق foramen jugular از قحف خارج شده اولاً در anterior triangle قرار گرفته و سپس در ضخامت عضله sternocleidomastoideus سیر نموده آنرا تعصیب میکند. زمانیکه از کنار خلفی این عضله دوباره ظاهر میشود، در posterior triangle واقع شده و وارد عمق عضله trapezius میشود و آنرا نیز تعصیب میکند.

### B. Cervical plexus

- ↪ از anterior ramus های اعصاب شوکی C1-C4 در ضخامت عضلات زمین posterior triangle ساخته میشود.
- ↪ این ضفیره یا plexus دارای شعبات عمیق (برای تعصیب عضلات) و شعبات سطحی (برای تعصیب جلد) میباشد. شعبات جلدی آن از کنار خلفی عضله sternocleidomastoideus ظاهر شده و همه در posterior triangle قابل دید میباشد.

### شعبات عضلی یا muscular branches

1. Phrenic nerve - مسوولیت تعصیب حسی و حرکتی دیافراگم یا حجاب حاجز را بعهده دارد. این عصب از anterior rami اعصاب C3-C5 ساخته شده و بدور کنار وحشی عضله anterior scalene مثل چنگک دور خورده بطرف صدر پایین میشود.
2. شعبات متعدد از cervical plexus منشا گرفته و عضلات prevertebral و عضلات جنبی گردن را تعصیب میکنند. این عضلات عبارتند از:



- Rectus capitis anterior (a)
- Rectus capitis lateralis (b)
- Longus colli (c)
- Longus capitis (d)

3. Cervical plexus همچنان در تشکل superior & inferior roots of ansa cervicalis سهم میگیرد که این حلقه عصبی از anterior ramus های اعصاب C1-C3 ساخته شده و سه عضله Infrahyoid را تعصیب میکند.

### شعبات جلدی یا cutaneous branches

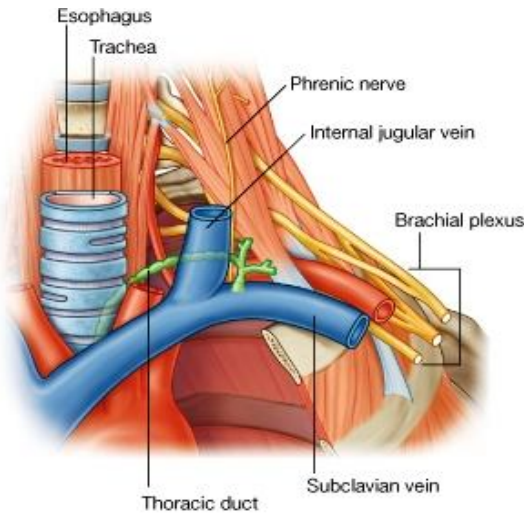
1. Lesser occipital nerve - از عصب C2 نشئت کرده و در طول کنار خلفی sternocleidomastoideus بالا میروند. این عصب جلد گردن و scalp را در خلف گوش تعصیب میکند.

2. **Greater auricular nerve** - از C2 و C3 نشئت کرده در سطح sternocleidomastoid تا قاعده گوش بالا میرود. این عصب جلد parotid region، گوش، و mastoid area را تعصیب میکند.
3. **Transverse cervical nerve** - از C2 و C3 نشئت کرده بشکل افقی سیر کرده و جلد قسمتهای وحشی و قدامی گردن را تعصیب میکند.
4. **Supraclavicular nerves** - گروهی از اعصاب میباشند که از C3 و C4 نشئت کرده بعد از ظهور بطرف سفلی سیر کرده جلد نواحی شانیه را تا ضلع دوم تعصیب میکنند.

Table 8-16. Prevertebral and lateral muscles

Muscle	Origin	Insertion	Innervation	Function
Rectus capitis anterior	Anterior surface of lateral part of atlas and its transverse process	Inferior surface of basilar part of occipital bone	Branches from anterior rami of C1, C2	Flexes head at atlanto-occipital joint
Rectus capitis lateralis	Superior surface of transverse process of atlas	Inferior surface of jugular process of occipital bone	Branches from anterior rami of C1, C2	Flexes head laterally to same side
Longus colli -Superior oblique part	Anterior tubercles of transverse processes of vertebrae CIII to CV	Tubercle of anterior arch of atlas	Branches from anterior rami of C2 to C6	Flexes neck anteriorly and laterally and slight rotation to opposite side
-Inferior oblique part	Anterior surface of bodies of vertebrae T1, TII, and maybe TIII	Anterior tubercles of transverse processes of vertebrae CV and CVI		
-Vertical part	Anterior surface of bodies of T1 to TIII and CV to CVII	Anterior surface of bodies of vertebrae CII to CIV		
Longus capitis	Tendinous slips to transverse processes of vertebrae CIII to CVI	Inferior surface of basilar part of occipital bone	Branches from anterior rami of C1 to C3	Flexes the head

### C. Brachial plexus



از anterior ramus های C5-C8 و T1 ساخته میشود. شاخه هایی از این ramus ها منشأ گرفته و باهمدیگر یکجا شده roots یا جذور را میسازند که در بین anterior و middle scalene muscles واقع شده اند.

زمانیکه جذور از بین دو عضله فوق الذکر ظهور میکنند، باهمدیگر یکجا شده و component های دیگری از brachial plexus را که بنام trunks یاد میشوند، میسازند. Trunk ها سه عدد میباشند که عبارتند از upper, middle & lower trunks. Trunk ها از قاعده triangle عبور میکنند.

شعبات متعدد brachial plexus ممکن در posterior triangle of the neck قابل دید باشند که از جمله میتوانیم dorsal scapular

nerve، long thoracic nerve، nerve to subclavius، و suprascapular nerve را نام ببریم.

### Root of the Neck یا جذر عنق

- ⇐ جذر گردن عبارت از قسمتی است که در قدام توسط کنار علوی manubrium sterni و کنار علوی clavicle؛
- ⇐ و در خلف توسط کنار علوی scapula تا به coracoids process آن تحدید میگردد.
- ⇐ این قسمت حاوی ساختمانهایی میباشد که از گردن وارد صدر یا upper limb میشوند.
- ⇐ پلورای رقیبی یا cervical part of the parietal pleura که بنام گنبد پلورا یا cupula نیز یاد میشود، حاوی قسمت apical لوب علوی ریه بوده و در جذر گردن قرار دارد.

## Blood vessels in root of the neck Subclavian arteries

این شریان در هر دو طرف بعد از منشا از صدر خارج شده وارد جذر گردن میشود.

☞ **Right subclavian artery** از brachiocephalic trunk منشأ گرفته بطرف علوی وحشی سیر کرده در جذر گردن وارد میشود و از عقب anterior scalene muscle عبور کرده و زمانیکه از کنار وحشی ضلع اول میگذرد، بنام **axillary artery** یاد میگردد.

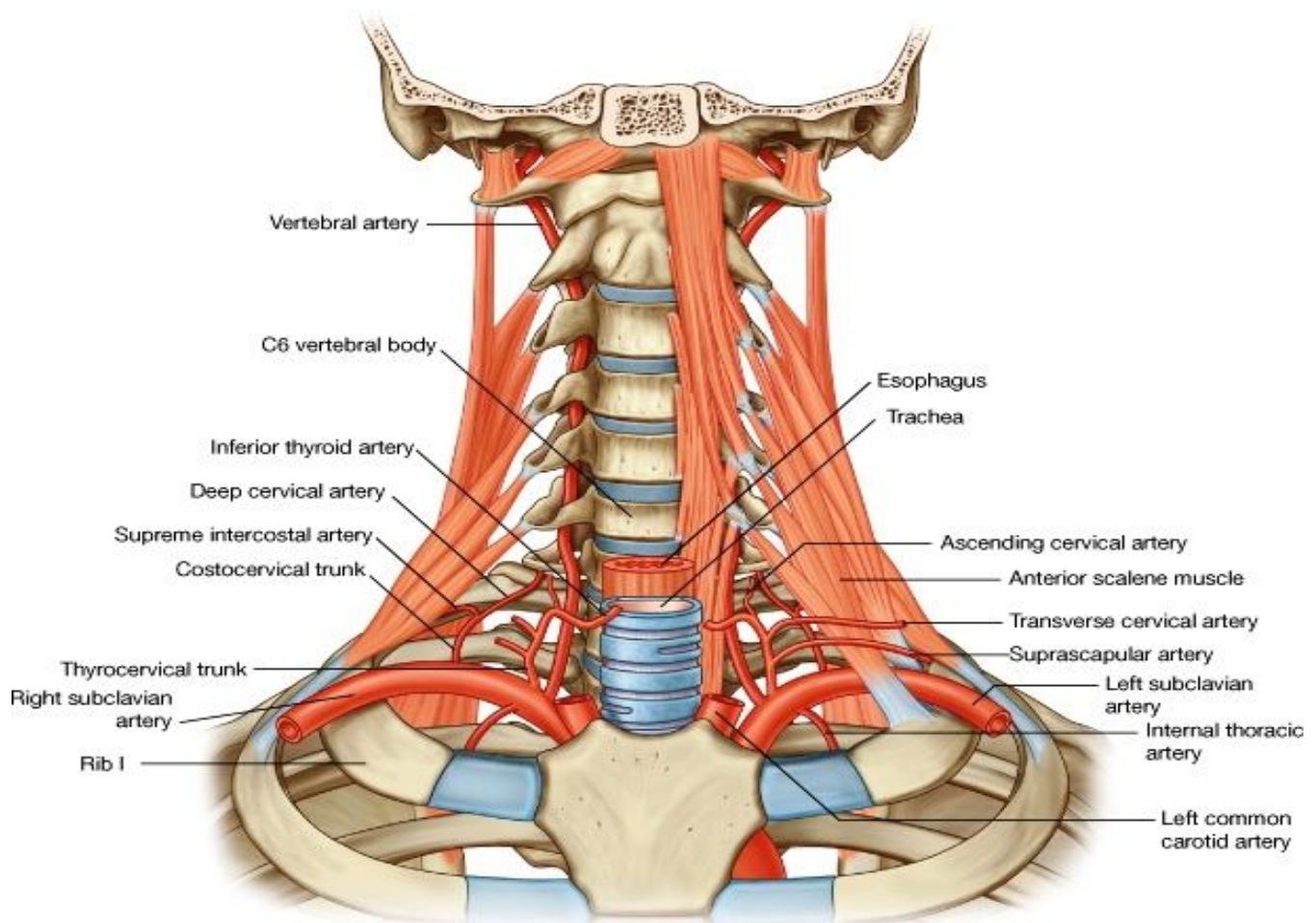
☞ **Left subclavian artery** از قوس ابهر منشأ گرفته و متباقی سیر آن مانند شریان طرف راست میباشد.

☞ شریان subclavian در هر دو طرف، توسط عضله anterior scalene به سه قطعه تقسیم میشود:

1. قطعه اول از منشأ الی کنار انسی عضله anterior scalene؛

2. قطعه دوم در عقب عضله anterior scalene؛

3. و قطعه سوم از کنار وحشی عضله anterior scalene تا کنار وحشی ضلع اول ادامه دارد.



© Elsevier. Drake et al: Gray's Anatomy for Students - www.studentconsult.com

☞ تمام شعبات شریان subclavian از قطعه اول آن منشأ میگیرند. این شعبات عبارتند از:

- Vertebral artery (a)
- Thyrocervical trunk (b)
- Internal thoracic artery (c)
- Costocervical trunk (d)

## Vertebral artery (a)

بعد از منشأ گرفتن از قطعه اول subclavian artery وارد جزر عنق شده و در foramen transversarium فقرات رقیبی C6 تا C1 بطرف بالا سیر کرده سپس از طریق foramen magnum وارد posterior cranial fossa میشود.

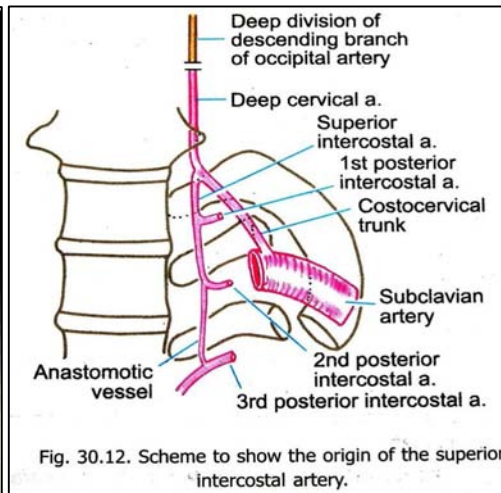
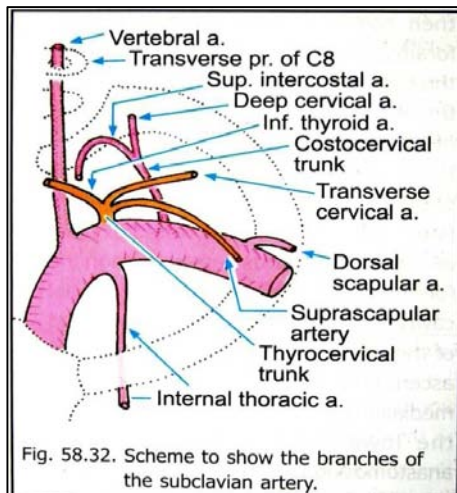
## Thyrocervical trunk (b)

بعد از منشأ گرفتن از قطعه اول subclavian artery بالنوبه به سه شاخه دیگر تقسیم میشود که عبارتند از:

1. **Inferior thyroid artery** - بطرف علوی سیر کرده در وجه خلفی غده تیروئید میرسد و در اروای غده سهم میگیرد. ازین شریان یک شاخه مهم بنام **ascending cervical artery** نشئت میکند که در وجه قدامی عضلات prevertebral سیر کرده آنها را اروا میکند. همچنان یکتعداد شاخه ها برای اروای spinal cord نیز میفرستد.

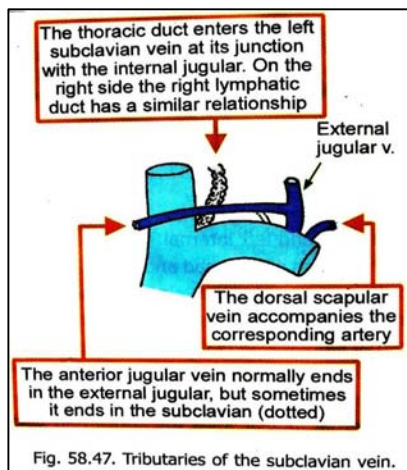
2. **Transverse cervical artery** - این شریان بعد از منشأ از قاعده مثلث خلفی گردن عبور میکند و وارد عمق عضله trapezius شده درانجا بدو شعبه سطحی و عمیق تقسیم میشود، که اولی در عمق trapezius و دومی در طول کنار انسی scapula به سیر خود ادامه میدهد.

3. **Suprascapular artery** - بطرف خلف رفته در کنار علوی scapula میرسد، و ازانجا وارد suprascapular fossa میشود.



## Internal thoracic artery (c)

بعد از منشأ گرفتن از قسمت سفلی subclavian artery وارد جوف صدر شده در خلف اضلاع و در قدام transverse thoracis muscle سیر کرده به شعبات مختلف تقسیم میشود.



## Costocervical trunk (d)

در طرف چپ از قطعه اول، و در طرف راست از قطعه دوم subclavian artery نشئت کرده و سپس بطرف خلف سیر میکند. بالاخره بدو شعبه تقسیم میشود که عبارتند از:

1. **Deep cervical artery** - که در قسمت خلفی گردن صعود نموده با descending branch شریان occipital تقم می کند.

2. **Supreme intercostal artery** - در قدام ضلع اول نزول کرده و به شعباتی بنام posterior intercostals arteries برای دو intercostals spaces اول و دوم تقسیم میشود.

## Veins یا اورده

- ↩ اورده کوچک هم نام و هم سیر تمام شرايينی که در بالا ذکر شدند، در جذر گردن وجود داشته و همچنان چینل های وریدی بزرگ نیز درینجا دیده میشوند که عبارتند از:
- ↩ **Subclavian veins** که از کنار وحشی ضلع اول بحیث امتداد یافته axillary vein آغاز شده و بطرف انسی سیر میکنند. در قدام anterior scalene muscle ورید subclavian با internal jugular vein همان طرف یکجا شده و brachiocephalic vein را میسازند. یگانه ریزابه ورید subclavian عبارت از external jugular vein میباشد.

## Nerves in the Root of the neck

اعصابی که از جذر گردن میگذرند، عبارتند از:

1. **Phrenic nerve** - شعبه یی از cervical plexus میباشد که وارد صدر شده و به حجاب حاجز یا diaphragm میرود.
2. **Vagus nerve** - در ضخامت carotid sheath سیر کرده و در قسمت سفلی گردن شعبات قلبی یا cardiac branches از آن منشأ گرفته وارد صدر میشوند. زمانیکه عصب واگوس در جذر گردن میرسد از قدام شریان subclavian گذشته وارد صدر میگردد.
3. **Recurrent Laryngeal nerves** - شعبات عصب واگوس میباشد. عصب راجعه طرف راست در جذر گردن رسیده و شریان subclavian را دور میزند و دوباره بطرف علوی در میزابه بین شزن و مری سیر میکند. عصب راجعه طرف چپ در superior mediastinum بدور قوس ابهر دور زده دوباره بطرف علوی در کنار شزن و مری سیر میکند. این اعصاب هر دو در جذر گردن قابل دید میباشد.
4. **Sympathetic nervous system** - اجزای مختلف این سیستم حین عبور و مرور از جذر گردن قابل دید میباشد، که عبارتند از:

### ↩ The cervical part of the sympathetic trunk

Sympathetic trunk ها دو cord موازی باهم استند که بدو طرف ستون فقرات از base of the skull تا استخوان coccyx امتداد دارند. در طول مسیر این cord ها ساختمانهای لویبا مانند بنام ganglia دیده میشوند که در حقیقت مجموعه های cell bodies نیورونی، در خارج از سیستم عصبی مرکزی میباشد.

Cervical part یا قسمت رقبی sympathetic trunks با هر cervical spinal nerve بوسیله یک gray ramus communicans ارتباط دارد. در ناحیه رقبی white rami communicans وجود ندارند.

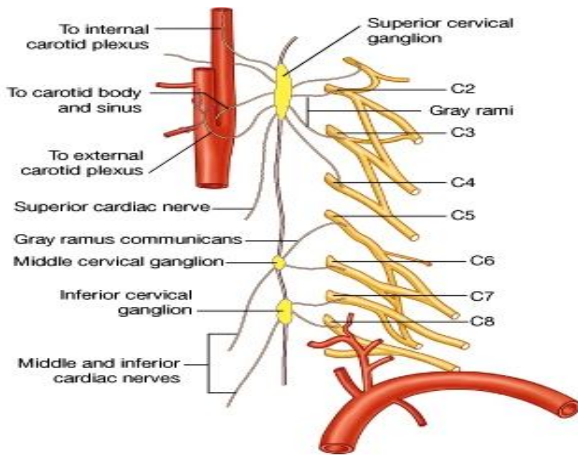
### ↩ Ganglia associated with the cervical part of the sympathetic trunk

درین گانگلیون ها رشته های preganglionic صاعده از ناحیه upper thoracic، با الیاف سمپاتیک postganglionic ساینپس میشوند. الیاف postganglionic بشکل شعبات از گانگلیونها خارج شده به اطراف منتشر میشوند.

### ▪ Superior cervical ganglion

عبارت از یک عقده بزرگ میباشد که در نهایت علوی sympathetic trunk، در ناحیه فقرات C1-C2 قرار دارد. شعبات ازین عقده خارج شده به قسمتهای ذیل میروند:

1. به اطراف او عیه internal & external carotid که یک plexus عصبی سمپاتیک را تشکیل میدهند.
2. توسط gray rami communicantes به اعصاب شوکی C1 تا C4.



3. شعبات سمپاتیک برای بلعوم یا pharynx  
 4. به قلب، البته بحیث superior cardiac nerves

#### -Middle cervical ganglion ▪

عقدۀ دیگر سمپاتیک میباشد که پایینتر از superior ganglion در مسیر sympathetic trunk قرار داشته و در سویۀ فقرۀ C6 واقع میباشد. شعبات ازین عقدۀ خارج شده به نواحی ذیل میروند:

1. توسط gray rami communicans به اعصاب C5 و C6.
2. به قلب، البته بحیث middle cardiac nerves

#### -Inferior cervical ganglion ▪

در قسمت سفلی cervical part of sympathetic trunk یک عقدۀ دیگر میباشد که بنام عقدۀ سفلی یاد میشود. این عقدۀ با first thoracic ganglion یکجا شده و یک عقدۀ بزرگ را بنام cervicothoracic ganglion یا stellate ganglion میسازند. Inferior cervical ganglion در سویۀ فقرۀ C7 واقع میباشد. شعبات ازین عقدۀ خارج شده و به نواحی ذیل میروند:

1. توسط gray rami communicantes به اعصاب شوکی C7 تا T1.
2. به اطراف vertebral artery که یک plexus سمپاتیک را در اطراف این اوعیۀ میسازد.
3. به قلب، البته بحیث inferior cardiac nerves

White rami communicantes از اعصاب شوکی T1 و T2 نیز ممکن در inferior cervical ganglion ختم شوند.

#### Cardiac nerves branching from the cervical part of the sympathetic trunk

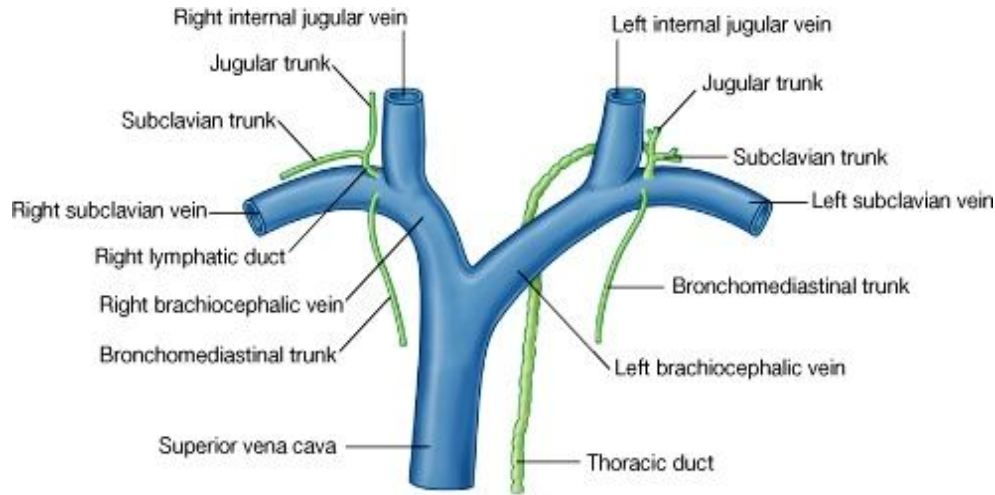
قراریکه در بالا ذکر شد، عبارتند از شعبات superior, middle & inferior cardiac nerves که به قلب رفته و در شکل cardiac plexus برای تعصیب قلب، سهم میگیرند.

#### Lymphatics

#### قنات صدی یا thoracic duct

بزرگترین چینل لمفاوی است که در بطن شروع شده وارد صدر میشود و بالاخره در چینل های وریدی در گردن تخلیه میگردد. Thoracic duct در محل اتصال ورید left internal jugular با left subclavian تخلیه میشود. قبل از تخلیه شدن در سیستم وریدی، اوعیۀ ذیل با آن یکجا میشود:

- ↳ **Left jugular trunk**: که لmf نیمه چپ سر و گردن را جمع آوری میکند.
- ↳ **Left subclavian trunk**: که لmf طرف علوی چپ را جمع آوری میکند.
- ↳ **Left bronchomediastinal trunk**: که لmf نیمه چپ صدر را جمع آوری میکند.



© Elsevier. Drake et al: Gray's Anatomy for Students - www.studentconsult.com

در طرف راست بدن نیز یک سیستم نسبتاً مشابه وجود دارد. یعنی در محل اتصال **right internal jugular** و **right subclavian vein** اوعیه لمفاوی که تخلیه میشوند، عبارتند از:

- ↳ **Right jugular trunk**: که لmf نیمه راست سر و گردن را جمع آوری میکند.
- ↳ **Right subclavian trunk**: که لmf طرف علوی راست را جمع آوری میکند.
- ↳ **Right bronchomediastinal trunk**: که لmf نیمه راست صدر را جمع آوری میکند.

نحوه تخلیه شدن این هر سه اوعیه در سیستم وریدی **variable** میباشد. یعنی ممکن هر سه اوعیه باهم یکجا شده و یک قنات واحد را بنام **right lymphatic duct** بسازند و از طریق همین قنات به سیستم وریدی تخلیه شوند؛ ویا اینکه هر سه بطور جداگانه در سیستم وریدی تخلیه شوند.

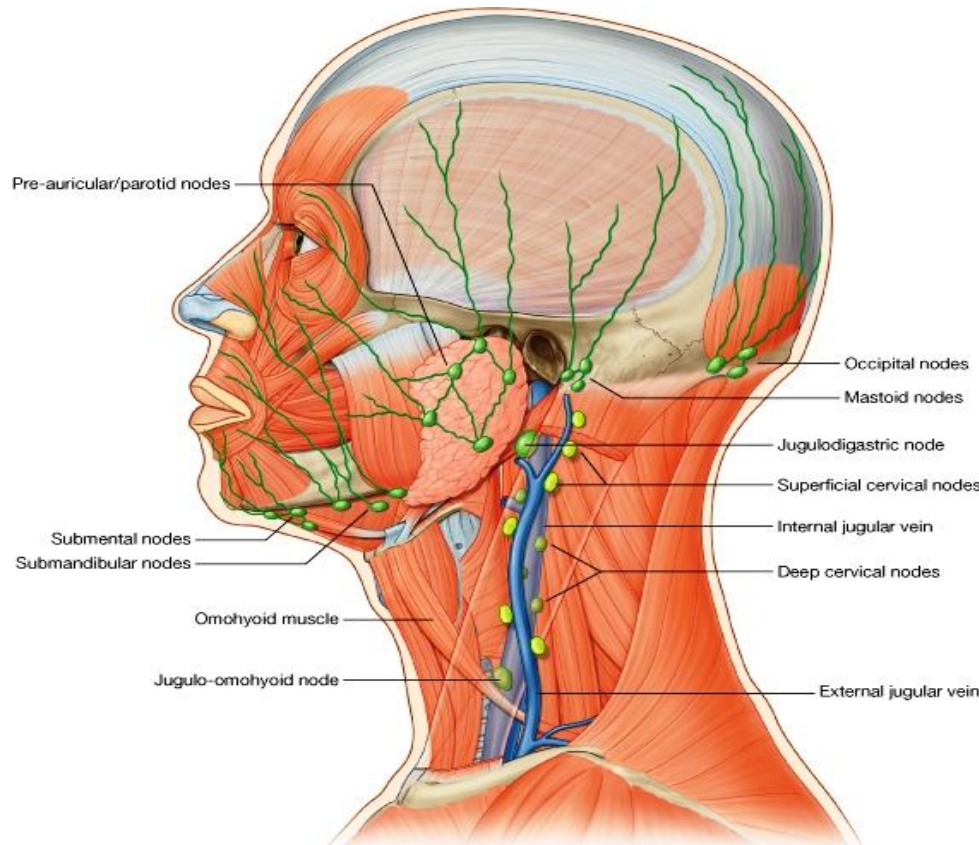
## Lymphatics in the neck

- ↳ اجزای سیستم لمفاوی که در گردن قرار دارند، در ارتباط صمیمی با لمفاتیک های سر قرار دارند زیرا این دونا حیه را نمیتوان از همدیگر جدا کرد. از همینرو لمفاتیک های سر و گردن را اکثراً زیر یک عنوان مطالعه میکنند.
- ↳ لمفاتیک های سر و گردن شامل عقدات لمفاوی سطحی (در اطراف سر)، **superficial cervical nodes** که در طول مسیر اوعیه **external jugular vein** قرار دارند، و **deep cervical nodes** که در طول مسیر **internal jugular vein** یک زنجیر لمفاتیک را ساخته اند، میباشد.
- ↳ بصورت عادی اوعیه لمفاوی سطحی در عقدات لمفاوی سطحی ناحیه تخلیه میشوند. البته اوعیه لمفاوی ممکن اول در عقدات سطحی تخلیه شده و بصورت غیر مسقیم در عقدات عمیق بریزند، ویا اینکه از اول مستقیماً در عقدات عمیق گردن بریزند.

## عقدات لمفاوی سطحی یا superficial lymph node

- ↳ عقدات لمفاوی سطحی که مانند یک حلقه دورادور سر را احاطه کرده اند، به پنج گروه تقسیم میگردند. این عقدات مسوول جمع آوری لmf از نواحی صورت **scalp** میباشدند. این گروه ها از خلف بقدم عبارتند از:

- ☞ **Occipital nodes**: در نزدیک محل ارتکاز عضله trapezius بالای skull واقع بوده لمف قسمتهای خلفی scalp و گردن را جمع میکنند.
- ☞ **(retroauricular/ posterior auricular nodes) Mastoid nodes**: در نزدیک محل ارتکاز عضله sternocleidomastoid و در خلف گوش واقع بوده لمف نیمه خلفی- وحشی scalp را جمع میکنند.
- ☞ **Pre-auricular & parotid nodes**: در قدام گوش واقع بوده لمف وجه قدامی صیوان، قسمت قدامی- وحشی scalp، نصف علوی صورت، پلک ها و رخسار ها را جمع میکنند.



© Elsevier. Drake et al: Gray's Anatomy for Students - www.studentconsult.com

- ☞ **Sumbandibular nodes**: در قسمت سفلی جسم mandible واقع بوده لمف قسمتهایی را که در مسیر شریان facial قرار میگیرند، یعنی ناحیه پیشانی، بیره ها، دندانها، و زبان را جمع میکنند.
- ☞ **Submental nodes**: در قسمت سفلی و خلفی زنج واقع بوده لمف لب پایین، زنج، زمین جوف دهن، نوک زبان و دندانهای incisor سفلی را جمع میکنند.

- ☞ عقدهات occipital و mastoid بالنوبه به **superficial cervical nodes** در طول external jugular vein تخلیه میشوند.
- ☞ عقدهات pre-auricular و submandibular، parotid و submental همه در **deep cervical nodes** تخلیه میشوند.

### Superficial cervical lymph nodes یا عقدهات رقبی سطحی

طوریکه قبلاً گفته شد مجموعه ای از عقدهات لمفاوی اند که در مسیر external jugular vein واقع میباشند. لمف جمع آوری شده توسط عقدهات occipital و mastoid به این عقدهات آورده شده و اوعیه لمفاوی لمف را از این عقدهات به deep cervical nodes میبرند.

### Deep cervical lymph nodes یا عقدهات رقبی عمیق

- ☞ طوریکه قبلاً گفته شد، این عقدهات یک زنجیر را در مسیر internal jugular vein میسازند. عقدهات لمفاوی عمیق توسط intermediate tendon عضله omohyoid بدو گروه upper و lower تقسیم میشوند.
- ☞ علوی ترین عقده لمفاوی upper deep cervical group بنام jugulodigastric node یاد میشود. در این عقده بزرگ لمف تانسل ها و نواحی اطراف آن تخلیه میگردد.
- ☞ یک عقده بزرگ دیگر که اکثراً مربوط lower deep cervical group دانسته شده است، بنام jugulo-omohyoid node یاد میگردد. درین عقده لمف زبان تخلیه میشود.
- ☞ در عقدهات deep cervical تمام لمف سر و گردن یا بصورت مستقیم و یا هم بصورت غیر مستقیم تخلیه میشود.
- ☞ اوعیه لمفاوی که از عقدهات deep cervical منشأ میگیرند، عبارتند از jugular trunk راست و چپ که بالنوبه در طرف راست به right lymphatic duct؛ و در طرف چپ در thoracic duct تخلیه میشوند.



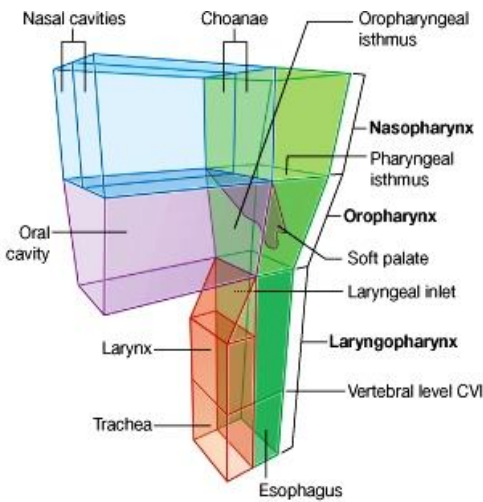
## بلعوم یا Pharynx

↪ بلعوم یک ساختمان half cylindric یا نیمه استوانه ای شکل عضلی- صفاقی میباشد که جوف دهن و جوف بینی را که در سر واقع اند، به حنجره و مری که در گردن قرار دارند، ارتباط میدهد.

↪ جوف بلعوم یا pharyngeal cavity یک مجرای مشترک برای عبور و مرور هوا و مواد غذایی میباشد.

↪ Pharynx در علوی به base of the skull ارتکاز کرده و در سفلی تقریباً تا سویه فقره C6 امتداد دارد. پایینتر ازین سویه جوف pharynx با مری ادامه مییابد.

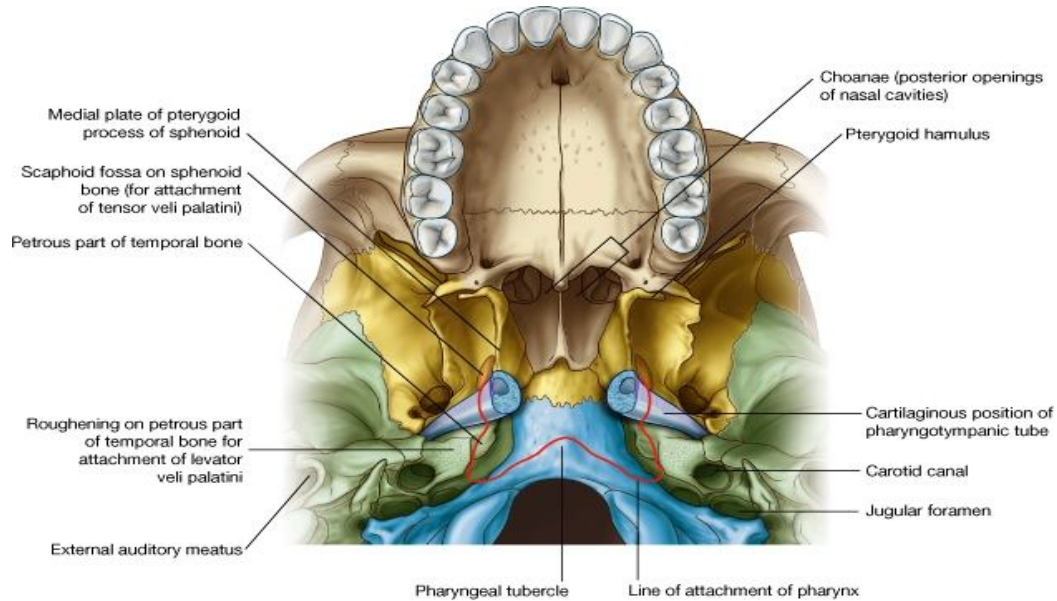
↪ جدار های فرینکس در قدام با کنارهای اجواف بینی، دهن و حنجره وصل میباشد. با در نظر داشت این مجاورت، فرینکس را به سه قسمت تقسیم مینمایند که عبارتند از nasopharynx، oropharynx و laryngopharynx. طوریکه میدانیم:



↪ فوحات خلفی جوف بینی یا choanae، به nasopharynx باز میشوند.

↪ دهانه خلفی جوف دهن یا oropharyngeal isthmus به oropharynx باز میشود.

↪ فوچه علوی حنجره یا superior aperture of larynx به laryngopharynx باز میشود.



↪ Pharyngeal cavity غیر از فوحات بالا، در قدام با ثلث خلفی زبان و وجه خلفی حنجره نیز مجاورت دارد.

↪ نفیر استاخی یا Pharyngotympanic tube در جدار وحشی nasopharynx باز میگردد.

↪ تانسل های lingual، pharyngeal و palatine که همه گی کتلات از نسج لمفاوی میباشدند، در وجه عمیق جدار های فرینکس قرار دارند.

↪ خلفاً فرینکس از ستون فقرات بوسیله یک فضای باریک بنام retropharyngeal space جدا شده است، که این فضا حاوی loose connective tissue میباشد.

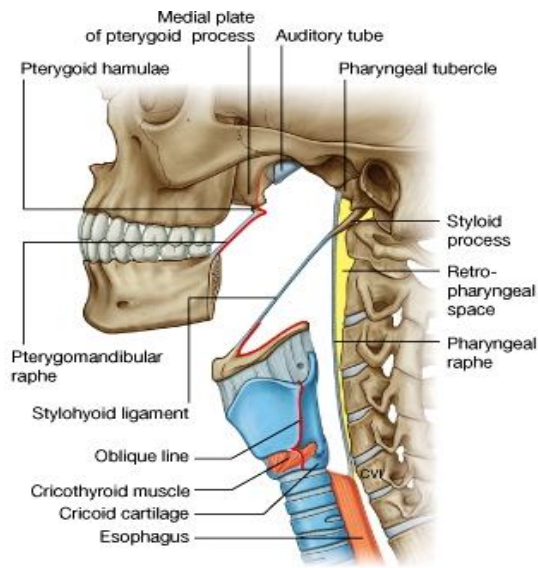
↪ Soft palate با وجودیکه قسمتی از سقف جوف دهن را میسازد، با فرینکس نیز در ارتباط میباشد. این ساختمان در کنار خلفی hard palate وصل بوده و یکنوع flutter-valve میباشد که وظایف ذیل را انجام داده میتواند:

↪ بطرف بالا کش شده و pharyngeal isthmus را بسته کند. با این عمل مجرای nasopharynx از oropharynx جدا میگردد.

↪ بطرف پایین کش شده و oropharyngeal isthmus را بسته کند. با این عمل مجرای جوف دهن از oropharynx جدا میگردد.

### چوکات ساختمانی یا skeletal framework

- ↪ کناره های علوی و قدامی جدارهای فرینکس بالای استخوان، غضروف و لیگامنت ها ارتکاز میکند.
- ↪ جدار های فرینکس در خلف با همدیگر توسط یک لیگامنت عمودی ریسمان مانند بنام **pharyngeal raphe**، وصل میشوند.
- ↪ جدار فرینکس بالای قاعده قحف یک خط ارتکازی بشکل حرف C را میبیماید. قسمت باز C بطرف اجواف بینی متوجه بوده و هردو بازوی C از کنار خلفی medial pterygoid plate آغاز میشوند. این خط از سفلی Pharyngotympanic tube عبور نموده و در petrous temporal bone میرسد. سپس خط ارتکازی بطرف انسی دور خورده بالای استخوان occipital سیر میکند و در یک نقطه برجسته بنام pharyngeal tubercle با خط ارتکازی طرف مقابل یکجا میشود.



↪ **خط ارتکاز عمودی در قدام، برای جدار های وحشی فرینکس:** این خط ارتکازی را برای آسانی مطالعه به سه قسمت تقسیم کرده میتوانیم:

↪ **قسمت اول:** در علوی از کنار خلفی medial pterygoid plate شروع شده و در امتداد این کنار بطرف سفلی سیر میکند تا به pterygoid hamulus میرسد. ازینجا در امتداد pterygo-mandibular raphe بطرف سفلی سیر میکند و تا mandible میرسد. **Pterygomandibular raphe** یک لیگامنت فیروزی است که نوک pterygoid hamulus را به یک درستی مثلثی شکل که در خلف دندان مولر سوم بالای mandible قرار دارد، وصل میکند. این لیگامنت عضله superior constrictor فرینکس را به عضله buccinator در جدار وحشی جوف دهن ارتباط میدهد.

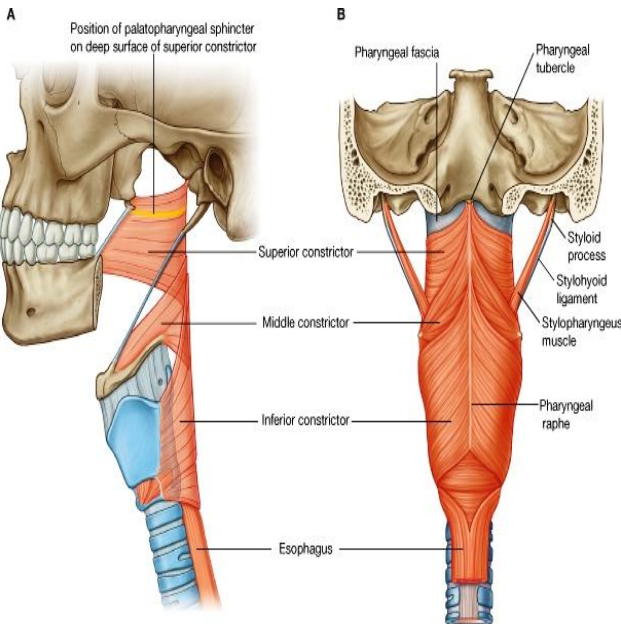
↪ **قسمت دوم:** این قسمت از وجه سفلی لیگامنت stylohyoid (که نوک styloid process را با lesser cornu استخوان hyoid وصل میکند) شروع شده و تا lesser cornu امتداد مییابد. سپس دور خورده و بطرف خلف در امتداد

وجه علوی greater cornu سیر میکند، و در همینجا قسمت دوم خط ارتکازی، پایان مییابد.

↪ **قسمت سوم:** این قسمت در علوی از superior tubercle غضروف تائیراید آغاز شده و در امتداد oblique line سیر کرده به inferior tubercle میرسد. سپس خط ارتکازی بروی عضله cricothyroid سیر کرده و به غضروف cricoids میرسد، و در همینجا قسمت سوم line of attachment عمودی فرینکس نیز به پایان میرسد.

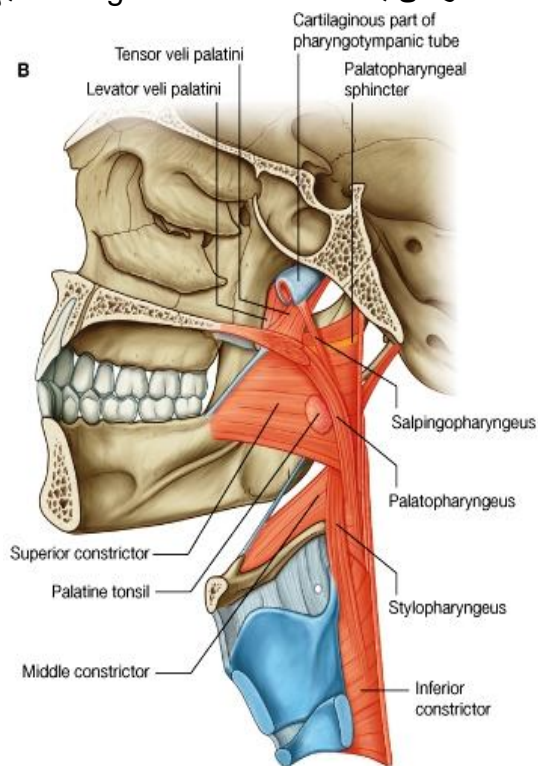
### جدار بلعوم یا Pharyngeal wall

جدار بلعوم از عضلات اسکلتی و صفاق ساخته شده است، یعنی فواصل بین عضلات توسط صفاق ها بسته شده اند و ساختمانهای مختلف مانند اوعیه و اعصاب، با سوراخ نمودن همین پرده های صفاقی به جوف بلعوم داخل و یا ازان خارج میشوند.



## عضلات بلعوم

عضلات بلعوم بدو گروه عضلات حلقوی یا circular muscles و عضلات طولانی یا longitudinal muscles تقسیم میشوند.



مهمترین عضلات بلعوم عضلات **constrictor** استند که دارای الیاف حلقوی میباشند. این عضلات سه عدد بوده در علوی، متوسط و سفلی قرار دارند. عضلات **constrictor** هر دو طرف در خلف توسط **pharyngeal raphe** با همدیگر یکجا میشوند. در قدام این عضلات بالای استخوانها و لیگامنتهایی که در کنار های وحشی اجواف بینی، دهن و حنجره واقع اند، ارتکاز میکنند.

عضلات **constrictor** طوری روی یکدیگر شان قرار میگیرند مثلی که سه گلدان را یکی در بین دیگر گذاشته باشیم و جدار های شان با همدیگر در تماس باشد. **Inferior constrictor** کنار سفلی **middle constrictor** را، و بهمین ترتیب **middle constrictor** کنار سفلی **superior constrictor** را میپوشانند.

زمانیکه عضلات **constrictor** بصورت مجموعی عمل کنند، باعث تنگ ساختن **pharyngeal cavity** میشوند. ولی زمانیکه عضلات **constrictor** بترتیب از بالا به پایین تقلص کنند، مثلاً در هنگام بلع کردن غذا، سبب راندن لقمه غذایی از بلعوم بطرف مری میشوند.

تمام عضلات **constrictor** توسط **pharyngeal branch** عصب واگوس تعصیب گردیده اند.

زمانیکه عضله **superior constrictor** تقلص میکند، در جدار داخلی بلعوم یک خط برجسته را تولید میکند که کنار های **soft palate** بهمین خط گیر کرده و در نتیجه **pharyngeal isthmus** که در بین **nasopharynx** و **oropharynx** باز است، بسته میشود.

الیاف عضلی **inferior constrictor** در سفلی با جدار مری مدغم میگردد.

سه عضله دیگر که نمایندگی از عضلات طولانی فرینکس میکنند، عبارتند از:

☞ **Stylopharyngeus**: که از **styloid process** استخوان **temporal** منشا میگیرد؛

☞ **Salpingopharyngeus**: که از قسمت غضروفی نفیر استاخی منشا میگیرد؛ و

☞ **Palatopharyngeus**: که از **soft palate** منشا میگیرد.

این عضلات بعد از منشا گرفتن از قسمتهای مختلف که در بالا ذکر شد، به جدار فرینکس ارتکاز میکنند.

عضلات طولانی جدار بلعوم را بطرف بالا کش میکنند. بر علاوه در هنگام بلع نمودن غذا در رانده شدن لقمه غذایی بطرف مری کمک میکنند.

## صفاق های بلعوم

صفاق بلعوم متشکل از دو طبقه میباشد، که این هر دو طبقه از یکدیگر جدا شده و عضلات بلعوم را در بین خود غلاف میکنند:

1. **Buccopharyngeal fascia**: یک طبقه نازک است که از خارج عضلات را میپوشاند.

2. **Pharyngobasilar fascia**: یک طبقه بمراتب ضخیمر است که از داخل عضلات را میپوشاند.

جدار بلعوم در جاهایی که **gap** عضلی وجود دارد، توسط صفاق ها تقویت میشود. مثلاً در ساحه بالاتر از **superior constrictor** که جدار بلعوم تقریباً بصورت کامل از صفاق ها ساخته شده است. البته این قسمت خارجاً بوسیله عضلات **soft palate** یعنی **levator & tensor veli palatine** تقویت میشود.

یکی از بزرگترین و مهمترین فوحدات بین العضلی در جدار بلعوم، عبارت از مسافه بین عضلات **superior & middle constrictors** با کنار خلفی عضله **mylohyoid** میباشد. طوریکه میدانیم **mylohyoid** عضله ایست که زمین جوف دهن را

میسازد. از طریق این مسافه مثلثی شکل نه تنها عضله **stylopharyngeus** وارد جدار بلعوم میشود، بلکه او عیه و اعصاب و عضلات مختلف بین ناحیه وحشی تر از جدار بلعوم، و جوف دهن (خصوصاً زبان) رد و بدل میشوند.

از مسافه بین **inferior** و **middle constrictors** او عیه و عصب **internal laryngeal** عبور نموده و از طریق یک فوحه در **thyrohyoid membrane** وارد حنجره میشود.

**Recurrent laryngeal nerves** که او عیه **Inferior laryngeal** را همراهی میکند، در عمق کنار سفلی **inferior constrictor** وارد حنجره میشوند.

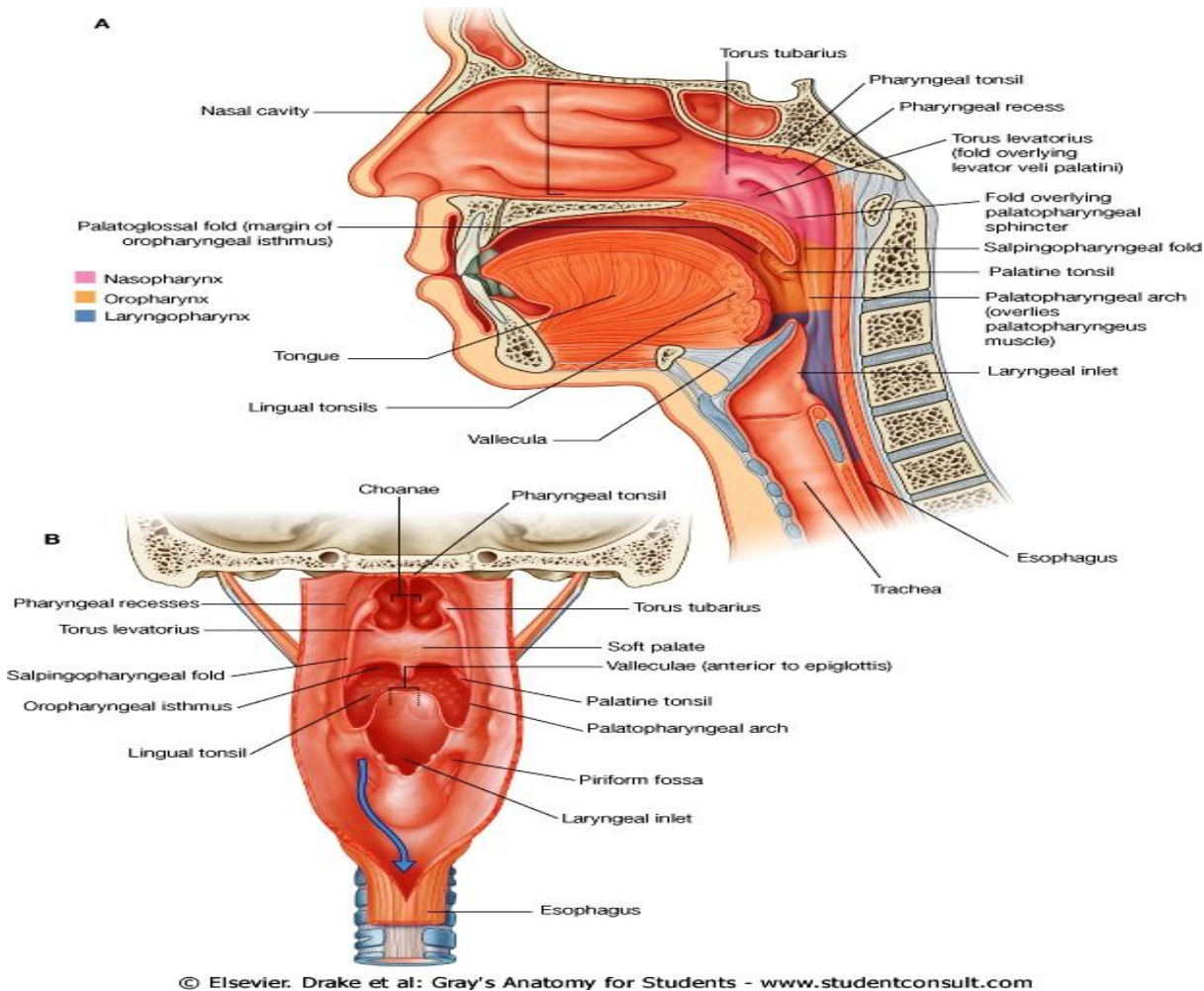
## Nasopharynx

**Nasopharynx** در خلف **choanae** و بالاتر از سویه **soft palate** قرار دارد.

سقف آن توسط قسمت سرایشی قاعده قحف ساخته میشود. این سرایشی متشکل از قسمت خلفی جسم **sphenoid** و **basilar part** استخوان **occipital** میباشد. سقف و جدار های وحشی **nasopharynx** یک ساختمان گنبدی شکل را در قسمت علوی **pharyngeal cavity** میسازند که همیشه باز میباشد.

جوف **nasopharynx** در سفلی توسط **pharyngeal isthmus** با جوف **oropharynx** امتداد مییابد.

یک کتله نسج لمفوی در مخاطی که سقف **nasopharynx** را میپوشاند، قرار دارد. این کتله بنام **pharyngeal tonsil** یاد میگردد. این تانسل زمانیکه بزرگ میشود بنام **adenoid** یاد شده و سبب بندش **nasopharynx** شده میتواند. در ینصورت تنفس



© Elsevier. Drake et al: Gray's Anatomy for Students - www.studentconsult.com

تنها از طریق دهن ممکن میگردد.

برجسته ترین ساختمانهایی که در جدار وحشی **nasopharynx** قابل دید میباشد، عبارتند از:

- ☞ دهانه ای که دران **Pharyngotympanic tube** باز میگردد.
- ☞ برجستگی ها و چمکی های مخاطی که نهایت **Pharyngotympanic tube** و عضلات مجاور آنرا میپوشانند.

چون Pharyngotympanic tube از استقامت خلفی- وحشی آمده و بداخل nasopharynx تبارز میکند، لیه خلفی آن در جدار بلعوم یک برجستگی را بنام **torus tubaris** تولید میکند. در خلف این برجستگی یک رتج عمیق بنام **pharyngeal recess** قرار دارد.

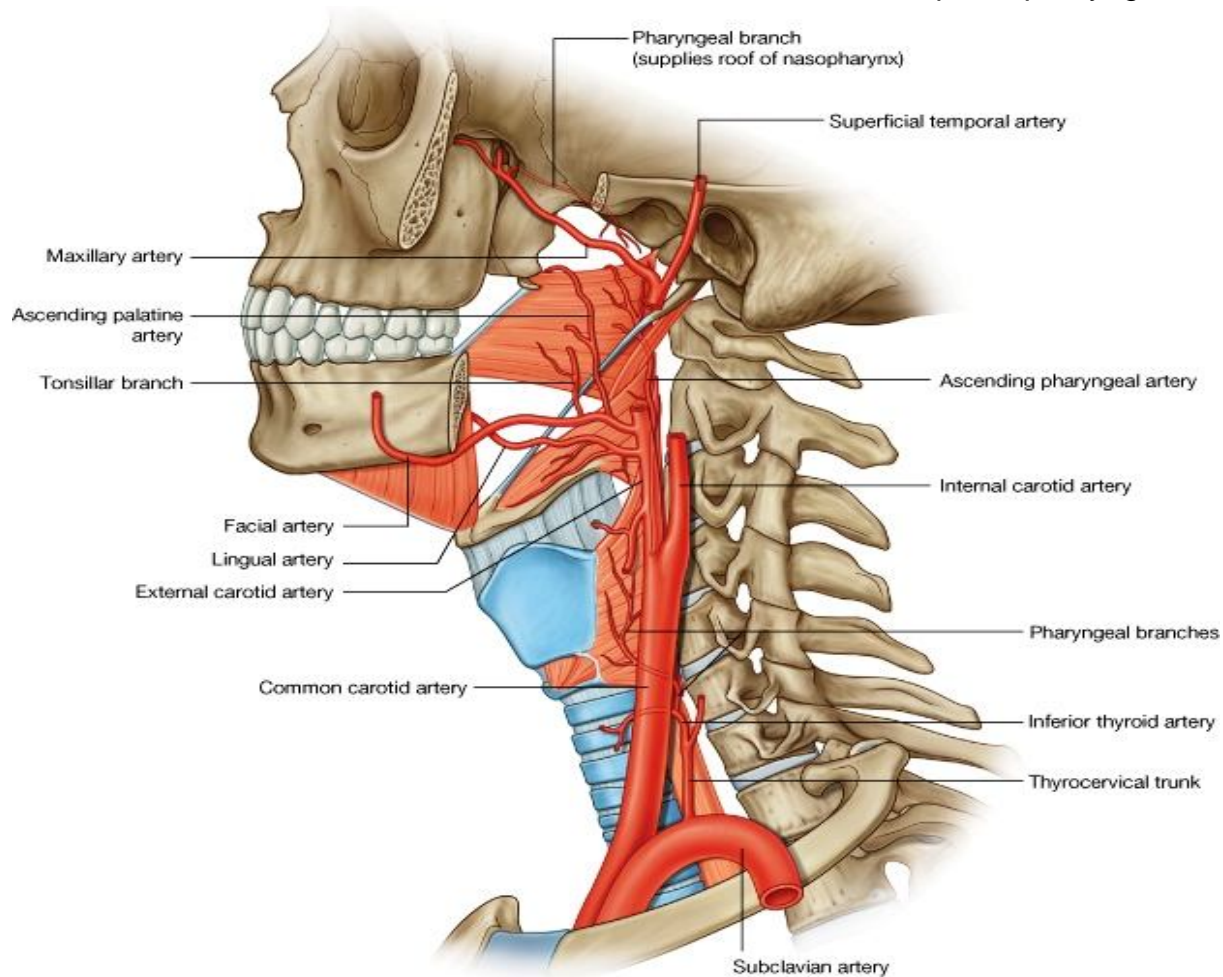
چملکی های مخاطی که از سبب Pharyngotympanic tube بوجود میآیند، عبارتند از یک **salpingopharyngeal fold** که کوچک و عمودی بوده و بالای عضله **salpingopharyngeus** قرار دارد. بر علاوه یک چملکی دیگر را که قبلاً دیدیم، بنام **torus tubaris** یاد شده و در سفلی دهانه نفیر استاخی قرار دارد. این **fold** در انسی ادامه یافته و در سطح **soft palate** و عضله **levator veli palatine** سیر میکند و بنام **torus levatorius** یاد میگردد.

## Oropharynx

Oropharynx در خلف جوف دهن، پایینتر از سویه **soft palate** و بالاتر از کنار علوی **epiglottis** واقع است.

جوف دهن از **oropharnx** توسط **palatoglossal folds (arches)** در راست و چپ که عضله **palatoglossus** را میپوشانند، جدا میشود. فوحه ای که در بین هر دو **palatoglossal arches** قرار دارد، عبارت از **oropharyngeal isthmus** میباشد.

کمی خلقتر وانسی تر از این قوسها، دو قوس دیگر بنام **palatopharyngeal folds (arches)** دیده میشوند که در سطح عضله **palatopharyngeus** قرار دارند.



جدار قدامی **oropharynx** در سفلی تر از **oropharyngeal isthmus** توسط سطح علوی  $1/3$  حصه خلفی زبان که بنام **pharyngeal part of tongue** نیز یاد میشود، ساخته شده است. کتلات نسج لمفاوی بنام **lingual tonsil** در مخاطی که سطح این قسمت زبان را میپوشاند، دیده میشوند.

↪ **Palatine tonsils** در جدار وحشی oropharynx موقعیت دارند. این تانسل ها عبارت از کتلات بزرگ نسج لمفاوی هستند که شکل بیضوی مانند داشته و در ضخامت غشای مخاطی، در فاصله بین هردو قوس palatoglossal و palatopharyngeal واقع میباشند.

## Laryngopharynx

↪ جوف laryngopharynx در قدام با یک جوره mucosal pouches بنام **valleculae** مجاورت دارد. این حفره ها هرکدام بیکطرف خط متوسط، در بین قاعده زبان و غضروف epiglottis تشکیل شده اند.

↪ دو حفره دیگر مخاطی که در بین قسمت مرکزی حنجره و lateral lamina غضروف تایراید بوجود میاید، بنام **piriform fossae** یاد میشوند. مواد غذایی و مایعات جوف دهن از **piriform fossae** گذشته بدورادور برجستگی فوحه علوی حنجره و از آنجا به مری میروند.

## Tonsils

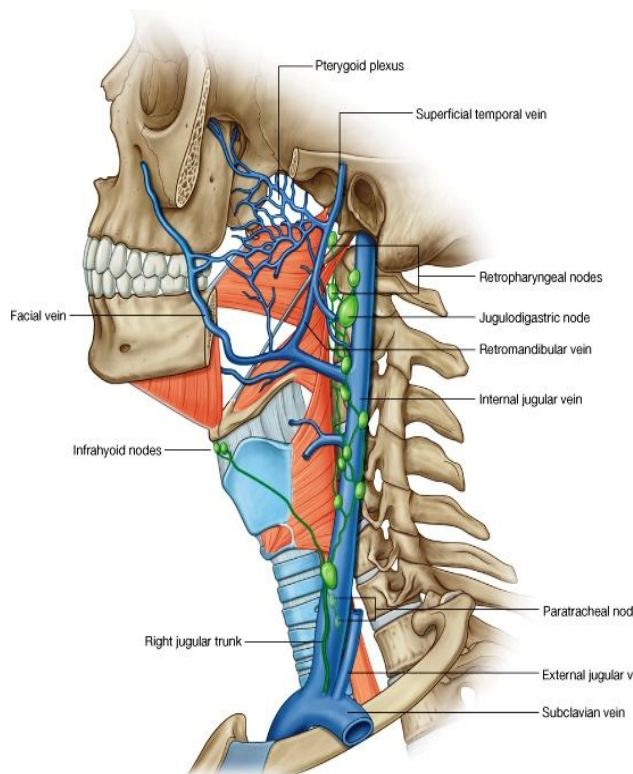
↪ کتلات نسج لمفاوی بشکل پراکنده در ضخامت غشای مخاطی که دهانه اجواف بینی و دهن را احاطه کرده است، موجود بوده و جز سیستم دفاعی بدن انسان محسوب میشوند.

↪ بزرگترین و برجسته ترین این کتله ها بنام **tonsils** یاد میشوند. تانسل ها بطور عمده در سه محل قابل دید میباشند:

1. **Pharyngeal tonsil**: در سر خط متوسط بدن در سقف nasopharynx موقعیت دارد.
2. **Palatine tonsils**: عبارت از دو کتله میباشند که بطرف راست و چپ در جدارهای وحشی oropharynx موقعیت دارند.
3. **The lingual tonsils**: نودولهای لمفاوی اند که بصورت پراکنده در 1/3 خلفی زبان موقعیت دارند.

بر علاوه بکتعداد نودولهای کوچک دیگر نیز در نفیر استاخی نزدیک به nasopharynx، و سطح علوی soft palate بصورت پراکنده وجود دارند.

## اوعیه خون در بلعوم



## شرایین یا arteries :

↪ جدار بلعوم توسط شرایین زیادی اروا میشوند. شرایینی که قسمتهای علوی بلعوم را اروا میکنند، عبارتند از:

1. Ascending pharyngeal artery
2. شعبات Ascending palatine و tonsillar branch شریان facial

3. شعبات متعدد دیگر از شرایین maxillary و lingual تمام شرایین فوق از جمله شعبات external carotid artery میباشند.

↪ شرایینی که قسمتهای سفلی بلعوم را اروا میکنند، شامل شعبات pharyngeal شریان inferior thyroid میباشند.

↪ قسمت عمده اروای **palatine tonsils** بواسطه tonsillar branch شریان facial صورت میگیرد.

## اورده یا veins

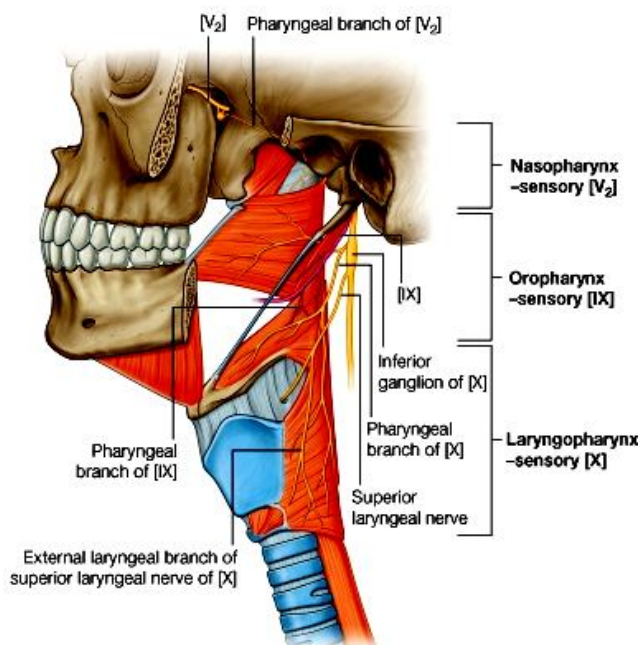
آورده بلعوم یک venous plexus را در اطراف بلعوم تشکیل می‌دهند. این plexus در بالا به pterygoid plexus of veins؛ و در پایین به آورده facial و internal jugular تخلیه می‌گردد.

## تخلیه لمفاوی

- ↪ او عیه لمفاوی بلعوم در عقدات deep cervical تخلیه میشوند. این عقدات شامل retropharyngeal nodes، paratracheal nodes و Infrahyoid nodes میباشد.
- ↪ لmf palatine tonsils از طریق جدار بلعوم به jugulodigastric nodes میریزد.

## اعصاب بلعوم یا Nerves of the pharynx

- ↪ تعصیب حرکی و حسی بلعوم (به استثنای nasal region) توسط شعبات عصب واگوس و glossopharyngeal تامین می‌گردد. این اعصاب یک plexus عصبی را در سطح خارجی pharyngeal fascia تشکیل می‌دهند.
- ↪ در تشکل pharyngeal plexus شعبات زیر سهم می‌گیرند:



- ↪ Pharyngeal branch عصب واگوس
- ↪ شعبات عصبی از external laryngeal nerve که بالنوبه از superior laryngeal branch عصب واگوس منشا می‌گیرد.
- ↪ و pharyngeal branches و glossopharyngeal عصب

- ↪ تمام عضلات بلعوم توسط عصب واگوس، و عمدتاً بوسیله pharyngeal plexus تعصیب میشوند؛ به استثنای عضله stylopharyngeus که توسط یک شعبه مستقیم از عصب glossopharyngeal تعصیب می‌گردد.
- ↪ تعصیب حسی بلعوم در هر قسمت آن متفاوت میباشد:

- ↪ در nasopharynx توسط شعبه maxillary nerve
- ↪ در oropharynx توسط شعبات glossopharyngeal
- ↪ و در laryngopharynx توسط عصب واگوس حسیت تامین میشود.

## حنجره یا Larynx

- ↪ Larynx یک ساختمان مجوف عضلی-لیگامنتی است که توسط یک چوکات غضروفی احاطه شده و در علوی lower respiratory tract قرار دارد.
- ↪ جوف حنجره در سفلی به trachea امتداد یافته و در علوی به عقب زبان و oropharyngeal isthmus در pharynx باز میشود.
- ↪ حنجره دو وظیفه را اجرا میکند: یکی منحیث یک valve یا sphincter میتواند lower respiratory tract را مسدود سازد؛ و دوم یک وسیله تولید صدا میباشد. حنجره متشکل از اجزای زیر است:

- ↪ سه غضروف بزرگ طاق که عبارتند از thyroïd، cricoid و epiglottis
- ↪ سه غضروف نسبتاً کوچکتر و جفت که عبارتند از arytenoid، corniculate و cuneiform

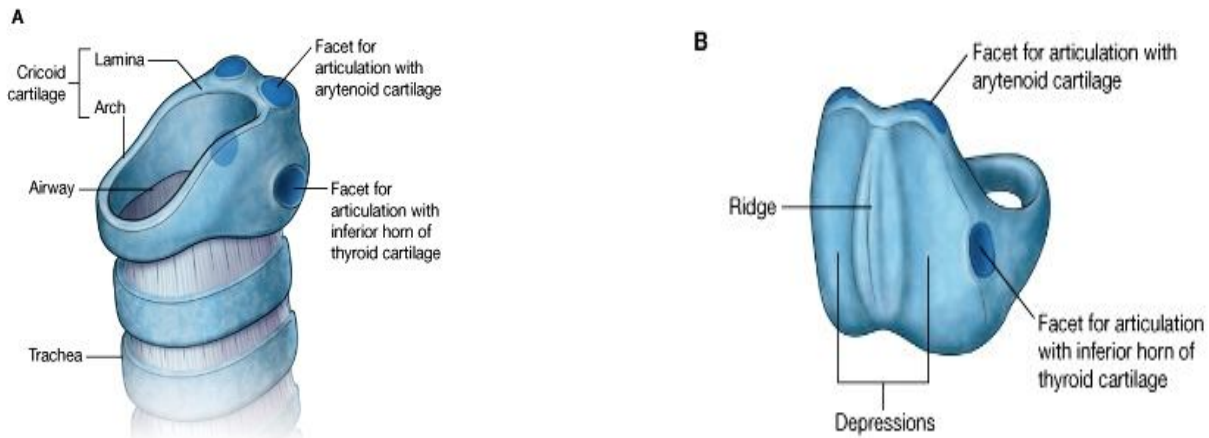
یک fibroelastic membrane و تعداد زیادی عضلات intrinsic

- ↪ حنجره در بالا به استخوان hyoid ارتکاز کرده و در سفلی توسط غشاها و لیگامنتها با trachea وصل میگردد. حنجره یک ساختمان متحرک در گردن بوده و توسط عملکرد عضلات extrinsic به بالا و پایین و قدام و خلف حرکت کرده میتواند.
- ↪ عضلات extrinsic از ساختمانهای خارج از حنجره نشئت کرده بالای حنجره و یا استخوان hyoid ارتکاز میکنند.
- ↪ در هنگام بلع نمودن غذا حرکات دراماتیک حنجره بطرف علوی و قدام، بسته شدن laryngeal inlet و باز شدن مری را تسهیل میکنند.

## غضاريف حنجره يا Laryngeal Cartilages

### Cricoid cartilage

- ↪ در قسمت سفلی حنجره واقع بوده و مانند یک حلقه دورادور طرق هوایی را احاطه کرده است.
- ↪ این غضروف ساختمان یک انگشتر را دارد. طوریکه یک صفحه نسبتاً وسیع در خلف بنام lamina of cricoids cartilage داشته و یک قوس بمراتب باریکتر در قدام بنام arch of cricoids cartilage دارد.



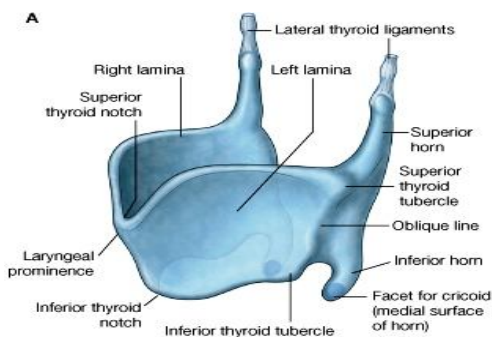
© Elsevier. Drake et al: Gray's Anatomy for Students - www.studentconsult.com © Elsevier. Drake et al: Gray's Anatomy for Students - www.studentconsult.com

- ↪ غضروف کریکویید دارای دو سطح مفصلی در هرطرف خود میباشد که با دیگر غضاريف حنجره مفصل میشوند:

- ↪ یک facet مفصلی در وجه علوی وحشی lamina قرار دارد که با قاعده غضروف arytenoid مفصل میگردد.
- ↪ Facet دومی در وجه وحشی lamina قرار دارد که با inferior horn غضروف تیراید مفصل میگردد.

### Thyroid cartilage

- ↪ بزرگترین غضروف حنجره بوده و ازدو صفحه بنام right & left laminae ساخته شده است. این صفحات در خلف از همدیگر دور بوده ولی در قدام متقارب میشوند. خط اتصالی هر دو صفحه بطرف قدام متبازر بوده و بنام laryngeal prominence یا Adam's apple یاد میگردد.



- ↪ زاویه بین هر دو lamina در مردها تقریباً 90 درجه بوده درحالیکه در زنها تقریباً 120 درجه میباشد. بهمین لحاظ laryngeal prominence در مردها بمراتب برجسته تر معلوم میشود.

- ↪ هر دو lamina در قسمت علوی laryngeal prominence بوسیله superior thyroid notch از همدیگر جدا میشوند. برعلاوه یک inferior thyroid notch که کمتر محسوس است، نیز در قسمت سفلی

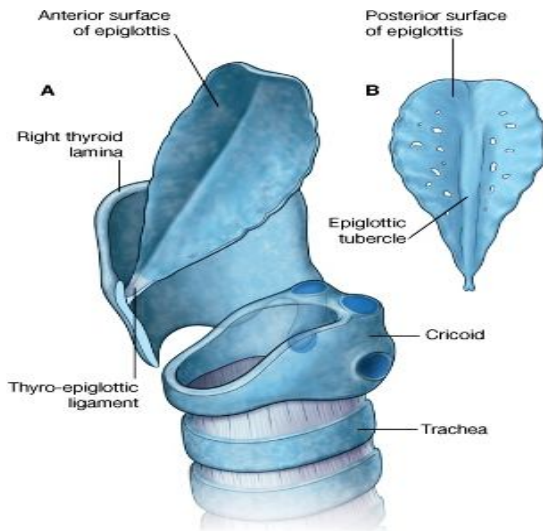


هر دو lamina را از هم جدا میکند.

- کنار خلفی هر lamina بطرف بالا و پایین کمی طولانی شده و بترتیب **superior horn** و **inferior horn** را میسازد.
- در وجه وحشی هر lamina یک خط برجسته مایل بنام **Oblique line** دیده میشود. این خط از قاعده superior horn شروع شده و تا قسمت متوسط کنار سفلی lamina ادامه دارد. نهایت علوی و سفلی oblique line متوسع شده و **superior & inferior thyroid tubercles** را میسازند. Oblique line محل معمول برای ارتکاز عضلات extrinsic حنجره میباشد.

## Epiglottis

عبارت از یک غضروف برگ مانند است که به وجه خلفی غضروف تایراید بالای thyroid angle وصل میباشد.



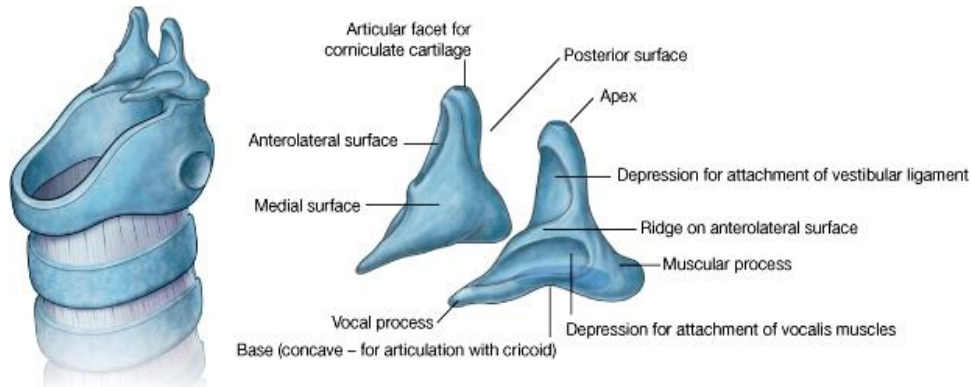
- ساقه epiglottis توسط **thyro-epiglottic ligament** به زاویه تایراید وصل است، در حالیکه کنار علوی آن در خلف pharyngeal part زبان قرار میگیرد.
- نصف سفلی وجه خلفی epiglottis نسبتاً برآمده بوده و بنام **epiglottic tubercle** یاد میشود.

## Arytenoids cartilages

دو غضروف هرم مانند یا pyramid shaped میباشند، که هر کدام دارای یک base، یک apex و سه وجه میباشد:

- قاعده این غضروف با سطح مفصلی که در وجه علوی وحشی lamina کریکویید قرار دارد، مفصل میگردد.
- ذروه این غضروف با غضروف corniculate مفصل میگردد.
- وجه medial هر دو غضروف متوجه همدیگر میباشند.
- در وجه anterolateral این غضروف دو فرورفتگی دیده میشود که توسط یک خط از هم جدا شده اند. این فرورفتگی ها محل ارتکاز لیگامنت vocalis و لیگامنت vestibular میباشند.

- زاویه قدامی base اریتنویید کمی متبارز شده بنام **vocal process** یاد میشود. درین تبارز لیگامنت vocalis ارتکاز میکند.
- زاویه وحشی base نیز متبارز بوده بنام **muscular process** یاد میشود. درین زاویه عضلات posterior & lateral crico-arytenoid ارتکاز میکنند.



© Elsevier. Drake et al: Gray's Anatomy for Students - www.studentconsult.com

## Corniculate cartilage

↪ عبارت از دو غضروف کوچک مخروطی شکل میباشدند که قاعده شان با apex غضاريف اريتنيوييد مفصل شده و ذروه شان بطرف خلف و انسي، متوجه همدیگر میباشدند.

## Cuneiform cartilages

↪ دو غضروف کوچک چوبک مانند استند که در قدام corniculates و در ضخامت قسمتی از fibroelastic membrane حنجره که غضروف اريتنيوييد را به کنار وحشی epiglottis ارتباط میدهد، قرار دارند.

## ليگامنت های خارج المنشا يا Extrinsic ligaments

### 1. Thyrohyoid membrane

↪ این پرده یک لیگامنت محکم فیروایلاستیکی است که در سفلی به کنار علوی غضروف تایراید؛ و در علوی بالای استخوان hyoid ارتکاز میکند.

↪ در قسمت وحشی این پرده در هر دو طرف یک سوراخ برای عبور او عیه، اعصاب و او عیه لمفاوی superior laryngeal قرار دارد.

↪ کنار های وحشی این پرده ضخامت کسب کرده و بنام **lateral thyrohyoid ligaments** یاد میشوند. این پرده همچنان در قدام بالای **midline** ضخامت کسب نموده که بنام **median thyrohyoid ligament** یاد میگردد.

↪ بعضی اوقات یک غضروف کوچک بنام **triticeal cartilage** نیز در ضخامت **lateral thyrohyoid ligament** هر دو طرف موجود میباشد.

### 2. Hyo-epiglottic ligament

این لیگامنت از **midline** غضروف epiglottic بطرف قدام و علوی تا جسم استخوان hyoid امتداد دارد.

### 3. Crico-tracheal ligament

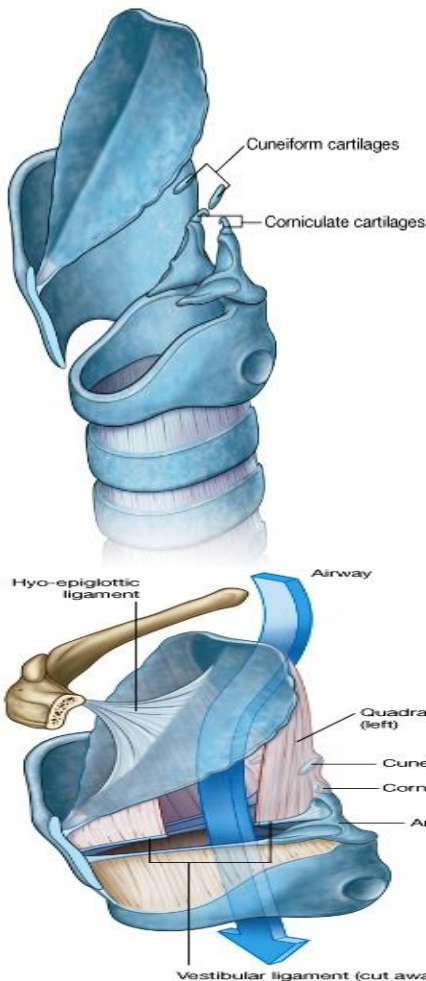
این لیگامنت از کنار سفلی غضروف کریکویید تا کنار علوی اولین حلقه غضروفی trachea امتداد دارد.

## ليگامنتهای داخل المنشا يا Intrinsic ligaments

### Fibroelastic membrane of larynx

↪ این پرده غضاريف حنجره را با همدیگر وصل کرده و چوکات ساختمانی حنجره را تکمیل میکند. این لیگامنت دو قسمت دارد: یک قسمت سفلی بنام **cricothyroid ligament** و یک قسمت علوی بنام **quadrangular membrane**.

↪ **Cricothyroid ligament** که بنام **Cricovocal membrane** و یا **cricothyroid membrane** نیز یاد میگردد، در سفلی بالای قوس غضروف کریکویید ارتکاز نموده و بطرف بالا امتداد مییابد، تا در یک کنار آزاد ختم میشود. این کنار آزاد در قدام به غضروف تایراید؛ و در خلف به **vocal process** غضروف اريتنيوييد وصل میباشد.



↪ قسمتی از کنار آزاد که در بین این دو نقطه ارتکازی یا **point of attachments** واقع است، ضخامت کسب کرده و بنام **vocal ligament** یاد میشود. این لیگامنت در تحت **vocal fold** یا **true vocal cord** حنجره موقعیت دارد.

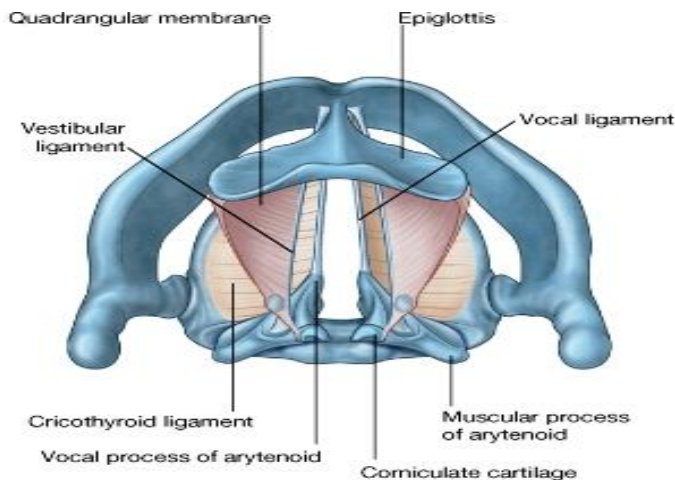
↪ لیگامنت **cricothyroid** در قدام نیز بالای **midline** ضخامت کسب کرده و یک لیگامنت بنام **median cricothyroid ligament** را میسازد. این لیگامنت در بالا به وجه عمیق غضروف تایراید تا محل ارتکاز **vocal ligaments** ادامه مییابد.

در صورت موجودیت یک بندش بالاتر از سویه **vocal folds**، بصورت عاجل میتوان با پاره کردن همین لیگامنت **median airway** را بوجود آورد. درین ناحیه بصورت عادی صرفاً اوغیه کوچک و جلد موجود بوده و بعضاً **pyramidal lobe** غده تایراید نیز موجود میباشد.

↪ **Quadrangular membrane** در هر دو طرف بین کنار وحشی **epiglottis** و وجه **anterolateral** اریتنویید همانطرف قرار دارد. هر **quadrangular membrane** دارای یک کنار آزاد در علوی؛ و یک کنار آزاد در سفلی میباشد. کنار سفلی آزاد ضخامت کسب کرده و بنام **vestibular ligament** یاد میگردد، که در تحت **vestibular fold** یا **false vocal cord** حنجره موقعیت دارد.

↪ لیگامنت **vestibular** در خلف به فرورفتگی موجود در **anterolateral surface** غضروف اریتنویید، و در قدام کمی بالاتر از محل ارتکاز **vocal ligament** در **thyroid angle** ارتکاز میکند.

↪ لیگامنتهای **vestibular** از لیگامنتهای **vocal** که پایینتر از آنها قرار دارند، در هر دو طرف توسط یک مسافه خالی جدا میشوند. زمانیکه از بالا دیده شوند، لیگامنت **vestibular** وحشی تر از لیگامنت **vocal** قرار دارد.



## مفاصل حنجره یا Laryngeal joints

### Cricothyroid joints

مفاصل بین غضروف تایراید و کریکویید، و بین کریکویید و اریتنویید، هر دو ساینبویال بوده و دارای کپسول مفصلی میباشدند که توسط لیگامنتها تقویت میشوند. با استفاده از مفصل بین تایراید و کریکویید، غضروف تایراید میتواند بطرف قدام و سفلی حرکت کند. در نتیجه این نوع حرکات، لیگامنتهای **vocal** که در وجه عمیق **thyroid angle** ارتکاز کرده اند، کش شده و طولانی میشوند.

### Crico-arytenoid joints

با استفاده از مفصل بین وجوه علوی کریکویید و قاعده اریتنویید، غضاریف اریتنویید میتوانند حرکات لغزشی تدریجی یا بطرف همدیگر را اجرا کنند. در نتیجه این کار **vocal process** ها نیز بطرف **midline** آمده و یا از آن دور شده میتوانند. این حرکات سبب **adduction** و **abduction** لیگامنتهای **vocal** میشوند.

↪ **midline** آمده و یا از آن دور شده میتوانند. این حرکات سبب **adduction** و **abduction** لیگامنتهای **vocal** میشوند.

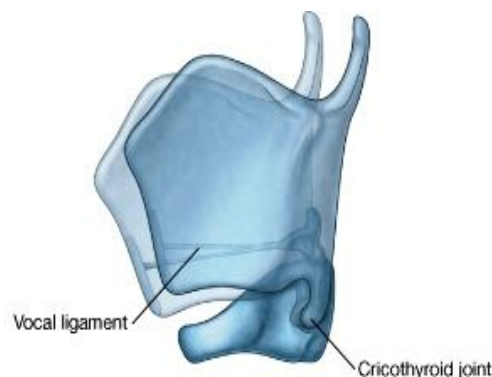
## جوف حنجره یا Cavity of the larynx

↪ یک مجرای استوانه ای بوده و توسط مخاط فرش شده است. چوکات ساختمانی

آن توسط **fibroelastic membrane** و غضاریف حنجره تثبیت میگردد.

↪ فوچه علوی حنجره که بنام مدخل یا **laryngeal inlet** نیز یاد میشود، در

وجه قدامی بلعوم- سفلی تر و خلفتر از زبان باز میگردد.



↪ حدود قدامی این مدخل توسط مخاطی که کنار علوی **epiglottis** را

پوش میکند، ساخته میشود.

↪ حدود وحشی آن توسط **aryepiglottic folds** و دو توبرکل که در هر دو طرف در قسمت خلفی- وحشی مدخل قرار

دارند، ساخته میشود. در ضخامت **fold** های مخاطی **aryepiglottic** کنار علوی **quadrangular membrane** و

یکمقدار انساج رخوه دیگر موجود میباشدند.

↪ حدود خلفی مدخل حنجره در سر خط متوسط بوسیله **fold** مخاطی که یک حفره را بین دو توبرکل **corniculate** بنام

**interarytenoid notch** میسازد، ساخته میشود.

↪ فوچه سفلی جوف حنجره با لومن شزن در امتداد میباشد. این فوچه بصورت مکمل توسط غضروف کریکویید احاطه شده و برعکس مدخل که بشکل oblique است، بصورت مستعرض قرار دارد. بر علاوه فوچه سفلی حنجره همیشه باز میباشد، در حالیکه مدخل حنجره توسط epiglottis بسته شده میتواند.

### تقسیمات جوف حنجره به سه ناحیه مختلف:

↪ جوف حنجره توسط موجودیت دو جوهره fold های مخاطی vocal و vestibular، به سه ناحیه بنام middle chamber، vestibule و infraglottic cavity تقسیم میگردد:

☞ قسمت علوی جوف حنجره که در بین laryngeal inlet و vestibular folds واقع شده، بنام **vestibule** یا دهلیز یاد میشود.

☞ قسمت متوسط جوف حنجره یک مسافه باریک میباشد که بین vestibular folds (در علوی) و vocal folds (در سفلی) قرار دارد. این ناحیه بنام **middle chamber** یاد میگردد.

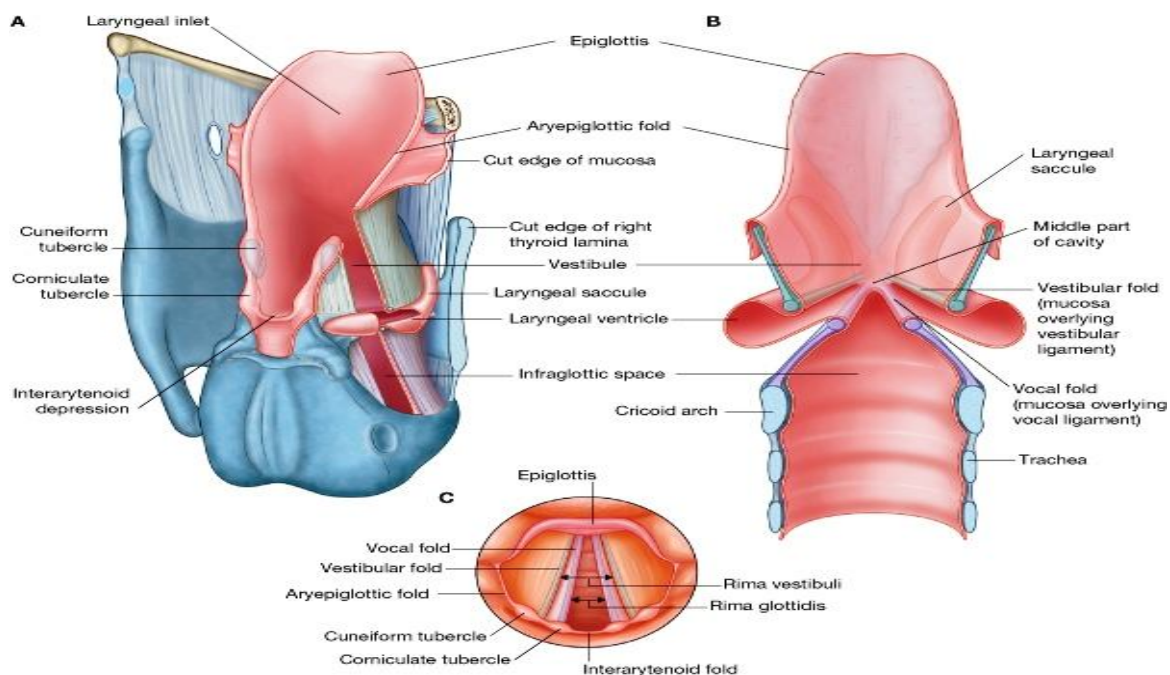
☞ قسمت پایین جوف حنجره که در بین vocal folds و فوچه سفلی حنجره واقع شده است، بنام **infraglottic space** یاد میشود.

↪ قابل یاد آور است که در ضخامت هر vestibular fold یک لیگامنت vestibular و یکمقدار انساج رخوه مربوطه قرار دارد، و در ضخامت هر vocal fold یک لیگامنت vocal و یکمقدار انساج رخوه مربوطه آن قرار دارد.

### Laryngeal ventricles & saccules

↪ مخاط middle chamber حنجره در هر دو طرف بطرف وحشی وسعت یافته و مسافه نسبتاً وسیع را بنام **laryngeal ventricle** میسازد.

↪ یک **extension** تیوب مانند طولانی از هر ventricle منشا گرفته و بطرف قدام و علوی در بین vestibular fold و



© Elsevier. Drake et al: Gray's Anatomy for Students - www.studentconsult.com

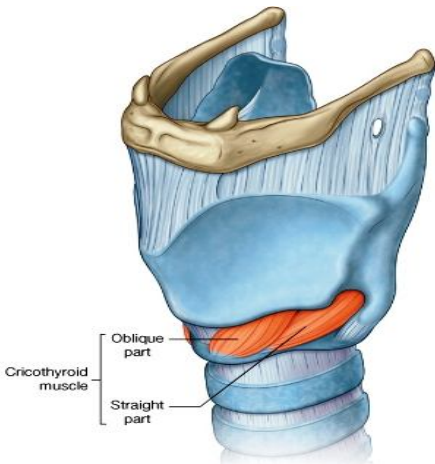
غضروف تایراید سیر میکند. این extension که بنام **laryngeal saccule** یاد میگردد، بعضاً میتواند تا قسمت علوی غضروف تایراید برسد. در ضخامت جدار های saccule تعداد زیاد غدوات مخاطی قرار داشته و مخاط تولید شده توسط آنها سبب لشم کردن یا lubrication سطح vocal folds میشود.

## Rima vestibuli & Rima glottidis

- ↪ هرگاه جوف حنجره را از منظره علوی ببینیم، مسافه مثلثی که بین هردو vestibular folds قرار دارد، بنام **rima vestibuli** یاد میشود. البته rima vestibuli مدخل middle chamber میباشد. Apex این مسافه در قدام و base آن در خلف قرار داشته توسط جدار خلفی حنجره ساخته میشود.
- ↪ کمی پایینتر، یک مسافه مثلثی دیگر که باریکتر از rima vestibuli میباشد، در بین هردو vocal folds (یا true vocal cords) و قسمتی از غضاریف اریتنویید تحدید میشود. این مسافه بنام **rima glottidis** یاد میگردد. این مسافه middle chamber را از infraglottic cavity جدا میکند. قاعده این مسافه مثلثی که توسط یک fold مخاطی بنام interarytenoid ساخته میشود، در خلف قرار داشته و ذروه آن در قدام واقع میباشد.
- ↪ هردو مسافه rima vestibuli و rima glottidis توسط حرکات غضروف اریتنویید و fibroelastic membranes باز و بسته شده میتوانند.

## عضلات داخل المنشا یا Intrinsic muscles

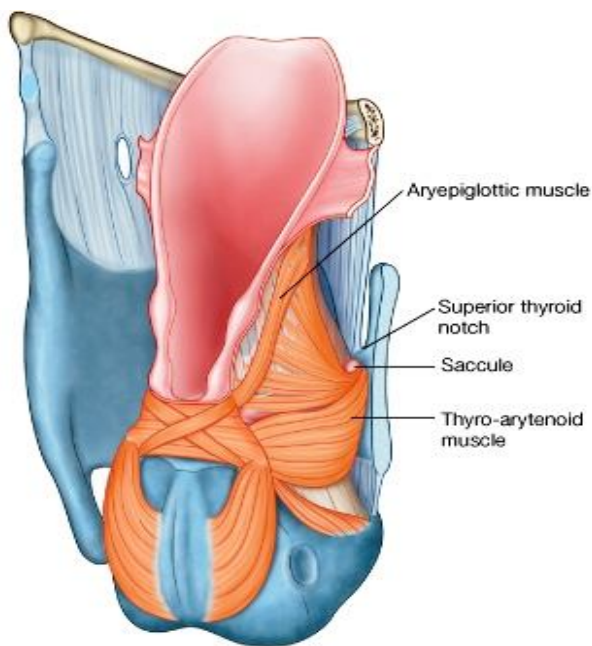
- ↪ عضلات intrinsic حنجره سبب بوجود آمدن کشش در vocal cords، باز و بسته کردن rima glottidis، تثبیت حدود vestibule، بسته کردن rima vestibuli و کمک کردن در بسته شدن laryngeal inlet میگردد. این عضلات عبارتند از:



1. **Cricothyroid muscles**: از قدام و وحشی کریکویید منشا گرفته بالای تایر اید ارتکاز میکند. این عضلات دارای دو بنام قسمت **oblique** و **straight parts** میباشدند. عضله کریکوتایر اید، یگانه عضله حنجره میباشد که توسط **superior laryngeal branch** عصب و آگوس تعصیب میشوند. متباقی تمام عضلات **intrinsic** بوسیله **recurrent laryngeal branch** عصب و آگوس تعصیب میشوند.
2. **Posterior crico-arytenoid muscles**: از خلف lamina کریکویید منشا گرفته بالای اریتنویید ارتکاز میکنند.
3. **Lateral crico-arytenoid muscles**: از وجه وحشی قوس کریکویید منشا گرفته بالای اریتنویید ارتکاز میکنند.
4. **Transverse arytenoid muscle**: در مسافه بین کنار های وحشی غضاریف اریتنویید قرار گرفته و وجوه خلفی این غضاریف را مپیوشاند. یک عضله طاق میباشد.
5. **Oblique arytenoid muscles**: از **muscular process** یک اریتنویید منشا گرفته بالای ذروه اریتنویید دیگر ارتکاز میکنند. یکتعداد الیاف این عضله که بنام **aryepiglottic part of muscle** یاد میشود، در ضخامت **aryepiglottic fold** سیر میکند.
6. **Vocalis**: عضلات طولانی میباشدند که در وحشی هر **vocal ligament** و موازی با آن سیر میکنند. این عضله خلفاً از **vocal process** اریتنویید منشا گرفته و قداماً در طول لیگامنت **vocal** الی **thyroid angle** ارتکاز میکند.
7. **Thyro-arytenoid muscles**: از نصف سفلی **thyroid angle** منشا گرفته بالای اریتنویید ارتکاز میکند. قسمتی از الیاف این عضله که بنام **thyro-epiglottic part of muscle** نیز یاد میشود، در ضخامت **aryepiglottic fold** سیر کرده و تا **epiglottis** میرسد. این الیاف هموار و وسیع بوده در وحشی **quadrangular membrane** قرار دارند.

## عملکرد حنجره یا Function of the larynx

- حنجره مانند یک معصره برای **lower respiratory tract** اجرای وظیفه کرده و توسط میکانیسمهای خاص صدا یا صوت را نیز تولید میکند.



1. **Respiration یا تنفس:** در هنگام تنفس عادی، مدخل حنجره و rima glottidis و rima vestibuli باز میباشند. ولی در هنگام اجرای forced respiration حبول صوتی از همدیگر بیشتر دور شده و rima glottidis شکل لوزی را بخود میگیرد.

2. **Phonation یا تولید صدا:** درین وقت حبول صوتی بهم نزدیک شده و هوا به فشار از لای rima glottidis بسته عبور میکند. این عمل سبب بوجود آوردن اهتزاز در حبول صوتی شده و صدا تولید میشود.

3. **Effort closure یا بسته شدن با فشار:** زمانیکه هوا در جوف صدر احتباس کرده باشد، مثلاً در هنگام بلند کردن وزنه‌های سنگین، یا جهت بلند بردن فشار داخل بطنی، طرق تنفسی بصورت کامل و محکم بسته میشود. درین وقت rima vestibuli، rima glottidis و خود vestibule کاملاً بسته میشوند.

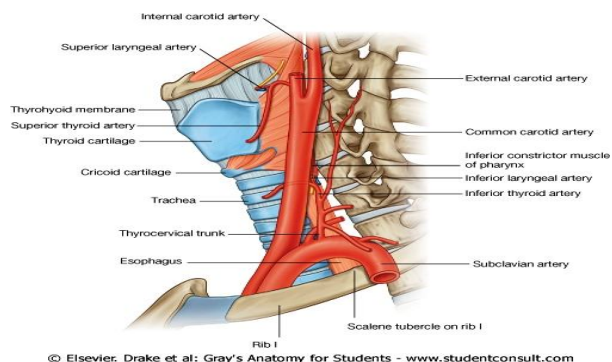
4. **Swallowing یا بلع:** در هنگام بلع یا قورت کردن لقمه غذا، مدخل حنجره تنگ شده و rima glottidis با rima vestibuli بسته میباشند. بر علاوه حنجره بطرف قدام و علوی حرکات اجرا مینماید که این حرکات غیر از این که سبب تنگ شدن هرچه بیشتر و بسته شدن مدخل حنجره توسط epiglott میباشند، سبب باز شدن مری نیز میشوند. تمام این حالات سبب میگردند تا مواد غذایی اعم از جامد و مایع، در طرق هوایی داخل نشده و از طریق piriform fossae وارد مری شوند.

Table 8-19. Intrinsic muscles of the larynx

Muscle	Origin	Insertion	Innervation	Function
Cricothyroid	Anterolateral aspect of arch of cricoid cartilage	Oblique part-lesser horn of hyoid; straight part-inferior margin of thyroid cartilage	External branch of superior laryngeal nerve from the vagus nerve [X]	Forward and downward rotation of the thyroid cartilage at the cricothyroid joint
Posterior cricoarytenoid	Oval depression on posterior surface of lamina of cricoid cartilage	Posterior surface of muscular process of arytenoid cartilage	Recurrent laryngeal branch of the vagus nerve [X]	External rotation and abduction of the arytenoid cartilage
Lateral cricoarytenoid	Superior surface of arch of cricoid cartilage	Anterior surface of muscular process of arytenoid cartilage	Recurrent laryngeal branch of the vagus nerve [X]	Abduction and internal rotation of the arytenoid cartilage
Transverse arytenoid	Lateral border of posterior surface of arytenoid cartilage	Lateral border of posterior surface of opposite arytenoid cartilage	Recurrent laryngeal branch of the vagus nerve [X]	Adduction of arytenoid cartilages
Oblique arytenoid	Posterior surface of muscular process of arytenoid cartilage	Posterior surface of apex of adjacent arytenoid cartilage; extends into aryepiglottic fold	Recurrent laryngeal branch of the vagus nerve [X]	Sphincter of the laryngeal inlet
Thyro-arytenoid	Thyroid angle and adjacent cricothyroid ligament	Anterolateral surface of arytenoid cartilage; some fibers continue in aryepiglottic folds to the lateral margin of the epiglottis	Recurrent laryngeal branch of the vagus nerve [X]	Sphincter of vestibule and of laryngeal inlet
Vocals	Lateral surface of vocal process of arytenoid cartilage	Vocal ligament and thyroid angle	Recurrent laryngeal branch of the vagus nerve [X]	Adjusts tension in vocal folds

## اوویه خون حنجره یا Blood vessels of the larynx

### شراین یا arteries



قسمت اعظم اروای حنجره توسط دو شریان بنام superior و inferior laryngeal arteries تامین میگردد:

1. **Superior laryngeal artery** شاخه ای از superior thyroid artery میباشد که بالتوبه از جمله شعبات external carotid artery شمرده میشود. این شریان superior laryngeal nerve را همراهی کرده و از طریق thyrohyoid membrane وارد حنجره میگردد.

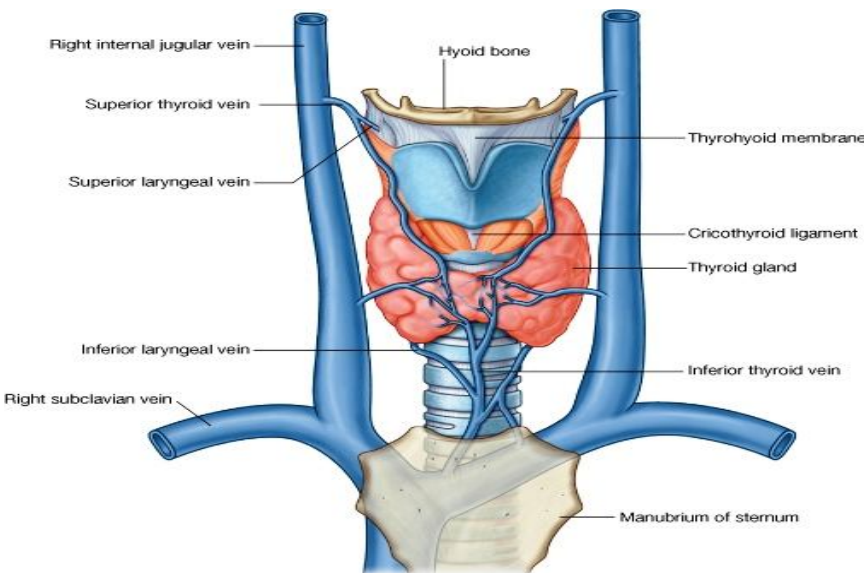
2. **Inferior laryngeal artery** شاخه ای از **inferior thyroid artery** میباشد که بالنوبه از **thyrocervical trunk** شریان **subclavian** در گردن نشئت میکند. این شریان همراه با **recurrent laryngeal nerve** در میزابه بین شزن و مری سیر کرده و در عمق کنار سفلی **inferior constrictor of pharynx** عبور نموده وارد حنجره میشود.

### اورده یا veins

اورده که خون وریدی حنجره را جمع آوری میکنند، همانم و هم سیر شرایین آن میباشد، که عبارتند از:

1. **Superior laryngeal veins**: که در **superior thyroid veins** تخلیه شده و آن بالنوبه در **internal jugular vein** میریزد.

2. **Inferior laryngeal vein**: در **inferior thyroid veins** تخلیه شده و آن بالنوبه در **left brachiocephalic vein** میریزد.



### تخلیه لمفاوی

↳ لmf قسمتی از حنجره که بالاتر از **vocal folds** قرار دارد، در **deep cervical nodes** که در محل تشعب **common carotid artery** قرار دارند، تخلیه میگردد.

↳ لmf قسمتی از حنجره که پایینتر از **vocal folds** قرار دارد، در **deep cervical nodes** که مسیر **inferior thyroid artery** یا در قسمت علوی **trachea** قرار دارند، تخلیه میگردد.

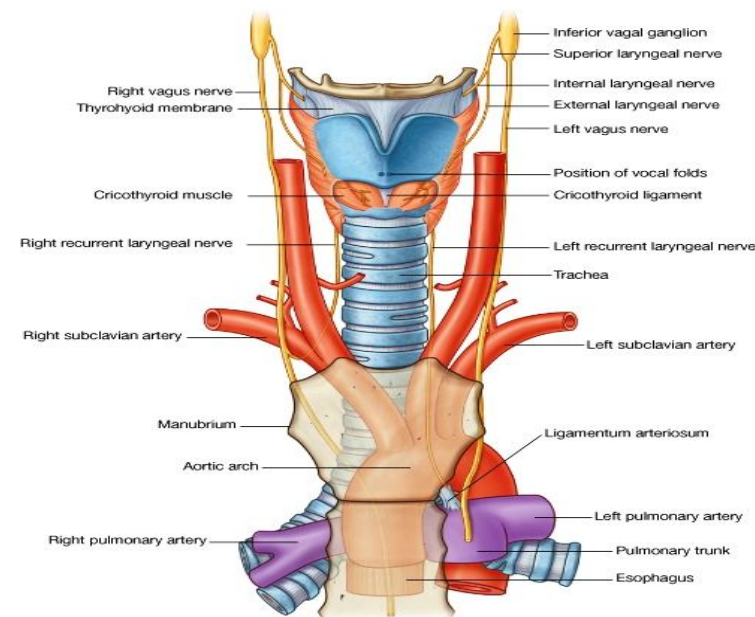
### اعصاب حنجره یا Nerves of the larynx

هر دو نوع تعصیب حرکی و حسی حنجره بوسیله دو شعبه عصب واگوس بنام **superior laryngeal nerve** و **recurrent laryngeal nerve** تامین میگردد. این اعصاب قرار زیر تشریح میشوند:

↳ **Superior laryngeal nerves** در هر دو طرف پس از منشا گرفتن از **inferior vagal ganglia** و واگوس در گردن، در انسی **internal carotid artery** بطرف سفلی سیر کرده و بدو شاخه بنام **internal** و **external branches** تقسیم میشود:

↳ **External branch** در جدار وحشی بلعوم پایین شده و عضله **inferior constrictor** را سوراخ نموده و با تعصیب کردن عضله **cricothyroid** خاتمه مینماید.

↳ **Internal branch** که بنام **internal laryngeal nerve** نیز مشهور است، یک شاخه حسی میباشد که **thyrohyoid membrane** را سوراخ نموده و قسمتی از جوف حنجره را که بالاتر از سویه **vocal folds** قرار دارد، تعصیب میکند.

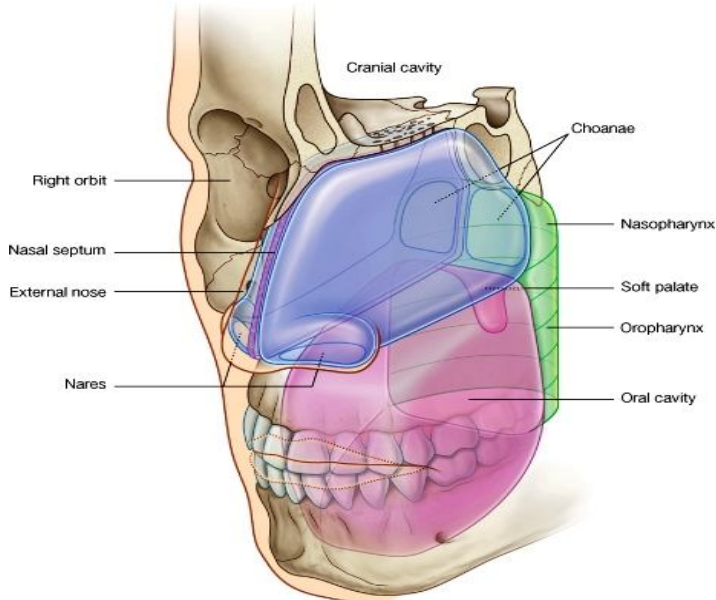


- ↩ **Recurrent laryngeal nerve** دارای دو کامپوننت حسی و حرکتی می باشد.
- ☞ قسمت حسی آن حسیت جوف حنجره را پایینتر از سوبه vocal folds تامین میکند و
- ☞ قسمت حرکتی آن تمام عضلات intrinsic حنجره را به استثناى عضله cricothyroid تعصیب میکند.

Recurrent laryngeal nerve طرف چپ در صدر نشئت میکند، در حالیکه عصب طرف راست آن در root of the neck از عصب واگوس منشا میگیرد. هر دو عصب در میزابه بین شزن و مری بطرف بالا سیر کرده و در عمق constrictor وارد حنجره میشوند.

### اجواف بینی یا Nasal Cavities

- ↩ دو جوف بینی در راست و چپ عبارت از علویترین قسمت respiratory tract بوده و حاوی آذخات بویایی نیز میباشند.



© Elsevier. Drake et al: Gray's Anatomy for Students - www.studentconsult.com

- ↩ اجواف بینی فضاهای سه گوشه یی طولانی استند که دارای یک قاعده بزرگ در سفلی، و یک ذروه باریک در علوی میباشند. این اجواف توسط چوکات اسکلیتی که عمدتاً از استخوان و غضروف ساخته میشود، باز نگهداشته میشوند.

- ↩ قسمت قدامی کوچک اجواف بینی از خارج توسط external nose پوشانیده میشود؛ در حالیکه قسمت خلفی بزرگ آنها در قسمت مرکزی skull واقع شده اند.
- ↩ فوحات قدامی بینی که بخارج باز میشوند بنام anterior nares ییاد شده و فوحات خلفی آن که در nasopharynx باز میگردند، بنام choanae ییاد میشوند.

- ↩ دو جوف بینی راست و چپ:

- ☞ در سر خط متوسط بدن بوسیله پرده بینی یا nasal septum از همدیگر جدا میشوند.

- ☞ بوسیله hard palate از جوف دهن جدا میشوند.

- ☞ توسط قطعاتی از استخوانهای frontal، ethmoid و sphenoid از cranial cavity که در علوی آن قرار دارد، جدا میشوند.

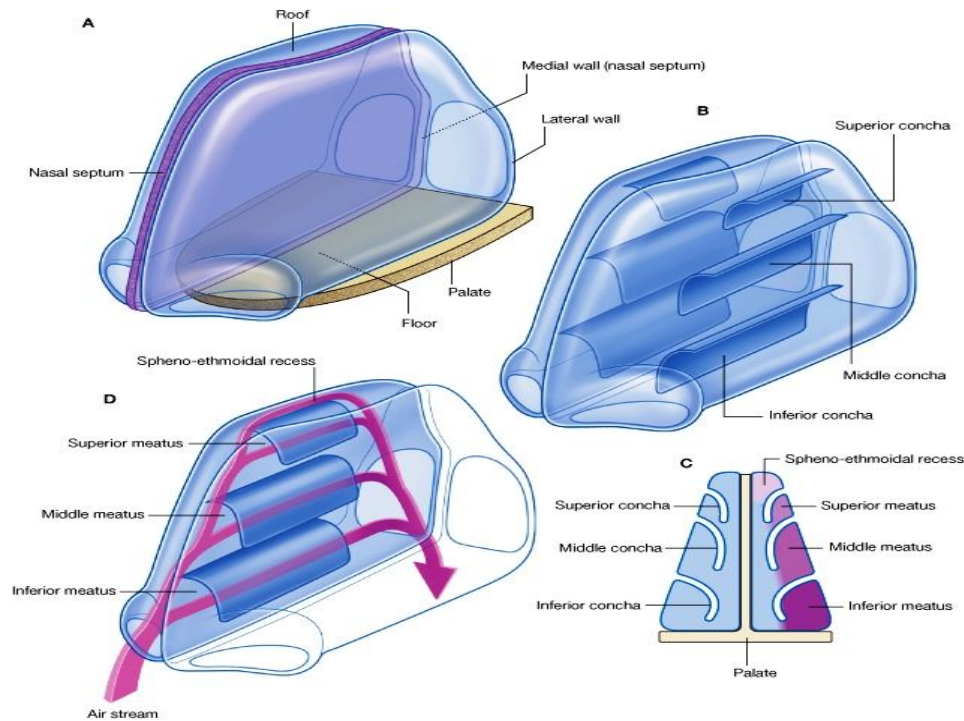
- ↩ وحشی تر و علویتر از اجواف بینی، اجواف اربیتا قرار دارند.

- ↩ هر جوف بینی، دارای یک زمین، سقف، جدار انسی و جدار وحشی میباشند.



## جدار وحشی یا Lateral wall

↪ در جدار وحشی جوف بینی سه تیغه استخوانی منحنی شکل قابل دید میباشند که **chonchae** یا **قرینات** نامیده میشوند. این سه تیغه یکی بالاتر از دیگر قرار داشته و بطرف انسی و سفلی داخل جوف بینی متباز میگردند. کنارهای قدامی، خلفی و انسی این تیغه های استخوانی آزاد میباشد.

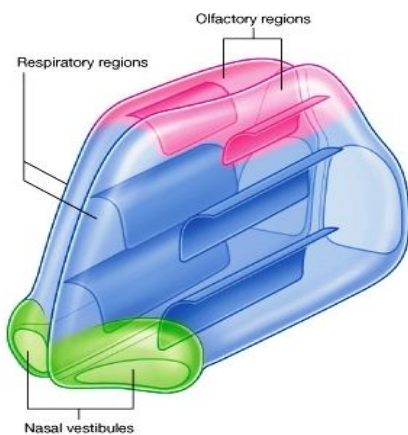


↪ جوف بینی توسط قرینات به چار چینل هوایی تقسیم میگردد که عبارتند از:

- ↪ Inferior nasal meatus در بین قرین سفلی و زمین جوف بینی
- ↪ Middle nasal meatus در بین قرین سفلی و متوسط
- ↪ Superior nasal meatus در بین قرین متوسط و علوی
- ↪ Spheno-ethmoidal recess در بین قرین علوی و سقف جوف بینی

↪ موجودیت قرینات سطح تماس بین انساج جدار وحشی بینی و هوای تنفس شده را وسعت میبخشد.

↪ چنانچه میدانیم، **paranasal sinus** ها که در حقیقت **extension** های جوف بینی بوده ولی در ضخامت استخوانهای مجاور قرار دارند، توسط فوحدات خود در جدار وحشی و سقف جوف بینی باز میشوند. بر علاوه فوحه **nasolacrimal duct** نیز در جدار وحشی اجواف بینی قرار دارد؛ این قنات اشک چشم را در جوف بینی تخلیه میکند.



## نواحی یا Regions

↪ جوف بینی از سه ناحیه عمده متشکل میباشد که عبارتند از:

1. **Nasal vestibule**: یک ساحه متوسع کوچک در وجه داخلی **nares** است که توسط جلد فرش شده و حاوی فولیکولهای موی میباشد.
2. **Respiratory region**: ساحه تنفسی بزرگترین ساحه جوف بینی بوده و غنی از او عیه و اعصاب است. این قسمت توسط اپیپتیل تنفسی فرش شده که عمدتاً حاوی حبرات **cilia** دار و مخاطی میباشد.

3. **Olfactory region**: ساحه بویایی یک ساحه کوچک بوده در ذروه هر جوف بینی واقع است. این ساحه توسط

**olfactory epithelium** فرش شده که حاوی **olfactory receptors** یا آخذات بویایی میباشد.

↪ اجواف بینی بر علاوه اینکه حجات آخذوی حسیت بویایی را در خود جا داده اند، مسوولیت کنترول حرارت و رطوبت هوای تنفس شده را نیز داشته و مجرای تنفسی را از وجود ذرات اجسام اجنبی پاک نگه میدارند.

## تعصیب و اروا

**تعصیب جوف های بینی توسط سه زوج قحفی صورت میپذیرد:**

↪ حسیت بویایی توسط **olfactory nerve** انتقال داده میشود.

↪ حسیت عمومی توسط **عصب trigeminal** تامین میگردد، طوریکه قسمت قدامی این اجواف توسط **ophthalmic nerve**، و قسمت خلفی توسط **maxillary nerve** تعصیب گردیده است.

↪ تمام غدوات موجود در جوف بینی بوسیله الیاف پاراسمپاتیکی که توسط شاخه **great petrosal عصب facial** آورده شده و در **pterygopalatine fossa** با عصب **maxillary** یکجا میگردد، تعصیب میشوند.

**اروای جوفهای بینی توسط شرابین زیر صورت میپذیرد:**

↪ شعبات نهایی شرابین **maxillary** و **facial** که بالنوبه شعبات **external carotid artery** میباشدند.

↪ **Ethmoidal branches** شریان **ophthalmic** که بالنوبه شعبه ای از **internal carotid artery** میباشدند.

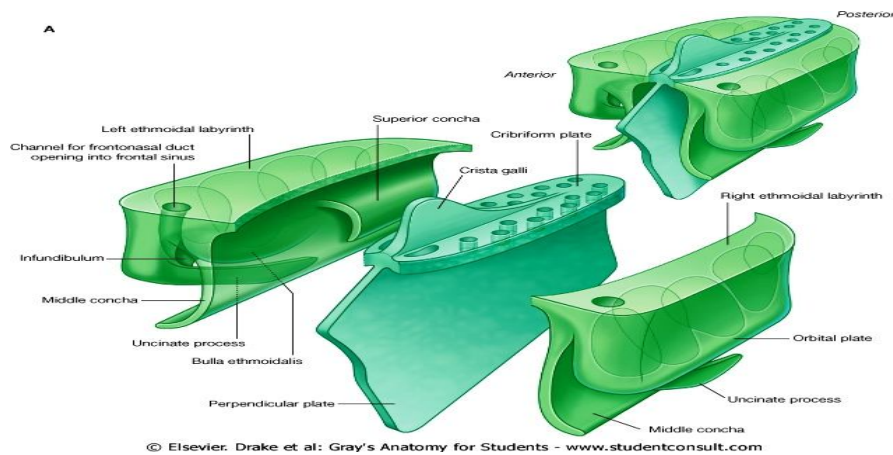
## چوکات ساختمانی یا Skeletal framework

استخوانهایی که در تشکل چوکات جوفهای بینی سهم میگیرند، عبارتند از:

↪ استخوانهای طاق **ethmoid**، **sphenoid**، **frontal** و **vomer**

↪ استخوانهای جفت **nasal**، **maxillary**، **palatine**، **Lacrimal bone** و **inferior conchae**

در بین تمام استخوانهایی که در بالا نام گرفته شدند، استخوان **ethmoid** عنصر کلیدی در ساختمان جوف بینی محسوب میگردد.

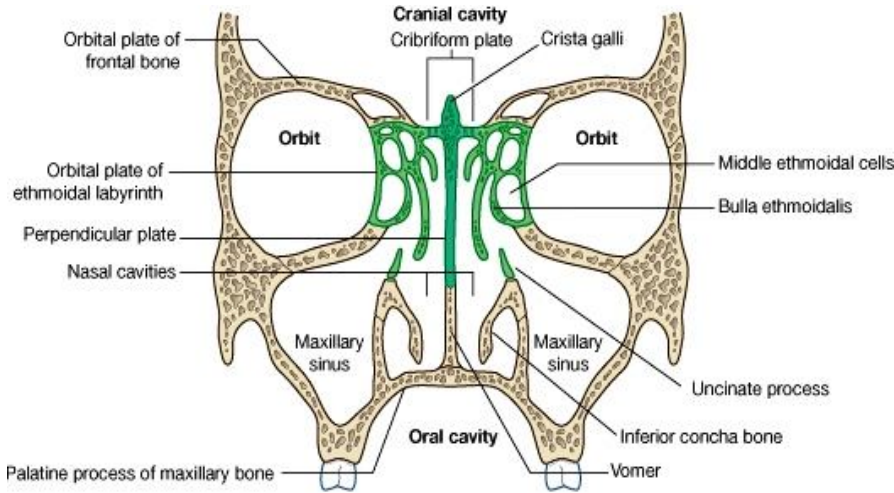


## استخوان ethmoid

↪ یک استخوان با ساختمان مغلق میباشد که در تشکل سقف، جدار وحشی و جدار انسی جوفهای بینی سهم گرفته و حاوی **ethmoidal air cells** نیز میباشد.

↪ این استخوان در مجموع شکل چار ضلعی داشته و از دو قسمت مربع مانند بنام **ethmoidal labyrinths** متشکل است. این هردو لیبرنت در علوی بالای **midline** توسط یک صفحه استخوانی غربالی شکل باهم یکجا میشوند. این صفحه غربالی بنام **cribriform plate** یاد میگردد.

- ↪ یک صفحه استخوانی دیگر بنام **perpendicular plate**، از صفحه غربالی شروع شده عموداً در پلان **median sagittal** بطرف پایین نزول میکند. این صفحه در شکل پرده بینی یا **nasal septum** سهم میگیرد.
- ↪ هر لیبرنت از دو صفحه نازک استخوانی تشکیل شده است که در ضخامت آنها حجرات هوایی **ethmoid** قرار دارند:



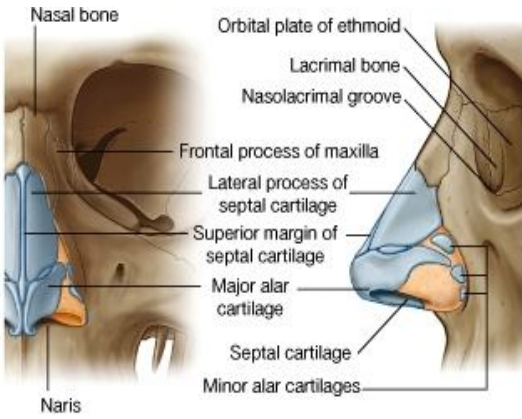
- ↪ صفحه وحشی بنام **orbital plate** یاد شده قسمتی از جدار انسی جوف اربیت را میسازد.
- ↪ صفحه انسی که قسمت علوی جدار وحشی جوف بینی را میسازد، دارای دو بارزه و یک برآمدگی میباشد. بارزات آن هرکدام بنام **superior middle conchae** یاد شده و در قسمت سفلی **middle conchae**، **middle ethmoidal air cells** یک برآمدگی را در جدار انسی لیبرنت میسازند، که **ethmoidal bulla** نامیده میشود.

- ↪ از تحت **bulla** یک میزابه بنام **ethmoidal infundibulum** بطرف قدام و سفلی سیر کرده و بطرف بالا امتداد مییابد. امتداد یافته آن بطرف بالا باریکتر شده و یک مجرای را میسازد که از لیبرنت **ethmoid** عبور کرده به **frontal sinus** میرسد. از طریق همین مجرا **frontonasal duct** که چینل تخلیوی **frontal sinus** میباشد، عبور کرده و در جدار وحشی بینی باز میشود.
- ↪ وجه علوی لیبرنت **ethmoidal** با استخوان **frontal** مفصل میشود، و با اتحاد این دو استخوان سقف **ethmoidal cells** تکمیل میگردد.
- ↪ وجه قدامی لیبرنت با **frontal process** استخوان **maxilla**، و استخوان **lacrimal** مفصل میشود.
- ↪ وجه سفلی لیبرنت با کنار علوی انسی **maxilla** مفصل میشود.
- ↪ یک بارزه ظریف که شکل غیر منظم داشته و بنام **uncinate process** یاد میشود، از قسمت قدامی وجه سفلی لیبرنت منشا گرفته و با گذشتن از طریق یک دهانه بزرگ بنام **maxillary hiatus** در جدار انسی جوف بینی، با **inferior concha** مفصل میشود.
- ↪ **Cribriform plate** در زروه جوفهای بینی قرار داشته و **ethmoidal notch** را که در استخوان **frontal** قرار دارد، پر کرده است. این صفحه غربالی جوفهای بینی را از جوف قحف که در بالای آنها قرار دارد، جدا میسازد. سوراخهای موجود درین صفحه به الیاف عصبی زوج اول قحفی یا **olfactory nerve** اجازه عبور بطرف بالا را میدهد.
- ↪ یک بارزه مثلثی بزرگ بنام **crista galli** نیز در وجه علوی **cribriform plate** بالای **midline** قرار دارد که **falx cerebri** بالای آن ارتکاز میکنند.
- ↪ **Perpendicular plate** ساختمان چارضلعی داشته بطرف سفلی سیر میکند، و قسمت علوی پرده بینی را میسازد. این صفحه با ساختمانهای زیر مفصل میشود:

- ↪ خلفاً با **sphenoidal crest** که در جسم استخوان **sphenoid** قرار دارد؛
- ↪ قداماً با **nasal spine** استخوان **frontal** و با محل اتصال هر دو **nasal bone** در **midline**؛
- ↪ در سفلی، قداماً با **septal cartilage** و خلفاً با استخوان **vomer**

## External nose یا ساختمان بینی از خارج

- ↪ **External nose** جوفهای بینی را بطرف خارج امتداد داده و **nares** از طریق آن بطرف سفلی باز میگرددند.
- ↪ بینی خارجی یک ساختمان **pyramidal** میباشد که **apex** آن بقدام متوجه بوده و زاویه علوی آن که در بین هردو جوف اربیت قرار گرفته، با پیشانی ادامه مییابد.

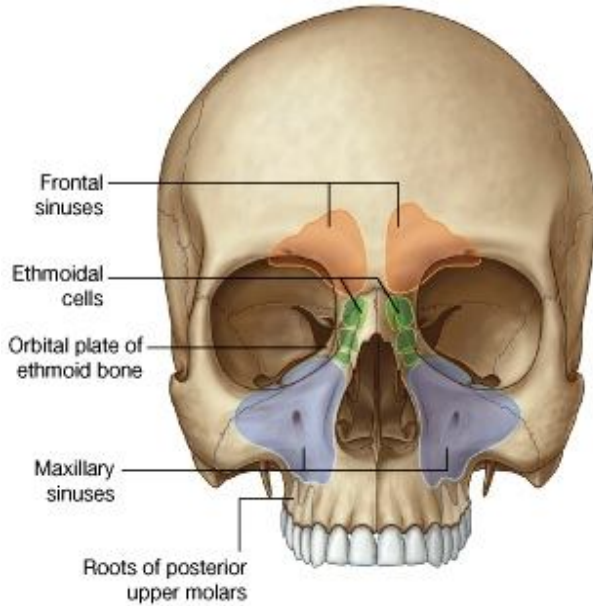


↪ قسمتهای قدامی جوفهای بینی نیز مانند قسمتهای خلفی آن، بوسیله یک چوکات اسکلتی باز نگهداشته میشود. این چوکات توسط استخوانها و بصورت عمده توسط غضاریف ساخته شده است:

↪ قسمتهای استخوانی این چوکات در جاهایی قرار دارند که بینی به امتداد skull قرار میگیرد؛ اینها عبارتند از nasal bones، و قطعاتی از maxilla و frontal؛

↪ در قدام و جوانب چوکات توسط lateral process های septal cartilage، major alar cartilage، سه یا چار minor alar cartilages و یک غضروف واحد در midline بنام septal cartilage که قسمتی از پرده بینی میباشد، ساخته شده است.

## Paranasal sinuses



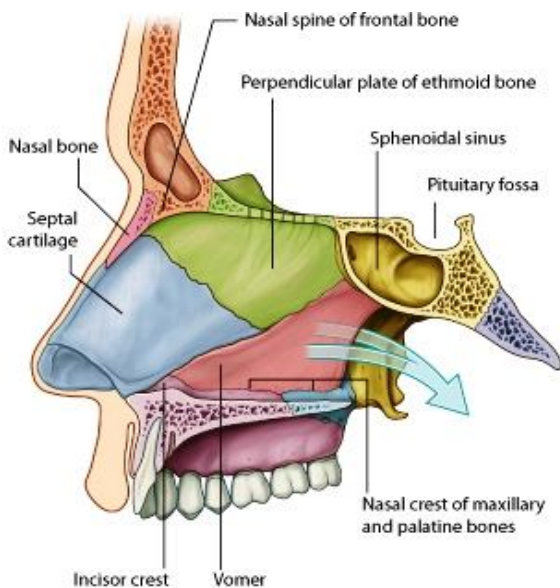
↪ ساینس های مجاور اجوف بینی عبارت از چار ساینس بهر طرف خط متوسط میباشد، که هرکدام نظر به استخوانی که در آن موقعیت دارد، نامگذاری شده اند. اینها عبارتند از ساینس های: frontal، maxillary، sphenoidal، ethmoidal cells.

↪ این ساینس ها در مرحله جنینی بحیث extension هایی از جوف بینی تشکیل کرده و در ضخامت استخوانهای مجاور جا میگیرند. تمام این ساینس ها:

↪ توسط مخاط تنفسی که حاوی cilia بوده و مخاط افزاز میکند، فرش شده اند؛ همه شان به جوف بینی باز میشوند؛  
↪ توسط شعبات عصب trigeminal تعصیب شده اند.

## جدارها، سقف و زمین جوفهای بینی

### جدار انسی یا Medial wall

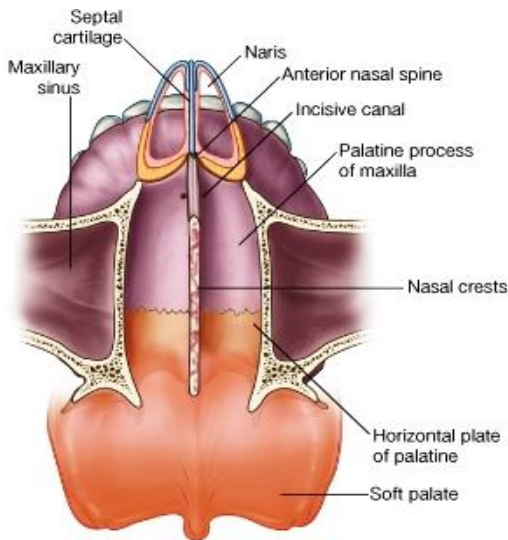


↪ جدار انسی هریک از جوفهای بینی توسط یک پرده نازک بنام nasal septum که توسط مخاط فرش شده است، ساخته میشود. این پرده در midian sagittal plane بشکل عمودی قرار داشته و جوفهای راست و چپ بینی را از همدیگر جدا میکند.  
↪ پرده بینی یا nasal septum از اجزای زیر متشکل میباشد:

↪ septal nasal cartilage در قدام  
↪ در خلف عمدتاً توسط استخوان vomer، همچنان توسط perpendicular plate استخوان ethmoid  
↪ محل اتصال هر دو استخوان nasal باهم در midline، و nasal spine استخوان frontal نیز یک سهم کوچک درتشکل پرده دارند

↪ Crest های استخوان maxillary و palatine، rostrum استخوان sphenoid و crest incisior استخوان maxilla نیز سهم میگیرند.

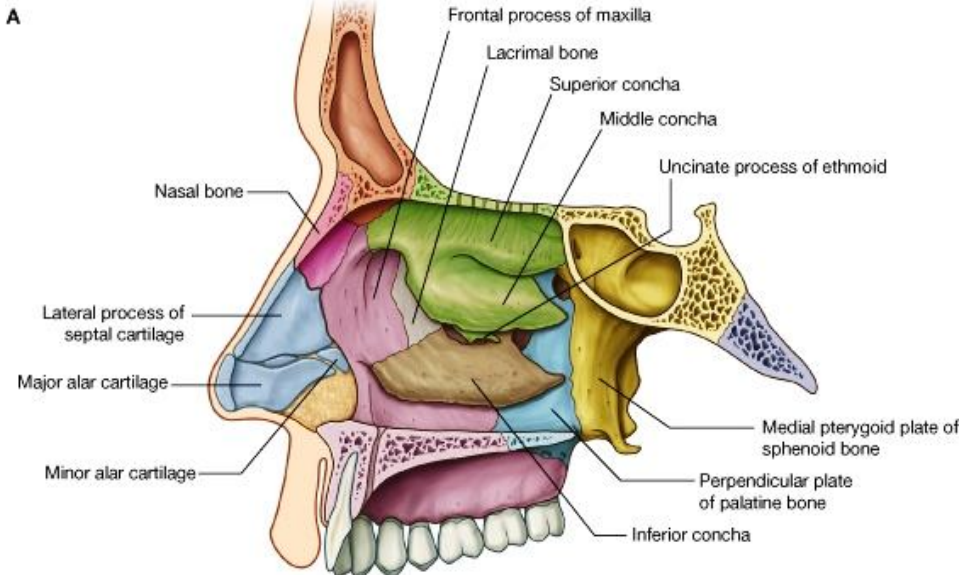
## زمین یا Floor



- ↪ زمین اجواف بینی لشم، مقعر و بمراتب وسیعتر از سقف آن میباشد.
- ↪ این زمین توسط انساج رخوه بینی خارجی، بر علاوه وجه علوی palatine process استخوان maxilla و horizontal plate استخوان پلاتین که مجموعاً بنام hard palate یاد میگردند، ساخته شده است.
- ↪ فوحه علوی incisive canal در تحت مخاط زمین کمی وحشی تر از nasal septum باز میگردد.

## سقف یا roof

- ↪ سقف جوف بینی باریک بوده و در قسمت های مرکزی، محلی که توسط cribriform plate استخوان ethmoidal ساخته شده است، در بلند ترین ارتفاع قرار دارد. قدامتر از cribriform plate سقف ساختمان سرایشی داشته و توسط استخوانهای ذیل ساخته میشود:
- ↪ Nasal spine استخوان
- ↪ frontal و nasal bones
- ↪ Lateral process های
- ↪ septal cartilage و major alar cartilage های بینی خارجی



- ↪ خلفتر از cribriform plate نیز
- ↪ سقف جوف بینی سرایشی داشته و از قطعات ذیل ساخته میشود:
- ↪ وجه قدامی استخوان sphenoid
- ↪ Ala استخوان vomer و sphenoidal process

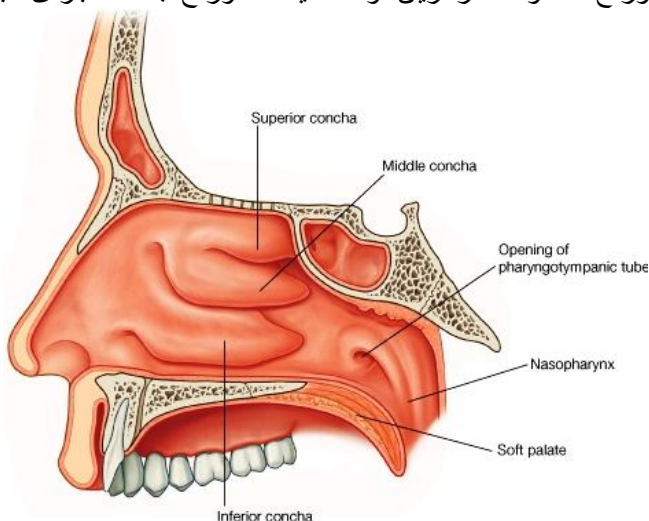
استخوان پلاتین که در مجاورت آن قرار دارد

↪ Vaginal process که در medial plate بارزه ای بنام pterygoid process قرار دارد.

- ↪ در تحت مخاط، سقف جوف بینی توسط فوحات صفحه غربالی سوراخ شده و قدامتر از این فوحات یک سوراخ جداگانه برای عبور اوویه و عصب anterior ethmoidal نیز دران وجود دارد.

- ↪ فوحه sphenoidal sinus در sphenoidal recess در سرایشی خلفی سقف جوف بینی واقع است، باز میگردد.

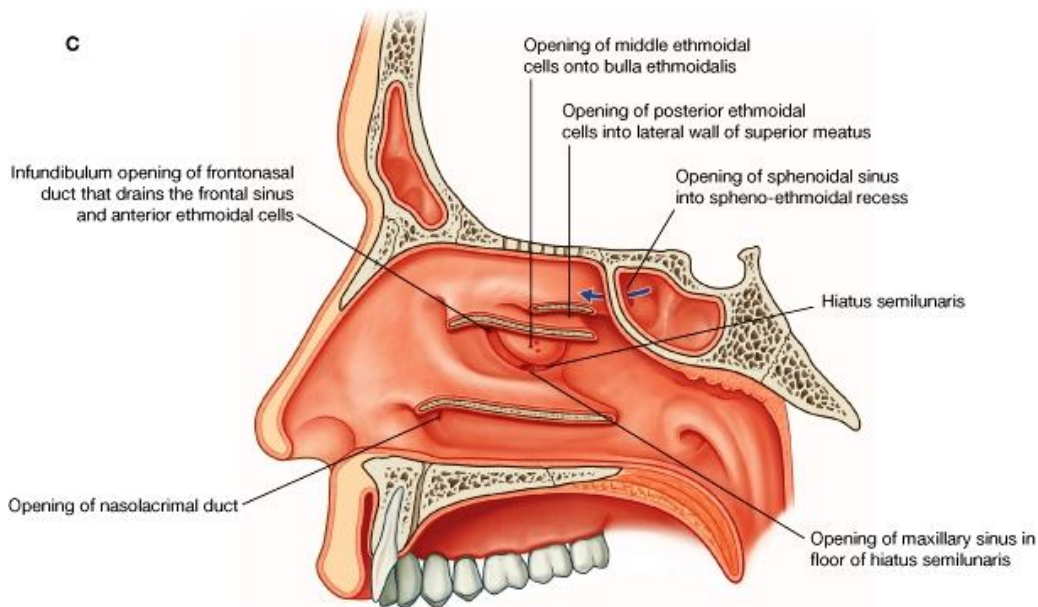
## جدار وحشی یا Lateral wall



- ↪ جدار های وحشی بینی دارای ساختمان مغلق بوده و در تشکل آنها استخوان، غضروف و انساج رخوه سهم میگیرند.
- ↪ قسمت استخوانی جدار وحشی از اجزای زیر متشکل میباشد:

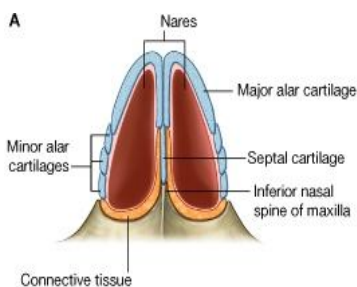
- ↪ لیبرنت ethmoidal و uncinat process
- ↪ Perpendicular plate استخوان پلاتین
- ↪ Medial plate بارزه pterygoid استخوان sphenoid
- ↪ وجوه انسی استخوانهای lacrimal و maxilla
- ↪ Inferior concha

- ↪ سطح داخلی جدار وحشی جوف های بینی از سبب موجودیت قرینات، غیر منظم بنظر میرسد.
- ↪ طوریکه میدانیم قرینات سه عدد بوده و جوف بینی را به چار مجرای هوایی جداگانه تقسیم میکنند. نهایت قدامی این قرینات به external nose ادامه نیافته بلکه بشکل یک لبه بالای meatus که در سفلی آن قرار دارد، قات میشود.
- ↪ در middle meatus طوریکه گفتیم bulla ethmoidal که ساختمان گنبدی شکل دارد، قابل دید میباشد.
- ↪ پایینتر از bulla یک میزابه منحنی شکل بنام hiatus semilunaris دیده میشود. زمانیکه مخاط یک مسافه خالی را در بین bulla ethmoidal و uncinat process فرس میکند، این میزابه تولید میشود. نهایت قدامی hiatus semilunaris یک چینل دیگر بنام ethmoidal infundibulum را میسازد. این میزابه قیف مانند بطرف بالا امتداد یافته و بشکل frontonasal duct از قسمت قدامی لیبرنت ethmoidal گذشته تا frontal sinus میرسد.
- ↪ فوچه nasolacrimal duct و اکثریت ساینس های هوایی در جدار وحشی جوف بینی قرار زیر باز میشوند:



© Elsevier. Drake et al: Gray's Anatomy for Students - www.studentconsult.com

- ↪ فوچه nasolacrimal duct در جدار وحشی inferior nasal meatus باز شده و اشکی را که در conjunctival sac چشم جمع میشود، در جوف بینی تخلیه میکند.
- ↪ Frontal sinus از طریق frontonasal duct و ethmoidal infundibulum در قسمت قدامی hiatus semilunaris، در جدار وحشی middle meatus تخلیه میشود. Anterior ethmoidal cells نیز در frontonasal duct تخلیه میشوند.
- ↪ Middle ethmoidal cells در bulla ethmoidal یا کمی بالاتر از آن تخلیه میشوند.
- ↪ Posterior ethmoidal cells اکثراً در جدار وحشی superior nasal meatus تخلیه میشوند.
- ↪ Maxillary sinus در hiatus semilunaris کمی پایینتر از مرکز bulla تخلیه میشود.



- ↪ یگانه ساینس هوایی که در جدار وحشی جوف بینی باز نمیگردد، عبارت از ساینس sphenoidal میباشد. این ساینس اکثراً در سرایشی خلفی سقف جوف انف تخلیه میگردد.

## فوحات قدامی اجواف بینی یا Nares

- ↪ عبارت از فوحات بیضوی شکل در وجه سفلی external nose میباشدند که جوفهای بینی را با خارج ارتباط میدهند.
- ↪ این فوحات توسط چوکات ساختمانی استخوانی- غضروفی خود باز نگهداشته میشود.
- ↪ Nares بصورت مداوم باز بوده و با عملکرد عضلات مخصوص (nasalis) facial expression ، depressor septi nasi، و levator labii superior alaeque nasi) هنوز هم فراختر شده میتوانند.

## فوحات خلفی اجواف بینی یا Choanae

- ↪ فوحات بیضوی شکل میباشدند که جوفهای بینی را به nasopharynx ارتباط میدهند.
- ↪ برعکس فوحات قدامی که قابلیت تحرک و باز و بسته شدن را دارند، فوحات خلفی یا choanae بصورت مکمل توسط استخوانها احاطه شده و قابلیت باز و بسته شدن را ندارند.

## راههای ارتباطی یا Gateways

- ↪ یکتعداد راههای ارتباطی وجود دارند که از طریق آنها او عیه و اعصاب مختلف وارد جوفهای بینی میشوند.
- ↪ این راهها شامل cribriform plate ، sphenopalatine

foramen incisive canal، سوراخهای کوچک دیگر در جدار وحشی بینی، و کنار های nares میباشدند:

### 1. Cribriform plate: سوراخهای موجود درین صفحه به الیاف عصبی olfactory nerve

اجازه عبور داده و کمی قدامتر از آنها سوراخهای کوچک دیگر نیز برای عبور و مرور او عیه و اعصاب anterior ethmoidal وجود دارند. در بعضی اشخاص آورده بینی با superior sagittal sinus قحف مستقیماً از طریق foramen caecum که در سر خط متوسط بین crista galli و استخوان frontal قرار دارد، در ارتباط میباشدند.

### 2. Sphenopalatine foramen: این سوراخ که در جدار خلفی- وحشی superior

pterygopalatine و nasal cavities بین ارتباطی قرار دارد، یک راه ارتباطی بین fossa maxillary شریان Sphenopalatine branch

↪ Nasopalatine branch عصب maxillary

↪ Superior nasal branches عصب maxillary

### 3. Incisive canal: این کانال در خلف و علوی جذر دندان central incisor، در ضخامت

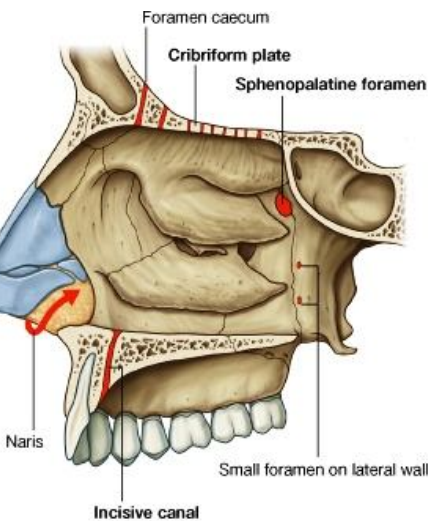
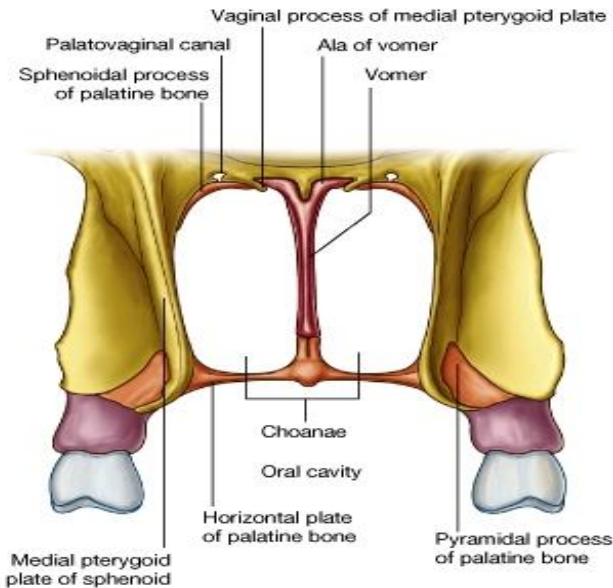
استخوان maxilla قرار دارد. نهایت علوی آن کمی وحشی تر از nasal septum در زمین جوف بینی باز میشود، در حالیکه نهایت سفلی آن در incisive fossa در سقف oral cavity باز میگردد. عناصریکه از طریق آن عبور میکنند عبارتند از:

↪ Nasopalatine nerve که از جوف بینی وارد جوف دهن میشود؛

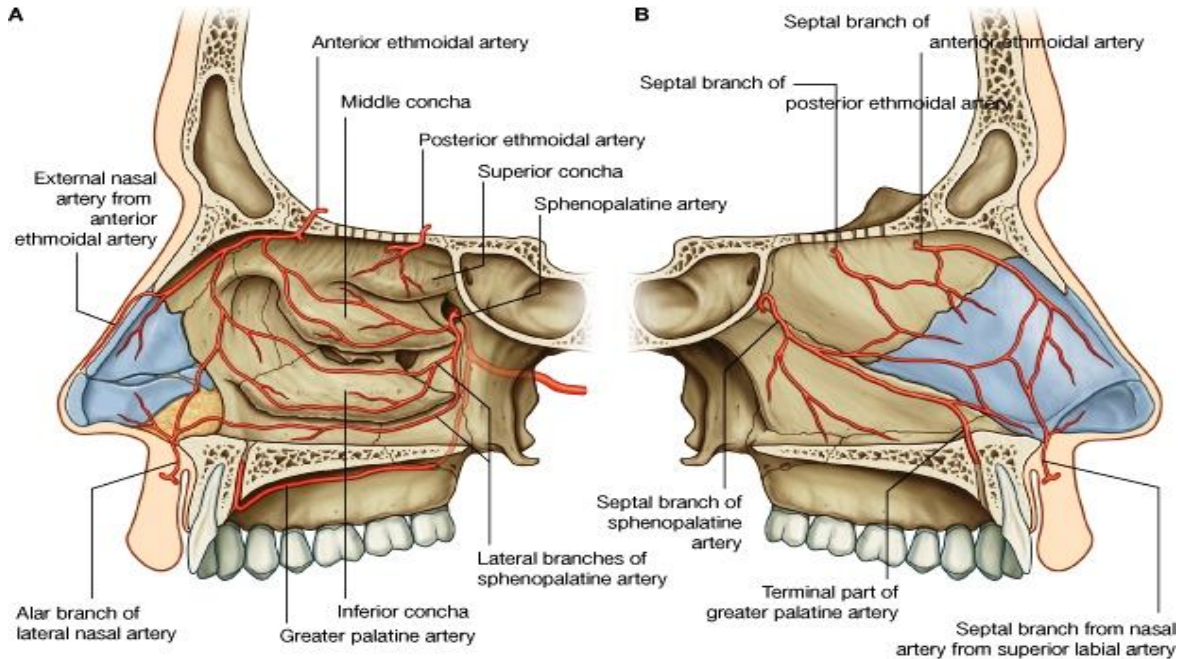
↪ قسمت نهایی greater palatine artery که از جوف دهن وارد بینی میشود.

### 4. Small foramina in the lateral wall: یکتعداد او عیه و اعصابی که از طریق صورت وارد جوف بینی میشوند، اولاً یک

حلقه را در اطراف nares ساخته و سپس در جدار وحشی بینی منتشر میشوند. همچنان بعضی از شعبات عصبی از طریق سوراخهای بسیار کوچکی که در خود جدار وحشی قرار دارند، نیز وارد جوف بینی شده میتوانند.



شرایینی که جوف بینی را اروا میکنند، از شریان internal و یا external carotid منشا میگیرند و عبارتند از:



© Elsevier. Drake et al: Gray's Anatomy for Students - www.studentconsult.com

- ↪ شعباتی که از شاخه های external carotid artery نشئت میکنند شامل شرایین sphenopalatine، greater palatine، superior labial و lateral nasal میباشد.
- ↪ شعباتی که از شاخه های internal carotid artery نشئت میکنند شامل شرایین anterior و posterior ethmoidal میباشد.

### Sphenopalatine artery

بزرگترین اوعیه در جوفهای بینی بوده عبارت از شعبه نهایی شریان maxillary در pterygopalatine fossa میباشد. از طریق sphenopalatine foramen وارد بینی شده و در جدار وحشی آن سیر میکند. در طول سیر خود دو شعبه مهم بنام posterior lateral nasal branch و posterior septal branch برای قسمتهای خلفی جدار وحشی و septum nasal میدهد.

### Greater palatine artery

این شریان نیز شاخه ای از maxillary artery میباشد که در pterygopalatine نشئت میکند. قسمت نهایی این شریان از طریق incisive canal از سقف جوف دهن وارد زمین جوف بینی میشود. این شریان قسمتهای قدامی nasal septum و زمین بینی را اروا کرده و با شعبات شریان sphenopalatine اناستموز میکند.

### شرایین Superior labial و lateral nasal

هر دو شریان شاخه های facial artery میباشد که در قدام صورت از ان منشا میگیرند.

↪ **Superior labial artery** در نزدیک زاویه دهن نشئت کرده و وارد لب بالا میشود. پس از اروای لب یکتعداد شعبات برای جوف بینی میدهد. یکی از این شعبات بنام alar branch یاد میگردد که وجوه وحشی nares را اروا میکند. شعبه دیگر که بنام septal branch یاد میشود قسمتهای قدامی nasal septum را اروا میکند.

↪ **Lateral nasal artery** در نزدیکی کنار external nose نشئت کرده و در اروای external nose سهم میگیرد. Alar branches آن nasal vestibule را اروا میکنند.



## Anterior & posterior ethmoidal arteries

این شرایین در داخل اربیت از شریان ophthalmic که خود یکی از شعبات internal carotid artery میباشد، منشا میگیرند. این شرایین پس از منشا از طریق کانالهای موجود در جدار انسی اربیت خارج شده و ساینس های مجاور را اروا میکنند و دوباره در وحشی و علوی cribriform plate وارد جوف قحف میشوند.

**Posterior ethmoidal artery** از طریق cribriform plate وارد جوفهای بینی شده و توسط شعبات خود نواحی علوی جدار های انسی و وحشی را اروا میکند.

**Anterior ethmoidal artery** این شریان همراه با anterior ethmoidal nerve از طریق یک سوراخ که در وحشی crista galli قرار دارد، وارد جوفهای بینی شده و برای جدار های انسی و وحشی بینی شعبات میدهد. سپس در عمق nasal bone سیر کرده و قسمت نهایی آن در سطح جلد ظاهر شده بنام external nasal branch یاد میگردد، که جلد و انساج مجاور ناحیه بینی خارجی را اروا میکند.

شرایین موجود در nasal cavities بین خود شان تقم میکنند. بزرگترین و مهمترین ناحیه اناستموز شریانی در قسمت قدامی جدار انسی بینی قرار دارد که معمول ترین ناحیه epistaxis یا خون بینی میباشد. درین نقطه قسمتهای نهایی چار شریان عمده بینی که عبارتند از شرایین greater palatine، sphenopalatine، superior labial و anterior ethmoidal باهم تقم میکنند.

## اورده یا Veins

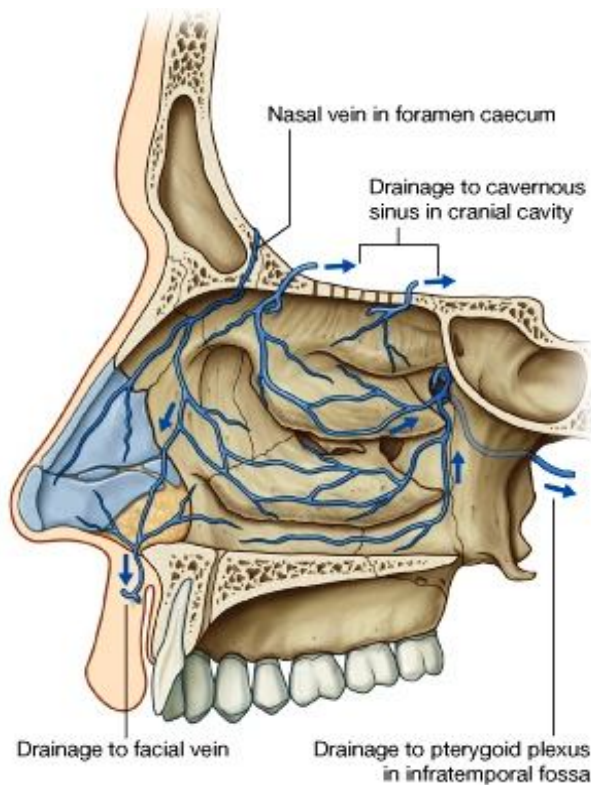
اورده که خون وریدی جوفهای بینی را تخلیه میکنند، بصورت عمومی همنام و هم سیر شرایین این ناحیه میباشد.

وریدهایی که شعبات maxillary artery را همراهی میکنند، در infratemporal fossa در pterygoid plexus of vein تخلیه میشوند؛

وریدهایی که قسمتهای قدامی جوفهای بینی را تخلیه میکنند، به ورید facial میریزند.

در بعضی واقعات یک ورید دیگر بنام nasal vein موجود میباشد که از طریق foramen caecum وارد جوف قحف شده و به superior sagittal sinus تخلیه میشود. چون این ورید یک ساینس داخل قحفی را با یک ورید خارج قحفی ارتباط میدهد، یک emissary vein شمرده میشود. قراریکه میدانیم وریدهای emissary منبع عمده انتقال انتانات از نواحی peripheral بداخل cranial cavity دانسته شده اند.

اورده ای که شرایین anterior و posterior ethmoidal را همراهی میکنند، در superior ophthalmic vein تخلیه میشوند.



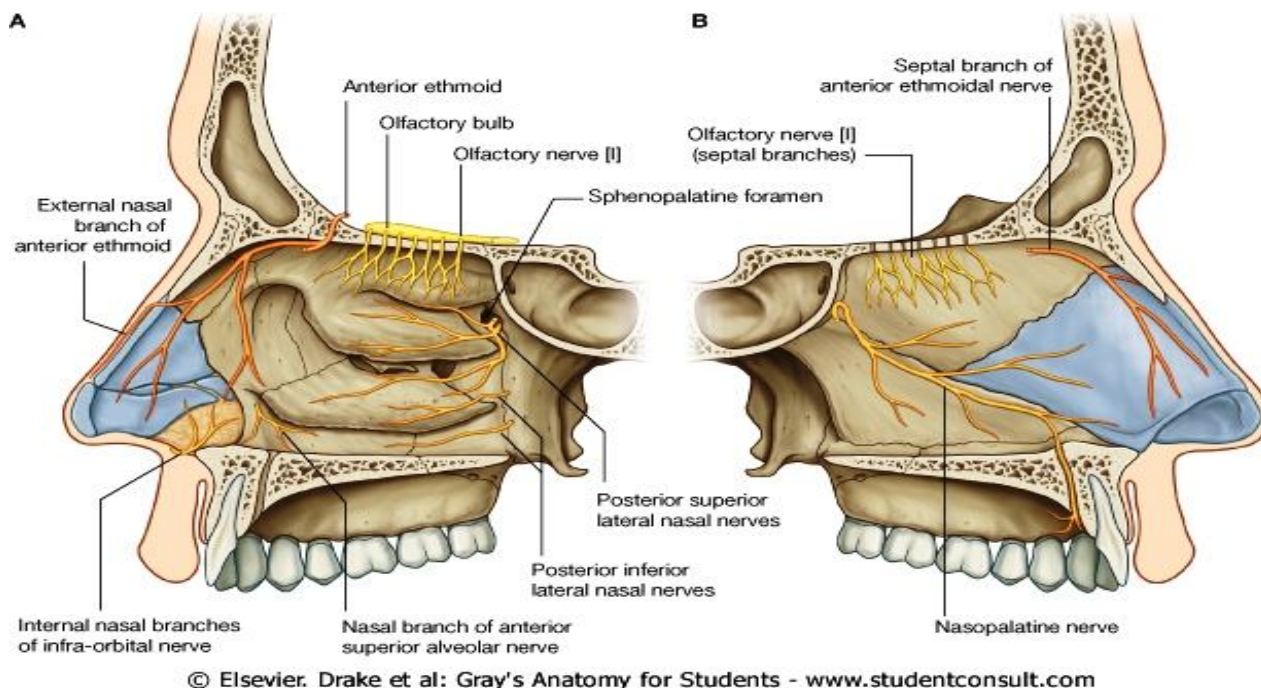
## تعمیب یا Innervation جوفهای بینی

اعصابیکه مسوول تامین حسیت در جوفهای بینی استند، عبارتند از:

Olfactory nerve که مسوول تامین حسیت بویایی میباشد؛

شعبات اعصاب ophthalmic و maxillary که مسوول تامین general sensation میباشدند.

اعصاب secretomotor برای غدوات مخاطی موجود در جوفهای بینی و ساینس های مجاور آن، بوسیله الیاف پاراسمپاتیک عصب facial آورده میشوند. این الیاف پاراسمپاتیک در pterygopalatine fossa با شعبات maxillary nerve مدغم شده و توسط آنها منتشر میشود.



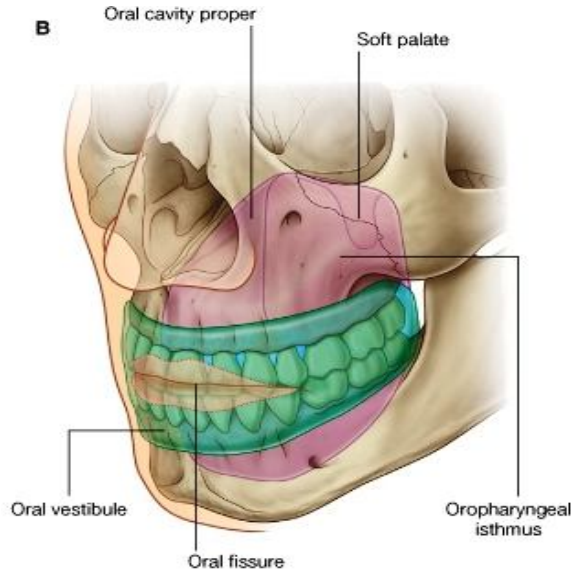
## تخلیه لمفاوی جوفهای بینی

لمف قسمتهای قدامی بینی به submandibular nodes تخلیه میشود، در حالیکه لمف قسمتهای خلفی و ساینس های مجاور در upper deep cervical nodes تخلیه میگردد.

## جوف دهن با Oral Cavity

- ↪ جوف دهن در سفلی اجواف بینی قرار داشته و دارای سقف، زمین، و جدار های وحشی میباشد.
- ↪ این جوف قداماً توسط **oral fissure** بخارج باز شده و خلفاً توسط oropharyngeal isthmus در جوف بلعوم باز میگردد.
- ↪ سقف جوف دهن از hard و soft palates ساخته شده است.
- ↪ زمین آن عمدتاً از انساج رخوه یا soft tissues ساخته شده که شامل یک پرده عضلی بنام زبان یا tongue نیز میگردد.
- ↪ جدار های جنبی جوف دهن که رخسار ها میباشد، عضلی بوده و در قدام به لبها مدغم میگرددند. لب ها یا lips اطراف oral fissure را احاطه کرده اند.
- ↪ قوس های دندانهای بالا و پایین که حاوی دندانها و alveolar bone میباشد، جوف دهن را بدو ناحیه تقسیم نموده اند:
  - ☞ ناحیه خارجی که بنام **oral vestibule** یاد میگردد، شکل نعل اسب را داشته و در بین dental arches و وجه عمیق رخسار ها و لبها واقع میباشد. این ناحیه توسط oral fissure بخارج ارتباط داشته و توسط عملکرد عضلات facial expression و حرکات mandible، باز و بسته شده میتواند.
  - ☞ ناحیه داخلی که بنام **oral cavity proper** یاد میگردد، توسط dental arches احاطه شده و از vestibule جدا میشود.
- ↪ Oropharyngeal isthmus توسط انساج رخوه مجاور بشمول زبان و soft palate، باز و بسته میشود.
- ↪ جوف دهن وظایف زیاد دارد؛ از جمله:
  - ☞ فوچه دخولی جهاز هضمی میباشد. البته پروسه هضم غذا نیز با کمک افرازات غدوات ملحقه جوف دهن، در همینجا آغاز میگردد.
  - ☞ صداهایی را که توسط حنجره تولید میگردد، تغییر شکل داده و اصلاح میکند. مثلاً در هنگام صحبت کردن.
  - ☞ جهت تنفس نیز استفاده میشود، مخصوصاً در حالاتی که مجرای بینی بنابر علل مختلف بند باشد؛ چون جوف دهن در خلف به بلعوم باز میگردد، و طوریکه میدانیم بلعوم یک مجرای مشترک برای عبور هوا و مواد غذایی میباشد.

## جوف دهن توسط اعصاب مختلف تعصیب میگردد:



حسیت جوف دهن عمدتاً توسط شعبات عصب trigeminal تامین میگردد:

قسمتهای علوی جوف دهن که شامل hard palate و دندانهای بالا میگردد، توسط شعبات عصب maxillary تعصیب میشوند.

قسمتهای سفلی جوف دهن که شامل دندانها و oral part زبان میگردد، توسط شعبات عصب mandibular تعصیب میشوند.

حسیت ذائقه 2/3 حبه قدامی زبان توسط شعبات عصب facial تامین میشود. این شعبات با شعبات عصب ترای جمینل مدغم میگرددند.

الیاف پاراسمپاتیك برای غدواتیکه در داخل جوف دهن قرار دارند نیز توسط عصب facial آورده شده و توسط شعبات ترای جمینل رسانیده میشود.

الیاف سمپاتیك یا بوسيله شعبات ترای جمینل ویا مستقیماً در امتداد او عیه خون به جوف دهن میرسند.

تمام عضلات زبان توسط hypoglossal nerve تعصیب میشوند، به استثنای عضله palatoglossus که بوسيله عصب و آگوس تعصیب میگردد.

تمام عضلات soft palate توسط عصب و آگوس تعصیب میشوند، به استثنای عضله tensor veli palatini که بوسيله یک شعبه عصب mandibular تعصیب میگردد.

عضله mylohyoid که زمین جوف دهن را میسازد، نیز بوسيله عصب mandibular تعصیب میگردد.

## جوکات اسکلتی یا Skeletal framework

استخوانهایی که در تشکل اسکلت جوف دهن سهم گرفته ویا با ساختمانهای داخل جوف دهن مرتبط میباشند، عبارتند از:

استخوانهای جفت: maxilla، palatine و temporal

استخوانهای طاق: mandible، sphenoid و hyoid

قسمت غضروفی نفیر استاخی که در وجه سفلی قاعده قحف قرار دارد، نیز در نزدیکی محل ارتکاز عضلات soft palate واقع میباشند.

## Maxillae

هر دو palatine process های این استخوان باهمدیگر یکجا شده و 2/3 حبه قدامی سقف جوف دهن یا hard palate را میسازند.

در خلف دندانهای incisor یک حفره کم عمق بنام incisive fossa دیده میشود، که از سقف این حفره دو کانال بنام Incisive canals بطرف بالا امتداد یافته و در زمین nasal cavity باز میشوند.

## Palatine bones

استخوان پلاتین در مجموع شکل حرف L را دارد. قطعات این استخوان که در تشکل سقف جوف دهن سهم میگیرند، عبارت از horizontal plate و pyramidal process آن میباشند.

در محلیکه هر دو قطعه افقی استخوان پلاتین باهم یکجا میشوند، در سر خط متوسط بدن یک posterior nasal spine ساخته میشود.

کنارهای خلفی horizontal plates و posterior nasal spine عبارت از محل ارتکاز soft palate میباشند.

Greater palatine foramen عبارت از فوحه سفلی palatine canal میباشند، این کانال به بالا امتداد یافته و در pterygopalatine fossa باز میگردد. ازین کانال او عیه و عصب greater palatine عبور میکنند.

Lesser palatine foramen عبارت از فوحه سفلی lesser palatine canal میباشند، این کانال از greater palatine canal مشتق شده و توسط آن او عیه و عصب lesser palatine به soft palate برده میشوند.

Pyramidal process های استخوان پلاتین در مسافه بین صفحات وحشی و انسی pterygoid process استخوان sphenoid قرار میگیرد.

## Sphenoid bone

- ↔ Pterygoid process ها و spines of sphenoid با ساختمانهای مربوط soft palate در ارتباط میباشند.
- ↔ **Pterygoid hamulus** که عبارت از قسمت سفلی medial plate بارزه pterygoid میباشد، در خلف alveolar arch و در سفلی کنار خلفی hard palate واقع میباشد. این چنگک یا hamulus خصوصیات ذیل را دارد:
  - ☞ وظیفه گوتک یا pulley را برای وتر یک عضله soft palate بنام tensor veli palatini اجرا میکند.
  - ☞ نهایت علوی pterygomandibular raphe بالای این چنگک ارتکاز نموده و نهایت سفلی آن بالای mandible ارتکاز میکند.
- ↔ در محل نشئت medial plate بارزه pterygoid در قاعده قحف، یک حفره کوچک بنام **scaphoid fossa** قرار دارد که در آن یک عضله دیگر soft palate بنام tensor veli palatini ارتکاز میکند.
- ↔ **Spine** عبارت از یک بارزه عمودی است که از وجه سفلی greater wing در هر دو طرف نشئت میکند. قسمتی از الیاف عضله tensor veli palatine در انسی این spine ها ارتکاز میکند.

## Temporal bone

- ↔ عضلات زبان اکثراً بالای **styloid process**؛ و عضلات soft palate بالای وجه سفلی petrous temporal bone ارتکاز میکنند.
- ↔ **Styloid process** بطرف سفلی به lesser horn استخوان hyoid متوجه میباشد، و با آن بوسیله **stylo-hyoid ligament** وصل میگردد.
- ↔ عضله levator veli palatini بالای یک ناحیه مثلثی شکل درشت در وجه سفلی temporal، که در قدام و انسی فوحه carotid canal قرار دارد، ارتکاز میکند.

## قسمت غضروفی Pharyngotympanic tube

- ↔ نهایت انسی متوسع نفیر استاخی یا Pharyngotympanic tube در nasopharynx باز میشود.
- ↔ قسمت غضروفی این نفیر در وحشی محل ارتکاز tensor veli palatini؛ در انسی spine of sphenoid واقع میباشد.

## Mandible

- ↔ دو قسمت mandible در سر خط متوسط با هم مفصل میسازند که بنام **mandibular symphysis** یاد میگردد.
- ↔ در وجه داخلی ramus یک foramen mandibular دیده میشود که از طریق آن او عیه و عصب inferior alveolar وارد **mandibular canal** میشوند.

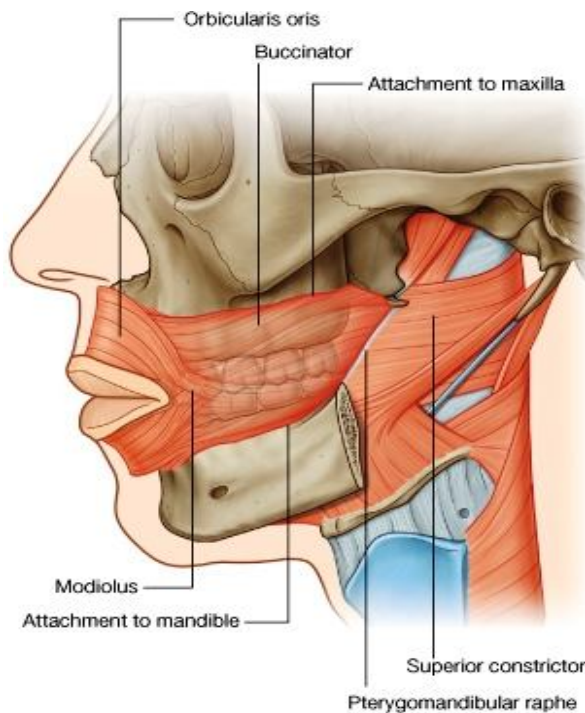
## Hyoid bone

- ↔ یک استخوان کوچک U مانند است که در بین حنجره و mandible قرار دارد.
- ↔ این استخوان یک ساختمان کلیدی در گردن بحساب میرود، زیرا زمین جوف دهن را در خلف به pharynx؛ و در سفلی به larynx وصل میکند.

## جدار های جوف دهن یا Walls of the oral cavity

### جدار های جنبی یا رخسار ها - Cheeks

هر جدار جنبی از صفاق و یک طبقه عضلی اسکلتی ساخته شده است. این عضله از خارج توسط جلد، و از داخل توسط غشای مخاطی فرش میگردد. طبقه عضلی نازکی که در میان قرار دارد، عمدتاً از الیاف عضله buccinator ساخته میشود.

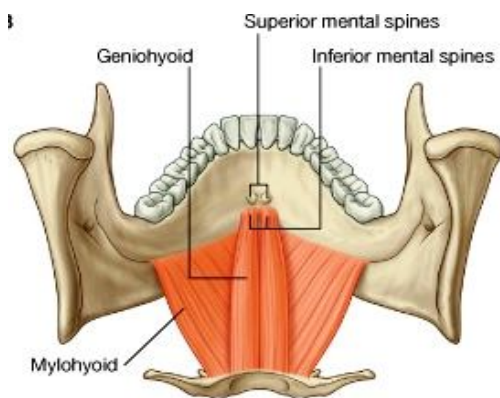


### Buccinator

- ↪ یکی از جمله عضلات facial expression میباشد.
- ↪ کنار خلفی این عضله با کنار قدامی عضله superior constrictor توسط pterygomandibular raphe وصل میگردد. این raphe از نوک pterygoid hamulus تا به قسمت خلفی دندان مولر آخر در mandible امتداد دارد.
- ↪ الیاف این عضله پس از نشئت از pterygomandibular raphe و alveolar part های هر دو استخوان maxilla و mandible، بطرف قدام سیر کرده و با الیاف عضله orbicularis oris مدغم میگردد.
- ↪ عضله buccinator رخسار ها را در برابر alveolar arches وضعیت داده و کمک میکند تا در زمان جویدن مواد غذایی، غذا در میان قوسهای دندانی باقی مانده وارد vestibule نگردد.
- ↪ این عضله توسط buccal branch عصب facial تعصیب گردیده است.
- ↪ حسیت جلد و oral mucosa رخسار ها توسط buccal branch عصب mandibular انتقال داده میشود.

### زمین یا Floor

↪ زمین oral cavity proper بصورت عمده توسط سه ساختمان ساخته شده است:



☞ یک پرده عضلی بنام mylohyoid muscle که مسافه U مانندی را که در بین قسمتهای راست و چپ جسم mandible تشکیل میشود، پر میکند.

☞ دو عضله رشته مانند بنام geniohyoideus؛ که در علوی پرده عضلی قرار داشته قداماً بالای mandible و خلفاً بالای استخوان hyoid ارتکاز میکنند.

☞ زبان یا tongue که در علوی عضلات geniohyoid قرار دارد.

↪ بر علاوه در زمین oral cavity proper غدوات لعابیه و قنات های شان نیز موجود میباشد. بزرگترین غدوات آن عبارت از sublingual gland و oral part of submandibular gland میباشد.

### Mylohyoid muscles

↪ هر دو عضله mylohyoid راست و چپ در سر خط متوسط با هم یکجا شده و یک پرده عضلی را میسازند که حدود سفلی زمین جوف دهن را تحدید میکند. این عضلات شکل مثلثی دارند و ذروه شان بقدام متوجه میباشد.

↪ کنار وحشی هر عضله بالای mylohyid line که در وجه داخلی جسم mandible قرار دارد، ارتکاز کرده و الیاف آن بطرف انسی میروند. در midline هر دو عضله توسط یک mylohyoid raphe باهم یکجا میشوند. این raphe از symphysis mandibular تا جسم استخوان hyoid در خلف امتداد دارد.

↪ کنار های خلفی این عضلات آزاد بوده و صرفاً در یک نقطه کوچک در انسی، بالای hyoid bone وصل میباشد.

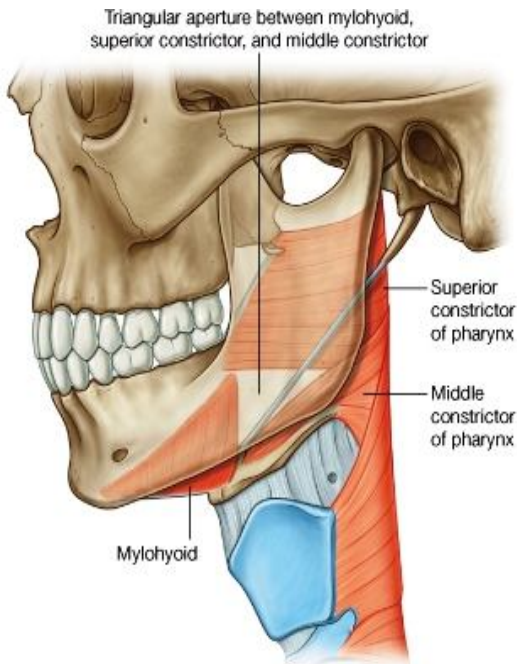
مانند عضلات **massticator**، عضله **mylohyoid** نیز توسط عصب **mandibular** تعصیب میشود. البته شعبه مخصوص آن که بنام **nerve to mylohyoid** یاد میگردد، از **inferior alveolar nerve** منشا میگیرد.

### Geniohyoid muscles

یکجوره عضلات رشته مانند میباشند که در هر دو طرف خط متوسط از **inferior mental spine** منشا گرفته و بالای وجه قدامی جسم **hyoid bone** ارتکاز میکنند. این عضلات در علوی **mylohyoids**، و در سفلی **genioglossus** که قسمتی از جذر زبان را میسازد، قرار دارند.

این عضله توسط یک شاخه ای از عصب شوکی **C1** که در گردن همراه با **hypoglossal nerve** سیر کرده سپس وارد جوف دهن میشود، تعصیب میگردد.

### راه ورودی به زمین جوف دهن یا Gateway into the floor of the oral cavity



کنار های خلفی آزاد عضلات **mylohyoid**، یکی از اضلاع فوحه مثلثی شکل و بزرگتر میسازند که یک راه عمده برای عبور ساختمانهای قسمت علوی گردن و **infratemporal fossa** به زمین جوف دهن میباشد. دو ضلع دیگر این فوحه مثلثی را عضلات **superior** و **middle constrictor** میسازند.

اکثریت ساختمانهاییکه از طریق این فوحه مثلثی عبور میکنند، مرتبط با زبان بوده و عبارتند از:

عضلات **hyoglossus** و **styloglossus**

او عیه **lingual artery & vein**

اعصاب **lingual**، **hypoglossal**، **Glossopharyngeal** و

عناصر لمفاوی

یک غده بزرگ لعابیه بنام **submandibular gland** بدور کنار خلفی آزاد عضله **mylohyoid** مانند یک چنگک دور زده و لذا از طریق این فوحه مثلثی نیز عبور میکند.

### زبان یا Tongue

یک ساختمان عضلی میباشد که قسمتی از زمین جوف دهن، و جدار قدامی **oropharynx** را ساخته است.

قسمت قدامی آن که در جوف دهن قرار دارد، ساختمان تقریباً مثلثی شکل داشته و بنام **apex of tongue** یاد میگردد.

جذر زبان یا **root of tongue** خلفاً به **mandible** و استخوان **hyoid** وصل میباشد.

1/3 حصه خلفی زبان که بطرف خلف متوجه میباشد، بنام **pharyngeal surface** آن یاد میگردد.

**Pharyngeal surface** از **oral surface** توسط یک میزابه **V** مانند بنام **terminal sulcus** جدا شده است. این میزابه کنار سفلی **oropharyngeal isthmus** را میسازد. در قسمت ذروه **V** یک فرورفتگی کوچک بنام **foramen caecum** قرار دارد.

### حلیمات زبان یا Pupillae

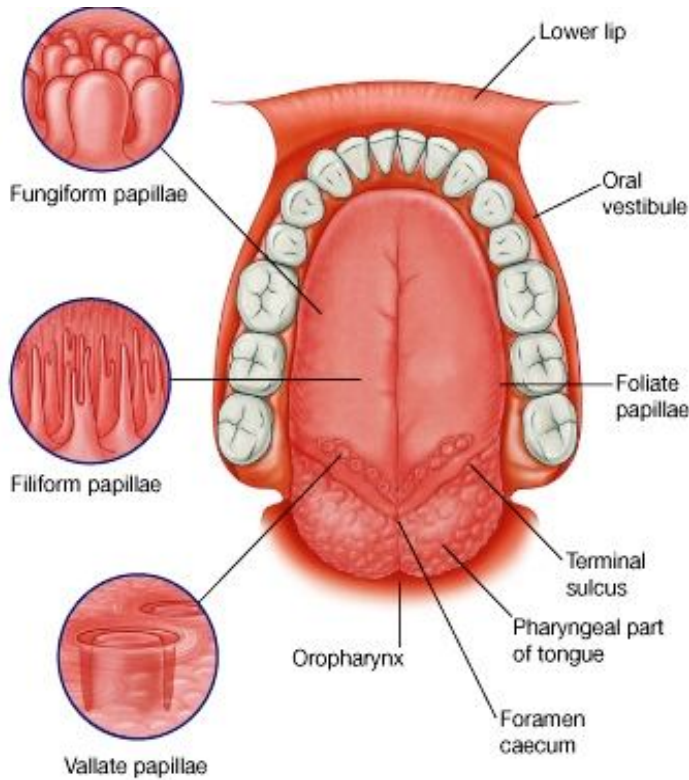
**Superior surface** زبان توسط صدها عدد **papillae** فرش شده اند. این **papilla** ها عبارتند از:

**Filiform pupillae**: برآمدگی های کوچک مخاطی اند که شکل مخروطی داشته در یک یا بیشتر از یک نقطه ختم میشوند.

**Fungiform pupillae**: ساختمان مدور داشته و کمی بزرگتر از **filiform pupillae** میباشد. این حلیمات اکثراً در کناره های زبان تراکم میکنند.

**Vallate pupillae**: بزرگترین نوع **papilla** ها بوده ساختمان استوانه ای را دارند که یک نهایت آن کند باشد. این حلیمات در **invagination** های سطح زبان جایجا شده اند. در زبان یک فرد صرفاً 8 تا 12 عدد از این حلیمات در امتداد یک خط **V** مانند که در قدام **terminal sulcus** واقع است، وجود میداشته باشد.

**Foliate pupillae**: های خطی مخاطی اند که در جوانب زبان در نزدیکی **terminal sulcus** قرار دارند.



حلیمات در مجموع سطح تماس بین وجه علوی زبان و محتویات جوف دهن را وسعت میبخشند. تمام این ها بجز از **filiform papillae**، حاوی **taste buds** یا جوانه های ذایقوی در سطح خویش میباشند.

### وجه سفلی یا Inferior surface of tongue

وجه سفلی قسمت oral زبان عاری از **papillae** بوده ولی یکتعداد **fold** های خطی مخاطی در آن دیده میشوند. یک **fold** مخاطی که در **midline** قرار داشته بنام **frenulum linguae** یاد میگردد، در امتداد فرش مخاطی زمین جوف دهن قرار دارد.

**Frenulum linguae** یک پرده ای را که در پلان **median sagittal** قرار داشته و هر دو نیمه راست و چپ زبان را داخلی از هم جدا میسازد، پوش کرده است.

در هر طرف **frenulum** یک **lingual vein** قرار دارد، و در وحشی هر یک **fimbriated fold** **vein** درشت قابل دید میباشد.

### Pharyngeal Surface

غشای مخاطی این سطح از سبب موجودیت نودولهای متعدد نسج لمفاوی که در طبقه تحت مخاطی آن قرار دارد، غیر منظم و ناهموار معلوم میشود. این نودولها مجموعاً بنام **lingual tonsil** یاد میگردد.

این وجه نیز عاری از **papillae** میباشد.

### عضلات زبان یا Muscles of tongue

جسم زبان توسط عضلات ساخته شده است. البته طوری که قبلاً گفتیم، زبان توسط یک پرده نسج منضمی بدو نیمه راست و چپ تقسیم گردیده است، بهمین خاطر تمام عضلات متشکله زبان نیز جفت میباشند.

عضلات زبان بدو گروه عضلات **intrinsic** و **extrinsic** تقسیم گردیده و تمام آنها به استثنای عضله **palatoglossus** (که توسط عصب واگوس تعصیب میگردد)؛ بوسیله **hypoglossal nerve** تعصیب شده اند.

### عضلات داخل المنشا یا Intrinsic muscles

عضلات **intrinsic** زبان از خود زبان نشئت کرده و دوباره بالای آن ارتکاز میکنند. این عضلات به گروههای **superior longitudinal**، **inferior longitudinal**، **transverse** و **vertical muscles** تقسیم شده اند. این عضلات قرار زیر شکل زبان را تغییر داده میتوانند:

- ☞ با کوتاه و دراز ساختن زبان؛
- ☞ با دور دادن **apex** و کناره های زبان؛

↪ با هموار یا مدور ساختن سطح زبان.

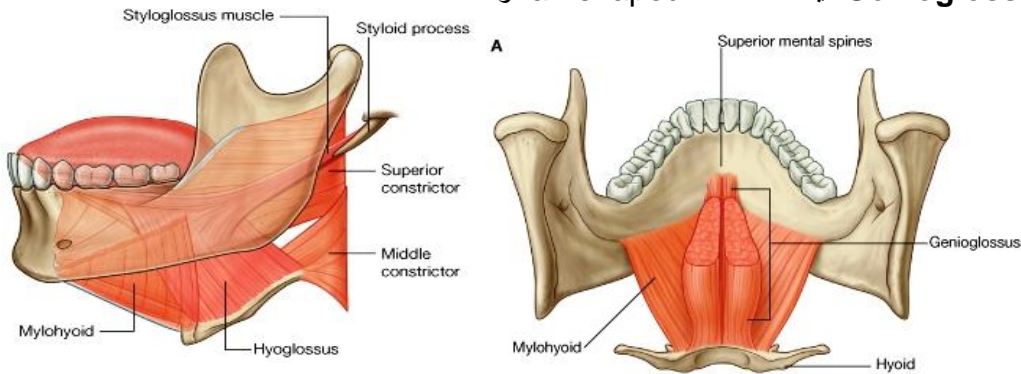
↪ زمانیکه عضلات زبان یکطرفه عمل کنند، در اجرای حرکات دقیقتر سهم میگیرند، مثلاً در هنگام صحبت کردن، غذا خوردن، و بلع نمودن.

### عضلات خارج المنشأ یا Extrinsic muscles

↪ عضلات extrinsic زبان از نواحی مجاور خارج از خود زبان منشأ گرفته و بالای زبان ارتکاز میکنند.

↪ چهار عضله عمده extrinsic بهر طرف خط متوسط بدن وجود دارند که عبارتند از عضلات:

↪ **Genioglossus**: یک عضله fan-shaped و



ضخیم میباشد.

↪ **Hyoglossus**: یک عضله چار ضلعی و نازک میباشد که وحشی تر از genioglossus قرار دارد.

↪ **Styloglossus**: این عضله در مسافتی مثلثی بین middle و superior constrictor، و عضله mylohyoideus

سیر میکند.

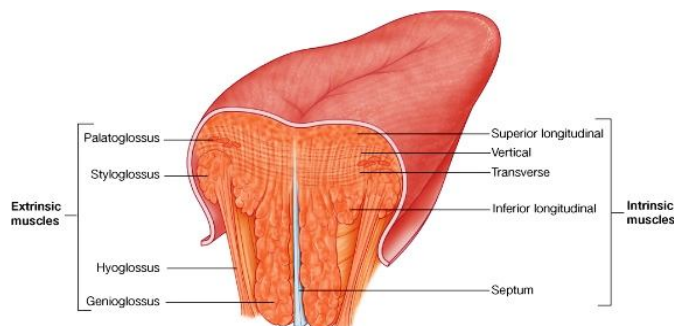
↪ و **Palatoglossus**: یک عضله مشترک زبان و soft palate میباشد که مانند عضلات دیگر زبان توسط عصب

hypoglossal تعصیب نشده، بلکه مانند باقی عضلات soft palate توسط عصب واگوس تعصیب میگردد.

↪ این عضلات زبان را بطرف جلو و عقب کشانیده همچنان سبب elevation یا depression آن شده میتوانند.

Table 8-21. Muscles of the tongue

Muscle	Origin	Insertion	Innervation	Function
<b>Intrinsic</b>				
Superior longitudinal (just deep to surface of tongue)	Submucosal connective tissue at the back of the tongue and from the median septum of the tongue	Muscle fibers pass forward and obliquely to submucosal connective tissue and mucosa on margins of tongue	Hypoglossal nerve [XII]	Shortens tongue; curls apex and sides of tongue
Inferior longitudinal (between genioglossus and hyoglossus muscles)	Root of tongue (some fibers from hyoid)	Apex of tongue	Hypoglossal nerve [XII]	Shortens tongue; uncurls apex and turns it down-ward
Transverse	Median septum of the tongue	Submucosal connective tissue on lateral margins of tongue	Hypoglossal nerve [XII]	Narrows and elongates tongue
Vertical	Submucosal connective tissue on dorsum of tongue	Connective tissue in more ventral regions of tongue	Hypoglossal nerve [XII]	Flattens and widens tongue
<b>Extrinsic</b>				
Genioglossus	Superior mental tubercles	Body of hyoid; entire length of tongue	Hypoglossal nerve [XII]	Protrudes tongue; depresses center of tongue
Hyoglossus	Greater horn and adjacent part of body of hyoid bone	Lateral surface of tongue	Hypoglossal nerve [XII]	Depresses tongue
Styloglossus	Styloid process (anterolateral surface)	Lateral surface of tongue	Hypoglossal nerve [XII]	Elevates and retracts tongue
Palatoglossus	Inferior surface of palatine aponeurosis	Lateral margin of tongue	Vagus nerve [X] (via pharyngeal branch to pharyngeal plexus)	Depresses palate; moves palatoglossal fold toward midline; elevates back of the tongue



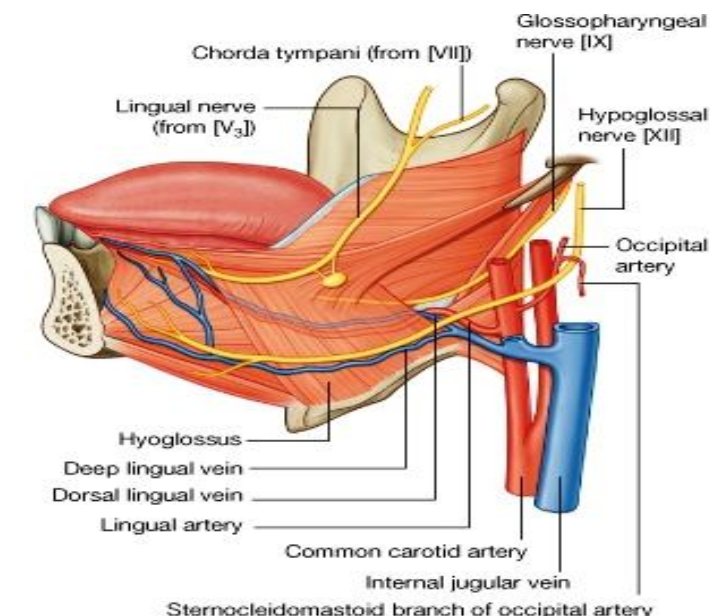


## اوعیه خون زبان

### شراین یا arteries

- ↪ بزرگترین شریان در زبان عبارت از **lingual artery** میباشد.
- ↪ این شریان در نزدیک ذروه **greater horn** استخوان **hyoid** از شریان **external carotid** منشأ گرفته از تحت عضله **hyoglossus** میگذرد و وارد جوف دهن میشود. سپس در بین **hyoglossus** و **genioglossus** بطرف قدام تا **apex of tongue** پیش میرود.
- ↪ علاوه بر زبان، **lingual artery** غده **sublingual**، بیریه ها، و **oral mucosa** را نیز در زمین جوف دهن اروا میکند.

### اورده یا veins



خون وریدی زبان توسط دو ورید **deep lingual** و **dorsal lingual** تخلیه میشود:

1. **Deep lingual veins**: که از ورای غشای مخاطی در وجه سفلی زبان نیز قابل دید میباشد. این ورید ها شراین همنام خود را در قدام زبان همراهی مینمایند، ولی بعداً توسط عضله **hyoglossus** از هم جدا میشوند. این وریدها در دوطرف **midline** همراه با **hypoglossal nerve** که وحشی تر از آن سیر میکند، در سطح عضله **hyoglossus** سیر کرده و از جوف دهن خارج میشوند، و بالاخره در **internal jugular vein** در گردن تخلیه میگردند.
2. **Dorsal lingual veins**: شراین را همراهی نموده و در بین هردو عضله **hyoglossus** و **genioglossus** سیر میکند. این ورید نیز بالاخره به **internal jugular vein** تخلیه میگردد.

### تعییب یا Innervation

زبان توسط چندین عصب تعویب میگردد:

1. **Glossopharyngeal nerve**: حسیت ذایقه و حسیت عمومی **pharyngeal part** زبان توسط این عصب انتقال داده میشود.
2. **Lingual nerve**: حسیت عمومی **oral part** زبان، مخاط زمین جوف دهن، و **gingiva** مربوط به دندانهای پایین توسط این عصب تامین میگردد. بر علاوه این عصب الیاف پاراسمپاتیک و الیاف ذایقه **oral part** را که قسمتی از **facial nerve** میباشد نیز با خود انتقال میدهد.
3. **Facial nerve**: مسوول انتقال حسیت ذایقه از **oral part** زبان به **CNS** میباشد. این الیاف ذایقه ای بحیث قسمتی از **lingual nerve** زبان را ترک میگویند. سپس این الیاف وارد عصب **chorda tympani** که یک شعبه **facial nerve** میباشد، میگردند.
4. **Hypoglossal nerve**: تمام عضلات زبان را به استثنای **palatoglossus** تعویب میکند.

### تخلیه لمفاوی یا Lymphatic drainage

- ↪ تمام اوعیه لمفاوی زبان سرانجام در **deep cervical nodes** که در مسیر **internal jugular vein** قرار دارند، تخلیه میشوند.

#### Sensory

Anterior two-thirds (oral)

- general sensation mandibular nerve [V<sub>3</sub>] via lingual nerve
- special sensation (taste) facial nerve [VII] via chorda tympani

Posterior one-third (pharyngeal)

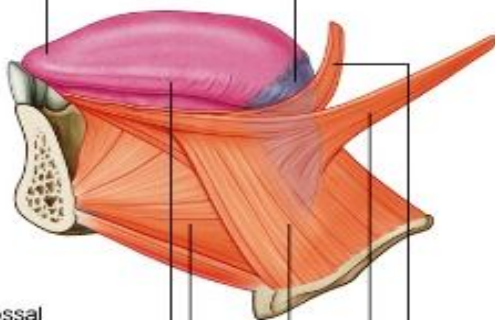
- general and special (taste) sensation glossopharyngeal nerve [IX]

#### Motor

Hypoglossal nerve [XII]

- Intrinsic muscle
- Genioglossus
- Hyoglossus
- Styloglossus

Palatoglossus – vagus nerve [X]



## غدد لعابیه یا Salivary Glands

- ↪ این غدوات که بنام غدوات ملحقه جوف دهن نیز یاد میشوند، عبارت از غدواتی استند که در جوف دهن باز شده و یا افرازات شان در جوف دهن تخلیه گردد.
- ↪ اکثریت این غدوات کوچک بوده و در طبقه مخاطی یا تحت مخاطی زبان، **palate**، رخسارها، و لبها وجود دارند. این غدوات کوچک یا بصورت مستقیم و یا توسط قناتهای کوچک خود در جوف دهن تخلیه میگردند.
- ↪ بر علاوه یکتعداد غدوات بمراتب بزرگتر نیز وجود دارند که عبارت از غدوات **parotid**، **sublingual** و **submandibular** میباشدند.

### غده نگفیه یا Parotid gland

- ↪ این غده در هر دو طرف کاملاً خارج از جوف دهن، در یک فرورفتگی مثلثی شکلیکه حدود آن قرار زیر میباشد، موقعیت دارد:

↪ در خلف با عضله **sternocleidomastoideus**

↪ در قدام با **ramus of mandible**

↪ در علوی قاعده این مثلث به **external acoustic meatus** و وجه خلفی **zygomatic arch** توافقی میکند.

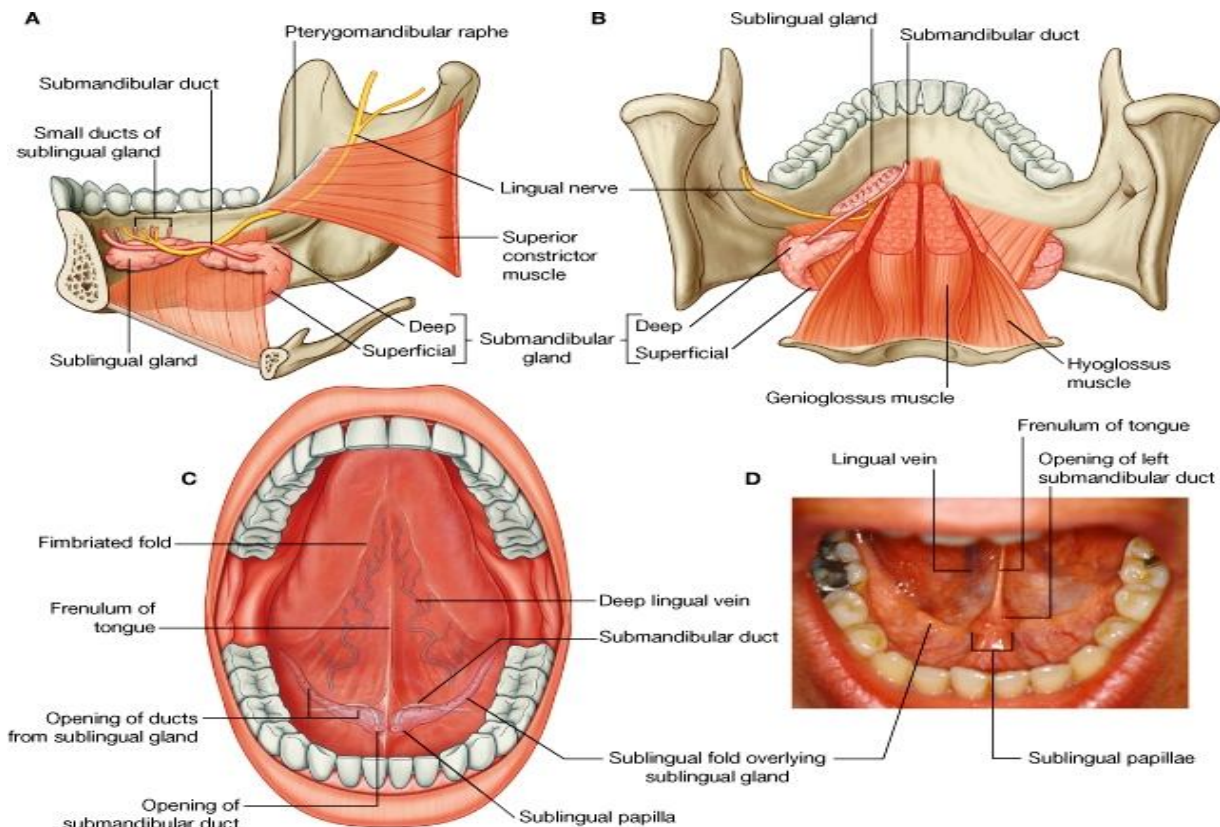
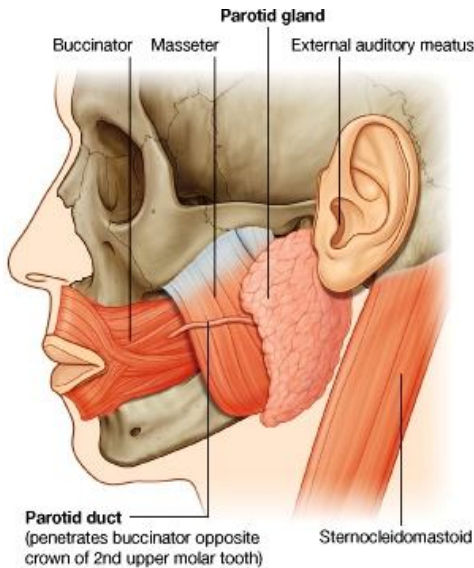
- ↪ **Parotid duct** در سطح خارجی عضله **Masseter** سیر کرده بطرف انسی میرود و از ضخامت عضله **buccinator** عبور کرده در مقابل تاج دندان مولر دوم در علوی، در جوف دهن تخلیه میشود.

- ↪ از ضخامت غده پروتئید ساختمانهای مهمی مانند **external carotid artery**، **retromandibular vein** و قسمتی از عصب **facial** میگذرند.

### Submandibular glands

- ↪ این غدوات کوچکتر از غدوات پروتئید و بزرگتر از غدوات **sublingual** میباشدند. هر غده ساختمان چنگک مانند دارد طوریکه:

↪ بازوی بزرگ این چنگک سفلی تر از عضله **mylohyoid** در یک فرورفتگی در وجه انسی **mandible** که بنام



© Elsevier. Drake et al: Gray's Anatomy for Students - www.studentconsult.com

**submandibular fossa** یاد میگردد، قرار دارد. این قسمت غده superficial بوده و خارج از حدود جوف دهن واقع میباشد.

بازوی کوچک غده که عبارت از **deep part** آن میباشد، بدور کنار خلفی **mylohyoid** دور زده و در زمین جوف دهن وحشی تر از **root of tongue** قرار میگیرد.

↳ **Sumbandibular duct** از قسمت انسی **deep part** غده خارج شده و در جوف دهن بطرف قدام سیر میکند، و سرانجام در قسمت نوک یک **sublingual papilla** کوچکی که در پهلوی قاعده **frenulum** قرار دارد، باز میگردد.

↳ **Lingual nerve** که **submandibular duct** را همراهی کرده و در زمین جوف دهن پیش میرود، سرانجام بطرف بالا صعود کرده وارد زبان میگردد.

### Sublingual glands

↳ این غدوات ساختمان بادام مانند داشته و در وحشی **submandibular duct** و **lingual nerve** در زمین جوف دهن قرار دارند.

↳ این غده در وجه انسی **mandible** در یک میزابه کم عمقی که بنام **sublingual fossa** یاد میگردد، قرار دارد. این میزابه در علوی **mylohyoid line** واقع میباشد.

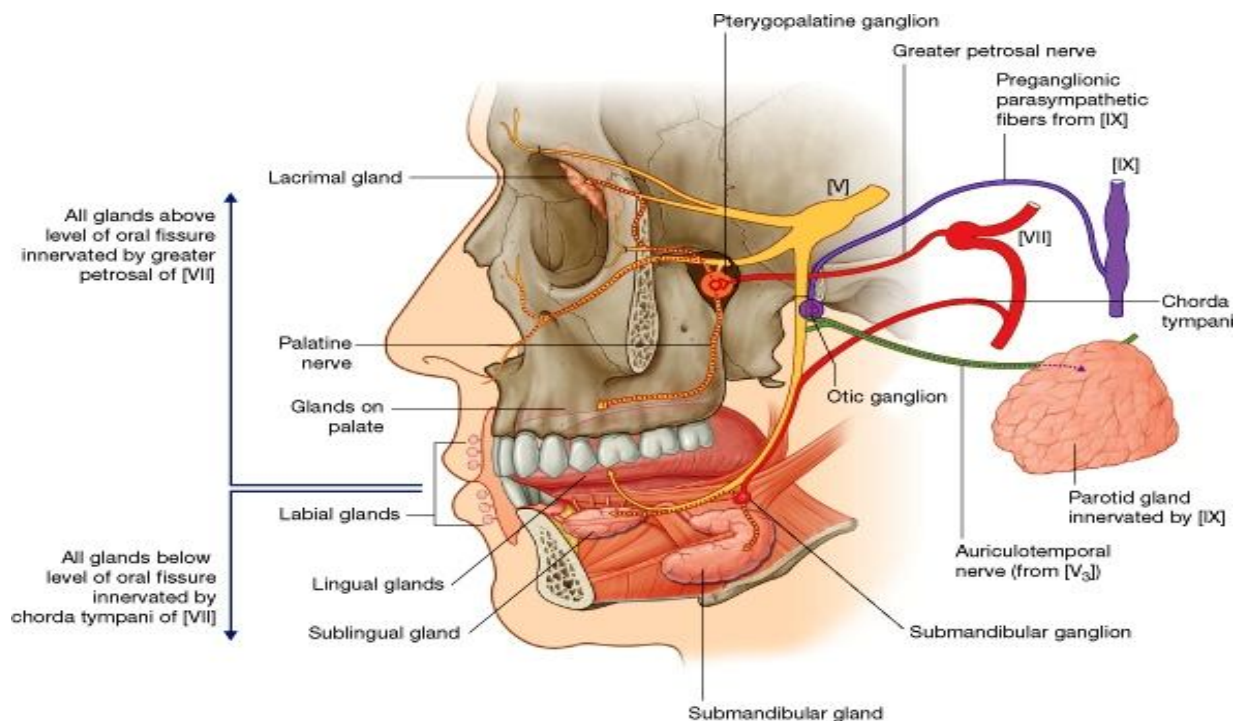
↳ کنار علوی این غده در تحت مخاط جوف دهن قرار گرفته و یک **fold** طولانی شکل را میسازد که بنام **sublingual fold** یاد میگردد. این **fold** از سمت خلفی- وحشی جوف دهن تا **sublingual papilla** امتداد دارد.

↳ افزادات غدوات **sublingual** توسط قناتهای کوچک متعدد که در تیغه **sublingual fold** باز میشوند، در جوف دهن تخلیه میگردد.

### اوعیه غدوات لعابیه

↳ شرایینی که غده پروتید را اروا میکنند عبارت از شعبات **external carotid** میباشدند که از مجاورت این غده میگذرند.

↳ غدوات **submandibular** و **sublingual** توسط شعبات شریان **facial** و **lingual** اروا میشوند.



© Elsevier. Drake et al: Gray's Anatomy for Students - www.studentconsult.com

↳ آورده بیکه غده پروتید را تخلیه میکنند به **external jugular vein** میریزند، در حالیکه آورده غدوات **submandibular** و **sublingual** در **facial vein** و **lingual vein** میریزند.

- ↳ لیمف غده پروتید در parotid nodes که در ضخامت خود غده یا در سطح آن قرار دارند، تخلیه میشود. Parotid nodes بالنوبه در superficial و deep cervical nodes میریزند.
- ↳ لیمف غدوات sublingual و submandibular nodes عمدتاً در submandibular nodes و از آن طریق در deep cervical nodes (مخصوصاً jugulodigastric node) تخلیه میشود.

## اعصاب غدوات لعابیه

### پاراسمپاتیك

- ↳ تعصیب پاراسمپاتیك غدوات لعابیه توسط شعبات facial nerve که بالنوبه برای رسیدن تا هدف با شعبات maxillary و mandibular nerves یکجا میشوند، تامین میگردد.
- ↳ اعصاب پاراسمپاتیك به غده پروتید توسط الیافی که در ضخامت Glossopharyngeal nerve سیر کرده و بعداً با یک شعبه mandibular nerve مپیوندند، رسانیده میشود.

### Greater petrosal nerve

- ↳ تمام غدوات لعابیه که بالاتر از oral fissure موقعیت دارند، با اضافه تمام غدوات مخاطی بینی و غده اشکیه که در جوف اربیت قرار دارد؛ توسط الیاف پاراسمپاتیکی که بوسیله یک شعبه facial nerve بنام great petrosal nerve آورده میشود، تعصیب شده اند.
- ↳ الیاف preganglionic پاراسمپاتیك که در ضخامت این عصب انتقال

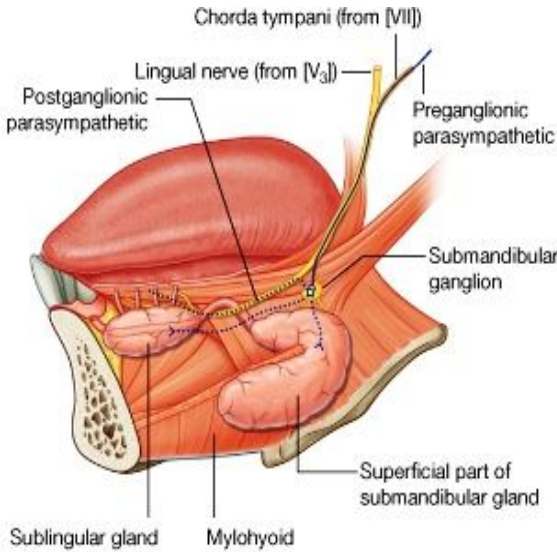
- داده میشود، در pterygopalatine fossa آمده و با الیاف postganglionic که در pterygopalatine ganglion قرار دارد، ساینپس میگردد.
- ↳ این الیاف postganglionic در ضخامت شعبات حسی maxillary تقسیم شده و تا نسج مورد هدف شان رسانیده میشوند.

### Chorda tympani

- ↳ تمام غدوات پایینتر از oral fissure، که شامل غدوات کوچک موجود در زمین جوف دهن، لب پایین، زبان، و غدوات بزرگتر sublingual و submandibular نیز میگردد، بوسیله الیاف پاراسمپاتیکی که توسط یک شاخه دیگر عصب facial بنام chorda tympani آورده میشود، تعصیب میشوند.
- ↳ عصب chorda tympani با شاخه ای از mandibular nerve که عبارت از lingual nerve میباشد، یکجا شده وارد جوف دهن میشود. الیاف preganglionic پاراسمپاتیك در سطح خارجی عضله hyoglossus از عصب lingual جدا شده و با الیاف postganglionic پاراسمپاتیکی که در submandibular gland وجود دارد، ساینپس میگردد. چنان معلوم میشود که این عقده از lingual nerve بطرف پایین آویزان شده باشد.
- ↳ الیاف postganglionic پاراسمپاتیك سپس وارد غدوات sublingual و submandibular میگردد؛ در حالیکه یکمقدار دیگر آن دوباره با lingual nerve یکجا شده و توسط شعبات آن به انساج مورد هدف خود تقسیم میشوند.

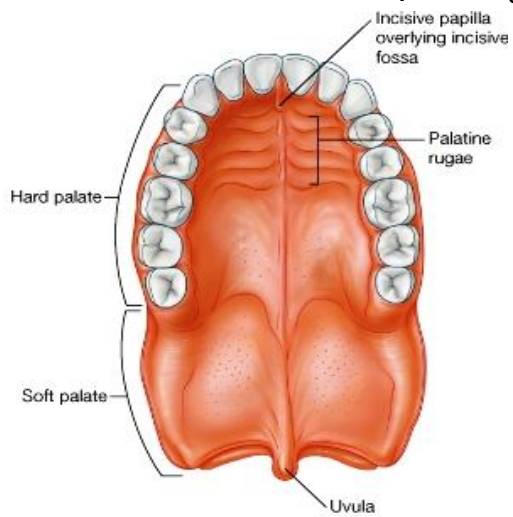
### سقف جوف دهن یا Roof-palate

- سقف جوف دهن توسط کام یا palate ساخته میشود. این palate بدو قسمت قدامی بنام hard palate و خلفی بنام soft palate تقسیم شده است.



## کام سخت یا Hard palate

↪ Hard palate جوف دهن را از اجواف بینی جدا میسازد.  
 ↪ این کام از یک صفحه استخوانی متشکل است که در بالا توسط respiratory mucosa که زمین جوف بینی را میپوشاند، و در پایین توسط oral mucosa که قسمت اعظم سقف جوف دهن را میپوشاند، فرش شده است.



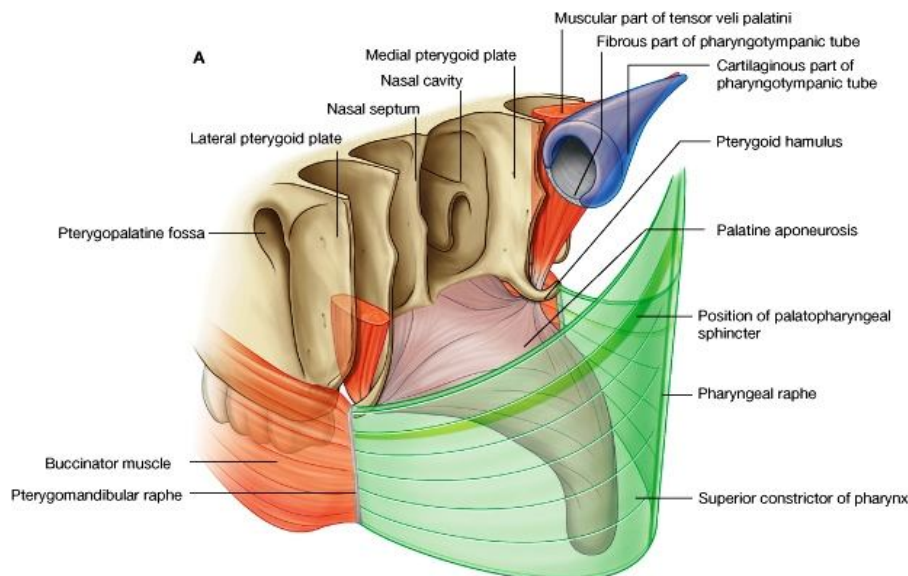
↪ سه ربع قدامی یا 3/4 حصه قدامی کام سخت توسط palatine process های استخوان maxilla ساخته میشود؛ در حالیکه یک ربع خلفی یا 1/4 حصه خلفی آن توسط horizontal plate های استخوان پلاتین ساخته شده است.  
 ↪ حدود قدامی و وحشی کام سخت در جوف دهن توسط upper alveolar arch تعیین میگردد؛ خلفاً کام سخت در امتداد با soft palate قرار دارد.  
 ↪ غشای مخاطی سطح hard palate در جوف دهن با آن التصاق صمیمی داشته و حاوی تعداد زیادی از transverse palatine folds یا palatine rugae، و یک ridge طولانی در سر خط متوسط بنام palatine raphe میباشد. Palatine raphe قداماً در یک برآمدگی بیضوی شکل بنام incisive papilla خاتمه مییابد. این papilla بالای incisive fossa قرار دارد.

## حنک نرم یا Soft palate

↪ Soft palate خلفاً به ادامه hard palate واقع بوده و بحیث یک معصره یا valve قرار زیر کار میکند:  
 ↪ هرگاه soft palate بطرف پایین کش شود، سبب بسته شدن oropharyngeal isthmus میشود؛  
 ↪ هرگاه soft palate بطرف بالا کش شود، سبب جدا کردن nasopharynx از oropharynx میشود.  
 ↪ Soft palate متشکل از چار عضله بوده و توسط همین عضلات حرکت داده میشود.  
 ↪ سطح soft palate توسط غشای مخاطی پوشانیده شده است که امتداد یافته مخاط بلعوم، جوف دهن و اجواف بینی میباشد.  
 ↪ یک تبارز عضلی کوچک و اشک مانند که از کنار خلفی آزاد soft palate آویزان میباشد، بنام uvula یاد میگردد.

## عضلات soft palate

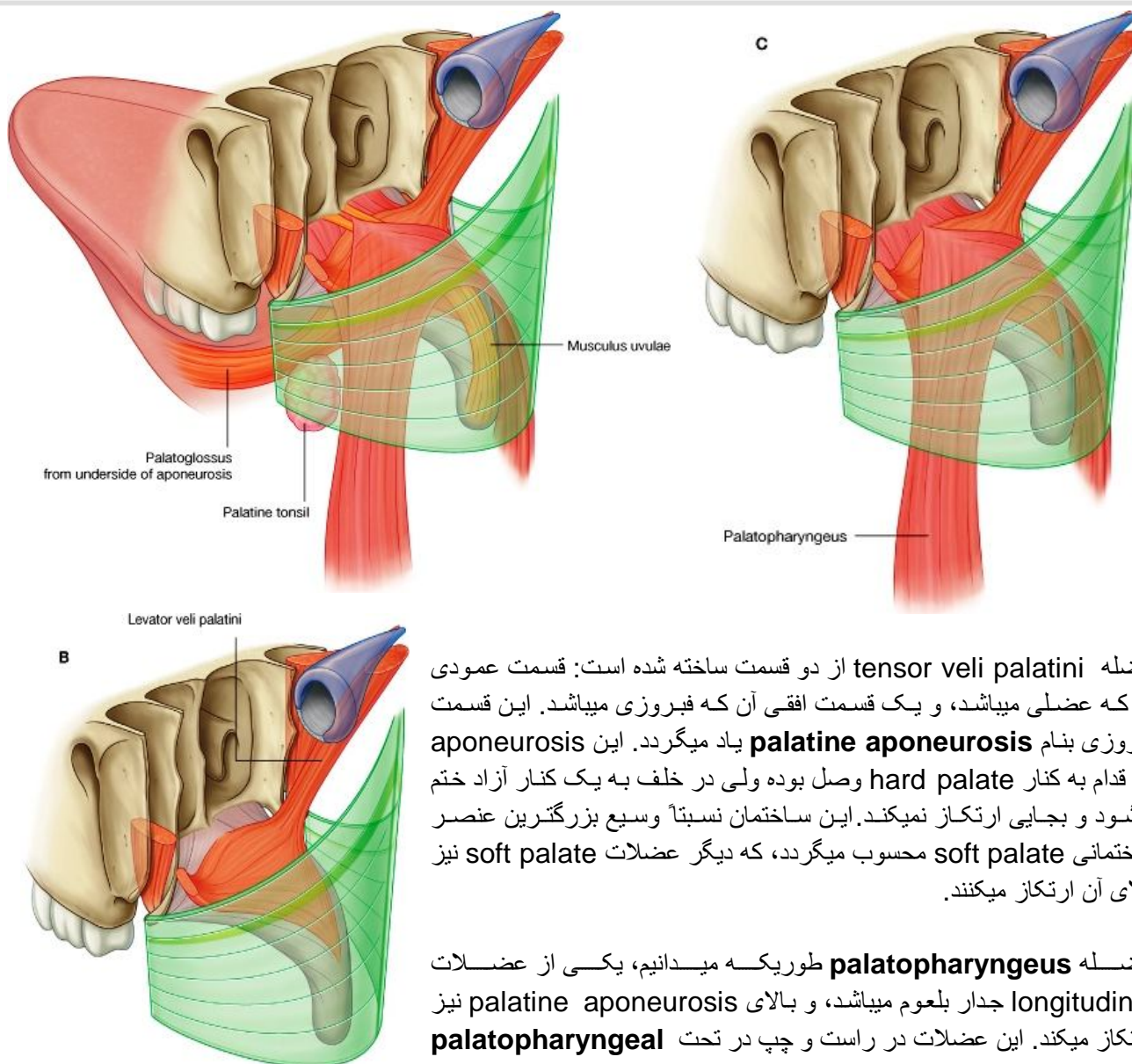
↪ در هر دو طرف پنج عضله وجود دارد که در تشکل و تحرک soft palate سهم میگیرند.  
 ↪ ازین جمله دو عضله tensor veli palatini و levator veli palatini از قاعده قحف منشا گرفته بطرف palate پایین میشوند؛ در حالیکه دو عضله دیگر که عبارتند از palatoglossus و palatopharyngeus، از زبان و بلعوم منشا گرفته و بطرف palate بالا



میشوند. آخرین عضله که بنام **musculus uvulae** یاد میگردد، با **uvula** مرتبط میباشد.   
 ↪ تمام عضلات **palate** توسط عصب واگوس تعصیب شده اند، به استثنای عضله **tensor veli palatini** که توسط یک شاخه ای از عصب **mandibular** که **nerve to medial pterygoid** نامیده میشود، تعصیب شده است.

Table 8-22. Muscles of the soft palate

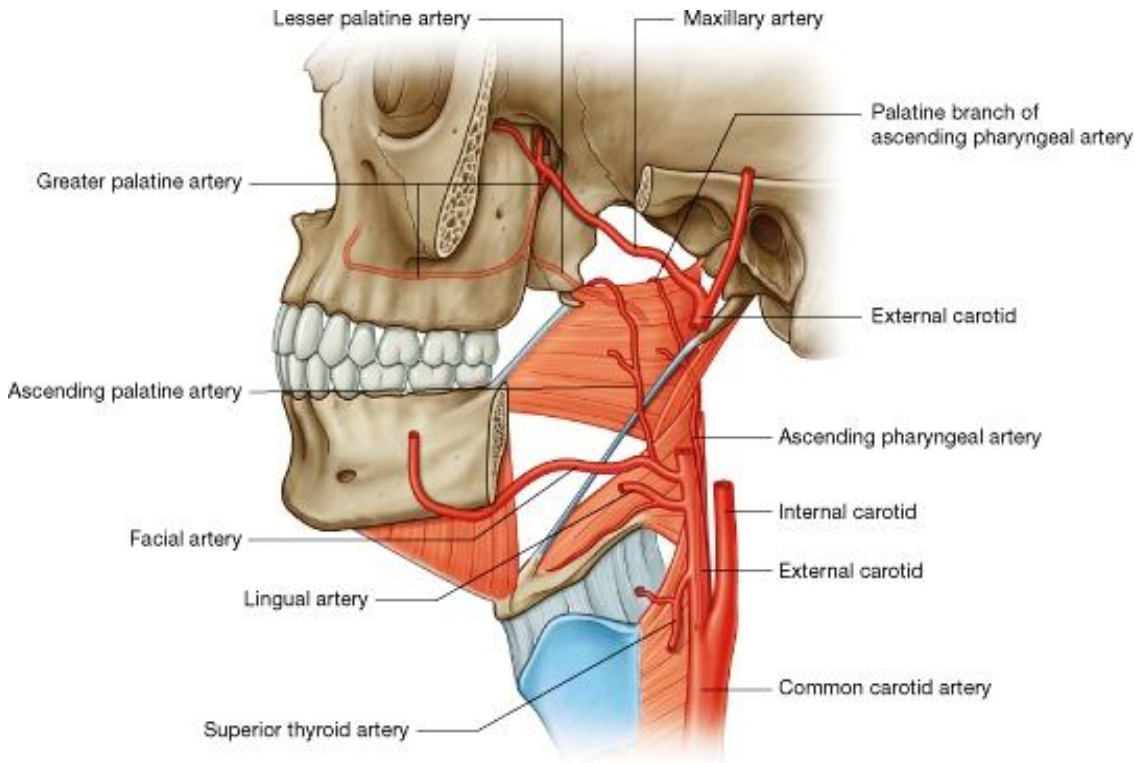
Muscle	Origin	Insertion	Innervation	Function
Tensor veli palatini	Scaphoid fossa of sphenoid bone; fibrous part of pharyngotympanic tube; spine of sphenoid	Palatine aponeurosis	Mandibular nerve [V <sub>3</sub> ] via the branch to medial pterygoid muscle	Tenses the soft palate; opens the pharyngotympanic tube
Levator veli palatini	Petrous part of temporal bone anterior to opening for carotid canal	Superior surface of palatine aponeurosis	Vagus nerve [X] via pharyngeal branch to pharyngeal plexus	Only muscle to elevate the soft palate above the neutral position
Palatopharyngeus	Superior surface of palatine aponeurosis	Pharyngeal wall	Vagus nerve [X] via pharyngeal branch to pharyngeal plexus	Depresses soft palate; moves palatopharyngeal arch toward midline; elevates pharynx
Palatoglossus	Inferior surface of palatine aponeurosis	Lateral margin of tongue	Vagus nerve [X] via pharyngeal branch to pharyngeal plexus	Depresses palate; moves palatoglossal arch toward midline; elevates back of the tongue
Musculus uvulae	Posterior nasal spine of hard palate	Connective tissue of uvula	Vagus nerve [X] via pharyngeal branch to pharyngeal plexus	Elevates and retracts uvula; thickens central region of soft palate



↪ عضله **tensor veli palatini** از دو قسمت ساخته شده است: قسمت عمودی آن که عضلی میباشد، و یک قسمت افقی آن که فیبروزی میباشد. این قسمت فیبروزی بنام **palatine aponeurosis** یاد میگردد. این **aponeurosis** در قدام به کنار **hard palate** وصل بوده ولی در خلف به یک کنار آزاد ختم میشود و بجایی ارتکاز نمیکند. این ساختمان نسبتاً وسیع بزرگترین عنصر ساختمانی **soft palate** محسوب میگردد، که دیگر عضلات **soft palate** نیز بالای آن ارتکاز میکنند.

↪ عضله **palatopharyngeus** طوریکه میدانیم، یکی از عضلات **longitudinal** جدار بلعوم میباشد، و بالای **palatine aponeurosis** نیز ارتکاز میکند. این عضلات در راست و چپ در تحت **palatopharyngeal**

**arches** قرار دارند. زمانی که از قدام ملاحظه کنیم، این قوسها در خلف و انسی **palatoglossal arches** قرار دارند. در فاصله بین هردو قوس نامبرده، در جدار جنبی **palatine tonsil**، **oropharynx** موقعیت دارد. عضله **palatoglossus** در **oral surface** یا وجه سفلی **palatine aponeurosis** ارتکاز کرده سپس بطرف قدام و سفلی سیر میکند و در وجه جنبی زبان قرار میگیرد. البته این عضلات در هردو طرف در تحت **palatoglossal arch** که کنارهای جنبی **oropharyngeal isthmus** را میسازند، قرار دارند.



© Elsevier. Drake et al: Gray's Anatomy for Students - www.studentconsult.com

## اوعیه Palate

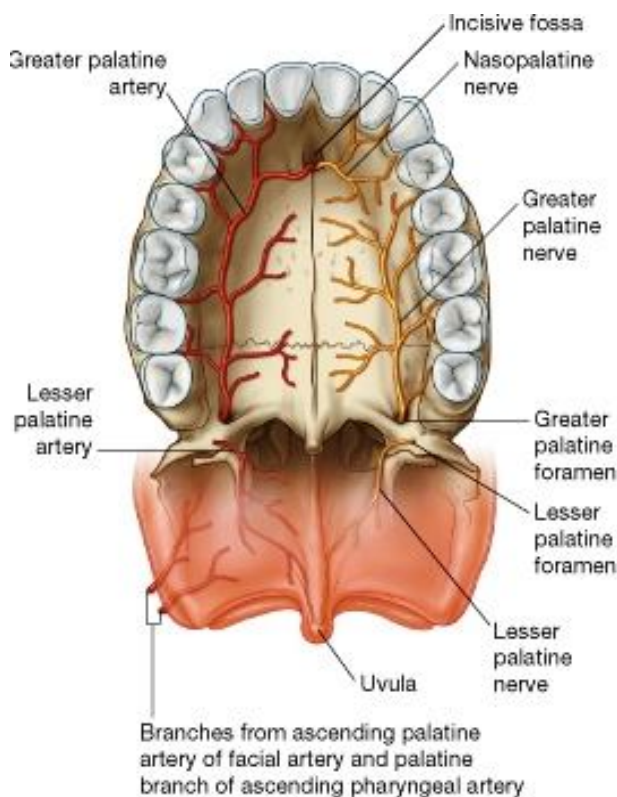
### شراین

#### 1. **Ascending palatine artery** و **palatine branch**:

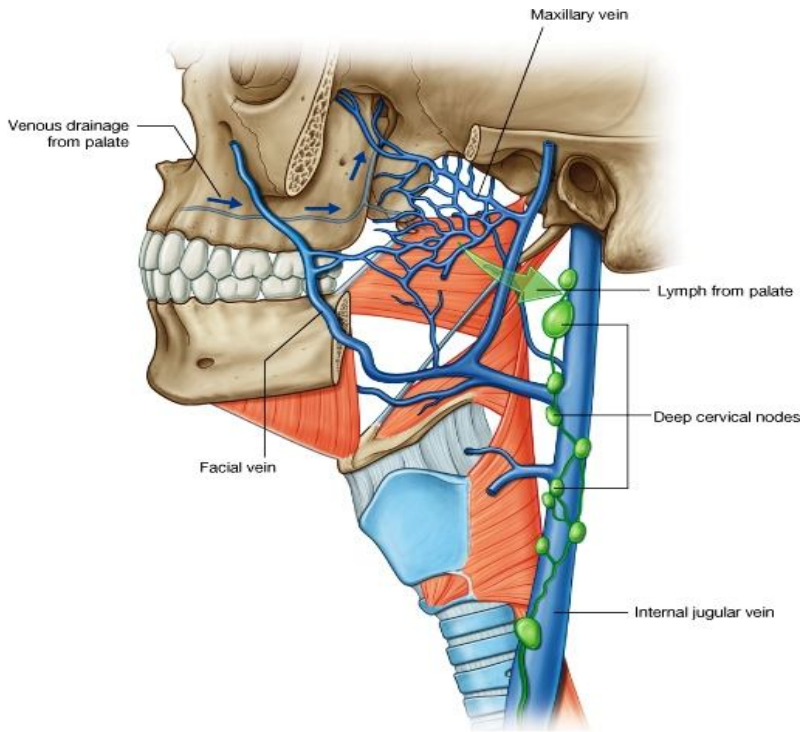
شریان **ascending palatine artery** یک شاخه ای از **facial artery** می باشد؛ در حالیکه **palatine branch** شریان دیگری بنام **ascending pharyngeal artery** نیز عین سیر **palatine branch** شریان **ascending palatine artery** را تعقیب کرده و بعضاً ممکن بعوض آن وجود داشته باشد.

#### 2. **Greater palatine artery**: از شریان **maxillary**

در **pterygopalatine fossa** منشا گرفته و وارد پلاتین کانال میشود. در آنجا یک شاخه کوچک دیگر بنام **lesser palatine artery** از آن جدا شده و سپس از طریق **greater palatine foramen** عبور میکند و در سطح سفلی **hard palate** قرار میگیرد. بعداً این شریان در سطح کام سخت بطرف قدام پیشرفته و به **incisive canal** داخل میشود و سر انجام در جدار انسی **nasal cavity** خاتمه مییابد. **Greater palatine artery**



شریان عمده hard palate بوده و علاوه بر آن palatal gingiva را نیز اروا میکند.  
**Lesser palatine artery** از طریق lesser palatine foramen خارج شده و در اروای soft palate سهم میگیرد.



© Elsevier. Drake et al: Gray's Anatomy for Students - www.studentconsult.com

## آورده

بصورت عمومی آورده ای که خون وریدی سقف جوف دهن را تخلیه میکنند، همانم و هم سیر شرایین آن بوده و سرانجام یا به pterygoid plexus of veins ، و یا در یک شبکه وریدی که در اطراف palatine tonsil قرار دارد میریزند. این شبکه بالاخره در facial vein تخلیه میشود.

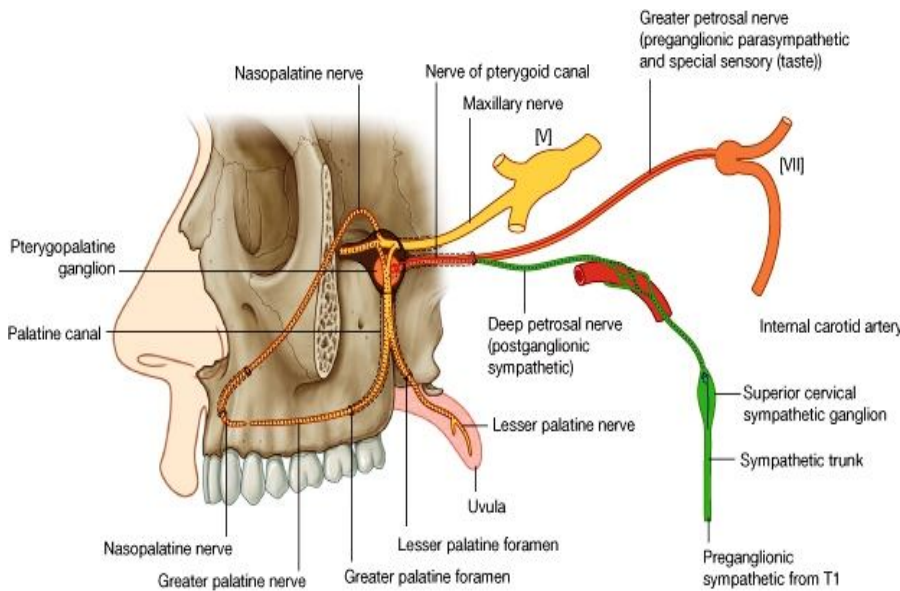
## تخلیه لمفاوی

لمف palate در deep cervical nodes تخلیه میشود.

## تعییب یا Innervation

Palate در مجموع توسط اعصاب greater & lesser palatine nerves و nasopalatine nerve تعویب گردیده است.  
 هر سه اعصاب فوق الذکر حاوی الیاف general sensory pterygopalatine در maxillary nerve fossa منشا میگیرند.

الیاف پاراسمپاتیک (برای غدوات) و special sensory (برای تامین حسیت ذایقه در soft palate) توسط یک شاخه عصب facial آورده شده و در pterygopalatine fossa با سه عصب نامبرده در بالا مخلوط میشوند.  
 الیاف سمپاتیک (برای تعویب او عیه خون) نیز به pterygopalatine fossa رسیده و در آنجا با سه عصب فوق مخلوط میشوند.



© Elsevier. Drake et al: Gray's Anatomy for Students - www.studentconsult.com

## Greater & lesser palatine nerves

این اعصاب در pterygopalatine fossa نشئت کرده وارد پلاتین کانال میشوند، و به hard palate میرسند.  
 Greater palatine nerve کم سخت، بیره های خلفی را تا دندان پریمولر اول تعویب میکند.  
 Lesser palatine nerve بطرف خلف و انسی رفته و soft palate را تعویب میکند.

## Nasopalatine nerve

این عصب نیز در pterygopalatine fossa نشئت میکند ولی بطرف انسی

رفته و وارد جوف بینی میگردد. سپس در سقف جوف بینی بطرف انسی پیش رفته به جدار انسی جوف بینی میرسد. سپس بطرف incisive canal که در قدام زمین جوف بینی باز میشود، پایین شده و از طریق این کانال به سطح hard palate میرسد.  
 این عصب بیره ها و غشای مخاطی مجاور دندانهای incisor و canine را تعویب میکند.



## لبها و Oral fissure

**Oral fissure** عبارت از یک فوچه درز مانند است که در میان لبها ایجاد شده و **oral vestibule** را بخارج ارتباط میدهد. این فوچه توسط عضلات **facial expression** که در اطراف لبها و نواحی مجاور آن قرار دارند و همچنان توسط حرکات **mandible**، باز و بسته شده و تغییر شکل داده میتواند.

**لبها یا lips** متشکل از انساج رخوه میباشند که در داخل توسط **oral mucosa**، و در خارج توسط جلد فرش گردیده اند. البته جلد لبها بمراتب نازکتر و لطیفتر از جلد صورت میباشد، و سرحد بین این هردو نوع جلد توسط یک کنار قرمز رنگ مشخص شده میتواند.

در **external surface** لب بالا یک میزابه عمودی کم عمق بنام **philtrum** دیده میشود.

در **internal surface** هردو لب بالا و پایین یک **fold** مخاطی بنام **median**

**labial frenulum** قرار دارد که لبها را با بیره مجاور ارتباط میدهد.

در ضخامت لبها عضله **orbicularis oris**، انساج عصبی-وعایی، و غدوات قرار دارند. غدوات کوچک **labial** که شکل نخود مانند را دارند، در بین نسج عضلی و **oral mucosa** قرار داشته و در **oral vestibule** قرار دارند.

یکتعداد عضلات **facial expression** شکل و اندازه **oral fissure** را کنترل میکنند. مهمترین آنها عضله **orbicularis oris** میباشد که اطراف دهان را مانند یک حلقه احاطه نموده و وظیفه یک **sphincter** را اجرا میکند. الیاف یکتعداد عضلات دیگر نیز با **orbicularis oris** و یا دیگر انساج لبها مدغم شده و در کنترل اندازه و شکل **oral fissure** سهم میگیرند. این عضلات شامل **levator labii superioris**، **buccinator** & **zygomaticus major**، **minor**، **depressor anguli oris**، **depressor labii inferioris**، **levator anguli oris** و **platysma** میباشند.

## Oropharyngeal isthmus

عبارت از مجرای بین جوف دهن و **oropharynx** میباشد که در خلف جوف دهن قرار دارد. حدود این فوچه قرار زیر ساخته میشود:

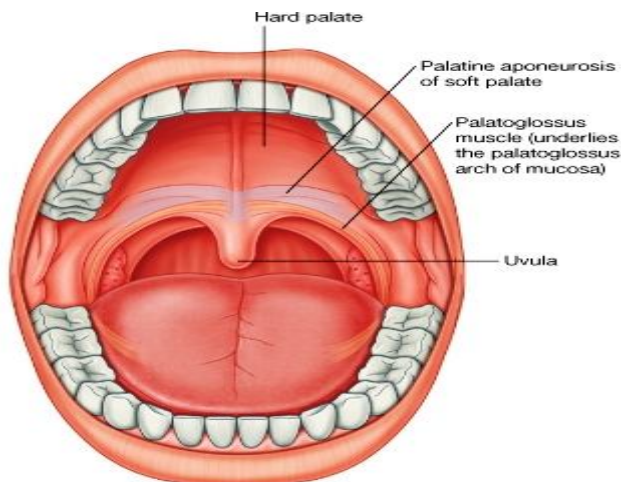
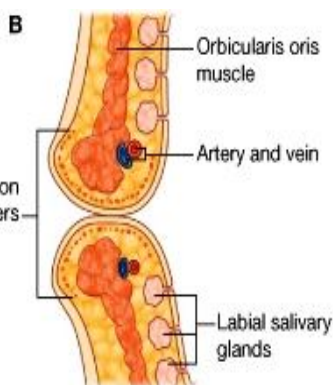
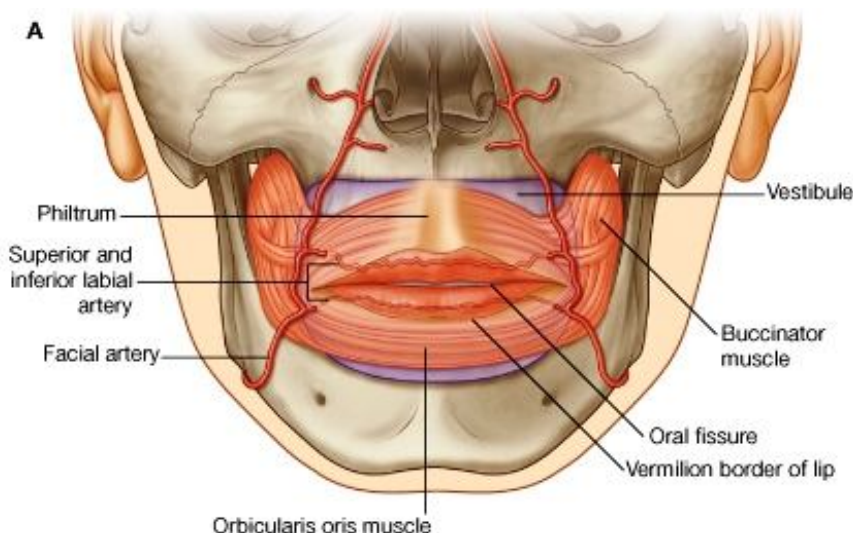
در وحشی توسط **palatoglossal arches**

در علوی توسط **soft palate**

و در سفلی توسط **terminal sulcus** زبان

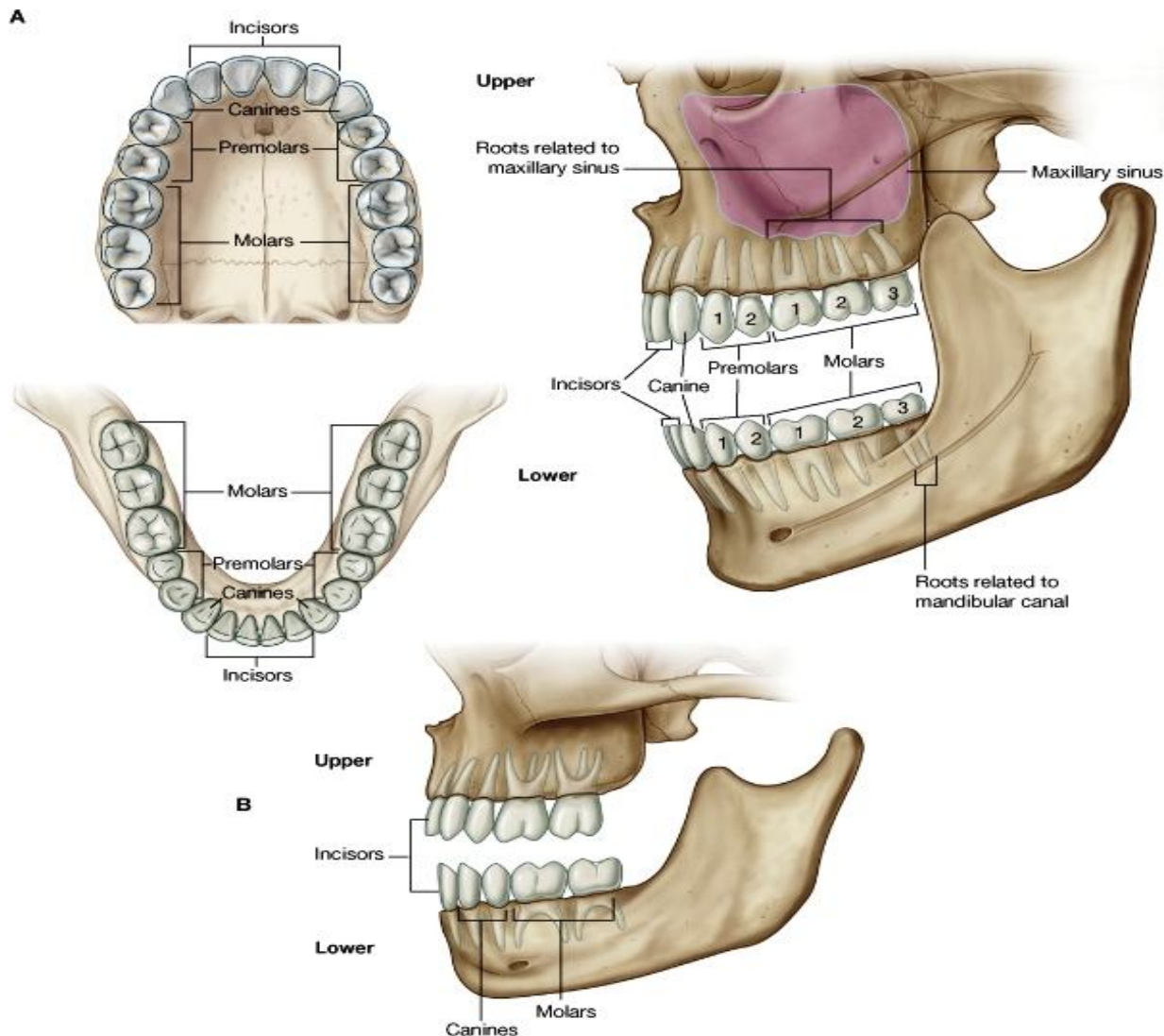
**Oropharyngeal isthmus** توسط بلند شدن وجه خلفی زبان، پایین کش شدن **soft palate**، و حرکت نمودن **palatoglossal arches** بطرف **midline**، بسته شده میتواند. حرکت **palatopharyngeal arches** بطرف **midline** نیز در بسته شدن **isthmus** سهم میگیرند.

در صورت بسته شدن **oropharyngeal isthmus** غذا و مایعات در هنگام اجرای عمل تنفس، در جوف دهن باقی میمانند.



## دندان و بیره ها

- ↔ **دندانها** یا **teeth** در ساکت های مخصوص بنام **alveoli** که در ضخامت دو قوس استخوانی برجسته قرار دارند، جایجا شده اند. این ساکت ها در هردو استخوان الاشه گی یعنی **maxilla** و **mandible** (بشکل دو **alveolar arches**) قابل دید میباشند. هرگاه دندانها برداشته شوند، **alveolar bone** فروکش کرده و **alveolar arches** از بین میروند.
- ↔ بیره ها که بنام **gingivae** یا **gums** نیز یاد میگردند، قسمتهایی مخصوص از مخاط جوف دهن استند که اطراف دندانها را احاطه کرده همچنان نواحی مجاور **alveolar bone** را پوش میکنند.
- ↔ دندانها بر اساس مورفولوژی، موقعیت، و وظایف شان صنف بندی شده اند.
- ↔ یک شخص کاهل دارای 32 دندان میباشد که از آن جمله 16 عدد در الاشه بالا و 16 دیگر در الاشه پایین قرار دارند. در هر نصف از الاشه بالا و پایین، دو دندان **incisor**، یک دندان **canine**، دو دندان پرمولر و سه دندان مولر وجود دارند:
- ☞ **Incisor** ها عبارت از دندانهای پیشروی استند که دارای یک ریشه و یک تاج اسکنه مانند میباشند. وظیفه آنها قطع کردن است.
- ☞ **Canine** خلفتر از **incisors** قرار داشته و دراز ترین دندان میباشد. دارای یک تاج است که فقط یک نوک دارد. وظیفه آن محکم گرفتن میباشد.
- ☞ دندانهای **premolar** دارای یک تاج استند که دو نوک دارد، یکی بطرف **buccal** دندان، و دیگر بطرف **lingual** یا **palatal** آن. بصورت عمومی این دندانها یک ریشه میداشته باشند در حالیکه دندان پرمولر اول بالا که در جوار **canine** قرار دارد، ممکن است گاهی دو ریشه نیز داشته باشد. وظیفه پرمولر ها آسیاب کردن یا خرد کردن مواد است.
- ☞ دندانهای **molar** در خلف پرمولر ها قرار داشته و دارای سه ریشه استند. تاج این دندانها دارای سه تا پنج عدد نوک میباشد و وظیفه اینها نیز آسیاب کردن است.



© Elsevier. Drake et al: Gray's Anatomy for Students - www.studentconsult.com

در انسانها دو سیت دندان بصورت پی در پی میرویند. اولی عبارت از دندانهای شیری یا **deciduous teeth** بوده و دومی عبارت از دندانهای دائمی یا **permanent teeth** میباشد. دندانهای شیری در فاصله زمانی بین شش ماهگی تا دوسالگی طفل از بیره ها سر زده و تکمیل میگردند. این دندانها تقریباً در سن شش سالگی با دندانهای دائمی که بجای آنها سر میزنند، تعویض میشوند. سر زدن دندانهای دائمی میتواند تا سنین کهولت ادامه پیدا کند.

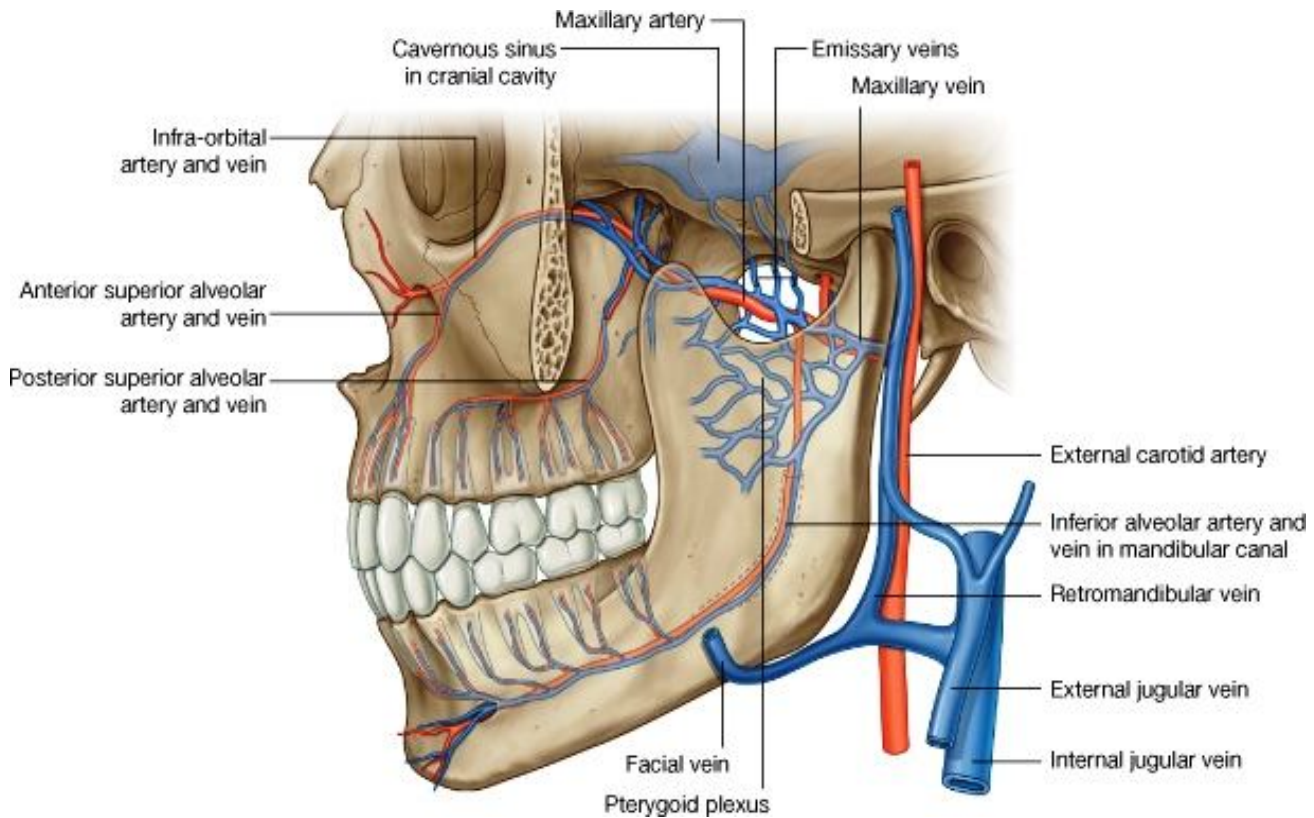
**Deciduous teeth** یا دندانهای شیری مجموعاً بیست عدد بوده و متشکل از دو دندان **incisor**، یک دندان **canine**، و دو دندان مولر در هر نصف از الاشه میباشد. این دندانها جابه جا با دندانهای **incisor**، **canine** و پریمولر دائمی تعویض میگردند؛ در حالیکه دندانهای مولر دائمی پس از طولانی شدن الاشه، و پیدا شدن جای مناسب برای شان در خلف پریمولر ها شروع به سر زدن میکنند.

## اوعیه خون دندانها یا vessels of the teeth

### شراین

تمام دندانها توسط شراینی اروا میشوند که بصورت مستقیم یا غیر مستقیم، از **maxillary artery** منشا میگیرند.

1. **Inferior alveolar artery**: تمام دندانهای الاشه پایین بوسیله این شریان که در infratemporal fossa از maxillary artery نشئت میکند، اروا میشوند. این شریان بعد از منشا وارد mandibular canal شده و برای دندانهای خلفی شعبات میدهد. سپس در مقابل پریمولر اول، بدو شاخه mental artery و incisior branches تقسیم میگردد. **Mental artery** از طریق **foramen mental** خارج شده و نواحی زنج را اروا میکند، در حالیکه **incisor branch** به سیر خود در ضخامت استخوان ادامه داده و



برای دندانهای قدامی و ساختمانهای مجاور شان شعبات میدهد.

2. **Anterior & posterior superior alveolar arteries**: تمام دندانهای الاشه بالا توسط این دو شریان اروا میشوند. **Posterior superior alveolar artery** در pterygopalatine fossa از maxillary artery منشا گرفته و از طریق pterygomaxillary fissure خارج از حفره pterygopalatine میگردد. این شریان در وجه خلفی- وحشی maxilla نزول کرده و به شعبات متعدد تقسیم میگردد، که از طریق کانالهای مخصوص در ضخامت استخوان سیر کرده و به دندانهای مولر و پریمولر میرسند.

**Anterior superior alveolar artery**: از infraorbital artery که خود شعبه ای از maxillary artery میباشد، نشئت میکند. این شریان نیز به شعبات متعدد تقسیم شده و دندانهای incisor و canine را اروا میکند.

### اورای بیره ها یا Gingival supply

بیره ها توسط چندین شریان اروا میشوند. اینکه شرابین بیره از کجا منشا میگیرند، مربوط به موقعیت بیره ها و دندانی که در مجاورت آن قرار دارد، میگردد. بعباره دیگر اینکه آیا وجه vestibular یا buccal بیره (که متوجه oral vestibule و رخسار میباشد) یک دندان مطرح بحث میباشد و یا وجه lingual یا palatal آن (که متوجه زبان یا palate میباشد). این حقیقت در جملات زیر بخوبی واضح میگردد:

☞ Buccal gingiva دندانهای پایین توسط شعبات inferior alveolar artery اروا میشود، در حالیکه lingual side آن توسط شعبات lingual artery اروا میگردد؛

☞ Buccal gingiva دندانها بالا توسط شعبات anterior & posterior sup. alveolar arteries اروا میشوند؛

☞ Palatal gingiva مربوط به دندانهای incisor و canine توسط شعبات nasopalatine artery و palatal gingiva مربوط به دندانهای مولر و پریمولر توسط شعبات greater palatine artery اروا میشوند.

## اورده یا Veins

- اورده ای که خون وریدی دندانهای بالا و پایین را تخلیه میکنند، در مجموع همانام و هم سیر شرایین آن میباشند.
- Inferior alveolar vein از دندانهای پایین، و superior alveolar vein از دندانهای بالا، هر دو عمدتاً در pterygoid plexus of veins تخلیه میشوند. البته دندانهای قدامی ممکن توسط ریزابه های facial vein نیز تخلیه گردند.
- تخلیه وریدی دندانها همچنان ممکن است توسط اوغیه ای که از mental foramen عبور نموده با facial vein یکجا میگردند، صورت گیرد.
- اورده بیره ها نیز همانام و هم سیر شرایین بوده و سرانجام در facial vein و یا در pterygoid plexus of veins میریزند.

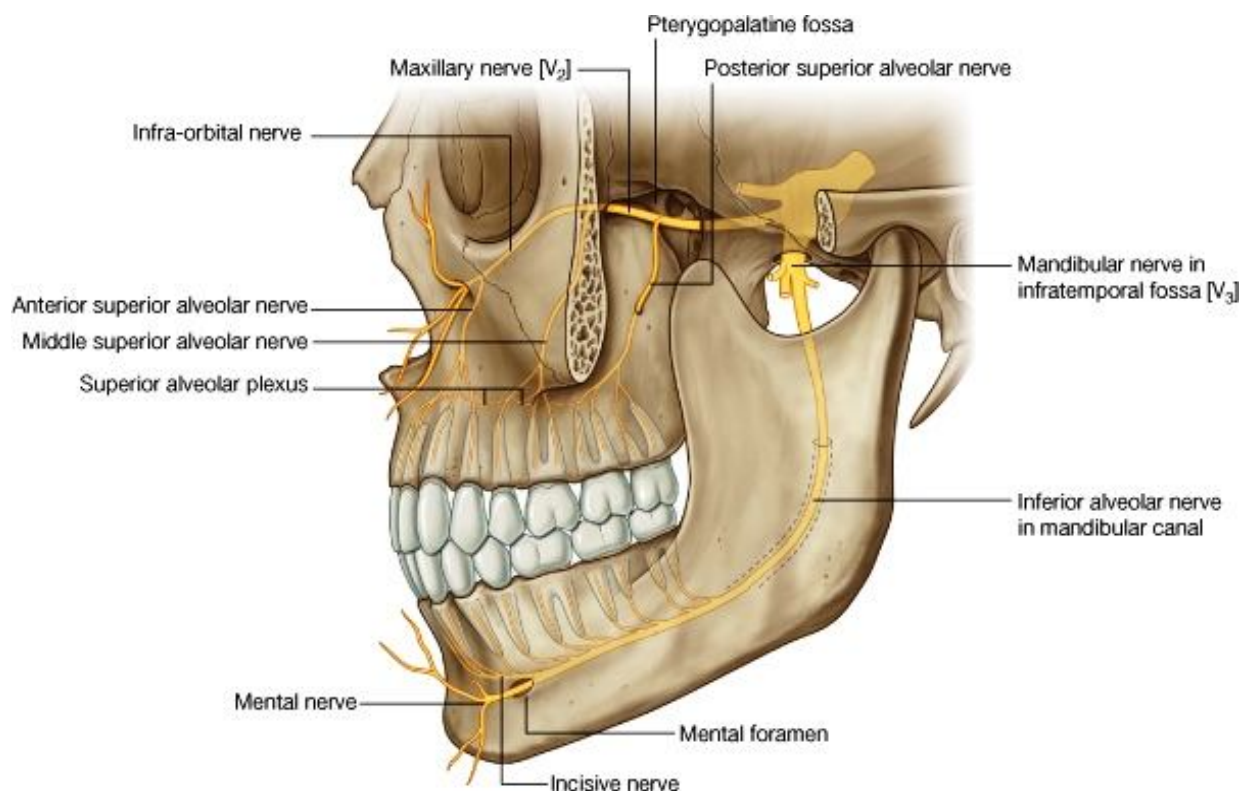
## تخلیه لمفاوی یا Lymphatic drainage

لمف دندانها و بیره ها عمدتاً در عقدات submandibular، submental و deep cervical تخلیه میشود.

## تعصیب یا Innervation

تمام اعصابیکه دندان و بیره ها را تعصیب میکنند، از عصب trigeminal منشا میگیرند:

1. **Inferior alveolar nerve:** تمام دندانهای پایین توسط شعبات این عصب که بانوبه در Infratemporal fossa از



mandibular nerve منشا میگیرد، تعصیب میشوند. عصب نامبرده همراه با اوغیه همانام خود وارد mandibular canal شده و شعبات مستقیم برای دندانهای خلفی میدهد. سپس در مقابل دندان پریمولر اول بدو شاخه بنام incisive و mental nerves تقسیم میگردد.

**Incisive branch:** دندان پریمولر اول، دندان canine، و دندانهای Incisor را همراه با buccal gingival مربوط آن تعصیب میکند. در حالیکه **mental nerve:** از طریق mental foramen خارج شده و نواحی زنج و لب پایین را تعصیب میکند.

2. **Anterior, middle, & posterior superior alveolar nerves:** تمام دندانهای بالا توسط این سه عصب که شعبات

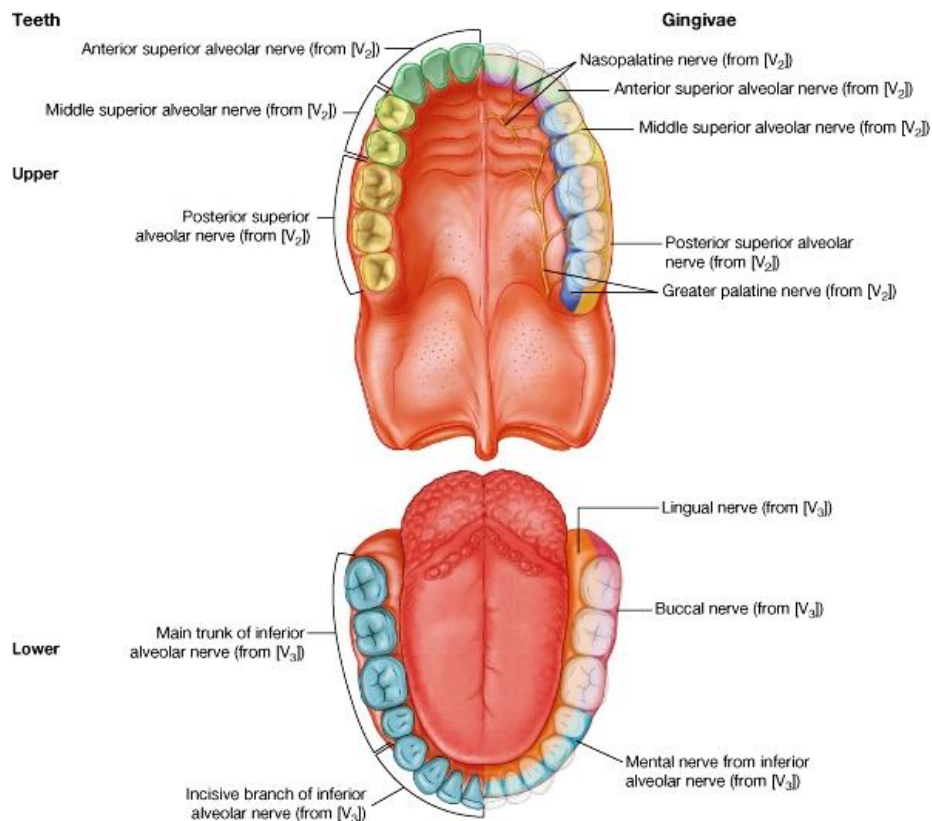
مستقیم یا غیر مستقیم maxillary nerve میباشند، تعصیب میشوند.

**Posterior superior alveolar nerve:** مستقیماً در pterygopalatine fossa از عصب maxillary منشا گرفته و در وجه خلفی- وحشی استخوان maxilla نزول میکند. سپس از طریق یک فوچه وارد ضخامت استخوان maxilla شده در جدار

maxillary sinus قرار میگیرد. این عصب از طریق شعباتی که از superior dental plexus نشئت میکنند، دندانهای مولر را تعصیب میکند.

maxillary nerve: Middle & anterior superior alveolar nerves از infraorbital nerve که خود شاخه ای از maxillary nerve میباشد، در زمین جوف اربیت منشا میگیرند. Middle nerve دندانهای پریمولر، و anterior nerve دندانهای incisor و canine را از طریق شعبات superior dental plexus تعصیب میکنند.

### تعصیب بیره های Innervation of Gingivae



تمام اعصاب بیره های نیز شعبات عصب ترای جمینل میباشد:

بیره های مربوط به دندانهای بالا توسط شعبات maxillary nerve تعصیب میشوند؛

و بیره های مربوط به دندانهای پایین توسط شعبات mandibular nerve تعصیب میشوند.

Buccal gingiva در دندانهای بالا توسط anterior, middle, & posterior superior alveolar nerves تعصیب میشوند. در حالیکه palatal gingiva در عین دندانها توسط nasopalatine nerve (برای بیره های مجاور دندانهای incisor و canine) و greater palatine nerve (برای بیره های مجاور متباقی دندانها) تعصیب میشوند.

Buccal gingiva در دندانهای پایین توسط mental nerve (در دندانهای

incisor، canine و پریمولر) و buccal nerve (در دندانهای مولر)، تعصیب گردیده است. در حالیکه lingual or palatal gingiva در عین دندانها توسط lingual nerve تعصیب میگردد.

## PART NINE

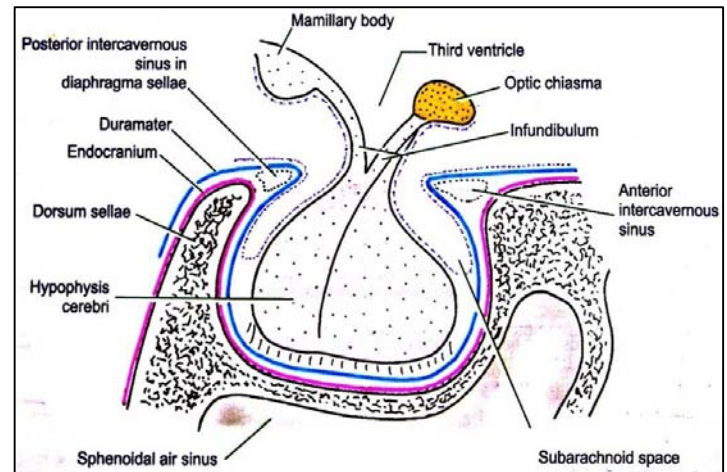
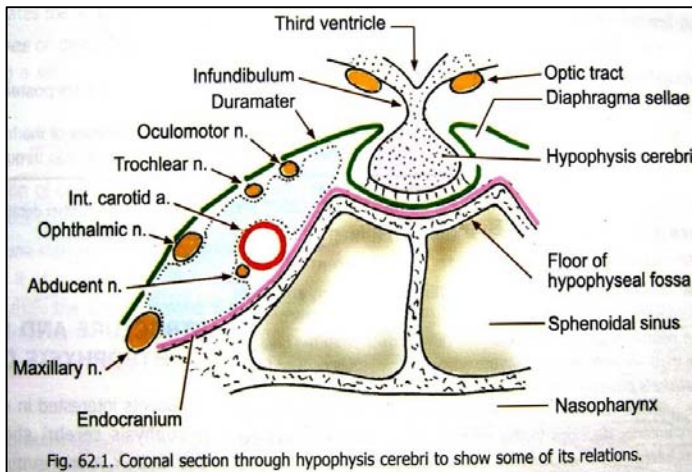
# ENDOCRINE GLANDS OF THE HEAD & NECK

## CAROTID SINUS & CAROTID BODY

غده های پینهال یا pineal، غده در ناحیه سرو گردن موقعیت دارند عبارت از غده نخامیه یا hypophysis cerebri، غده صنوبری یا pineal gland، غده درقی یا thyroid gland، و غده های پاراتایراید میباشند. گفته میشود که carotid bodies نیز بعضی فعالیت های اندوکراتینی را پیش میبرند.

### غده نخامیه یا Hypophysis Cerebri

این غده که بنام pituitary gland نیز یاد میگردد؛ در یک حفره بنام hypophyseal fossa یا sella turcica که در جسم sphenoid در زمین middle cranial fossa قرار دارد، واقع میباشد. غده هایپوفیز توسط یک ساقه باریک کیف مانند بنام infundibulum، از زمین بطن سوم دماغی بحالت معلق قرار دارد.



این غده هایپوفیز یک ساختمان کوچک بیضی شکل میباشد که در حدود 13mm عرض و 8mm طول دارد.

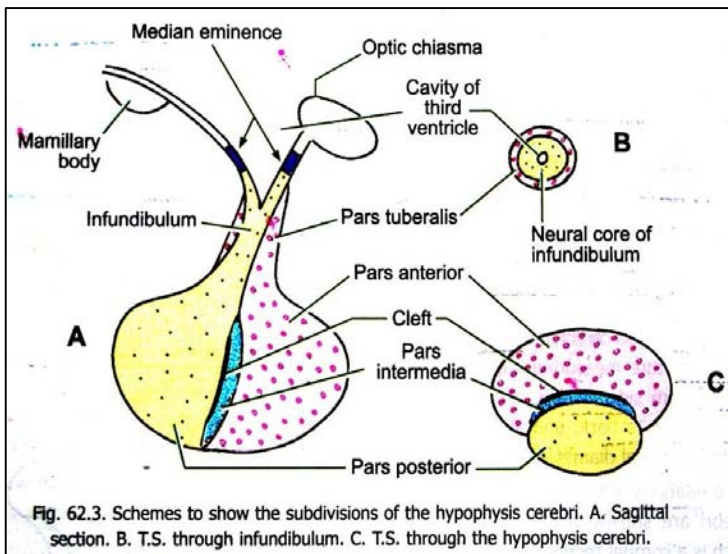
حفره hypophyseal توسط duramater فرش شده است. این dura در بالاتر از هایپوفیز منعکس شده و diaphragma sellae را میسازد. Infundibulum از طریق یک فوچه کوچک در همین دیافراگم عبور کرده به جدار سفلی بطن سوم وصل میگردد. Chiasma optic که در قدامی و علوی غده هایپوفیز واقع میگردد، توسط قسمت قدامی diaphragma sellae از این غده جدا میشود.

در سفلی غده هایپوفیز با sphenoid air sinus ها و nasopharynx مجاورت میسراند. این غده در راست و چپ با cavernous sinus ها و ساختمانهایی که در جدار آن قرار دارند، مجاورت دارد. قابل یاد آوریست که cavernous sinus های راست و چپ در سر خط متوسط بدن توسط anterior & posterior intercavernous sinus ها که هر دو در ضخامت diaphragma sellae سیر میکنند، باهم وصل شده اند.

### تقسیمات غده نخامیه یا Subdivisions of the Hypophysis Cerebri

غده هایپوفیز به سه قسمت بنامهای pars anterior، pars intermedia و pars posterior (یا pars nervosa) قابل تقسیم میباشد.

Pars posterior حاوی تعداد زیادی از فایبرهای عصبی بوده و در امتداد با central core of the infundibulum که از نسج عصبی متشکل میباشد، قرار دارد. این هر دو قسمت باهم مجموعاً بنام neurohypophysis یاد میشوند. در بعضی از مراجع median eminence را که در زمین بطن سوم قرار دارد (قسمتی از tuber cinereum که در مجاورت با infundibulum غده نخامیه قرار دارد بنام median eminence یاد میگردد)؛ نیز شامل نیوروهایپوفیز میدانند.



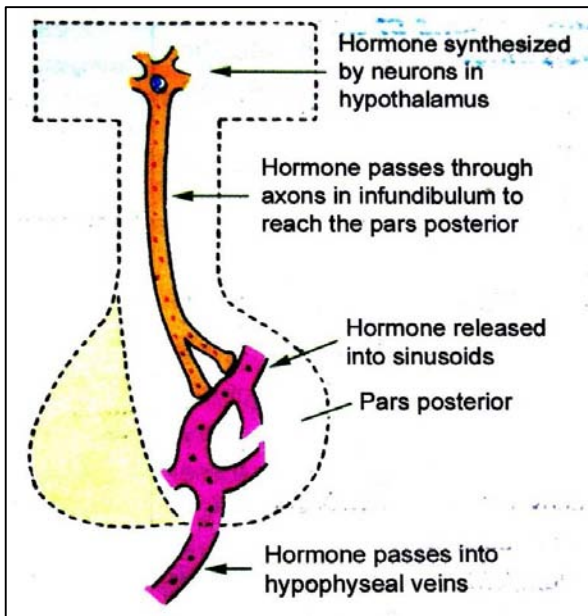
↪ Pars anterior که بنام **pars distalis** نیز یاد می‌گردد؛ و **pars intermedia** هر دو از حجراتی ساخته شده اند که دارای فعالیت افزایی بوده و مجموعاً بنام **adenohypophysis** یاد میشوند. یک **extension** از **pars anterior** خارج شده و **central core of infundibulum** را احاطه میکند، شکل تیوبولر داشته و بهمین لحاظ بنام **pars tubularis** یاد می‌گردد. **pars tubularis** نیز شامل ادینو هایپوفیز میباشد.

### ساختمان نسجی و هورمونهای غده هایپوفیز

#### Pars Anterior

↪ این قسمت متشکل از حجراتی میباشد که توسط

**sinusoid** ها از هم جدا میشوند. بصورت عمده در ادینو هایپوفیز دو نوع حجرات قابل دید میباشد که گروپ اولی بنام **chromophil** و گروپ دومی بنام **chromophobe** یاد می‌گردند. گروپ اولی بالنوبه به دو نوع دیگر حجرات بنام **acidophil** و **basophil** تقسیم میشوند. حجرات اسیدوفیلیک اکثراً بنام **alpha cells**، و حجرات بزوفیلیک بنام **beta cells** نیز یاد می‌گردند.



↪ **حجرات اسیدوفیلیک** دو گروپ **somatotrophs** و **mammotrophs** تقسیم میشوند. هورمونی که توسط سوماتوتروف ها افزاز میشود عبارت از **somatotropin** که بنام **STH**، و **growth hormone** نیز یاد می‌گردد، میباشد. این در حالیست که حجرات ماموتروف نیز سبب افزاز یکتعداد هورمونهای دیگر بنام **prolactin**، **mammotropin**، و **lactogenic hormone** یا **LTH** می‌گردند.

↪ **حجرات بزوفیلیک** به سه گروپ **thyrotrophs**، **corticotrophs** و **gonadotrophs** تقسیم میشوند. حجرات کورتیکوتروف سبب تولید **corticotropic hormone** (یا **ACTH**) شده و حجرات تایروتروف سبب تولید **thyrotropic hormone** (یا **TSH**) میشوند؛ در حالیکه حجرات گونادوتروف سبب تولید هورمونهایی میشوند که در جنس مرد و زن تاثیرات از هم مختلف دارند. این هورمونها عبارتند از:

☞ در زنها **follicle stimulating hormone (FSH)** بالای تخمدانها تاثیر نموده و در مردها عین هورمون سبب **spermatogenesis** می‌گردد.

☞ هورمون دومی در زنها بنام **luteinizing hormone (LH)** یاد شده و بالای **corpus luteum** تاثیر میکند، در حالیکه در مردها بنام **interstitial cell stimulating hormone (ICSH)** یاد شده و بالای **interstitial cells** در خصیه ها تاثیر میکند.

#### Pars tubularis

این قسمت حاوی **undifferentiated cells** و تعدادی حجرات مشابه **pars anterior** بوده و غنی از اوعیه خون میباشد.

#### Pars intermedia

این قسمت در انسانها کمتر انکشاف یافته و بقایای **Rathke's pouch** میباشد. یکتعداد حجرات این قسمت یک هورمون بنام **melanocyte stimulating hormone (MSH)** افزاز میکنند که باعث ازدیاد **pigmentation** در جلد میشود. متباقی حجرات این قسمت **ACTH** افزاز میکنند. قابل یاد آوربست که افزاز تمام هورمونهای ادینو هایپوفیز توسط هایپوتلاموس کنترل میشود.



## Pars posterior

↪ قسمت خلفی غده هایپوفیز حاوی تعداد زیاد فایبرهای عصبی unmyelinated و حجراتی بنام pituicytes میباشد.

↪ این قسمت در افراز دو هورمون رول دارد: اولی بنام

**vasopressin antidiuretic hormone**

(ADH) یاد شده و جذب دوباره

آب توسط تیوبولهای کلیوی را کنترل میکند. هورمون دومی بنام

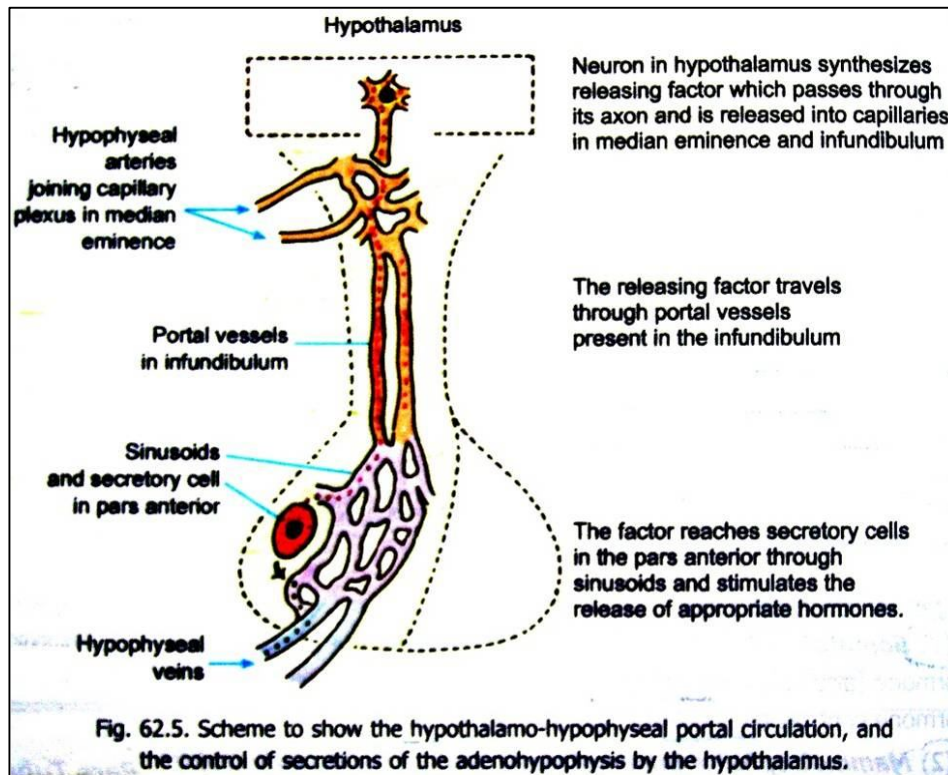
**oxytocin** یاد میشود و تقلص

عضلات ملسا موجود در جدار های رحمی و ثدیه ها را کنترل

میکند. طی تحقیقات اخیراً ثابت گردیده است که این هر دو

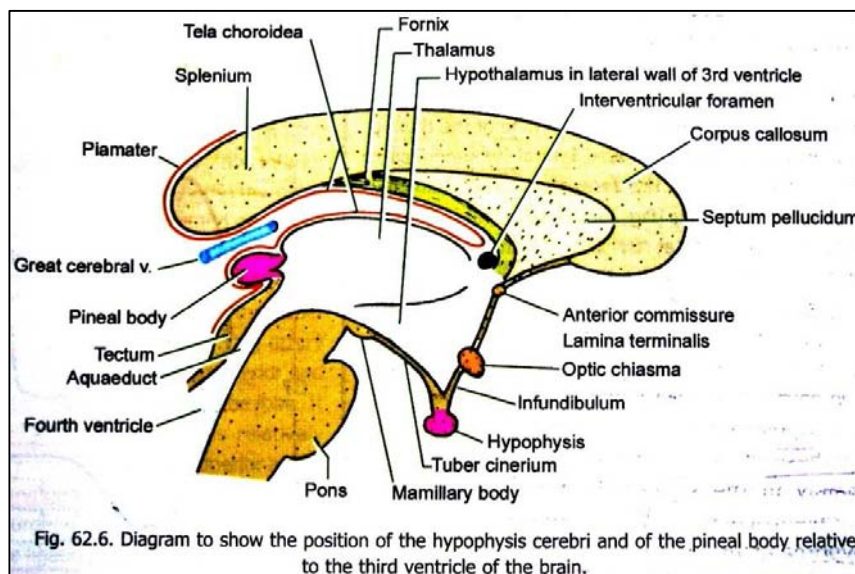
هورمون در هایپوفیز ساخته نشده بلکه توسط نیورونهایی که در

هسته های supraoptic و paraventricular هایپوتلاموس قرار دارند، ترکیب میشوند. پس از ترکیب توسط اکسون این نیورونها به infundibulum انتقال داده شده و از آنجا به pars posterior میرسند. درینجا بداخل capillary های ناحیوی release شده و وارد دوران خون میشوند.



## اروای غده هایپوفیز

↪ این غده عمدتاً توسط superior & inferior hypophyseal branches که از شریان Internal carotid نشئت میکنند، اروا میشود. خون وریدی آن در ساینس های وریدی قحفی مجاور تخلیه میگردد. در بین capillary های شریانی و وریدی، دو سایت capillary دیگر قرار دارند که یکی در median eminence و upper infundibulum قرار داشته و دومی عبارت از سینوزوئید های pars anterior میباشد. این arrangement را بنام **hypothalamohypophyseal portal system** یاد میکنند.



↪ افراز هورمونهای ادینو هایپوفیز تماماً توسط

نیورونهای موجود در هایپوتلاموس کنترل میگردد. اکسون این نیورونها در مجاورت

median capillary های eminence ختم میشوند. این نیورونها

مواد مخصوصی را بنام releasing factors تولید میکنند که هر کدام برای یک

هورمون مشخص ادینو هایپوفیز در سایت capillary

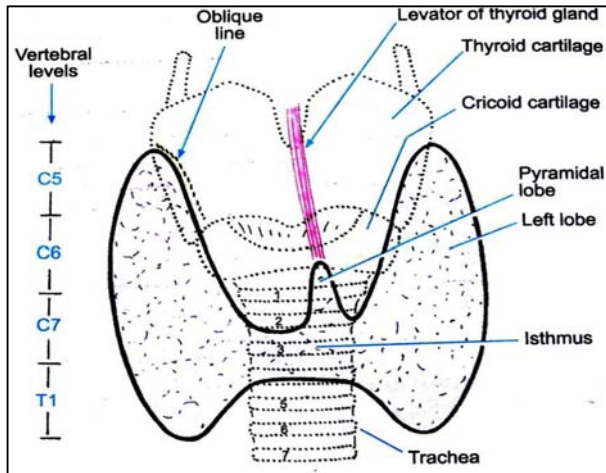
ها افراز میشوند. سپس به pars anterior آورده شده و در آنجا افراز

هورمون مشخص خود را تنبیه یا نهی میکنند.

## The Pineal Body

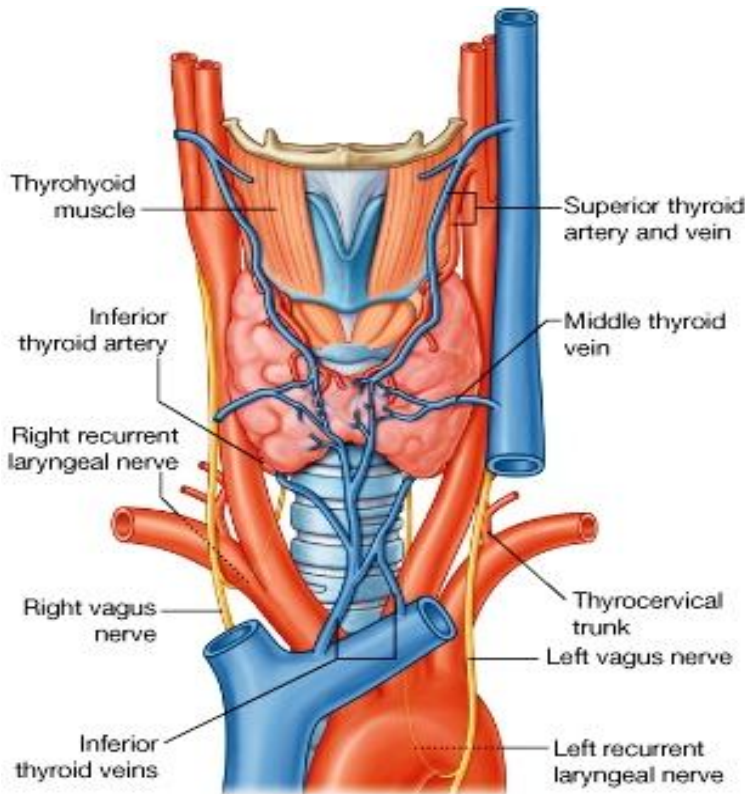
- ↪ یک جسم کوچک ناک مانند است که در مجاورت با جدار خلفی بطن سوم دماغی قرار دارد. این غده بنام **epiphysis cerebri** نیز یاد میگردد. این غده در حدود 8mm طول، و 4mm عرض و ضخامت دارد. غده صنوبری در **midline**، کمی پایینتر از **splenium of the corpus callosum** و کمی بالاتر از **superior colliculi of midbrain** واقع میباشد.
- ↪ ساختمان و وظایف غده ایپی فو تاکنون کاملاً روشن نشده است ولی گفته میشود که این غده یک غده فوق العاده مهم اندوکرآینی میباشد. این غده یکتعداد هورمونهایی را ترشح میکند که بالای دیگر اعضای اندوکرآینی تأثیر گذار استند.
- ↪ مشهورترین هورمونی که توسط ایپی فیز تولید میگردد **melatonin** نام دارد. این هورمون سبب بوجود آوردن تغییرات در رنگ جلد میگردد. در غده ایپی فیز **concentration** های زیادی از این هورمون قابل دید میباشد.

## Thyroid Gland



- ↪ در قدام گردن و سفلی غضروف تائیراید حنجره قرار دارد. این غده دارای دو **Lobe** بوده که هر کدام وجوه قدامی- وحشی شزن، غضروف **cricoids** و سفلی غضروف تائیراید را میپوشانند. این دو لوب باهمدیگر توسط یک قسمت متضیق بنام **isthmus** وصل شده اند. **Isthmus** در قدام حلقه های دوم و سوم شزنی واقع شده است.
- ↪ غده تائیراید در **visceral compartment** گردن قرار داشته و توسط **pretracheal fascia** احاطه گردیده است.
- ↪ این غده توسط دو شریان بزرگ اروا میگردد:

- ↪ **Superior thyroid artery** که اولین شعبه **external carotid artery** بوده و زمانیکه به قطب علوی غده تائیراید میرسد، بدو شعبه تقسیم میشود که بنام **anterior & posterior glandular arteries** یاد میگرددند.



**Inferior thyroid artery** شعبه‌ی از thyrocervical trunk می‌باشد که بالنوبه از قطعه اول شریان subclavia منشا می‌گیرد. زمانیکه این شریان به قطب سفلی غده تائیراید میرسد بدو شعبه بنام **inferior branch** و **ascending branch** تقسیم می‌شود که اولی قسمتهای سفلی غده تائیراید و دومی غدوات پاراتائیراید را اروا میکند.

**Thyroid ima artery** که بعضی اوقات موجود می‌باشد، از brachiocephalic trunk ویا مستقیماً از قوس aorta منشا گرفته و در طول وجه قدامی شزن بطرف غده تائیراید بالا می‌شود.

خون وریدی غده تائیراید توسط سه ورید تخلیه می‌گردد که بنام **superior, middle, & inferior thyroid veins** یاد می‌گردند. دو ورید علوی و متوسط در internal jugular vein و ورید سفلی در brachiocephalic vein تخلیه می‌گردد.

لمف غده تائیراید در عقداتی که بدو طرف شزن قرار دارند بنام **paratracheal nodes** و همچنان به **deep cervical nodes** که پایینتر از عضله omohyoid در طول internal jugular vein قرار دارند، تخلیه می‌گردد.

### Recurrent Laryngeal Nerves

این عصب بعد از منشا گرفتن از عصب واگوس، بطرف راست بدور شریان subclavia و بطرف چپ بدور قوس ابهر دور زده دوباره بطرف بالا صعود میکند. در اینجا در یک میزابه که بین شزن و مری قرار

دارد، سیر کرده و در عمق وجوه خلفی- انسی لوبهای غده تائیراید رسیده و از آنجا وارد حنجره می‌شود. این عصب در مجاورت خاص با غده تائیراید قرار دارد که هنگام اجرای عملیتهای غده تائیراید باید مد نظر گرفته شود.

### Parathyroid Glands

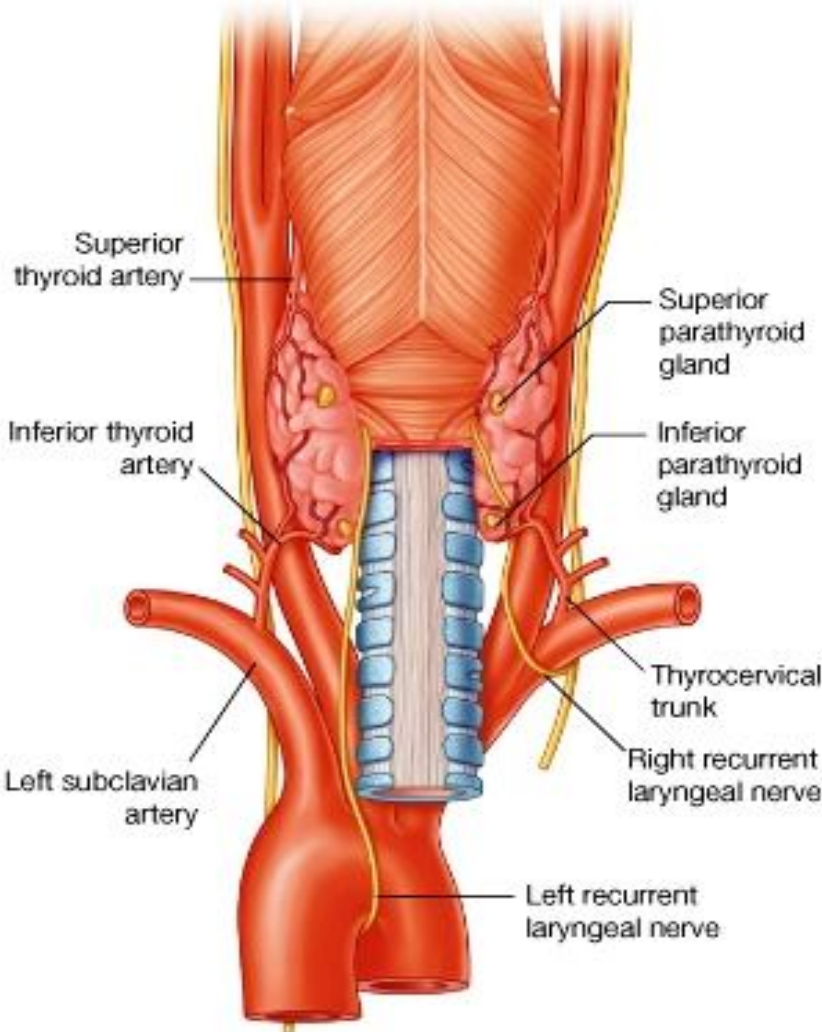
عبارت از دو جوهره غدوات کوچک بیضوی شکل و زرد رنگ می‌باشند که در وجه عمیق لوبهای غده تائیراید قرار دارند. دو غده در بالا و دو غده در پایین قرار داشته و بنام **superior & inferior parathyroid glands** یاد میشوند. موقعیت این غدوات خیلی ها متغیر بوده ممکن در جاهای مختلف در بین carotid bifurcation تا inferior mediastinum واقع باشند. این غدوات کوچک توسط inferior thyroid artery اروا شده و تخلیه وریدی و لمفاوی آن مانند غده تائیراید می‌باشد.

### The Carotid Sinus

Carotid sinus عبارت از یک سگمنت متوسع شریان common carotid می‌باشد که در ناحیه تشعب آن قرار دارد. این توسع اکثراً تا منشا internal carotid ادامه می‌یابد.

ناحیه کروئید ساینس توسط یک شبکه عصبی احاطه شده است.

عمده ترین شعبه بیکه در ساختن این شبکه سهم دارد، عبارت از carotid branch عصب Glossopharyngeal می‌باشد. همچنان یکتعداد الیافیکه از superior cervical sympathetic ganglion و عصب واگوس می‌آیند نیز درتشکل این شبکه سهم می‌گیرند.

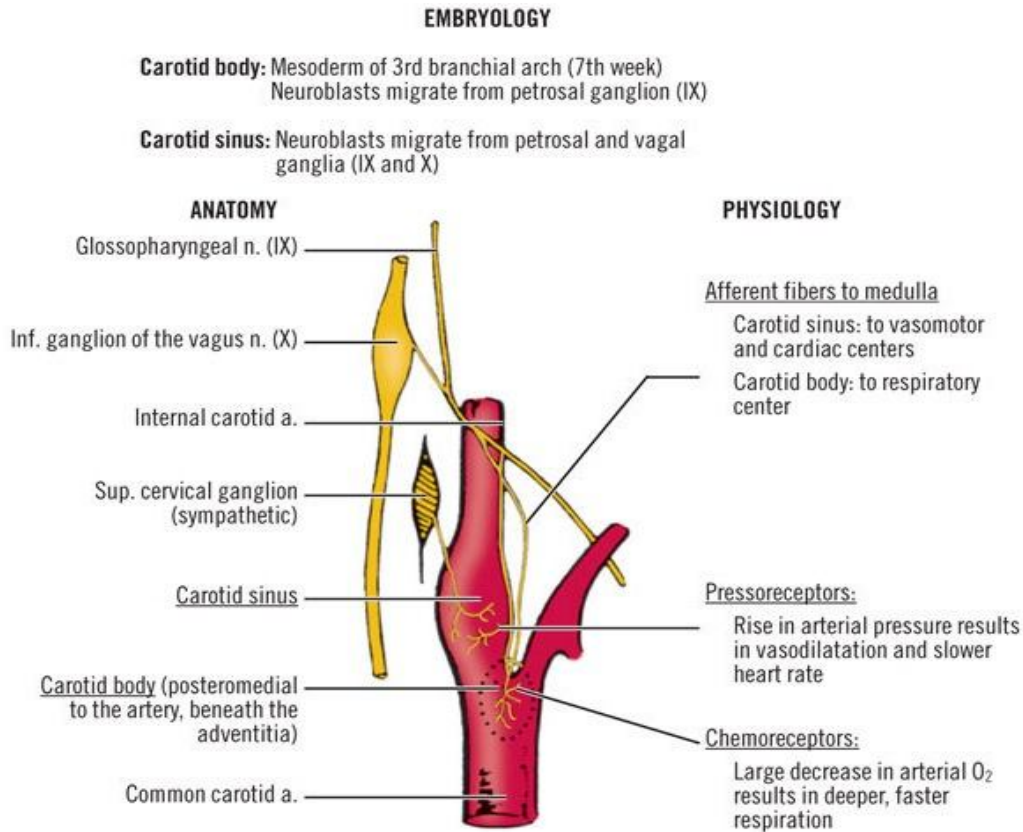


↔ **نهايات عصبی afferent** که در کروتید ساینس قرار دارند، توسط تغییرات فشار خون تنبیه میشوند؛ و سیالات عصبی afferent که ازین ساینس نشئت میکنند، رول مهم را در کنترول عکسوی فشار خون بازی میکنند.

### The Carotid Bodies

↔ عبارت از ساختمانهای بیضوی شکل کوچکی میباشدند که در هر دو طرف گردن، در قسمت تشعب شریان common carotid و در نزدیکی کروتید ساینس قرار دارند. این اجسام بحیث chemoreceptors عمل میکنند؛ طوریکه سویه اکسیجن و کاربن دای اکساید را در خون مونیتور نموده و در عین زمان سرعت و عمق تنفس را از طریق مراکز تنفسی که در ساق دماغی قرار دارند، نیز بصورت عکسوی کنترول میکنند. علاوه براین، گفته میشود که اجسام کروتید دارای یکمقدار فعالیت اندوکراینی نیز میباشدند.

↔ **Carotid bodies** حاوی شبکه های شعریوی میباشد که در مسافت بین آنها چندین نوع حجرات قرار دارند. این اجسام غنی از اعصاب نیز میباشدند.



# PART TEN

## THE CENTRAL NERVOUS SYSTEM

### معرفی سیستم اعصاب مرکزی یا Introduction to the Central Nervous System

- ↪ سیستم اعصاب مرکزی متشکل از brain یا دماغ، و spinal cord یا نخاع شوکی میباشد.
- ↪ سیستم اعصاب محیطی یا **peripheral nervous system**: متشکل از جوهره های اعصاب قحفی یا **cranial nerves**، و اعصاب شوکی یا **spinal nerves** میباشد.
- ↪ دماغ یا **brain**: متشکل از دو نیم کره بزرگ دماغی بنام **cerebrum**، دماغ کوچک یا **cerebellum**، و ساق دماغی یا **brainstem** میباشد.
- ↪ **Brainstem**: از بالا به پایین توسط دماغ متوسط یا **midbrain**، **pons**، و بصله یا **medulla oblongata** ساخته شده است.

### نکات دانستی درباره نیورونها

- ↪ سیستم اعصاب عمدتاً از یکنوع نسج مخصوص که قابلیت انتقال سیاله را بصورت سریع از یک قسمت بدن به قسمت دیگر آن دارد، ساخته شده است. این حجرات مخصوص که واحد وظیفوی سیستم اعصاب محسوب میگردند، نیورون **Neuron** نام دارند.
- ↪ در داخل دماغ و نخاع نیورونها بوسیله یک نسج منظم مخصوص بنام **neuroglia** تقویت میشوند. نسج عصبی (که متشکل از نیورونها و نیوروگلیا میباشد) غنی از اوغیه خون بوده ولی تخلیه لمفاوی ندارد.
- ↪ یک نیورون دارای یک جسم عصبی است که از آن استتالات یا **process** های زیادی منشا میگیرند. جسم عصبی یا **cell body** **neurite** نیورون را بنام **soma** یا **perikaryon** نیز یاد میکنند، و استتالاتی که از جسم نشئت میکنند، بنام **neurite** ها یاد میشوند. این استتالات بدو نوع استند: اکثریت نیورونها دارای چند استتاله کوتاه و منشعب بنام **dendrites**، و یک استتاله طولانی و مرکزی بنام **axon** استند. اگرچه اکسون با دندرایت فرق های زیادی از نظر ساختمان دارد، ولی مهمترین فرق شان از نظر وظیفه است. سیر سیاله عصبی در یک دندرایت " **cell body** بطرف" بوده درحالیکه، در یک اکسون سیر سیاله عصبی بجانب معکوس یا " از **cell body** بطرف محیط" میباشد. طوریکه میدانیم اعصاب محیطی یا **peripheral nerves** از تجمع بندلهای اکسونی (و بعضی اوقات از بندلهای دندرایتی نیز) ساخته میشوند.
- ↪ اکسونها و تعدادی از دندرایتها، در جریان تکامل خویش با حجرات مشخصی در تماس میباشدند که برای آنها یک پوش مخصوص را میسازد. حجراتیکه برای اکسونهای خارج از **CNS** این شیت مخصوص را میسازند، بنام **Schwann cells** یاد میشوند. و حجراتی بنام **oligodendrocytes** که در داخل **CNS** واقع بوده و در حقیقت یکنوع مخصوص از نیوروگلیا میباشدند، برای اکسونها در داخل **CNS** پوش میسازند.
- ↪ تمام فایبرهای عصبی که در ضخامت اعصاب محیطی قرار دارند، دارای یک پوش خارجی بنام **neurilemma** هستند. بعباره دیگر نیوریلیما عبارت از طبقه خارجی یک **nerve fibre** میباشد. اکثریت فایبرهای عصبی در عمق نیوریلیما یک پوش دومی دیگر نیز دارند که قسمت اعظم آن شحمی میباشد. این طبقه دومی را بنام **myelin sheath** یاد میکنند. اکسونهایی که دارای شیت میالین باشند، **myelinated axons**، و آنهایکه عاری از شیت میالین باشند، **un-myelinated axons** نامیده میشوند.
- ↪ یک اکسون یا شعبات آن بدو شکل خاتمه یافته میتواند:
  - ☞ در داخل سیستم اعصاب مرکزی، نهایت یک اکسون همیشه در ارتباط نزدیک با یک نیورون دیگر قرار گرفته و محل اتصال این هردو نیورون را با هم بنام ساینپس **synapse** یاد میکنند.
  - ☞ در خارج از سیستم اعصاب مرکزی، نهایت یک اکسون میتواند در تماس با نسج مورد هدف (عضله یا غده) ختم شده، و یا با یک نیورون دیگر در ضخامت یک گانگلیون یا عقده عصبی ختم گردد.

- ↪ شکل و سایز cell bodies نیورونها از همدیگر متفاوت بوده همچنان طول استطالات آنها و نحوه تشعب این استطالات نیز در هر نیورون فرق میکند. شکل cell body مربوط به تعداد استطالاتی است که از آن نشئت میکند. معمولاً یک نیورون چندین استطاله داشته و بنام **multipolar neuron** یاد میگردد. بعضی نیورونها فقط یک اکسون و یک دندرایت دارند، و **bipolar** نامیده میشوند. برعلاوه نیورونهایی هم هستند که صرفاً یک استطاله داشته و **unipolar** نامیده میشوند؛ ولی درینصورت این استطاله واحد بزودی بعد از منشا گرفتن از جسم بدو قسمت تشعب میکند که یکی از آنها اکسون بوده و دومی از نظر وظیفه یک دندرایت میباشد.
- ↪ از نظر شکل cell bodies، تعدادی از نیورونها ستاره مانند میباشند و **stellate** نامیده میشوند؛ در حالیکه تعداد دیگر هرمانند بوده و **pyramidal** نامیده میشوند.
- ↪ البته غیر از شکل ظاهری، نیورونها از نظر اجرای وظایف نیز از همدیگر فرق شده و گروپ بندی میشوند.

### ماده سفید و خاکستری در سیستم اعصاب مرکزی یا Grey & White Matters

- ↪ در مقطع هایی که از spinal cord یا از قسمتهای مختلف دماغ گرفته شده اند، دو ناحیه قابل تشخیص میباشد: یکی ازین نواحی سفید رنگ بوده و دیگری رنگ نسبتاً تاریکتر و مایل به خاکستری دارد. این نواحی بترتیب بنام **white matter** و **grey matter** یاد میشوند.
- ↪ مطالعات مایکروسکوپی نشان میدهد که ماده خاکستری از تجمع جسم نیورونها ساخته شده و صرفاً حاوی نقاط آغاز یا اختتام اکسون و دندرایتها میباشد. اکثریت فایبرها در ماده خاکستری از نوع **unmyelinated** میباشند؛ در حالیکه ماده سفید بصورت عمده از فایبرهای **myelinated** ساخته میشود. چون این ماده میالینی قابلیت منعکس ساختن نور را دارد، **white matter** به رنگ سفید معلوم میشود. اوعیه خون و نیوروگلیا در هر دو ماده سفید و خاکستری موجود میباشند.
- ↪ طرز تنظیم ماده سفید و خاکستری در قسمتهای مختلف دماغ و spinal cord از هم متفاوت میباشد. در spinal cord و brainstem ماده سفید در خارج قرار داشته و ماده خاکستری بصورت یک یا بیشتر از یک کتله که در ضخامت ماده سفید غرض شده است، معلوم میشود. در cerebrum و cerebellum یک طبقه نازک و وسیعی از ماده خاکستری در سطح موجود بوده و بنام **cortex** یا قشر یاد میگردد. عمیقتر از قشر ماده سفید قرار داشته و کتلات ماده خاکستری مانند جزایر بدور از همدیگر، در ضخامت آن موجود میباشند. این گونه کتلات ماده خاکستری در هر قسمتی از سیستم عصبی مرکزی که قرار داشته باشند بنام هسته ها یا **nuclei** یاد میگرددند. چون ماده خاکستری اساساً از جسم نیورونها ساخته میشود، پس میتوان گفت که **nucleus** ها عبارت از تجمعات **cell bodies** در داخل سیستم عصب مرکزی میباشند. هرگاه چنین تجمعاتی در خارج از سیستم عصبی مرکزی موجود باشند، بنام عقدات یا **ganglia** یاد میشوند.
- ↪ **Ganglia** از نظر وظیفه بدو گروپ تقسیم شده اند:

  1. **Sensory ganglia** یا گانگلیون های حسی: این عقدات حاوی **cell bodies** نیورونهایی میباشند که استطالات شان فایبرهای **afferent** یا موصله اعصاب محیطی را میسازند. مثال های این عقدات عبارت از **dorsal nerve root** و **ganglia of spinal nerves** و یا **trigeminal ganglion** میباشند.
  2. **Autonomic ganglia**: که شامل **sympathetic ganglia** (که در زنجیر سمپاتیکی قرار دارند) و **parasympathetic ganglia** میگردند. مثال های عقدات پاراسمپاتیکی **ciliary ganglion** و **submandibular ganglion** میباشند. یکتعداد نیورونهای اوتونومیک در **nerve plexus** ها بیکه در مجاورت بعضی احشا قرار دارند، نیز واقع بوده و اکثراً **ganglia** نامیده میشوند.

- ↪ اکسونیکه از یک کتله ماده خاکستری نشئت کرده است، در اکثریت واقعات با ساینپس شدن در نیورونهای یک کتله دیگری از ماده خاکستری خاتمه مییابد. اکسونهاییکه دو یا بیشتر از دو کتله ماده خاکستری را با هم وصل میکنند، بشمار بوده و اکثراً بندلهایی را تشکیل میدهند که بنام **tracts** یاد میگرددند. بندلهای بزرگتر فایبرهای عصبی یا اکسونها بنام **fasciculi**، **funiculi** و **lemnisci** یاد میشوند. بندلهای بمراتب بزرگتری که نیم کره های cerebrum یا cerebellum را به brainstem ارتباط میدهند، بنام **peduncles** یاد میگرددند.

## طرز قرار گرفتن نیورونها در داخل سیستم اعصاب مرکزی

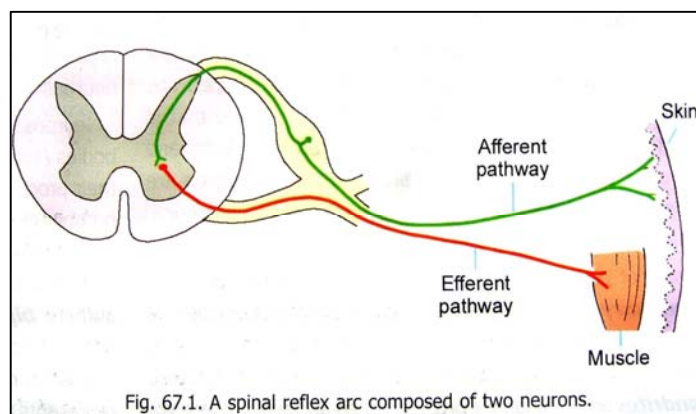
انواع مختلف فایبرهای عصبی که در ضخامت اعصاب محیطی قرار دارند، و طرز قرار گرفتن نیورونهای مرتبط با آنها قبلاً در بحث ازواج قحفی یا cranial nerves مطالعه شده اند. طوریکه دیدیم نیورونهایی که فایبرهای اعصاب محیطی از آنها منشا میگیرند، عمدتاً بدو نوع زیر میباشند:

1. نیورونهایی که cell bodies شان در دماغ یا نخاع قرار داشته و استطلاات مرسله یا efferent از آنها منشا میگیرند. این استطلاات از سیستم عصبی مرکزی خارج شده و بشکل الیاف حرکتی یا motor fibres در ضخامت اعصاب محیطی وظیفه اجرا میکنند.

2. نیورونهاییکه cell bodies آنها در خارج از سیستم عصبی مرکزی در ganglia قرار داشته و استطلاات موصله یا afferent از آنها منشا میگیرند. اکسون این نیورونها sensory root اعصاب محیطی را ساخته و وارد دماغ یا نخاع میشوند و درانجا با نیورونهای جدید ساینپس میسازند.

حجم اصلی سیستم عصبی مرکزی از نیورونهایی ساخته شده است که در داخل آن قرار دارند. طوریکه گفتیم cell bodies آنها در کتلات ماده خاکستری واقع هستند، در حالیکه اکسونهای شان ممکن کوتاه بوده و با یک cell body نزدیک وصل شوند؛ و یا هم طولی بوده و در کتلاتی که بمراتب دورتر قرار دارند، ختم شوند.

نیورونها در داخل سیستم عصبی مرکزی، بیک شکل مغلق با همدیگر ارتباط دارند. کوشش خواهیم کرد این رابطه را در جملات بعدی اندکی واضحتر ارائه بداریم:



ساده ترین pathway ها عبارت از فعالیت های عکسوی یا reflex activities هستند؛ مثلاً تقلص کردن عضلات در جواب یک تنبیه خارجی، یک عکسه یا reflex میباشد. طورمثال هرگاه کف پای شخصیرا که در خواب است، بخارانیم، پا بصورت عکسوی قات خواهد شد. طوریکه میدانیم تنبیه وارد شده در کف پا سبب ایجاد یک سیاله عصبی میگردد؛ این سیاله توسط استطاله محیطی یک نیورون unipolar به dorsal nerve root ganglion انتقال داده میشود. درینجا سیاله وارد اکسونی میشود که در anterior grey column نخاع ساینپس شده و این

نیورون مسول تعصیب حرکتی یک عضله یا میباشد، با تقلص ان عضله پا بطرف بالا کش میشود. این pathway را بنام reflex arc یاد میکنند. البته در مثال بالا reflex arc متشکل از دو نیورون میباشد: یکی نیورون موصله و دومی نیورون مرسله؛ ولی بصورت پراکتیک یک reflex arc متشکل از سه نیورون میباشد. طوریکه اکسون نیورونی که در dorsal nerve root ganglion واقع است، با یک نیورون واقع در posterior grey column نخاع ساینپس میشود. این نیورون بالنوبه دارای یک اکسون کوتاه است که با یک نیورون دیگر در anterior grey column نخاع ساینپس میسازد، و بدینگونه یک reflex arc تکمیل میگردد. این نیورون سومی که در بین هر دو نیورون موصله و مرسله واقع شده است، بنام internuncial neuron یا interneuron یاد میگردد.

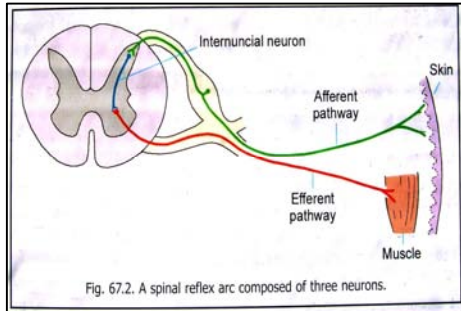
از موجودیت یک نیورون بین البینی یا interneuron سه هدف زیر برآورده میگردد:

1. اکسونی که از interneuron نشئت میکند به شعبات دیگر تقسیم شده و ممکن با چندین نیورون مختلف efferent ، ساینپس گردد. بدین ترتیب یک سیاله ای که توسط یک نیورون واحد afferent آورده میشود، میتواند با یک effector response که توسط تعداد زیادی از نیورونهای efferent تولید میگردد، مواجه شود.
2. سیالات afferent که توسط چندین نیورون afferent آورده میشوند، با میانجیگری یک Interneuron متقارب شده و بیک نیورون واحد efferent هدایت میشوند. تعدادی ازین سیالات تمایل دارند که یک فعالیت را در نیورون efferent ایجاد کنند (facilitatory)، در حالیکه تعدادی دیگر تمایل دارند که اجرای فعالیت را در نیورون efferent نهی کنند (inhibitory).

3. بوسیله یک interneuron، یک نیورون afferent میتواند با یک نیورون efferent که در نیمه مقابل spinal cord ، و یا در سگمنتهای بالاتر یا پایینتر نخاعی واقع است، ارتباط برقرار سازد.

هر باری که نیورون با یک تنبیه روبرو میشود، ضروری نیست که فعال شده و سیاله عصبی را تولید کند. یک نیورون، عوامل تولید سیاله را از تعداد زیادی نیورونهای دیگر، بعضاً حتی از صدها نیورون دیگر دریافت میکند. تعدادی ازین عوامل

facilitatory بوده و تعدادی دیگر نیز inhibitory بوده میتوانند. تولید یا عدم تولید یک سیاله عصبی توسط نیورون، مربوط به حاصل جمع کل این عوامل میباشد. بعبارة دیگر هر قدر که تعداد عوامل facilitator بیشتر باشد، بهمان اندازه امکان تولید یک سیاله عصبی بیشتر بوده و هر قدر تعداد عوامل inhibitor بیشتر باشد، امکان عدم تولید سیاله عصبی بیشتر میشود.



پس گفته میتوانیم که وجود interneuron ها در یک pathway، مراتب مواجه شدن با حالات فوق را از دید میبخشد. بر علاوه واضح میگردد که اکثریت نیورونهای موجود در سیستم عصبی، وظیفه interneuron را پیش برده و در عملکرد های فوق العاده مغلق سیستم عصبی سهم میگیرند.

در روشنی جملات بالا واضح میگردد که یکتعداد فعالیتها بصورت عکسوی اجرا شده و ممکن تنها نیورونهای داخل spinal cord در انجام آن دخیل باشند. ولی در اکثریت فعالیتها یککه توسط spinal cord اجرا میشوند، ممکن چندین مرکز بالاتر دخیل بوده و pathway های فوق العاده مغلقی را بسازند. سیالات afferent که

درین مراکز بالا (مثلاً cerebral cortex) میرسند درانجا ذخیره شده و در هنگام مواجه شدن با تنبیهات مشابه در آینده، ازین معلومات ذخیره شده جهت ارائه یک response (بصورت آگاه یا ناخود آگاه) استفاده بعمل میاید. حافظه یا memory انسان و پروسه های آموزش، همه گی روی همین اصل استوار میباشد.

### Projection فایبر، association فایبر، و commissural فایبرها

الیافیکه یک کتله ماده خاکستری را در دماغ به کتله دیگری از ماده خاکستری که در دماغ یا نخاع شوکی واقع است ارتباط میدهند، بنام projection fibres یاد میشوند.

الیافیکه نواحی مختلف cerebral cortex یا cerebellar cortex را با هم ارتباط میدهند، بنام association fibres یاد میشوند.

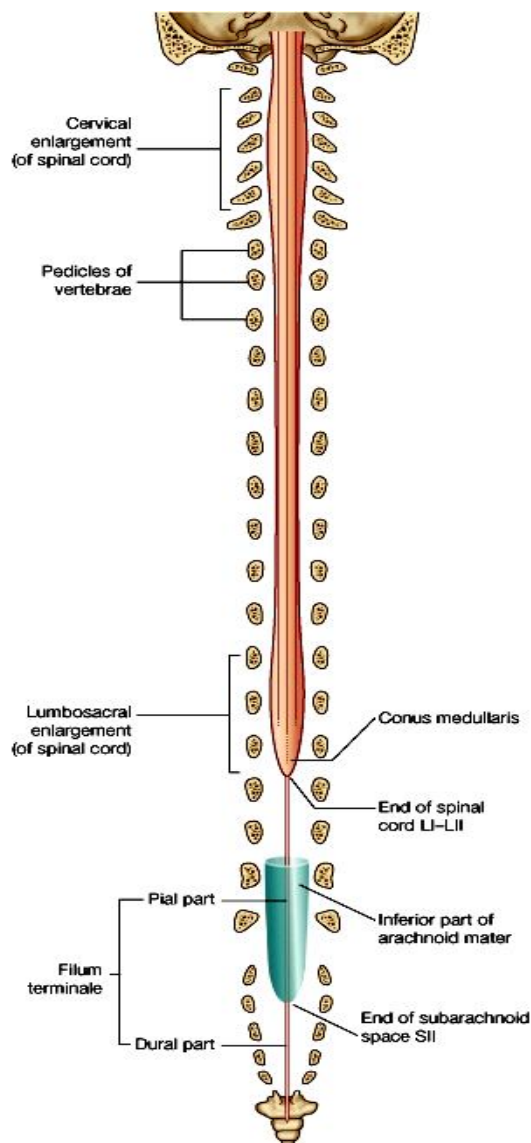
و بالاخره الیافیکه نواحی متناظر را در هر دو نیم کره دماغی با هم ارتباط میدهند، بنام commissural fibres یاد میشوند.

تمام فایبرهاییکه از یک طرف دماغ و spinal cord بطرف مقابل میگذرند، commissural گفته نمیشوند. فایبر هاییکه از یک کتله ماده خاکستری که در یک نیمه CNS قرار دارد نشئت کرده و در کتله دیگر ماده خاکستری که در نیمه مقابل قرار دارد ختم میگردند، decussating fibres نامیده میشوند. محلیکه دران چنین تبادل فایبرها بوقوع مییوندد، بنام decussation یاد میشود.

### نخاع شوکی یا Spinal Cord

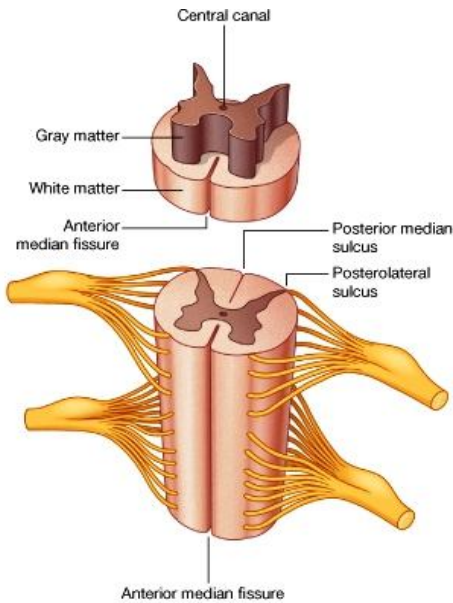
نخاع شوکی یا spinal medulla مهمترین محتوی vertebral canal میباشد.

نهایت علوی نخاع در سویه کنار علوی فقره C1 با spinal medulla oblongata امتداد یافته و نهایت سفلی آن در سویه کنار سفلی فقره L1 واقع میباشد. این سویه اکثراً متفاوت بوده و ممکن است spinal cord کمی بالاتر یا پایینتر ازین سویه نیز ختم شود.





↔ نهایت سفلی spinal cord مخروطی شکل بوده و بنام **conus medullaris** یاد میگردد. این مخروط با **filum terminalis** امتداد مییابد.



© Elsevier. Drake et al: Gray's Anatomy for Students - www.studentconsult.com

↔ در یک مقطع **transverse** از spinal cord، کتله ماده خاکستری آن در داخل واقع شده است، ساختمان حرف H را دارد. این کتله در هر نیمه spinal cord بدو قسمت قدامی و خلفی، قابل تقسیم میباشد. کتله قدامی آن بزرگتر بوده و بنام **anterior (or ventral) grey column** یاد میگردد؛ در حالیکه کتله خلفی آن نسبتاً باریکتر و طولیتر بوده بنام **posterior (or dorsal) grey column** یاد میگردد. این دو کتله قدامی و خلفی اکثراً بنام **anterior & posterior horns** یا قرن قدامی و قرن خلفی نخاع نیز یاد میشوند.

↔ در بعضی از قسمتهای spinal cord یک تیارز کوچک جنبی نیز در بین قرن قدامی و قرن خلفی دیده میشود، که بنام **lateral grey column** یاد میگردد.

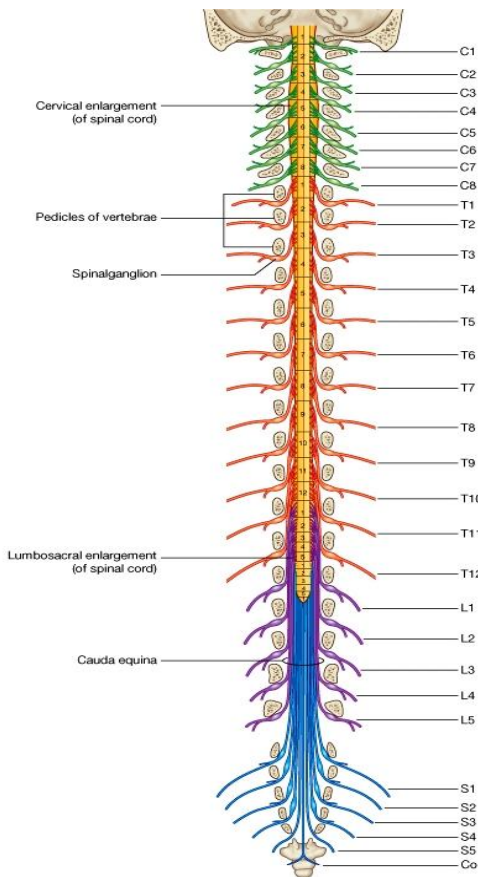
↔ ماده خاکستری هر دو نیمه راست و چپ spinal cord در **midline** باهمدیگر توسط یک **grey commissure**

وصل شده اند. **central canal** از **grey commissure** عبور نموده و آنرا سوراخ میکند. نهایت سفلی **central canal** متوسع شده و **terminal ventricle** را میسازد که در **conus medullaris** قرار دارد. جوف داخل spinal cord بیک فاصله کوتاه در ضخامت **filum terminale** نیز ادامه مییابد.

↔ ماده سفید spinal cord بدو نیمه راست و چپ تقسیم میشود. این دو نیمه در قدام توسط یک شق عمیق بنام **anterior median fissure**، و در خلف توسط **posterior median sulcus** از هم جدا شده اند.

↔ در هر نیمه نخاع، ماده سفیدی که در انسی **dorsal grey column** قرار دارد بنام **posterior funiculus** یا **posterior white column** یاد میگردد. در حالیکه ماده سفید در انسی **anterior grey column** بنام **anterior funiculus** یا **anterior white column** یاد میشود. بهمین ترتیب یک **lateral funiculus** نیز وجود دارد که وحشی تر از **anterior & posterior grey columns** واقع میباشد. فونیکول های قدامی و وحشی را مجموعاً بنام **anterolateral funiculus** نیز یاد میکنند.

↔ ماده سفید هر دو نیمه راست و چپ spinal cord در **midline** توسط یک **ventral white commissure** با هم وصل میگرددند. البته این **commissure** سفید قدامتر از **commissure** خاکستری قرار دارد. یکتعداد **myelinated fibres** که خلفتر از **central canal**، بصورت افقی در **grey commissure** سیر میکنند، بنام **dorsal white commissure** یاد میشوند.



© Elsevier. Drake et al: Gray's Anatomy for Students - www.studentconsult.com

### اعصاب شوکی و سگمنت های نخاعی یا Spinal nerves & Spinal segments

↔ از هر دو طرف spinal cord یکتعداد اعصاب بصورت متناظر نشئت میکنند، که بنام spinal nerves یاد میگرددند. هر عصب spinal توسط دو

جذر منشا میگیرد که عبارت از **vetral & dorsal roots** میباشدند. هر جذر از یکجا شدن یکتعداد **rootlet** ها ساخته شده است که از نخاع منشا میگیرند. قسمتی از نخاع که از آن **rootlet** های مربوط به یک عصب شوکی نشئت میکند، عبارت از یک

سگمنت نخاعی یا spinal segment میباشد. نخاع شوکی مجموعاً از 31 سگمنت ساخته شده است که متشکل از 8 سگمنت cervical، 12 سگمنت thoracic، 5 سگمنت lumbar، 5 سگمنت sacral و یک سگمنت coccygeal میباشد.

Rootlet هایی که dorsal nerve root را میسازند، در طول یک میزابه عمودی که بنام **posterolateral sulcus** یاد شده و در مقابل نوک posterior grey column قرار دارد، به سطح spinal cord وصل گردیده اند. Rootlet هایی که ventral nerve root را میسازند، در وجه قدامی وحشی spinal cord مقابل anterior grey column، به نخاع وصل گردیده اند.

Ventral root و dorsal root هر دو با هم یکجا شده و یک spinal nerve را میسازند. اندکی proximal تر از محل اتصال این هردو، dorsal nerve root یک عقده برجسته بنام **spinal ganglion** یا **dorsal nerve root ganglion** نشان میدهد.

هر دو جذر ventral و dorsal اعصاب شوکی بصورت جداگانه spinal dura mater را عبور کرده و extension هایی ازین dura منشأ گرفته و بشکل یک شیت سطح nerve root ها را میپوشانند. این شیت ها تا intervertebral foramina امتداد یافته و در محیط این foramen ها ارتکاز میکنند.

هر دو جذر ventral و dorsal در **intervertebral foramen** باهم یکجا شده و جذع یک spinal nerve را میسازند. غشاهای ارکنوئید و pia mater نیز تا بالای جذور ادامه یافته و شیت هایی را میسازند که تا محل عبور nerve root ها از طریق dura، ادامه مییابند.

طوریکه قبلاً گفتیم نخاع شوکی در کاهلان تا به کنار سفلی فقره L1 ادامه دارد. بدین ترتیب جذور اعصاب شوکی باید برای خارج شدن از طریق intervertebral foramen مشخص خود، یک سیر oblique بطرف سفلی را طی کنند؛ و برای اجرای این کار جذور باید طولانی تر از معمول باشند. این سیر مایل و طولانی اکثراً در جذور اعصاب شوکی سفلی قابل دید بوده و تعدادی ازین جذور کانال فقری را در سفلی تر از spinal cord اشغال میکنند. این جذور که شکل دم یک اسپ را بخود میگیرند، بنام **cauda equina** یاد میشوند.

این حقیقت که سگمنت های نخاعی در برابر فقره همان خود واقع نیستند، از نظر کلینیکی حایز اهمیت میباشد. هرگاه بخواهیم که موقعیت یک سگمنت نخاعی را در سطح بدن تعیین کنیم، باید همیشه بخاطر داشته باشیم که یک **vertebral spine** همیشه در سفلی سگمنت مربوط خود قرار میداشته باشد.

ضخامت spinal cord در موقعیت های مختلف همسان نمیباشد. مثلاً سگمنت هایی که از آنها اعصاب مربوط به upper limb منشأ میگیرند، طولانی تر بوده و یک **cervical enlargement** را در نخاع میسازند. بهمین ترتیب سگمنت هایی که از آنها اعصاب مربوط lower limb منشأ میگیرند، یک **lumbar enlargement** را میسازند.

از پنج یا شش سگمنت علوی cervical غیر از rootlet های اعصاب شوکی مربوطه شان، یک سلسله rootlet های دیگر نیز از فاصله بین anterior & posterior nerve roots منشأ نشئت میکنند. این rootlet ها با هم یکجا شده و spinal root زوج یازدهم قحفی یا accessory nerve را میسازند.

## اروای Spinal Cord

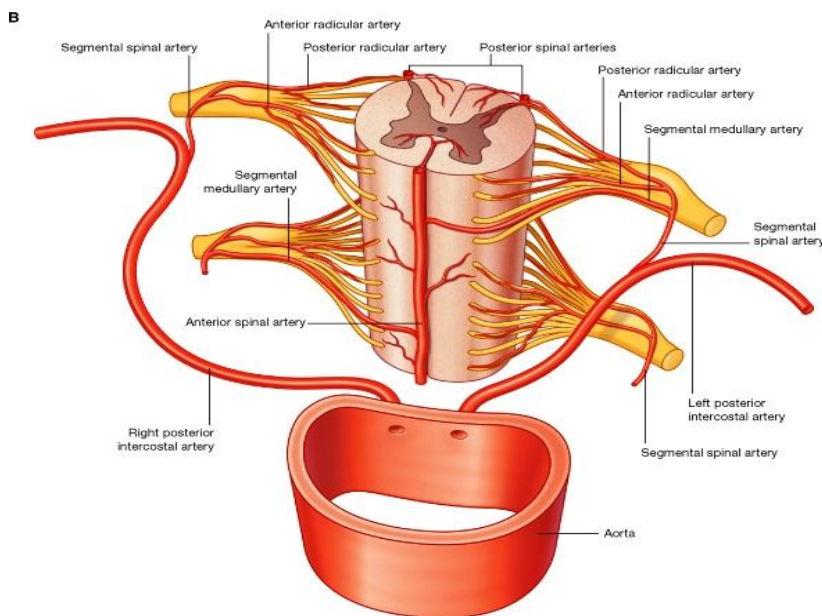
Spinal cord توسط سه چینل شریانی عمودی که در تمام طول آن سیر میکنند، اروا میگردد:

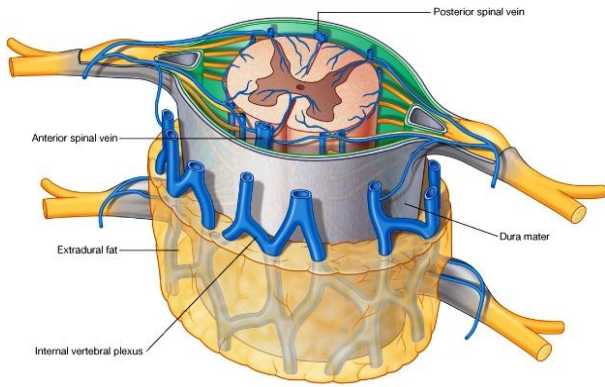
**Anterior spinal artery**: که شعبات

میزابه یی برای anterior median fissure میدهد؛ و

دو عدد **posterior spinal arteries**: که

بهر طرف spinal cord یکی از آنها قرار میگیرد.





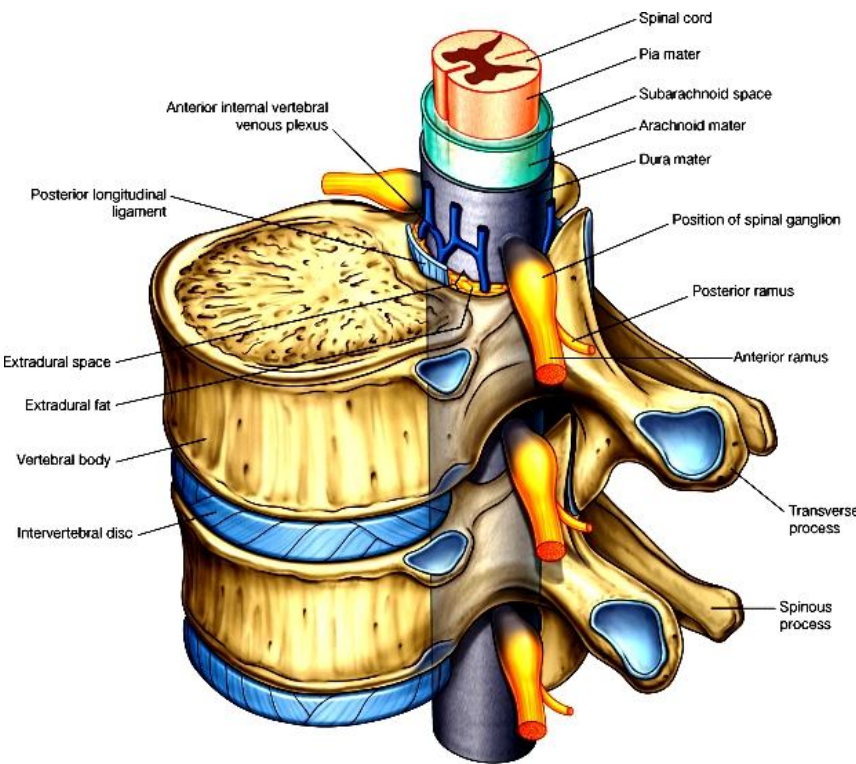
© Elsevier, Drake et al: Gray's Anatomy for Students - www.studentconsult.com

اورده ای که خون وریدی spinal cord را تخلیه میکنند بشکل شش چینل وریدی عمودی تنظیم شده اند که عبارتند از: چینل های Anteromedian و posteromedian در سر خط متوسط بدن؛ و چینل های anterolateral و posterolateral که جفت میباشند.

### سحایا در کانال فقری یا Meninges in the Vertebral Canal

هر سه غشای dura mater، arachnoid و pia mater

بعد از اینکه دماغ را میپوشانند، از foramen magnum عبور کرده و در کانال فقری نیز امتداد میابند. بهمین ترتیب spinal cord نیز توسط هر سه طبقه سحایا پوشانیده میشود. فضاهایی بنام epidural space، subdural space و subarachnoid space (که حاوی CSF میباشد) نیز بداخل vertebral canal ادامه مییابند.



© Elsevier, Drake et al: Gray's Anatomy for Students - www.studentconsult.com

مجموعاً بنام cauda equina یاد میشوند. در هنگام اجرای lumbar puncture این nerve root ها صدمه ندیده و به آسانی توسط سوزن بیکطرف تپله میشوند.

Spinal dura از جدار های vertebral canal بوسیله epidural space جدا میشود. این مسافه حاوی یکمقدار نسج منضم و شحمی، و internal vertebral venous plexus ها میباشد. شرابین نخاعی یا spinal arteries نیز در هنگام وارد شدن به vertebral canal از طریق همین مسافه عبور میکنند.

### Filum Terminale

پایینتر از سویه اختتام spinal cord، طبقه pia mater توسط یک رشته فیروزی که بنام filum terminale یاد میشود، امتداد مییابد. قسمت علوی filum terminale حاوی یکتعداد فایبر های عصبی و یک extension جوف داخل spinal cord میباشد. این ساختمان از یک قسمت علوی بنام filum terminale internum که تا سویه فقره S2 امتداد دارد (و توسط dura پوش شده است)؛ و یک قسمت دیگر بنام filum terminale externum که پایینتر ازین سویه در sacral canal قرار دارد، ساخته شده است.

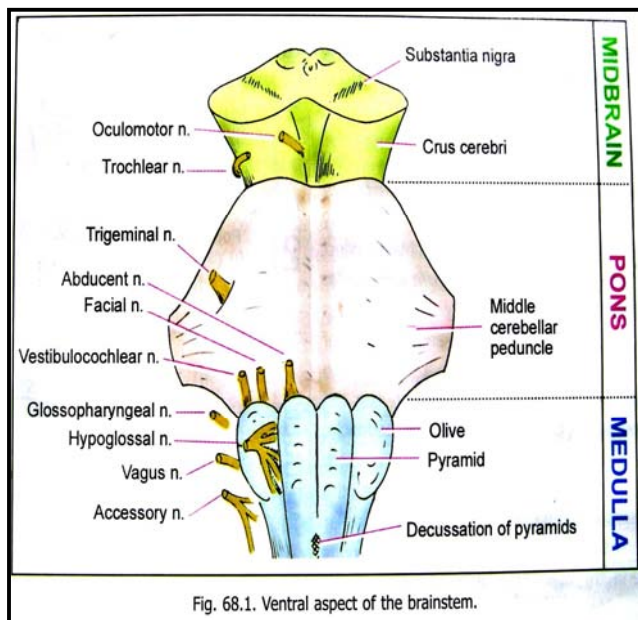
## Ligamentum denticulatum

- طبقة pia mater بدو طرف spinal cord ضخامت کسب کرده و بصورت دو ستون عمودی در مجاورت با کنار های وحشی نخاع قرار دارد. این ستونهای عمودی بنام **Ligamentum denticulatum** یاد میشوند.
- ازین لیگامنت یکتعداد بارزات نقطوی بطرف وحشی نشئت میکنند که بهمین علت بنام **Ligamentum denticulatum** یاد میگردد. نهایت متباز این بارزات نقطوی از **arachnoid mater** عبور نموده و به **dura** وصل میشوند.
- در طول لیگامنت در حدود 21 بارزه نقطوی وجود دارند، که علویترین شان در سویه **foramen magnum** قرار داشته و سفلی ترین شان در فاصله بین اعصاب شوکی **T12** و **S2** قرار دارد. این لیگامنت در نگهداشتن **spinal cord** بصورت ثابت در مرکز کانال فقری کمک میکند.

## Linea splendens

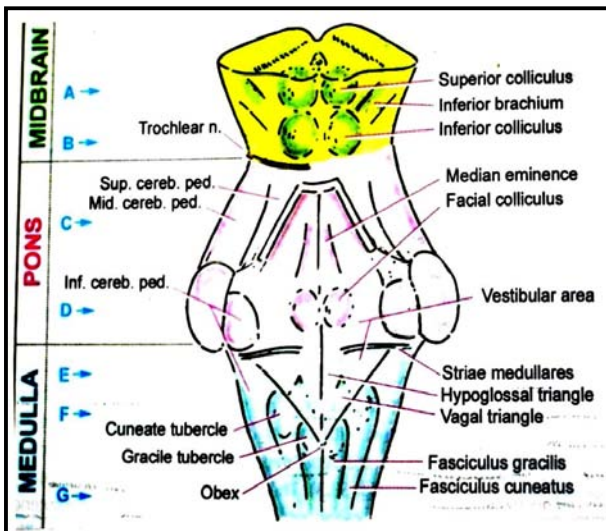
- عبارت از یک قسمت ضخیم شده باریک طبقة pia mater میباشد که در **anterior median line** نخاع شوکی واقع شده است. در عمق **linea splendens** طبقة pia بداخل **anterior longitudinal fissure** نخاع امتداد مییابد.

## Gross Anatomy of the Brainstem



- ساق دماغی یا **brainstem** از بالا به پایین توسط **midbrain**، **pons** و **medulla** ساخته میشود. **Midbrain** در بالا با نیم کره های دماغی ادامه یافته و **medulla** در پایین با **spinal cord** امتداد مییابد. **Pons** و **medulla** در خلف توسط **fourth ventricle** یا بطن چارم از **cerebellum** جدا شده اند. این بطن در سفلی با **central canal** نخاع، و در علوی با **cerebral aqueduct** که در ضخامت **midbrain** قرار دارد، امتداد مییابد. **Midbrain**، **pons**، و **medulla** بترتیب توسط **superior, middle & inferior cerebellar peduncles** با **cerebellum** وصل میگردند.
- یکتعداد اعصاب قحفی با ساق دماغی وصل میباشند. طوریکه ازواج سوم و چارم از سطح **midbrain**، و زوج پنجم از سطح **pons** ظاهر میگردد. ازواج ششم، هفتم و هشتم در محل اتصال **pons** و **medulla**؛ و ازواج نهم، دهم، یازدهم و دوازدهم در سطح **medulla** ظاهر میشوند.

## Gross Anatomy of Medulla



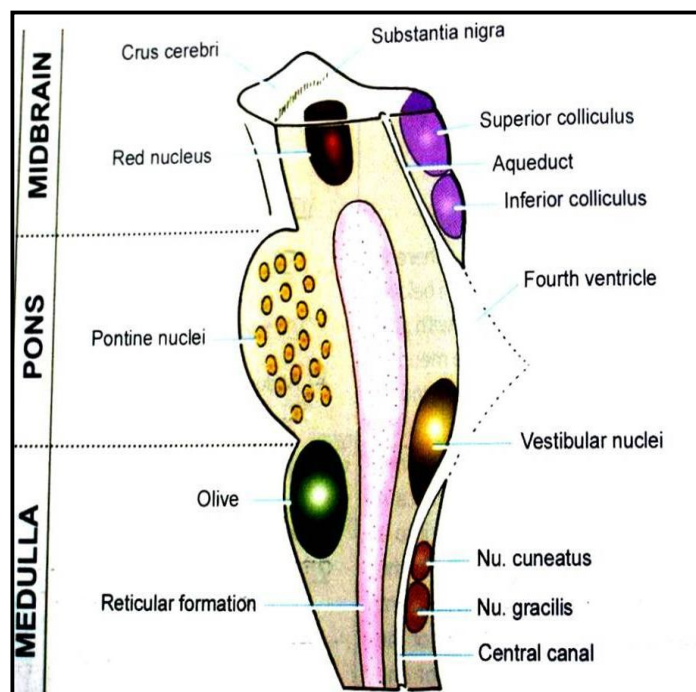
- Medulla** یا بصله در علوی با **pons** وصل شده و وسیع میباشد؛ در حالیکه بطرف سفلی باریکتر شده بالاخره با **spinal cord** امتداد مییابد. محل اتصال بصله با **spinal cord** معمولاً در سویه کنار علوی فقره اطلس واقع میباشد. **Medulla** بدو قسمت تقسیم شده است: قسمت سفلی یا **closed part** که از ضخامت آن **central canal** میگذرد، و قسمت علوی یا **open part** که با بطن چارم ارتباط دارد.
- در سطح **medulla** تعداد زیادی میزابه ها و **fissure** ها قرار دارند که عبارتند از: **posterior median fissure** و **Anterior median fissure** و **sulcus** عبارت از امتداد یافته عین میزابه های **spinal cord** بطرف بالا میباشدند.

**Anterolateral sulcus** در هر دو طرف در امتداد خطی که از ان **ventral roots** اعصاب شوکی منشا میگیرند، قرار دارد. **Rootlet** های **hypoglossal nerve** نیز از همین میزابه نشئت میکنند.

**Posterolateral sulcus** در امتداد خطی که از ان **dorsal roots** منشا میگیرند، قرار داشته و **rootlet** های ازواج نهم، دهم و یازدهم قحفی از ان نشئت میکنند.

این میزابه ها سطح **medulla** را به نواحی مختلف قرار زیر تقسیم میکنند:

ساحه ای که در فاصله بین **anterior median sulcus** و **anterolateral sulcus** قرار دارد، عبارت از یک برآمدگی هرمی شکل بوده و **pyramid** نامیده میشود. در تحت این برجستگی یک بندل بزرگ از الیاف عصبی قرار دارد که از **cerebral cortex** منشا گرفته و به **spinal cord** پایین میشود. تعدادی از این الیاف در قسمت سفلی **medulla** تصالب نموده و بجانب مقابل عبور میکنند، که در نتیجه قسمت سفلی **anterior median fissure** نیز از بین میرود. این الیاف متصالب را بنام **decussation of the pyramids** یاد میکنند. یکتعداد الیاف دیگر کمی بالاتر از **decussation** از **anterior median fissure** نشئت کرده و در سطح بصله بطرف وحشی دور میخورند. این الیاف را **anterior external arcuate fibres** مینامند.



در قسمت علوی **medulla**، ساحه بین **anterolateral sulcus** و **posterolateral sulcus** نیز یک برجستگی بیضوی شکل را بنام **olive** نشان میدهد. در تحت این برجستگی یک کتله بزرگی از ماده خاکستری بنام **inferior olivary nucleus** قرار دارد.

قسمت خلفی **medulla** که در بین **posterior median sulcus** و **posterolateral sulcus** واقع شده است، حاوی tract هایی میباشد که از **posterior funiculus** نخاع نشئت کرده و وارد **medulla** میشوند. یکی از این tract ها که **fasciculus gracilis** نام دارد در انسی قرار داشته و یکی دیگر که **fasciculus cuneatus** نامیده میشود، در وحشی قرار دارد. این fascicule ها در برجستگی هایی بنام **gracile** و **cuneate tubercles** ختم میگردند. البته در عمق این توبرکل ها دو کتله ای از ماده خاکستری بنام **nucleus gracilis** و **nucleus cuneatus** قرار دارند.

کمی بالاتر از این دو توبرکل در وجه خلفی **medulla** یک

**triangular fossa** دیده میشود که قسمت سفلی زمین بطن چارم را میسازد. این حفره در جوانب توسط **inferior cerebellar peduncle** تحدید میگردد.

در قسمت سفلی **medulla** کمی وحشی تر از **fasciculus cuneatus** یک برآمدگی طولانی شکل دیگر بنام **tuberculum cinereum** دیده میشود. در تحت این برجستگی یک کتله ماده خاکستری بنام **spinal nucleus of the trigeminal nerve** قرار دارد. ماده خاکستری این هسته توسط یک طبقه ای از الیاف عصبی پوش شده و **trigeminal nerve** را میسازد.

### Gross Anatomy of Pons

**Pons** یا حذب دارای یک **anterior surface** محدب میباشد که در ان الیاف مستعرض قرار دارند. این الیاف در وحشی یکجا شده و یک بندل را بنام **middle cerebellar peduncle** میسازند. عصب ترای جمینل از وجه قدامی **pons** نشئت میکند. نقطه ای که این عصب از سطح **pons** خارج میگردد، عبارت از محل اتصال **pons** با **middle cerebellar peduncle** دانسته شده است.

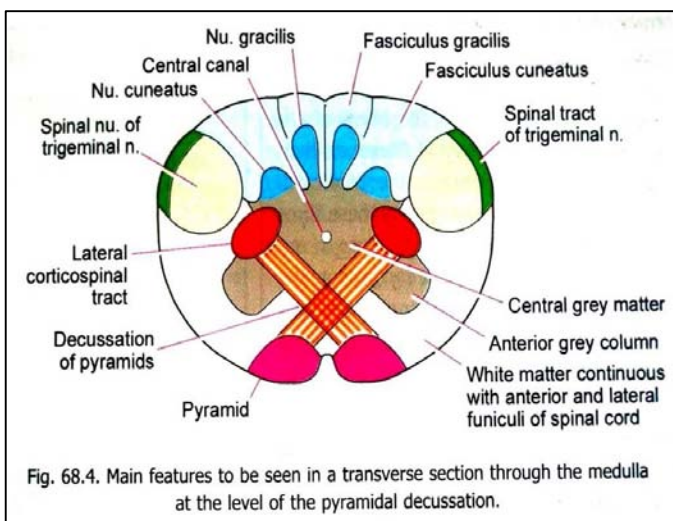
در وجه قدامی **pons** بالای **midline** یک میزابه کم عمق بنام **sulcus basilaris** قرار دارد، که در ان **basilar artery** سپر میکند.

- ↪ محل اتصال pons با medulla توسط یک میزابه ای که از آن تعداد زیادی از اعصاب قحفی نیز منشأ میگیرند، تعیین شده میتواند. Abducent nerve بالاتر از pyramid ظاهر شده و در مجاورت با وجه قدامی pons بطرف بالا سیر میکند. اعصاب facial و vestibulocochlear از مسافتی بین olive و pons منشأ میگیرند.
- ↪ **Posterior surface** حذب قسمت علوی زمین بطن چارم را میسازد.

### Gross Anatomy of the Midbrain

- ↪ زمانیکه دماغ متوسط یا midbrain از منظره قدامی دیده شود، دو بندل بزرگ الیاف عصبی را میبینیم که بدو طرف midline قرار گرفته اند. این ها عبارت از crus های midbrain میباشند. **Crura** توسط یک fissure عمیق از همدیگر جدا شده اند. این fissure در نزدیکی pons باریک بوده ولی زمانیکه crura از همدیگر متباعد شده و وارد نیم کره های دماغی میشوند، وسعت کسب میکند. قسمتی از crura که در سفلی cerebrum قرار دارند، حدود خلفی یک فضایی بنام **interpeduncular fossa** را میسازند. عصب Oculomotor از وجه انسی crus طرف مربوطه نشئت میکند.
- ↪ در وجه خلفی midbrain چهار برجستگی مدور دیده میشود. اینها عبارت از دو **superior colliculi** و دو **inferior colliculi** میباشند. هر colliculus در وحشی با یک ridge که بنام **brachium** یاد میشود، مجاورت میرساند. **Superior brachium**، superior colliculus را به lateral geniculate body ارتباط داده و **inferior brachium**، inferior colliculus را به medial geniculate body وصل میکند.
- ↪ در سفلی colliculi علویترین قسمت یک غشا که بنام **superior medullary velum** یاد میگردد، قرار دارد. این غشا در فاصله بین دو superior cerebellar peduncle قرار داشته و در تشکل سقف بطن چارم سهم میگیرد. عصب trochlear از این velum منشأ گرفته سپس بدور midbrain چرخیده و به وجه قدامی یا ventral aspect آن میرسد.

### ساختمان داخلی ساق دماغی



ساختمانهای داخلی ساق دماغی به بهترین وجه آن در مقطع های transverse که از سویه های مختلف brainstem گرفته شده باشند، قابل بررسی میباشد. البته درینجا صرفاً از ساختمانهایی نام برده شده است که توسط چشم انسان قابل دید بوده و برای مشاهده شدن ضرورت به آلات ذره بینی نداشته باشند.

### ساختمان داخلی Medulla

یک مقطع transverse که در سویه pyramidal decussation از medulla گرفته میشود، مشابهت های زیادی با یک مقطع نخاع شوکی نشان میدهد:

- ↪ Central canal توسط central grey matter احاطه شده است. Ventral grey column ها نیز موجود بوده ولی توسط pyramidal fibres از central grey matter جدا میشوند.

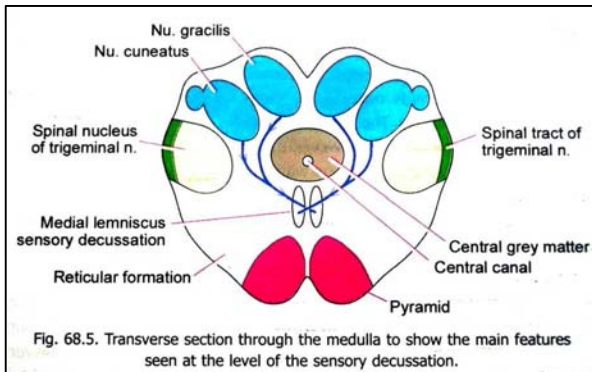
- ↪ ساحه ای که در خلف central grey matter قرار دارد، توسط fasciculus gracilis در انسی؛ و fasciculus cuneatus در وحشی اشغال گردیده است. در مجاورت نزدیک با این fasciculi ها دو ساختمان زبانچه مانند که عبارت از extension های ماده خاکستری میباشند، دیده میشود. زبانچه انسی آن بنام **nucleus gracilis** و زبانچه وحشی آن بنام **nucleus cuneatus** یاد میگردد.

- ↪ اندکی وحشی تر، **spinal nucleus of the trigeminal nerve** قرار دارد. این هسته در سفلی تا سگمنت دوم cervical امتداد داشته و درانجا با substantia gelatinosa ادامه مییابد. در علوی هسته مذکور تا قسمت علوی pons امتداد مییابد. هسته نامبرده با **spinal tract** عصب ترای جمینل که در سطح آن قرار دارد، مجاورت میرساند.

- ↪ قسمت قدامی medulla در هر دو طرف midline بوسیله بندلهای لیفی برجسته که pyramid را میسازند، اشغال گردیده است. الیاف pyramid ها عبارت از **corticospinal fibres** میباشند که از cerebral cortex به spinal cord میروند. Corticospinal tract زمانیکه درین سویه به بصله میرسد، قسمت اعظم الیاف ان بجانب مقابل عبور کرده و **decussation**

of the pyramid lateral white matter of the pyramid را میسازند. پس از اتصال، الیاف corticospinal بطرف سفلی ادامه یافته وارد column نخاع شوکی میشوند.

↪ ناحیه anterolateral بصله در امتداد با anterior و lateral funiculi نخاع شوکی قرار دارند.



در یک مقطع دیگر که کمی بالاتر از سویه pyramidal decussation گرفته میشود، ساختمانهای زیر قابل بررسی میباشد:

↪ Central canal توسط Central grey matter احاطه شده و

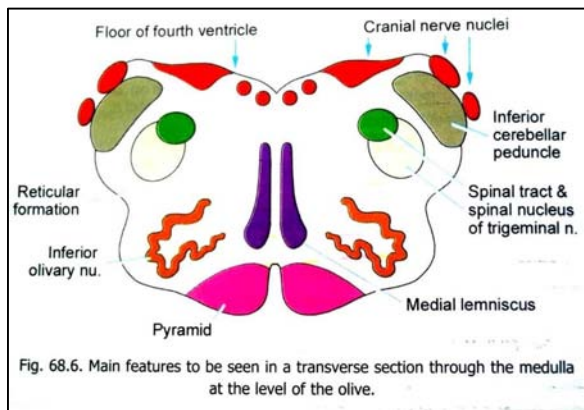
spinal nucleus، nucleus cuneatus، nucleus gracilis of the trigeminal nerve، و pyramid ها در عین موقعیت های خود قرار دارند. البته nucleus gracilis و nucleus cuneatus درین سویه بمراتب بزرگتر بوده و در امتداد با central grey matter قرار ندارند. fasciculus gracilis و fasciculus cuneatus کمتر متبازر میباشد.

↪ ساحه ای که در خلف pyramid ها قرار دارد، توسط دو بندل لیفی برجسته که بدو طرف midline قرار داشته بنام medial

lemniscus یاد میگردند، اشغال گردیده است. Medial lemniscus توسط الیافی که از nucleus gracilis و nucleus cuneatus منشأ میگیرند، ساخته میشود. این الیاف midline را عبور نموده وارد lemniscus طرف مقابل میشوند. الیاف متصالب هر دو طرف بنام sensory decussation یاد میگردند.

↪ ساحه ای که در وحشی medial lemniscus قرار دارد، حاوی نیورونهای پراکنده همراه با الیاف عصبی میباشد. این ساحه بنام reticular formation یاد میشود. وحشی تر از آن یک کتله ماده سفید که حاوی tract های مختلف میباشد، قرار دارد.

در یک مقطع از medulla که در سویه olive گرفته شده است، ساختمانهای زیر دیده شده میتوانند:



↪ Pyramid ها، spinal nucleus، medial lemniscus و

tract of trigeminal nerve و reticular formation در موقعیت های قبلی خود قابل دید میباشد. البته medial lemniscus درین سویه بیشتر متبازر بوده و بطرف قدام اندکی متوسع میباشد.

↪ وحشی تر از spinal nucleus (& tract) عصب ترای جمینل، یک بندل بزرگ و متراکم الیاف عصبی بنام inferior cerebellar peduncle قرار دارد. این بندل medulla را با cerebellum ارتباط میدهد.

↪ خلفاً medulla قسمتی از زمین بطن چارم را ساخته و درینجا توسط یک طبقه ماده خاکستری که حاوی چندین هسته مهم cranial nerves میباشد، فرش میشود.

↪ درقسمت anterolateral بصله درین سویه یک هسته بنام inferior olivary nucleus قرار دارد. این هسته از یک طبقه نازک ماده خاکستری که بالای خودش قات شده و شکل یک کیسه چمک را دارد، ساخته شده است. هسته مذکور دارای یک hilum میباشد که بطرف انسی متوجه است.

## ساختمان داخلی Pons

Pons بدو قسمت dorsal و ventral قابل تقسیم میباشد:

↪ Ventral (or basilar) part آن متشکل از الیاف مستعرض و طولانی میباشد. در بین این الیاف گروپهای حجرات نیز وجود

دارند که بنام pontine nuclei یاد میشوند. الیاف مستعرض این قسمت بطرف وحشی ادامه یافته و middle cerebellar peduncle را میسازند. در حالیکه الیاف طولانی آن بدو نوع هستند: یکتعداد شان از cerebral cortex بطرف سفلی سیر کرده و در pontine nuclei ختم میگردند، و تعداد دیگر شان corticospinal fibres بوده و از طریق pons وارد medulla میشوند و pyramid ها را میسازند.

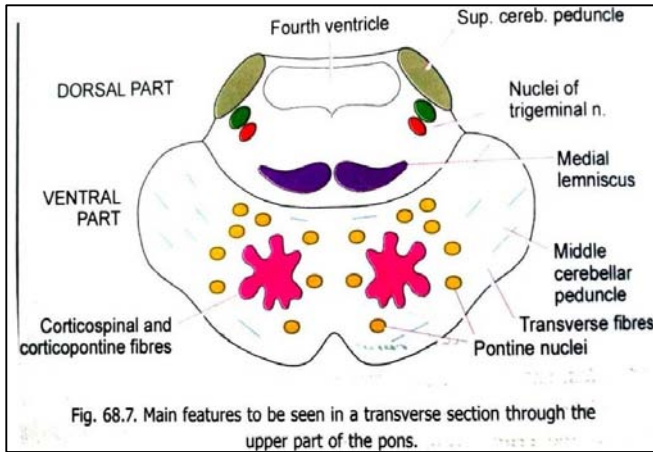


Fig. 68.7. Main features to be seen in a transverse section through the upper part of the pons.

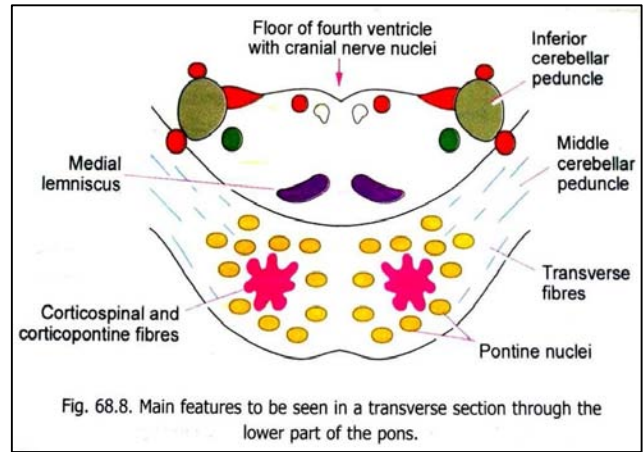


Fig. 68.8. Main features to be seen in a transverse section through the lower part of the pons.

↔ **Dorsal (or tegmental) part** حذبہ در حقیقت امتداد یافته قسمتی از medulla که در خلف pyramid ها قرار دارد، بطرف بالا میبایشد. این قسمت در علوی با tegmentum دماغ متوسط امتداد یافته و در خلف توسط بطین چارم تحدید میگردد. قسمت علوی dorsal part در وحشی با **superior cerebellar peduncles** مجاورت میرساند؛ در حالیکه قسمت سفلی آن در وحشی با **inferior cerebellar peduncles** مجاورت میرساند. **Spinal nucleus (& tract) of trigeminal** در انسوی این peduncle ها قرار دارد. **Medial lemniscus** نیز بشکل یک بندل طویل مستعرض از الیاف عصبی، در خلف ventral part حذبہ دیده میشود.

### ساختمان داخلی Midbrain

جهت آسانی مطالعه دماغ متوسط قرار زیر به قسمتهای مختلف قابل تقسیم میبایشد:

1. هرگاه یک خط افقی از سویه cerebral aqueduct عبور کند، قسمتی که در خلف این خط واقع میشود، بنام **tectum** یاد میگردد. این قسمت از **superior colliculi** و **inferior colliculi** در هر دو طرف **midline**، ساخته شده است.

2. قسمتی که در قدام این خط واقع میشود، از دو نیمه راست و چپ متشکل بوده و بنام **cerebral peduncles** یاد میشوند. هر peduncle از سه قسمت ساخته شده است که از قدام به خلف عبارتند از: **crus cerebri** یا **basis pedunculi**، **substantia nigra**، و **tegmentum**.

↔ **Crus cerebri** از یک کتله بزرگ الیاف عصبی که بصورت عمودی سیر میکنند، ساخته شده است. این الیاف از **cerebral cortex** نزول کرده قسمتی از آنها از طریق **midbrain** عبور نموده وارد **pons** میشوند؛ در حالیکه متباقی شان تا **spinal cord** میرسند. هر دو **crus cerebri** از **midbrain** توسط یک **notch** که در وجه قدامی **midbrain** قرار دارد، جدا میشوند.

↔ **Substantia nigra** یک کتله رنگه ی ماده خاکستری بوده و بهمین خاطر بیرنگ معلوم میشود.

↔ **Tegmentum** هر دو طرف در **midline** باهمدیگر وصل میشوند. درین ساختمان کتلات مهم ماده خاکستری همراه با بندلهای الیاف عصبی قرار دارند. بزرگترین هسته

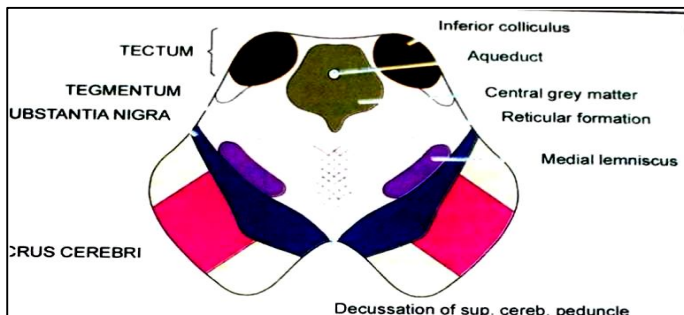


Fig. 68.9. Main features to be seen in a transverse section through the lower part of the midbrain.

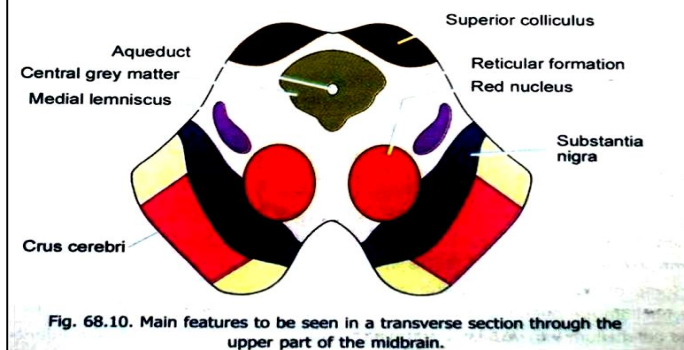


Fig. 68.10. Main features to be seen in a transverse section through the upper part of the midbrain.

درین ساحه بنام **red nucleus** یاد میگردد که در نصف علوی **midbrain** واقع است. بر علاوه **tegmentum** حاوی یک **reticular formation** نیز میبایشد که در امتداد **reticular formation** حذبہ و بصله قرار دارد. بندلهای لیفی موجود در **tegmentum** شامل **medial lemniscus** نیز میگردد که در خلف **substantia nigra** و در وحشی **red nucleus** قرار



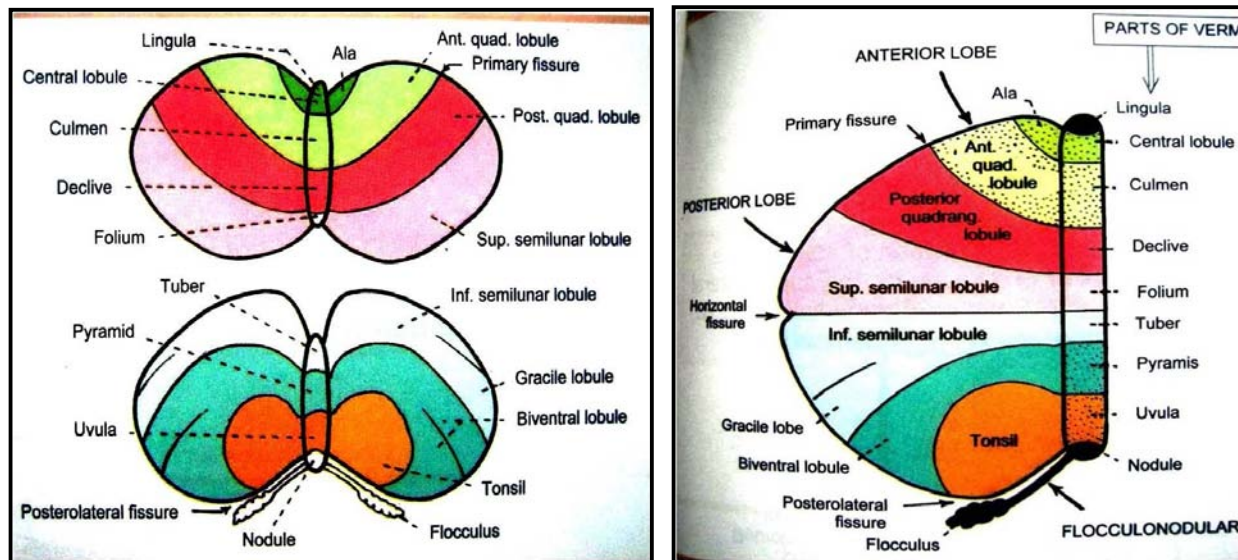
دارد. تعداد زیاد الیافی که از یکطرف به طرف مقابل عبور میکنند، از قسمت سفلی tegmentum میگذرند. این الیاف superior cerebellar peduncle ها میباشند که از cerebellum منشا گرفته و قبل از ختم شدن در red nucleus (و یکتعداد مراکز دیگر) اتصال میکنند.

## Gross Anatomy of the Cerebellum

### تقسیمات مخیخ یا Subdivisions of the Cerebellum

Cerebellum خلفتر از pons و medulla در posterior cranial fossa قرار داشته و از cerebrum توسط یک dural extension که **tentorium cerebelli** نامیده میشود، جدا شده است.

Cerebellum از یک قسمت مرکزی بنام **vermis** (که در midline قرار دارد)، و دو نیم کره جنبی یا **lateral hemispheres** ساخته شده است. دارای دو وجه علوی و سفلی میباشد. در **superior surface** مخیخ کدام سرحد مشخص بین vermis و نیم کره ها وجود ندارد؛ در حالیکه در **inferior surface** هر دو نیم کره توسط یک فرورفتگی عمیق بنام **vallecula** از هم جدا شده اند. Vermis در عمق این فرورفتگی قرار دارد. نیم کره ها بطرف قدام و خلف فراتر از vermis امتداد مییابند و توسط **anterior & posterior cerebellar notches** از همدیگر جدا میشوند.



در سطح مخیخ تعداد زیادی fissure ها دیده میشود که تقریباً موازی با هم سیر میکنند. این fissure ها سطح مخیخ را به نواحی باریک برگ مانند که بنام **folia** یاد میشوند، تقسیم میکند. اکثریت این folium ها بصورت مستعرض قرار دارند. در یک مقطع عمودی مخیخ ساختمان یک درخت را بیاد میآورد، و بهمین خاطر بنام **tree of life** یا **arbor-vitae** نیز یاد میشود.

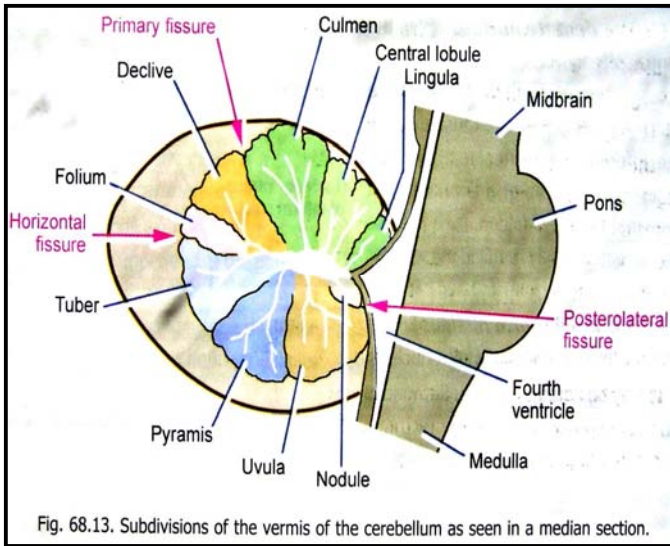
تعدادی از fissure های سطح مخیخ، عمیقتر از دیگران بوده و در نتیجه مخیخ را به **lobe** ها تقسیم میکند که این لوبها بالنوبه به **lobule** ها نیز تقسیم میشوند. عمیقترین fissure ها در مخیخ عبارتند از:

1. **Primary fissure**: که در superior surface قرار دارد؛ و
2. **Posterolateral fissure**: که در inferior surface قرار دارد.

این fissure ها مخیخ را به سه لوب تقسیم میکنند یعنی:

- ☞ قسمتی که در قدام primary fissure قرار دارد بنام **anterior lobe** یاد میشود؛
- ☞ قسمتی که در بین هر دو fissure نامبرده قرار دارد بنام **middle lobe** (یا بعضاً بنام **posterior lobe** نیز) یاد میشود؛ و
- ☞ قسمت متباقی مخیخ بنام **flocculonodular lobe** یاد میگردد. لوبهای قدامی و متوسط را مجموعاً بنام **corpus cerebelli** نیز یاد میکنند.

↪ Vermis شکل مشابه بیک کرم یا worm را دارد. این قسمت از بالا به پایین از **lingula**، **central lobule** و **culmen** (که مربوط لوب قدامی میباشد)، **declive**، **folium**، **tuber**، **pyramis** و **uvula** (که مربوط لوب متوسط میباشد)، و **nodule** (که در **flocculonodular lobe** قرار دارد) ساخته شده است.



### Cerebellar Peduncles

تمام الیافی که به cerebellum داخل یا از آن خارج میشوند، سه بندل ضخیم را بنام cerebellar peduncles تشکیل میدهند:

1. **Inferior cerebellar peduncle**: قسمت posterolateral بصله را با مخیخ وصل میکند.
2. **Middle cerebellar peduncle**: ظاهراً امتداد یافته ventral part حدبه بطرف وحشی میباشد. این مخیخ را با pons ارتباط میدهد.
3. **Superior cerebellar peduncle**: که ارتباط اساسی را در بین مخیخ و midbrain برقرار میسازد.

### White matter of the Cerebellum

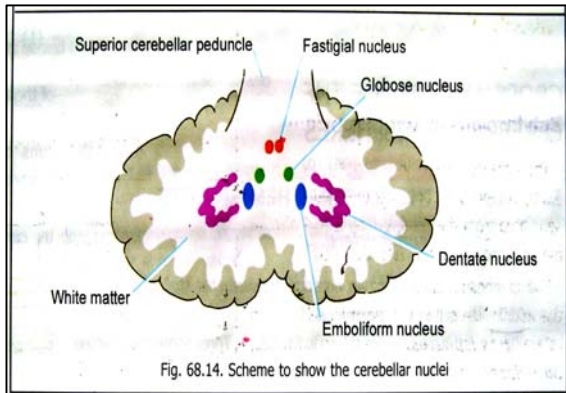
↪ قسمت اصلی و مرکزی هر نیم کره مخیخی از ماده سفید ساخته شده است. Peduncle ها نیز در همین ماده سفید مدغم میشوند.

↪ ماده سفید هر دو نیم کره مخیخی توسط یک صفحه نازک لیفی که مجاورت نزدیک با بطن چارم دارد، با هم وصل میشوند. قسمت بالایی این صفحه superior medullary velum را ساخته و قسمت پایینی آن inferior medullary velum را میسازد. هر دو velum در تشکل سقف بطن چارم سهم میگیرند.

### Grey matter of the Cerebellum

قسمت اعظم ماده خاکستری مخیخ بشکل یک طبقه نازک میباشد که **white matter** را پوشانیده است. این طبقه بنام **cerebellar cortex** یاد میگردد. تقسیمات **cortex** با تقسیمات سطح **cerebellum** که در بالا ذکر شد، مطابقت میکند. در ضخامت ماده سفید مخیخی، یکتعداد کتلات پراکنده از ماده خاکستری نیز غرض شده اند که **cerebellar nuclei** نامیده میشوند. این کتلات عبارتند از:

1. **Dentate nucleus**: در مرکز هر نیم کره مخیخی قرار دارد.
2. **Emboliform nucleus**: در انسی **dentate nucleus** قرار دارد.
3. **Globose nucleus**: در انسی **emboliform nucleus** قرار دارد.
4. **Fastigial nucleus**: در قسمت قدامی **superior vermis** نزدیک به **midline** قرار دارد.

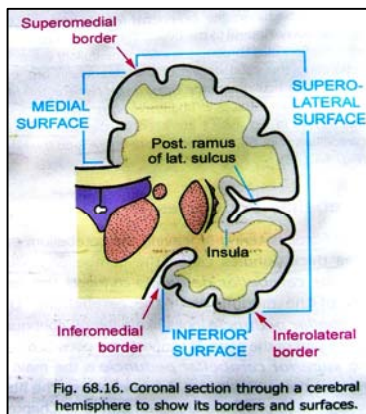


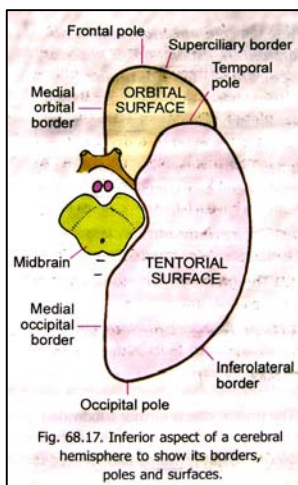
### Gross Anatomy of the Cerebral Hemispheres

#### ساختمان خارجی نیم کره های دماغی

#### قطب ها، وجوه، و کنارها

↪ Cerebrum متشکل از دو نیم کره است که با همدیگر قسماً وصل میشوند.  
 ↪ هرگاه یک نیم کره دماغی را از منظره وحشی مطالعه کنیم، هر سه قطب آنرا دیده میتوانیم. این قطب ها عبارتند از: **frontal pole** در قدام، **occipital pole** در خلف، و **temporal pole** که در متوسط این هر دو قرار دارد. **Temporal pole** بطرف قدام و کمی بطرف سفلی متوجه میباشد.



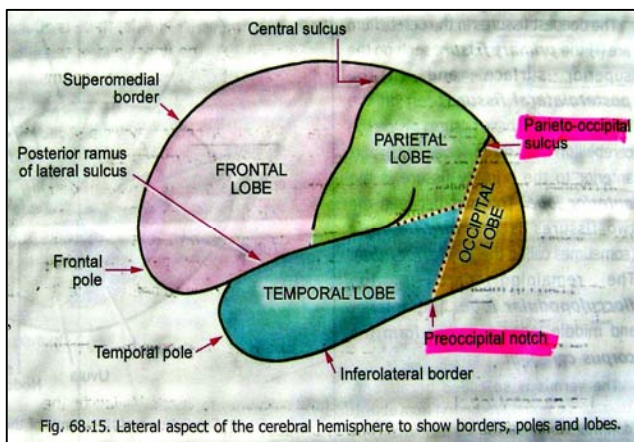


در مقطع coronal یک نیم کره دماغی دیده میشود که هر نیم کره دارای سه کنار میباشد. این کنار ها عبارتند از: **inferolateral، superomedial، inferomedial borders**. این کنار ها سه وجه یک نیم کره دماغی را از هم جدا میکنند. این وجوه عبارتند از: **surface orbital part، medial surface، superolateral، inferior surface**. وجه سفلی بالنبویه به یک قسمت قدامی یا **orbital part**، و یک قسمت خلفی یا **tentorial part** تقسیم میگردد. بهمین ترتیب **inferomedial border** نیز بدو قسمت تقسیم میشود، که عبارتند از قسمت قدامی یا **medial orbital border** و **medial occipital border** که در خلف قرار دارد. **Orbital part** کنار **Inferolateral** بنام **superciliary border** نیز یاد میگردد (چون بالاتر از سویه ابروها قرار دارد).

وجه نیم کره های دماغی هموار نبوده بلکه در آن یکتعداد میزابه ها (**sulci**)، و نواحی نسبتاً برجسته تری که در بین این میزابه ها قرار دارند (**gyri**)، دیده میشوند.

## لوب ها یا Lobes

جهت آسانی مطالعه هر نیم کره دماغی به چار ساحه بزرگ که بنام **lobe** ها یاد میشوند، تقسیم شده است. قبل از تعیین حدود این لوبها، یکتعداد **sulcus** ها و ساختمانهای آنها که در هر نیم کره قرار دارند، باید بشناسیم. این ساختمانها عبارتند از:



در وجه علوی وحشی نیم کره دماغی دو **sulcus** متباز تر از دیگران بنظر میرسند:

- i. یکی از آنها بنام **posterior ramus of the lateral sulcus** یاد شده و در نزدیکی **temporal pole** آغاز میشود. سپس بطرف خلف و علوی امتداد مییابد. خلفی ترین قسمت آن بطرف علوی یک انحنا را میسازد.
- ii. **Sulcus** دومی که **central sulcus** نام دارد در **superomedial border** کمی خلفتر از نقطه متوسط بین قطب های **frontal** و **occipital** آغاز میشود. سپس بطرف سفلی و قدام امتداد یافته کمی بالاتر از **posterior ramus of lateral sulcus** ختم میگردد.

در وجه انسی نیم کره دماغی نزدیک به **occipital pole** یک **sulcus** بنام **parieto-occipital sulcus** قرار دارد. نهایت علوی این میزابه تا کنار **superomedial** رسیده و یک قسمت کم آن از وجه علوی وحشی نیز قابل دید میباشد.

کمی قدامتر از **occipital pole**، در کنار **inferolateral** یک دندان کم عمق بنام **preoccipital notch** دیده میشود.

برای تکمیل نمودن حدود لوبهای دماغی، دو خط فرضی را نیز باید در نظر بگیریم: **خط اولی** نهایت علوی **parieto-occipital sulcus** را به **preoccipital notch** وصل میکند. در حالیکه **خط فرضی دومی** عبارت از امتداد یافته **posterior ramus of lateral sulcus** (بدون قسمت منحنی خلفی آن) بطرف خلف میباشد تا به خط اولی بپیوندد.

با در نظر داشت میزابه ها و خطوط فرضی فوق، اکنون میتوانیم هر نیم کره دماغی را قرار زیر به لوبها تقسیم کنیم:

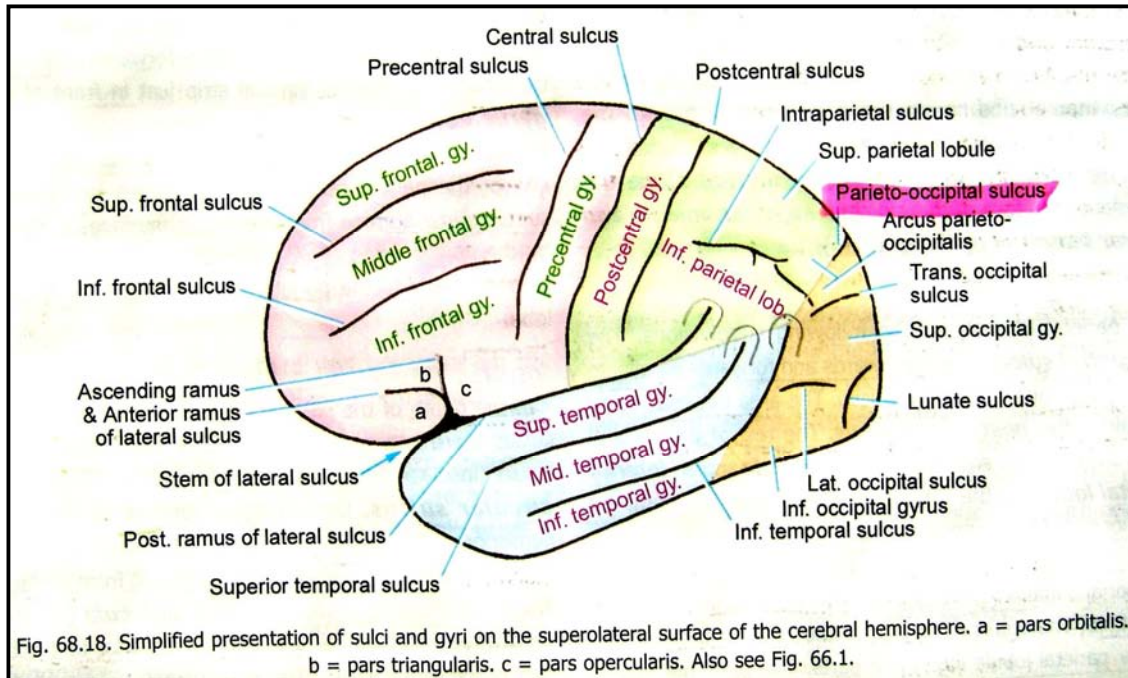
1. **Frontal lobe**: در قدام **central sulcus**، و در علوی **posterior ramus of the lateral sulcus** قرار دارد.
2. **Parietal lobe**: در خلف **central sulcus** قرار دارد. این لوب در سفلی توسط **posterior ramus of the lateral sulcus** و خط فرضی دوم، و در خلف توسط قسمت علوی خط فرضی اول تحدید میگردد.
3. **Occipital lobe**: عبارت از ساحه ای است که در خلف خط فرضی اول قرار دارد.
4. **Temporal lobe**: در تحت **posterior ramus of the lateral sulcus** و خط فرضی دوم قرار دارد. این لوب توسط قسمت سفلی خط فرضی اول از **occipital lobe** جدا شده است.

اکنون ساختمانهای آنها را که قبلاً ذکر کردیم، اندکی با تفصیل بررسی میکنیم:

نهایت علوی **central sulcus** کنار **superomedial** را دور زده و در وجه انسی نیم کره دماغی ظاهر میشود. درینجا توسط یک **gyrus** بنام **paracentral lobule** احاطه میگردد. نهایت سفلی **central sulcus** توسط یک مسافه کوچک از **posterior ramus of the lateral sulcus** جدا میشود.

Lateral sulcus در وجه سفلی نیم کره دماغی آغاز میشود. این میزابه در آغاز در بین orbital surface و قسمت قدامی temporal lobe قرار میداشته باشد. سپس بطرف وحشی امتداد یافته و به وجه علوی وحشی نیم کره دماغی میرسد و درین وجه به سه شاخه تقسیم میگردد. این شاخه ها بنام **anterior horizontal ramus**، **anterior ascending ramus**، و **posterior ramus** یاد میگردند. دو شاخه اولی کوتاه بوده در لوب frontal بترتیب بصورت افقی، و صعودی پیش میروند. شاخه سومی یا **posterior ramus** را قبلاً معرفی کردیم. برخلاف اکثریت میزابه های نیم کره دماغی، lateral sulcus خیلی عمیق میباشد. جدار های آن یک ساحه قابل توجهی از سطح نیم کره دماغی را میپوشانند. این ساحه بنام **insula** یاد میگردد.

### تقسیمات مجدد وجه علوی وحشی نیم کره دماغی Further subdivisions of the Superolateral Surface



#### Frontal Lobe

Precentral sulcus در قدام central sulcus و موازی با آن سیر میکند. ساحه یی که در بین این دو میزابه قرار دارد بنام **precentral gyrus** یاد میگردد.

قدامتر از **precentral gyrus** دو میزابه دیگر که بسمت قدامی خلفی سیر میکنند، دیده میشوند. اینها عبارتند از **superior** و **inferior frontal sulci**. ساحه قدامتر از **precentral sulcus** توسط دو میزابه نامبرده به سه **gyrus** تقسیم میشود که عبارتند از **superior, middle, & inferior frontal gyri**.

Ramus های **ascending** و **horizontal** میزابه lateral تا به **Inferior frontal gyrus** امتداد یافته و این **gyrus** را به سه قسمت تقسیم میکنند: قسمتی که در پایین **horizontal ramus** قرار دارد بنام **pars orbitalis**؛ قسمت که در بین هر دو **ramus** قرار دارد بنام **pars triangularis**؛ و قسمتی که در خلف **ascending ramus** قرار دارد بنام **pars opercularis** یاد میشوند.

#### Temporal Lobe

درین لوب دو میزابه دیده میشود که موازی با **posterior ramus of the lateral sulcus** سیر میکنند. این میزابه ها **superior & inferior temporal sulci** نامیده میشوند. وجه علوی وحشی temporal lobe توسط این دو میزابه به سه **gyrus** بنام **superior, middle, & inferior temporal gyri** تقسیم میشود.

#### Parietal Lobe

Postcentral sulcus که خلفتر از **central sulcus** و موازی با آن بطرف سفلی امتداد دارد، درین وجه قابل دید میباشد. ساحه بین این دو میزابه بنام **postcentral gyrus** یاد میشود.

↪ قسمت متباقی این لوب توسط **intraparietal sulcus** بدو قسمت بنام **superior parietal lobule** و **Inferior parietal lobule** تقسیم گردیده است.

↪ نهایت خلفی **posterior ramus of the lateral sulcus** که بطرف بالا انحنا پیدا میکند، تا به **inferior parietal lobule** ادامه مییابد. همچنان نهایت خلفی **superior & inferior temporal sulci** نیز بطرف بالا دور خورده و به لوب **parietal** وارد میشوند. نهایت این هر سه میزابه که بطرف بالا دور خورده اند، **inferior parietal lobule** را به سه قسمت تقسیم میکنند: قسمتی که بالای نهایت **posterior ramus of the lateral sulcus** بصورت یک کمان قرار میگیرد بنام **supramarginal gyrus** یاد میشود؛ قسمتی که بالای نهایت **superior temporal sulcus** بصورت کمان قرار میگیرد بنام **angular gyrus**؛ و قسمتی که بالای نهایت **inferior temporal sulcus** بصورت کمان قرار میگیرد بنام **arcus temporo-occipitalis** یاد میگردد.

### Occipital Lobe

↪ درین لوب سه میزابه نسبتاً کوتاهتر دیده میشود. یکی ازینها که **lateral occipital sulcus** نام دارد بشکل مستعرض سیر کرده و لوب **occipital** را به دو ساحه بنام **superior & inferior occipital gyri** تقسیم میکند.

↪ میزابه دومی بنام **lunate sulcus** یاد شده و در قدام **occipital pole** قرار دارد. ساحه فیه مانند طولانی که در قدام این میزابه قرار دارد بنام **gyrus descendens** یاد میشود.

↪ میزابه سوم **transverse occipital sulcus** نامیده شده و در علویترین قسمت **occipital lobe** واقع است. نهایت علوی **parieto-occipital sulcus** (که از وجه انسی وارد وجه علوی وحشی میشود) توسط **arcus parieto-occipitalis** احاطه گردیده است. طوریکه از نام آن پیداست، این ساحه قسمماً مربوط به لوب **parietal** و قسمماً مربوط به لوب **occipital** میگردد.

### Insula

↪ در عمق خود ساقه و **posterior ramus** میزابه **lateral** قسمتی از نیم کره دماغی قرار دارد که بنام **insula** یا "قسمت پوش شده" یاد میشود. این قسمت توسط یک **circular sulcus** احاطه شده است. در جریان نشو و نمو نیم کره دماغی این قسمت نظر به ساحات مجاور خود کمتر انکشاف کرده و بالاخره توسط آنها پوش شده از نظر پنهان میشود. این ساحات مجاور بنام **opercula** یا "پوش ها" یاد میشوند.

↪ **Frontal operculum** در بین **ramus horizontal** و **ramus ascendance** میزابه **lateral** قرار دارد.

↪ **Frontoparietal operculum** در علوی **posterior ramus of the lateral sulcus** قرار دارد.

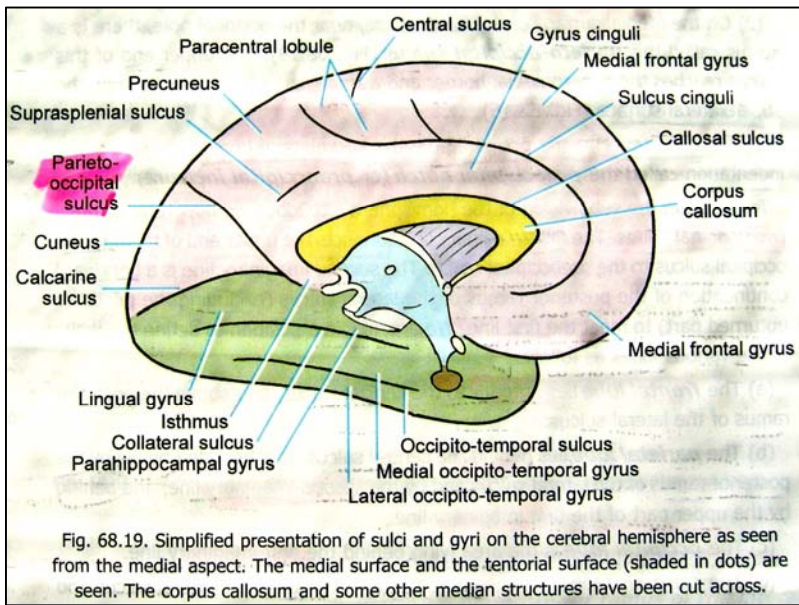
↪ **Temporal operculum** در سفلی **posterior ramus of the lateral sulcus** قرار دارد. این **operculum** دارای یک وجه علوی میباشد که در عمق **lateral sulcus** از نظر پنهان شده است. درین وجه دو **gyrus** که بنام **anterior & posterior transverse temporal gyri** یاد میشوند؛ قرار دارند.

### **وجه انسی نیم کره دماغی یا Medial surface of the Cerebral Hemisphere**

زمانیکه هر دو نیم کره دماغی توسط یک **midline cut** از همدیگر جدا ساخته شوند، مهمترین ساختمانهایی که در وجوه انسی هر نیم کره جلب توجه میکنند قرار زیر توضیح میشوند:

↪ یک ساختمان متبازز منحنی شکل که از **commissural fibres** متشکل بوده و هر دو نیم کره را باهم ارتباط میدهد بنام **corpus callosum** یاد میگردد. این ساختمان دارای یک قسمت مرکزی بنام **trunk**، یک نهایت خلفی بنام **splenium**، و یک نهایت قدامی بنام **genu** میباشد.

↪ کمی پایینتر از **corpus callosum**، جدار جنبی بطین سوم یا **third ventricle of the brain** دیده میشود. یک سوراخ بنام **interventricular foramen** در قسمت قدامی و علوی آن دیده میشود. توسط این سوراخ بطین سوم با بطینات جنبی ارتباط برقرار میسازد. بطین سوم در خلف و سفلی به **cerebral aqueduct** میانجامد.



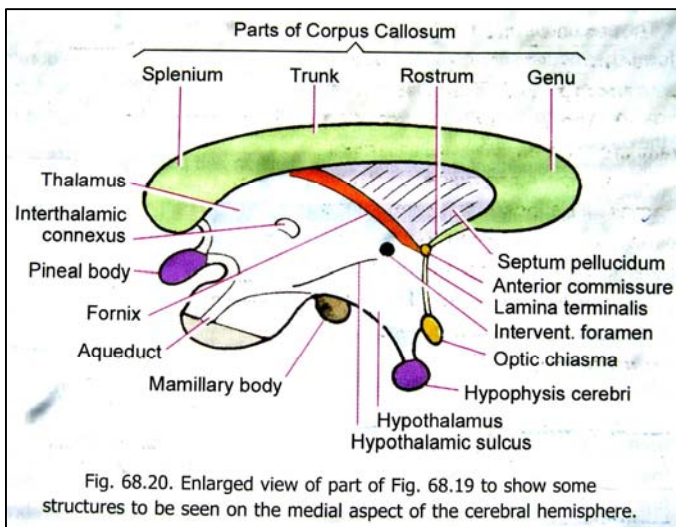
↪ قسمت اعظم جدار وحشی بطین سوم توسط یک کتله بزرگ ماده خاکستری بنام **thalamus** ساخته شده است. تلاموس های راست و چپ در **midline** بوسیله یک ساختمان باریک ماده خاکستری بنام **interthalamic connexus** با هم وصل میشوند. قسمت قدامی - سفلی جدار وحشی بطین سوم توسط یک کتله دیگر از ماده خاکستری بنام **hypothalamus** ساخته شده است.

↪ بالاتر از تلاموس یک بندل لیفی بنام **fornix** قرار دارد. این بندل در خلف به وجه سفلی **corpus callosum** ارتکاز کرده ولی در قدام کمی قدامتر از **interventricular foramen** ناپدید میگردد. در مسافه بین **fornix** و **corpus callosum** یک پرده نازک بنام **septum pellucidum**

یا **pellucidum septum lucidum** قرار دارد. این پرده بطینات جنبی راست و چپ را از همدیگر جدا ساخته است؛ طوریکه با برداشتن این پرده داخل بطین جنبی بمعرض دید قرار میگیرد.

↪ در جدار قدامی بطین سوم دو ساختمان بنام **anterior commissure** و **lamina terminalis** دیده میشوند. این **commissure** توسط یک پرده نازک فایبری بنام **rostrum genu of the corpus callosum** وصل میشود. این **commissure** در سفلی به یک پرده نازکی که از نسج عصبی ساخته شده و **lamina terminalis** نامیده میشود، امتداد مییابد. نهایت سفلی **lamina terminalis** در **optic chiasma** ارتکاز میکند.

↪ **pineal gland** و در سفلی با **hypophysis cerebri** مجاورت میرساند. ↪ در قدام، علوی و خلف **corpus callosum** میزابه ها و **gyrus** های وجه انسی نیم کره دماغی قابل دید میباشد. متبارز ترین میزابه در بین وجه عبارت از **cingulated sulcus** است که سیر منحنی و موازی با کنار علوی محدب **corpus callosum** را میپیماید و در سفلی **rostrum of corpus callosum** خاتمه مییابد. این میزابه خلفاً بطرف علوی دور خورده تا **superomedial border**، کمی خلفتر از نهایت علوی **central sulcus** ادامه مییابد. ساحه ی بین **central sulcus** و **cingulated sulcus** جدا **corpus callosum** بنام **gyrus cinguli** یاد میشود. این ساحه از **corpus callosum** بوسیله **callosal sulcus** جدا شده است.



↪ قسمتی از وجه انسی نیم کره دماغی که در بین **cingulated sulcus** و **superomedial border** واقع شده است، متشکل از دو قسمت میباشد: قسمت خلفی آن که کوچکتر بوده و نهایت علوی **central sulcus** را دور میزند، بنام **paracentral lobule** یاد میگردد. در حالیکه قسمت قدامی بزرگتر بوده و **medial frontal gyrus** نامیده میشود. این هر دو قسمت توسط یک میزابه کوتاه که امتداد یافته **cingulated sulcus** میباشد، از هم جدا گردیده اند.

↪ در قسمتی از وجه انسی نیم کره دماغی که در خلف **paracentral lobule** و **gyrus cinguli** واقع شده است، دو میزابه بزرگ دیده میشود که یک ناحیه مثلثی شکل بنام **cuneus** را تحدید میکنند. این مثلث در قدام و علوی توسط

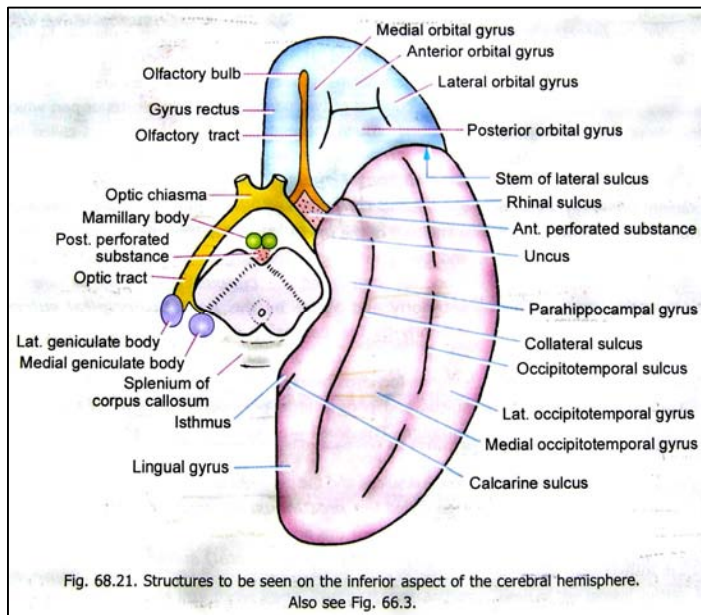
**parieto-occipital sulcus**؛ در سفلی توسط **calcarine sulcus**؛ و در خلف توسط **superomedial border** کره دماغی تحدید میشود.

↔ Calcarine sulcus فراتر از محل اتصال خود با parieto-occipital sulcus بطرف قدام پیش رفته و کمی پایینتر از splenium of corpus callosum خاتمه مییابد. ساحه کوچکی که splenium را از calcarine sulcus جدا کرده است **isthmus** نامیده میشود.

↔ در بین parieto-occipital sulcus و paracentral lobule یک ساحه چارضلعی بنام **precuneus** قرار دارد. این ساحه توسط **suprasplenial (or sub parietal) sulcus** از قسمت خلفی **gyrus cinguli** جدا گردیده است. البته **precuneus** یکجا با قسمت خلفی **paracentral lobule** وجه انسی **parietal lobe** را میسازند.

### وجه سفلی دماغ یا Inferior surface of the Cerebrum

هرگاه توسط یک شق در ضخامت cerebrum، midbrain، hindbrain را از اجزای جدا ساخته و از منظره سفلی مشاهده کنیم؛ ساختمانهای زیر را دران دیده میتوانیم:



↔ خلفتر از midbrain وجه سفلی splenium of corpus callosum دیده میشود.

↔ قدامتر از midbrain یک ساحه فرورفته بنام **interpeduncular fossa** دیده میشود. این حفره در قدام توسط **optic chiasma** و در جوانب توسط **right & left optic tracts** تعیین میشود. **Optic tract** ها بدوطرف midbrain دور زده و در وجه خلفی- وحشی آن خاتمه مییابند.

↔ درین ناحیه دو برجستگی مدور بنام **medial & lateral geniculate bodies** نیز دیده میشوند.

↔ ساختمانهاییکه در **interpeduncular fossa** قرار دارند با زمین بطین سوم نیز مجاورت میسازند. در قدام و انسی **crus** های midbrain دو برجستگی مدور که بنام **mamillary bodies** یاد میشوند، قرار دارند. قدامتر از آنها یک برجستگی در **midline** دیده میشود که **tuber cinereum** نام دارد. ساقه یا **Infundibulum** غده هایپوفیز درین ساختمان ارتکاز میکند.

↔ ساحه مثلثی شکلی که در بین دو **mamillary body** و midbrain قرار دارد، ساختمان سوراخ سوراخی داشته و بنام **posterior perforated substance** یاد میشود. ازین ساختمان تعداد زیادی اوغیه کوچک خون عبور میکند.

↔ یک ساختمان مشابه دیگر که بدو طرف **optic chiasma** قرار دارد، بنام **anterior perforated substance** یاد میگردد. این ساختمان در قدامی- وحشی توسط **lateral olfactory stria**، و در خلفی- وحشی توسط **uncus** تعیین میشود. **Anterior perforated substance** توسط یک رشته ی ماده خاکستری بنام **limen insulae**، به **insula** وصل میگردد. **Limen insulae** در عمق ساقه **lateral sulcus** قرار دارد.

↔ علاوه از ساختمانهای بالا یکتعداد **gyri** و **sulci** که در قسمتهای **orbital** و **tentorial** وجه سفلی نیم کره دماغی قرار دارند نیز قابل دید میباشند. **Orbital part** و **tentorial part** در وجه سفلی توسط **stem of lateral sulcus** از همدیگر جدا شده اند.

### Orbital Surface

↔ در نزدیکی کنار انسی **orbital surface** یک میزابه که سیر قدامی خلفی دارد دیده میشود. چون **olfactory bulb** و **olfactory tract** سطحی تر از آن واقع شده اند، این میزابه نیز بنام **olfactory sulcus** یاد میگردد.

↔ ساحه ای که در انسی این میزابه قرار دارد، **gyrus rectus** نامیده میشود. قسمت متباقی **orbital surface** توسط یک میزابه **H** مانند بنام **orbital sulcus**، به چار **gyrus** تقسیم میشود. این **gyrus** ها عبارتند از: **medial, posterior, anterior** و **lateral orbital gyri**.

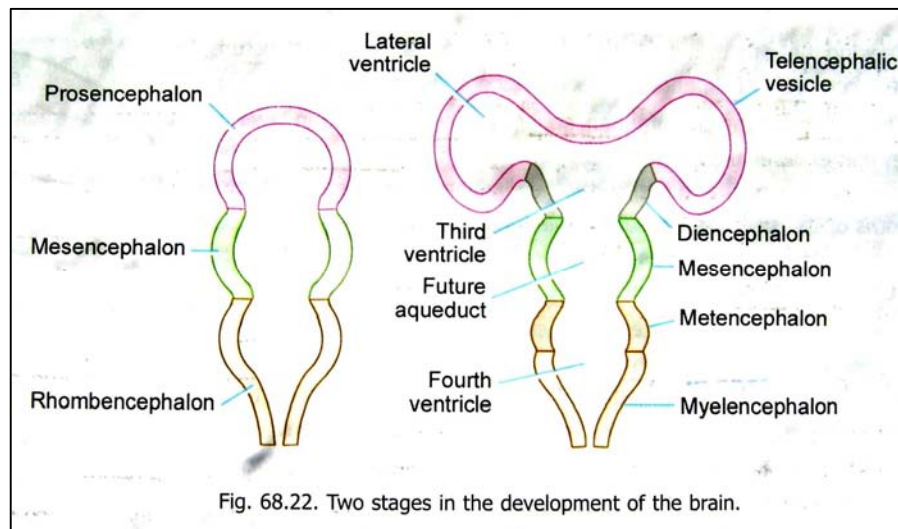
## Tentorial Surface

- ↪ درین وجه دو میزابه متبازلز دیده میشود که عبارت از **collateral sulcus** در انسی، و **occipito-temporal sulcus** در وحشی میباشد. قسمت خلفی **collateral sulcus** با **calcarine sulcus** موازی سیر کرده و ساحه ی بین هردو میزابه بنام **lingual gyrus** یاد میگردد.
- ↪ **Lingual gyrus** در قدام با **parahippocampal gyrus** امتداد مییابد. **Parahippocampal gyrus** در انسی با **midbrain** و **Interpeduncular fossa** مجاورت دارد. نهایت قدامی این **gyrus** از **temporal pole** توسط یک میزابه منحنی شکل بنام **rhinal sulcus** جدا میگردد. این قسمت **parahippocampal gyrus** ساختمان چنگک مانند را بخود گرفته و بنام **uncus** یاد میشود. قسمت خلفی **parahippocampal gyrus** از طریق **isthmus** در امتداد با **gyrus cinguli** قرار میگیرد.
- ↪ ساحه یی که در انسی توسط **collateral sulcus** و **rhinal sulcus**، و در وحشی توسط **occipitotemporal sulcus** تحدید میگردد؛ عبارت از **medial occipitotemporal gyrus** میباشد. در حالیکه ساحه ی وحشی تر از **occipitotemporal sulcus** بنام **lateral occipitotemporal gyrus** یاد میشود. این **gyrus** اخیر الذکر بدور کنار **inferolateral** نیم کره دماغی، با **Inferior temporal gyrus** ادامه مییابد.
- ↪ یکتعداد ساختمانهای مهم دیگر نیز در **Inferior surface** یک نیم کره دماغی قابل ذکر هستند، که در مبحث **olfactory region** توضیح خواهند شد.

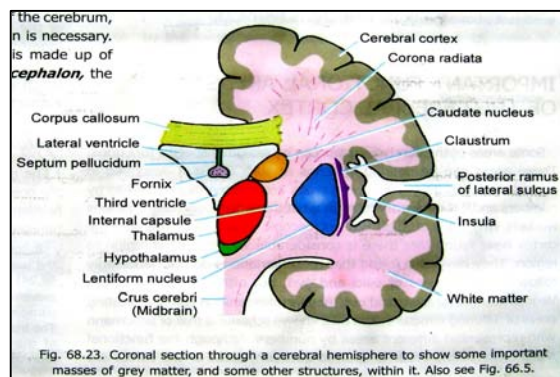
## معرفی یکتعداد ساختمانها در داخل نیم کره های دماغی

- ↪ برای برداشت بهتر از ساختمانهای داخلی **cerebrum**، نخست باید دانش مختصری در باره مراحل انکشافی دماغ یا امبریولوژی آن داشته باشیم. در مراحل ابتدایی دماغ متشکل از سه vesicle میان خالی میباشد. این ویزیکل ها از بالا به پایین **prosencephalon** و **mesencephalon** و **rhombencephalon** نامیده میشوند.

- ↪ **Mesencephalon** بعدتر به **midbrain** تبدیل میگردد، در حالیکه



- ↪ **rhombencephalon** بعدتر **hindbrain** (یعنی **pons**، **medulla**، و مخیخ) را میسازد. **Cerebrum** از **prosencephalon** بوجود میاید، که بزودی به یک قسمت مرکزی بنام **diencephalon**؛ و دو قسمت جنبی بنام **telencephalic vesicles** تقسیم میگردد. این هردو قسمت جنبی و مرکزی مجموعاً بنام **telencephalon** یاد میشوند.

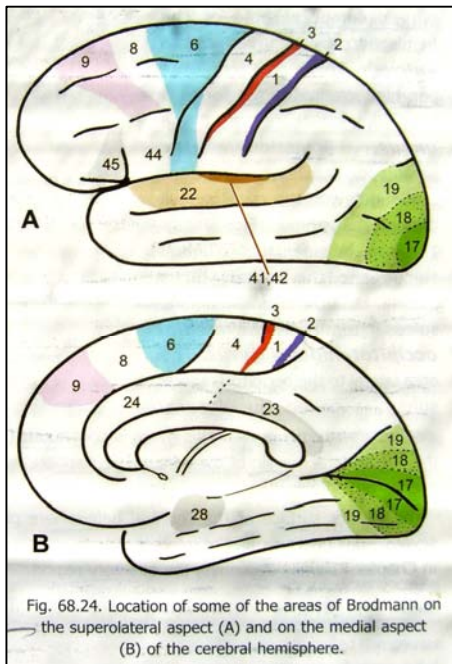


- ↪ در جریان تکامل **telencephalic vesicles** بر مراتب سریعتر از **diencephalon** انکشاف میکنند و بالاخره **diencephalon** را پوش کرده و با وجه وحشی آن مدغم میگردد. یک **telencephalic vesicle** همراه با یک نیمه **diencephalon** یک نیم کره دماغی را میسازد.

- ↪ دماغ در جریان تکامل حاوی یکتعداد اجواف مشخص در ضخامت خویش میباشد. جوفیکه در ضخامت هر **telencephalic vesicle** قرار دارد بنام بطین جنبی یا **lateral ventricle** یاد میگردد. بطین سوم یا



**third ventricle** عبارت از جوفی است که در ضخامت diencephalon قرار دارد. بطنیات جنبی توسط interventricular foramina با بطن سوم ارتباط میگیرند. با در نظر داشتن حقایق بالا، اکنون ساختمانهای اساسی را که در یک مقطع coronal یک cerebral hemisphere دیده میشوند، بررسی میکنیم:



↪ سطح یک نیم کره دماغی توسط یک طبقه نازک ماده خاکستری پوشانیده شده است که بنام قشر دماغ یک **cerebral cortex** یاد میگردد. کورتکس ناهمواری های سطح دماغ را که بوسیله **sulci** و **gyri** بوجود میاید، تعقیب نموده و در عمق میزابه ها داخل میشود. بهمین علت سطح **cerebral cortex** بمراتب وسعیتز از سطح عادی یک نیم کره دماغی میباشد.

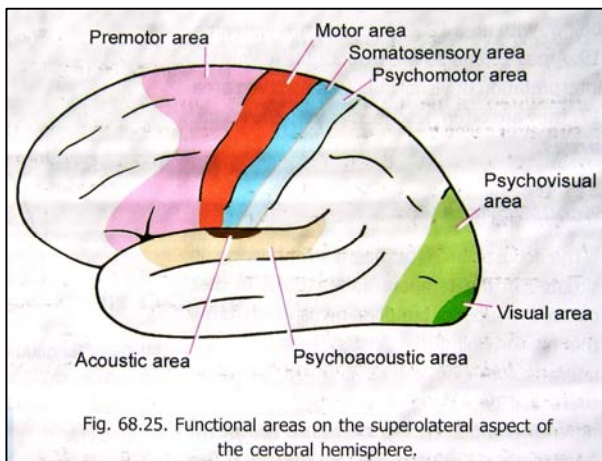
↪ قسمت اعظم یک نیم کره دماغی که در عمق **cerebral cortex** قرار دارد، از ماده سفید ساخته شده است. البته کتلات مشخصی از ماده خاکستری در ضخامت این ماده سفید جاسازی شده اند؛ طوریکه در وحشی بطن سوم دو کتله بنام **thalamus** و **hypothalamus** قرار دارند، و هردو کتله از جمله کتلات diencephalon بشمار میروند. کمی وحشی تر **corpus striatum** قرار دارد که از **telencephalon** مشتق میشود. این ساختمان از دو کتله ماده خاکستری بنام **caudate nucleus** و **lentiform nucleus** ساخته شده است.

↪ کمی وحشی تر از **lentiform nucleus** کورتکس ناحیه **insula** دیده میشود. در بین **insula** و **lentiform nucleus** یک طبقه نازک ماده خاکستری بنام **claustrum** قرار دارد. **claustrum**، **caudate nucleus**، **lentiform nucleus** و یکتعداد کتلات دیگر ماده خاکستری که همه گی منشا **telecephalic** دارند، مجموعاً بنام **basal ganglia** یاد میشوند.

↪ یکمقدار ماده سفید در انسی با **thalamus** و **caudate nucleus**، و در وحشی با **lentiform nucleus** مجاورت میرساند و در مسافه خالی که توسط این کتلات تحدید میگردد قرار داشته بنام **internal capsule** یاد میشود. این ساحه حایز اهمیت فراوان میباشد زیرا اکثریت **tract** های صاعده و نازله از همین طریق عبور میکنند. ماده سفیدی که از نهایت علوی **internal capsule** به **cerebral cortex** پخش میشود **corona radiata** نام دارد.

↪ هر دو نیم کره دماغی توسط یکتعداد الیافی که از یک نیم کره به نیم کره دیگر میروند، با هم وصل میشوند. این الیاف بنام **commissure** های **cerebral** یاد میشوند. بزرگترین **commissure** عبارت از **corpus callosum** میباشد که قبلاً از آن نامبردیم.

### نواحی مهم و وظیفوی در قشر دماغ یا Important functional areas of the cerebral cortex



گفته میشود که یکتعداد نواحی مشخص در قشر دماغ، مسوول بعضی وظایف مشخص میشوند. این ساحات را با استفاده از میزابه ها و **gyrus** هایی که قبلاً نامبردیم مشخص ساخته میتوانیم؛ ولی اکثراً ساحات مذکور بوسیله یکتعداد شماره ها شناسایی میشوند. باید بدانیم که این شماره ها چی معنی دارند: اکثریت دانشمندان در جریان مطالعات مایکروسکوپیکی بالای قشر دماغ، بدین حقیقت برخوردند که ساحات وظیفوی مشخص قشری همیشه توسط میزابه ها و **gyrus** ها محدود نشده بلکه اکثراً آنها را قطع کرده فراتر میروند. بعضی دانشمندان نقشه هایی را نیز ترسیم کرده اند که نشاندهنده این ساحات (که از نظر ساختمان از هم متفاوت استند)، با حدود مشخص آن در قشر دماغ میباشد.

بهترین شیمایی که تا کنون درین زمینه وجود دارد، توسط یک دانشمند بنام **Brodmann** پیشنهاد گردیده است. درین شیمای **Brodmann** نواحی قشری را بوسیله شماره ها مشخص میسازد. ساحات مختلفی که توسط این دانشمند شماره گذاری شده اند، هنوز هم وظیفه مشخص شان زیر سوال

بوده ولی خوب است تا برای تشخیص دادن ساحات قشری با این شماره ها آشنایی داشته باشیم. این ساحات با شماره های مربوطه شان در شکل واضحاً نشان داده شده اند.

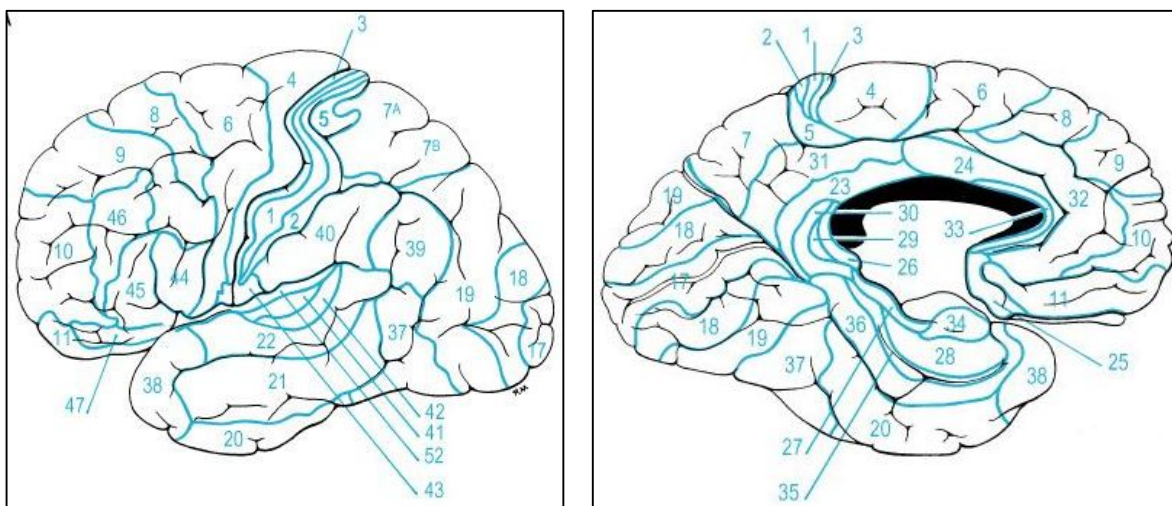
موضوع وجود ساحات مختلف وظیفوی قشری در سالهای اخیر محراق توجهات و آزمایشات است؛ ولی در مسایل کلینیکی هنوز هم از تقسیمات قشری کلاسیک که در زیر توضیح خواهد شد، استفاده برده میشود.

### قشر حرکی یا Motor Area

این ساحه در وجه علوی وحشی نیم کره های دماغی بالای precentral gyrus، و در وجه انسی نیم کره دماغی بالای قسمت قدامی paracentral lobule قرار دارد. این ساحه با area 4 Brodmann و قسمتی از area 6 آن که در precentral gyrus واقع است، مطابقت دارد.

### Premotor Area

این ساحه در قدام motor area قرار داشته و قسمتهای خلفی superior, middle, & inferior frontal gyri را اشغال میکند. قسمتی از این ساحه که در superior & middle frontal gyri قرار دارند، با area 6 & 8 Brodmann مطابقت میکند؛ و قسمتی که در inferior frontal gyrus قرار دارد با area 44 & 45 تطابق کرده عبارت از motor speech area است که بنام Broca نیز یاد میگردد.



### Frontal Eye Field

این ساحه قدامتر از precentral gyrus، بالای middle frontal gyrus قرار دارد. Frontal eye feild شامل نواحی 6, 8 & 9 Brodmann میباشد. تنبیه این ساحه سبب میشود که هر دو چشم بطرف متضاد حرکت کنند؛ چنین حرکت بنام conjugate movements یاد میگردد. البته حرکات سر و توسع حدقه نیز ممکن واقع گردند. Frontal eye field با قشر occipital lobe که مربوط بینایی میباشد، ارتباط دارد.

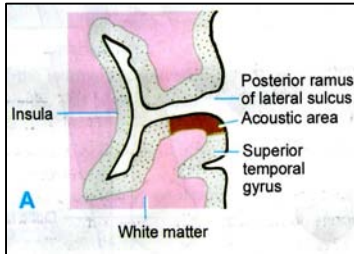
### قشر حسی یا Sensory Area

این ساحه بالای postcentral gyrus قرار داشته و با نواحی 1, 2 & 3 Brodmann مطابقت دارد. ساحه مذکور تا وجه انسی نیم کره دماغی امتداد یافته و در انجا بالای قسمت خلفی paracentral lobule قرار میگردد. sensory area در اثر تنبیه قسمتهای مختلف بدن عکس العمل نشان میدهد.

قسمتی از قشر حسی که مسوول درک احساسات از یک عضو مشخص بدن میباشد، متناسب به اندازه آن عضو نبوده بلکه مربوط به پیچیدگی و مغلق بودن نوع احساساتی است که از آن عضو میرسد. طور مثال انگشتان، لبها، و زبان توسط ساحات نسبتاً بزرگی از قشر حسی تفسیر میشوند.

## نواحی مربوط به حس بینایی یا Visual Areas

نواحی مربوط به حس بینایی در occipital lobe واقع میباشند. این نواحی بشکل متباز در وجه انسی نیم کره دماغی، بالاتر و پایینتر از calcarine sulcus قرار دارند که با area 17 Brodmann مطابقت دارد. ناحیه هفدهم در cuneus و lingual gyrus نیز امتداد مییابد. خلفاً این ناحیه ممکن تا وجه علوی- وحشی دماغ ادامه یابد که درانجا توسط lunate sulcus که در قدام آن قرار دارد، تحدید میشود. ناحیه هفدهم در بالا و پایین به ناحیه 18 و فراتر از آن با ناحیه 19 امتداد مییابد. نواحی 18 و 19 عمدتاً مسوول تعبیر سیالات بینایی که به ناحیه هفدهم میرسند بوده و بنام **psycho-visual area** یاد میگردند.



## قشر شنوایی یا Acoustic Area

ساحات مربوط حس شنوایی در temporal lobe قرار دارند. این ساحه بالای قسمتی از superior temporal gyrus که جدار سفلی posterior ramus of the lateral sulcus را میسازد، واقع میباشند. درین ساحه دو gyrus کوتاه و oblique که **anterior & posterior transverse temporal gyri** نامیده میشوند (area 41, 42 & 52)، دیده میشود. **Acoustic area** در(area 41) anterior transverse temporal gyrus قرار داشته و تا یک قسمت کم بالای superior temporal gyrus (area 41 & 42) نیز امتداد مییابد.

## Tracts of the Spinal Cord & Brainstem

طوریکه قبلاً گفتیم، هرگاه یک بندل الیاف عصبی در داخل سیستم عصبی مرکزی دو کتله ماده خاکستری را باهم ارتباط بدهد، **tract** نامیده میشود. بعبارہ دیگر، tract عبارت از مجموعه ای از لیف های عصبی است که دارای عین منشأ، سیر و اختتام

باشند. **Tract** ها ممکن بطرف بالا، و یا بطرف پایین سیر داشته باشند، که بترتیب بنام **ascending tract** و **descending tract** یاد میگردند.

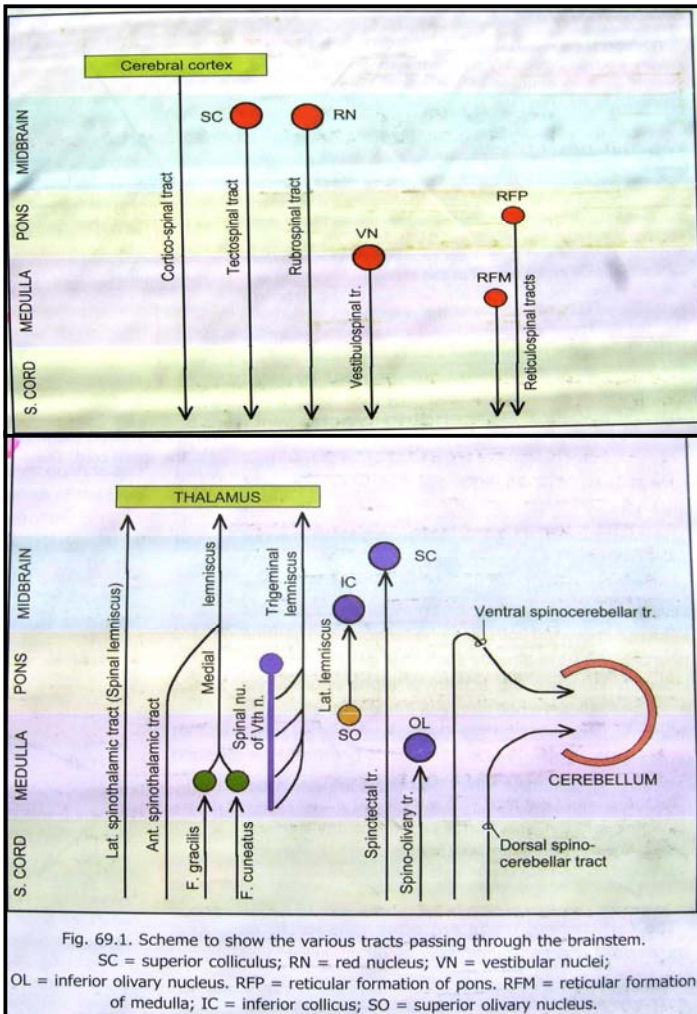
**Tract** ها اکثراً بنام کتلات ماده خاکستری که توسط آن باهم وصل شده اند، نامگذاری میشوند. مثلاً یک tract که از قشر دماغ نشئت کرده و بطرف پایین spinal cord میسرود، بنام **cortico-spinal tract** یاد میگردد. در حالیکه اگر یک tract صاعده از spinal cord نشئت کرده و به تلاموس وصل گردد، **spino-thalamic tract** نامیده میشود. **Tract** ها بعضاً بنام **fasciculi** یا **lemnisci** نیز یاد میشوند.

## Descending Tract هایی که به Spinal Cord ختم میشوند:

### Cortico-spinal Tract

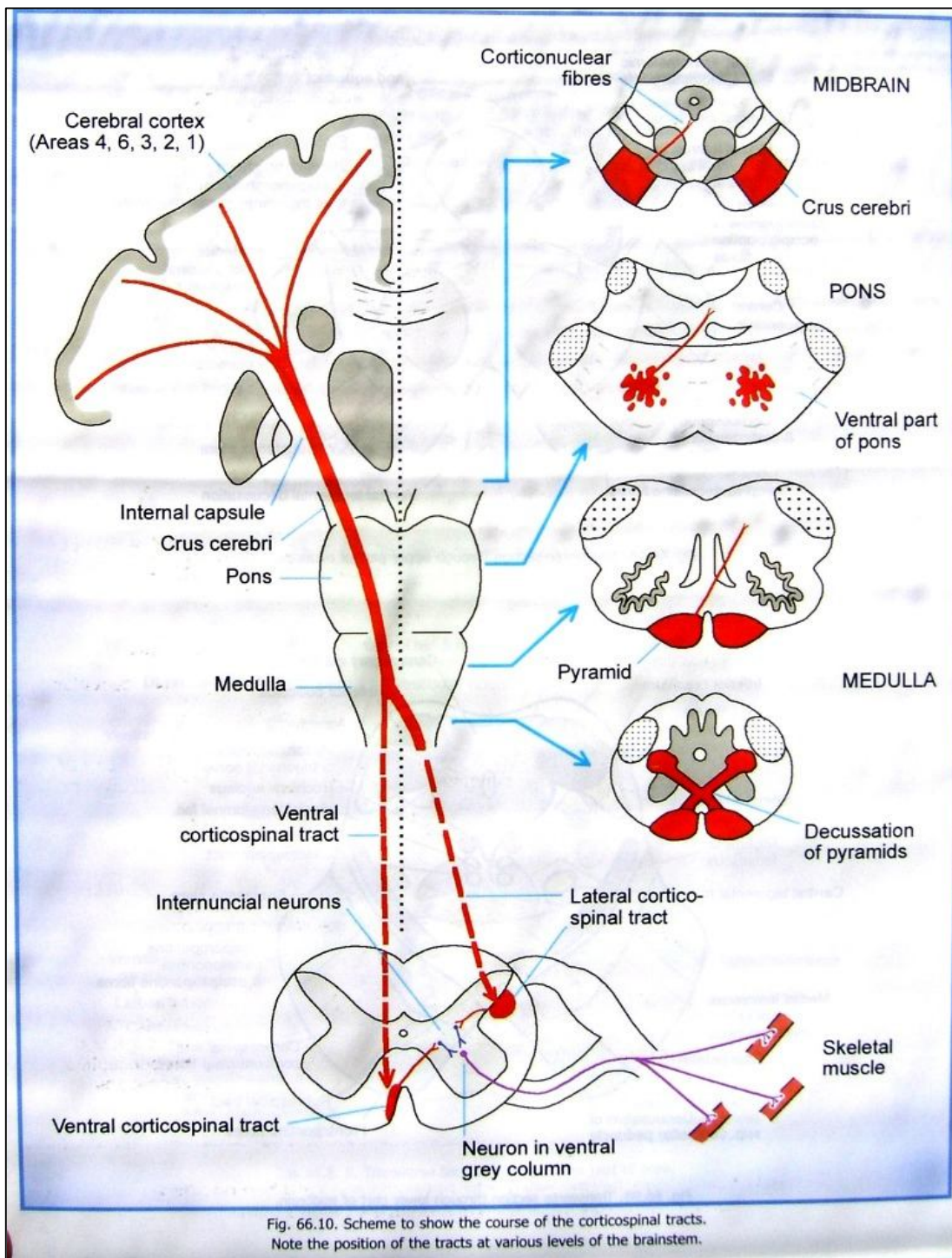
عمدتاً از اکسون حجراتی ساخته شده اند که cell body آنها در قشر حرکی یا **motor area** قرار دارند. بر علاوه یکتعداد فایبرها از **premotor area** و **somaot sensory area** نیز نشئت میکنند.

بعد از منشأ این فایبرها از طریق **corona radiata** وارد **internal capsule** شده و در **posterior limb** آن قرار میگیرند. سپس وارد **crus cerebri** of **midbrain** شده و از طریق قسمت **ventral** در **pons** عبور کرده سرانجام در قسمت علوی **medulla** در **pyramid** ها داخل میشوند. در نزدیکی نهایت سفلی **medulla** در حدود 80% این فایبرها بطرف مقابل تصالب کرده و یک ساختمانی را بنام **pyramidal decussation** میسازند.



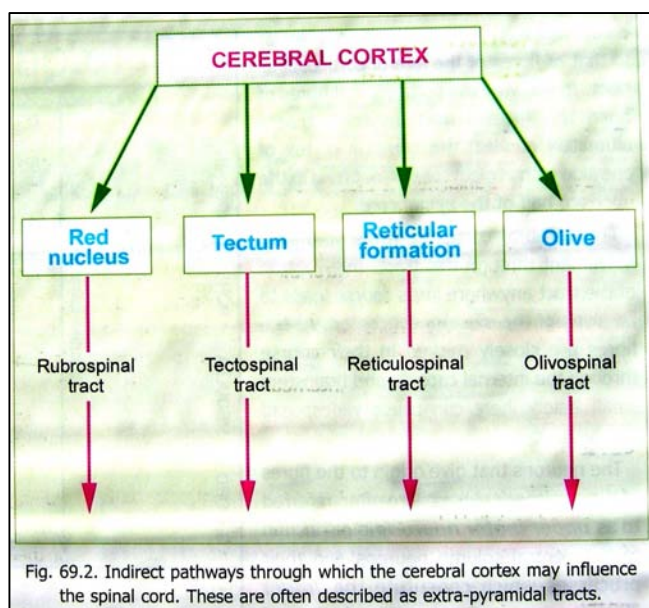
↩️ فایبرهاییکه در medulla اتصال میکنند، وارد lateral funiculus نخاع شوکی شده و بحیث **lateral corticospinal tract** بطرف پایین سیر میکنند. این فایبرها در ماده خاکستری قسمتهای مختلف spinal cord خاتمه مییابند. اکثریت آنها با نیورونهای internuncial در قاعده dorsal & ventral grey columns ساینپس میگردند. Internuncial نیورونها سیاله عصبی را که توسط lateral corticospinal tract آورده شده به ventral column منتقل میسازند. تعداد کمی از فایبرها ممکن بدون دخالت نیورون سومی مستقیماً در ventral column خاتمه یابند.

↩️ فایبرهاییکه در medulla اتصال نکرده و در decussation سهم نمیگیرند (یعنی 20% متباقی)، وارد anterior funiculus نخاع شوکی شده و بحیث **anterior corticospinal tract** بطرف پایین سیر میکنند. زمانیکه به سویه های مناسب spinal cord میرسند، این فایبرها بطرف مقابل عبور نموده و در ماده خاکستری طرف مقابل نخاع ختم میشوند. نحوه اختتام این فایبرها نیز مشابه به فایبرهای lateral tract بوده ممکن بصورت مستقیم یا با دخالت نیورون سومی، در ماده خاکستری نخاع ساینپس گردند. بدین ترتیب، فایبرها در هر دو anterior و lateral corticospinal tract، قشر دماغ را سرانجام به نیورونهای ventral column نیمه طرف مقابل spinal cord ارتباط میدهند.



⇨ قشر دماغ از طریق این tract ها حرکات ارادی بدن را کنترل کرده و اختلال در هر قسمت از سیر این tract ها منجر به فلج یا paralysis عضلات مربوطه شده میتواند. چون فایبرهای این tract ها در Internal capsule و ساق دماغی شدیداً مترکم بوده و تعداد زیادی از آنها باهمدیگر در مجاورت صمیمی قرار دارند، یک آفت یا lesion کوچک میتواند سبب فلج ساحه ی نسبتاً گسترده ای از بدن گردد.

⇨ نیورونهایی که در قشر دماغ قرار داشته و فایبرهای corticospinal tracts از آنها نشئت میکنند، بنام **upper motor neurons**؛ و نیورونهای ventral column نخاع با استطلاات شان، که فایبرهای corticospinal tracts به آنها ختم میشوند، بنام **lower motor neurons** یاد میگردند. بوجود آمدن اختلال در هر کدام از این نیورونها سبب فلج میشود، ولی طبیعت این فلج نظر به واقعات مختلف متفاوت خواهد بود.



### Rubrospinal Tract

این tract حاوی اکسونهایی است که red nucleus دماغ متوسط را با lateral funiculus نخاع شوکی وصل میکنند.

### Tectospinal Tract

این tract حاوی اکسونهایی است superior colliculus دماغ متوسط با با anterior funiculus نخاع شوکی وصل میکنند.

### Vestibulospinal Tract

این tract حاوی اکسونهایی است که در anterior funiculus سیر کرده و lateral vestibular nucleus را با ventral grey column نخاع شوکی وصل میکنند. این tract یک راه efferent مهم برای تامین حسیت موازنه میباشد.

### Olivospinal Tract

این tract حاوی اکسونهایی است که inferior olivary nucleus بصله را با نیورونهای مجاور ventral column نخاع شوکی وصل میکنند.

### Reticulospinal Tract

این tract حاوی اکسونهایی است که از reticular formation ساق دماغی نشئت کرده و در spinal cord ختم میشوند. این tract بدو قسمت بنام medial reticulospinal tract و lateral reticulospinal tract تقسیم شده است.

## اهمیت Descending Tract ها

از جمله Tract های نازله ای که در بالا نامبردیم، آنهاييکه در مجاورت با نیورونهای ventral column نخاع ختم میشوند، فعالیت این column را کنترل کرده و بدین ترتیب در تقلص و تون عضلات رول دارند. البته تعداد کمی از این فایبرها مستقیماً در نیورونهای ventral column ساینپس میگردند، در حالیکه متباقی فایبرها از طریق ساینپس شدن با یک نیورون بین البینی یا interneuron خاتمه مییابند.

Corticospinal tract و rubrospinal tract هر دو برای عضلات flexor حیثیت facilitatory داشته و برای عضلات extensor حیثیت inhibitory را دارند. در حالیکه vestibulospinal tract تماماً برعکس این دو tract را بالای عضلات دارد.

Corticospinal tract ها اکثراً بنام pyramidal tracts یاد شده؛ و تمام tract های دیگر مجموعاً بنام extrapyramidal tracts یاد میشوند. قبلاً چنین فکر میشد که pyramidal tracts و extrapyramidal tracts فعالیت های کاملاً معکوس همدیگر را پیش میبرند؛ ولی در سالهای اخیر ثابت شده است که این نظریه چه از نگاه فزیولوژیک و چه از نگاه کلینیک، حقیقت نداشته و واهی میباشد.

## Descending Tract هایی که در ساق دماغی ختم میشوند عبارتند از:

### 1. Cortico-nuclear tracts

هسته های ازواج قحفی که در تعصیب عضلات اسکلتی سهم میگیرند (SE و SVE ها) نیز توسط قشر دماغ کنترل میشوند. بدین معنی که بکتهاد فایبرها از قشر دماغ منشا گرفته و سیر نسبتاً مشابه با corticospinal tracts را مییابند؛ سرانجام به سویه های مختلف ساق دماغ رسیده و بجانب مقابل اتصال مینمایند. این فایبرها یا بصورت مستقیم، و یا هم بصورت غیر مستقیم (با مداخله نیورونهای سومی) در cranial nuclei خاتمه مییابند.

### 2. Cortico-ponto-cerebellar pathway

الیاف عصبی از قسمت های مختلف قشر دماغی منشا گرفته و بعد از عبور نمودن از corona radiata و internal capsule به crus cerebri میرسند. سپس این فایبرها وارد ventral part of pons شده و در pontine nuclei عین طرف ختم میشوند. اکسون نیورونهاییکه در pontine nuclei قرار دارند، transverse fiber های موجود درین قسمت را میسازند. این

الیاف مستعرض از midline عبور کرده و وارد middle cerebellar peduncle جانب مقابل گردیده در ضخامت این peduncle تا قشر مخیخی یا cerebellar cortex میرسند. توسط cortico-ponto-cerebellar pathway، فعالیت های مخیخی بصورت دوامدار توسط قشر دماغ یا cerebral cortex تحت کنترل قرار دارد.

### 3. دیگر فایبر هاییکه در ساق دماغی ختم میگرددند

قشر دماغ غیر از cranial nerve nuclei و pontine nuclei یکتعداد کتلالت خاکستری دیگر را که در ساق دماغ قرار دارند، نیز کنترل میکند؛ چنانچه یکتعداد فایبرها از قشر دماغ نشئت کرده و در red nucleus، tectum، substantia nigra، inferior olivary nucleus و reticular formation ختم میگرددند. این هسته ها بالنوبه بصورت مستقیم (از طریق olivospinal، tectospinal، rubrospinal و reticulospinal tract ها) و غیر مستقیم (از طریق reticular formation و reticulospinal tract ها) مراکز نخاعی را تحت کنترل قرار میدهند. تمام ارتباطات نامبرده شامل extrapyramidal tracts که قبلاً توضیح گردیده است، میباشدند.

### طرق صاعده یا Ascending Tracts

#### معرفی

- ↪ طرق صاعده brainstem و spinal cord هر دو نمایندگی از multilineuron pathway هایی میکنند که بوسیله آنها سیالات عصبی afferent که از قسمت های مختلف بدن انسان نشئت میکنند، به قسمت های مختلف دماغ رسانیده میشوند.
  - ↪ نیورون های اولی یا **first order neurons** این pathway ها، اکثراً در dorsal nerve root ganglia یا spinal ganglia واقع میباشدند. طوریکه میدانیم نیورونهای این ganglia یک قطبی یا pseudounipolar میباشدند. از هر کدام این نیورون ها یک استتاله محیطی و یک استتاله مرکزی نشئت میکنند. استتالات محیطی فایبرهای afferent اعصاب محیطی را ساخته و در receptor های حسی که در انساج مختلف بدن قرار دارند، ختم میشوند. در عوض استتالات مرکزی این نیورونها از طریق dorsal nerve roots وارد spinal cord شده و با نیورونهایی که در spinal grey matter قرار دارند، ساینپس میسازند.
  - ↪ یکتعداد از این استتالات مرکزی ممکن در ضخامت ماده سفید spinal cord بطرف بالا سیر کرده و ascending tract ها را بسازند؛ ولی اکثراً ascending tract از اکسون نیورونهایی ساخته میشود که cell body آنها در spinal grey matter قرار داشته باشد. اینگونه نیورونها بنام **second order sensory neurons** یا نیورون های دومی یاد میگرددند. در pathway هاییکه معلومات حسی به قشر دماغ انتقال داده میشود، نیورونهای دومی بوسیله ساینپس شدن با نیورونهای موجود در تلاموس، خاتمه مییابند. نیورونهای سومی یا **third order sensory neurons** که در تلاموس قرار دارند، حسیت را به قشر دماغ منتقل میسازند.
- بر علاوه نکات زیر باید مد نظر باشند:
1. اکسون second order neurons ممکن در ماده سفید همانطرف نخاع سیر کرده و یک بندل غیر متصلابه یا undecussating tract را بسازند؛ یا اینکه در ماده سفید نیمه مقابل نخاع عبور کرده و یک بندل صاعده متصلابه یا decussating tract را بسازند.
  2. زمانیکه انتقال حسیت سر و دیگر نواحی که توسط cranial nerves تعصیب شده اند مطرح باشد؛ first order neurons در sensory ganglia که در cranial nerves موجود استند، واقع میباشدند. چنانچه در بعضی از این ganglion ها مثل cochlear یا vestibular ganglion، نیورونهای اولی برخلاف اکثریت ganglia های دیگر بدن، unipolar نبوده بلکه bipolar میباشدند. استتالات مرکزی این نیورونها در afferent nuclei of cranial nerves ختم میشوند. البته نیورونهای موجود درین هسته ها عبارت از second order neurons میباشدند.
  3. فقط سیالات afferent که به قشر دماغ میرسند، بصورت شعوری درک شده میتوانند. یک استثنا بیکه درین زمینه وجود دارد، عبارت از تعبیر درجات کمی از حسیت درد در thalamus میباشد. سیالات afferent که در مخیخ یا در ساق دماغی ختم میشوند، فعالیت های مراکز نامبرده را کنترل میکنند.

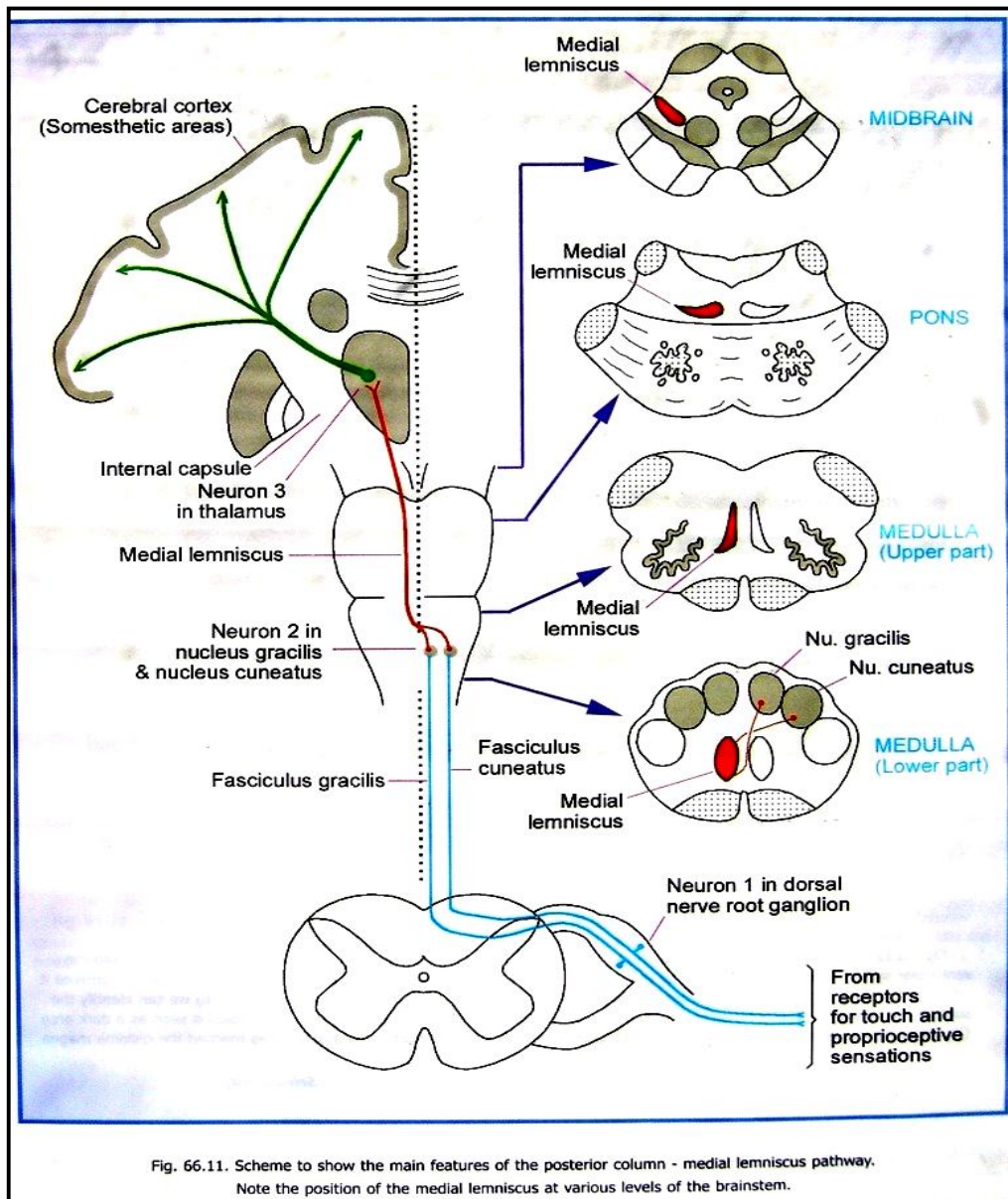
## Pathway های صاعده بیکه Spinal Cord را به Cerebral Cortex ارتباط میدهند

### Medial Lemniscus و Posterior Column بین Pathway

#### *Fasciculus cuneatus* و *Fasciculus Gracilis*

این tract ها posterior funiculus نخاع را اشغال کرده و بهمین علت بنام **posterior column tracts** نیز یاد میشوند. ویژگی این tract ها درین است که عمدتاً از اکسون حجراتی ساخته شده اند که cell های شان بحیث **first order neurons** در **dorsal nerve root ganglia** قرار دارند.

فایبرهاییکه از **lower ganglia** نشئت میکنند در انسی واقع شده و فایبرهاییکه از **higher ganglia** نشئت میکنند در وحشی قرار میگیرند. **Fasciculus Gracilis** که در انسی قرار دارد، متشکل از فایبرهای lumbar، sacral و lower thoracic میباشد. در حالیکه **fasciculus cuneatus** که در وحشی قرار دارد، متشکل از فایبرهای upper thoracic و ganglia



cervical ganglia میباشد.

فایبرهای این fasciculi بطرف علوی سیر کرده تا قسمت سفلی medulla میرسند. درانجا فایبرهای هر دو fascicules بترتیب با نیورونهایی که در nucleus cuneatus و nucleus gracilis قرار دارند، ساینپس میشوند.



## Medial Lemniscus

↪ نیورونهای موجود در هسته های gracile و cuneate عبارت از second order sensory neurons بوده و اکسونهای شان که بطرف قدام و انسی رفته و بجانب مقابل عبور میکنند، بنام **internal arcuate fibres** یاد میشوند. الیاف متصلابه هردو طرف sensory decussation را میسازند. بعد از رسیدن بجانب مقابل، این فایبرها بطرف علوی سیر کرده و یک بندل مشخص لیفی را که بنام medial lemniscus یاد میگردد، میسازند. Medial lemniscus از medulla، pons، و midbrain گذشته در تلاموس ختم میشود.

## Spino-thalamic Pathway

↪ First order neurons در spinal ganglia قرار دارند؛

↪ Second order neurons در spinal grey matter قرار دارند؛ و

↪ Third order neurons در تلاموس قرار داشته و

اکسون این نیورونها از internal capsule

و corona radiata عبور میکنند، تا به

somatosensory area در قشر دماغ برسند.

اکسون 2<sup>nd</sup> order neuron ها با هم یکجا شده و anterior

و lateral spinothalamic tracts را میسازند.

توسط این pathway حسیت های زیر انتقال داده میشود:

1. بعضی component های حسیت تماس، که شامل

tactile localization، فشار، و

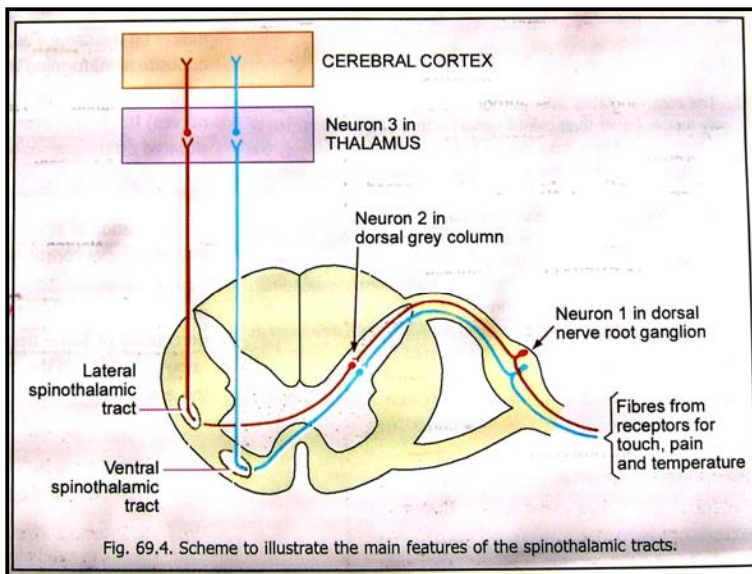
stereognosis و tactile discrimination

میباشند.

2. Sense of position & movement از قسمتهای

مختلف بدن

3. حس اهتزاز یا vibration



## Ascending Pathway هایکه در ساق دماغی ختم میشوند:

یکتعداد tract ها از spinal grey matter منشا گرفته و در کتلات ماده خاکستری که در ساق دماغی قرار دارند، خاتمه مییابند:

1. **Spino-tectal tract**: که spinal grey matter را با superior colliculus ارتباط میدهد. این سیاله هایی را

منتقل میسازد که مسوول کنترل حرکات عکس العملی سر و چشمها (در جواب به تنبیهات قسمتهای مشخص بدن) میباشند.

بر علاوه میتواند حسیت درد و حرارت را نیز انتقال دهد.

2. **Spino-olivary tract**: که سیالات proprioceptive را به accessory olivary nuclei انتقال میدهد.

## Spino-Cerebellar Pathways

این pathway ها سیالات proprioceptive را که از Golgi tendon organs، muscle spindles، و دیگر آخذات مخیخی

نشئت میکنند، منتقل میسازد. اینها بحیث afferent component در reflex arc هایکه مخیخ در آنها کنترل وضعیت بدن را بعهد

دارد، وظیفه اجرا میکنند. بر علاوه ممکن یکمقدار exteroceptive sensation (مانند حسیت تماس) نیز توسط این pathway ها منتقل

گردند.

↪ First order neurons در dorsal nerve root ganglia قرار دارند.

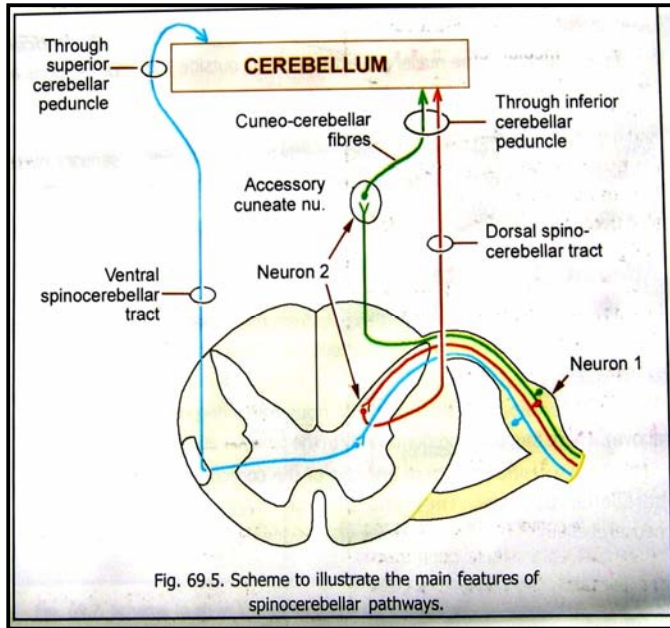
↪ Second order neurons به چند گروپ قرار زیر تقسیم شده اند:

↪ از نیورونهایی که در dorsal grey column قرار دارند، فایبرهایی بنام dorsal (posterior) spinocerebellar

tract نشئت میکنند. این فایبرها بطرف بالا سیر کرده و به medulla میرسند. درانجا با inferior cerebellar

peduncle مدغم شده و از طریق آن به cerebellum میرسند.

از یکتعداد نیورونهایی که محل آنها مشخص نیست، فایبرهایی بنام **ventral (anterior) spinocerebellar tract** نشئت میکنند. این نیورونها بعضاً ممکن در محل اتصال dorsal grey column و ventral lateral funiculus، قدامتر از فایبرهای dorsal spinocerebellar tract، طرف بالا سیر میکنند. این فایبرها از medulla و pons گذشته وارد superior cerebellar peduncle میشوند، و از طریق آن به cerebellum میرسند.



از یکتعداد نیورونهایی که در dorsal nerve root قرار دارند، اکسونهایی نشئت میکند که در spinal cord ساینپس نشده بطرف بالا سیر میکنند و با نیورونهای موجود در accessory cuneate nucleus ساینپس میشوند. سپس اکسون این نیورونها از طریق cuneo-cerebellar peduncle تا cerebellum یا مخیخ میروند.

### ارتباطات مخیخ یا Connections of Cerebellum

یکتعداد نکاتی در ارتباطات مخیخی همیشه منحیث یک قانون مراعات میشوند، قرار زیر میباشند:

1. فایبرهای afferent در قشر ختم میشوند؛
2. فایبرهای efferent که از قشر نشئت میکنند، در هسته های مخیخی ختم میشوند؛ و
3. فایبرهایی که از هسته ها نشئت میکنند، بطرف مراکز خارج از cerebellum سیر میکنند. (البته بعضی استثنائات وجود دارند)

#### فایبرهای Afferent که به مخیخ وارد میشوند:

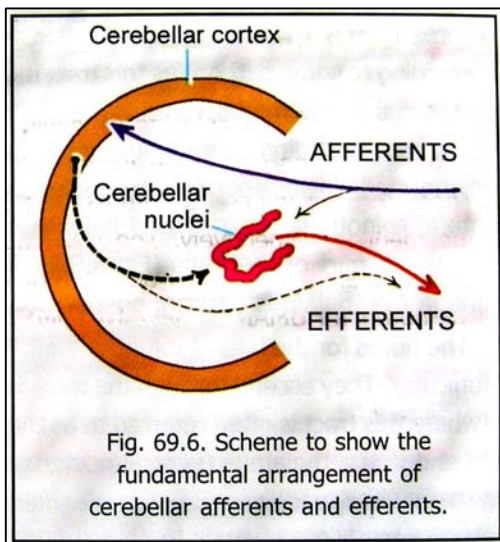
الیاف موصله بصورت مستقیم از spinal cord و مراکز مختلف ساق دماغی به مخیخ وارد میشوند. مهمترین آنها عبارتند از:

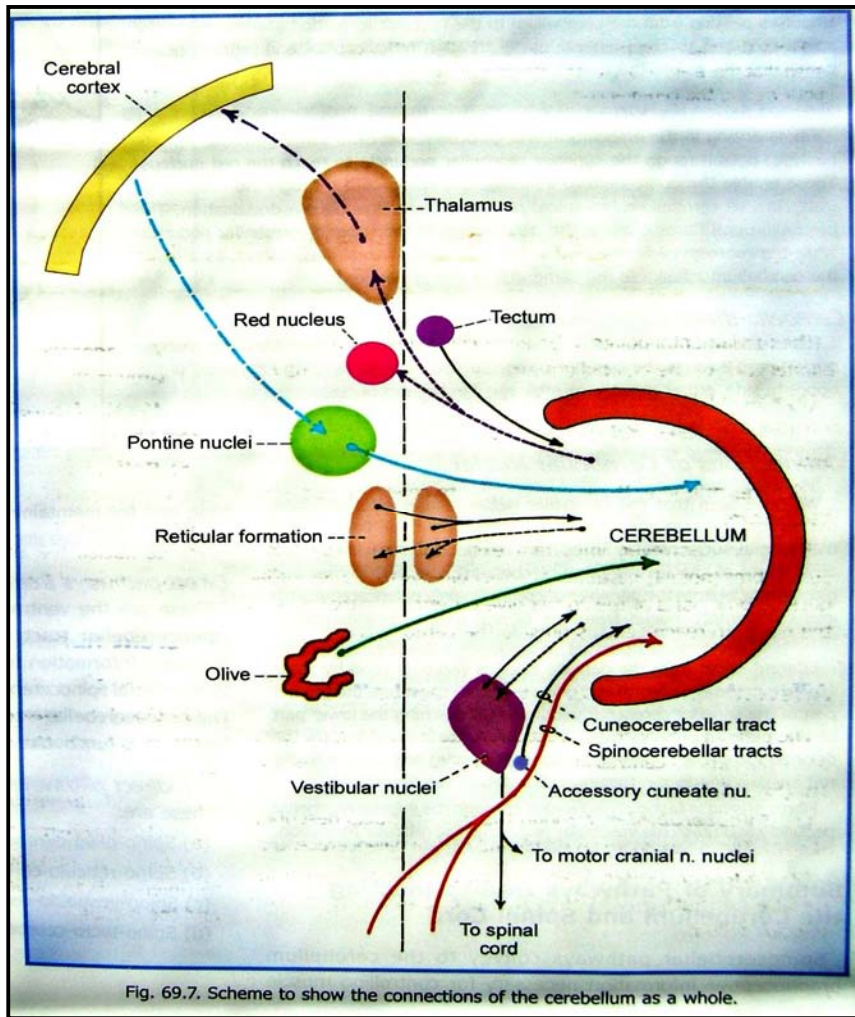
1. Spino-cerebellar
2. Ponto-cerebellar
3. Olivo-cerebellar
4. Vestibulo-cerebellar
5. Reticulo-cerebellar

#### فایبرهای Efferent که از مخیخ خارج میشوند:

مهمترین شان عبارتند از:

1. Cerebello-rubral
2. Cerebello-thalamic
3. Cerebello-vestibular
4. Cerebello-reticular





### مختصر Pathway های یکه Cerebellum را با

#### Spinal Cord ارتباط میدهند

Pathway های spinocerebellar را که جهت کنترل تون عضلی و ثبات وضعیت بدن مهم میباشند؛ به مخیخ انتقال میدهند. بر علاوه این pathway ها سیالات exteroceptive را نیز منتقل میسازند. این pathway ها قرار زیر شمرده میشوند:

1. Pathway های مستقیم از spinal cord به cerebellum
2. Pathway های غیر مستقیم از spinal cord به cerebellum
3. Cerebello-spinal pathways

### مختصر Pathway های یکه Cerebellum را با

#### Cerebral Cortex ارتباط میدهند

این ارتباطات تماماً بصورت غیر مستقیم برقرار میشوند، و عبارت اند از:

1. Cortico-cerebellar pathways
2. Cerebello-cortical pathways

### وظایف مخیخ یا Functions of the Cerebellum

- ↪ مخیخ در کنترل حرکات بدن رول فوق العاده مهم داشته موازنه بدن را تامین میکند. بعبارہ دیگر مخیخ مسوولیت دارد تا هر حرکت به راحتی، در جهت مناسب، و با وسعت مناسب اجرا گردد.
- ↪ معلومات در باره حالت تقلصات عضلی و موقعیت مفاصل مختلف بصورت مسلسل و ثابت به مخیخ انتقال داده میشود. مخیخ همچنان معلومات را از چشمها، گوشها، vestibular apparatus، reticular formation و cerebral cortex نیز دریافت میکند. تمام این معلومات جمع بندی شده و برای کنترل نمودن حرکات بدن از طریق تاثیر گذاری بر مراکز حرکتی ساق دماغی، spinal cord و cerebral cortex، بکار برده میشوند.

### The Diencephalon

Diencephalon متشکل از تلاموس (or dorsal thalamus)، هایپو تلاموس، epithalamus، (or ventral subthalamus) و metathalamus میباشد. جوف بطین سوم از بین این ساختمانهای گذشته و بنام cavity of diencephalon نیز یاد میشود.

#### Thalamus

- ↪ تلاموس یک کتله بزرگ از ماده خاکستری است که در وحشی بطین سوم قرار دارد. این کتله دارای دو نهایت قدامی و خلفی بوده و چار وجه دارد که عبارتند از superior، inferior، medial، و lateral surfaces.
- ↪ نهایت قدامی یا anterior pole در خلف interventricular foramen قرار دارد. نهایت خلفی یا posterior pole بنام pulvinar نیز یاد میگردد. این نهایت در علوی و وحشی superior colliculus قرار دارد.
- ↪ Medial surface قسمت اعظم جدار وحشی بطین سوم را ساخته و توسط ependyma فرش شده است. وجوه انسی هر دو تلاموس توسط یک کتله ماده خاکستری بنام interthalamic connexus باهمدیگر وصل میشوند. وجه انسی تلاموس در

سفلی توسط **hypothalamic sulcus** از هایپوتلاموس جدا میگردد. این میزابه از **interventricular foramen** تا **aqueduct** امتداد دارد.

↪ **Lateral surface** تلاموس توسط **internal capsule** از **lentiform nucleus** جدا گردیده است.

↪ **dorsal surface** یا **وجه علوی** تلاموس در وحشی توسط یک بندل لیفی بنام **stria terminalis** و **thalamostriate**

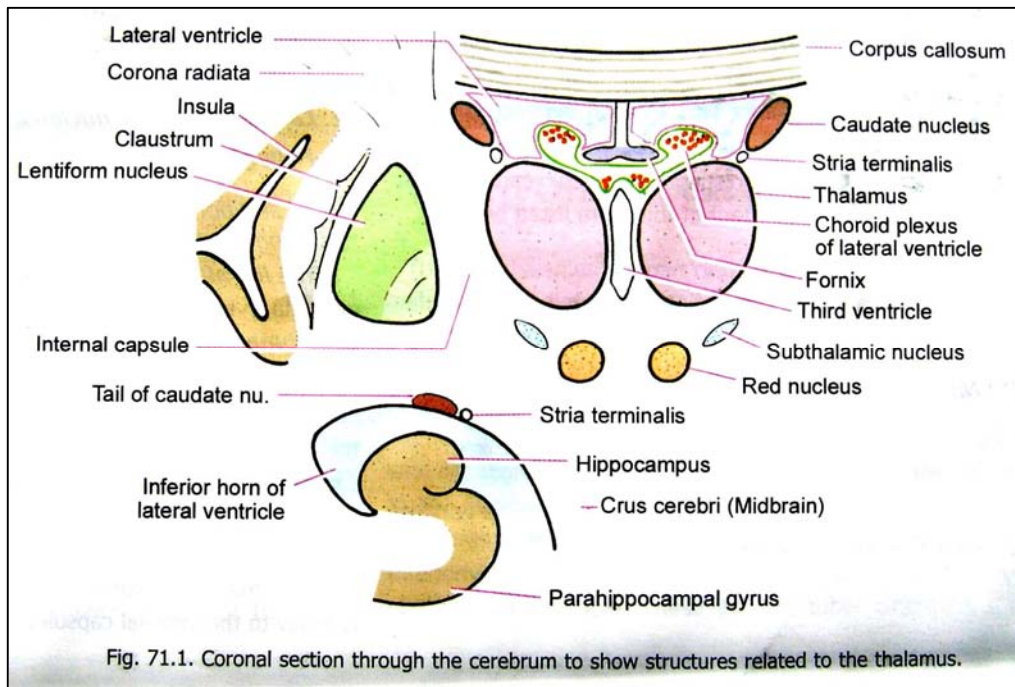


Fig. 71.1. Coronal section through the cerebrum to show structures related to the thalamus.

از **vein** **caudate nucleus** جدا میشود. تلاموس با **caudate nucleus** یکجا شده زمین **central part** بطن جنبی را میسازند. قسمت انسی وجه علوی تلاموس توسط **fornix**، و یک **fold of piamater** بنام **tela choroidea**، از بطنیات جنبی جدا میگردد.

↪ در محل اتصال وجوه انسی و علوی تلاموس، **ependyma** بطن سوم از جدار جنبی آن بالای سقف انعکاس میکند. این خط انعکاسی آن بنام **taenia thalami** یاد میگردد. در تحت آن یک بندل باریک لیفی بنام **stria medullaris thalami** (با **stria medullares** که در زمین بطن چارم قرار دارد، اشتباه نشود) قرار دارد.

↪ **Inferior surface** تلاموس در قدام با **hypothalamus**، و در خلف با **subthalamus** مجاورت میرساند. **Subthalamus** تلاموس را از **tegmentum of midbrain** جدا میکند.

### ساختمان داخلی تلاموس

↪ تلاموس عمدتاً از ماده خاکستری ساخته شده است. وجه علوی آن توسط یک طبقه نازک از ماده سفید بنام **stratum zonale**؛ و وجه وحشی آن نیز توسط یک طبقه مشابه ماده سفید بنام **external medullary lamina** پوشانیده شده است.

↪ ماده خاکستری تلاموس توسط یک صفحه **white matter** که شکل حرف **Y** را داشته و **internal medullary lamina** نام دارد، به سه قسمت تقسیم میگردد. این صفحه بصورت عمودی قرار داشته و تلاموس را به یک قسمت وحشی، یک قسمت انسی، و یک قسمت قدامی که در بین هردو **limb** حرف **Y** قرار دارد، تقسیم میکند.

↪ در هر کدام از قسمتهای نامبرده یکتعداد هسته ها قابل دید میباشند. مهمترین آنها عبارتند از:

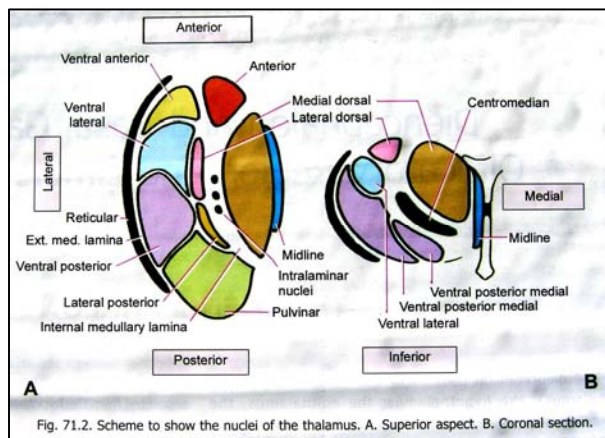
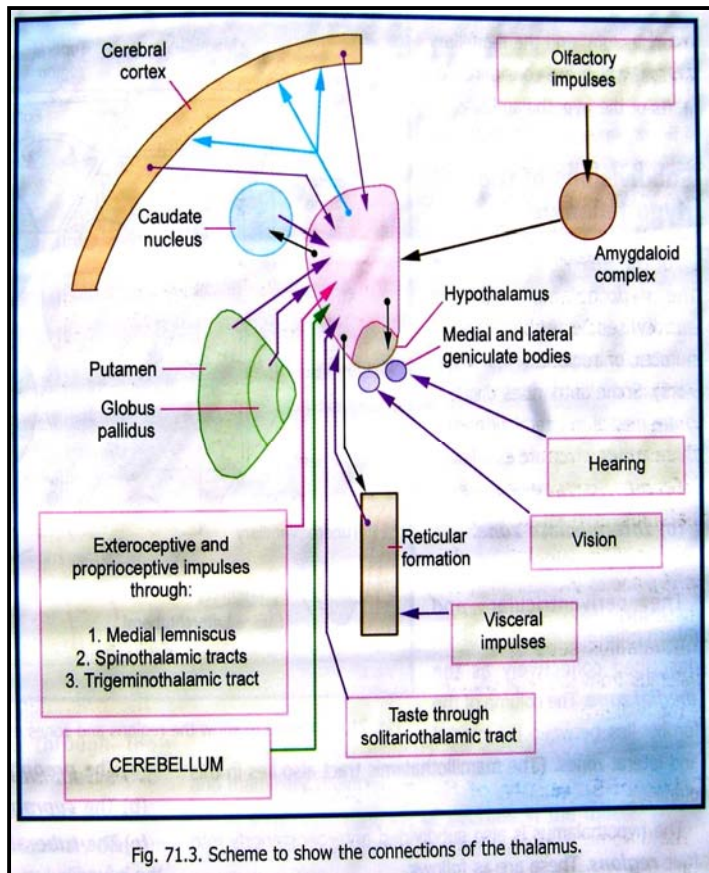


Fig. 71.2. Scheme to show the nuclei of the thalamus. A. Superior aspect. B. Coronal section.



(a) هسته های قسمت قدامی تلاموس: این هسته ها مجموعاً بنام **anterior nucleus** یاد میشوند.

(b) هسته های قسمت انسی تلاموس: بزرگترین آنها بنام **medial dorsal nucleus** یاد میگردد.

(c) هسته های قسمت وحشی تلاموس: این هسته ها بدو قسمت بنام **ventral group** و **lateral group** تقسیم شده اند.

هسته های موجود در **ventral group** از قدام بخلف عبارتند از:

1. **Ventral anterior nucleus**
2. **Ventral intermediate nucleus** که بنام **ventral lateral nucleus** نیز یاد میشود
3. **Ventral posterior nucleus**، بالنوبه بدو قسمت وحشی بنام **ventral posterolateral nucleus** و **ventral posteromedial nucleus** تقسیم شده است.

هسته های مربوط به **lateral group** از قدام بخلف عبارتند از:

1. **Lateral dorsal nucleus**
2. **Lateral posterior nucleus**
3. **pulvinar**

(d) علاوه از هسته های فوق، یکتعداد هسته های دیگر نیز در تلاموس قابل دید میباشند:

1. **Intralaminar nuclei** که در ضخامت **internal medullary lamina** جابجا شده اند. مهمترین این هسته ها بنام **centromedian nucleus** یاد میگردد.
2. **Midline nuclei** متشکل از حجرات پراکنده ایست که در بین قسمت انسی تلاموس و **ependyma** بطین سوم قرار دارند.
3. **Reticular nucleus** از یک طبقه نازک حجراتی ساخته شده اند که وجه وحشی تلاموس را میپوشانند. حجرات این **nucleus** از متباقی تلاموس بوسیله **external medullary lamina** جدا میشوند. این هسته در وحشی با **internal capsule** مجاورت دارد.
4. **Medial & lateral geniculate bodies** نیز بعضاً از مربوطات تلاموس دانسته شده اند.

## Hypothalamus

Hypothalamus نیز قسمتی از **diencephalon** میباشد. طوریکه از نام آن پیداست، در تحت تلاموس قرار دارد. ↔

هایپوتلاموس در انسی، جدار بطین سوم را پایینتر از **hypothalamic sulcus** میسازد. در وحشی با **internal capsule** و کمی خلقتر با **subthalamus** در تماس میباشد. خلفاً هایپوتلاموس با **subthalamus**، و از طریق آن با **tegmentum of midbrain** مدغم میگردد. قداماً تا **lamina terminalis** رسیده و با ساختمانهای مشخص **olfactory anterior** **perforated substance** مدغم میگردد. در سفلی هایپوتلاموس با ساختمانهای زمین بطین سوم مجاورت میرساند؛ این ساختمانها عبارتند از: **infundibulum**، **tuber cinereum**، و **mamillary bodies** که قسمتی از خود هایپوتلاموس شمرده میشوند. ↔

## تقسیمات هایپوتلاموس

هایپوتلاموس از انسی بوخشی به سه زون تقسیم میگردد که عبارتند از:

- Periventricular zone (a)**
- Intermediate zone (b)**
- Lateral zone (c)**

Periventricular و intermediate zones مجموعاً بنام **medial zone** نیز یاد میشوند.

بر علاوه هایپوتلاموس از قدام بخلف به چار ناحیه زیر نیز قابل تقسیم میباشد:

- Preoptic region (a)** که در مجاورت با lamina terminalis قرار دارد؛
- Supraoptic region (b)** که بالاتر از optic chiasma قرار دارد؛

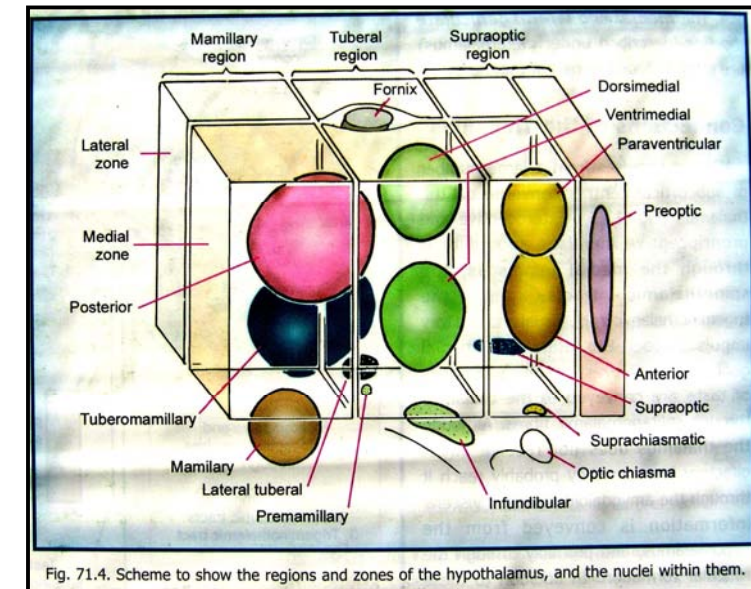


Fig. 71.4. Scheme to show the regions and zones of the hypothalamus, and the nuclei within them.

**Tuberal (or infundibulo-tuberal) region (c)** که شامل tuber cinereum، Infundibulum، و ساحه بالاتر از ان میگردد.

**Mamillary region (d)** که شامل mamillary body و ساحه بالاتر از ان میگردد.

## هسته های هایپوتلاموس یا Hypothalamic nuclei

تمام قسمتهای هایپوتلاموس حاوی نیورونهای پراکنده میباشد که در داخل آنها بعضاً یکتعداد تجمعات نیورونی قابل تشخیص هستند. این تجمعات بنام هسته های هایپوتلاموس یاد میشوند. مهمترین این هسته ها عبارتند از preoptic nucleus و mamillary nuclei که بترتیب در preoptic zone و mamillary body قرار دارند. متباقی هسته های هایپوتلاموس در زونهای periventricular، intermediate و یا lateral موقعیت دارند.

## وظایف هایپوتلاموس یا Functions of the Hypothalamus

هایپوتلاموس در کنترل تعداد زیادی از فعالیتهای حیاتی بدن رول عمده را بازی میکند. البته هایپوتلاموس وظایف خویش را در هماهنگی کامل با اعضای دیگری مانند limbic system، prefrontal cortex، و مراکز اوتونومیک در ساق دماغی و spinal cord، انجام میدهد. مهمترین عملکرد هایی که به هایپوتلاموس نسبت داده میشوند، قرار زیر بر شمرده شده اند:

1. تنظیم رفتار در هنگام خوردن و نوشیدن
2. تنظیم رفتار در هنگام فعالیت جنسی و تناسل
3. کنترل فعالیت های اوتونومیک یا غیر ارادی
4. کنترل رفتار در لحظات عاطفی و احساساتی
5. کنترل فعالیتهای غدوات داخلی بدن (سیستم اندوکراین)
6. تنظیم حرارت بدن
7. ساعت بیولوژیکی بدن یا biological clock of the body

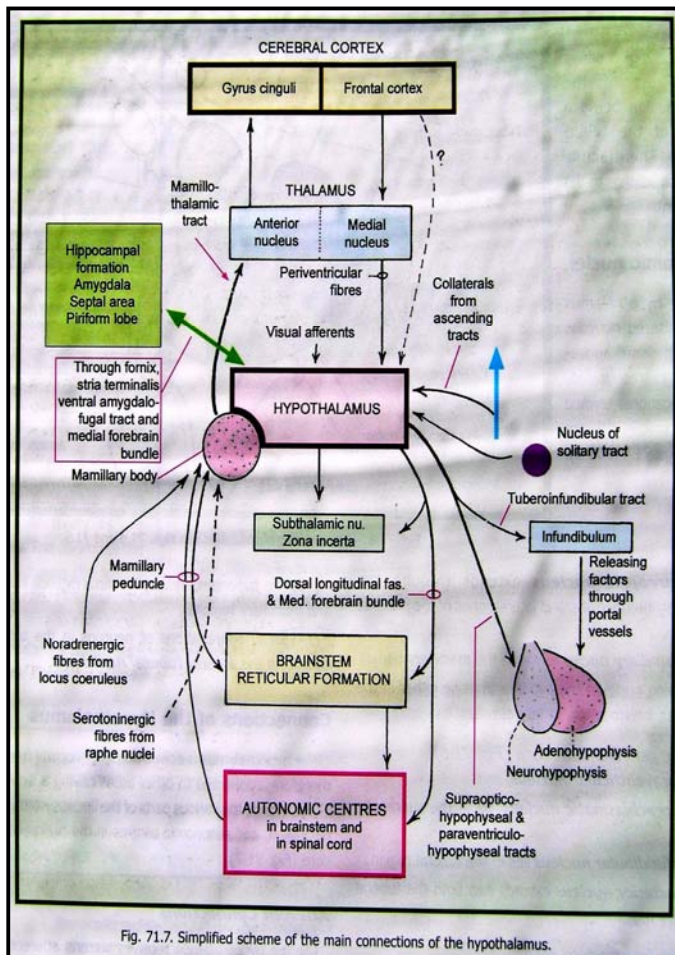


Fig. 71.7. Simplified scheme of the main connections of the hypothalamus.

## Metathalamus

Metathalamus متشکل از دو کتله ماده خاکستری بنام medial & lateral geniculate bodies میباشد. این کتلات اجسام کوچک بیضوی شکلی هستند که در تحت قسمت خلفی تلاموس، و در وحشی colliculus های midbrain واقع شده اند. هر کدام از این کتلات یکبار بالای خود قات شده و بهمین علت بنام اجسام geniculate یاد میشوند.

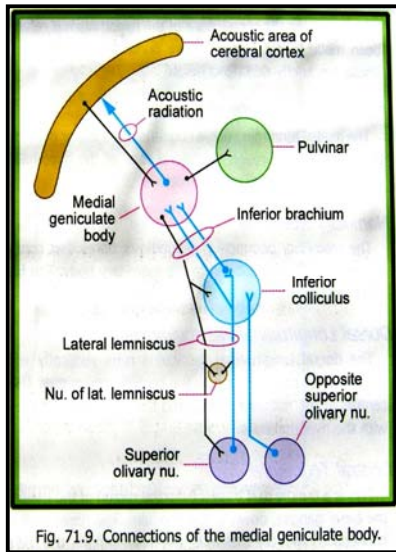


Fig. 71.9. Connections of the medial geniculate body.

### Medial Geniculate Body

این کتله یکی از اجزای مهم در پروسه شنوایی یا auditory pathway میباشد. فایبرهاییکه توسط lateral lemniscus آورده میشوند، بصورت مستقیم و یا بصورت غیر مستقیم پس از عبور از inferior colliculus، به medial geniculate body میرسند.

فایبرهاییکه از medial geniculate body نشئت میکنند بنام acoustic radiation یاد میگردند. این فایبرها از طریق sublentiform part کپسول داخلی گذشته و به قشر شنوایی یا acoustic area of the cerebral cortex میرسند. هر medial geniculate body سیالات مربوط به حسیت شنوایی را از cochlea هردو طرف دریافت میکند.

### Lateral Geniculate Body

این کتله یکی از اجزای مهم در پروسه بینایی یا visual pathway میباشد. هر lateral geniculate body سیالات مربوط به حسیت بینایی را از retina هردو طرف دریافت میکند. فایبرهای efferent که از این کتله نشئت میکنند بنام optic radiation یاد شده و از طریق retrolentiform part کپسول داخلی به قشر بینایی یا visual areas of the cerebral cortex رسانیده میشوند.

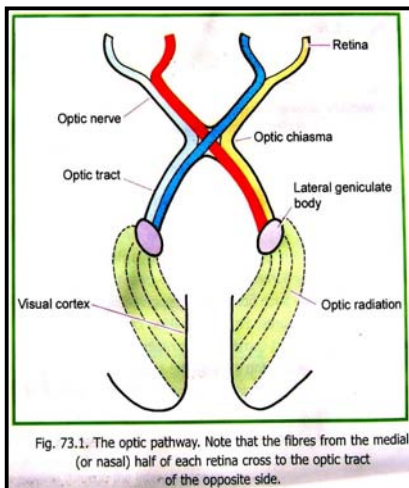


Fig. 73.1. The optic pathway. Note that the fibres from the medial (or nasal) half of each retina cross to the optic tract of the opposite side.

## Epithalamus

در مجاورت با قسمت خلفی سقف بطن سوم، در جدار وحشی آن قرار دارد. Epithalamus متشکل از habenular nuclei، pineal gland، و ساختمانهای مجاور آنها میباشد.

### Habenular Nuclei

این هسته ها در مجاورت یک حفره مثلثی شکلی که در جدار بطن سوم قرار داشته و habenular trigone نامیده میشود، واقع میباشند. این هسته ها از جمله اجزای مهم در olfactory pathway و visceral pathway نیز شمرده میشوند.

### Stria medullaris thalami & Habenular commissure

Stria medullaris thalami یک بندل لیفی است که در عمق tania thalami (در امتداد خط اتصالی بین وجوه انسی و علوی تلاموس) قرار دارد. این بندل در نزدیکی anterior pole تلاموس آغاز شده و بطرف خلف سیر میکند تا به habenular region میرسند. یکتعداد فایبرهای stria medullaris thalami در قسمت superior lamina ساقه pineal gland بطرف مقابل عبور نموده و در habenular nuclei طرف مقابل وصل میشوند. این فایبرها را بنام habenular commissure یاد میکنند.

### Posterior commissure

این commissure در inferior lamina ساقه pineal gland قرار دارد.

## Subthalamic Region

Subthalamus در تحت قسمت خلفی تلاموس، و در خلفی- وحشی هایپوتلاموس قرار دارد. این ساختمان بنام ventral thalamus نیز یاد میگردد. در سفلی با tegmentum of midbrain ادامه یافته و در وحشی با قسمت سفلی capsule مجاورت دارد. بغیر از یکتعداد تجمعات کوچک نیورونی، ماده خاکستری subthalamic region متشکل از subthalamic nucleus و zona incerta میباشد. نهایت علوی red nucleus و substantia nigra بدخل این region تبارز میکنند.

## هسته های قاعدوی یا Basal Ganglia

Basal ganglia یا basal nuclei عبارت از کتلای بزرگ ماده خاکستری استند که در نیم کره های دماغی موقعیت دارند. این هسته ها از telencephalon مشتق میشوند. این هسته ها عبارتند از:

**Caudate nucleus (a)**

**Lentiform nucleus (b)** که متشکل از دو قسمت بنام **globus pallidus** و **putamen** میباشد

**Amygdaloid nuclear complex (c)**

**Clastrum (d)** که در اکثریت مراجع از جمله basal ganglion ها شمرده شده است و

**Subthalamic nucleus (e)** نیز در بعضی مراجع یک basal ganglion شمرده شده است.

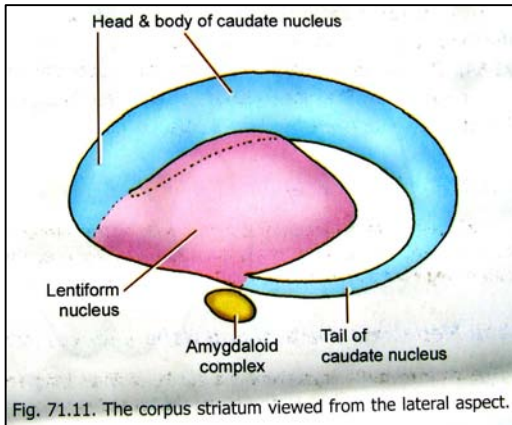


Fig. 71.11. The corpus striatum viewed from the lateral aspect.

### Caudate Nucleus

عبارت از یک کتله بی از ماده خاکستری است که ساختمان حرف C را دارد. دارای یک head بزرگ، یک body و یک tail باریک میباشد. این هسته در تماس نزدیک با بطینات جنبی قرار داشته head آن در anterior horn of lateral ventricle تبارز کرده و قسمت اعظم زمین این بطین را میسازد.

جسم این هسته در زمین central part of lateral ventricle قرار گرفته و tail آن در سقف inferior horn of lateral ventricle واقع میگردد. قسمت قدامی سر این هسته در سفلی با lentiform nucleus وصل میگردد. در عین حال ماده خاکستری هردو هسته در امتداد با ماده خاکستری anterior perforated substance نیز قرار دارند.

نهایت قدامی tail of caudate nucleus در مجاورت با amygdaloid complex خاتمه مییابد. جسم این هسته در انسی با تلاموس، و در وحشی با internal capsule مجاورت داشته و توسط internal capsule نیز از lentiform nucleus جدا گردیده است.

### Lentiform Nucleus

این هسته در وحشی Internal capsule قرار داشته و در وحشی توسط لیاف external capsule از claustrum جدا شده است.

Lentiform nucleus در علوی با corona radiata، و در سفلی با sublentiform part کپسول داخلی مجاورت میرساند. این هسته در مقطع coronal ساختمان مثلثی شکل داشته و توسط یک صفحه نازک از ماده سفید، بدو قسمت یعنی putamen در وحشی و globus pallidus در انسی، تقسیم میگردد. Globus pallidus خود نیز بالنوبه بدو قسمت انسی و وحشی تقسیم شده است.

Caudate nucleus و lentiform nucleus را مجموعاً بنام corpus striatum نیز یاد میکنند. البته corpus striatum بالنوبه متشکل از دو واحدی که از نظر وظیفوی از یکدیگر متفاوت استند، میباشد. واحد اولی شامل

caudate nucleus و putamen بوده بنام striatum؛ و واحد دومی شامل globus pallidus بوده و بنام pallidum یاد میشود.

از نظر سیر تکاملی، amygdaloid complex اولین هسته قاعدوی بوده و بهمین علت بعضاً بنام archistriatum؛ globus pallidus بنام paleostriatum؛ و caudate nucleus همراه با putamen بنام neostriatum یاد میگرددند.

Corpus striatum بحیث یک مرکز جمع بندی یا integrating center مهم شناسایی شده است. این مرکز رول مهم را در فعالیتهای حرکتی داشته و سیاله های afferent را از منابع مختلف که شامل motor cortex نیز میگردد، دریافت میکند. سیالات efferent که از ان نشئت میکنند به مراکز عمده در ساق دماغی رسانیده میشوند. از همین مراکز descending tracts منشأ میگیرند.



↪ واحد striatum مرکز دریافتی corpus striatum محسوب میگردند زیرا اکثریت سیالات afferent در همین واحد ختم میشوند. Striatum بالنوبه سیالات efferent را به pallidum میفرستد، و از آنجا فایبرها به مراکز مختلف دیگر منتقل ساخته میشوند. تغییرات استحالوی یا degenerative changes در corpus striatum یک مرض جدی را بنام Parkinsonism بوجود میآورد.

### Claustrum

↪ یک صفحه نازک از ماده خاکستری است که در وحشی lentiform nucleus قرار داشته و از آن توسط فایبرهای external capsule جدا میشود. در وحشی، claustrum بوسیله یک صفحه نازک ماده سفید از cortex of the insula جدا گردیده است.

### Amygdaloid Complex

↪ این کامپلکس در temporal lobe نیم کره دماغی، و نزدیک به temporal pole آن قرار دارد. Amygdaloid complex در عمق uncus واقع بوده و با نهایت قدامی inferior horn of lateral ventricle مجاورت دارد. قبل از خاتمه بخشیدن به بحث basal ganglia، باید این نکته را روشن سازیم که در کلینیک، این اصطلاح بمعنی بمراتب گسترده تری استفاده میگردد. یعنی اکثراً تلاموس، basal ganglia، red nucleus، substantia nigra و هسته های subthalamic نیز همه گی شامل basal ganglia شمرده میشوند.

## Olfactory Region & Limbic System

### ناحیه بویایی یا Olfactory Region

↪ Peripheral end organ در حسیت بویایی عبارت از olfactory mucosa میباشد که قسمتهای علوی و خلفی اجواف بینی

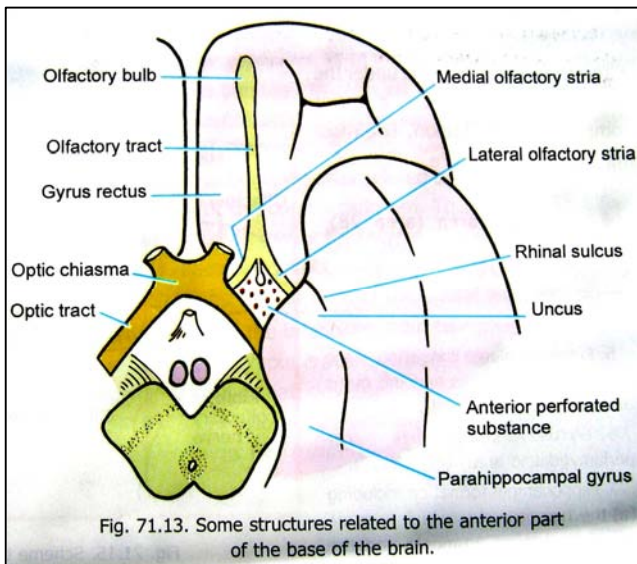


Fig. 71.13. Some structures related to the anterior part of the base of the brain.

را فرش نموده است. فایبرهایی که از این mucosa نشئت میکنند باهم یکجا شده و تقویاً بیست بندل لیفی را میسازند که این بیست بندل مجموعاً olfactory nerve نامیده میشوند. بندلهای نامبرده از طریق سوراخهای موجود در cribriform plate استخوان ethmoid عبور نموده وارد cranial cavity میشوند؛ و در آنجا در ساختمانی بنام olfactory bulb خاتمه مییابند.

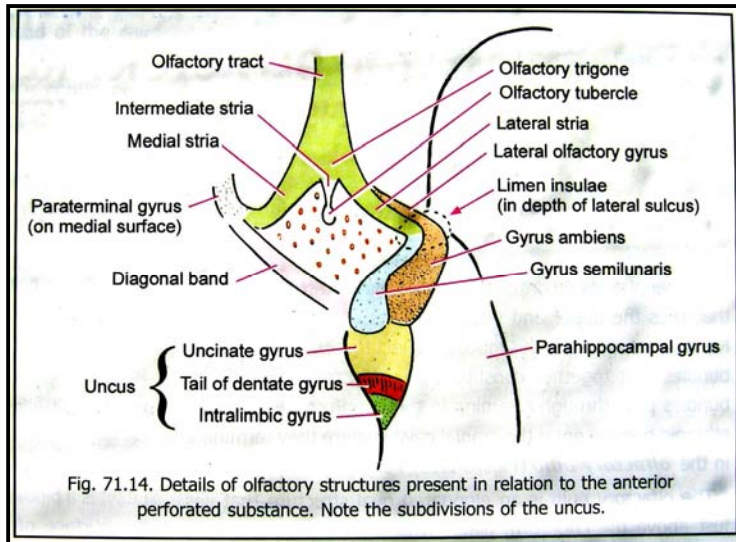
↪ Olfactory bulb شکل یک بیضوی طولانی را داشته و بالاتر از cribriform plate قرار دارد. این ساختمان خلفاً به olfactory tract امتداد یافته و از طریق آن به قاعده نیم کره دماغی وصل میگردد.

↪ Olfactory tract در خلف بدو شاخه بنام medial & lateral olfactory striae تقسیم میگردد. محل تشعب آن متوسع شده و olfactory trigone را میسازد. بعضی اوقات یک intermediate stria نیز دیده میشود.

↪ Olfactory striae در مجاورت نزدیک با یک کتله ماده خاکستری که بنام anterior perforated substance یاد میشود، قرار دارند. Intermediate stria در ضخامت این کتله وارد شده و در olfactory tubercle که در قسمت قدامی anterior perforated substance قرار دارد، ختم میشود. در قدام توسط medial olfactory striae، در خلفی- وحشی توسط uncus، و در خلفی- انسی توسط یک بندل لیفی بنام diagonal band (of Broca) تحدید میشود.

↪ Uncus قسمتی از نیم کره دماغی است که در tentorial surface، کمی خلفتر و انسی تر از temporal pole قرار دارد. Uncus نهایت قدامی parahippocampal gyrus بوده و توسط rhinal sulcus از temporal pole جدا گردیده است. قسمت قدامی parahippocampal gyrus بشمول uncus، بنام entorhinal area یاد میشود.

## The Limbic System

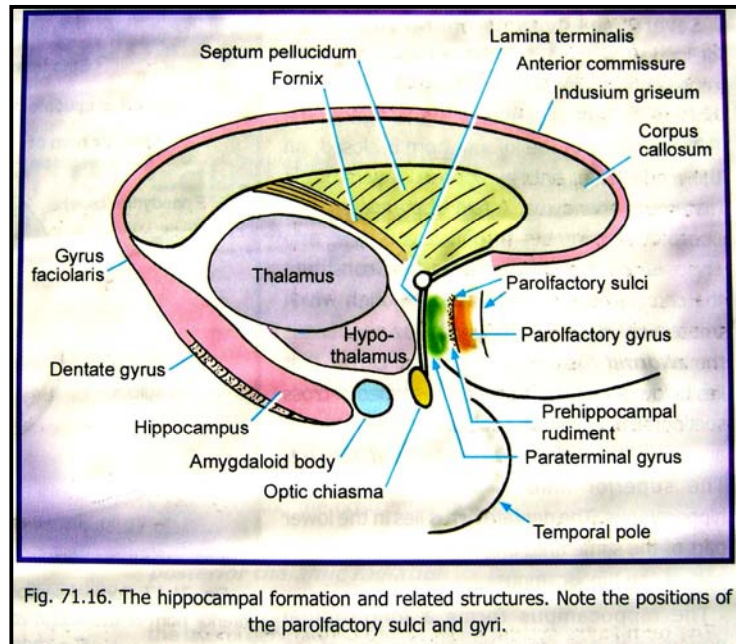


این اصطلاح به نواحی مشخصی از دماغ که فکر میشود در کنترل فعالیت های حشوی سهم داشته باشند، اطلاق میگردد. قبلاً فکر میشد که اکثریت این نواحی در پروسه بویایی رول برجسته دارند، ولی این نظریه در سالهای اخیر غلط به اثبات رسیده است.

تعدادی از وظایف که به limbic system نسبت داده میشوند، قرار زیر میباشد:

1. جمع بندی تمام سیالاتی که به دماغ میرسند، اعم از سیالات بویایی، حشوی، و somatic.
2. کنترل فعالیت هایی که برای بقای موجود زنده حیاتی پنداشته میشوند، بشمول فراهم آوری غذا و کنترل رفتار در هنگام خوردن غذا
3. کنترل فعالیت هایی که برای بقای نسل ضروری پنداشته میشوند، بشمول رفتار جنسی
4. کنترل فعالیت های عاطفی و احساساتی
5. ضبط حافظه نزدیک یا recent memory

اینکه کدام نواحی شامل limbic system میباشد، تا کنون بصورت دقیق تثبیت نشده است، باوجود آن مهمترین نواحی که شامل این سیستم دانسته میشوند، در زیر بر شمرده شده اند:



1. Gyrus cinguli
2. Entorhinal area (area 28)
3. Anterior perforated substance
4. lateral Prepiriform area که متشکل از olfactory gyrus و gyrus ambiens میباشد
5. Gyrus semilunaris (or periamygdaloid area)
6. Hippocampal formation
7. Amygdaloid nuclear complex
8. septal region که متشکل از septal nuclei و cortex میباشد
9. 'olfactory bulb، Olfactory nerves، 'olfactory trigone، olfactory striae، olfactory tubercle و olfactory nucleus

10. Fornix، stria terminalis، stria medullaris thalami یا stria habenularis، diagonal band و anterior commissure

Periform lobe شامل entorhinal area، prepiriform area و lateral olfactory stria و gyrus semilunaris میگردد.

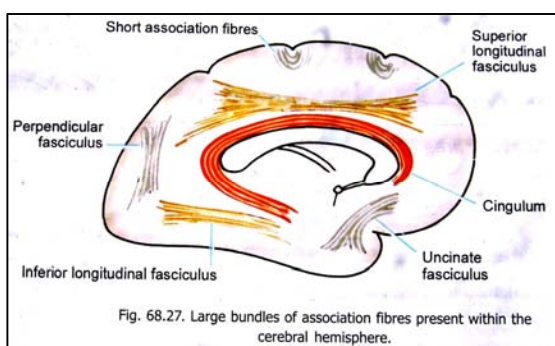
علاوه از نواحی فوق، یکنه تعداد مولفین های بیوتلاموس و reticular formation دماغ متوسط را نیز شامل limbic system شمرده اند. قسمت انسی تلاموس و frontal cortex نیز از نظر وظیفه با limbic system مرتبط دانسته میشوند.

## White matter of Cerebral Hemispheres یا ماده سفید نیم کره های دماغي

قسمت اعظم هر نیم کره دماغي در عمق cerebral cortex توسط بندلهای فایبري عصبی که مجموعاً بنام white matter یاد میشوند، ساخته شده است. این فایبرها به سه نوع زیر تقسیم میگردند:

1. **Association fibres**: که قسمتهای مختلف قشر دماغ را بهم ارتباط میدهند.
2. **Projection fibres**: که قشر دماغ را با دیگر کتلات ماده خاکستری (یا برعکس) ارتباط میدهند.
3. **Commissural fibres**: که نواحی متناظر هر دو نیم کره دماغي را باهم ارتباط میدهند.

### Association Fibres



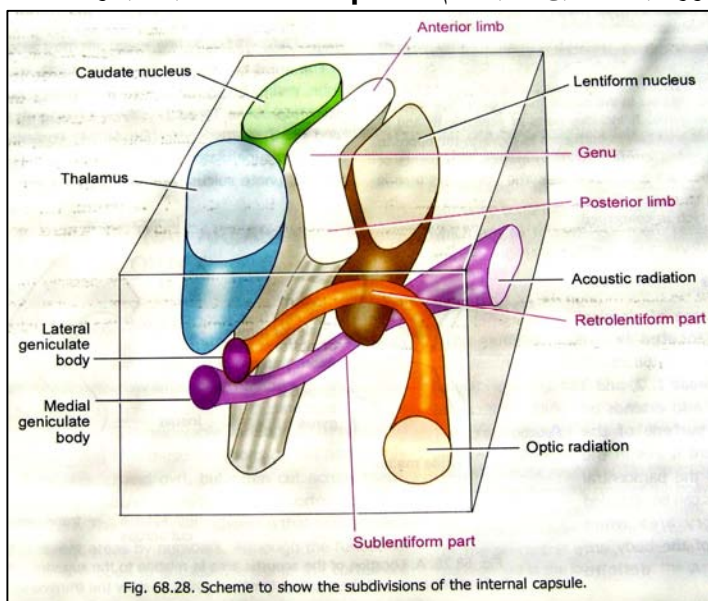
این الیاف ممکن خیلی کوتاه بوده و gyrus های مجاور را باهم ارتباط بدهند. بهمین ترتیب میتوانند خیلی طویل بوده و نواحی از هم دور قشر دماغ را باهم وصل کنند. اکثریت association fibre ها بندل های بزرگی را میسازند که توسط چشم عادی در هنگام تسلیخ قابل دید میباشند. تعدادی از association fibre ها در ضخامت commissure ها نیز سیر کرده و نواحی غیر مشابه دو نیم کره دماغي را باهم ارتباط میدهند.

### Projection Fibres

این الیاف قشر دماغ را با مراکز موجود در ساق دماغي یا spinal cord ارتباط میدهند. الیافی که به طرف قشر دماغ میآیند اکثراً بنام **corticopetal fibres**؛ و الیافی که از قشر دماغ خارج شده بدیگر مراکز میروند بنام **corticofugal fibres** یاد میشوند. الیافی که قشر دماغ را با تلاموس، هایپوتلاموس و basal ganglia ارتباط میدهند، عبارت از projection fibres میباشند. اکثریت projection fibres های مهم از Internal capsule میگذرند.

## Internal Capsule یا کپسول داخلی

طوریکه قبلاً گفتیم تعداد زیادی از الیاف عصبی قشر دماغ را با مراکزى که در ساق دماغي، spinal cord، و یا تلاموس قرار دارند، وصل میکنند. اکثریت این الیاف از طریق یک مسافه ای که در انسی آن thalamus و caudate nucleus قرار داشته و در وحشی آن lentiform nucleus قرار دارد، عبور و مرور میکنند. این ناحیه بنام **Internal capsule** یاد میشود.



Internal capsule در علوی با corona radiata؛ و در سفلی با crus cerebri of midbrain امتداد مییابد. این کپسول را به قسمت های زیر تقسیم کرده میتوانیم:

(a) **Anterior limb**: که در انسی آن caudate nucleus، و در وحشی آن قسمت قدامی lentiform nucleus قرار دارد.

(b) **Posterior limb**: که در انسی آن تلاموس، و در وحشی آن قسمت خلفی lentiform nucleus قرار دارد.

(c) هرگاه یک مقطع مستعرض از یک نیم کره دماغي را بررسی کنیم، دیده میشود که anterior limb و posterior limb کپسول داخلی توسط یک زاویه ای که بطرف خارج باز میگردد، باهمدیگر وصل شده اند. این زاویه بنام **genu** یاد میشود.

(d) تعدادی از فایبرهای internal capsule در عقب نهایت خلفی lentiform nucleus قرار دارند. این فایبرها بنام **retro-lentiform part** کپسول داخلی یاد میشوند.

e) تعدادی دیگر از فایبرها از انسی lentiform nucleus نگذشته بلکه از تحت آن میگذرند. این فایبرها بنام **sub-lentiform part** کپسول داخلی یاد میشوند.

↪ فایبرهاییکه از **internal capsule** میگذرند ممکن **ascending** (بطرف قشر دماغ) یا **descending** (ناشی از قشر دماغ) باشند.

↪ فایبرهاییکه ازین کپسول میگذرند، **مستقیم ترین راه** را برای رسیدن به مقصد خود انتخاب میکنند. یعنی فایبرهای صاعده یا نازلہ ای که مرتبط با قسمت قدامی **frontal lobe** دماغ باشند، از **anterior limb** کپسول داخلی عبور میکنند. در عوض فایبرهای مرتبط با قسمت خلفی **frontal lobe**، و قسمت اعظم **parietal lobe** از قسمت **genu** و **posterior limb** کپسول داخلی میگذرند. فایبرهای مرتبط با **temporal lobe** از قسمت **sublentiform part**، و فایبرهای مرتبط با **occipital lobe** از **retrolentiform part** کپسول عبور میکنند. یکتعداد فایبرها از سفلی ترین قسمت های **parietal lobe**، با فایبرهای **temporal lobe** همراه شده و در **sublentiform part** کپسول قرار میگیرند.

### الیاف صاعده یا Ascending fibres

این الیاف عمدتاً فایبرهای **thalamo-cortical** میباشند که از تلاموس به تمام قسمتهای قشر دماغ منتشر میشوند.

### الیاف نازلہ یا Descending fibres

عبارتند از:

1. Corticospinal & cortico-nuclear fibres
2. Cortico-pontine fibres
3. Cortico-thalamic fibres
4. الیافی که از قشر دماغ نشئت کرده به هسته های واقع در ساق دماغی میروند
5. **subthalamic fasciculus**

### Commissures of the Brain

↪ هر دو نیمه دماغ و **spinal cord** بوسیله الیاف **بیشماری** که از یکطرف بطرف دیگر عبور کرده **تصالب** میکنند، باهمدیگر وصل شده اند. در بعضی جاها این الیاف بندلهای مشخصی را تشکیل میدهند که **commissure** نامیده میشوند. بصورت واضحتر، **commissural fibres** عبارت از الیافی هستند که نواحی متناظر را در هر دو طرف باهم ارتباط میدهند.

↪ بدین ترتیب، تعداد زیادی فایبرهایی وجود دارند که در ضخامت یک **commissure** سیر کرده ولی الیاف **commissural** نمیباشند، زیرا نواحی غیر متناظر

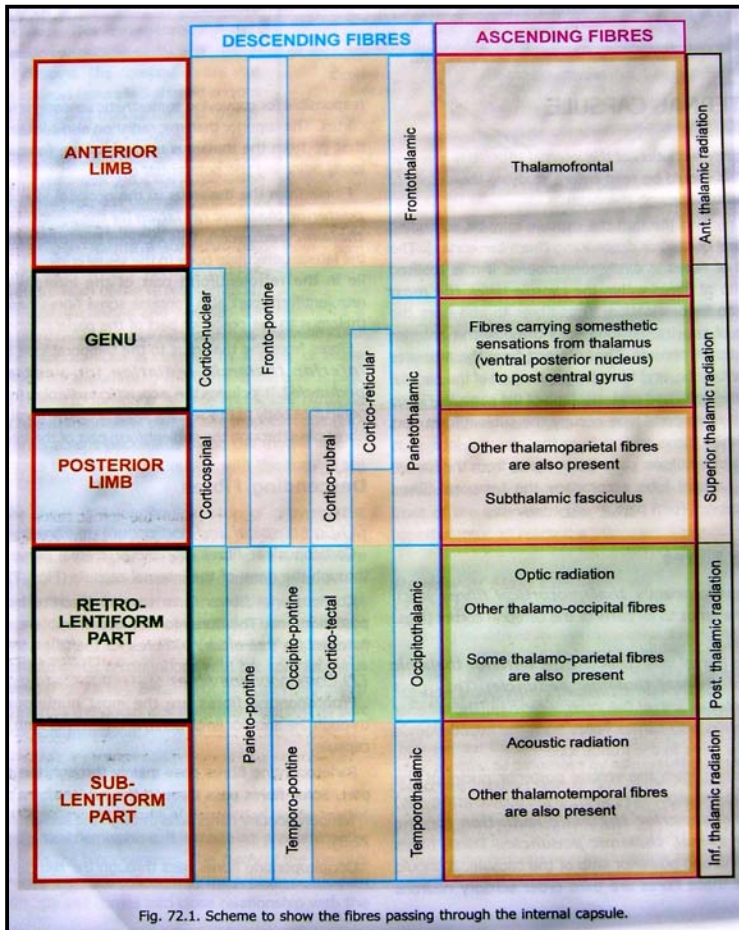
را بهمدیگر ارتباط میدهند. چنین فایبرهای در حقیقت **association fibres** میباشند.

↪ قبلاً دیدیم که **tract** های متعدد عصبی زمانیکه از **spinal cord** یا **brainstem** میگذرند، بجانب مقابل عبور کرده **تصالب** میکنند. این چنین **تصالب ها** را بنام **decussations** یاد میکنند. در بعضی مراجع این **decussation** ها نیز **commissure** نامیده شده اند، مثلاً در **white commissures of the spinal cord**.

### Copos Gallosum

↪ بزرگترین **commissure** است که هر دو نیم کره راست و چپ دماغی را بهم وصل میکند. فایبرهاییکه در **corpus callosum** قرار دارند، تمام نواحی متناظر در **neocortex** هر دو طرف را بهم ارتباط میدهند.

↪ **Corpus callosum** از یک کتله بزرگ فایبری ساخته شده که هر دو نیم کره دماغ را با هم وصل میکند. این ساختمان دارای یک قسمت مرکزی بنام **trunk**، یک نهایت قدامی که بالای خودش قات شده و ساختمانی بنام **genu** را ساخته، و یک نهایت خلفی

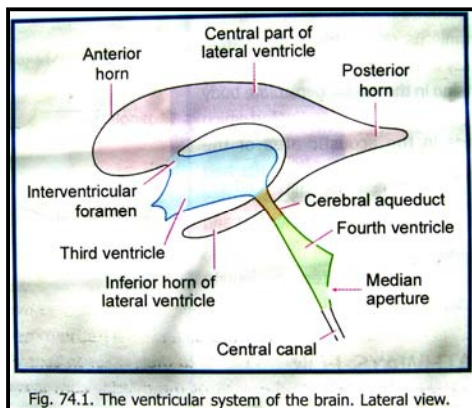


متوسع بنام **splenium** میباشد. یک پرده نازک فایبری genu را به نهایت علوی lamina terminalis وصل میکند. این فایبرها بنام **rostrum of corpus callosum** یاد میگردند.

- ↔ Corpus callosum مجاورت نزدیک با بطنیات جنبی داشته و در وجه سفلی آن septum pellucidum ارتکاز میکند.
- ↔ فایبرهای corpus callosum تقریباً تمام نواحی قشری یک نیم کره را با نیم کره دیگر وصل میکنند. فایبرهای genu بطرف قدام سیر کرده وارد frontal lobe میشوند. فایبرهای راست و چپ باهم یکجا شده و یک ساختمان پنجه مانند را بنام **forceps minor** میسازند.
- ↔ فایبرهای splenium اکثراً بطرف خلف سیر کرده وارد occipital lobe میشوند. درانجا فایبرهای هر دو طرف راست و چپ باهم یکجا شده و ساختمان مشابهی را بنام **forceps major** میسازند. البته هر نیمه forceps major در posterior horn در بطن جنبی مربوطه فرورفته و **bulb of the posterior horn** را میسازد.
- ↔ الیاف trunk of corpus callosum (همراه با تعدادی از الیاف splenium) بطرف وحشی سیر کرده و الیاف corona radiata را قطع میکنند. یکتعداد ازین الیاف یک بندل هموار لیفی را بنام **tapetum** میسازند. این بندل در مجاورت نزدیک با posterior & inferior horns بطن جنبی قرار دارد.
- ↔ طوریکه دیدیم تمام فایبرهایی که در ضخامت corpus callosum سیر میکنند، commissural نبوده بلکه بعضی فایبرهای association نیز درین بین موجود بوده و نواحی غیر مشابه هر دو نیم کره دماغی را با هم ارتباط میدهند.

### دیگر Commissure ها

- ↔ دیگر commissure هاییکه نیم کره راست و چپ را بهم ارتباط میدهند عبارتند از: anterior commissure، posterior commissure، hippocampal commissure (یا commissure of the fornix)، و habenular commissure.



### بطنیات دماغی و مایع دماغی - شوکی (CSF)

- ↔ در ضخامت انساج دماغی یکتعداد اجواف قرار دارند که بنام ventricles of the brain یاد میشوند. Cerebrum حاوی یک جوف متوسط بنام **third ventricle**؛ و دو جوف جنبی بنام **lateral ventricles** (که در ضخامت نیم کره های دماغی قرار دارند) میباشد.
- ↔ هر بطن جنبی توسط یک **interventricular foramen** در بطن سوم باز میگردد. بطن سوم بالنوبه بطرف سفلی به **cerebral aqueduct**، که در ضخامت midbrain قرار دارد، باز شده و Cerebral aqueduct در بطن چهارم باز میگردد.
- ↔ بطن چهارم یا **fourth ventricle** در قسمت ظهری pons و medulla؛ و در قسمت بطنی cerebellum قرار دارد. بطن چهارم در سفلی به **central canal** (که در ضخامت medulla و spinal cord قرار دارد) باز میشود.
- ↔ سر تا سر ventricular system توسط یک اپیپیتال مخصوص بنام **ependyma** فرش گردیده است.

### بطنیات جنبی یا Lateral Ventricles

بطنیات جنبی عبارت از دو جوفی اند که در ضخامت نیم کره های دماغی قرار دارند. هر بطن جنبی دارای یک قسمت مرکزی یا central part؛ و سه extension آن که بنام قرن های قدامی، خلفی، و سفلی یاد میگردند، میباشد.

### قسمت مرکزی یا Central part

- ↔ این قسمت قداماً در سویه interventricular foramen با anterior horn ادامه یافته، و خلفاً تا قسمت splenium of corpus callosum میرسد. در مقطع عرضانی این قسمت مثلثی شکل بوده و دارای سقف، زمین، و یک جدار انسی میباشد. سقف و زمین قسمت مرکزی در وحشی به امتداد همدیگر واقع میگردند.

سقف یا **roof** قسمت مرکزی توسط **trunk of corpus callosum** و **medial wall** توسط **septum pellucidum** و

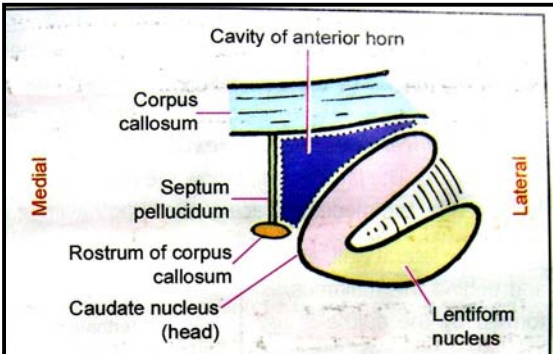


Fig. 74.3. Boundaries of the anterior horn of the lateral ventricle.

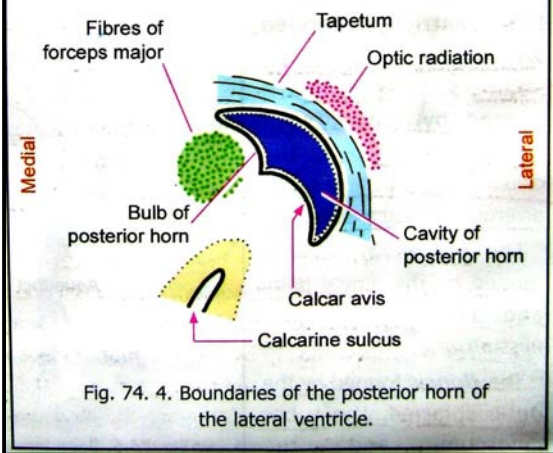


Fig. 74. 4. Boundaries of the posterior horn of the lateral ventricle.

قرن خلفی بطین جنبی بطرف خلف امتداد یافته تا **occipital lobe** میرسد. این قرن دارای سقف، جدار وحشی و جدار انسی میباشد. سقف و

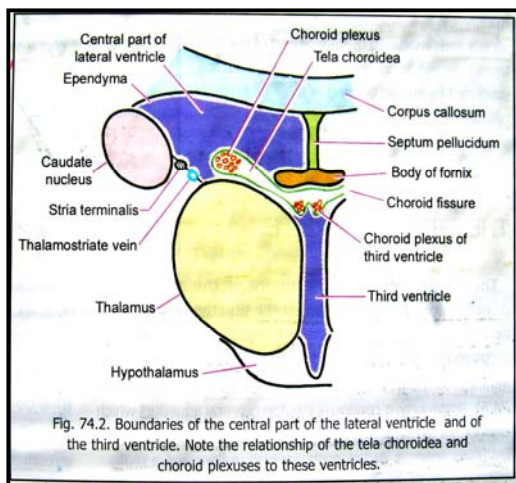


Fig. 74.2. Boundaries of the central part of the lateral ventricle and of the third ventricle. Note the relationship of the tela choroidea and choroid plexuses to these ventricles.

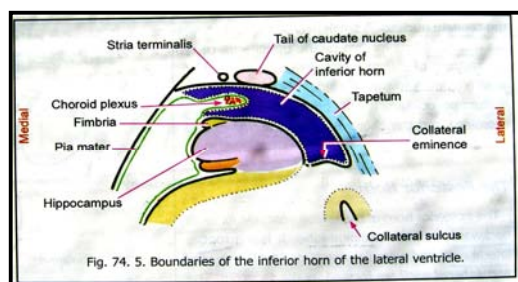


Fig. 74. 5. Boundaries of the inferior horn of the lateral ventricle.

**body of fornix** ساخته میشود. البته سقف و جدار انسی بین هردو بطینات جنبی مشترک میباشد. زمین یا **floor** در قسمت انسی توسط وجه علوی تلاموس، و در وحشی توسط **caudate nucleus** ساخته میشود. در بین این هردو ساختمان **stria terminalis** (در وحشی) و **thalamostriate vein** (در انسی) سیر میکنند.

در بین **fornix** و وجه علوی تلاموس یک خالیگاه وجود دارد که بنام **choroid fissure** یاد میشود. یک **fold of pia mater** در بین جنبی **tela choroidea** یاد میگردد، از طریق همین **fissure** در بطین جنبی **Tela choroidea** شده و قسمتی از تلاموس را میپوشاند. در ضخامت در هردو بطینات جنبی و بطین سوم، مشترک میباشد. در ضخامت کنارهای وحشی آن شبکه های و عایی قرار دارند که بنام **choroid plexus** یاد میگردد. **Tela choroidea** و تمام ساختمانهای دیگری که در تشکل جدار های بطینی سهم میگیرند، بوسیله **ependyma** فرش شده اند.

### قرن قدامی یا Anterior Horn

این قسمت در قدام **central part** قرار داشته و توسط یک خط فرضی عمودی که در سویه **interventricular foramen** قرار دارد، از یکدیگر جدا شده اند. قرن قدامی در مقطع مثلثی شکل بوده دارای سقف، زمین و جدار انسی میباشد. این قرن در قدام توسط **genu** و **rostrum of corpus callosum** بسته شده است. قابل ذکر است که **tela choroidea** و **choroid plexus** در قرن قدامی وجود ندارند.

### قرن خلفی یا Posterior Horn

قرن خلفی بطین جنبی بطرف خلف امتداد یافته تا **occipital lobe** میرسد. این قرن دارای سقف، جدار وحشی و جدار انسی میباشد. سقف و جدار وحشی آن توسط **tapetum** ساخته شده است. در جدار انسی **posterior horn** دو برجستگی قرار دارد که علوی آن بنام **bulb of the posterior horn** و سفلی آن بنام **calcar avis** یاد میگردد.

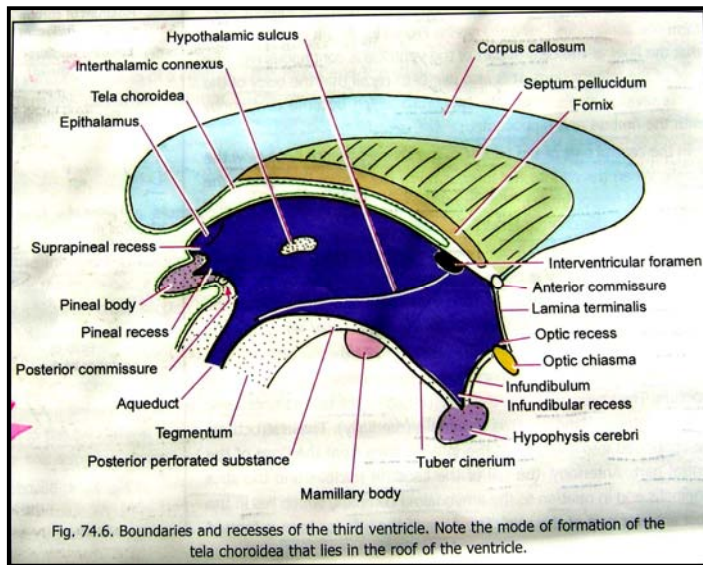
### قرن سفلی یا Inferior Horn

قرن سفلی در نهایت خلفی **central part** آغاز میشود. این قرن بطرف قدام و سفلی در **temporal lobe** پیش رفته و نهایت قدامی آن تا نزدیکی **uncus** میرسد. قرن قدامی، **central part**، و قرن سفلی **lateral ventricle** مجموعاً یک جوف واحد که شکل حرف C را دارد، میسازند. البته زمین **central part** در امتداد با سقف **inferior horn** قرار دارد. **Choroid plexus** از **choroid fissure** گذشته و در **inferior horn** نیز ادامه مییابد. در مقطع دارای یک جوف باریک میباشد. این جوف در علوی و وحشی توسط سقف، و در سفلی و انسی توسط زمین تحدید میگردد. در قسمت قدامی سقف **amygdaloid complex** دیده میشود.

### بطین سوم یا Third Ventricle

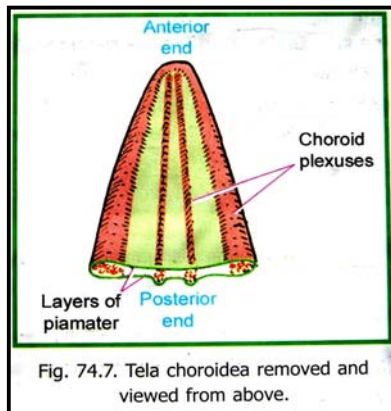
بطین سوم بنام **cavity of diencephalon** یاد میگردد. این جوف در سر خط متوسط بدن در بین دو تلاموس راست و چپ قرار دارد. در جوانب

از طریق interventricular foramen با بطنیات جنبی ارتباط دارد. خلفاً از طریق cerebral aqueduct در بطن چارم باز میگردد. بطن سوم دارای دو جدار جنبی، یک جدار قدامی، یک جدار خلفی، زمین و سقف میباشد.



در lateral wall بطن سوم hypothalamic sulcus دیده میشود که بشکل منحنی از interventricular foramen تا cerebral aqueduct سیر میکند. بالاتر از این میزابه جدار وحشی توسط وجه انسی تلاموس ساخته شده است. دو تلاموس اکثراً توسط interthalamic connexus که یک رشته ای از ماده خاکستری میباشد، با همدیگر وصل شده اند. این رشته از داخل بطن سوم عبور میکند. پایینتر از hypothalamic sulcus جدار وحشی بطن سوم توسط وجه انسی هایپوتلاموس ساخته میشود. یک قسمت کمی از جدار وحشی که در علوی- خلفی تلاموس قرار دارد، توسط epithalamus ساخته شده است. Interventricular foramen نیز در جدار وحشی بطن سوم، در خلف column of the fornix قابل دید میباشد.

Anterior wall بطن سوم عمدتاً بوسیله lamina terminalis ساخته میشود. قسمت علوی آن توسط anterior commissure و column of the fornix در قسمتی که از یکدیگر متباعد میشوند، ساخته شده است.



Posterior wall توسط pineal body و posterior commissure ساخته شده است.

Floor یا زمین بطن سوم توسط optic chiasma، tuber cinereum و posterior perforated substance، mamillary bodies، Infundibulum و tegmentum of the midbrain ساخته میشود.

Roof یا سقف بطن سوم توسط ependyma که در بین هردو تلاموس قرار میگیرد، ساخته میشود. بالاتر از سقف دو شبکه و عایی قرار دارد که هر کدام بیکطرف midline واقع بوده و بطرف سفلی در جوف بطن سوم تبارز میکنند. این شبکه ها choroid plexus های بطن سوم میباشند.

جوف بطن سوم دارای چندین امتداد یافته یا recess میباشد. Infundibular recess بداخل infundibulum امتداد یافته و Pineal recess در بین superior & inferior laminae of optic chiasma قرار دارد. بهمین ترتیب suprapineal recess بالاتر از pineal body در مجاورت با epithalamus قرار دارد.

### Tela Choroidea در بطن سوم و بطنیات جنبی

طوریکه قبلاً گفتیم tela choroidea عبارت از یک وریقه دو لایه ای pia mater میباشد که در فاصله بین splenium of corpus callosum و fornix (در علوی)، و هردو تلاموس ها (در سفلی) قرار دارد.

Tela choroidea شکل مثلثی دارد. نهایت خلفی آن متوسع بوده در فاصله بین splenium (در بالا) و قسمت خلفی سقف بطن سوم (در پایین) قرار دارد. این فاصله بنام transverse fissure یاد میگردد. نهایت قدامی tela choroidea که عبارت از ذروه این مثلث میباشد، در نزدیکی interventricular foramina راست و چپ قرار دارد.

قسمت متوسط tela choroidea در سقف بطن سوم قرار میگیرد. کنار های راست و چپ آن بداخل central part های بطنیات جنبی متبارز میشوند. هردو لایه pia mater که tela choroidea را میسازند، خلفاً از همدیگر جدا میشوند. لایه بالایی بطرف علوی دور خورده بالای وجه خلفی splenium قرار میگیرد؛ در حالیکه لایه پایینی بطرف سفلی دور خورده بالای pineal body و tectum قرار میگیرد.

## Choroid Plexus

این شبکه ها highly vascular بوده و مسوول تولید مایع نخاعی- شوکی یا cerebrospinal fluid میباشند.

### بطین چارم یا Fourth Ventricle

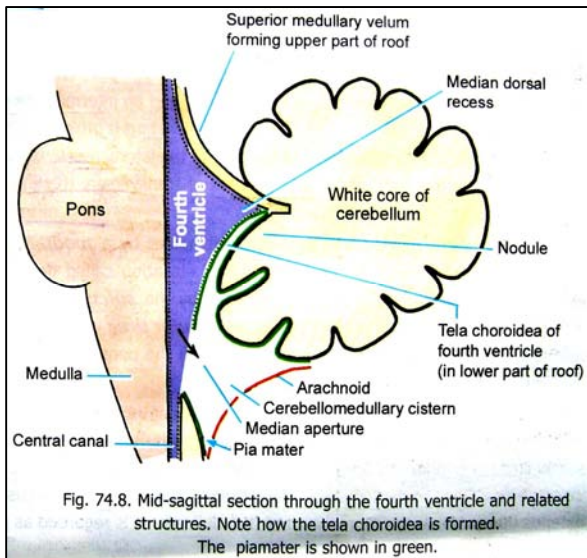


Fig. 74.8. Mid-sagittal section through the fourth ventricle and related structures. Note how the tela choroidea is formed. The pia mater is shown in green.

این بطین در مجاورت صمیمی با مخیخ قرار دارد. قسمت علوی بطین چارم با superior medullary velum در ارتباط میباشند. این velum بطرف خلف و سفلی با ماده سفید مخیخی مدغم میگردد. قسمت سفلی بطین چارم با nodule (که قدامی ترین قسمت inferior vermis را میسازد) در ارتباط میباشند. وحشی تر از nodule، tonsil مخیخ قرار دارد. اگر tonsil برداشته شود، خواهیم دید که نودول در وحشی به یک پرده دیگر بنام inferior medullary velum امتداد مییابد.

Inferior medullary velum نیز در خلف با ماده سفید مخیخی مدغم میگردد. این پرده یک کنار آزاد ضخیم دارد که توسط آن nodule با flocculus وصل شده است. این کنار عبارت از peduncle of flocculus میباشند. در intact brain، این peduncle خیلی نزدیک به وجه خلفی medulla قرار داشته و از inferior cerebellar peduncle صرفاً بواسطه یک مسافه باریک جدا میگردد.

با در نظر داشت حقایق بالا، اکنون میتوانیم از آناتومی بطین چارم بحث کنیم: بطین چارم عبارت از فضایی است که در خلف pons و قسمت علوی medulla؛ و در قدام مخیخ قرار دارد. بطین چارم دارای یک جوف، زمین، سقف، و جدارهای وحشی میباشند.

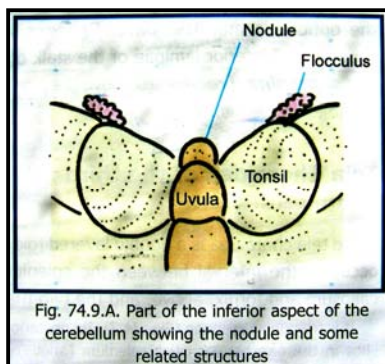


Fig. 74.9.A. Part of the inferior aspect of the cerebellum showing the nodule and some related structures

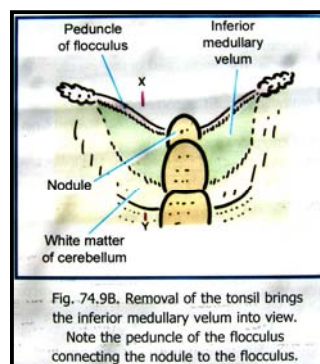


Fig. 74.9B. Removal of the tonsil brings the inferior medullary velum into view. Note the peduncle of the flocculus connecting the nodule to the flocculus.

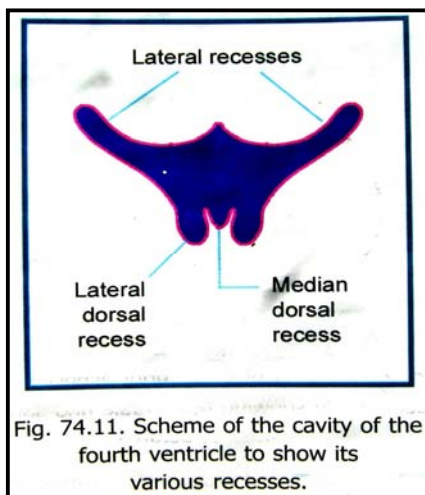


Fig. 74.11. Scheme of the cavity of the fourth ventricle to show its various recesses.

### جوف بطین چارم یا Cavity of the Fourth Ventricle

جوف بطین چارم در سفلی با central canal ادامه یافته و در علوی با cerebral aqueduct امتداد مییابد. این جوف از طریق سه فوحه با subarachnoid space ارتباط میگیرد. یکی از این فوحت مرکزی بوده و دوی دیگر جنبی میباشند.

از جوف بطین چارم یکتعداد extension ها نشئت میکنند، که بزرگترین شان عبارت از دو lateral recesses میباشند. هر lateral recess بطرف وحشی در مسافه بین inferior cerebellar peduncle (در قدام) و peduncle of flocculus (در خلف) سیر میکند. نهایت وحشی lateral recess به flocculus میرسد. در همین قسمت lateral aperture قرار دارد که از طریق آن lateral recess با subarachnoid space ارتباط برقرار میسازد.

یک recess دیگر که در midline قرار دارد، بنام median dorsal recess

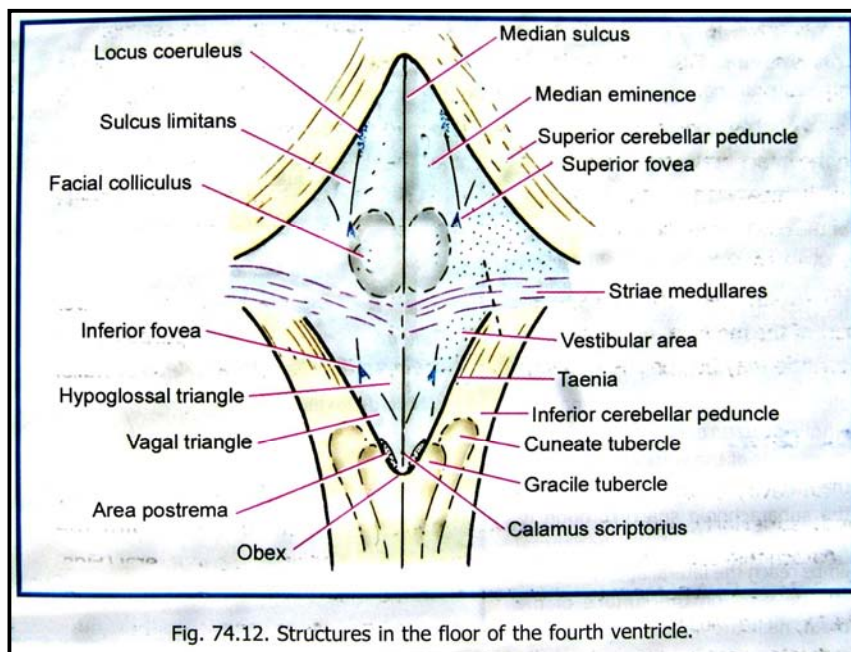


یاد میشود. این recess در ماده سفید مخیخی سیر کرده و بالاتر از نودول قرار میگیرد. وحشی تر از نودول، یک یک recess دیگر بسمت dorsal، بهردو طرف بالاتر از inferior medullary velum متباز میشود. این recess بنام lateral dorsal recess یاد میگردد.

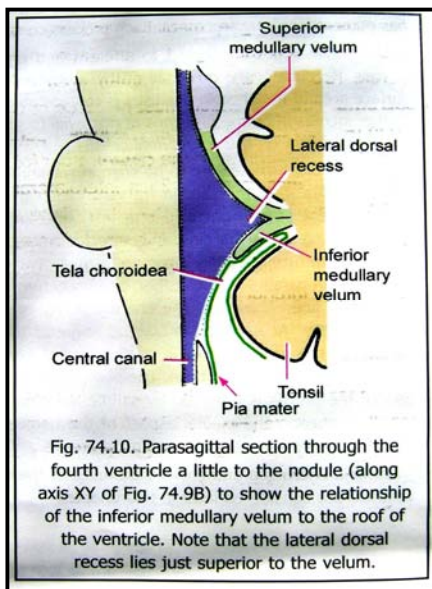
### زمین بطین چارم یا Floor of the Fourth Ventricle

زمین بطین چارم شکل لوزی مانند داشته بنام rhomboid fossa یاد میگردد. این زمین به قسمت های زیر تقسیم گردیده است: یک قسمت علوی مثلثی شکل که توسط وجه خلفی pons ساخته شده؛ یک قسمت سفلی مثلثی شکل که توسط وجه خلفی medulla ساخته میشود؛ و یک intermediate part که در محل اتصال pons و medulla قرار دارد.

Intermediate part بطرف وحشی بالای inferior cerebellar peduncle امتداد یافته و زمین lateral recess را میسازد. در سطح آن بندلهای لیفی ظریفی که بشکل عرضانی سیر میکنند قرار دارند. این بندلهای بنام striae medullares یاد میشوند.



Rhomboid fossa توسط یک median sulcus بدو نیمه راست و چپ تقسیم میشود. کمی وحشی تر از midline یک برجستگی عمودی شکل بنام median eminence قرار دارد. این eminence در وحشی توسط sulcus limitans تحدید میگردد. ناحیه ای که در وحشی sulcus limitans قرار دارد vestibular area نامیده شده و بالای vestibular nuclei قرار میگیرد. Vestibular area قسمتی در pons و قسمتی در medulla قرار دارد.



در Pontine part زمین بطین چارم، یکتعداد ساختمانهای مهم که در مجاورت sulcus limitans و median sulcus قرار دارند، دیده میشوند. قسمت علوی sulcus limitans در یک ساحه آبی رنگ قرار دارد که بنام locus coeruleus یاد میشود. (این ساحه در عمق tegmentum دماغ متوسط واقع بوده و قسمتی از reticular formation محسوب میگردد). کمی پایینتر، در limitans یک فرورفتگی بنام superior fovea دیده میشود. درین سوبه یک برجستگی بنام facial colliculus بالای median eminence نیز دیده میشود.

در Medullary part زمین بطین چارم نیز یکتعداد ساختمانهای مهم که در مجاورت با median eminence و sulcus limitans قرار دارند، دیده میشود. در sulcus limitans یک فرورفتگی بنام inferior fovea قرار دارد. ازین

فرورفتگی یک میزابه منشأ گرفته و بشکل مایل بطرف midline سیر میکند. این میزابه median eminence را بدو مثلث تقسیم کرده است؛ چنانچه مثلثی که در انسی واقع شده بنام **hypoglossal triangle**، و مثلثی که در وحشی واقع شده بنام **vagal triangle** یاد میگردد. در بین **vagal triangle** (در بالا) و **gracile tubercle** (در پایین)، یک ساحه کوچک بنام **area postrema** قرار دارد.

↪ قسمت سفلی زمین بطین چارم **calamus scriptorius** نامیده میشود. در هر کنار inferolateral بطینی یک لبه سفید باریک بنام **taenia** دیده میشود. **Taenia** های راست و چپ در زاویه سفلی زمین بطین باهم ملاقی شده و یک **fold** کوچک بنام **obex** را میسازد. اصطلاح **obex** بعضاً بخود زاویه سفلی نیز اطلاق میگردد.

### جدار های وحشی یا Lateral Walls

↪ قسمت علوی جدار وحشی توسط superior cerebellar peduncle ساخته شده ؛ در حالیکه قسمت سفلی آن بوسیله inferior cerebellar peduncle و gracile & cuneate tubercles ساخته شده است.

### سقف بطین چارم یا Roof of the Fourth Ventricle

↪ عبارت از یک ساختمان خیمه مانند است که بدو قسمت علوی و سفلی تقسیم میگردد. این هر دو قسمت باهمدیگر در apex یکجا شده و Apex تا ماده سفید مخیخی امتداد مییابد. قسمت علوی سقف توسط superior cerebellar peduncles و superior medullary velum ساخته میشود.

↪ ساحه بزرگی در قسمت سفلی سقف عاری

از انساج عصبی بوده متشکل از یک پرده مییاشد که بالنوبه از ependyma و یک لایه دو ورقه ای pia mater تشکیل شده است. این پرده بنام **tela choroidea of fourth ventricle** یاد میگردد.

این پرده بطرف وحشی تا inferior cerebellar peduncle رسیده و با آن مدغم میگردد. قسمت سفلی این پرده دارای

یک فوحه بزرگ بنام **median aperture** مییاشد. از طریق همین فوحه بطین چارم با subarachnoid space در ناحیه cerebello-medullary cistern ارتباط برقرار میسازد. پرده

مذکور در ناحیه lateral recess بطرف وحشی ادامه یافته و در تشکل جدار این recess سهم میگیرد.

↪ قسمت کوچکی از سقف بطین چارم در قسمت lateral dorsal recess توسط inferior medullary velum ساخته شده

است. بعضی مولفین چنین نظر دارند که سقف غشایی بطین چارم بصورت مکمل متشکل از inferior medullary velum مییاشد. البته نودول نیز در ناحیه median dorsal recess، با سقف بطین چارم مجاورت نزدیک دارد.

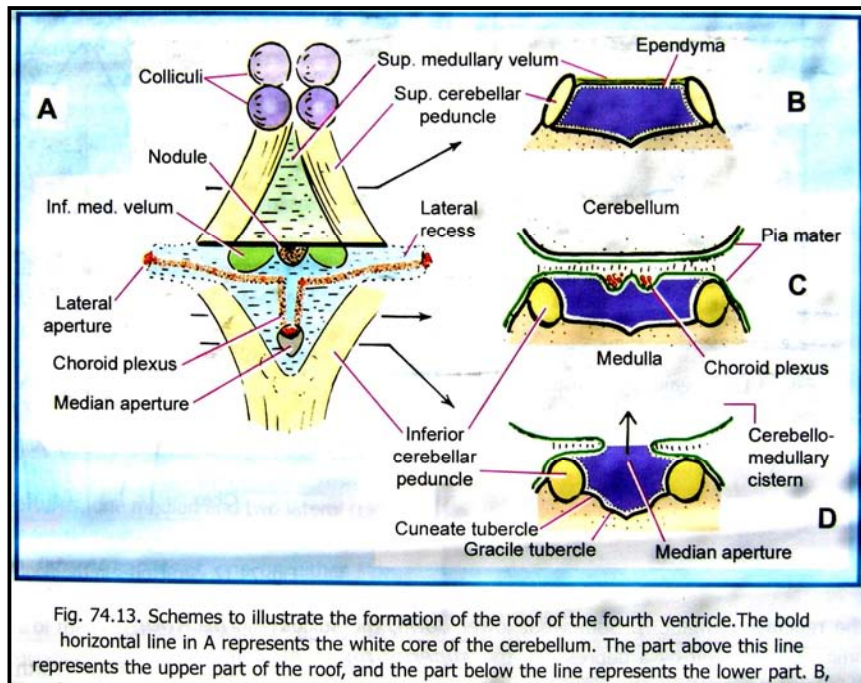


Fig. 74.13. Schemes to illustrate the formation of the roof of the fourth ventricle. The bold horizontal line in A represents the white core of the cerebellum. The part above this line represents the upper part of the roof, and the part below the line represents the lower part. B,

### مایع دماغی - شوکی یا Cerebrospinal Fluid

↪ CSF در subarachnoid space جریان داشته و در بطینات دماغی و central canal نخاع شوکی نیز راه مییابد. این مایع در اطراف دماغ و نخاع قرار داشته و از آنها در برابر صدمات محافظت میکند. بر علاوه فکر میشود که در رسانیدن مواد غذایی بدماغ و جمع آوری مواد اضافی ازین انساج نیز رول داشته باشد.

↪ CSF توسط choroid plexus های بطینی تولید شده و از بطینات جنبی توسط interventricular foramen به بطین سوم میریزد. از آنجا توسط aqueduct به بطین چارم ریخته و از median & lateral apertures که درین بطین واقع هستند،

عبور میکند و وارد قسمتی از subarachnoid space که بنام cerebello-medullary cistern یاد میشود، میگردد. از اینجا مایع بدیگر قسمتهای subarachnoid space منتشر شده و زمانیکه از posterior cranial fossa، وارد قسمت علوی cranial cavity (یا supratentorial part) میگردد، CSF از انتروال باریکی که بین کنار آزاد tentorium cerebelli و ساق دماغی قرار دارد، عبور میکند. سرانجام CSF مسافه subarachnoid را ترک گفته و از طریق arachnoid villi وارد ساینس های وریدی قحفی میشود.

↪ حجم کلی CSF در حدود 140 ml میباشد که حدود 25 ml آن در بطینات دماغی قرار دارد. این مایع قابل تعویض میباشد. نمونه هایی که از CSF گرفته میشود، در تشخیص امراض زیادی مفید واقع شده میتوانند. این نمونه ها با اجرای یک عملیه ساده که بنام lumbar puncture یاد میگردد، بدست آمده میتوانند. درین عملیه سوزن مخصوص در مسافه subarachnoid داخل میگردد. محل دخول سوزن معمولاً انتروال بین فقره L3 و L4 تعیین میگردد.

## Blood Brain Barrier

↪ بعضی مواد به آسانی از خون داخل دماغ میشوند، در حالیکه در گذشتن بعضی مواد دیگر بداخل دماغ یک ممانعت وجود دارد. بدین ترتیب این نظریه بوجود میاید که در دماغ یک مانعه انتخابی یا selective barrier موجود است، که به تعدادی از مواد اجازه عبور را داده و تعدادی دیگر را اجازه عبور نمیدهد. این مانعه بنام blood brain barrier یاد میگردد.

↪ این مانعه از نظر اناتومیک متشکل از طبقات زیر میباشد:

1. Capillary endothelium

2. غشای قاعدوی اندوتلیوم

## اروای دماغ یا Blood supply of the Brain

انساج عصبی دارای اروای غنی بوده و بوجود آمدن هر نوع اختلال در اروای آنها حتی برای کمترین مدت نیز سبب وارد آمدن صدمات به این انساج شده میتواند. قابل یادآوریست که انساج عصبی عاری از تخلیه لمفاوی نیز هستند.

## شرایینی که دماغ را اروا میکنند:

شرایینی که دماغ را اروا میکنند، همه گی شعبات Internal carotid artery و یا vertebral artery میباشد.

### 1. Internal Carotid Artery (cerebral part)

↪ Internal carotid artery پرده dura را در سقف

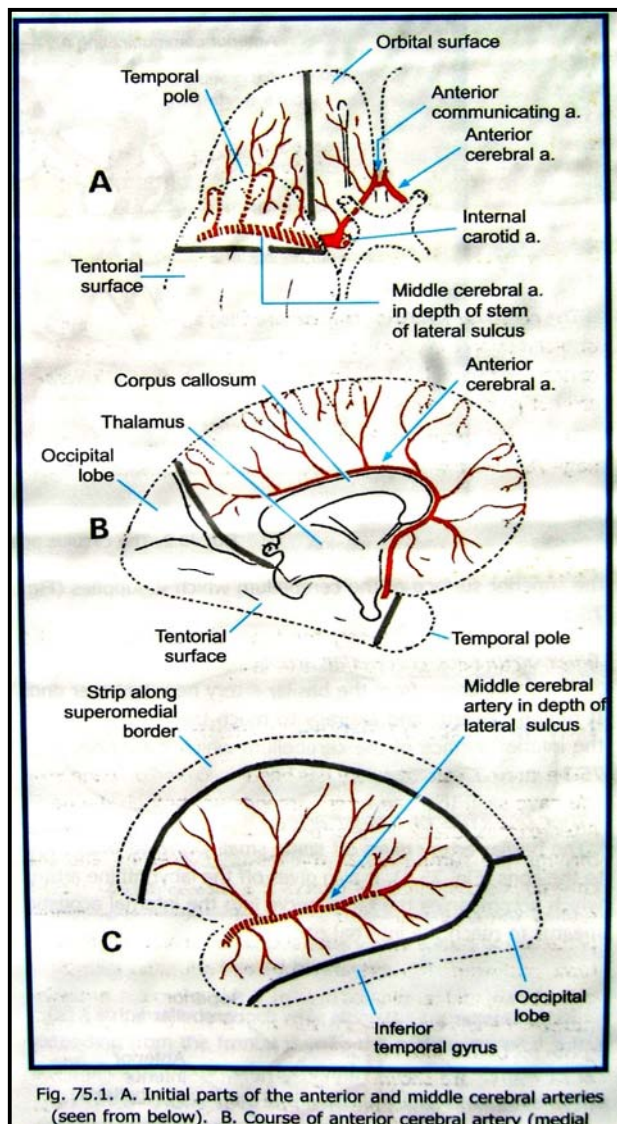
cavernous sinus، در انسی anterior clinoid process، سوراخ نموده و در مجاورت دماغ قرار میگردد. سپس این شریان بطرف خلف سیر کرده و به anterior perforated substance میرسد؛ در همینجاست که internal carotid artery به شعبات anterior cerebral و middle cerebral arteries تقسیم میشود.

↪ از جمله شعبات دیگر internal carotid artery که از

intracranial part آن نشئت میکنند، دو شریان مهم بنام posterior communicating artery و anterior choidal artery، قابل ذکر میباشد.

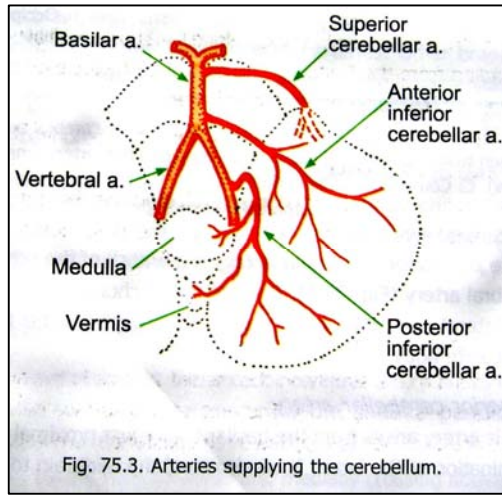
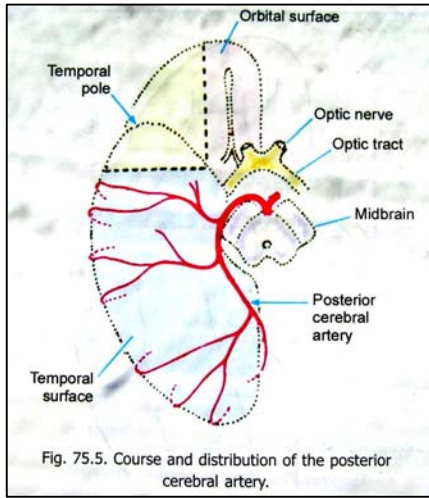
### i. Anterior Cerebral Artery

زمانیکه Internal carotid artery در تحت anterior perforated substance و در وحشی optic chiasma قرار میداشته باشد، anterior cerebral artery از آن منشأ میگردد. بعد از منشأ این شریان بطرف قدام و انسی سیر



کرده و تا midian longitudinal fessure میرسد. درین قسمت شرایین طرف راست و چپ باهم دیگر خیلی نزدیک شده و توسط anterior communicating artery ارتباط داده میشوند.

بعد ازان anterior cerebral artery خورده و به وجه انسی نیم کره دماغی وارد میگردد. درین وجه بطرف بالا سیر کرده و به Genu of corpus callosum میرسد. پس از دور خوردن از قدام genu of body of corpus callosum بطرف خلف سیر میکند. سرانجام در قسمت خلفی



anterior perforated substance یک شاخه بنام recurrent branch میدهد که وارد anterior perforated substance میشود.

## ii. Middle Cerebral Artery

زمانیکه internal carotid artery در تحت anterior perforated substance قرار دارد، middle cerebral artery از ان منشأ گرفته و در حالیکه در عمق stem of lateral sulcus قرار دارد، در وجه سفلی نیم کره دماغی بطرف وحشی سیر میکند. زمانیکه به وجه علوی وحشی نیم کره میرسد در عمق posterior ramus of the lateral sulcus قرار گرفته بطرف خلف سیر میکند. در طول سیر خود این شریان شعبات متعددی برای دماغ میدهد.

## iii. Posterior Communicating Artery

قبل از اختتام، internal carotid artery یک شاخه بنام posterior communicating artery میدهد که بعد از منشأ بطرف خلف سیر کرده و با posterior cerebral artery تقمّم میکند. این شریان یک شریان عمده در شکل گیری یک حلقه شریانی در قاعده دماغ میباشد. posterior communicating artery در طول سیر خود چندین شاخه برای دماغ میدهد که وارد نیم کره های دماغی شده و قسمتی از تلاموس را اروا میکنند.

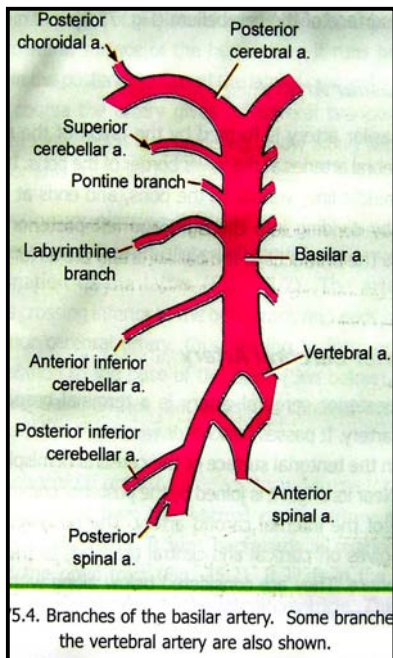
## iv. Anterior Choroidal Artery

این شریان نیز اندکی قبل از خاتمه یافتن internal carotid artery، ازان نشئت کرده بطرف خلف سیر میکند. Anterior choroidal artery در choroid plexus قرن سفلی lateral ventricle خاتمه مییابد. این شریان نیز در طول سیر خویش شعبات متعددی برای قسمت های مختلف دماغ داده و internal capsule را نیز اروا میکند.

## ii. Vertebral Arteries

⇨ شرایین vertebral بعد از منشأ بطرف بالا سیر کرده و از طریق foramen magnum وارد قحف میشوند؛ و درانجا در وحشی قسمت سفلی medulla قرار میگیرند. سپس بطرف قدام و انسی سیر کرده از بالای medulla میگذرد و در کنار سفلی pons با شریان vertebral جانب مقابل تقمّم کرده یک شریان بزرگ بنام basilar artery را میسازند.

⇨ شرایین vertebral در طول سیر خود شعبات مختلف میدهد. ازان جمله شعباتی که در اروای دماغ سهم میگیرند عبارتند از:

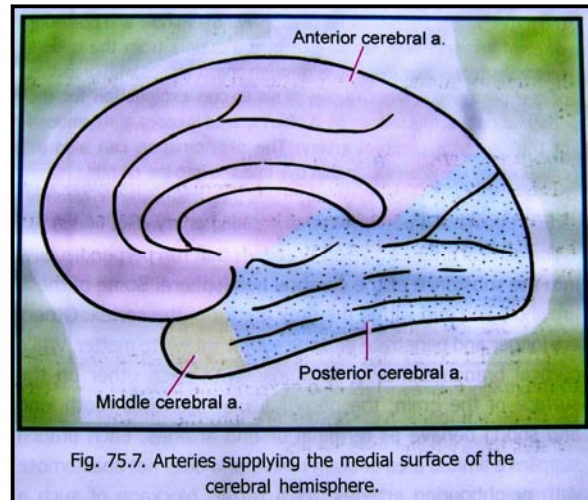
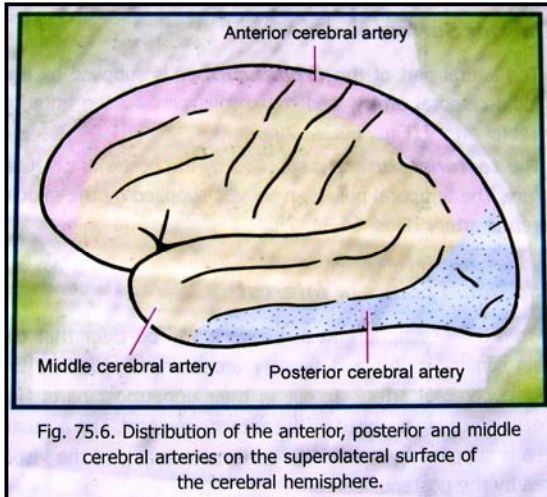


1. Anterior & posterior spinal arteries

2. Posterior inferior cerebellar artery

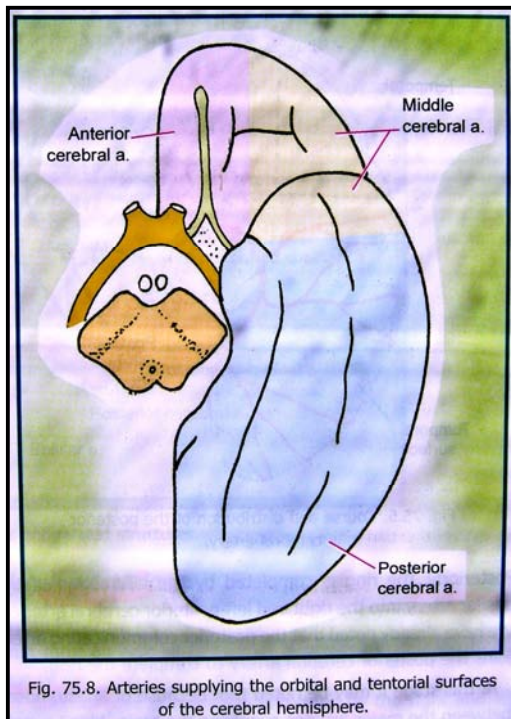
### :Basilar Artery ⇐

این شریان از یکجا شدن شرایین vertebral راست و چپ، در کنار سفلی pons ساخته میشود. سپس بالای midline در وجه ventral حدبه بطرف بالا سیر کرده و در کنار علوی آن با تقسیم شدن بدو شاخه بنام right & left posterior cerebral arteries خاتمه مینماید. شعبات شریان basilar قرار زیر بر شمرده میشوند:



### Posterior Cerebral Artery (i)

یک terminal branch شریان basilar میباشد که بدور midbrain چرخیده بطرف خلف سیر میکند و تا tentorial surface نیم کره دماغی میرسد. Posterior cerebral artery؛ در نزدیک منشأ خود با communicating branch شریان Internal carotid تقمم میکند. این شریان در طول سیر خود شعبات cortical و central برای اروای نیم کره های دماغی میدهد که در زیر ذکر خواهند شد. Posterior choroidal artery که یک شاخه posterior cerebral artery میباشد، choroid plexus ها بیرون در بطنیات جنبی و بطن سوم قرار دارند، اروا میکند. این شاخه همچنان اروای lateral geniculate body را بدوش دارد.



### Superior cerebellar artery (ii)

این شریان اندکی قبل از اختتام شریان basilar از آن نشئت کرده و بدور midbrain چرخیده به وجه علوی مخیخ میرسد و آنرا اروا میکند.

### Anterior inferior cerebellar artery (iii)

این شریان در نزدیکی نهایت سفلی شریان basilar از آن نشئت کرده و بطرف خلف و وحشی سیر میکند تا به قسمت قدامی وجه سفلی مخیخ رسیده آنرا اروا مینماید.

### (iv) دیگر شعباتی که از شریان Basilar منشأ میگیرند:

شریان basilar بکتهداد شعبات کوچک بنام pontine branches برای pons نیز میدهد. بر علاوه یک شاخه دیگر که بنام labyrinthine artery یاد میگردد، عصب facial را در internal acoustic meatus همراهی نموده و قسمتی از گوش داخلی را اروا میکند.

## حلقه شریانی دماغ یا Arterial Circle

شرایینی را که در شکل این حلقه (در ناحیه Interpeduncular fossa) قاعده دماغ سهم میگیرند، قبلاً به تفصیل مطالعه نمودیم. قابل ذکر است که به سبب تقدمات شریانی که بین شرایین بزرگ درین ناحیه بوجود آمده است، ممکن در صورت بوجود آمدن بندش در یکی ازین شرایین، اروای سلحه مربوط آنرا یک شریان دیگر بعهده گرفته و از صدمات نسجی جلوگیری بعمل آید. البته این امر تنها در شرایین بزرگ صدق کرده و در هنگام بندش شرایین کوچک ناحیه، عملی نمیباشد.

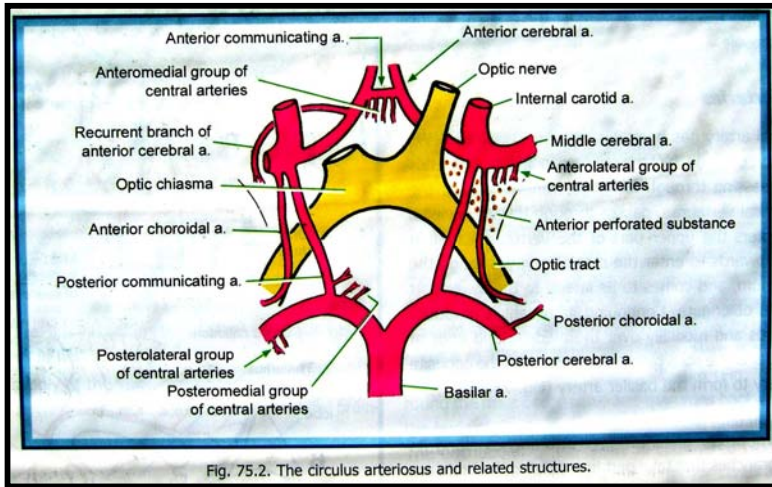
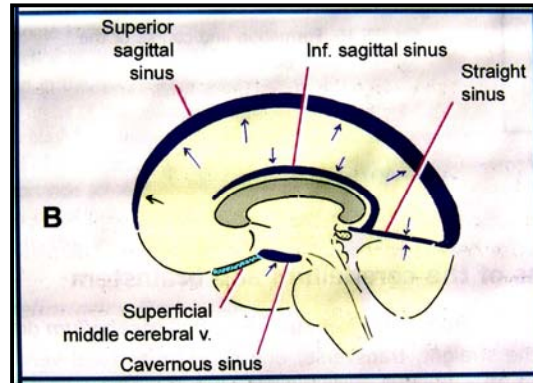
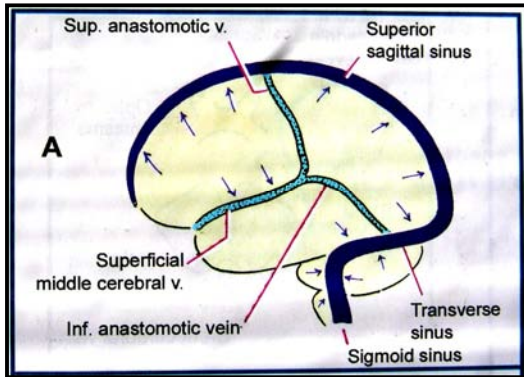


Fig. 75.2. The circulus arteriosus and related structures.

## تخلیه وریدی دماغ یا Venous Drainage of the Brain

اورده ایکه خون وریدی دماغ را جمع آوری میکنند، به dural venous sinus ها تخلیه شده و این ساینس ها بالنبوه همه گی در sigmoid sinus ریخته و سرانجام به internal jugular vein تخلیه میگرددند. تخلیه وریدی نواحی مشخص دماغ قرار زیر صورت میپذیرد:

### اورده نیم کره های دماغی



اورده بی که خون وریدی نیم کره های دماغی را تخلیه میکنند، بدو سیت اورده عمیق و سطحی تقسیم میشوند:

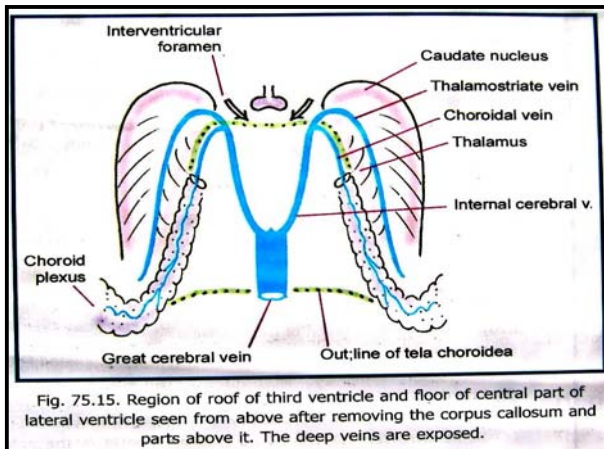


Fig. 75.15. Region of roof of third ventricle and floor of central part of lateral ventricle seen from above after removing the corpus callosum and parts above it. The deep veins are exposed.

### اورده سطحی یا Superficial Veins

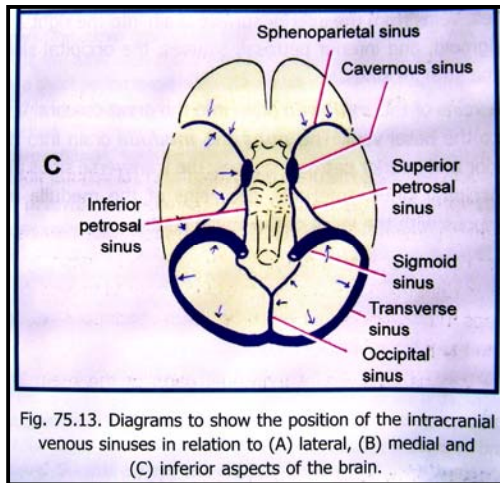
1. Superior cerebral vein
2. Inferior cerebral vein
3. Superficial middle cerebral vein
4. Superior anastomotic vein
5. Inferior anastomotic vein

### اورده عمیق یا Deep Veins

1. Internal cerebral veins
2. Great cerebral vein
3. Basal veins

- 4. Thalamostriate vein
- 5. Superior striate veins
- 6. Inferior striate veins

### آورده مخیخ و ساق دماغی



- ☞ خون وریدی وجه علوی مخیخ در ساینس های straight، transverse و superior petrosal تخلیه میشود.
- ☞ خون وریدی وجه سفلی مخیخ در ساینس های راست و چپ سگموبید، straight و occipital، inferior petrosal و great cerebral vein در midbrain و یا در basal vein تخلیه میشود.
- ☞ خون وریدی medulla و pons در ساینس های superior & inferior occipital، transverse، petrosal و occipital تخلیه میشود.
- ☞ در سفلی وریدهای medulla در امتداد با وریدهای spinal cord قرار دارند.

### Pathways of Special Senses

درین مبحث طرق انتقالی بعضی از حسیت ها مانند حس بینایی، بویایی، ذایقه و شنوایی را بررسی خواهیم کرد. در هنگام مطالعه ی طرق انتقالی یا pathway هر کدام ازین حسیت ها، باید سه چیز را در نظر داشته باشیم:

(a) peripheral end organ یا ارگان محیطی مربوطه که حاوی آخذات عصبی میباشد؛

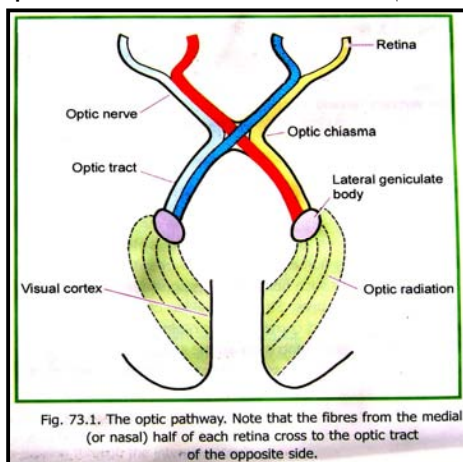
(b) Pathway through the cranial nerves یا عصب قحفی ی که مسوول انتقال سیاله حسی بدماغ میباشد؛

(c) Centers & pathways within the central nervous system یا مراکز تعبیر و تفسیر این سیالات که در سیستم عصبی مرکزی قرار دارد.

### طرق انتقالی حسیت بینایی یا Visual Pathway

(a) ارگان محیطی حسیت بینایی عبارت از کره چشم میباشد.

(b) آخذات حسی بینایی عبارت از حجرات rod و cone هستند که در شبکیه چشم موقعیت دارند. طوریکه میدانیم این آخذات عبارت از نیورونهای تغییر شکل یافته ی هستند که بحیث آخذات بینایی ایفای وظیفه میکنند. ازین حجرات یک اکسون خارج میشود که با دندرایت حجرات bipolar ساینپس میگردهد. اکسونی که از حجرات bipolar منشا میگیرد، بالنوبه با دندرایت ganglionic cells ساینپس میسازد؛ و سرانجام اکسونهاییکه از حجرات گانگلیونیک نشئت میکنند، باهم یکجا شده و عصب بینایی یا optic nerve را میسازد.



قابل یاد آور است که درست در ناحیه مقابل posterior pole کره چشم، در طبقه retina به قطر 6 mm یک ساحه بنام central region وجود دارد. این ساحه مسوول تیز بینی یا دید فوق العاده دقیق میباشد. در مرکز این ساحه یک ناحیه دیگر بنام macula lutea که در حدود 2mm قطر داشته و زرد رنگ معلوم میشود، قرار دارد. و بالاخره در مرکز macula یک فرورفتگی بقطر 0.4 mm قرار دارد که fovea centralis نامیده میشود.

(c) سیالات بینایی که از retina نشئت میکنند، بوسیله optic nerve بدماغ انتقال داده میشوند. عصب اپتیک با عبور نمودن از اپتیک کانال وارد cranial cavity میشود، و درانجا هردو عصب اپتیک راست و چپ باهمدیگر یکجا شده و optic chiasma را میسازد. تعداد زیاد فایبرهاییکه توسط عصب اپتیک آورده میشوند، از طریق chiasma بجانب مقابل عبور کرده تصالب میکنند. فایبرهایی که تصالب نکرده اند (uncrossed fibres) همراه با

الیاف متصالبه ای که از جانب مقابل آمده اند، با هم یکجا شده و optic tract همانطرف را میسازند. Optic tract سر انجام در lateral geniculate body خاتمه مییابد. فایبرهای تازه ای که از lateral geniculate body نشئت میکنند، optic radiation یا geniculocalcarine tract را ساخته و در visual area قشر دماغی ختم میشوند.

### ساحه دید و کوادرانت های شبکی (Visual Fields & Retinal Quadrants)

زمانیکه سر و چشم ها در موقعیت ثابت قرار داشته و یک چشم بسته باشد؛ ساحه ای که توسط چشم باز قابل دید میباشد، عبارت از ساحه دید یا visual field برای همان چشم میباشد. حالا اگر چشمیکه قبلاً بسته بود باز گردد، ساحه بیکه قابل دید میباشد، کم و بیش مساوی به ساحه ای است که با همان یک چشم قابل دید بود. بعباره دیگر visual field های هر دو چشم بشکل نسبتاً گسترده ای روی همدیگر قرار میگیرند. باوجود آن یک ساحه کوچک در وحشی همیشه باقی میماند که صرفاً توسط چشم همانطرف قابل دید بوده و اگر این چشم بسته شود، چشم دیگر قادر بدیدن آن ساحه نمیشود.

باوجودیکه هر دو چشم عین شی را میبینند، ولی موقعیت این شی نظر به اینکه توسط کدام چشم آنرا میبینیم، اندکی متغیر بنظر میرسد. این بخاطری است که هر چشم از زاویه خودش به این شی نگاه میکند. باوجودیکه تفاوت میان زاویه هر دو چشم خیلی کم است، ولی از اهمیت خاصی برخوردار بوده و دقیقاً همین تفاوت اساس stereoscopic vision یا perception of depth را تشکیل داده است.

برای آسانی مطالعه visual field را بدو نیمه راست و چپ تقسیم کرده اند. سپس این نیمه هارا دوباره به قسمت علوی و سفلی تقسیم کرده اند. بدین ترتیب گفته میتوانیم که ساحه دید یا visual field از چهار کوادرانت ساخته شده است. به عین ترتیب هر retina را نیز میتوانیم به چهار کوادرانت تقسیم کنیم. تصویر اشیاییکه در ساحه دید قرار دارند، توسط عدسیه چشم بالای retina تشکیل میشوند و چون عدسیه چشم یک عدسیه محدب است، تصاویر تشکیل شده در retina نیز همیشه معکوس میباشند. مثلاً هرگاه یک شی در نیمه راست ساحه دید قرار داشته باشد، تصویر آن در نیمه چپ retina تشکیل میشود.

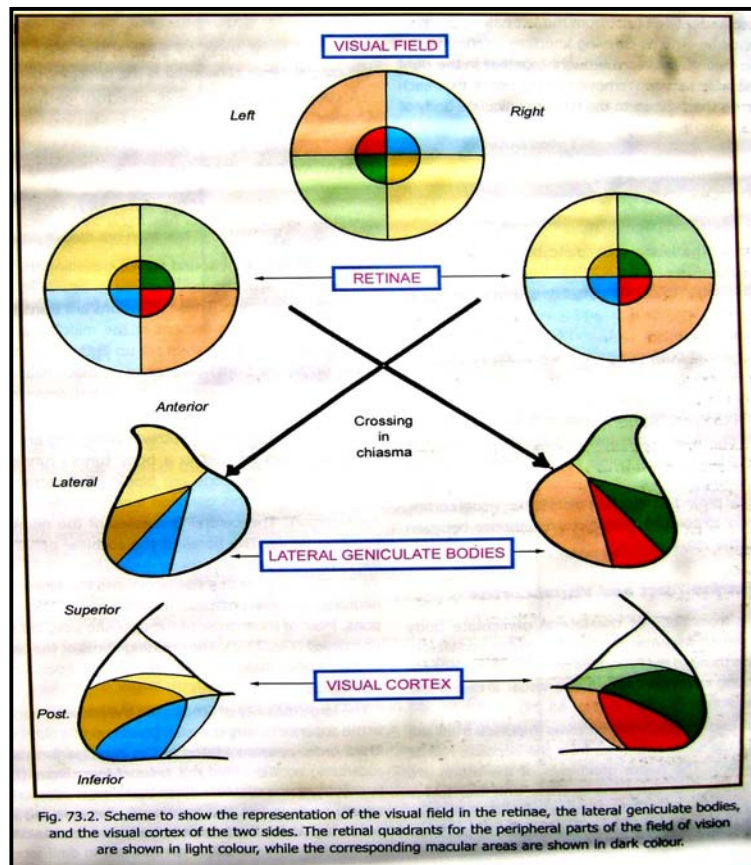


Fig. 73.2. Scheme to show the representation of the visual field in the retinae, the lateral geniculate bodies, and the visual cortex of the two sides. The retinal quadrants for the peripheral parts of the field of vision are shown in light colour, while the corresponding macular areas are shown in dark colour.

هر دو نیمه retina اکثراً بجای اینکه نیمه راست و نیمه چپ گفته شوند، بنام nasal half (یا نیمه انسی) و temporal half (یا نیمه وحشی) یاد میگردند. با این اصطلاحات، کمی اغتشاش بوجود میاید؛ طوریکه نیمه چپ چشم چپ عبارت از temporal half، و نیمه چپ چشم راست عبارت از nasal half آن میباشد.

بصورت کلی گفته میتوانیم که: تصویر یک شی که در نیمه راست visual field قرار دارد، بالای temporal half شبکیه چپ؛ و بالای nasal half شبکیه راست تشکیل میشود.

### Optic Nerve, Optic Chiasma & Optic Tract

عصب اپتیک از اکسونهای ganglionic cells که در retina موقعیت دارند؛ ساخته میشود. این اکسونها در نخست unmyelinated بوده بعد از آنکه از طریق lamina cribrosa of sclera عبور میکنند، myelinated میشوند. فایبرهاییکه از هر چهار کوادرانت retina نشئت میکنند، در ضخامت عصب اپتیک نیز موقعیت نسبی خود را نظر به همدیگر حفظ میکنند. تعداد فایبرهاییکه از macula نشئت میکنند، زیاد بوده و papillo-macular bundle را میسازند. الیاف macular نخست در وحشی قرار داشته ولی اندکی دورتر از کره چشم، در مرکز عصب اپتیک قرار میگیرد.



↪ الیافیکه از nasal half شبکیه نشئت کرده و توسط عصب اپتیک آورده شده اند، به optic tract جانب مقابل وارد میشوند؛ در حالیکه الیاف temporal half بطرف مقابل نرفته و در optic tract همانطرف داخل میگردند. بدین ترتیب گفته میتوانیم که right optic tract حاوی فایبرهای right halves هر دو شبکیه بوده و left optic tract حاوی فایبرهای left halves هر دو شبکیه میباشد. بعبارہ دیگر: تمام سیالاتی که از نیمه راست visual field آورده میشوند، در left optic tract برده شده و تمام سیالات نیمه چپ visual field به right optic tract آورده میشوند. طوریکه قبلاً نیز گفتیم، optic tract ها در هر دو طرف این سیالات را به lateral geniculate body منتقل میسازند

### Lateral Geniculate Body

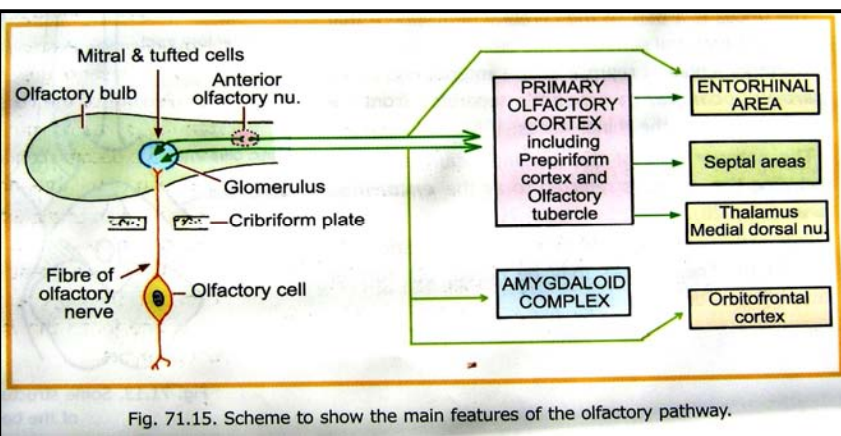
↪ الیاف macular در قسمتهای مرکزی و خلفی این جسم که ساحه نسبتاً وسیع میباشد، ختم میشود.  
 ↪ الیافیکه از قسمتهای محیطی retina آورده میشوند در قسمت قدامی lateral geniculate body ختم میشوند. نیمه علوی retina در وحشی، و نیمه سفلی retina در انسی این جسم، ارتباط برقرار میسازد.  
 ↪ از توضیحات بالا روشن میشود که هر نقطه شبکیه در یک نقطه مشخص از lateral geniculate body ارتباط داشته و این point to point relationship بین lateral geniculate body و visual cortex نیز برقرار بوده و مراعات میگردد.

### Geniculocalcarine Tract & Visual Cortex

↪ الیافیکه از نیورونهای موجود در lateral geniculate body نشئت میکنند، geniculocalcarine tract یا optic radiation نامیده میشوند. این الیاف از retrolentiform part کپسول داخلی گذشته و در visual area های قشر دماغی ختم میشوند (نواحی 17، 18 و 19).  
 ↪ کورتکس هر نیم کره دماغی سیالات بینایی را از نیمه مربوطه همانطرف retina (یعنی از نیمه مقابل visual field) دریافت میکند. سیالاتیکه از کوادرانتهای علوی شبکیه میآیند، بالاتر از calcarine sulcus، و سیالاتیکه از کوادرانتهای سفلی میآیند، پایینتر از calcarine sulcus تعبیر میشوند. ساحه ای بنام calcarine area که دران الیاف macular تعبیر میشود، بمراتب وسیعتر از ساحه ایست که برای تعبیر الیاف محیطی اختصاص داده شده است. این ساحه در قسمت خلفی visual area واقع میباشد؛ و ساحه قشری که برای تعبیر سیالات محیطی اختصاص داده شده است، در قدام آن قرار دارد.

### طرق انتقالی حسیت بویایی یا Pathway for Smell

(a) ارگان محیطی بویایی یا شامه، عبارت از olfactory mucosa میباشد که در قسمتهای علوی و خلفی اجواف بینی قرار دارد.



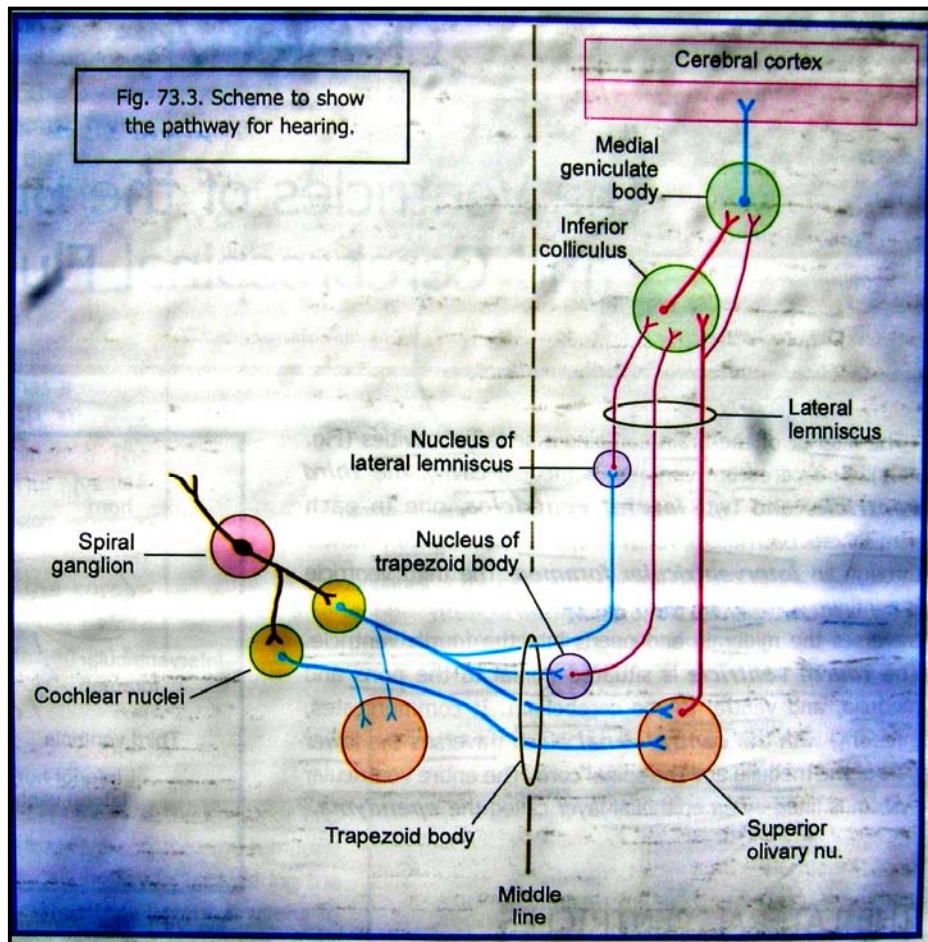
(b) زوج حقیقی که مسوول انتقال این حسیت بدماغ است، عبارت از olfactory nerve میباشد. الیاف عصب olfactory متشکل از اکسونهای olfactory receptor cells میباشدند که در اپیتیل olfactory mucosa قرار دارند. این آخذاث شباهت به نیورونهای حسی دارند که در یک sensory ganglion واقع میباشد. بعبارت دیگر: first order sensory neuron olfactory pathway در خود olfactory epithelium قرار دارند.

هر receptor cell دارای یک cell body و دو استتاله بوده و بدین ترتیب یک bipolar cell میباشد. استتالات محیطی یا دندرایت این حجرات در سطح اپیتیل تنفسی رسیده و در برجستگی های کوچکی ختم میشوند. درین برجستگی های کوچک یکنعداد cilia ها نیز وصل میباشدند. اکسون این آخذاث در submucosa داخل شده و فایبرهای olfactory nerve را میسازند. فایبرهای olfactory nerve در olfactory bulb ختم میشوند. سرانجام فایبرهای تازه ای که از نیورونهای موجود در olfactory bulb منشا میگیرند، باهم یکجا شده و بنام olfactory tract یاد میگردند.

(c) فایبرهای olfactory tract که وارد lateral olfactory stria میشوند، در anterior perforated substance؛ و بعضی نواحی مجاور که مجموعاً بنام primary olfactory cortex یاد میشوند، ختم میگردند. الیافیکه از primary cortex منشا

میگیرد به **secondary olfactory cortex** که بنام entorhinal area یاد میشود، میروند. عقیده بر آنست که سیالات حسیت بویایی در هر دو primary & secondary olfactory cortex تعبیر میگردد. فایبرهای olfactory tract که وارد medial olfactory stria میشوند، یکتعدادشان در anterior perforated substance ختم شده و تعدادی دیگر از طریق anterior commissure بجانب مقابل عبور میکنند. Primary olfactory cortex با مراکز قشری دیگری نیز مرتبط میباشد؛ چنانچه در گذشته این نواحی مجموعاً بنام **rhinencephalon** یا **smell brain** یاد میشدند. اکنون به اثبات رسیده است که حتی اگر این نواحی بعضی از سیالات بویایی را دریافت کنند، ولی وظیفه اصلی شان تعبیر سیالات بویایی نمیباشد. تعدادی از این نواحی قبلاً در مبحث limbic system نامبرده شده اند.

### طرق انتقالی حسیت شنوایی یا Pathway for Hearing



(a) ارگان محیطی شنوایی عبارت از گوش است، که آنرا قبلاً با تفصیل مطالعه کرده ایم. طوریکه دیدیم امواج صوتی از هوا وارد external acoustic meatus شده و در tympanic membrane یک اهتزاز را تولید میکنند. این اهتزازات توسط زنجیر استخوانی موجود در گوش متوسط به گوش داخلی انتقال داده میشود. امواج فشاری که در perilymph گوش داخلی بوجود میآیند، در organ of Corti یا spiral organ که در مجاورت با cochleae قرار دارد، رسانیده میشود. درینجا hair cells یا ساختمانهای موی مانندی که در سطح spiral organ موجود اند، امواج اهتزازی را به سیالات عصبی تبدیل میکنند.

(b) در First order neuron spiral pathway شنوایی، در ganglion قرار دارند که بالنبوه

در کانال استخوانی که در طول cochlea سیر میکند، واقع میباشد. این نیورونها bipolar بوده استتاله محیطی شان hair cells را که در spiral organ قرار دارند تعصیب میکنند؛ در حالیکه استتالات مرکزی شان باهم یکجا شده و cochlear nerve را میسازند.

(c) فایبرهاییکه در ضخامت cochlear nerve سیر میکنند، در dorsal & ventral cochlear nuclei ختم میشوند. البته نیورونهای موجود درین هسته ها عبارت از second order neuron های این pathway شمرده میشوند. اکسون این نیورونها در قسمت dorsal حدبه بطرف انسی سیر میکنند. قسمت اعظم این فایبرها بطرف مقابل عبور کرده و قسمت کم شان در عین طرف باقی میمانند. آنده فایبرهاییکه بجانب مقابل عبور کرده اند، از هر دو طرف باهم یکجا شده و کتله نسبتاً بزرگ لیفی را بنام trapezoid body میسازند.

قسمت اعظم فایبرهاییکه از cochlear nuclei خارج میشوند در **superior olivary complex** (که از چندین هسته ساخته شده است) وارد میشوند. نیورونهایی که درین کامپلکس قرار دارند **third order neurons** محسوب شده و اکسونهای آنها یک بندل صاعده را بنام **lateral lemniscus** میسازد.

یکتعداد فایبرها در **superior olivary nucleus** داخل نشده بلکه در هسته های پراکنده ای دیگر که در ضخامت **trapezoid body** قرار دارند، وارد میشوند، و پس از خارج شدن از آنها با **lateral lemniscus** میپیوندند. این حجرات پراکنده بنام **trapezoid nucleus** یا **nucleus of the trapezoid body** یاد میگردند. تعداد دیگری از فایبرها که تا **lemniscus** مستقیم آمده و توقف نمیکنند، در عوض در حجرات پراکنده ای که در ضخامت خود **lemniscus** قرار داشته و **nucleus of the lateral lemniscus** نامیده میشوند، داخل میشوند.

فایبرهای **lateral lemniscus** بطرف **midbrain** بالا رفته و در **Inferior colliculus** آن ختم میشوند. در عوض الیافیکه از خود **inferior colliculus** منشأ میگیرند وارد **inferior brachium** شده و از طریق آن به **medial geniculate body** میرسند. بعضی از فایبرها بدون اینکه از **Inferior colliculus** بگذرند، مستقیماً وارد این جسم میشوند. بهر صورت، الیافیکه از **medial geniculate body** خارج میشوند، بنام **acoustic radiation** یاد میگردند که در **acoustic area** قشر دماغ ختم میشود.

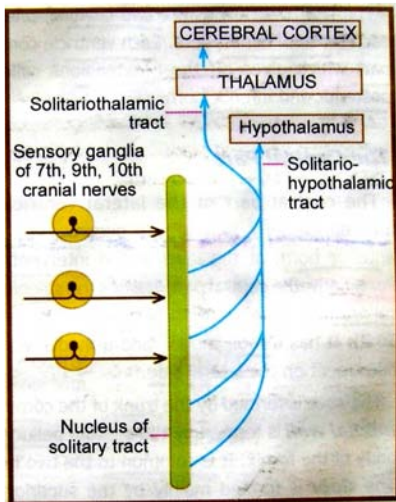
قابل یادآوریست که در ضخامت هر **lateral lemniscus**، سیالات شنوایی از هر دو **cochlea** راست و چپ بطرف مراکز دماغی بالا انتقال داده میشوند.

### طرق انتقالی حسیت ذایقه یا Pathway for Taste

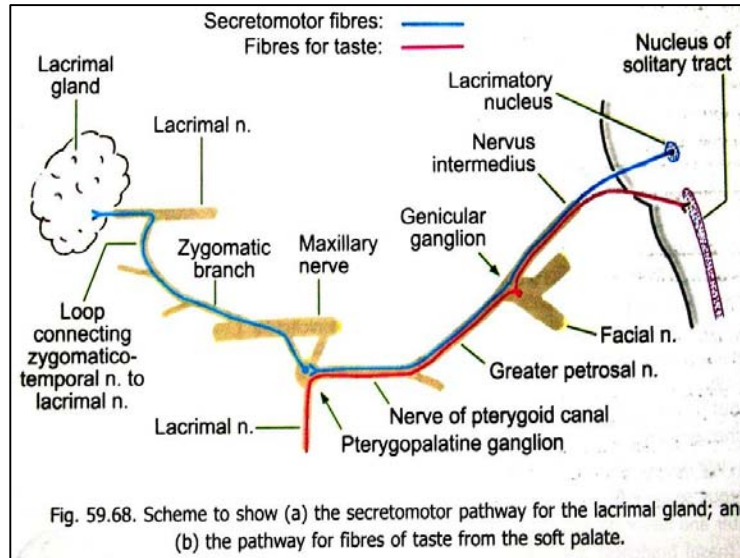
(a) **End organ** مسوول حسیت ذایقه عبارت از جوانه های ذایقوی یا **taste buds** هستند که در زبان قرار دارند. تعداد این جوانه ها در نزدیکی **vallate papillae** بیشتر از هر جای دیگر میباشد. تعدادی از آنها در مخاط **soft palate** و **epiglottis** نیز وجود دارند.

(b) سیالات حسی ذایقه که از این جوانه ها نشئت میکنند، از طریق چند **pathway** مختلف انتقال مییابند:

1. حسیت ذایقه از  $\frac{2}{3}$  حصه قدامی زبان (یا قسمتی که در قدام **terminal sulcus** قرار دارد) بدون **vallate papillae**، توسط **lingual nerve**، **chorda tympani** و **facial nerve** انتقال داده میشود.
2. حسیت ذایقه  $\frac{1}{3}$  حصه خلفی زبان (یا قسمتی که در خلف **terminal sulcus** قرار دارد) بشمول **vallate papillae**، توسط **Glossopharyngeal nerve** انتقال داده میشود.
3. الیاف ذایقوی که از خلفترین قسمت زبان، و جوانه های موجود در **epiglottis** نشئت میکنند، توسط شاخه **superior laryngeal** عصب واگوس انتقال مییابند.
4. سیر الیاف ذایقوی که از جوانه های موجود در **soft palate** نشئت میکنند، در شکل نشان داده شده است.



(c) تمام الیاف ذائقوی که در ضخامت اعصاب facial، glossopharyngeal و واگوس سیر میکنند، با رسیدن به ساق دماغی در قسمت علوی nucleus of the solitary tract ختم میشوند. فایبرهای تازه ای که از این هسته نشئت میکنند از طریق solitario-thalamic tract به تلاموس میروند. این فایبرها به ventral posteromedial nucleus از آنجا به نواحی قشری (area 1, 2, & 3) دماغ برده میشوند. این الیاف قسمتی از superior thalamic radiation را ساخته و از طریق posterior limb کپسول داخلی عبور میکنند.



# PART ELEVEN

## THE AUTONOMIC NERVOUS SYSTEM

سیستم عصبی اتونومیک عبارت از visceral component سیستم عصبی میباشد. سیستم اتونوم متشکل از نیورونهایی است که در CNS و PNS قرار داشته و بوسیله تعصیب غدوات، عضلات ملساء، و عضله قلبی سیستمهای داخلی بدن را کنترل میکنند. البته این سیستم با هماهنگی عام و تام somatic nervous system اجرای وظیفه میکند.

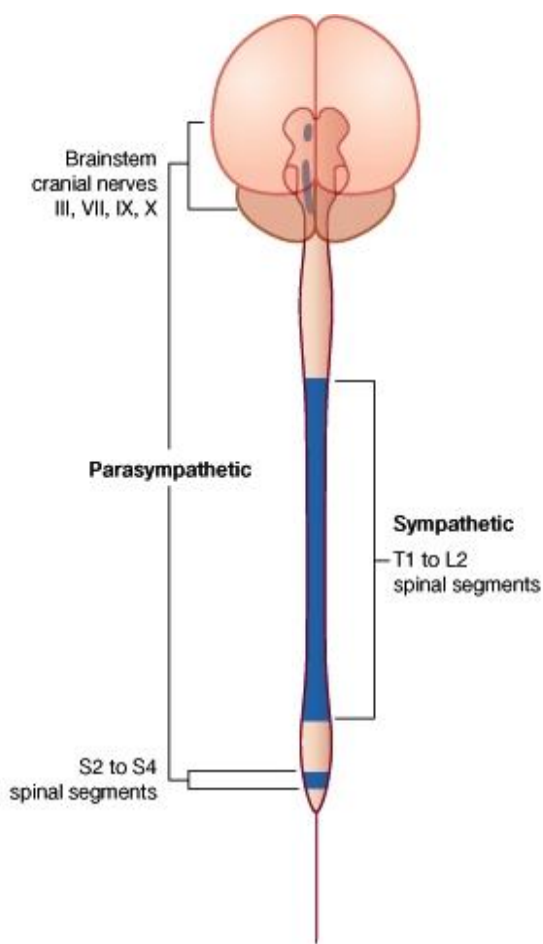
**Pathway های visceral afferent** مشابه به pathway های سوماتیک میباشد. طوریکه استتالاطات محیطی visceral afferents از طریق autonomic ganglia یا autonomic plexus ها و یا بعضاً توسط اعصاب سوماتیک سیر میکنند. cell body این نیورونهای unipolar در cranial sensory ganglia و dorsal root ganglia واقع میباشد. استتالاطات مرکزی آنها فایبرهای somatic afferent را در cranial nerves یا dorsal spinal roots همراهی کرده به CNS میرسند؛ درانجا این فایبرها ارتباطاتی را برقرار میسازند که از طریق آن رفلکس های اتونومیک و حسیت حشوی منتقل میگردد.

**Pathway های efferent visceral** با pathway های سوماتیک آن مشابهت نداشته و حد اقل در مورد قرار گرفتن دو نیورون بین CNS و target structure از همدیگر متفاوت میباشدند. اینها بترتیب بنام نیورونهای preganglionic و postganglionic یاد میشوند. جسم حجروی نیورونهای preganglionic در visceral efferent nuclei که در ساق دماغی و lateral grey column نخاع قرار دارند، واقع میباشدند. اکسون این نیورونها که اکثراً myelinated هستند، در ضخامت اعصاب قحفی یا اعصاب شوکی از CNS خارج شده و به peripheral ganglia میروند. درین گانگلیونها با نیورونهای postganglionic که تعداد شان بمراتب بیشتر از نیورونهای preganglionic میباشد، ساینپس میگردند. یک نیورون preganglionic ممکن با 15 تا 20 عدد نیورون postganglionic ساینپس گردد، که بدین ترتیب تاثیرات اتونومیک بصورت گسترده تری منتشر میگردد. اکسون نیورونهای postganglionic اکثراً عاری از شیت میالین میباشدند.

سیستم اتونوم در مجموع به سه بخش عمده تقسیم گردیده است که عبارتند از: sympathetic system، parasympathetic system، و enteric system. این سیستمها از نظر ساختمان و ترتیب از هم متفاوت بوده ولی از نظر اجرای وظیفه با همدیگر هماهنگی عام و تام دارند. تقریباً تمام ساختمانهایی که توسط اعصاب اتونوم تعصیب میگردند، هردو نوع الیاف سمپاتیک و پاراسمپاتیک را دریافت مینمایند؛ ولی باز هم بعضی استثنائات وجود دارند. بالینحال، enteric system عبارت از یک شبکه نیورونی intrinsic است که صرفاً در جدار های gastrointestinal tract موجود میباشد.

از دیر زمانی بدینطرف چنین پنداشته میشد که سیستمهای سمپاتیک و پاراسمپاتیک از نظر وظیفه بحیث انتاگونست یکدیگر عمل میکنند؛ و یا اینکه عکس العمل های سمپاتیکی اکثراً بصورت گسترده واقع شده ولی عکس العمل های پاراسمپاتیکی اکثراً بصورت موضعی رخ میدهد. یک نظریه بهتر و جامعتر درین زمینه چنین پیشنهاد شده میتواند که: هردو سیستمهای نیورونی سمپاتیک و پاراسمپاتیک، جهت تنظیم فعالیتهای عصبی احشا و homeostatic functions، بحیث مکمل همدیگر عمل میکنند. طوریکه میدانیم، در هنگام خشم و یا ترس، سیستم سمپاتیک بصورت گسترده تنبیه میگردد؛ ولی این سیستم قابلیت فعال شدن را بصورت مجزا نیز دارا میباشد.

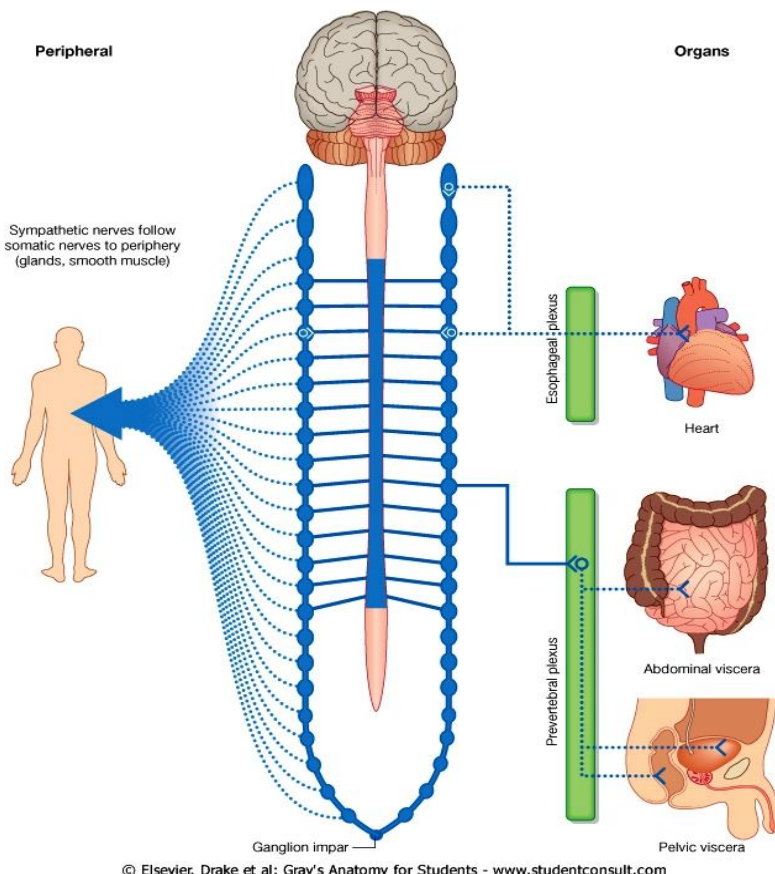
از دیر زمانی بدینطرف چنین پنداشته میشد که سیستمهای سمپاتیک و پاراسمپاتیک از نظر وظیفه بحیث انتاگونست یکدیگر عمل میکنند؛ و یا اینکه عکس العمل های سمپاتیکی اکثراً بصورت گسترده واقع شده ولی عکس العمل های پاراسمپاتیکی اکثراً بصورت موضعی رخ میدهد. یک نظریه بهتر و جامعتر درین زمینه چنین پیشنهاد شده میتواند که: هردو سیستمهای نیورونی سمپاتیک و پاراسمپاتیک، جهت تنظیم فعالیتهای عصبی احشا و homeostatic functions، بحیث مکمل همدیگر عمل میکنند. طوریکه میدانیم، در هنگام خشم و یا ترس، سیستم سمپاتیک بصورت گسترده تنبیه میگردد؛ ولی این سیستم قابلیت فعال شدن را بصورت مجزا نیز دارا میباشد.



- ↔ بصورت عمومی **تنبيه عصب سمپاتيک** سبب: **تقبض شرايين جلدی** (شده و سبب میگردد تا مقدار بیشتر خون بطرف قلب، عضلات و دماغ رانده شود)، **cardiac acceleration**، بلند رفتن فشار خون، تقلص معصرات و کم شدن حرکات **peristaltic** امعا میشود. تمام این تأثیرات سبب میشوند تا ذخایر انرژی بدن به تحرک درآمده و فعالیت بیشتر عضویت را تکافو کنند.
- ↔ **تنبيه عصب پاراسمپاتيک** سبب: کم شدن **rate** قلبی و آهسته شدن فعالیت قلبی شده در عوض فعالیت غدوی امعا و حرکات **peristaltic** را افزایش میبخشد. در نتیجه ذخایر انرژی بدن را از مصرف شدن باز میدارد.
- ↔ فعالیتهای **اوتونومیک** تنها بوسیله **reflex** های **general visceral afferent pathways** و **تنبيه** و **کنترول** نشده، و سیاله های **عصبی** این **pathway** ها نیز بصورت **حتم** **general visceral efferents** را فعال کرده نمیتوانند. طور مثال، در اکثریت حالاتیکه بدن نیازمند به تأثیرات عمومی سیستم سمپاتيک میباشد، این سیستم توسط یک **تنبيه** سوماتیک فعال شده و سیاله عصبی از یک **special sense** یا **جلد** نشئت میکند. در اثر **تنبيه** سوماتیکی **آذات** موجود در **جلد** یا **دیگر** انساج، ممکن است افزایش فشار خون و توسعه **حذقه** نیز بوجود بیاید.
- ↔ **Peripheral autonomic activity** در مراکز بالاتر که در **ساق** دماغی و **cerebrum** قرار دارند، **کنترول** و **جمع بندی** میشود. این مراکز شامل هسته های مختلف واقع در **reticular formation** ساق دماغی، **تلاموس**، **هایپوتلاموس**، **limbic lobe**، **prefrontal neocortex** همراه با **pathway** های **صاعده** و **نازله** ای که این نواحی را با هم ارتباط میدهد، میگردد.
- ↔ **نیورونهای preganglionic** در **هر دو** سیستم سمپاتيک و پاراسمپاتيک، **cholinergic** میباشند. **نیورونهای postganglionic** نیز در سیستم پاراسمپاتيک **cholinergic** بوده در حالیکه **نیورونهای postganglionic** سمپاتيک، **nor-adrenergic** میباشند. این موضوع در کل بنام **autonomic neurotransmission** یاد میگردد. درین اواخر **نیورونهای** کشف شده اند که **بحیث primary transmitter** خود نه از **acetylcholine** و نه از **noradrenalin (norepinephrin)** استفاده میکنند. برعلاوه یکتعداد مواد **معلق** جدید نیز کشف شده اند که **وظیفه** **نیوروترانسمیتر** یا **neuromodulator** را در سیستم عصبی **اوتونومیک** اجرا مینمایند. این کشفیات موضوعات **نیوروفارماکولوژیک** را در سیستم **اوتونوم** بیشتر از پیش پیچیده ساخته است.

## سیستم عصبی سمپاتيک یا Sympathetic Nervous System

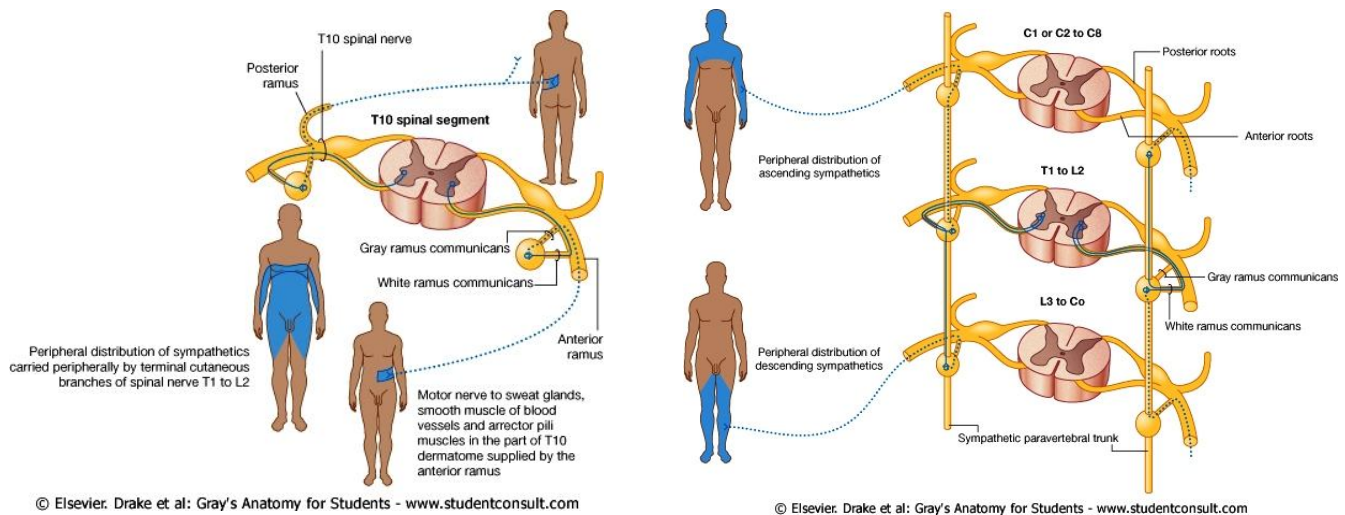
- ↔ دو رشته عصبی گانگلیون دار بنام **sympathetic trunks** بدو طرف ستون فقرات، از قاعده قحف تا **coccyx** امتداد مییابند؛ و اعصاب **spinal** توسط اعصاب کوتاه ارتباطی بنام **white & grey rami communicantes** با این گانگلیونها ارتباط میگیرند. اکسونهای **preganglionic** از طریق **white rami communicantes** وارد **trunk** شده و اکسونهای **postganglionic** از طریق **grey rami communicantes** از **trunk** خارج میشوند.
- ↔ در گردن، هر **sympathetic trunk** در خلف **transverse process** و در قدام **carotid sheath** های فقرات رقبی قرار دارد. در صدر، هر **sympathetic trunk** در قدام **head of ribs**؛ در بطن، در قدامی- وحشی جسم فقرات **lumbar**؛ و در حوصله در قدام **anterior sacral foramina** سکرورم انسی تر از **coccyx** قرار دارد.
- ↔ **هر دو trunk** در قدام **coccyx** باهمدیگر یکجا شده و یک گانگلیون واحد و نهایی را در سر خط متوسط بدن میسازند.



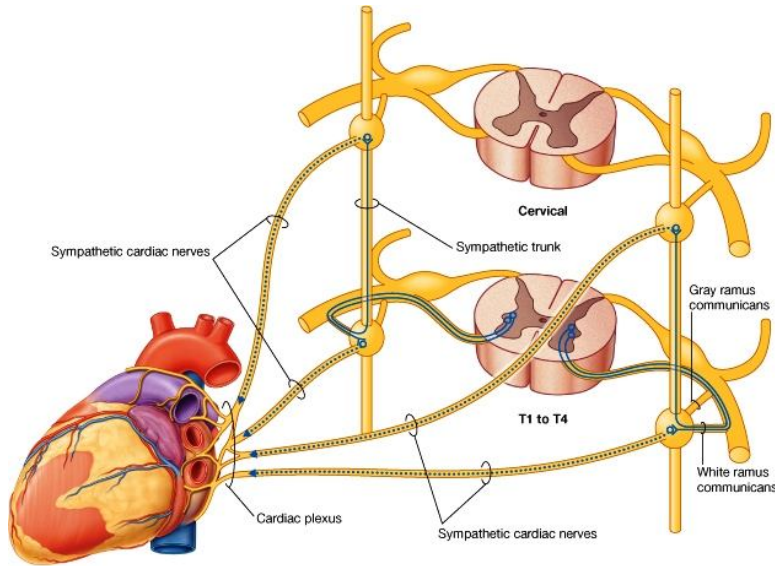
↔ Cervical sympathetic ganglion ها اکثراً با هم fuse شده و صرفاً سه عقده را میسازند. Internal carotid nerve که در حقیقت یک امتداد یافته خود sympathetic trunk میباشد، از نهایت علوی superior cervical ganglion نشئت گرفته و internal carotid artery را همراهی میکند. هر دو شریان و عصب Internal carotid از carotid canal گذشته وارد cranial cavity میشوند.

↔ Thoracic sympathetic ganglia بین 10 تا 12 (کثراً 11 عدد) میباشد؛ در حالیکه 4 عدد lumbar ganglia ؛ و 4-5 عدد sacral ganglia نیز موجود میباشد.

↔ Cell bodies نیورونهای preganglionic سمپاتیک در lateral grey horn ماده خاکستری نخاعی (در تمام سگمنتهای صدری و دو یا سه سگمنت علوی lumbar) قرار دارند. استطلاات این نیورونهای سمپاتیک توسط ventral nerve root مربوطه از نخاع خارج شده در ضخامت spinal nerve سیر میکنند. این استطلاات بزودی از spinal nerves بشکل white rami communicantes جدا شده و با sympathetic trunk وصل میگردند. نیورونهای سمپاتیک preganglionic بحیث نیوروترانسمیتر اصلی شان acetylcholine را افراز میکنند.

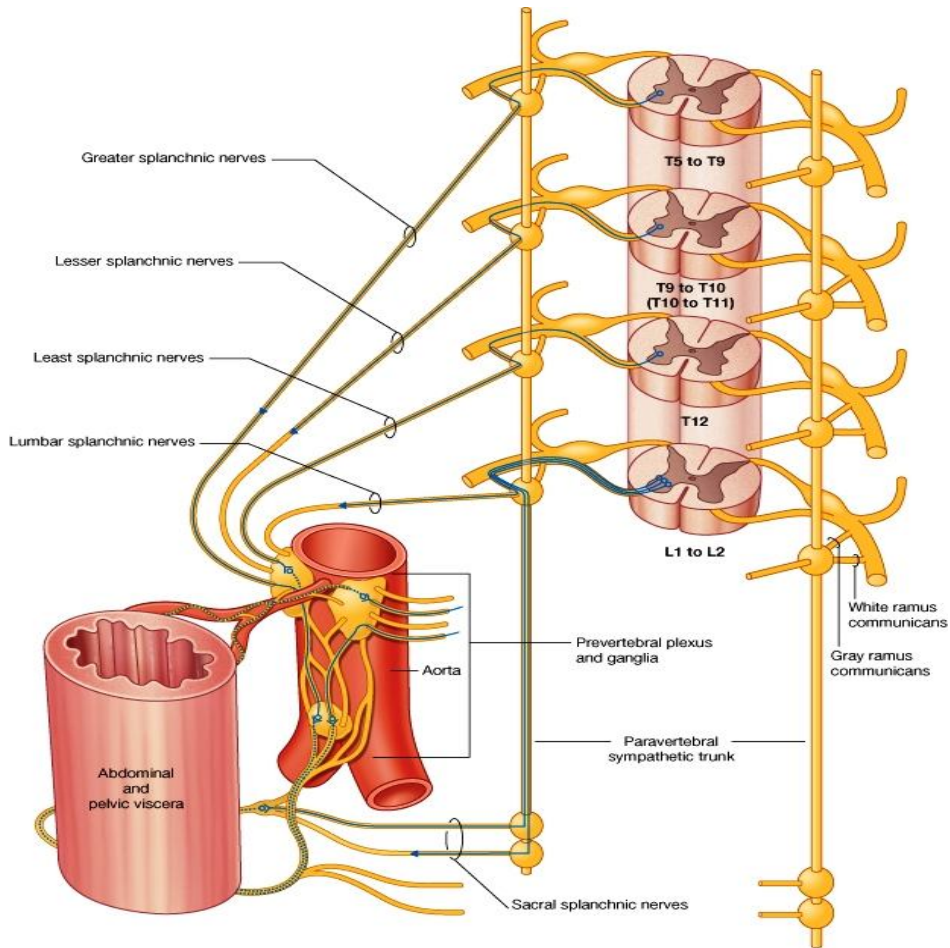


↔ پس از وصل شدن با sympathetic trunk، الیاف preganglionic یکی از طرق زیر را میپیماید: این الیاف ممکن با نیورونهای موجود در نزدیکترین گانگلیون ساینپس شوند؛ و یا نزدیکترین گانگلیون را سوراخ کرده و در زنجیر سمپاتیک بطرف گانگلیونهای دیگر صعود یا نزول کنند. یک فایبر preganglionic ممکن در یک گانگلیون واحد ختم شده و یا از طریق شعبات collateral با نیورونهای چندین گانگلیون ساینپس گردد. برعلاوه؛ یک فایبر preganglionic سمپاتیک میتواند یک گانگلیون نزدیک را سوراخ نموده صعود یا نزول کند، و بدون اینکه ساینپس شود، بشکل یکی از شعبات انسی sympathetic trunk خارج شده و در گانگلیونهای autonomic plexus ها (که عمدتاً در midline، بدور شرایین coeliac و mesenteric قرار دارند) ساینپس گردد. ممکن است یک یا بیشتر از یک فایبر preganglionic با یک نیورون postganglionic ساینپس شوند. بشکل یک استثنا؛ غدوات فوق الكلیه مستقیماً بوسیله الیاف سمپاتیک preganglionic که از sympathetic trunk خارج شده و بدون ساینپس شدن از coeliac ganglion نیز میگذرد، تعصیب شده اند.



© Elsevier. Drake et al: Gray's Anatomy for Students - www.studentconsult.com

Cell bodies نیورونهای postganglionic سمپاتیک اکثراً در گانگلیونهای خود sympathetic trunks یا گانگلیونهای محیطی که بمراتب طولانی تر از نیورونهای preganglionic و postganglionic میباشند، قرار دارند. اکسونهای ganglionic cells عاری از شیت میالین میباشند. این اکسونها به اشکال گوناگون به ارگانهای مورد هدف فرستاده میشوند: فایبرهاییکه از یک گانگلیون خود sympathetic trunk خارج میشوند، توسط grey ramus communicantes دوباره به



© Elsevier. Drake et al: Gray's Anatomy for Students - www.studentconsult.com

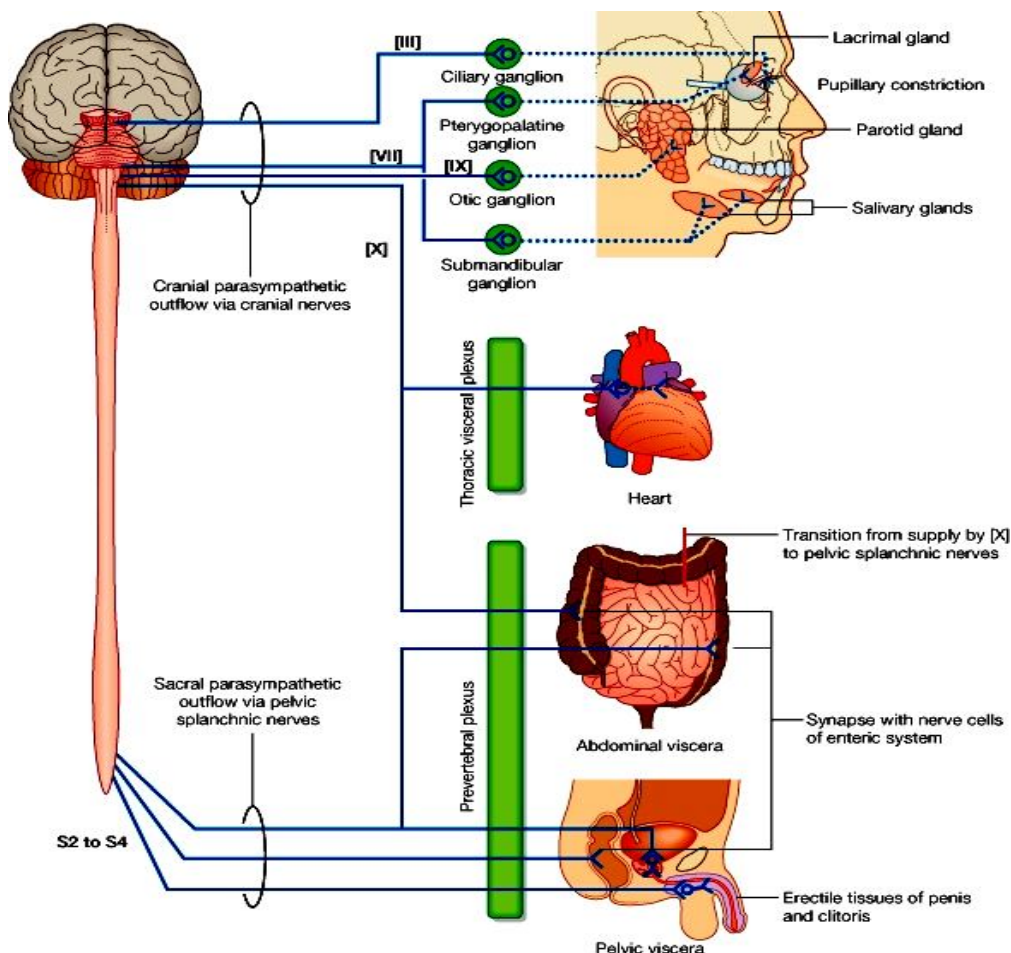
spinal nerve که الیاف preganglionic از آن نشئت کرده وصل میگردد. این grey ramus ارتباطی اکثراً به عصب شوکی که در proximal عصب ارتباطی white ramus قرار دارد، وصل میشود. سپس این الیاف از طریق ventral & dorsal spinal rami به انساج مورد هدف یعنی رگهای خون، غدوات عرقیه، موها و غیره تقسیم میشوند.



- ↪ در عوض، فایبرهای postganglionic که در ضخامت یکی از شعبات انسی گانگلیون از عقده خارج میشوند، مستقیماً بطرف احشای مشخص خود رفته و اوعیه خون مجاور آنرا تعصیب میکنند؛ و یا از سطح آن گذشته و در محیط این احشا تقسیم میشوند. این فایبرها طوری که قبلاً گفتیم، قبل از ترک گفتن sympathetic trunk، ممکن صعود یا نزول کنند. تعداد زیادی از این فایبرها شرایین مختلف را همراهی کرده و یا plexus ها را تشکیل داده برای انساج دورتر شعبات میفرستند.
- ↪ نیوروترانسمیتر عمده ای که توسط نیورونهای سمپاتیکی postganglionic افزاز میشود، عبارت از noradrenalin میباشد. در مجموع سیستم عصبی سمپاتیکی در مقایسه با سیستم پاراسمپاتیکی، تقسیمات وسیعتری داشته و نواحی بمراتب گسترده تری را تحت پوشش قرار میدهد. این سیستم تمام غدوات عرقیه، عضلات arrector pili، جدار عضلی اکثریت رگهای خون، قلب، ششها و طرق تنفسی سفلی، احشای بطنی و حوصلی، مری، عضلات iris، عضلات غیر مخطط در طول طرق بولی- تناسلی، پلکها و غیره را در بدن تعصیب میکند.
- ↪ فایبرهای سمپاتیکی postganglionic که دوباره با اعصاب spinal یکجا میشوند، در ضخامت این اعصاب سیر کرده و بالای رگهای خون، غدوات عرقیه و عضلات arrector pili که در dermatome های مشخص شان قرار دارند، بترتیب تأثیرات vasoconstrictor، secretomotor، و motor را دارند. آنده فایبرهایی که motor nerves را همراهی میکنند، ممکن فقط تأثیرات dilatatory یا توسع دهنده داشته باشند. تقریباً تمام اعصاب محیطی یا peripheral nerves حاوی یکتعداد فایبرهای postganglionic سمپاتیکی در ضخامت خود میباشند. فایبرهایی که بطرف احشا میروند، تأثیرات general modification of glandular secretion، bronchial & bronchiolar dilatation، vasoconstriction، papillary dilatation، نهی تقلصات عضلی در طرق هضمی، و غیره را دارند. یک فایبر واحد preganglionic ممکن است فقط در یک effector system با نیورونهای postganglionic ساینپس گردد؛ بدین معنی که تأثیراتی چون sudomotor و vasomotor سمپاتیکی، بصورت جداگانه وارد شده میتوانند.

## سیستم عصبی پاراسمپاتیک یا Parasympathetic Nervous System

Cell bodies نیورونهای پاراسمپاتیک preganglionic در cranial nerve nuclei که در ساق دماغی قرار دارند، و هم در ماده خاکستری سگمنتهای 3<sup>rd</sup> & 4<sup>th</sup> sacral نخاعی، واقع میباشند. فایبرهای efferent که دارای شیت میالین استند در ضخامت ازواج قحفی III، VII، IX، و X؛ همچنان در ضخامت sacral nerves دوم تا چارم؛ از CNS خارج میشوند. چنانچه میدانیم نیورونهای preganglionic پاراسمپاتیک cholinergic میباشند.



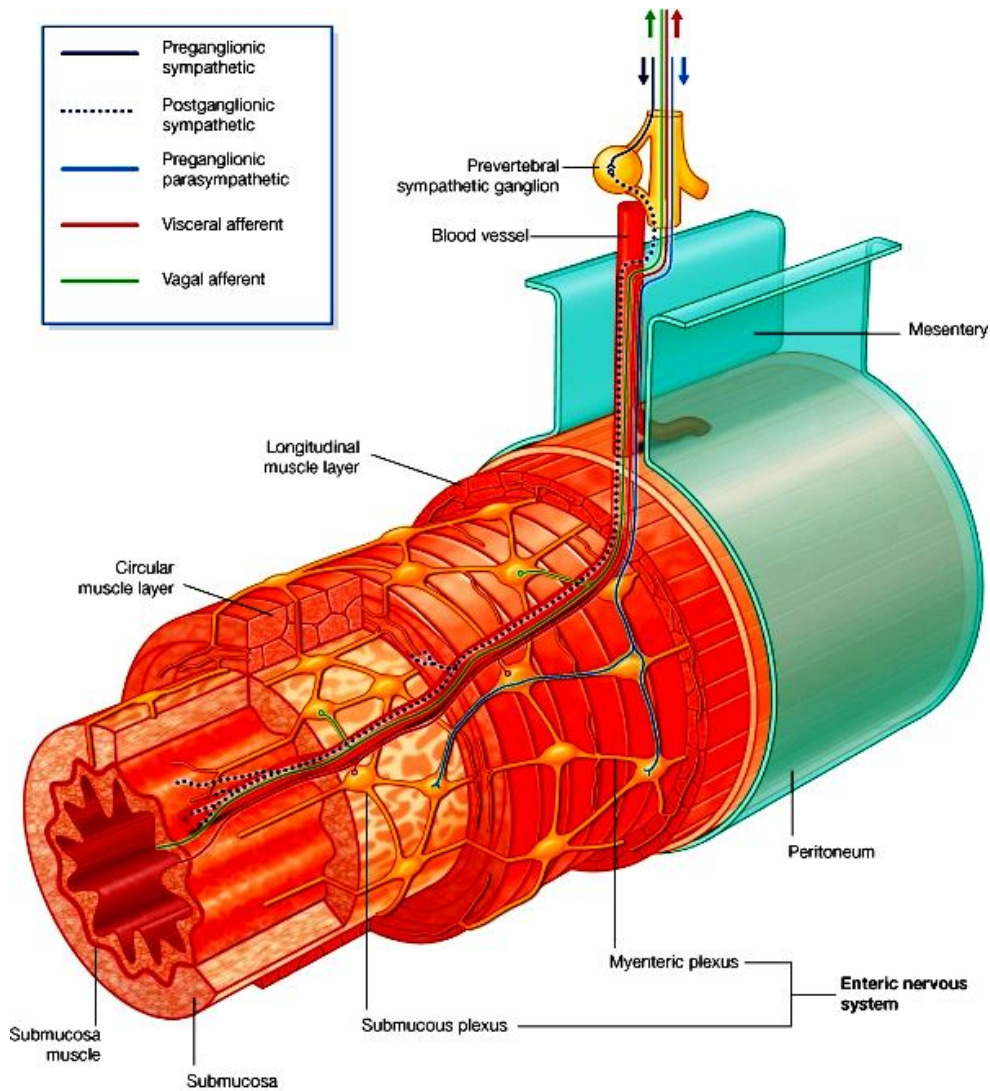
Cell bodies نیورونهای پاراسمپاتیک postganglionic اکثراً دورتر از CNS، در گانگلیونهای مجاور احشا یا بصورت پراکنده در جدارهای خود احشا واقع میباشند. Cranial part سیستم عصبی پاراسمپاتیک، متشکل از چار عقده کوچک محیطی میباشند، این عقدهات عبارتند از: ciliary ganglion، pterygopalatine ganglion، submandibular ganglion و otic ganglion. عقدهات نامبرده تماماً عقدهات efferent استند؛ در حالیکه عقدهات دیگری بنام trigeminal ganglion، facial ganglion، glossopharyngeal ganglion و vagal ganglia همه گی عقدهات afferent بوده و صرفاً حاوی cell bodies نیورونهای حسی میباشند.

فایبرهای afferent پاراسمپاتیک، و فایبرهای postganglionic سمپاتیک از ضخامت گانگلیونهای قحفی پاراسمپاتیک عبور میکنند. از ضخامت otic ganglion بعلاوه فایبرهای فوق حتی الیاف branchial efferent نیز عبور میکنند؛ در حالیکه هیچکدام ازین فایبرها با نیورونهای موجود درین گانگلیونها ساینپس نمیگردند.

فایبرهای postganglionic پاراسمپاتیک، اکثراً عاری از شیت میالین بوده و کوتاهتر از فایبرهای postganglionic سمپاتیک میباشند. این بخاطر است که گانگلیونهای پاراسمپاتیکی که این فایبرها دران ساینپس میگردند، در نزدیکی احشا یا در ضخامت احشایی قرار دارد که توسط همین فایبرها تعصیب میشوند. نیورونهای postganglionic پاراسمپاتیک cholinergic میباشند.

## Intrinsic Neurons و Enteric Nervous System

↪ یکتعداد نیورونهاییکه از نظر امبریولوژیک از **neural crest** منشا میگیرند، از نظر اناتومیکی از نیورونهای سمپاتیک و پاراسمپاتیک متفاوت بوده و بعضاً در ضخامت گانگلیونهاى اوتونومیک محیطی قرار میداشته باشند. اینگونه نیورونها بنام **intrinsic neurons** یاد گردیده و ارتباطاتی را که بین هم برقرار میسازند سبب میشود تا توسط میکانیزمهای رفلکس موضعی،



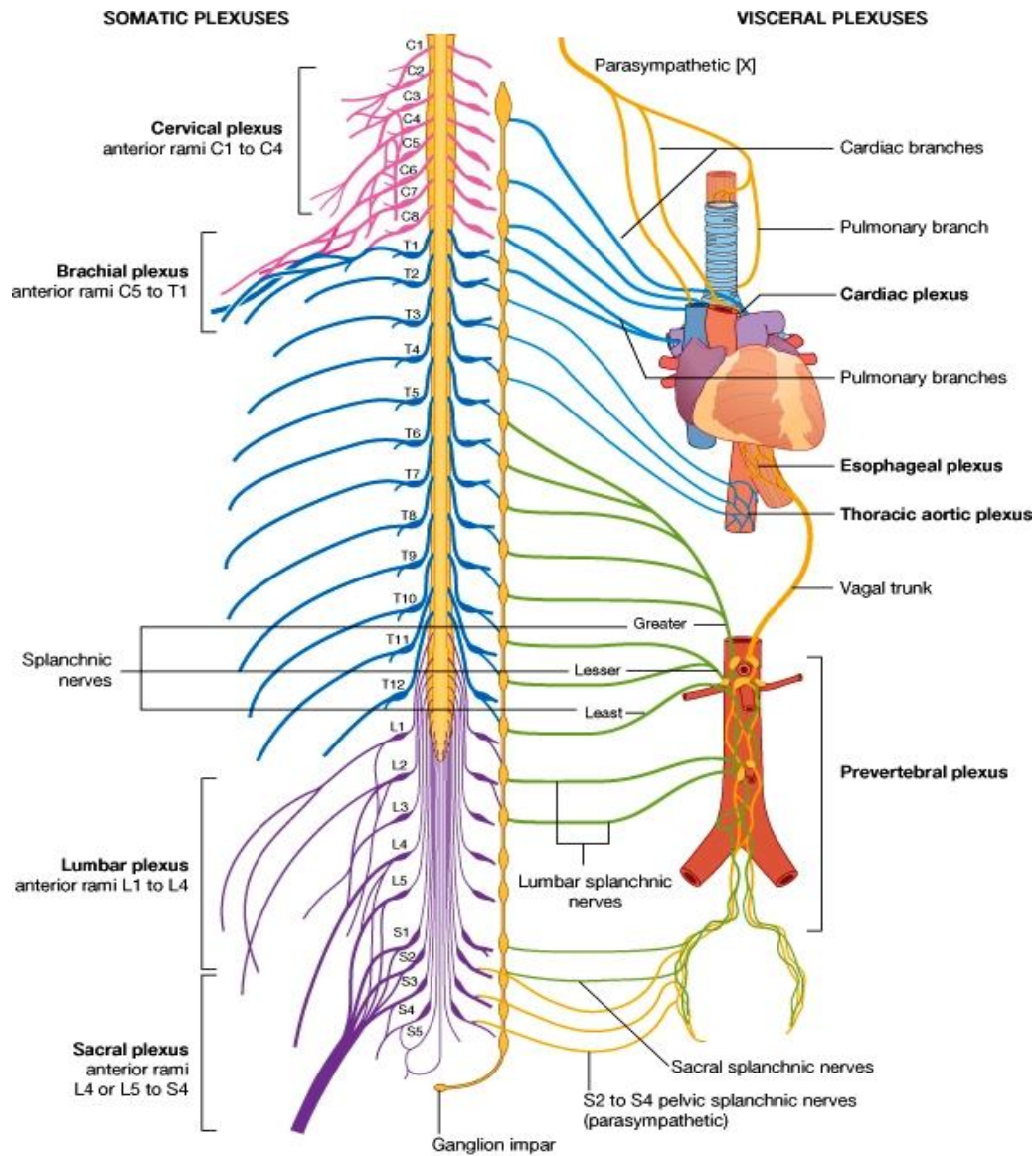
© Elsevier. Drake et al: Gray's Anatomy for Students - www.studentconsult.com

فعالیت‌های حشوی را منظم و متعادل نگهدارند.

↪ **Enteric system** متشکل از چندین میلیون نیورون به‌مراه **enteric glial cells** میباشد، که بشکل گروپها در **ganglionated plexus** های جدار **gastro-intestinal tract** قرار دارند. این گانگلیونها حاوی **cell bodies** نیورونها میباشد و توسط بندلهای اکسونی با نسج **glial** وصل شده **myenteric** و **submucosal** های **plexus** را که از مری تا **anal sphincter** امتداد دارد، میسازند. این ساختار منظم **intrinsic** زمینه را برای تعداد زیادی از فعالیت های رفلکسی، بشمول تقلصات جدارهای عضلی **alimentary tract**، ترشح اسیدهای معدوی، انتقال آب و الکترولائیتهای توسط امعاء، و تنظیم جریان خون در مخاط، مساعد میسازد.

↪ باوجودیکه در هنگام عملکرد، گاهی تأثیرات متقابل نسبتاً مغلفی در بین سیستمهای عصبی **enteric**، سمپاتیک و پاراسمپاتیک تولید میگردد؛ ولی **enteric system** این ظرفیت را دارد که فعالیت رفلکسی موضعی خود را بصورت مستقل و جدا از **CNS** پیش ببرد.

↪ زمانیکه اعصاب یک عضو را جهت اجرای عمل **transplantation** قطع میکنند، صرفاً اعصاب سمپاتیکی و پاراسمپاتیکی **extrinsic** آن قطع گردیده و نیورونهای **intrinsic** آن هنوز باقی میمانند. بدین ترتیب این عضو در حقیقت بصورت کامل **denervated** نشده و قطع نمودن سیالات موصله اوتونومیک آن هیچکدام تاثیر جدی را روی عضلات غیر مخطط و غدواتی که توسط اعصاب اوتونوم تعصیب میشوند، در پی نمیداشته باشد. یعنی تفص این عضلات کاملاً عادی اجرا شده و هیچکدام تغییرات ساختمانی نیز در آنها رونما نمیگردد. این موضوع در رابطه با فعالیت های مداوم **plexus** های موضعی، و یا فعالیت های **Intrinsic** عضلات حشوی نیز صدق میکند. با وجود این در چند نمونه ی دیگر از قبیل فعالیت غدوات عرقیه، عضلات **pilomotor**، عضلات غیر مخطط جوف اربیتا، و **suprarenal medulla**؛ دیده شده است که با قطع اعصاب اوتونومیک، فعالیت نیز توقف کرده و کاملاً تعطیل گردیده است.



Abstract:

This anatomy book is translated from Gray's anatomy for student international text book by anatomy department members. The book is very important for medical students and also anatomy is the one basic subject in medicine. Anatomy explains the normal structures of human body, and students will know about the location, size, relationship, and blood supply, Venous drainage, and innervations of all human organs structures.

This anatomy book is written under the regulation and procedures of Kabul medical university curriculum and it is collected from the update anatomical materials, illustrated images, tables and diagrams for best knowing of the students.

Regards,

Prof. Dr Abdul Hafiz "Sahar"

Chief of Anatomy department

## **A Message by the Ministry of Higher Education**

In the history, Book has played a very important role in gaining knowledge and technology and is the fundamental unit of educational curriculum and has also played an important role in achieving higher standards of educational studies.

Therefore, based on educational standards and new learning materials, books should be printed out and made available for the students by keeping in mind the needs of the society.

I appreciate and very thankful to those lecturers who have worked for years and years, and has written and translated textbooks. I also warmly welcome more lecturers to prepare textbooks in their concerned fields. So, that they should be printed and distributed among the students to take full advantage of it.

The Ministry of Higher Education has the responsibility to make available new and fresh learning materials in order to better educate our students.

So, I am very grateful to all those departments and its people, especially to The German Ministry of Foreign Affairs, German Academic Exchange Service (DAAD) and Dr. YahyaWardak who have provided a platform for printing medical textbooks.

I hope that this work should be continued and also print other textbooks.

Kind regards!

QanoonpohSarwar Danish  
Acting Minister of Ministry of Higher Education, Kabul 1390

# Printing the textbooks and providing support to the medical faculties of Afghanistan

Honorable teachers and dear students!

The lack of quality textbooks in the universities of Afghanistan is a serious matter, which is repeatedly challenging the students and teachers alike. To solve this problem, in the past two years we have initiated the process of printing medical textbooks and so far 60 different medical text books have been printed out and delivered to all the medical faculties of Afghanistan.

The Afghan National Higher Education Strategy (2010-2014) states:

*“Funds will be made ensured to encourage the writing and publication of text books in Dari and Pashto, especially in priority areas, to improve the quality of teaching and learning and give students access to state-of- the-art information. In the meantime, translation of English language textbooks and journals into Dari and Pashto is a major challenge for curriculum reform. Without this it would not be possible for university students and faculty to acquire updated and accurate knowledge”*

The students and lecturers of medical faculties in Afghanistan are facing multiple challenges. The same old teaching method, hence the Afghan students and lecturers are deprived of modern knowledge and developments in their respective subjects. They are benefiting from those textbooks and chapters which are old and cheaply copied in the market. It is vital to compose and print out books that have been written by experts. Taking the critical situation of this war torn country into consideration, we desperately need capable and professional medical experts. Those, who can contribute in improving public health and hygiene throughout the Afghanistan.

In 2011, we ensured printing of 10 textbooks from Kabul Medical University, 13 from Nangarhar Medical faculty, 7 from Kandahar Medical Faculty and 4 from Herat Medical faculty. As requested by Afghan universities and the Ministry of Higher Education, the federal Government of Germany would like to extend the current program to other faculties throughout the country.

As we have mentioned 60 different books have been designed and printed for medical students of Nangarhar, Kandahar, Khost, Balkh, Herat and Kabul.

Although collecting, designing and printing of these books remains a major and key part of our mission but we organize some other activities too in the universities of Afghanistan such as:

## 1. Medical textbooks

This book in your hand is a sample of printed text books. We would like to continue this work and to end the method of giving manual notes and chapters.

## 2. Interactive and multimedia teaching

In the medical faculties of Balkh and Nangarhar Universities, there was only one single projector available at a time. Therefore, all lecturers taught orally, without standard illustrations or modern multi media. With a grant from DAAD six projectors have been made available for the Nangarhar, four for Balkh, seven for Kandahar, five for Khost and five for Herat medical faculty.

## 3. Masters in Public Health from Heidelberg

We would like the Afghan medical faculty lecturers to be invited for “Master of Science in International Health” course in the Heidelberg University.

Download From: [www.AghaLibrary.com](http://www.AghaLibrary.com)

#### **4. Situational Analysis and Needs Assessment**

A comprehensive need assessment and situation analysis is needed of all the faculties to find out and evaluate the problems and future challenges. This would serve as a useful guide for better administration, academic and developing projects.

#### **5. Libraries**

Updated English textbooks, journals and related materials for all important subjects should be made available in the libraries of the faculties.

#### **6. Laboratories**

Each medical faculty should have well-equipped laboratories in different fields.

#### **7. Teaching Hospitals (University Hospitals)**

Every medical faculty should have its own teaching hospital (University Hospital) or a platform should be provided to students for practical work in other universities.

#### **8. Strategic Planning**

It will be very beneficial, if every medical faculty has its own strategic plan according to the strategic plan of their related universities.

I would like to ask all the lecturers to write new textbooks in their respective fields, translate and edit their old books, lectures and chapters and make it ready for printing. We assure them quality composition, printing and free of cost distribution.

I would like the students to encourage and assist their lecturers in this work. We welcome any recommendations and views for improvement.

I am very thankful to German Ministry of Foreign Affairs and German Academic Exchange Service (DAAD) who helped us in printing books. I am also thankful to Afghanic organization for their help in Technical and Administrative duties. In addition to this generous support they have also promised and committed to provide additional cooperation and assistance.

In Afghanistan, I would like cordially to thank his Excellency the Acting Minister for Higher Education, Qanoonpoh Sarwar Danish, Academic Deputy Minister Prof. Osman Babury and as well as Administrative and financial Deputy Minister Prof. Saber Khwishki for their cooperation and support for this project. I am also grateful to the universities' Chancellors and faculties' Deans, especially lecturers of Universities that gave all these books to be printed out.

Dr Yahya Wardak

CIM-Expert at Ministry of Higher Education, December, 2011

Karte 4, Kabul, Afghanistan

Office: 0756014640

Email: wardak@afghanic.org

Website: www.moh.gov.af

Download From: [www.AghaLibrary.com](http://www.AghaLibrary.com)



