

دانشنامه اختلالات قابل تشخیص در سونوگرافی

تنظیم کننده

رضابوردست گردان میکروبیولوژیست

مطالب موجود در این دانشنامه

مقدمه
دیابت بارداری
گوآتر در بارداری
فتق هیاتال
هیدروسفالی
انسداد روده
اختلال رشد جنین
امفالوسل
کلیه پلی کیستیک
اسپینا بیفیدا

## مقدمه

سونوگرافی یک نوع دستگاه تصویربرداری است که با استفاده از امواج صوتی با فرکانس بالا، اندامها و ساختارهای داخل بدن را نگاه می‌کند متخصصان از آن برای مشاهده قلب، رگ های خونی، کلیه ها، کبد و سایر اعضای بدن استفاده می‌کنند.

در دوران بارداری پزشکان از این نوع تصویربرداری برای مشاهده جنین استفاده می‌کنند.

بر خلاف اشعه ایکس، امواج این معاینه شما را به اشعه ای منعکس نمی‌کند و مضر نمی‌باشد

در طول معاینه، شما روی یک تخت قرار می‌گیرید. یک تکنسین یا پزشک مخصوص دستگاهی را به نام مبدل بر روی بخشی از بدن شما حرکت می‌دهد.

این مبدل، امواج صوتی را ارسال می‌کند که از بافت درون بدن شما تصویربرداری می‌کند.

این مبدل نیز امواجی را که پشت سر می‌گذارد تصویربرداری می‌کند و آن‌ها را ضبط می‌کند.

دستگاه سونوگرافی (اولتراسوند) تصاویری از امواج صوتی ایجاد می‌کند.

سونوگرافی بی خطر و بدون درد است و تصاویری از داخل بدن را با استفاده از امواج صوتی تولید می کند.

این تصویربرداری، شامل استفاده از یک مبدل کوچک (پروب) و ژل است که به صورت مستقیم روی پوست قرار می گیرد.

امواج صوتی با فرکانس بالا از پروب از طریق ژل به بدن منتقل می شود. معاینات سونوگرافی از پرتوی های مضر استفاده نمی کند (همانطور که در اشعه ایکس استفاده می شود)، بنابراین برای بیمار خطرناک نمی باشد.

اساساً هفت روش متفاوت وجود دارد، اما روند اصلی یکسان است. انواع مختلف روش ها عبارتند از

سونوگرافی ترانس واژینال : جهت تولید تصاویر سونوگرافی در داخل واژن مورد استفاده قرار می گیرند که ترانس واژینال اغلب در دوران اولیه بارداری استفاده می شود

سونوگرافی معمولی : معاینه ای که از یک مبدل استفاده می شود و در نواحی مختلف بدن مانند شکم برای تولید تصاویر دو بعدی از جنین در حال رشد صورت می گیرد

سونوگرافی تخصصی : این معاینه شبیه سونوگرافی معمولی است، اما این نوع معاینه یک مشکل مشکوک را هدف قرار می دهد و از تجهیزات پیچیده تر استفاده می شود.

تصویربرداری رنگی یا کالر داپلر : این روش تصویربرداری تغییرات جزئی در فرکانس امواج فراصوتی را اندازه گیری می کند، زیرا آنها از اجسام متحرک مانند سلول های خونی تصویربرداری می کنند

سونوگرافی سه بعدی : با استفاده از

نرم افزار های تخصصی مثلا برای تولید تصاویر سه بعدی از جنین در حال رشد است

سونوگرافی ۴ بعدی یا ۳ بعدی داینامیک : با استفاده از اسکنرهای مخصوص طراحی شده و مثلا برای نگاه کردن به صورت و حرکات کودک قبل از زایمان استفاده می شود

اکوکاردیوگرافی جنینی : استفاده از امواج اولتراسوند برای ارزیابی آناتومی و عملکرد قلب کودک است. دستگاه های پیشرفته ای در این زمینه در کلینیک پژواک موجود می باشد.

این گزارش برای کمک به ارزیابی مشکلات نقص قلب مادرزادی مورد استفاده قرار می گیرد.

این نوع تصویربرداری یک روش مفید برای بررسی بسیاری از اندام های داخلی بدن است، برخی از مواردی که از اهمیت بالاتری برخوردار هستند شامل

قلب و عروق خونی، از جمله آنورت شکمی و شاخه های اصلی آن

کبد

کیسه صفرا

طحال

پانکراس

کلیه ها

مثانه (مانند تشخیص واریکوسل در مردان)

رحم، تخمدان ها و نوزادان نوزاد (جنین) در بیماران باردار

چشم ها

تیروئید و غدد پاراتیروئید

اسکروتوم (بیضه ها)

مغز نوزادان

لگن نوزادان

ستون فقرات در نوزادان

بافت نرم و پستان

الاستوگرافی کبد (فیبرواسکن) و سایر نواحی

الاستوگرافی توده های پستانی

برای سونوگرافی شما باید لباس راحتی و شلواری مناسب داشته باشید.

ممکن است لباس ها و جواهرات در ناحیه مورد بررسی قرار گرفته باشند و لازم است آنها را در بیاورید.

همچنین برای آماده سازی سونوگرافی می توانید مقالات زیر را مطالعه نمایید

آمادگی های لازم قبل از انجام سونوگرافی بزرگسالان (مخصوص افراد بالا ۱۲ سال)

آمادگی های لازم قبل از انجام سونوگرافی کودکان (مخصوص افراد پایین ۱۲ سال)

برای بعضی از اسکن ها، ممکن است از شما خواسته شود تا شش لیوان آب دو ساعت قبل از امتحان خود بنوشید و از ادرار جلوگیری کنید تا زمان شروع اسکن مثانه شما کاملا پر باشد.

سونوگرافی یک روش تصویربرداری ایده آل برای روده پر از هوا و یا اندام های مبهم روده نیست.

در اغلب موارد، امتحان باریم، سی تی اسکن و

MRI روش انتخاب در چنین محیطی است

همچنین این روش برای نفوذ به استخوان دشوار است و بنابراین تنها می تواند سطح

بیرونی ساختارهای استخوانی را ببیند و نه آنچه که در درون آن قرار دارد

(به جز در نوزادان)

## دیابت بارداری

دیابت بارداری از اختلالات قابل تشخیص با سونوگرافی است.

دیابت بارداری نوعی از دیابت است که تنها در دوران بارداری بروز می‌کند. دیابت بارداری معمولا در ماه‌های آخر بارداری تشخیص داده می‌شود.

در صورتی که در ماه‌های آغازین بارداری خود به دیابت مبتلا شده‌اید، احتمال آن وجود دارد که قبل از بارداری نیز مبتلا به دیابت بوده‌اید.

کنترل دیابت بارداری کمک می‌کند که شما و کودکتان، هر دو سالم بمانید. در صورتی که سریعا برای کنترل قند خون خود اقدام کنید، می‌توانید خودتان و کودکتان را از خطرات احتمالی در امان نگه دارید.

دیابت بارداری وقتی اتفاق می‌افتد که بدن شما نتواند در دوران بارداری، به اندازه کافی انسولین تولید کنند.

در طی دوران بارداری، بدن شما هورمون‌های بیشتری تولید می‌کند و دستخوش تغییرات زیادی مانند اضافه وزن می‌شود.

این تغییرات باعث می‌شود که سلول‌های بدن شما مانند قبل به خوبی از انسولین بهره‌برداری نکنند، وضعیتی که به آن "مقاومت به انسولین" گفته می‌شود.



مقاومت به انسولین باعث می‌شود بدن شما به انسولین بیشتری احتیاج پیدا کند و در صورتی که غده‌ی پانکراس نتواند این نیاز به انسولین را تامین کند، شما به دیابت بارداری مبتلا می‌شوید.

تمامی زنانی که باردار می‌شوند، تا حدودی به وضعیت "مقاومت به انسولین" دچار می‌شوند.

با این حال برخی از زنان حتی قبل از این که باردار شوند نیز، تا حدودی به وضعیت "مقاومت به انسولین" دچار بوده‌اند، که علت آن نیز معمولاً اضافه وزن است.

این زنان، زمانی که باردار می‌شوند، میزان نیاز بدنشان به انسولین از قبل نیز بیشتر می‌شود و بیشتر از دیگران در معرض خطر ابتلا به دیابت بارداری هستند

داشتن هر یک از شرایط زیر می‌تواند باعث بالا رفتن احتمال ابتلا به دیابت بارداری شود

داشتن اضافه وزن -

سابقه ابتلا به دیابت بارداری در گذشته -

سابقه به دنیا آوردن نوزادی با بیش از 4 کیلوگرم وزن -

ابتلای خواهر، برادر، پدر یا مادربه دیابت نوع دوم -

داشتن شرایط پیش از دیابت، به این معنا که گلوکز خون شما بسیار بالا است اما - هنوز آن قدر بالا نیست که به عنوان ابتلا به دیابت تشخیص داده شود

مرتبط بودن با یکی از نژادهای آفریقایی-آمریکایی، آمریکایی-هندی، آمریکایی-آسیایی، اسپانیایی-لاتین یا جزایر آمریکایی اقیانوس آرام

دیابت بارداری معمولا موجب بروز علائم دیابت یا نشانه‌ی بارزی نمی‌شود.

به همین دلیل است که انجام آزمایش خون برای ارزیابی وضعیت شما بسیار مهم است.

در موارد نادری ممکن است علائمی مانند تشنگی زیاد و تکرر ادرار در شخص بروز کند.

در صورتی که شما به دیابت بارداری مبتلا باشید و به علت عدم کنترل این وضعیت، قند خون شما بالا باشد، قند خون نوزاد شما نیز بالا خواهد رفت و پانکراس نوزاد شما مجبور است که برای کنترل گلوکز اضافی، انسولین تولید کند.

گلوکز اضافی در خون نوزاد شما، به صورت چربی ذخیره می‌شود. عدم درمان یا عدم کنترل مناسب دیابت بارداری می‌تواند مشکلات زیر را برای کودک شما ایجاد کند

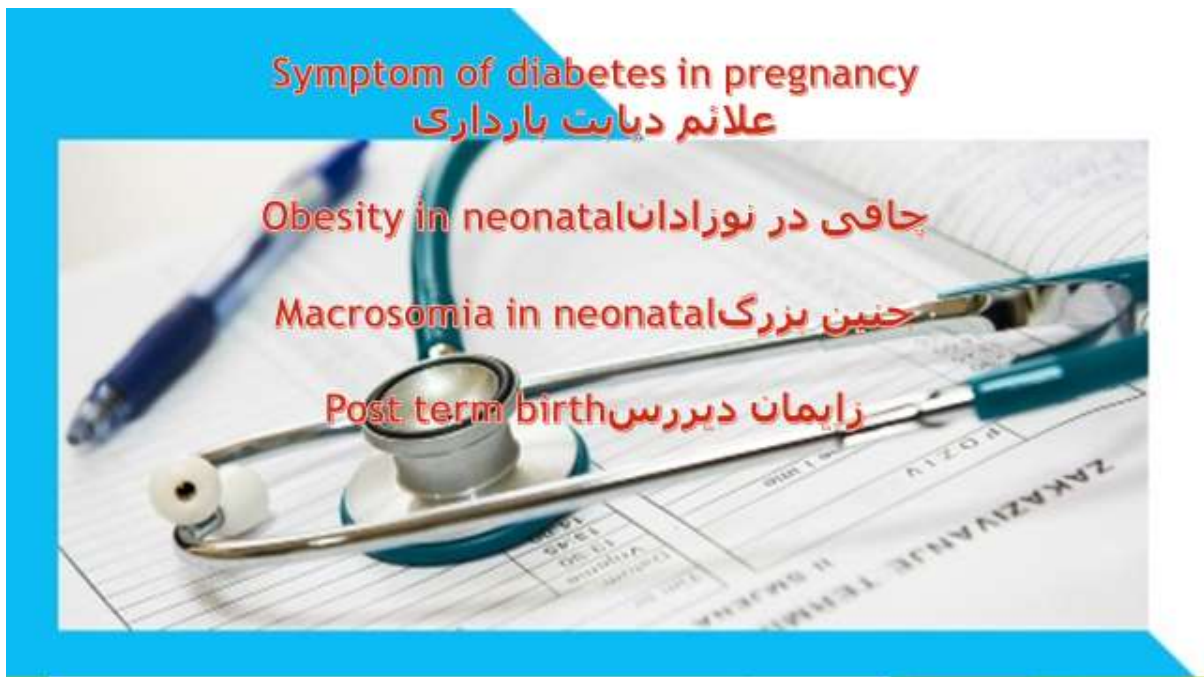به دنیا آمدن با بدنی بزرگتر از حالت عادی -  
داشتن افت قند خون بلافاصله بعد از تولد -  
داشتن مشکلات تنفسی که احتمال مرگ کودک قبل از زایمان یا بلافاصله بعد از -  
زایمان را بالا می‌برد  
همچنین ممکن است کودک شما با زردی به دنیا بیاید. در صورت ابتلا به زردی،  
پوست نوزاد و سفیدی چشمان او، زرد خواهند بود.  
البته زردی بعد از مدتی برطرف می‌شود اما ممکن است در این مدت نیاز باشد که  
نوزاد زیر نور مخصوصی خوابانده شود.  
دادن مقدار زیادی از شیر مادر به کودک نیز می‌تواند به برطرف کردن زردی کمک  
کند

در صورتی که به دیابت بارداری مبتلا هستید، حتما پزشکتان به شما توصیه کرده  
است که باید توجه ویژه‌ای به رژیم غذایی خود داشته باشید.  
برخی از نکات اصلی که باید در رژیم غذایی خود رعایت کنید عبارتند از

به جای کربوهیدرات‌های ساده (مانند برنج و نان تهیه شده از آرد سفید) از -  
کربوهیدرات‌های پیچیده (مانند حبوبات و غلات کامل) استفاده کنید  
به جای پروتئین‌های پر چرب، از پروتئین‌های کم چرب استفاده کنید -  
مقدار زیادی میوه و سبزی مصرف کنید -

تا جای ممکن از لبنیات کم چرب یا فاقد چربی استفاده کنید -

- در طول روز و در بین وعده‌های اصلی، میان وعده مصرف کنید تا میزان قند خون شما در حد ثابتی باقی بماند
- از خوردن خوراکی‌های حاوی قند و شکر فرآوری شده خودداری کنید -



## References

1. Braunwald E, et al. Harrison's principles of internal medicine. 15th ed. New York: McGraw-Hill; 2001; pp. 238-459.
2. Beers Mh, Berkow R. The Merck manual of diagnosis and therapy. 17th ed. Whitehouse Station, NJ: Merck and Co 1999; 46-80.
3. Fridman LS. The Liver, Biliary Tract, and Pancreas. In: Tierneryed. New York, NY: McGraw-Hill 2000; 656-97.

## گواتر بارداری

گواتر بارداری از اختلالات قابل تشخیص با سونوگرافی است.

تغذیه مناسب با میزان کافی ید که می تواند با مصرف انواع ماهیها، میگو و دیگر آبیان و همچنین مقدار توصیه شده نمک یددار تصفیه تامین شود، ضامن سلامت جنین و مادر باردار است

### تغییرات عملکرد تیروئید در بارداری

بارداری طبیعی منجر به یکسری تغییرات فیزیولوژیک و هورمونی می شود که بر عملکرد تیروئید تأثیر میگذارند.

بهمین دلیل تفسیر نتایج آزمایش تیروئید یک خانم حامله باید با دقت صورت پذیرد.

اندازه تیروئید نیز در یک بارداری طبیعی، بخصوص در مناطقی که ساکنین آن با کمبود ید روبرو هستند، ممکن است به اندازه 10 تا 15 درصد بزرگتر از حد طبیعی شود.

اما معمولاً این بزرگی تیروئید در معاینه بیمار واضح نیست ولی گاهی ممکن است بصورت گواتر در ناحیه جلوی گردن مشاهده شود

در طی سه ماه اول بارداری، جنین کاملاً وابسته به هورمونهای تیروئید مادر است که از جفت عبور نموده و به جنین می‌رسند.

پس از پایان سه ماه اول بارداری غده تیروئید جنین فعالیت خود را شروع نموده و هورمون تیروئید تولید می‌کند.

از این زمان تا پایان بارداری جنین برای تولید هورمون تیروئید نیاز به ید دراد که باید از طریق مادر به او برسد.

#### نکات مهم

در خانم‌های بارداری که دچار بیماری کم کاری تیروئید بوده و یا مقادیر کافی ید دریافت نمی‌کنند، جنین آنها با خطر بروز بیماری کم کاری مادرزادی تیروئید و اختلال در رشد مغز و دستگاه عصبی روبرو هستند.

نیاز خانم‌های باردار به ید بیشتر از افراد غیر حامله و حدود 200 میکرو گرم در روز است.

تغذیه مناسب با میزان کافی ید که می‌تواند با مصرف انواع ماهیها، میگو و دیگر آبزیان و همچنین مقدار توصیه شده نمک یددار تامین شود، ضامن سلامت جنین و مادر باردار است.

عوارض پرکاری تیروئید در دوران بارداری

زایمان زودرس -

سقط خود بخود

مرگ داخل رحمی جنین -

تولد نوزاد نارس -

تولد نوزاد با وزن کم -

نارسایی قلبی در مادر -

پره اکلامپسی (فشارخون بارداری و مسمومیت بارداری) -

بروز بیماری تیروئید در جنین و نوزاد -

بیماری قلبی در جنین و نوزاد -



عوارض کم کاری تیروئید در دوران بارداری

زایمان زودرس -

سقط (بخصوص در سه ماهه اول بارداری) -

جدا شدن زودرس جفت -

زجر جنین -

مرگ داخل رحمی جنین -

تولد نوزاد نارس -

تولد نوزاد با وزن کم

پره اکلامپسی (فشارخون بارداری و مسمومیت بارداری) -

بروز بیماری تیروئید در جنین و نوزاد -

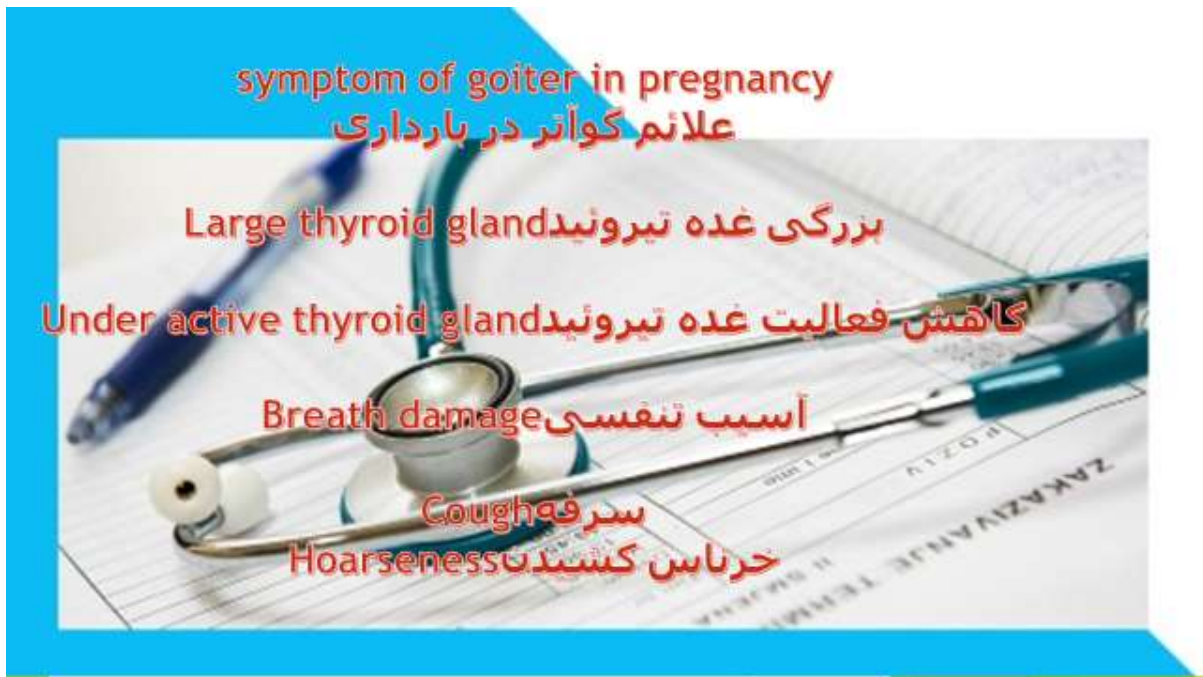افزایش میزان سزارین -

بروز اختلالات شناختی و عصبی در جنین -

خونریزی پس از زایمان -

درمان بموقع و مناسب بیماریهای تیروئیدی در دوران بارداری، از بروز کلیه عوارض پیشگیری می نماید

با انجام غربال گری بیماری کم کاری مادرزادی تیروئید در روزهای 3-5 تولد، از عقب ماندگی ذهنی ناشی از این بیماری پیشگیری نمایید



**REFERENCES:**

**1.Maltby JR, Pytka S, Watson NC, Cowan RA, Fick GH. Drinking 300ml of clear fluid two hours before**

**surgery has no effect on gastric fluid volume and PH in fasting and non-fasting obese patients. Can J**

**Anaesth 2004; 51: 111-5.**

**2.Brady M, Kinn S, Stuart P. Preoperative fasting for adults to prevent perioperative complications.**

**Cochrane Database Syst Rev 2003; 4:4423.**

## فتق هیاتال

فتق هیاتال از اختلالات قابل تشخیص در سونوگرافی است.

فتق هیاتال زمانی رخ می‌دهد که قسمتی از معده به سمت بالا و درون دیافراگم کشیده می‌شود.

دیافراگم به طور معمول دارای یک ورودی کوچک (وقفه) است که از طریق آن لوله مواد غذایی (مری) در مسیر خود عبور می‌کند تا به معده وصل شود.

معده می‌تواند از طریق این منفذ به بالا کشیده شود و فتق هیاتال رخ دهد.

## علائم

در اغلب موارد، فتق هیاتال کوچک مشکلی ایجاد نمی‌کند و ممکن است هرگز نفهمید فتق هیاتال دارید مگر اینکه دکتر هنگام بررسی مشکلات دیگر به وجودش پی ببرد

اما فتق هیاتال بزرگ موجب می‌شود که غذا و اسید به سمت مری برگردند و باعث سوزش سردل شوند.

اقدامات خودمراقبتی و یا داروها معمولاً این علائم را تسکین می‌دهند، اگرچه فتق‌های خیلی بزرگ هیاتال گاهی به عمل جراحی نیاز پیدا می‌کنند.

اغلب فتق‌های هیاتال کوچک هیچ علامت یا نشانه‌ای ایجاد نمی‌کنند. با این حال، فتق هیاتال بزرگتر می‌تواند علائم و نشانه‌های زیر را بروز دهد.

سوزش سردل

آروغ

بلع

درد قفسه‌سینه یا شکم

احساس سیری عجیب بعد از وعده‌های غذایی

استفراغ خونی یا مدفوع سیاه که نشانگر خونریزی در دستگاه گوارش باشد

دیافراگم یک ماهیچه بزرگ و گنبدی‌شکل است که حفره قفسه‌سینه خود را از شکم جدا می‌کند. به طور معمول، مری از طریق شکافی در دیافراگم به نام هیاتوس به معده راه پیدا می‌کند

فتق هیاتال زمانی رخ می‌دهد که بافت‌های عضلانی اطراف این شکاف ضعیف می‌شوند و قسمت بالایی معده از طریق دیافراگم به درون حفره سینه کشیده می‌شود.

علل احتمالی فتق هیاتال

فتق هیاتال به خاطر عوامل زیر رخ می‌دهد

آسیب در ناحیه

به دنیا آمدن با هیاتوسی که به طور غیرمنتظره‌ای بزرگ است

فشار مداوم و شدید در عضلات اطراف، مانند زمانی که سرفه و استفراغ می‌کنید و یا هنگام اجابت مزاج زور می‌زنید، یا در حالی که اشیاء سنگین بلند می‌کنید

فتق هیاتال در افراد زیر شایع‌تر است

سن ۵۰ سال یا بیشتر

چاقی مفرط

چنانچه هر گونه علائم یا نشانه‌ی نگران‌کننده‌ای دارید، به دکتر خانوادگی یا پزشک عمومی مراجعه کنید

اگر مبتلا به فتق هیاتال تشخیص داده شده‌اید و مشکلات پس از تغییر سبک زندگی و مصرف داروها همچنان باقی بماند، از دکتر اولیه بخواهید شما را به دکتر متخصص در بیماری‌های گوارشی ارجاع دهد.

اگر دچار سوزش سردل و رفلکس اسید شده باشید، دکتر ممکن است داروهای زیر را توصیه کند:

آنتی‌اسیدها که اسید معده را خنثی می‌کنند.

داروهای کاهش دهنده تولید اسید: این داروها معروف به مسدودکننده‌های گیرنده

سایمتیدین

فاموتیدین

رانیتیدین

چند تغییر در سبک زندگی ممکن است به مهار علائم و نشانه‌های رفلکس اسید ناشی از فتق هیاتال کمک کند

خوردن چند وعده غذایی کوچکتر در طول روز به جای چند وعده بزرگ سودمند خواهد بود

از غذاهایی که باعث سوزش سردل می‌شوند اجتناب کنید، مانند شکلات، پیاز، غذاهای ادویه‌دار، مرکبات و غذاهای حاوی گوجه‌فرنگی

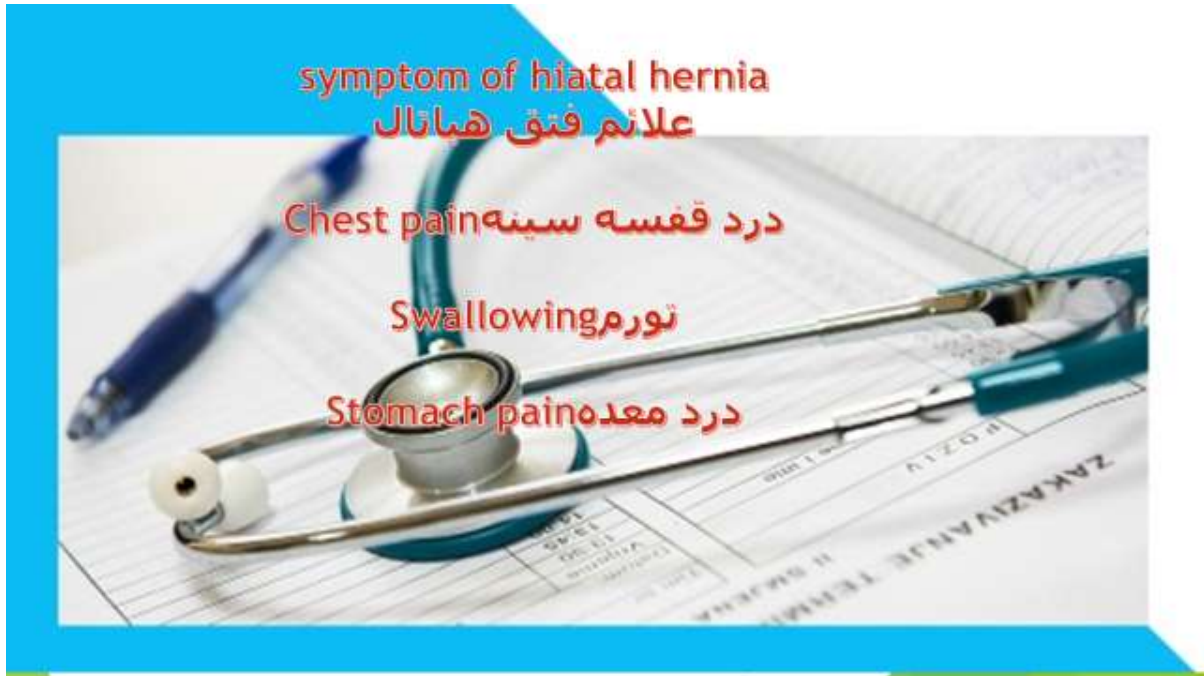از مصرف الکل پرهیز کنید

شام را حداقل دو تا سه ساعت قبل از خواب بخورید

چنانچه دارای اضافه وزن یا چاقی مفرط هستید، وزن کم کنید

سیگار را ترک کنید

قسمت زیرسر تخت را حدود ۱۵ سانتی‌متر بالاتر بیاورید.



## Reference

- 1- Stoelting R., Dierdorf S., Anesthesia and co-existing disease, 3rd ed., New York, Churchill Livingstone, 1993, pp: 137-148.
- 2- Choi, Jong-Ho, MD Rooke, G. Alec, MD PHD. Reduction in Post-intubation respiratory resistance by isoflurane and Albuterol, Canadian



**journal of Anesthesia, July 1997, 44, (7): 717.**

## هیدروسفالی

هیدروسفالی از اختلالات قابل تشخیص در سونوگرافی است.

هیدروسفالی یک واژه یونانی به معنای آب در سر است که نشان دهنده تجمع مایع مغزی-نخاعی در داخل جمجمه است.

هیدروسفالی یک بیماری ناشی از افزایش حجم مایع مغزی نخاعی

است که معمولاً به علت انسداد جریان مایع مغزی-نخاعی در بطن ها یا در فضای ساب آراکنوئید ایجاد می شود که ممکن است مادرزادی یا اکتسابی باشد.

قبل از توضیحات بیشتر در این رابطه لازم است که تعریفی از مایع مغزی نخاعی داشته باشیم.

### (CSF) مایع مغزی نخاعی

مایعی است شفاف و بدون رنگ که حجم آن 75 الی 150 میلی لیتر بوده که این مایع، فضای داخل بطن های مغز، فضای زیر عنکبوتیه (فضای ساب آراکنوئید) و کانال مرکزی طناب نخاعی را پر می کند.

اگرچه شبکه کورونیدی هر یک از بطن های مغزی که توده ای از مویرگ ها است، را برعهده دارد، ولی مقدار کمتری از مایع (CSF) وظیفه تشکیل مایع مغزی-نخاعی مغزی نخاعی احتمالاً توسط دیواره های مویرگ های نرم شامه ساخته می شود.

یکی از مهمترین وظایف مایع مغزی-نخاعی، نگهداری و حفاظت از مغز و نخاع و جلوگیری از ضربات مغزی است.

گاهی هیدروسفالی به دلیل افزایش تولید مایع مغزی نخاعی، اختلال در جذب مایع مغزی نخاعی (به عنوان نمونه به هنگام ترومبوز در سینوس سهمی فوقانی) یا آتروفی مغز در پیری (جهت جبران کاهش حجم مغز) به وجود می آید.

نتیجه هیدروسفالی، افزایش فشار درون مغز است که در نتیجه بافت مغز نازکتر میشود و استخوانهای جمجمه برای آنکه با مایع اضافی سازگاری پیدا کننده کشیده میشوند .

فشار بر روی مغز می تواند به مغز آسیب برساند و اگر مداوا نشود بیشتر از 50 درصد کودکان مبتلا به آن از بین می روند. هیدروسفالی در کودکان به شکل مادر زادی یا اکتسابی رخ می دهد

در نوع مادرزادی گاهی لرزش های شدید ' دیده می شود هیدرو سفالی اکتسابی به علت وجود تومور در بطن سوم یا چهارم رخ دهد که سدی در جلوی جریان مایع مغزی نخاعی در این مسیر بوجود می آید

نشانه ها

اندازه غیرطبیعی سر هنگام تولد یا رشد سریع آن در ماههای بعد -

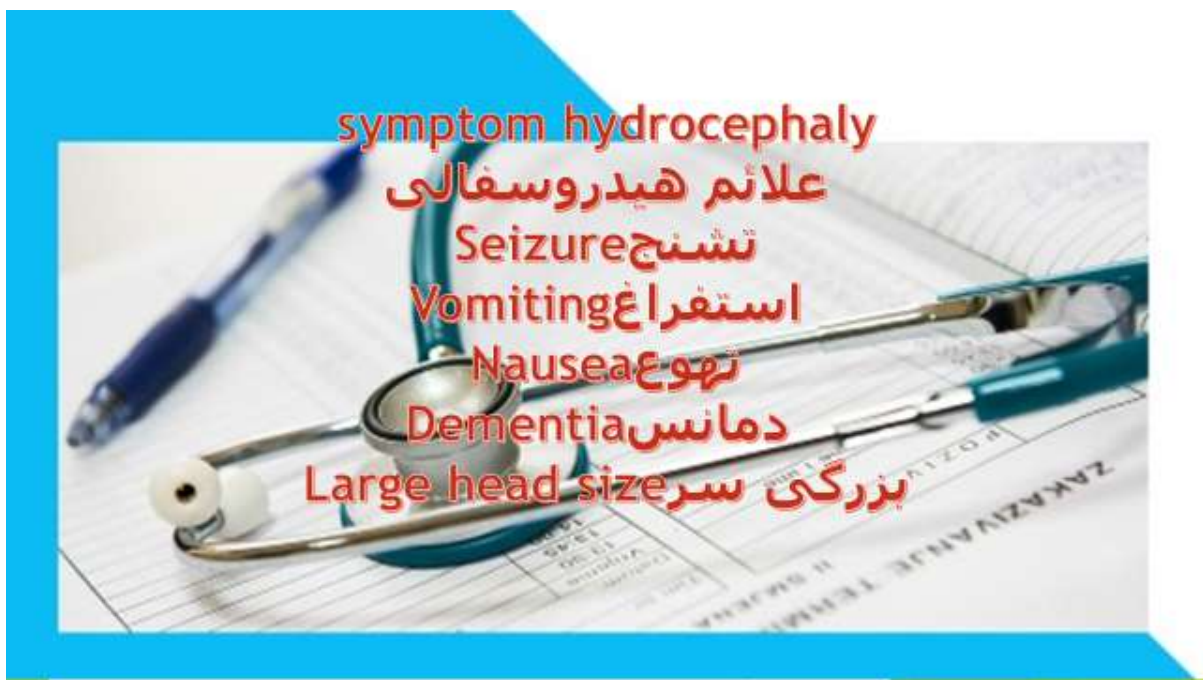برجسته شدن مویرگها روی پوست سر -

ملاجهای برجسته و پهن -

سر درد استفراغ

نشانه‌های تجمع آب در مغز به سن کودک بستگی دارد اگر هنگام تولد با کودک باشد سر بطور غیرطبیعی بزرگ است زیرا استخوانهای جمجمه بر اثر مایع به اطراف کشیده شده‌اند و نوزاد در این موارد احتمالاً دچار عارضه اسپینا بیفیدا نیز هست در انواع خفیف‌تر هیدروسفالی، سر ممکن است هنگام تولد طبیعی باشد اما در ماههای بعدی با سرعت زیادی رشد می‌کند.

در هر دو نوع درمان عبارت است از تعبیه دریچه ای که فشار مایع مغزی - نخاعی را تنظیم می نماید و گاهی اوقات سد و مانع را از بین می برد در برخی موارد در هیدروسفالی رشد سر متوقف می شود و دیگر افزایش اندازه پیدا نمی کند



## REFERENCES

1. Geo f . Brooks, janet s . Butel,Stephen A . Morse jawetz Medical Microbiology , 23 th ed , lange Medical

Books : Mc Graw – Hill . 2005 ; P: 403-417.

2. Ellen jo.Baron,Sydney M . Finegold , Bailey & scott's Diagnostic Microbiology, 10th ed,Mosby company.

2004;P:641-680.

## انسداد روده

انسداد روده از اختلالات قابل تشخیص با سونوگرافی است.

انسداد یا گرفتگی روده مشکلی است که در آن غذاها و مایعات به دلیل بسته بودن مسیر، نمی توانند از روده باریک (کوچک) یا روده بزرگ (کولون) عبور کنند

گرفتگی روده می تواند به دلیل چسبندگی روده که معمولا بعد از عمل جراحی اتفاق می افتد، وجود کیسه های برآمده ملتهب یا چرکی در دیواره روده ها (دیورتیکولیت) ، فتق و یا تومورها ایجاد شود

بدون درمان پزشکی، قسمت های مسدود روده می میرند و باعث بروز مشکلات جدی می شوند.

اما با مراقبت دقیق پزشکی، گرفتگی روده اغلب به طور موفقیت آمیزی برطرف می شود.

## علائم گرفتگی روده

درد شکم که به صورت گاه به گاه احساس می شود

حالت تهوع

استفراغ کردن

اسهال

یبوست

عدم توانایی برای دفع مدفوع یا خارج کردن گاز روده

نفخ و ورم شکم

دلایل گرفتگی روده

گرفتگی مکانیکی روده باریک

منظور از گرفتگی مکانیکی این است که چیزی به طور فیزیکی (جسمی) روده را

می بندد

دلایل گرفتگی مکانیکی روده باریک عبارتند از

چسبندگی روده

نوارهایی از بافت فیبروزی در داخل شکم که می تواند بعد از جراحی ناحیه شکم یا

لگن ایجاد شود

فتق

قسمتی از روده به طرف بخش دیگری از بدن برآمده می شود و بیرون می زند

تومورهای روده باریک

بیماری های التهابی روده مثل بیماری کرون

پیچ خوردگی روده باریک

انسداد مکانیکی روده بزرگ

دلایل این نوع انسداد روده عبارتند از

سرطان روده بزرگ

دیورتیکولیت : کیسه های کوچک و برآمده در دیواره روده که ملتهب و عفونی

می شوند

پیچ خوردگی روده بزرگ

مدفوع فشرده و سفت

تنگ شدن روده بزرگ در اثر التهاب یا جراحی

انسداد روده جلوی جریان خون به قسمتی از روده را می گیرد. کمبود خون باعث مرگ دیواره روده می شود. مرگ بافت روده باعث پارگی و سوراخ شدن دیواره روده و در نتیجه عفونت آن می شود



## ایلئوس فلجی

ایلئوس فلجی می تواند علائم انسداد روده را ایجاد کند، ولی شامل انسداد فیزیکی روده نیست

در ایلئوس فلجی، مشکلات عضلانی و یا عصبی، انقباض طبیعی عضلات روده را به هم می ریزند و حرکت مواد غذایی و مایعات را در دستگاه گوارشی، آهسته یا متوقف می کند.

ایلئوس فلجی می تواند هر قسمتی از روده را تحت تاثیر قرار دهد و دلایل آن عبارتند از

عمل جراحی شکم -

عمل جراحی ناحیه لگن -

عفونت (بیماری های عفونی) -

برخی داروها مانند داروهای ضدافسردگی و یا ضد درد که روی اعصاب و عضلات -  
تاثیر می گذارند

اختلالات مربوط به عضلات و اعصاب مانند بیماری پارکینسون -

راه های تشخیص گرفتگی روده

معاینه بدنی بیمار توسط پزشک -

پزشک درباره بیماری ها و علائم از شما سؤال می کند. همچنین شما را از نظر بدنی معاینه می کند

اگر شکم شما باد کرده باشد، و یا درد بگیرد و یا برآمدگی داشته باشد، پزشک به انسداد روده در شما شک می کند. همچنین با گوشی طبی به صداهای روده گوش

می کند

تست های تصویربرداری

برای اثبات گرفتگی روده، پزشک عکسبرداری با اشعه ایکس از روده و یا سی تی اسکن روده را برای شما می نویسد

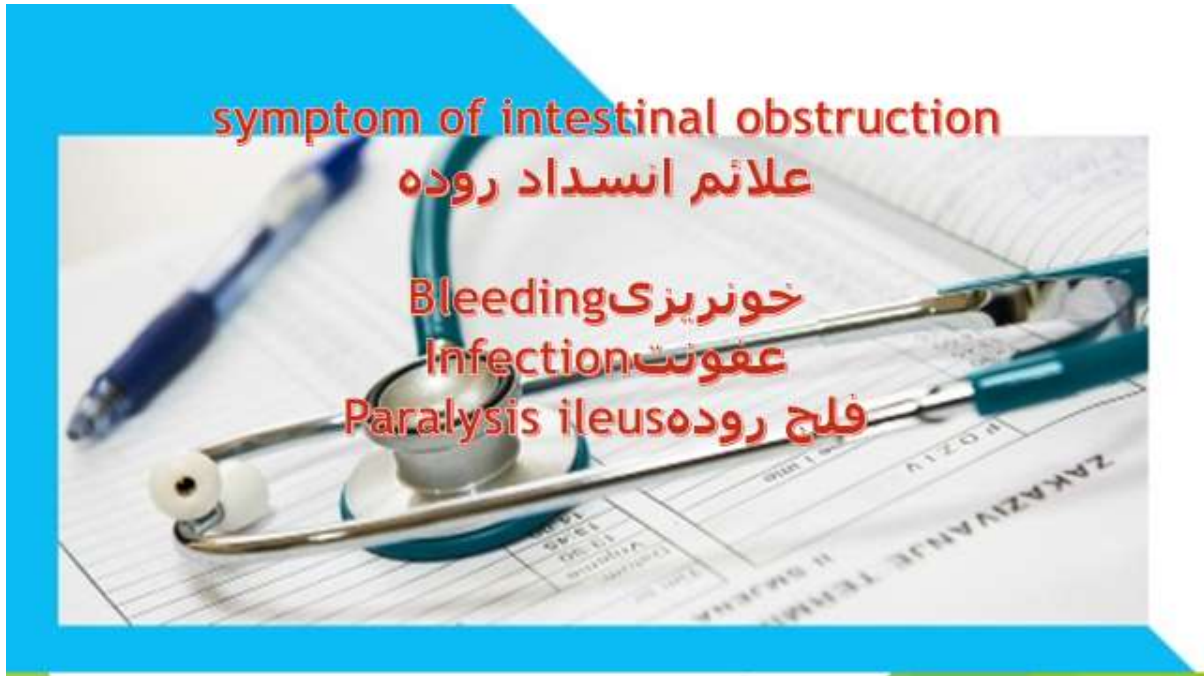
این تست ها به پزشک کمک می کند تا بفهمد دلیل انسداد روده شما اینئوس فلجی است یا گرفتگی مکانیکی، و آیا این گرفتگی جزئی است یا کامل

روش درمان گرفتگی روده بستگی به علت آن دارد، ولی بیشتر اوقات بایستی در بیمارستان بستری شوید. وقتی بیمارستان می‌روید، پزشک ابتدا وضعیت شما را تثبیت می‌کند تا بعداً تحت درمان پزشکی قرار بگیرید

پزشک برای تثبیت وضعیت شما، کارهای زیر را انجام می‌دهد

سرم غذایی به دست شما وصل می‌کند تا مایعات مغذی را از این طریق دریافت کنید  
لوله ای را از طریق بینی وارد معده شما می‌کند تا هوا و مایعات شکم را برای کاهش ورم آن خارج کند

لوله ای باریک و قابل انعطاف (سوند) را وارد مثانه می‌کند تا از طریق آن ادرار را خالی کرده و برای آزمایش جمع کند



## References

1. Looker AC, Dallman PR, Carroll MD. Prevalence of iron deficiency in the United States. JAMA 1997; 277: 973-6.
2. Schultink W, Vander Ree M, Matulesi P, Gross R. Low compliance with an iron supplementation: a study among pregnant woman in Jakarta, Indonesia. Am J Nutr 1993; 57: 135-139.

## اختلالات رشد جنین

اختلالات رشد جنین از مواردی است که با سونوگرافی قابل تشخیص است.

### (IUGR) تاخیر رشد داخل رحمی

زمانی در مورد جنین تشخیص داده می شود که یافته های سونوگرافی اندازه و وزن جنین را کمتر از وزن مناسب برای سن او نشان دهند

### IUGR

علل متفاوتی دارد. در بسیاری از موارد جنین تنها از نظر آناتومیک به یکی از والدین خود شباهت دارد و ریزجثه است.

طی معاینات روتین بارداری ماما همیشه اندازه رحم را با سن محاسبه شده بارداری مطابقت می دهد.

در صورت عدم تطابق بررسی های بیشتر انجام می شود. اگر اندازه و ارتفاع رحم از

(SGA) " سن حاملگی کوچک تر باشد ، اصلاحا به آن " کوچک برای سن حاملگی می گویند.

اگر در سه ماهه اول هستید و اولین سونوگرافی سن جنین را کمتر از سن محاسبه شده با آخرین قاعدگی شما باشد ، به احتمال زیاد در محاسبه سن بارداری در ابتدا دچار اشتباه شده بودید.

در هر حال با مقایسه سونوگرافی های بعدی با سونوگرافی هایی که در ابتدای بارداری انجام داده اید ، می تواند روند رشد جنین و وقوع تاخیر رشد داخل رحمی را تشخیص داد

### علت وقوع تاخیر رشد داخل رحمی

نرسیدن اکسیژن و مواد مغذی به جنین می تواند رشد جنین را تحت شعاع قرار دهد. اختلال در اکسیژن رسانی خود علل متفاوتی دارد. از قبیل

اختلالات جفت . جفت عضوی است که مواد مغذی و اکسیژن را از بدن مادر به جنین منتقل می کند.

در صورتی که جفت دچار مشکل باشد این تبادل مواد با اختلال مواجه می شود. کوچک بودن جفت، بدفرم و ناقص بودن جفت ، جدا شدن زودرس جفت از رحم

IUGR ( دکولمان ) و حتی جفت سر راهی می توانند بر

شدن جنین تاخیر داشته باشند

مشکلات مادر - فشار خون مزمن بارداری ، مسمومیت بارداری ( پره اکلمپسی ) به خصوص در سه ماهه دوم ، بیماری قلبی و کلیوی ، کم خونی شدید مادر ، اختلالات انعقادی و خونی ، سندرم آنتی بادی آنتی فسفولیپید ، بیماری شدید ریوی اختلالات کروموزومی - مانند سندرم داون ، آنسفالو جنین ، اختلالات کلیوی

حاملگی دوقلویی و چند قلویی

اعتیاد مادر به مواد مخدر ، مصرف الکل و سیگار

(CMV) عفونت های خاص مانند توکسوپلاسموز ، سایتومگالوویروس

سیفلیس ،

سرخجه

سوء تغذیه شدید مادر

زناتی که قبل از بارداری کم وزن بوده اند و طی بارداری نیز وزن چندانی اضافه نکرده اند ، نوزادان کم وزن به دنیا خواهند آورد.

تحت این شرایط عموماً بررسی های تصویربرداری شامل سونوگرافی های دقیق تر مانند سونوگرافی سه بعدی و چهاربعدی جهت تشخیص سایر اختلالات احتمالی جنین درخواست می شود.

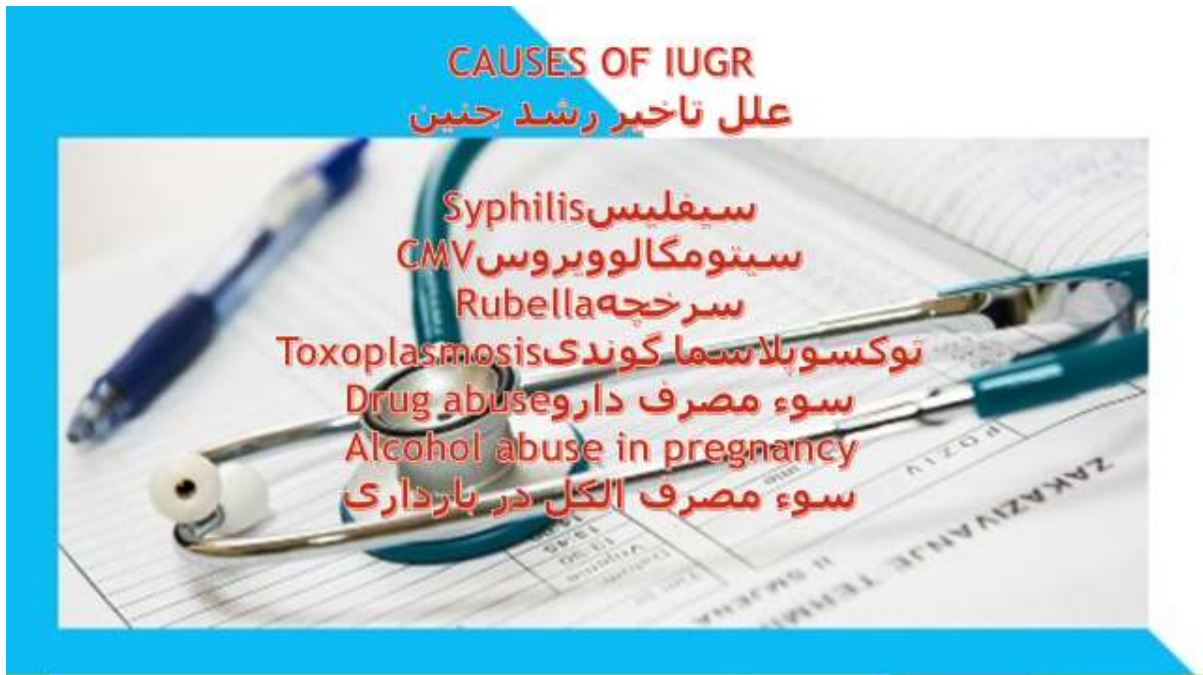در برخی موارد نیز انجام آمنیوسنتز جهت تشخیص ناهنجاری های کروموزومی که

ممکن است منجر به بروز

IUGR شده باشند ، توصیه می شود

IUGR پس از شک به

انجام سونوگرافی هر دو هفته و یا هر چهار هفته جهت بررسی رشد جنین به صورت روتین انجام می شود.





## Reference

**1. Cherlene SM, Pedirck RN. Obsessive-compulsive. National Center of Continuing Education, 2003,**

**from URL [http:// www. google.com](http://www.google.com).**

**2. Macini F, Gragnani A, Orazi F, Pietrangeli MG. Obsessions and compulsion s: normative data on**

**the Padua Inventory from an Italian non-clinical adolescent sample.**

**Behaviour research and therapy,**

**1999, 37 (10): 919-925.**

## امفالوسل

امفالوسل از اختلالاتی است که با سونوگرافی قابل تشخیص است.

امفالوسل یک عیب مادرزادی است که احشاء شکمی به مقادیر مختلف، داخل طناب نافی می شوند. همچنانکه جنین در ساک حاملگی رشد می کند، روده ها رشد می کند، و درازتر می شوند و از شکم به داخل طناب نافی می ریزند (برآمدگی پیدا می کند)، این رشد در 6-10 هفته اول بارداری اتفاق می افتد.

بطور معمول روده ها در یازدهمین هفته بارداری به داخل شکم بر می گردند. اگر این اتفاق رخ ندهد، یک امفالوسل بوجود آمده است. بهرحال بیشتر از نصف همه کودکانی که با امفالوسل بدنیا می آیند ممکنست عیبهای زمان تولد (مادرزادی) دیگری نیز داشته باشند. تعدادی از این نقصها ممکنست جدی باشند

امفالوسل بوسیله یک ساک شفاف از جنس غشائی که از طریق طناب نافی جاگذاری شده است پوشیده می شود.

ساک ممکنست تنها یک قسمت (لوپ) کوچکی از روده ها و یا اکثر روده و دیگر ارگانهای شکمی را در بر گیرد.

اگر ساک پاره شود محتویات شکمی از طریق ورودی دیواره شکمی حرکت می کنند و شکم کوچکتر از آنست که جایگزینی محتویات شکمی صورت گیرد و بدین ترتیب باعث ایجاد مشکل میشود.

اگر ساک آمفالوسل بی عیب باشد، جراحی باید به تاخیر بیفتد تا زمانیکه کودک به خوبی فعالیت کند.

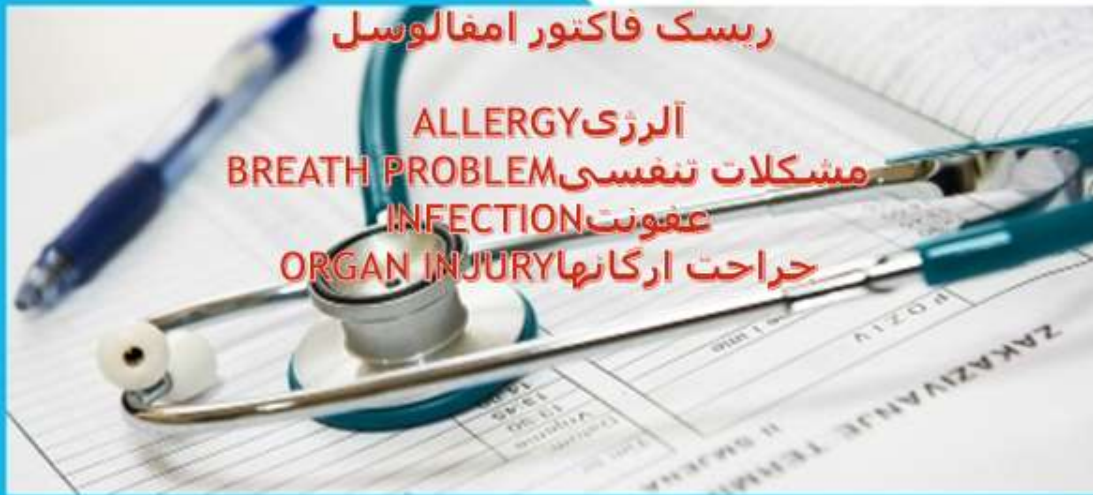در آمفالوسلهای کوچک، برای جلوگیری از عفونت یا آسیب بافت، فوراً باید عیب بر طرف شود و در آمفالوسلهای بزرگتر، ممکنست با کاهش تدریجی به وسیله بزرگ کردن حفره شکم به تناسب محتویات روده ای نیاز داشته باشند.

یک کیسه پلاستیکی روی محتویات شکمی گذاشته شده تا روده را احاطه کرده و به کاهش آن کمک کند تا زمانیکه جراحی پایانی امکانپذیر شود

زمانیکه محتویات شکمی به داخل حفره شکم بوسیله نیروی کشش و قوه جاذبه، برگردانده شد، بخش ورودی با جراحی بسته خواهد شد.

بازگشتن محتویات شکم به داخل حفره شکم، می تواند تا 10 روز طول بکشد. شیرخوار ممکنست زیر دستگاه ونتیلاتور تا زمان برگشتن محتویات به حفره شکم، باشد.

## RISK IN OMPHALOCELE



### Reference

1. H. S. Nalwa, "Handbook of nanostructured Materials and Nanotechnology", Vol. 1 (Synthesis and Processing) , Academic Press, San Diego, 2000.
2. [www.wikipedia.org](http://www.wikipedia.org), April 2007.
3. Deendayal Mandal, M. E. Bolander, D. Mukhopadhyay,

**Gobinda Sarkar and Priyabrata Mukherjee, “The use of microorganisms for the formation of metal nanoparticles and their application”, Applied Microbiology and Biotechnology, November 2005.**

## کلیه پلی کیستیک

کلیه پلی کیستیک از اختلالات قابل تشخیص با سونوگرافی است.

بیماری کلیه پلی کیستیک موجب ایجاد چندین کیسه‌ی (کیست) پر از مایع در کلیه‌ها می‌شود.

دو مشکل متداول در این شرایط فشار خون بالا و نارسایی کلیوی می‌باشند. تقریباً تا سن ۶۰ سالگی نیمی از افراد مبتلا به بیماری کلیه پلی کیستیک دچار نارسایی کلیه می‌شوند که مستلزم دیالیز یا پیوند کلیه است.

مبتلا بودن به بیماری کلیه پلی کیستیک با وراثت اتوزومال غالب بدون اینکه تشخیص داده شده باشد، بسیار شایع است.

برخی از علائم و نشانه‌های اولیه‌ی ابتلا به این بیماری عبارتند از

وجود خون در ادرار که ممکن است گاهی اوقات مشاهده شود

وجود پروتئین در ادرار

درد کمر بر روی یک یا هر دو کلیه، این درد به دلیل بزرگ شدن کلیه‌ها است

سنگ کلیه

درد یا تورم شکم

## فشار خون بالا

### عفونت تکرار شونده کلیه

این بیماری در زنان و مردان بصورت مساوی وجود دارد. زن معیوب در بیماری کلیه پلی‌کیستیک با وراثت غالب موجب بروز مشکل در دیواره‌ی (غشاء) سلول‌ها در بخش‌های خاصی از بدن به خصوص در برخی سلول‌های کلیه می‌گردد. نقص در سلول‌ها منجر به ایجاد کیست می‌شود.

### عوارض احتمالی

#### کاهش عملکرد کلیه (نارسایی کلیه‌ها)

عبارت پزشکی برای کاهش عملکرد کلیه، بیماری مزمن کلیوی می‌باشد.

در نتیجه‌ی این وضعیت، ممکن است کلیه‌ها آنطور که باید برای خارج کردن مواد زائد از بدن و حفظ تعادل طبیعی مایعات و مواد شیمیایی بدن کار نکنند

## فشار خون بالا

کلیه‌ها نقش حیاتی در کنترل فشار خون ایفا می‌کنند.

### ابتلا به کلیه پلی‌کیستیک

به شدت احتمال ایجاد مشکل فشار خون را افزایش می‌دهد. فشار خون بالا به

خودی خود معمولاً موجب علائمی نمی‌شود. بنابراین ممکن است بدون اینکه از آن آگاه باشید، فشار خون بالا وجود داشته باشد.

هرچند عدم درمان فشار خون بالا می‌تواند آسیب بیشتری به کلیه‌ها بزند و خطر بیماری قلبی و سکته مغزی را افزایش دهد.

بنابراین تشخیص زود هنگام و درمان فشار خون بالا بسیار مهم است.

کیست در سایر بخش‌های بدن

با اینکه اغلب کلیه‌ها درگیر می‌شوند، اما کیست‌ها ممکن است در بخش‌های دیگری از بدن نیز ایجاد شوند.

برای مثال، کیست‌ها بطور شایع در کبد رشد می‌کنند. بطور معمول کیست‌ها در کبد موجب بروز علائم یا مشکلاتی نمی‌شوند.

اما در برخی موارد بسیار بزرگ شده و گاهی اوقات درد یا مشکلات دیگری در اثر فشار ناشی از آنها ایجاد می‌شود.

اگر مشکلاتی در اثر کیست‌های کبد ایجاد شوند اغلب در مراحل بعدی زندگی -در میانسالی یا پیری- رخ می‌دهند.



در زنان مبتلا به کلیه پلی کیستیک که باردار میشوند

احتمال بروز یک عارضه‌ی بارداری به نام مسمومیت بارداری افزایش می‌یابد.

هرچند بیشتر زنان مبتلا به این بیماری که باردار می‌شوند یک بارداری طبیعی و بدون عارضه را سپری می‌کنند.

درمانی وجود ندارد که بتواند بر رشد کیست‌ها تاثیر بگذارد هرچند این موضوع در حال بررسی و پژوهش است.

هدف از درمان کنترل علائم و عوارض تا حد امکان می‌باشد. این فرایند ممکن است شامل یک یا چند مورد زیر باشد

درمان فشار خون بالا

کنترل مناسب فشار خون می‌تواند روند پیشرفت آسیب کلیوی و در نتیجه بیماری کلیه پلی‌کیستیک را آهسته کند

کنترل بیماری مزمن کلیوی

کنترل مناسب فشار خون (و میزان قند خون در صورت ابتلا به دیابت)

مصرف دارو برای پایین آوردن میزان کلسترول

در صورت نیاز برطرف کردن عوامل خطر شیوه زندگی. این امر شامل موارد زیر است

ترک سیگار

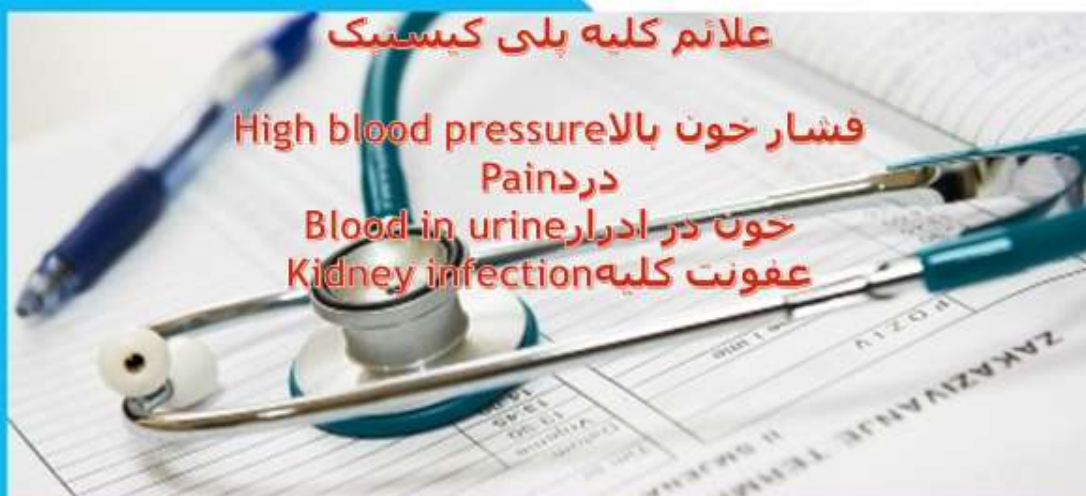مصرف یک رژیم غذایی سالم که شامل مصرف پایین نمک است

کنترل وزن و دور کمر

فعالیت فیزیکی منظم

کاهش مصرف الکل

symptom of poly cystic kidney



## Reference

**1- Goswami D, Conway GS. Premature ovarian failure.**

**Horm Res. 2007;68(4):196-202.**

**2- Beck-Peccoz P, Persani L, LaFranchi S. Safety of medications  
and hormones used. J Clin Endocrinol Metab.**

**2000;85(4):1545-9.**

## اسپینا بیفیدا

اسپینا بیفیدا از اختلالات قابل تشخیص در سونوگرافی است.

اسپینا بیفیدا یا همان مهره شکاف دار که به صورت آشکار یا پنهان بروز می کند، است که به نام های دیگری هم شناخته می شود.

نام دیگر این عارضه، کمر باز یا بیرون زدگی نخاع است که نوعی ناهنجاری مادرزادی محسوب می شود

مهره شکاف نقص مادرزادی لوله عصبی/نخاع و بیرون زدگی نخاع از حفره باز (بسته نشده) در ستون فقرات است.

این نقص مادرزادی لوله عصبی با درجات صدماتی کاملاً متفاوت شکل می گیرد و می تواند کم و بیش بدون اثر بر روی تکامل بچه بوده یا که عامل فلج او گردد.

زمان ایجاد این نقص در جنین بین روزهای ۲۲ تا ۲۸م بارداری است یعنی دورانی که لوله حامل عصب نخاع در جنین شکل می گیرد.

کمر باز می تواند منجر به بی اختیاری ادرار و مدفوع شود و در حدود ۳۰٪ از این نوزادان دچار عقب ماندگی ذهنی می شوند.

انواع اسپینا بیفیدا ( مهره شکاف دار)

### Spina bifida occulta اسپینا بیفیدا مخفی

در اسپینا بیفیدای مخفی که خفیف ترین حالت است، فقط تغییراتی که گفته شد در مهره دیده میشود ولی نخاع سالم است.

بچه هایی که این وضعیت را دارند مشکلی ندارند و بسیاری از آنها حتی تا آخر عمرشان هم متوجه مشکلی نمیشوند.

در بعضی از این افراد کمی پرمویی یا تجمع چربی یا کمی فرو رفتگی در پوست پشت کمر درست در جایی که تغییر استخوانی در مهره ایجاد شده است دیده میشود.

### Meningocele مننگوسل

در مننگوسل، نه تنها حلقه مهره از پشت باز است بلکه مننژ ( پرده ای که دور نخاع را پوشانده است) از این شکاف به بیرون میزند

### Myelomeningocele میلومننگوسل

در میلومننگوسل نه تنها مهره از پشت باز است بلکه هم مننژ و هم خود نخاع از این شکاف بیرون میزند.

بیرون زدگی مننژ و نخاع در پشت کمر بچه تشکیل یک کیسه برجسته را میدهد. گاهی اوقات پوست کمر روی این کیسه را پوشانیده است ولی اکثر پوستی روی نخاع نیست و به همین علت این بچه ها در معرض عفونت های نخاع هستند.

میلو مننگوسل شایعترین نوع اسپینا بیفیدا است و از هر 800 تولد در یکی اتفاق میفتد.

در 90 درصد بچه هایی که میلو مننگوسل دارند هیدروسفالی (جمع شدن مایع در مغز) دیده میشود.

در میلو مننگوسل به علت خوب کار نکردن قسمتی از نخاع که از شکاف بیرون میزند بچه در اندام هایش دچار انواعی از فلجی و اختلال حس میشود.

هر چه محل عارضه در ستون مهره بالاتر باشد شدت علائم عصبی و فلجی بیشتر است.

ممکن است بچه دچار تغییر شکل هایی در پا مثل کلاب فوت شود. اغلب این بچه ها مشکلاتی در کنترل ادرار و مدفوع کردن دارند و بعضی از آنها بیش فعال هستند و دچار احتلال تمرکز، اختلال در صحبت کردن یا یادگیری میشوند.

در جنینی که مبتلا به اسپینا بیفیدا است ، برخی مواد پروتئینی از مایع نخاعی در اطراف کیسه آمیوتیک ترشح می کنند .

افزایش این پروتئینها باعث تشخیص این بیماری می شود . آزمایش آمینوسنتز اغلب 16 تا 18 هفته بعد از قطع آخرین عادت ماهانه زن انجام می شود

از سونوگرافی نیز برای تشخیص اسپینا بیفیدا استفاده می شود.

علائم اسپینابیفیدا یا مهره شکاف دار

غیرطبیعی بودن سطح پشتی نوزاد

مشکلات ادراری و مثانه

فقدان حس در زیر سطح صدمه دیده

عدم توانایی برای حرکت اندام تحتانی

عوارض نوزادان مبتلا به اسپینا بیفیدا

مشکلات فیزیکی و عصبی: این عوارض ممکن است شامل عدم کنترل عادی روده و

مثانه و فلج جزئی یا کامل پاها باشد.

کودکان و بزرگسالان با این نوع اسپینا بیفیدا ممکن است نیاز به عصا یا صندلی های

چرخ دار برای حرکت داشته باشند

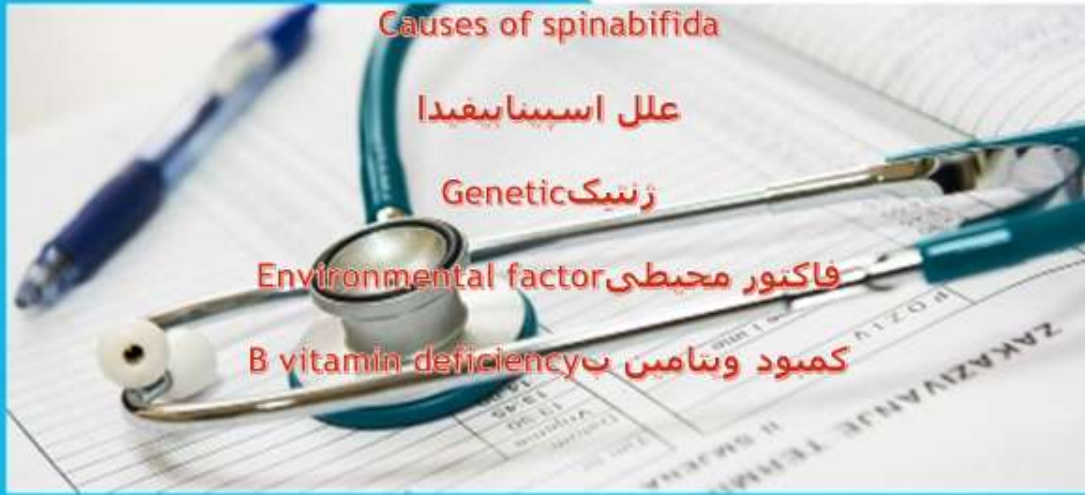تجمع مایع در مغز (هیدروسفالی): نوزادان متولد شده با میلومونوگوسکل معمولاً تجمع مایع در مغز را تجربه می کنند.

این وضعیت وضعیتی که به عنوان هیدروسفالی شناخته می شود.

عفونت در بافت اطراف مغز (مننژیت): برخی از نوزادان مبتلا به میلومونوگوسکل مننژیت، عفونت در بافت اطراف مغز را تجربه می کنند که ممکن است به آسیب مغزی منتهی شده و کشنده باشد.

عوارض دیگر مشکلات احتمالی است که ممکن است با بزرگ شدن نوزاد ایجاد شود. کودکان مبتلا به میلومونوگوسکل ممکن است ناتوانایی های یادگیری از جمله مشکلات تمرکزی، مشکلات زبان، درک مطلب و مشکل در یادگیری ریاضی را داشته باشند.





## References

1. World Health Organization. Headache Disorders. WHO Factsheet. 2004, 277. Available at:

<http://www.who.int/mediacentre/factsheets/fs277>.

2. Lipton RB, Stewart WF, Diamond S, Diamond ML, Reed MD. Prevalence and burden of migraine in the

United States: data from the American Migraine Study II. *Headache*. 2001;41(7):646-57.

