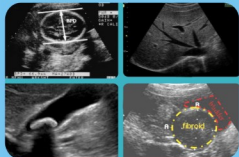


تلویزیونی آزمونی

پوهندوی داکتر نجیب الله خلیلي

Afghanic



ننگرهار طب پوهنځی

Pashto PDF
2015

Funded by
Kinderhilfe-Afghanistan

Ultrasound

Prof Dr Najebullah Khalili

Download from: www.aghalibrary.com

Download: www.ecampus-afghanistan.org



ننگرهار طب پوهنځی

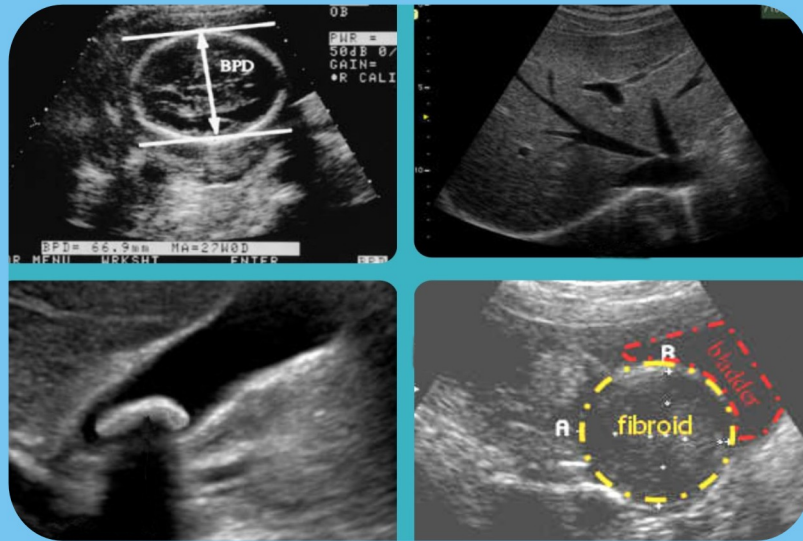


Nangarhar Medical Faculty

Afghanic

تلویزیونی آزمویني

تلویزیونی آزمویني



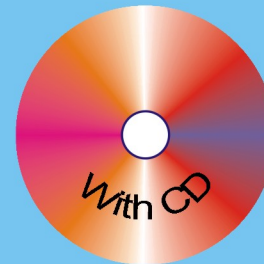
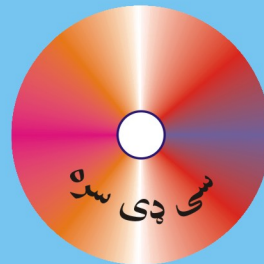Ultrasound

Ultrasound

Funded by
Kinderhilfe-Afghanistan

پوهندوی داکتر نجیب الله خلیلي
۱۳۹۴

پوهندوی داکتر نجیب الله خلیلي



۱۳۹۴

خوشحول منع دی

Not for Sale

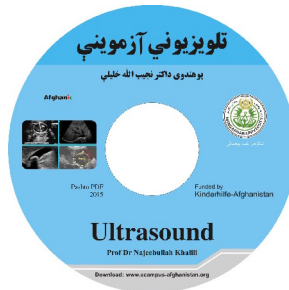2015

بِسْمِ اللّٰهِ الرَّحْمٰنِ الرَّحِیْمِ

تلویزیونی آزمونی

پوهندوی ډاکتر نجیب الله خلیلی

دغه کتاب په پی دی اف فورمت کی په مله سی دی کی هم لوستلی شی:



د کتاب نوم	تلویزیونی آزمویني
لیکوال	پوهندوی ډاکتر نجیب الله خلیلي
خپرندوی	ننگرهار طب پوهنځی
ویب پاڼه	www.nu.edu.af
چاپ شمېر	۱۰۰۰
د چاپ کال	۱۳۹۴
ډاونلوډ	www.ecampus-afghanistan.org
چاپ ځای	افغانستان تایمز مطبعه، کابل

دا کتاب د افغان ماشومانو لپاره د جرمني کمیتې په جرمني کې د Eroes کورنۍ یوې خیریه ټولنې لخوا تمویل شوی دی. اداري او تخنیکي چارې یې په آلمان کې د افغانیک لخوا ترسره شوي دي. کتاب د محتوا او لیکنې مسؤلیت د کتاب په لیکوال او اړونده پوهنځی پورې اړه لري. مرسته کوونکي او تطبیق کوونکي ټولني په دې اړه مسؤلیت نه لري.

د تدریسي کتابونو د چاپولو لپاره له موږ سره اړیکه ونیسئ:
 ډاکتر یحیی وردک، د لوړو زده کړو وزارت، کابل
 تیلیفون: ۰۷۵۶۰۱۴۶۴۰
 ایمیل: textbooks@afghanic.org

د چاپ ټول حقوق له مؤلف سره خوندي دي.
 ای اس بی ان ۶ - ۵۶۷۸ - ۱۲۳۴ - ۰ - ۹۷۸

د درسي کتابونو د چاپ پروسه

قدرمنو استادانو او گرانو محصلينو!

د افغانستان په پوهنتونونو کې د درسي کتابونو کموالی او نشتوالی له لویو ستونزو څخه گڼل کېږي. یو زیات شمیر استادان او محصلین نوي معلوماتو ته لاس رسی نه لري، په زاړه میتود تدریس کوي او له هغو کتابونو او چپترونو څخه گټه اخلي چې زاړه دي او په بازار کې په ټیټ کیفیت فوتوکاپي کېږي.

تراوسه پورې مونږ د ننگرهار، خوست، کندهار، هرات، بلخ او کاپیسا د طب پوهنځیو او کابل طبي پوهنتون لپاره ۱۵۶ عنوانه مختلف طبي تدریسي کتابونه چاپ کړي دي. د ننگرهار طب پوهنځی لپاره د ۲۰ نورو طبي کتابونو د چاپ چارې روانې دي. د یادونې وړ ده چې نوموړي چاپ شوي کتابونه د هیواد ټولو طب پوهنځیو ته په وړیا توگه ویشل شوي دي. ټول چاپ شوي طبي کتابونه کولای شي د www.afghanistan-ecampus.org ویب پاڼې څخه ډاونلوډ کړي.

دا کړنې په داسې حال کې تر سره کېږي چې د افغانستان د لوړو زده کړو وزارت د (۲۰۱۰-۲۰۱۴) کلونو په ملي ستراتیژیک پلان کې راغلي دي چې: "د لوړو زده کړو او د ښوونې د ښه کیفیت او زده کوونکو ته د نویو، کره او علمي معلوماتو د برابرولو لپاره اړینه ده چې په دري او پښتو ژبو د درسي کتابونو د لیکلو فرصت برابر شي د تعلیمي نصاب د ریفورم لپاره له انگریزي ژبې څخه دري او پښتو ژبو ته د کتابونو او درسي موادو ژباړل اړین دي، له دې امکاناتو څخه پرته د پوهنتونونو محصلین او استادان نشي کولای عصري، نویو، تازه او کره معلوماتو ته لاس رسی پیدا کړي".

د لوړو زده کړو د وزارت، پوهنتونونو، استادانو او محصلینو د غوښتنې په اساس په راتلونکې کی غواړو چې دا پروگرام غیر طبي برخو لکه ساینس، انجنیري، کرهنې، اجتماعي علومو او نورو پوهنځیو ته هم پراخ کړو او د مختلفو پوهنتونونو او پوهنځیو د اړتیا وړ کتابونه چاپ کړو.

کوم کتاب چې ستاسې په لاس کې دي زمونږ د فعالیتونو یوه بېلگه ده. مونږ غواړو چې دې پروسې ته دوام ورکړو، تر څو وکولای شو د درسي کتابونو په برابرولو سره د هیواد له پوهنتونو سره مرسته وکړو او د چپتر او لکچر نوټ دوران ته د پای ټکی کېږدو. د دې لپاره دا اړینه ده چې د لوړو زده کړو د موسساتو لپاره هر کال څه نا څه ۱۰۰ عنوانه درسي کتابونه چاپ کړل شي.

له ټولو محترمو استادانو څخه هيله کوو، چې په خپلو مسلکي برخو کې نوي کتابونه وليکي، وژباړي او يا هم خپل پخواني ليکل شوي کتابونه، لکچر نوټونه او چپټرونه ايډېټ او د چاپ لپاره تيار کړي. زموږ په واک کې يې راکړي، چې په ښه کيفيت چاپ او وروسته يې د اړوندې پوهنځۍ استادانو او محصلينو په واک کې ورکړو. همدارنگه د يادو شويو ټکو په اړوند خپل وړاندیزونه او نظريات زموږ په پټه له موږ سره شريک کړي، تر څو په گډه پدې برخه کې اغيزمن گامونه پورته کړو.

د يادونې وړ ده چې د مولفينو او خپروونکو له خوا پوره زيار ايستل شوی دی، ترڅو د کتابونو محتواي د نړيوالو علمي معيارونو په اساس برابر شي، خو بيا هم کيدای شي د کتاب په محتوي کې ځينې تيروتنې او ستونزې وليدل شي، نو له درنو لوستونکو څخه هيله مند يو تر څو خپل نظريات او نيوکې مولف او يا موږ ته په ليکلې بڼه راوليږي، تر څو په راتلونکې چاپ کې اصلاح شي.

د افغان ماشومانو لپاره د جرمني کميټې او د هغې له مشر ډاکټر ايروس څخه ډېره مننه کوو چې د دغه کتاب د چاپ لگښت يې ورگړي دي دوی په تيرو کلونو کې هم د ننگرهار د طب پوهنځی د ۶۰ عنوانه طبي کتابونو د چاپ لگښت پر غاړه درلود.

په ځانگړي توگه د جې آي زيت (GIZ) له دفتر او (CIM) Center for International Migration & Development چې زما لپاره يې په تېرو پنځو کلونو کې په افغانستان کې د کار امکانات برابر کړي دي هم د زړه له کومې مننه کوم.

د لوړو زده کړو وزارت علمي معين ښاغلي پوهنوال محمد عثمان بابري، مالي او اداري معين ښاغلي پوهنوال ډاکټر گل حسن وليزي، د ننگرهار طب پوهنځی رييس ښاغلي ډاکټر خالد يار، د ننگرهار طب پوهنځی علمي مرستيال ښاغلي ډاکټر همایون چارديوال، او استادانو څخه مننه کوم چې د کتابونو د چاپ لړۍ يې هڅولې او مرسته يې ورسره کړې ده. د دغه کتاب له مولف څخه منندوی يم او ستاينه يې کوم، چې خپل د کلونو کلونو زيار يې په وړيا توگه گرانو محصلينو ته وړاندی کړ.

همدارنگه د دفتر له همکارانو حکمت الله عزيز، احمد فهيم حبيبي او سبحان الله څخه هم مننه کوم چې د کتابونو د چاپ په برخه کې يې نه سترې کيدونکې هلې ځلې کړې دي.

ډاکټر يحيی وردگ، د لوړو زده کړو وزارت مشاور

کابل، جنوري ۲۰۱۵

د دفتر ټيليفون: ۰۷۵۶۰۱۴۶۴۰

ايميل: textbooks@afghanic.org

wardak@afghanic.org

دالی

دغه کتاب چی په پښتو ملی ژبه لیکل شوی د افغانستان
اسلامی هیواد روښانه اینده او په انتخاباتو کی د یو ښه
مسلمان په هیواد او خلکو رښتینی مین او واقعی
خدمتگار ولسمشر په درلودلو چی د بیوزلو خلکو په
زخمونو د مرهم پتی کیږدی دالی کوم
الحاج پوهندوی دکتور نجیب الله (خلیلی)

تقریظ

د محترم پوهندوی دوکتور نجیب الله (خلیلی) لیکل شوی کتاب چې د التراسونډ معایناتو په باره کې په پښتو ملي ژبه لیکلی په څیر سره ما ولوست. داملاء او انشاله مخې تر ممکنه پوري نیمگړتیاوې اصلاح شوي ، ساده او روان عبارت لري او د علمي له پلوه د اوسني پرمختللي تکنالوژۍ سره برابر او د هرې ناروغۍ سره مربوطه تصویر په ښکلي ډیزاین سره ځای په ځای شوي دي او د ځوانو داکترانو او محصلینو لپاره ډیر گټور او علمي گټه ورڅخه ترلاسه کولای شي.

نوموړی کتاب د یو علمي پانگې په څیر زه یې تائیدوم او د خپریدو وړ یې بولم. نوموړي استاد ته د الله (ج) څخه د لازياتو علمي پرمختگونو هیله مند یم.

په درنښت

الحاج پوهنوال دوکتور غلام سخي "رحمانزی"

د رادیولوژی د څانگې شیف

تقریظ

د الحاج پوهندوی داکتر نجیب الله خلیلی دننگرهار پوهنتون د طب پوهنځی د رادیولوژی څانگې استاد لیکلی کتاب (التراسونډ) په نوم چې په پښتو ملي ژبه لیکل شوی دی په پوره غور ولوست محترم داکتر صاحب د کتاب په لیکلو کې زیات کوشش کړی چې د پښتو روان او ساده لغاتونو او اصطلاحاتو څخه استفاده کړی همدارنگه ډیر ښه د التراسونډ انځورونه او عکسونه یې ور کې ځای په ځای کړی او د نوو او عصري کتابونو او انترنت څخه استفاده شوی چې مطالعه یې د ځوانو داکترانو - ستاژرانو - محصلینو او د طب مینوالو ته ډیر گټور دی زه خپله د دغه کتاب د چاپ سره موافقه لرم او په آینده کې د الحاج پوهندوی داکتر صاحب نجیب الله (خلیلی) ته د طب او طبابت په لاره کې د لا ډیرو خدمتونو هیله کوم

پوهنوال داکتر عبدل احد (حمید)

۱۳۹۲ هجری شمسی

2014 میلادی عیسوی

تقریظ

دمحترم پوهندوی دوکتور نجیب الله (خلیلی) لیکل شوی کتاب چې د التراسوند معایناتو په باره کې په پښتو ملي ژبه لیکلی په څیر سره ما ولوست.

داملاء او انشا له مخې تر ممکنه پوري نیمگړتیاوې اصلاح شوي ، ساده او روان عبارت لري او د علمي له پلوه د اوسنۍ پرمختللي تکنالوژۍ سره برابر او د هرې ناروغۍ سره مربوطه تصویر په ښکلي ډیزاین سره ځای په ځای شوي دي او د ځوانو داکترانو او محصلینو لپاره ډیر گټور او علمي گټه ورڅخه ترلاسه کولای شي.

نوموړی کتاب د یو علمي پانگې په څیر زه یې تائیدوم او د خپریدو وړ یې بولم.

نوموړي استاد ته د الله (ج) څخه د لازياتو علمي پرمختگونو هیله مند یم.

په درنښت

الحاج پوهندوی داکتر سید عارف (ویار)

د رادیولوژی د خانگې استاد

منن لیک

دغه دالتراسوند کتاب چې په پښتو ملي ژبه لیکل شوی دی دخپل قدرمن استاد پوهنوال غلام سخی (رحمانزی) د رادیولوژی دیپارنمنټ شف څخه چې ما ته په هره برخه درستنه او لازمه مرسته کړی د الله (ج) څخه ورته اجر غواړم

همدارنگه زموږ د دیپارتمنت ډیرو عزتمندو استادانو هر یو پوهندوی الحاج دکتور سید عارف ویار او پوهنیار محمد عظیم احمدی لارښوونې ډیری د قدر وړی ورڅخه مننه کوم

او همدا رنگه ددی کتاب د ډیزاین کمپوز په برخه کې ورور فاروق (احمدی) ډیر زیات زحمت گاللی دی او همدا رنگه د تصویرونو په اچولو او ځای په ځای کولو کې مرسته کړی کورودانی وایم په پای کې له ټولو لوستونکو هیله کوم چې زما د کتاب غلطۍ په نښه او ماته یې راواستوي.

آلحاج پوهندوی داکتر نجیب الله خلیلی

۸۱	Obstetrics . ۱۹
	خلورم خپرکی
۹۵	Fetal well being . ۲۰
۹۹	د. ۲۱ طفل جسم
۱۱۳	د. ۲۲ امینو تیک مایع اندازه
۱۱۷	د. ۲۳ دماغ شوکی تولید او جریان
۱۲۵	د. ۲۴ ماشوم بطن
۱۳۳	د. ۲۵ طفل د جنسیت تعیینول
۱۳۵	۲۶. پلاسنتیا
	پینځم خپرکی
۱۴۹	۲۷. بنځینه تناسلي جهاز
۱۲۷	۲۸. عقامت
۱۷۲	د. ۲۹ ولادي نسائي په U.S معاینې راپور جوړول
	شپږم خپرکی
۱۷۲	Small part . ۳۰
۱۸۵	۳۱. ماخډونه

لیکلې

مخ	سرلیک	ګڼه
۱	تلویزیوني معاینات	۱.
	لومړی خپرکی	
۴	التراسوند	۲.
۱۳	د التراسوند د ماشین څخه د استفادې اساسات	۳.
۱۴	د التراسوند د معاینې ګټې	۴.
۱۹	د کتلو خاصیتونه او ځانګړتیاوې	۵.
	دویم خپرکی	
۲۱	د ګېډې په داخل کې د لویو رګونو او احتشاوو	۶.
۲۵	کېد (ځیګر)	۷.
۲۸	د کېد داخلي تقسیمات	۸.
۲۹	د کېد شکل او اندازه	۹.
۴۰	د پینې سروز	۱۰.
۴۲	Portal vien په سروز کې	۱۱.
۴۸	صفره کڅوړه	۱۲.
۵۱	Gall Stone.	۱۳.
۵۲	تشخیص تشریفي	۱۴.
۵۸	پانقراس	۱۵.
۵۹	د پانقراس د معاینه کولو طرز العمل	۱۶.
۶۳	طحال Spleen توري	۱۷.
۶۵	جامد کتلې په طحال کې	۱۸.

تلویزوني معاینات Ultrasound

تاریخچه :-

التراسوند یوه نوی تشخیصیه لاره ده چې د هغه پواسطه د نارغیو په پیژندنه کې د طبابت په بیلابیلو څانگو کې په زیاته اندازه کار اخستل کیږي.

التراسوند د دوه کلیمو څخه جوړ شوی چې الترا د ډیر لوړ او سوند د غږ یا اواز څخه عبارت دی یعنې ډیر لوړ غږ چې د فریکونسی واحد یې $20.000/\text{cycle}$ دوره فی ثانیه څخه زیات دی، او د انسان پواسطه د اوریدو وړ ندی.

التراسوند په طبیعت کې هم د ځینو حشراتو او ژوو پواسطه تولیدیږي چې د فریکونسی واحد یې $40.000-100.000/\text{cycle}$ دوره فی ثانیه کې وی او د همدې غږونو پواسطه دا حشرات د شپې په تیاره کې خپله فاصیله د کوټو او سمڅو له دیوالونو څخه تعینوی چې همدا د ایکولوکیشن **Echo location** حادثه د لمړي ځل لپاره په 18 پیړۍ کې د یو ایتالوی عالم ساینس پوه **Spall Zoni** لخوا کشف او څرگنده شوه تردی یوه نیمه پیړۍ وروسته یو فرانسوی ساینس پوه **Pierrs Carie** په طبیعت کې داسی کرستلونه وموندل چې کولای شی برقي انرژي په صوتی انرژي او صوتی انرژي په برقي انرژي بدل کړی چې

نوموړی کرستلونه عبارت د **Quartz** او **Rochelle salt** څخه چې دواړه یې **(P.E.M)** یا پیزو الکترومیتریل **Pizo electo** **material** په نوم یاد کړل د **Pizo** توری یو یوناني کلیمه ده چې د کبسکارېل شوي په معنې دی یعنې نوموړی کرستلونه په لمړي سر کې د میخانیکې انرژي پواسطه کبسکارېل شوي او د هغه وروسته تری استفاده کیږي دا کرستلونه د لمړي ځل لپاره د یو فرانسوی انجینر **Paul Lengerin** لخوا په 1915 م په عملی ډول تری کار واخستل شو نوموړی انجینر دیاد شوو توکو څخه داسې وسیله جوړه کړه چې د **sound** او **Echo** په میکانیزم کې د سمندر په تل کې اوبتلونه په نښه کړل او د هغه موقعیت به یې ښکاره کاوه، او همدا د التراسوند څخه په عملی ډگر کې لمړني استفاده وه د هغې وروسته التراسوند د اول ځل لپاره د طبابت نړۍ ته لاره پیدا کړه چې د دماغی عملیاتو په جریان کې په دماغی اوعیو کې د وینې د علقه کیدو (پرنډ کیدل) **coagulation** لپاره گټه واخستله. وروسته د دی **Hertz** او **Elder** په کال 1953 یوه داسې نشریه نشر کړه چې په هغه کې د التراسوند په مرسته د زړه د یو دسام عکس اخستل شوي وو چې هغه ئې د **Echo** **Cerdiography** پنوم یاد کړ. څوکاله وروسته په 1958 کال **landonald** او **Glasgow** د دی ماشین په مرسته د انسان په وجود کې دحامدی او سیستیک کنلې **solid and cystic mass**

ترمنځ فرق وکړي. لږ وروسته التراسوند د ولادي نسائی داکترانو توجه ځان ته واړوله او د اول ځل لپاره د کورتاژ Cortage فلزی اله او بیا یې ماشوم د مور په رحم کې مطالعه کړ چې نن ورځ په روتین ډول استعمال لري او همدارنگه د طبابت په نورو څانگو کې لکه **cardiology** بطن **Scretom-Thyroid-Neonital** **head** او **Breast** کی تری استفاده کیږي.

لومړی څپرکی التراساوند فزیک

غږ یا (Sound)

تعریف: عبارت د موج (Wave) څخه دي چې د حرکت کولو خاصیت لري اود خوځښت پواسط یو شمیر تغیرات په موجه کې منځ ته راځي چې عبارت دي .

(1) Temperature. گرموال

(2) Pressure فشار.

(3) Molecular Density د مالیکولو نور اتولیدل .

(4) Speed د حرکت چټکتیا.

اواز واحد:

د آواز واحد عبارت د Hertz (H^Z) څخه دی او یو H^Z د یو مکمل موج د انتقال څخه .

په یوه ثانیه کې عبارت دي یعنی $1 H^Z = 1 \text{ Cycle/Secant}$

$H^Z = 1 \text{ Cycle/Second}$

د آواز لوي واحدونه عبارت دي د $(1K H^Z =$

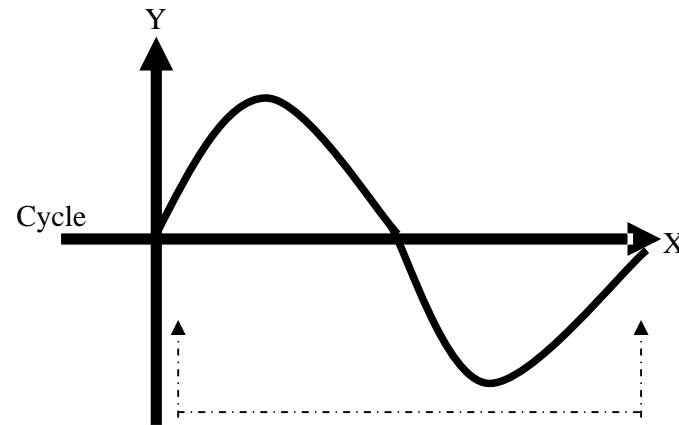
$1000HZ/Second)$

$1 \text{ Mega H} = (MH^Z, \text{ One million } H^Z \text{ } 1000000 H^Z/second)$

Frequency عبارت د هغه شمیر cycles څخه دي کوم چې په

یوه ثابته کې تیرېږي .

No of cycles/sec=1 Frequency



د غږ ډولونه:

- (1) Audible Sound هغه دي چې د اوریدلو قابلیت لري او لرونکی د $20-20000 \text{ H}^Z/\text{Sec}$.
- (2) Infra sound: د هغه آواز څخه عبارت دي چې د فریکونسی شمیر یې د 20 H^Z څخه کم وی.
- (3) Supra Sound: چې د فریکونسی شمیر یې $20000 \text{ H}^Z/\text{sec}$ څخه لوړ ښودلې وي.
- (4) Ultra Sound: چې د فریکونسی شمیر یې 1 Million /sec H^Z څخه لوړ وی.

لدي کبله التراساوند په یوه فریکونسی کې د 1 M H^Z څخه زیات فعالیت کوي

1-20MH^Z/sec Diagnostic U.S . A

Therapeutic U.S (ډیر زیات پورته)

نوټ: د انسانانو د اوریدلو د آواز وړتیا چې Audible S دي په نارینه وو کې $300 \text{ H}^Z/\text{sec}$ او په ښځینه وو کې $150-200 \text{ H}^Z/\text{sec}$ ترمنځ واقع دي.

د التراساوند میخانیکیت

که چیرې د یو غږه ترڅنګ ولاړ او سوو یو غږ پورته وکړو نو زموږ د غږ انعکاس بیرته اوریدل کېږي د هغه چې آواز پورته کېږي په نامه د Pulse یادېږي او هغه چې انعکاس یې بیرته اوریدل کېږي د Echo په نوم یادېږي چې دغه عملیه په اساس کې موږ ته التراساوند رابښی.

Pulse Echo Transmission: د آواز او غبرګون خپریدل

په دوهم جهاني جنگ کې د Sonar ماشین څخه د تحت البحري بیړیو په کشف کې استفاده کوله، چې آواز به یې د کشتی لاندینې قسمت ته کوم چې د بحر په تل کې ځای درلود لیږلو نو کله به چې د تحت البحري بیړیو سره تماس وکړو د هغه Echo به منځ ته راغله چې د هغه پواسطه به تحت البحري بیړی کشف او د هغه د موقعیت تعیین به یې کاوه نظر د جسم تراکم ته د آواز Echo

تلویزوني معاینات

هم فرق کوي که چيري يو ماشين موجود اوسي چې په عين وخت کې ډير آوازونه توليد کړي او د هغه تماس په اثر چې د جسم پر سطحه يې کوي دوباره د هغه Echo توليد او په نتيجه کې د هغه جسم تصوير رسميدلای شي او دقیقاً د جسم تصوير به وي.

که چيري يو آواز په 10 نقطو د جسم ثابت وکړي په نتيجه کې 10 نقطی د پردې پرمخ منځ ته راځي مخکې لډي چې د الترساوند په مطالعه بوخت شو نو ضروري ده چې يو تعداد اصطلاحات وپيژنو.

Attenuation of Sound (1)

د آواز د انرژي د کموالي څخه عبارت دي کوم چې د آواز د حرکت څخه د يوي نقطی څخه بلي نقطی پوري سفر کوي چې د هغه په اثر لاندې عوامل منځ ته راځي.

Absorbition: A د بدن د اعضا، پواسطه د آواز جذبیدل کوم چې د هغه په تماس کې راغلي وي.

Reflection: B انعکاس.

Refraction: C انکسار.

Reverberation D پدې حالت کې کله چې Puls پر جسم ثابت وکړي Echo توليدوی چې يو مقدار Echo په داخل د Probe کې ننوځی او يو مقدار نور يې دوهم ځل د Puls خاصيت غوره

تلویزوني معاینات

کوي چې نوموړي تعامل شو ځلي تکرار يې چې په نتيجه کې د آواز په انرژي کې کمولای منځ ته راځي چې Monitor پرمخ اولي Echo ډير روښانه او ورستی Echo کم روښانه او هم ورپسې کمتر روښانه ښکاري پاتي دي نه وي چې د خطونو ترمنځ فاصیله چې Reverberation په اثر منځ ته راځي يو د بل سره مساوی قرار لري.

الترساوند ماشين

د الترساوند ماشين دري عمده برخې لري.

(1) Computer کمپيوتر

(2) TV Screen Monitor

(3) Transducer (Probe)



(1) Computer کمپيوتر د الترساوند د ماشين د آواز Pulse او Echo د تنظيمولو په خاطر جوړ شوي دي او په ماشين کې

تلویزوني معاینات

TV په پرده ورکوي هغه هم مستطیل شکل لري چې د OBS معاینې لپاره ډیر مساعد دي.

2: Convex د جلد سره تماس برخه معمولاً محدب وي د همدې کبله د سطحی د لویوالي د سبب یې تصویر هم لوي وي او معمولاً د رحم کبد او نورو بطني احشاو د تصویر اخستلو لپاره ترې استفاده کیږی.



Liner probe



Convex

Endo probe



Sector probe

Sector probe چې په خپل داخل کې یو یا دوه P.E.M لري (چې د آواز تولید او سرعت وظیفه لري)، اود نوموړی Probe څخه Echo cardio graphy او نور لپاره ترې استفاده کیږي.

په دوه ډوله دی

Mechanical A
Phased Driry B

تلویزوني معاینات

ځای په ځای شوي دي او همدارنگه د ناروغ د نوم لیکل د مریض د عمر لیکل او د ناروغی د تشخیص د لیکلو او په هغه صورت کې چې تیره یا کتله (Mass) موجود وي د هغه د اندازی تعیینولو لپاره فعالیت کوي.

3) Transducer (Probe) چې د کمپیوتر د زړه په نامه هم یادېږي چې د probe په داخل کې یو قسم مواد چې د (P.E.M) Piezo Electro Material په نوم یادېږي موجود دي چې د کرستل شکل لري او خاصیت یې عبارت دي د برقي انرژي تبدیلول په آوازي انرژي او د آوازي انرژي تبدیلول په برقی انرژي. د پروب ډولونه

Probe Shape: د شکل د لحاظه په څلور شکلونو ویشل شوي.



Liner Probe: 1 د مستطیل شکل لري او کوم شکل چې د

تلویزوني معاینات

په **Mechanical** شکل کې معمولاً موتور په **P.E.M** کې قرار لري او په دوهمې **(phased array)** شکل کې موتور په خارج د **P.E.M** کې واقع دی په دی شکل کې علاوه د ولادي، نسايې، بطني څخه په قلب او دماغ د ماشومانو چې د **Fantnila** د لاري ليدل کيږي کار اخستل کيږي.

4) **Endo Probe** په څلورو ډولو ويشل شوي

Endo Vaginal P : 1

Endo Esophageal P :2

Endo Rectal P:3

Endo Luminal P :4

د دي **Probes** څخه د بدن داخلي جو فونه معاینه کيږي او هم د پروستات په معاینه کې تري کار اخستل کيږي.

Frequency II د نظره. د **probe** نوعی

A: 2M H^Z د ډيرو چاغو خلکو لپاره.

B: 3.5 M H^Z د يو نورمال وزن کاهل شخص لپاره.

C: 5 MH^Z د لاغره اشخاصو او جلد ته نژدې احشاو لپاره.

D: 7.5 M H^Z تحت الجلدی احشاو تايرانيد ثديه شريانونو او وريدونو، سترگه کی

E: 10MH³ د بدن د ډير سطحی احشاو لپاره جلد تحت الجلد هر څومره چې فريکونسی زیاته وي همغومره يې **Penetration** يا

تلویزوني معاینات

جذب کم وي او برعکس هرڅومره چې فريکونسی کمه وي نو **Penetration** يې زیات وي.

Higher the Frequency = Lower the Penetration

Lower the Frequency= Higher the Penetration

Resolution III دوه نقطی د يو بل څخه جدا او واضح ليدل عبارت دي د **Resolution** د درجی څخه دی.

Higher the Frequency= Higher the Resolution

د بطني احشاو د مطالعی لپاره **probe** د همغه عضوي د جلد د پاسه قرار ورکولو او عضوی د مطالعی لاندې نيسو د دی لپاره چې **probe** د جلد د پاسه نژدې تماس ولري يو نوع مایع لکه اوبه، تیل، يا مخصوصه مایع **gell** څخه استفاده کيږي د اوبو او تیلو څخه کم استفاده کيږي د پروب د پاسه د مایع اچولو په وخت **probe** باید خاموشه وی او بل دا چې د مایع د بوتل خوله باید د **probe** سره تماس ونلري هغه جیل چې استعمال لري **acoustic couplant** په نوم ياديږي برعلاوه د پورتنی دري برخو څخه د **U.S** په ماشين کې لاندې برخې موجود دي.

(1) Power out Gain (Master -G) چې د **TV** پرده روښانه او يا توره کوي.

(2) Time Gain Compensation يا **T.G.C** يا **Near Gain**

يو مهم سوچ دی چې د هغه پواسطه تصوير د پردي پرمخ متجانس کيږی د مثال په ډول د **A** نقطه چې **probe** ته نژدې واقع ده نسبت

تلویزوني معاینات

لري نقاطو ته زیاته روښانه ښکاري یعنی د A نقطه نسبت د B نقطې ته چې لیری واقع ده زیاته روښانه وي مگر د همدې سوچ پواسطه کولاي شو چې دواړه نقطې په مساوي شکل وگورو Near Gain او Far Gain پواسطه کولاي شو کوم نقاط چې د مطالعي لاندې نیول شوي لیري یا نژدې کړو چې د A نقطې لپاره Near Gain او د B نقطې لپاره Far Gain څخه استفاده کوو.

Freez نوموړی سوچ د probe پوري مربوط دي یعنی که سوچ روښانه وي probe خاموشه او که سوچ گل وي نو probe فعال دي.

د التراساوند د ماشین څخه د استفادي اساسات

د هرڅه اول د ماشین څخه استفاده باید په ډیر دقت سره وشي خصوصاً probe څخه چې ډیر حساس دی لاندې اهتمامات باید په نظر کې ونیول شي.

1) هر ماشین د التراساوند باید یو تراسفرمر او یا stabilisator ولري.

2) د مریض په عدم موجودیت کې ماشین باید خاموش اوسي.

3) کله چې probe په ماشین پوري نصبیږي نو ماشین باید خاموش شي.

4) ماشین په ډیر احتیاط فعال او دري واړه برخي همزمان فعالیږي.

تلویزوني معاینات

5) څو ثانیې وروسته د فعالیدو د probe سوچ باید خاموش کړي شي او probe د freez سوچ پواسطه بل او خاموش کیږي.

د التراساوند د معاینې گټې

د التراساوند معاینات د لاندې گټو لرونکی دی

1. دا معاینه نسبت نورو معایناتو ته ارزانه ده

2. کوم خاص احتمالات د معایناتو د اجرا لپاره ضرور نه دي.

3. او په هر ځای کې اجرا کیدلای شي (شفاخانه، کلینیک او کور)

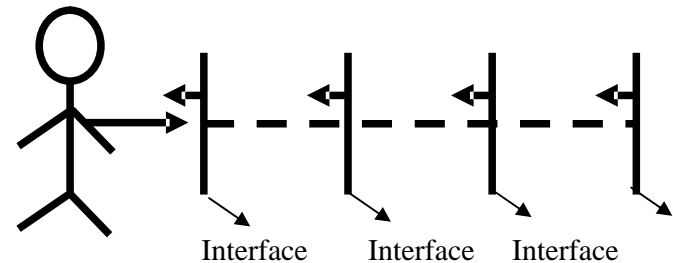
4. د عضویت لپاره بی ضرره ده

5. د حاملگي به ټول دوران او هم به ماشومانو کی استطباب لری

نوټ:

تلویزوني معاینات

دالترساوند موجه هغه وخت چې د یوې مایع liquid څخه تیریری نو Echo نه ورکوي مگر جدارونه د هغه عضوي چې مایع پکې ځای نیولي دي د Monitor د پردې پرمخ خیال ورکوي (cyst) د



هغه خیال نسبت عضوي ته روښانه ښکاري چې د interface په نوم یادیری چې د دوه عضو یا دوه محیطو ترمنځ سرحد ښکاره کوي.

په داخل د عضویت کې مایعات عبارت دي ویني، ادرار، صفرا، دپلورا د جوف مایع، پریکارډ د جوف مایع د پریتوان د جوف مایع (Ascitis) لمف او داسي نور.

د ناروغ د پښتورگی په معاینه کې باید پوه شو چې د مریض د پښتورگی علوي قطب او سفلي قطب چیرته قرار لري نو باید پوه شو چې د مانیتور Monitor په علوی چپ طرف کې یو (-) منفی علامه موجود ده او هم د probe په اړخ کې یوه برامده گي شته چې په همدغه علامه د probe برامده گي توافق کوي. هر کله چې

تلویزوني معاینات

برامده گي د probe په علوي قطب دپښتورگی باندي کښنودل شي نو عکس یا Echo د علوی قطب د پښتورگی د Monitor په پرده ښکاره کوي او مقابل طرف لانديني قطب نیول کیږی.

په خلاصه توگه په عرضاني قدامی مقطع کې probe برامده گي چپ خواته او په طولاني مقطع کې د پروب (probe) برامده گي لاندي او د مریض په خوا باید قرار ولري.

:(Monitor) T.V Screen

Monitor یو پرده ده چې د هغه د پاسه د عضوو خیالونه رسمیری چې معمولاً مستطیل شکل لري او په عرضانی او طولاني شکل د 1cm په فاصله تقسیم شوي دي.

سپین نقاط د T.V په پرده د echogenic په نوم او توري د un echogenic په نوم یادیری د T.V پرده توره او انعکاسات د هغه پرمخ چې لیدل کیږي سپین شکل لري کیداي شي چې دغه انعکاسات په نقطه یي شکل او یا په Amplitud شکل قرار ولري.

الترساوند په لاندي شکلونو لیدل کیږي.

Amplitude Mode (A-Mode): 1

Brightness Mode (B-Mode): 2

Motion Mode (M-Mode): 3

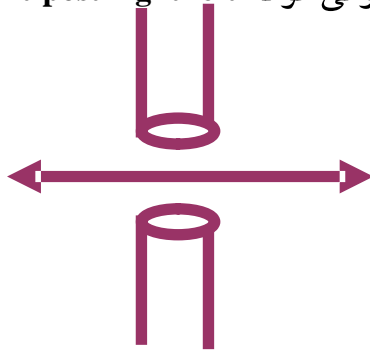
(1) A-Mode شکل کې انعکاسات د موجی په شکل وي چې

تلویزونی معاینات

په عمومی ډول د اناتومی د لحاظه دری نوعه مقطع په **stander** شکل وجود لري.

1 Transver Section یا مستعرض شکل مقطع

پدی ډول مقطع کی دوه مخه منځ ته راځی چې یوه پورتنی مخ او بل کښتینی مخ دی چې په نتیجه کې پورتنی مخ د مطالعی وړ دی پدی ډول مقطع کې په عمومی توگه **Ant-post-right-left** مخونه د مشاهدی وړ وی.



2 Longitudinal Section Sagital یا طولانی شکل مقطع

پدی ډول مقطع کې عضوه یا جسم په بنی او چپ طرف تقسیم کیږی چې چپ مخ پکښی د مطالعی لاندی نیول کیږی پدی ډول مقطع کی د **probe** فرانت **front** کښته خواته متوجه وی چې لرونکی د څلورمخونو وی **ant-post-right-left** که چیري یو افت د منځنی په بنی طرف کې واقع وی او یا چپ طرف کې

تلویزونی معاینات

زیاتره د سترگو په معاینه کې استعمالیږی (دلنیز د ضخامت په منظور).


2 **B-Mode** پدی شکل کې انعکاسات په نقطوی شکل د **TV** پردی پرمخ لیدل کیږی چې د جسم دکثافت د نظره فرق کوی هرڅومره چې **Density** زیات وی په همغه اندازه نقطی روښانه ښکاری. او د جسم اصلی تصویر را کوی.

3 **M-Mode** پدی شکل کې زیاتره د قلبی د ساماتو، شریانونو او وریدونو سپرو او نورو عضوو چې متحرک دی استفاده کیږی د دی ماشین په ذریعه کولای شو چې د جنین د زړه ضربان او د جنین د مور د زړه ضربان اندازه کړو فعلاً زیات **B-Mode** او **M-Mode** څخه استفاده کیږی چې پورتنی دري نوعې یې **Gray** یا **Real Time** په نوم یادیږی چې تنها عضوه ښودلای شی د جسم د حرکت، سمت، فشار او نورو سوا شکل، د وینې لپاره په داخل د شریانونو، او وریدونو کې د **Doppler ultrasound** څخه استفاده کوو. همدارنگه د **Doppler -Duplex** یو مرکب شکل **Doppler + Gray** دی او بل یې عبارت **color Doppler** څخه دی چې په دی ماشین کی د وینې حرکت او سمت د سگنال په شکل د گراف په ډول په رنگه شکل ښودل کیږی بل شکل یې عبارت دی د **Power Doppler** څخه چې ډیر قوی دی.

Cross Section مقطع

تلویزونی معاینات

موجود وی نو probe د متوسط خط خخه بنی یا چپ خواته 2Cm+ او یا چپ 2cm- حرکت ورکوو.



(4) Coronal Section یا اړخیزه مقطع

پدی ډول مقطع کې جسم داړخ خخه په دوه برخو ویشل کیږی چې قدامی برخه او سفلی برخه د بدن جوړوی چې پدی حالت کې هم Sup - R - L - Inf برخه مطالعه کیږی چې په نتیجه کې قدامی وجه د مطالعی وړ ده همدارنگه Oblique مقطع هم اخستل کیدای شي

Note: په عرضانی مقطع کې د probe راوتلی برخه باید چپ طرف ته ځای ولری او په طولانی مقطع کې لاندی خواته باید متوجه وي.

کله چی مستعرض مقطع په طولانی مقطع بدلوو نو پروب ته باید د ساعت د عقربې په شکل تدور ورکول شی او که چیرې طولانی مقطع مستعرض مقطع بدلوو باید پروب د ساعت په مخالف جهت وگرځوو.

د کتلو خاصیتونه او ځانگړتیاوی

په الترساوند کې cyst او تیرې ډیر ښه خیال ورکوي او ښه تشخیصیږی.

(1) هره cystic کتله (هغه کتله چې په مینځ کې مایع ځای ولری) څلور تشخیصیه مشخصات لری چې په لاندی ډول تشریح کیږی.

A کتله معمولاً په hypo Echo یا an Echo شکل یعنی توره

تلویزونی معاینات

ښکاري.

B جدارونه یې په وضاحت سره پیژندل کیږی او لرونکی د Inter Face او Inter face , دی او دایروی یا بیضوی شکل لری یعنی ovoid or circuler type with well defnet

Posterior wall enhensment C موجود وی یعنی خلفی جدار د cyst د قدامی جدار په نسبت ضحیم معلومیږی چې دا خاصیت په جامدو کتلانو کې موجود نه اوسی

good یا posterior Acoustic enhancement D

trough transimation شاتنی برخه د cyst ډیره روښانه

ښکاري نسبت نورو برخو ته چې مهم Dx وجه د U/S ده او دلیل یې د آوازي انرژي د سرعت زیاتوالي په خلفی برخه کې نسبت اطراف قسمتونو ته.

II جامد کتلات معمولاً په Hyper Echogenic او یا Echogenic

شکل لیدل کیږی مگر 3-4 شماره خاصیتونه د cyst په دی کې نه

ښکاري په تیره باندي د آواز په برخورد کې یو اندازه ئی د تیرې په

سطحی برخی کې نفوذ کوي او نور شدت سره انعکاس کوي نو بناً د

تیرې شاته یو مطلق تور خیال چې واضح دی معلومیږی چې دی

تورخیال ته Posterior Aoustic Shadowing یا Shadowing

وای، بعضی تیرې هم شته دی چې د آواز نفوذیه قابلیت لری مگر دا

معقوله د تیرو په هکله همیشه موجوده ده. (Stone Must shadow)

دوهم خپرکی

دگیدې په داخل کی د لویو رگونو او احشاوو

تلویزونی ازموینه

Upper Abdominal Vasculature and large viscerae

د بطن څخه دوه لوي او عی تیریری یو بی عبارت د ابهر Aorta او بل Vena Cava Inferior (ورید جوف سفلی) (I.V.C) دی ابهر لږ چپ خواته واقع دي او لاندې مشخصات لري.

(1) د ستون فقرات د پاسه لږه اندازه چپ طرف ته قرار لري.

(2) د ستون فقرات او ابهر ترمنځ هیڅ شي وجود نلري.

(3) ابهر لرونکی د ضربان دي.

(4) تنفسی تغییرات (شهيق او ذفیر) په ابهر په لومن کې تغییر نه راولي.

(5) د ابهر په قدام کې حجاب حاجز موجود دی.

(6) یو فاصله په Echogenic شکل د ابهر او چپ لوب د جیگر ترمنځ قرار لري.

(7) ابهر Tubular شکل لري.

ورید اجوف سفلی (I.V.C) :

(1) بنی طرف او د ستون فقرات د پاسه قرار لري.

(2) دلبری انحن لرونکی دی.

(3) Prastalytic لرونکی وي.

(4) د IVC او کبد ترمنځ کوم فاصیله وجود نه لري.

(5) وروسته د ژور شهيق څخه د IVC قطر کمیږي چې نوموړي حادثه biphasic respiratory caliber exchange په نوم یادېږي.

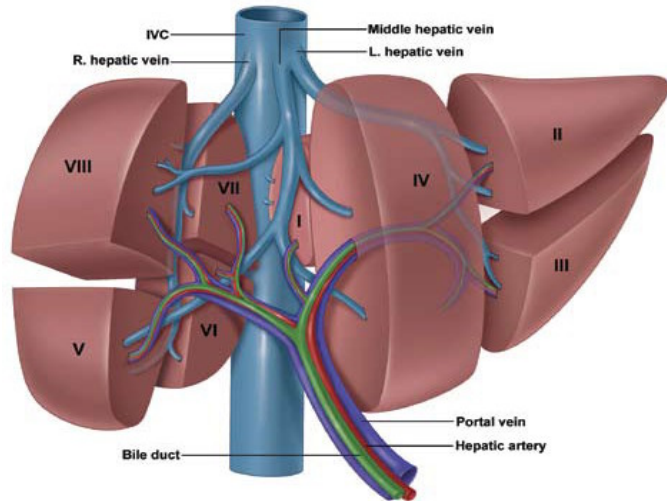
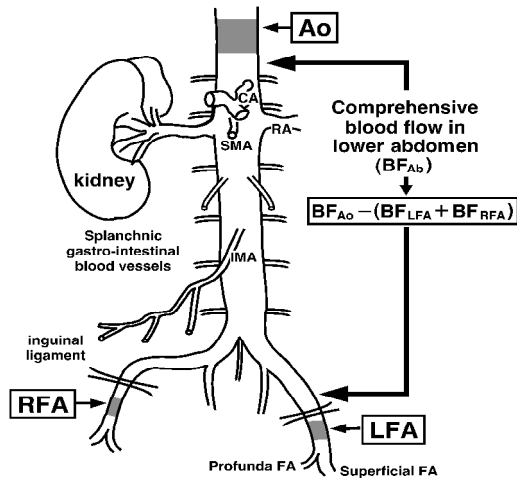
(6) I.V.C : شاته حجاب حاجز او Right adrenal gland وجود لري IVC د T8 په برخه کې Esophagus د T10 په برخه کې او ابهر د T12 په برخه کې د صدر څخه خارجېږي.

د بطن په علوی برخه کې IVC لږ ابهر ته قدامی موقعیت لري او د بطن په متوسطه برخه کې دواړه سره مساوي قرار لري او په سفلی برخه د بطن کې د ابهر نسبت IVC ته قدامی موقعیت اختیاروي.

که چیري IVC قدام طرف ته تیله شي نو کتله د R Adrenal غدی پوري مربوط او که چیري IVC خلف خواته تیله شي کتله د پانکراس په راس پوري مربوط وي یا په بل عبارت د R Adrenal غده IVC قدم طرف ته بی ځایه کوي او د پانکراس د راس کتله IVC خلف خواته بی ځایه کوي.

نوټ I.M.V هم په portal circulation کی شامل دي چې بعضی وخت د splenic vien سره یوځای کیږي او بعضی وخت S.M.V کې او بعضی وخت confolence سره یوځای کیږي بطني ابهر هغه وخت چې د بطن ته داخلېږي یو تعداد شعبات

تلویزونی معاینات



تلویزونی معاینات

ورڅخه خارجېږي چې عبارت دی
په شروع کې یوه غټه شعبه چې **Trancus Ciliac** نومېږي جدا
کيږي او نوموړې شعبه بیا په درې نورو شعبو تبدیلېږي چې
عبارت دي د

Common hepatic Artery A
Splenic artery B

left gastric artery C . چې ښی طرف ته د لیدلو وړ دی
وروسته بله شعبه

(S.M.A) Superior mesantec A ده کوم چې د ابهر سره موازی
سیر لري جدا کیږي او بله شعبه **(Renal A)** ده چې وړوکې ده
جدا کیږي.

همدارنگه **I.V.C** په پورتنې برخه کې درې شعبې **R.L.M**
Hepotic vien او وروسته د دوه کلیو وریډونه پکې تخلیه
کيږي او په بطن کې یو (واحد) وی.

Systemic circulatory عبارت دي د **Aora + I.V.C**

P.C : Portal Ciculatory د **Epigastric** په برخه کې
مخصوص ځای لري چې **Splenic** او **S.M.V** سره یوځای
کيږي او د **Potal -V** په نوم چې یو ځای والي په نوم د
Confolence یادېږي .

Nut-Krocker sign : علامه چارمغز شکن

که چیري یو طولانی مقطع د بطنی ابهر خخه واخستل شی په هغه صورت کې چې S.M.A هم پکې شامل وي دا بهر او S.M.A په منځ کې د Left Renal -V مقطع په گرد (O) شکل بنکاري چې د Nut krocher sign یا چارمغز شکن په نوم یادېږي. په نورمال حالت کې د ابهر او د S.M.A ترمنځ زاویه 30 ده او د نوموړي زاویې زیاتوالي د Para Aortic lymphnod په غټوالي او یا د پانکراس د راس په کتلاتو دلالت کوي.

کبد liver ځیگر

د وجود یوه مهمه عضوه ده چې په R.U.Q کې موقعیت لري او وزن یې 1200-1500gr پوري تعیین شوي دي کبد په دوه عمده برخو چې یو یې چپ لوب او بل ئی بنی لوب دي تقسیم شوي دي په علوی قدامی وجه کې یولگامینت چې falceform لگامینت په نوم یادېږي موجود دي چه کبد په دوه برخو , right superior hepatic surface او left superior hepatics surface تقسیموی نوموړی lig د بطن د قدامی جدار خخه منشه نیسی او د کبد په قدامی برخه ارتکاز کوي چې ځیگر په بنی او چپ لوب ویشی دغه لگامینت بنی او چپ طرف د ځیگر حرکت کوي چې بنی طرف ته right coroneary lig او چپ طرف ته left

coronary lig تبدیلیږي او خلف خواته بیرته دواړه یو ځای کیږي.

او دری مخونه لري یو یې علوی قدامی مخ ، خلفی مخ ، سفلی مخ یا لاندي مخ دی .

لاندي وجه (مخ)

د کبد لاندي مخ لرونکی د H ساختمان دی چې د لاندي عناصرو خخه تشکیل شوي دي.

همدغه د H شکل په سفلي وجه کې د لاندي عناصرو پواسطه تشبیت شوي دي

Lig Teres (1

Lig Venosum (2

Fosse for G.B (3

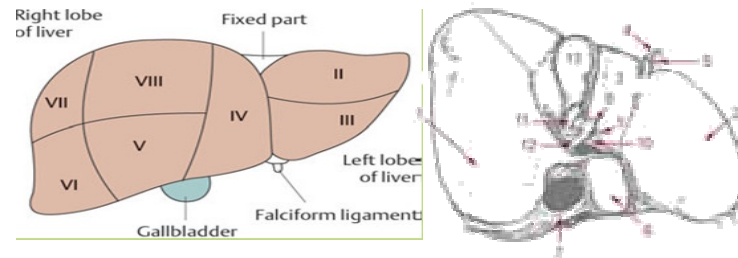
Sulcus for I.V.C (4

Portal Vein (5 ټول اوعی د همدی لاري کبد ته داخلېږی د همدی کبله لاندينی وجه د کبد په څلورو عمده لوبونو تقسیمېږي.

د وینې د Supply د نظره ټول کبد په دوه برخو تقسیم شوي یعنې بنی او چپ لوب باندي، چپ لوب لرونکی د دوه قسمتو

لرونکی دی چې اولني قسمت چې په حقیقت کې cuadrate lobe دی په نوم د Medal Segment of L lobe یادېږی او

وحشی برخه یې چې په حقیقت کې د L.lobe د کبد دی په نوم

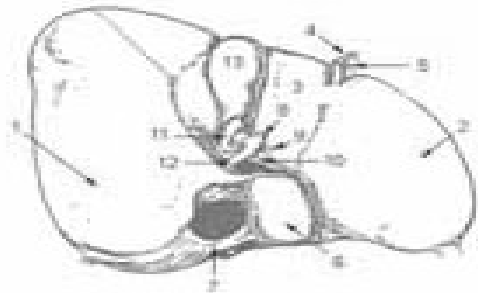


که چیري د قدام طرف څخه کبد ته آواز داخل شی نو **pulse** آواز د **lig venosum** څخه تیریری او د آواز د **Atenuation** د کبله **coudat lobe** چې د نوموړی لگامیت په خلف کې قرار لري یو **Hypoechoic** خیال لیدل کیږی چې نوموړی خیال د **psedudo lesion** په نوم یادیری چې د **systic** کتلانو سره باید تشخیص تفریقي شی د **Major portal -V** جدار په **echogenic** شکل د پردی پرمخ لیدل کیږی او **minor portal -V** **echogenic** نقاطو په شکل د پردی پرمخ د کتنی وړ دی مگر د **hepatic -V** جدارونه **echogenic** ندی کله چې آواز د هغه د پاسه عموداً لیرل کیږی یو اندازه **echogenic** خیال څرگندوي چې باید د

Attenuation د آوازي انرژي د کموالي څخه چې د یو فاصلي د طی کولو څخه منخ ته راخی او بالاخره ختمیری **portal -vein** په خپل جدار کې یو **colagne** شیت لري چې د **echogenic** ساحی تولیدونکی دی او همدارنگه په داخل د کبد کې **Billary ducts** وجود لري چې په نورمال ډول د لیدو وړنډي.

د کبد داخلي تقسیمات

دری کبدي وریدونه په **I.V.C** ختمیری چې د کبد داخلي تقسیمات د همدی وریدو پواسطه صورت نیولي دي. منحنی کبدي ورید (**M.H.V**) معیار نیول شوي او دارنگه تقسیمات شویډي **Hepatic veins** او **portal veins** په داخل د کبد کې په موازی شکل واقع شوي نډي بلکی یو په بل عمود واقع دي نو په **langitudinal** مقطع کې **Hepatic vein** په طولاني شکل او **portal vein** په مدور شکل ښکاري او برعکس په عرضاني مقطع کې خیال گرد څرگندوی یعنی (معکوس).



Angel د 40° او inferior angel د 35°-45° پوري لوي شي نو د کبد په ضحامه دلالت کوي.

Hepatorenal angel يا Morrison) sub hepatic angel (Punch

د نسی پښتورگی او کبد تر منځ واقع دي په نورمال حالت کې کبد 2/3 برخه د علوی pole د پښتورگی پوري رسیږی که چیري دغه زاویه کښته راشي او د سفلي pole د پښتورگی ته ورسیږی او یا د هغه څخه کښته شی د جیگر په ضحامه دلالت کوي او لږ مقدار مایع 5-10cc په وضاحت سره د لیدنی وړ دی.

Liver Cirrhosis:

د کبد په caudate lobe کې تغیر نه راځی او په نورمال شکل پاتی کیږی مگر نوری برخی د جیگر کی تغیرات منځ ته راځی. دعضوی Hemogenicity تغیرات چې یو دبل سره یې لیري لکه په لاندي گراف کې ښودل شوی

Dlaphragm> Renal Sinus> Paencrers> Liver> Spleen> Renal Corte> Renal Medulla Focal masse in the liver or mass lesion

1) Hepatitis Cyst: که چیري په ولادي شکل موجود وی نو د poly cystic kideny سره یوځای لیدل کیږی بعضی وخت د cyst په داخل کې یو echoganic خیال په لاندي برخه کې مشاهده کیږی دغه خیال د دی کبله منځ ته راځی چې د cyst په

په اصل کې د ځیگر په داخل کې B.D-P.V-H.V-H.A قرار لري چې غټ HA د لیدو وړ او واوره یې د لیدو وړ ندي intra hepatic biliary ducts نه لیدل کیږی که چیري توسع پکې منځ ته راغلي وي نو P.V د اطراف څخه د P.V په طرف توسع کوي او HV د اطراف څخه I.V.C په طرف توسع کوي.

د کبد شکل او اندازه

Shepe د کبد سطحه باید ښویه ولیدل شي او براشم د کبد Hemogenic او لرونکی د تموج دي

Size: که چیري کبد د sub costal لاندي موقعیت نیولي وي (جس شی) د سریری د نظره Hepato megaly موجوده ده مگر دقیق نده ځکه کیدای شي چې ځیگر داسی گانو د کبله چې په حجاب حاجز کی واقع شوي یا د سږو د تومورونو د کبله یا Emphysema د کبله لاندي خواته تیله شوي اوسي په اخري وختو کې د U.S پواسطه په دقت سره تشخیص کیږی که چیري Probe مستقیماً په sub costal ناحیه عمودی کیښودل شي او ځیگر ولیدل شي د ځیگر په لویوالي دلالت کوي او که چیري left

منخ کی غلیظ مواد یا هغه مواد چې کثافت یې زیات وی موجود وی او په لاندې برخه کې نشست کوي یعنی رسوب کوي چې د **Debree** په نوم یادېږي که چیرې د ناروغ وضعیت ته تغیر ورکول شي نو نوموړي رسوبي مواد چې د **Floud level** په اثر منخ ته راغلي د منخه ځی او په بل ځای کې تراکم کوي مهم خاصیت یې دادی چې د همواری سطحی لرونکی وی.

په U.S کې د کبد په خوا کې یو **Hemagoins inn** مشاهده کی چې هغه د **G.I.T** مقطع ده (**Masclose**) برخه د امعاودولومن ده) **G,B** هم په داخل د کبد کې د یو **cyst** خیال ورکوي چې په جنی مقطع کې د ناک پشان خیال څرگندوی چې د تشخیص د اسانوالي سبب گرځی او د بلی خوا د **G,B** زروه د **P.V** پطرف وی.

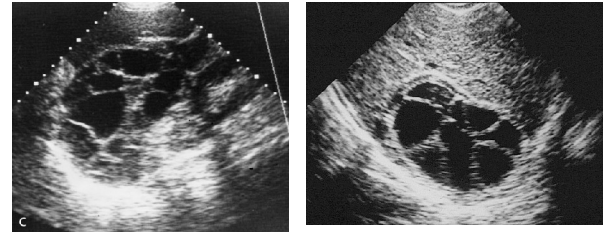
(2) **Hepatic abscess** : په جیگر کی دابسی عامل یا بکتريا گانی اویا پرازیتونه دی د **cyst** جدار لشم او منظم وی که چیرې جدار غیر منظم وی په دري شیانو دلالت کوي.

(1) ممکن خباثت ته تللی وی.

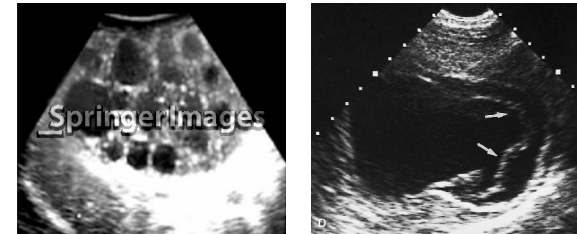
(2) ممکن ابسی رشف شوي وي چې په شفایا بی دلالت کوی **Heling abscess** یا ممکن ابسی تخلیه شوی وی (په بنفسهی ډول او یا د اکتروپواسطه) کیستونه که د قیح څخه ډک شوي وي (ابسی گانی) یو اندازه **echogenic** خیال لري او که چیرې د

probe پواسطه د هغه دپاسه فشار وارد شي ابسی داخلي مواد په حرکت راځی، بعضی وخت په کبد کې یو تعداد **echogenic** نقاط د **U.S** په معاینه کې مشاهده کیږی چې هغه عبارت د گازاتو څخه دی او د دوه طریقو د لاري د ابسی په داخل کی د کتنی وړ وی اوله درجه که چیرې ابسی د گازاتو تولیدونکي مکروبو پواسطه تاسس کړي وي او دوهم داچی وروسته د عملیاتو څخه پکی هوا داخل شوي وي **Post operative** که چیرې هوا په صفاوی قنات کې وي د **airobille** په نوم او که په **P.V** کی وی د **Airo Porta** په نوم یادېږی چې د ځیگر په منخ کې د پنبی په شکل بنکاری (**Hyda Echinocuccal cyst Cyst**) : په 50% واقعاتو کی په کبد کی لیدل کیږی او په کمه **Echino Cuccol** دی د **U.S** د نظره په مختلفو شکلونو لیدل کیږی.

(1) په **Simple cyst** شکل: د نورو کیستونو په نسبت دضخیم او متغیر جدار لرونکی وی په هغه صورت کې چې جدار یې واضح ونه لیدل شي او مونږ پری مشکوک شو باید **casione test** اجراکړو که چیرې **H. cyst** مثبت وی نوهایدریتیک سست دی د **cyst** جدار داخل څخه خارج خواته د ری طبقو لرونکی دی (**interior media advantitsia**) چې د همدی کبله ضخیم بنکاری.



(2) بل شکل یې داسې وي چې داخلي طبقه د جداریې د نورو ددوه طبقو



- خخه جداشوي وی یعنی یو **deta chment** لرونکی وي.
- (3) بل شکل یې داسې وی چې په یو **cyst** کې نور ډیر واره **cyst** لیدل کیږي یعنی یو لوي **cyst** د حجاباتو او التصافاتو پواسطه په نورو وړو وړو کیستونو تقسیم شوي وي.
- (4) د گادی د عرابی په شکل وی (**Spoke wheel appearance**)
- (5) **Multipal Cyst** شکل موجود وی.
- (6) د واورې یا پا غونډی په شکل (**snow appearance**) وی
- Hepatoma** : په U.S کې همیشه په **Hypochoic** چې **good**

though transnation نلري لیدل کیږی په هر اندازه چې ضخامت یې غټ وی په همغه اندازه **echogenic** تروی په 40% حالاتو کې یو عدد وی او په 50% واقعاتو کې په **Multi pal** **focal** او په 10% واقعاتو کې **diffuse** وی.

focal nodular Hyperplasia : که چیري د ځیگر یوه برخه زیات فعالیت ولري همغه برخه په **hyperplasia** اخته کیږی او د یو **nodular** محراق پشکل لیدل کیږی او په U.S معاینه کې بعضی قسمونه په **echogenic** او بعضی په **Hypo echoic** شکل په پراگنده ډول معلومیږي.

Cavernous Hemangioma په **hemogenIc** او **hypoechoic** شکل معلومیږی بنوی جدار لري او حجم یې د 3cm خخه کوچنی او **acoustse** **post Enhensment** لرونکی وی.

focal fatty spearing : په **Fatty liver** کې د کبد **guadrate labe** په **sub capsular** شکل وي نو د همدی کبله په U.S کې نورمال معلومیږی چې **F.F spearing** پنوم یادیري

Focal fatty infiltration : د **F.F.S** خخه په مکعوس شکل دي او د ځیگریو قسمت په **fatly change** بدلیري او اوعی په ټول ځیگر کې په نورمال شکل لیدل کیږی او غیر منظم حدودو لرونکی وی **Coudat lobe hyperplasia** پدی حالت کې

Coudat lobe لویری او په U.S کی د **focal mass** په شکل
بنکاری او سبب د **Hampinbumb** کیږی چې غیر منظم جدار
ته وایي

Micronudolor cirrhosis پدی ناروغی کې **noduls** منتشر
ډول په ټول کبد کې د کتنې وړ دی.

په کبد او طحال کې د **focal cyst** تشخیص تفریقی.

کستونه چې په محراقي شکل په ځیگر او طحال کې لیدل کیږی د
لاندي عواملو په اثر به وي

Multi focal hepatoma :1

Metastasis :2

Leukemic or lymphatosis infiltration :3

Infarcts :4

Hemorrhage :5

Granualomatois and fibrotic noduls post treatment :6

په عمومی صورت U.S یو **histo pathologic** معاینه نده چې
په دقیق شکل نوعیت د کتلي او مرضی ناحیه تعیین کړي مگر دا
نسودلي شي چې څنگه افت او په کوم ځای کی واقع دي او اندازه
یې څومره ده.

ټولي کبدي کتلي د شکل د نظره ساييز او **bardery** (منظمو او
غیر منظم) وضعیت **Hemogenic** یا **hetrogenic** باید
تشخیص شی که چیري کتله **Hetrogenic** او غیر منظم

جدارونه ولري نو په خباثت د کتلي دلالت کوي یو قسم د
metastatic علامه **bull, eye appearance** یا د غدایي سترگه
علامه چې داخلي برخه کې **echognic** او شاو خوا **hype**
echoic وی لیدل کیږی معمولاً په U.S کې **Hemoangoima**
گانی د کلسیفیکیشن په شکل وی مگر **shadowing** نلري چې
یوه تشخیصه علامه ده.

که چیري **many many irregular tube** دکبد په داخل کې
ولیدل شي نو دلالت **diletade intra hepat billary ducts**
کوی او **metastatic** نه وی او یو **obstract ive jandace** دی
بعضی وخت **C.D** متوسع وی مگر **I.H** پراخه شوي نه وي چې
دا دوه علتونه لري.

Erly obstraction

Intermediate obstraction

Diffuse Benigin liver disease دوه نوعی په اولترسوندکی
موجود وی.

(1) **fatty fibrotic patteren** د اولترسوند د نظره لاندي
خصوصیات لري.

(1) د کبد **echogenicsty** زیاته وی (**increase**) د کلیه پشان.

(2) د کبد **internal echose** د زیاتوالي په اثر **P.V** نه لیدل
کیږی.

(3) د آواز **Attenuation** پکې موجود وی.

4) د کبد echo texture خشن یا coars بڼکاری د آواز په Attenuation کې د probe نژدې برخې روښانه او د probe څخه لیرې برخې تیاری معلومیږي (increase (Attenuation) لاندې مرضونه پدې ګروپ کې شامل دي.

Fatty infiltration, chronic hepatitis, cirrhosis
Center lobular pattern په التراسوند کې لاندې خصوصیات لري.

1) د کبد د پرانشیم echogenicity کمیږي (decrease).
2) د کید جدارد internal echo د کموالي په اثر د باب وریدونه برجسته شکل بڼکاری چې لاندې ناروغی پکې شاملې دي

Acut hepatitis-lymphome- Hodgkoin-N-Hodgking-
Leukemo چې په u/s کې Deffus Liver Disease واقع د معاینې لاندې نیول کیږي باید لاندې نقطې د مطالعې لاندې ونيول شي.

Echogenesity of liver (1

Size liver (2

Ascitis (3

Good Thought Transition (4

5. د باب ورید V. portis اولوی اوعی

6. کبد سرحد

7. attenuation (په کبد کې موجود دی یا نه دی).

8. Diaphragm حجاب حاجز

Echogenicity: د کبد په منتشر مرضونو کې.

Normal echo pottrn: پدې حالت کې کبد نورمال وی پتالوژی نلری.

Distractive echo pattern یا غیر منظم نوموړی حالت په میتاستازونو او وړو ابسي ګانواو TB کی د مشاهدې وړدی.

High echo gensity یا Bright hight Reflecting پدې حالت کې لاندې ناروغی په ګوته کیږي.

Fatty infiltration پدې مرض کې ځیګر غټیږي

Liver cirrhosis پدې مرض کې کبد کوچنی کیږي.

granulaomatose افاتو او milary malignant

Low Reflecting یا P.V low echogenesity

Attenuation+ poor echo liver په حاد hepatitis کې لیدل کیږي د U.S په معاینه کبد بعضی ناروغی په uniformly شکل پرانشیم د کبد مصابوي لکه

1 fatty change

2 congestive

3 cirrhosis

4 milary malignane

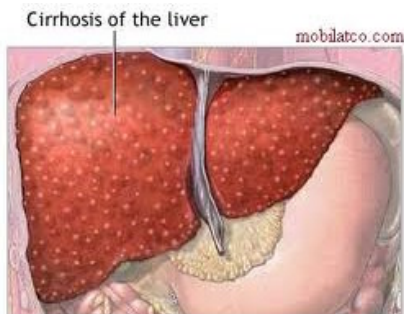
, 5 gronulomatose condition

T,B سفلین د uncompleted د Hepatitis بعضا کبد په

patchy په شکل یا جدا جدا اشغالوی.

Liver Cirrhosis د ینې سرورز

د ځیگر د نارمل نسج د منځه تلل او په ځای قیرونیک نسج ځای نیولو څخه عبارت دی او علایم یې په ځیگر او خارج د ځیگر کې موجود وی.



A د ځیگر اعراض: په مختلف ډول او غیر وصفی دي لکه د کبد د echogenicity زیاتوالي brightnes high echo level.

په هغه صورت کې چې کبدي سیروز macro undula وی د ځیگر کنارونه نودولیر بنسکاری که چیرې سیروز micro nude وی د ځیگر کنارونه د برس په شکل بنسکاری

Portal Veins واړه جدارونه نه لیدل کیږی کید fin texture (ظریف) بنسکاری).

High Attenuation د کبله حجاب حاجز په واضح شکل نه لیدل کیږی

د کبدر استه فص کوچنی کیږی (shrinkage).

- 1: Microtising lesion (Toxic Drugs, alcohol, Viral)
- 2: Multipal abscess
- 3: Cirrhosis, micro and macro type .
- 4: Wite spet Malegnancy Multi ectric hepatitis.

تلویزوني معاینات

Coudat lobe نسبتاً لویږی.

$$\left[\frac{\text{coudat lobe}}{\text{Right Lobe}} \right] < 0.65 \text{ کيږي نو } 96\% \text{ او د دی عدد په}$$

لويديو فرضاً 0.73 پوري د سيروز چانس تر 99% پوري رسيږی او ضمناً د کبد د تکمش علامه ده.

Extra hepatic اعراض.

Ascitis : 1

Portal Hypertention : 2

Portal Vein Coletral : 3 قطر > 1.5cm کيږي

4 : د Portal Coletral د Varicus پشان موجود وی.

Splenomegoly: 5

6 : د باب وريد بندوالي P.V. occlusion

7 : د باب وريد او دوینې جريان تناقص کوي Decrease Portal

Flow په کېدی سرور کې د کبد دمورفولوژی خصوصيات عبارت دی د

(1) د کبد د بنی لوب کوچنی کیدل د نارمل حالت څخه.

(2) د coudat لوب نسبتی لویوالي

$$(3) \text{ د } \left[\frac{\text{coudat lobe}}{\text{Right Lobe}} \right] \text{ د تناسب لویوالي د } 0.65 \text{ - څخه زیات}$$

وي 96% واقعاتو کې که چيري لاندي علایم ور سره یوځای په U.S معاینه کې ولیدل شی په سرور دلالت کوی

تلویزوني معاینات

- د کبد برانشیم د echogensity زیاتوالي.

- د باب وريدونو د جدارونو Echogenic ity کموالي
Liver Cirrhosis .

- که چيري د کبد جدارونه ليز شي.

- د کبد د echogensity زیاتوالي.

- د کبد د حجم کموالي نسبت نورمال حالت

د کبد وريد د جدار د بين څخه تلل. Liver cirrhosis

- د باب وريد echogensity کموالي

Portal Vein په سرور کې

په کېدی سيزوس کې د باب په وريد کې لاندي تغيرات ليدل کيږی.

1: Portal Hypertention: د U.S په معاینه کې د باب وريد

قطر 1.5cm څخه لویږي او د تنفس په وخت کې پکې تغير نه راځی (يعني قطريې ثابت وی)

2 : د Portal coletral پيدا کيدل مثلاً Varicose vein .

3: د باب وريد بندوالي: د باب وريد اشغاليدل د Hepatoma

گانو فيروزس چې د فرط فشار د وينې کبله منع ته راځی
covernomatus ساختمانونو منع ته راتلل د باب وريد بندوالي

سبب کيږی او تر ميوز ئې هم سبب دی

تلویزونی معاینات

Ascitis :5

Pleural effection:6

Pericardial effusion:7

8 : د بنی زین متوسع کیدل ، همدارنگه وینه په بنی ازین کې دمه کیږی او په نتیجه کې I.V.C متوسع او H.V هم لویږی او بالاخره ځیگر لویږی.

د یو تعداد کبد دافاتو تشخیص په S/ U کې

Decreased echogenisuity + increased echo around

P.V= Acut Hepatitis

Normal echogenisuity+ increased echoes around P.V=

Chronic active hepatitis

Increased echogenisuity+ portal and hepatic vein assfi not... in focus= inflammatorty change.

د کبد په التهابی حادثاتو کې attenuation موجود نه وي

نوټ: د حاد او مزمنو التهاباتو او کانسرونو واقع کیدل د

پانکراس په راس کې په C.B.D باندې فشار راوړي او د هغه په

نتیجه کې احتباسی ژیری تاسس کوي.

Metastasis:

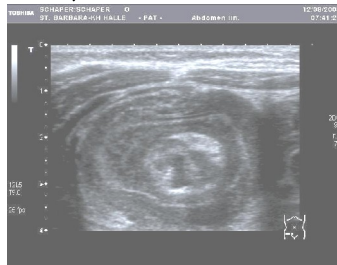د کبد موضوعی کتلات مشابه وی او په کید کې په لاندی

شکلونو لیدل کیږی.

Hypo echoic (1

Echogenic (2

Complex (3



تلویزونی معاینات

4: د shunt واقع کیدل Portal Vein Felling Defect: د باب

ورید د ډکیدو نقیصه په لاندی حالاتو کې منع ته راځی.

Vesals

Hepatoma

Trumbose

Tumors

Congestive liver یا cardiac cirrhosis په U.S کې لاندی

علایم د کتنې وړ دی.

Heptomegaly: 1

Echogenisuity: 2

Bi Physic Respiratory Clabber Change

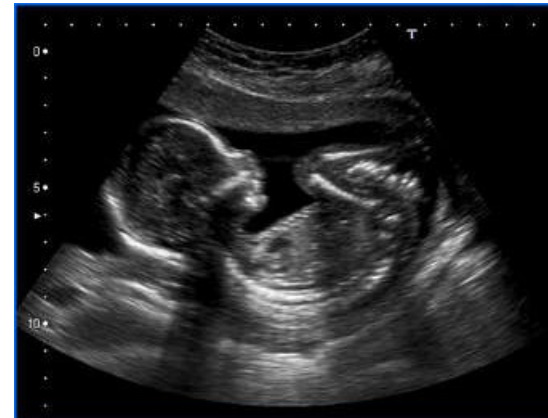3: د I.V.C پراخوالی چې د Biphysicrispirotary changes

لمنځه ځی که 3 او 4 شمارو علایم یوځای شو نو د Banana

sign پنوم یادیرې چې معمولاً انسدادی واقعاتو د جگر کې لیدل

کیږی.

4: د کبدی وریدونو متوسع کیدل.



Overian ca (2)

Pancrease ca (4) stomach ca (3)

Breast ca (5)

Melanoma metastas ca (6)

Leiomyo sarcoma ca (7)

Ostio sarcoma (8)

ژیري Jaundice

ژیري عبارت دی د پوستکی مخاطي غشا او قرنيه د رنگ د ژیرولي څخه کوم چې د بیلروبین سوئی د لوړیدو له کبله منځ ته راځی د بیلروبین نورمال اندازه په وینه کې $1.2\text{mg}\%$ ده که چیري نوموړی مقدار $2\text{mg}\%$ په وینه کې لوړ لار شي نو سبب د ژیري (یرقان) گرځی.

اسباب: د اسبابو د نظره ژیري په دوه گروپو ویشل کیږی.

1 Medical Jaundice دغه ژیري د داخلي پوري مربوط دی او د صفراوی قنیواتو توسع پکې نه لیدل کیږی لاندې امراض یې سبب کیدای شي

Hemolysis چې پدې ډول کې د قنیواتو توسع موجود نه وی.

Hepato cellular dysfunction

Abnormal bill robin Optic

Abnormal bill robin conjugation

Abnormal bill robin Excractin

Hypher echoic (Calcification) (4)

Bulls Eye (5)

(غوايي سترگه) چې اکثراً د معدی معائی سیستم د کانسرونو د متاستاز د کبله منځ ته راځی.

ټول کانسرونه کوم چې ابتدايي وي يا ميتاستانيک لرونکی د غير منظم جداروی او hetrogenic وی يو مشخصه علامه د کانسر په U.S کې داوی چې په منځ د يو cyst کې يو echogenic خیال (کتله) لیدل کیږی چې غير منظم شکل لري نو که ولیدل شی حتماً په کانسر دلالت کوي ميتاستازونه کیدای شي يو دانه يا په متعدد شکل اوسي يا منتشر cystic ميتاستازونه زیاتره د لاندینې برخو څخه کبد ته سرایت کوي چې په U.S کې په Hypochoic شکل ښکاري.

Colon Carcinoma (1)

Leomyo sorcoma (2) د هضمی جهاز

3 Embryonal cell (Testicular) کانسر که چیري ډیر وړوکي هم وی په کبد کې د وسع ميتاستاز سبب گرځیدلي شي.

Carcinoid (4)

5 Melanoma کلسفاید شوي ميتاستازونه په ځیگر کې د لاندې کانسرو د کبله منځ ته راځی

Colon ca (1)

تلویزوني معاینات

(2) **Surgical Jaundice** (د قناتونو توسع موجود وی) څرنگه چې پوهیږو صفراوی طرق تشکیل شوي د صفراوی قینواتو څخه چې په داخل د کبد کې دي او بالاخره دوه **intra hepatic ducts** جوړوي کله چې نوموړی قناتونه د کبد څخه خارجيږي په یو قنات بدل او په نوم د **hepatic duct** یادېږي وروسته هغه څخه چې **H.D** د **cystic duct** (کوم چې د صفراوي کڅوړي څخه راځي) سره یوځای کېږي چې ټول په نوم د **(C.B.D) Common bill duct** یادېږي چې په **U.S** کې د **(Cyst duct) C.D** نه لیدل کېږي نو ځکه **C.B.D+ H.D** په مجموع کې **common Duct** په نوم یادېږي.

تقسیمات د **Surgical Jaundice** هم د بندش د یو قسمت د طرق صفراوی څخه عبارت دی چې په لاندې ډول دي.

(1) **Intra hepatic** چې د دی په سپر کی **Intra hepatic duct** متوسع وی او د لاندې سببونو د کبله منځ ته راځي **mass lesion** یا **sclerosing echogenicity** د کبله

(2) **extra hepatitis** چې پدې صورت کې بندش په **H.D** کې موجود وی او سببونه په لاندې ډول دي.

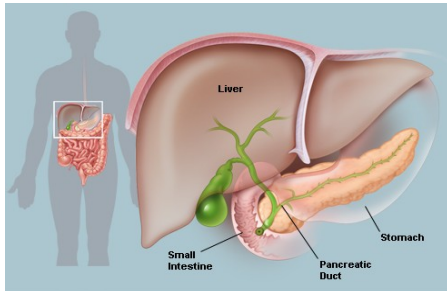
Post Hepatic تومورونه او **post hepatic** تضیقات او تیږی.

(3) **Low extra hepatic** د صفراوی لارو په کښتی برخې بندش موجود وی چې په لاندې حالتونو کې لیدل کېږي.

تلویزوني معاینات

- (1) د **Papilla** په ناحیه کې تیږی موجود وی.
- (2) تطبیقات د **papilla** په برخه کې
- (3) د **ampolla water** د برخی کانسرونه.
- (4) د پانکراس د راس کانسرونه.
- (5) د پانکراس التهابي و تیږي.

Conclusion نتیجه: که چیري ټول نورمال او غیر نورمال حالتونه د کید په څلور درجو **sever, moderate, mild, normal** تقسیم کړو کوم تغیرات چې د نورمال او **mild** ترمنځ موجود دی نورمال قبول شوي او هغه تغیرات چې **moderate** او **sever** ترمنځ غیر نورمال قبول شويدي کله چې د مریض **U.S** معاینه اجرا کېږي نو باید تاریخچه او نور لابراتواری قوی معاینات اجرا کړو.



صفراکڅوړه **Gall bladder**

کیسه صفرا یوناک مانند ساختمان دی کوم چې د کبد په لاندینی مخ کې قرار لري او لرونکې د غاړې جسم او غور **Fundin** ده د

تلویزونی معاینات

U.S د نظره د کیسه صفرا غاړه Neck د P.V په طرف واقع شوی او په خوا کې Portal.V قرار لري (Portal Vein I.V.C) په طرف (په طرف) نو د دغه دواړو P.V او I.V.C په پیداکیډو سره د صفرا کڅوړه په اساني لیدل کیږي په صفرا کڅوړه کې صفرا ټولېږي او غلیظ کیږي او Cystic Duct د لاري C.B.D ته انتقالیږي. د U.S د نظره کیسه باید د بطن د قدامی جدار د لاري Sub costal مسافي څخه او د بنی بین الضلعی مسافي د لاري او په left lateral وضعیت د لاري مطالعه کیږي په نورمال حالت کې د U.S په معاینه کې د صفراوی کڅوړي عنق Neck یو اندازه shadowing لري چې دا حالت باید د کسي د تیرې سره تشخیص تفریقي شي، چې همدا نورمال shadow د صفرا کڅوړی د Adenomyomatosis په حادثه کې زیات لیدل کیږي، د صفراوی کڅوړی په داخل کې صفرا Bill قرار لري چې د US په معاینه کې خیال د Hypo echoic ورکوی بعضی وخت د صفرا غلظت که زیات وی نو د US په معاینه کې یو اندازه Echogenic خیال څرگندوی چې دغه غلیظ شوي صفرا ته Sludge ویل کیږي که چیري د معاینې پوخت مریض ته د وضعیت تغیر ورکول شي نوموړی Sludge دخپل ځایه بي ځایه کیږي بعضي وخت په مدورشکل لیدل کیږي چې دي ته Gall stone ویل کیږي چه حتماً باید د Stone سره تشخیص تفریقي

تلویزونی معاینات

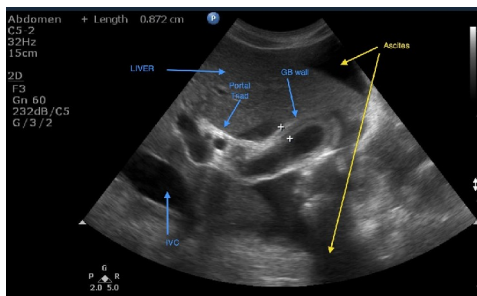
شي باید وویل شي چه هڅکله Slage ball د خانه Shadowing نلري او اکثرا Fluid Fluid level د مستقیم خط پشکل لري.

Gall Bladder Wall :

د صفرا د کڅوړی نورمال جدا رد 1-2 mm پوري ضخامت لري که چیري نوموړی ضخامت 3mm او یا د هغه څخه زیات شي غیر نورمال ویل کیږي خو دغه نورمال او غیر نورمال هغه وخت ویلای شو چې د صفرا کڅوړه د صفرا څخه Destended وي نه چې Contracted یا Semi Contracted وی معمولاً هغه جدار چې د probe سره تږدی دی د کیسی قدامی جدار دی او همدغه اندازه کیږي که چیري د کیسه صفرا جدار ضخیم Thick kned وی نو په لاندې حالاتو کې منع ته راځی.

- Contracted normal bladder 1
- Acut and chronic cholecystitis 2
- CHF- Urimic-Hypoalbuminemia 3
- Ascitis 4
- Generaliz odema 5
- Acut Hepatitis 6
- Focal 7

- adenomyomatosis یا
- focal adenoma
- lesion Around the 8
- G.B
- Primary metastatic 9
- and neoplasm



Gall Stone

صفراوی تیږي زیاتره په بنځو کې نسبت نارینه جنس ته پیدا کیږي یعنی 1:4 دی %10-20 خلک په صفراوی تیږو مصباب دی صفرا ډبري په هغو بنځو کې چې عمر یې د 40 کالو زیات او چاغی وی لیدل کیږي (FFFF) Fat-Femal-Fourty-Fertil Flatulen د صفرا ډبري کیدای شي یو عدد وی یا څو دانې وږی وی یا غټی او په هر برخه د صفرا کې ځای نیولي شي او د مریض د وضعیت په تغیر سره د تیږي موقعیت هم تغیر کوی یعنی متحرکی وی لاندې عمده خصوصیات په US کې لری.

Echogenic -1

2- د مریض د وضعیت په تغیر ولو سره تیږه بی ځایه کیږي.

3- Posternor Acaustic Shadowing (مهم خصوصیات)

ورکوی.

د صفرا په کڅوږه کې تیږی په درې شکلونو لیدل کیږي.

1- واحد - متعدد - د سنگ ریز پشکل.

د صفراوی تیږو تشخیص هم اسانه او هم مشکل او هم خطرناک وی اسان پدی دی چې په وضاحت سره په US کې ښکاری چې echogenic خیال لري او post shadowing ورکوي او وضعیت په تغیر سره تغیر د موقعیت کوي. او مشکل پدي دي

چې بعضی وخت تیږه ډیره غټه وی او echogenisty نه ښکاری حتی کسه صفرا نه معلومیږي یوازی post shadowing موجود دی او بس او خطر ناک پدی ده که چیري تشخیص غلط وی مریض بی ځایه په عملیات محکمېږي. بعضی تیږي د زیات کثافت او Density لرونکی وی چې د US په معاینه کې د هلال پشان خیال ورکوي او لرونکی د post shadowing وی.

تشخیص تفریقی

1- Sludge Ball: پدی صورت کې post shadow موجود نه

وی مگر تیږه پکی موجود وی.

2- Bowel Gass: په امعاو کی د گازاتو موجودیت چې هم

echogenic او هم Post -A - Sh لري او بعضی وخت

Reverbration ورکوي دایو شکل دی چې د قطعی تشخیص

لپاره مریض ته په مختلف ډول وضعیت ورکوی او یا دا چې

مریض یو ورځ وروسته د ښه آماده کیدو را وغوښتل شي بعضی

وخت Sludge د تیږي په شاو او خوا نښتی وی چی پدی صورت

کې د یوی کتلی خیال ورکوي ددی د پاره چې وپوهیږو چې دا

کتله ده او که Sludge دی ناروغ ته د وضعیت تغیر ورکوو که

چیري حرکت یې وکړو وایو چې sludge+ stone دی او که نه

حرکت ونلري نو Mass+stone به وی.

تلویزونی معاینات

- 1: مریض اقلأ یو حمله د Colic باید تیره کړي وي.
- 2: په X-ray کې خیال معدوم شوي.
- 3: په صفرا کڅوړه 1-3 تیږی موجود وی (البته په US یا کولي سستوگرافی کې).
- 4: تیږه د 30 mm څخه زیاته نه وي.
- 5: د صفراوی کڅوړی وظیفه موجوده وی یعنی وکولای شي تقلص وکړي او صفراقتات ته واچوی باید Oral cholecystography پواسطه تشخیص شی او هم باید د US پواسطه تایید شي پدې ترتیب چې ناروغ باید 12-8h پوري وږي پاتي شي او پیا صفرا کڅوړه ولیدل شي وروسته د هغه باید ناروغ ته غورین غذا (هگۍ، شیدي) ورکړه شي چې په نتیجه کې د صفرا کڅوړه تقلص وکړي چې فعاله ده او که نه.

Gall bladder inflammation (cholecystitis)

د صفرا د کڅوړی د التهاب څخه عبارت دي چې 90-95% د صفرا تیږي یې مسؤل دي.
د التراسوند، د نظره لاندي خصوصیات لري.

1. The wall 3mm or more (95-97%)
2. Dabul wall
3. Irriguller wall (dis contincity)
4. Debrise [رسوبات] کې کیسه
5. Odema fluid around of G.B

تلویزونی معاینات

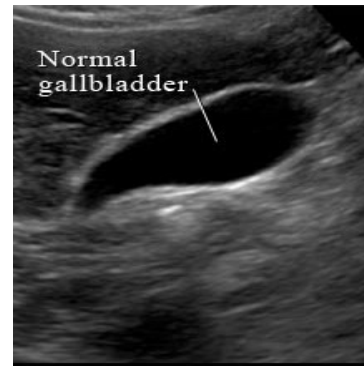


Figure 1

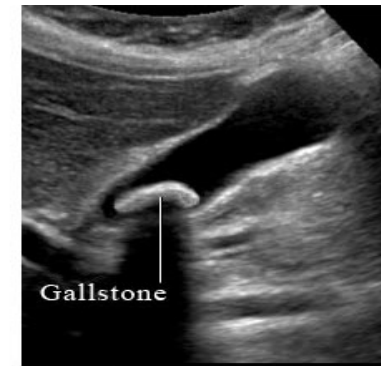

Figure 2

Gall Stonin Neonatal

بعضی وخت په ماشومانو کې موجود وی چې د دی ناروغی سباب

عبارت دی د 1 Transilent Pyelonephritis

2 انتان Sepsis

3 Ferus amid Therapy د حاملگی په زمان کې د

Eclompsia د تداوی لپاره

Creteria د Lithotrespy لپاره (د تیږی ماتول)

پورتنی تداوی د تیږی ویستل دی ځکه که چیري تیږه دوامداره پاتی شي نو د کانسر د جوړیدو لپاره زمينه مساعدوی نو باید عملیات شي.

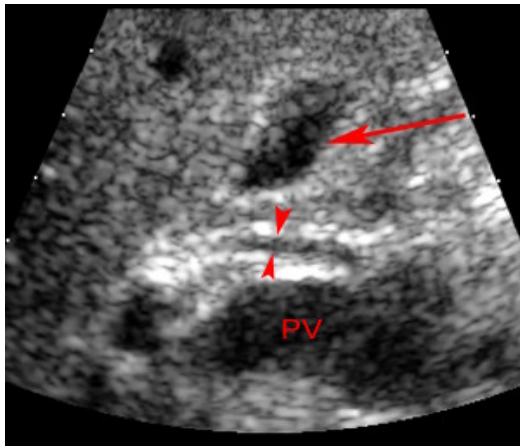
(Cholecystectomy)

بله طریقه د تیږی ماتول د ماشین پواسطه کیږي چې په لاندی حالاتو کې باید اجرا شي.

جدار بعضی برخی اشغال کړي او بعضی نوري برخی د کیسی د جدار نارمل وی

: Diametor of C.D

Normal <6mm- Barderline=6-8mm-delition> 8mm
په نورمال حالت کې د C.D قطر د P.V قطر د نمایې څخه کوچنی وی تقریباً ¼ که چیرې متوسع وی نو د Double Beral Sign یا Double Chinal Sign یادېږی د P.V په پیدا کولو سره د C.B.D پیدا کیدل اسانېږی چې د P.V د پاسه C.B.D واقع دی او لاندي ورڅخه I.V.C قرار لري.



یوه بله علامه چې نورمال حالت دي پنامه Homburgar Sign

6. Stone.

7. Postive U.S Morpy Sign

په US کې Morply Sign کله چې probe د صفراوی کڅوړی د پاسه کیښودل شي او فشار ورکړه شي او ناروغ ته وویل شي چې د تنفس وکړي یعنی که په شهيق وخت کې فشار وارد شي نو د ناروغ په تنفس کې موقی توقف د درد د کبله راحی چې د علامه د morply sign پنوم یادېږي.

Cholecystitis: بدون د تیږي څخه **A culculo Cholecystitis** په التراسوند کې لاندي مشخصات لري.

1- د G.B سایز لویږي. 2- د کسی جدار په منتشر او یا موضوعی شکل ضخم کیږي.

3- **Focal Hypo echoic Region** په صفراوی کڅوړه کې لیدل کیږي.

4- **Diffuse Homogenic Echogenisity** موجود وی.

5- **Morply Sign** پکې مثبت وی.

د صفراوی کڅوړی **Emphysematose** التهاب: د دی ډول التهاب عامل **an erobic** خصوصاً **E coll** دی او د US علایم کې د نورو التهاباتو د صفراوی کڅوړی غوندي دي

Adeno myomatos Cholecystitis: په US کې غدوی او ایپتل نسج د صفراوی کڅوړی د تنبتاتو پشکل گرځی چې د

تلویزونی معاینات

پنوم یادیبری پدی شان که probe په مستعرفی شکل کینودل شي نو د CBD او P.V مقطع په طولانی شکل او د دووی په منخ کې یو مدور خیال چې عبارت د H.A خخه دی لیدل کیږي.

CBD Cholecystitis د دری حادثاتو سبب گرخی

1. Jandice
2. R.U.Q Pain
3. R.U.Q Mass

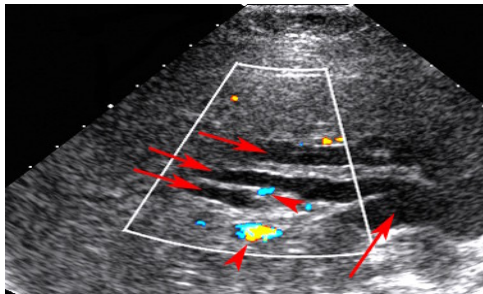
د صفراوی لارو خبیثه افات

Cholangio carcinoma چې په US کې لاندی خصوصیات لري.

- 1- په 1/3 واقعاتو کې تیږه ورسره لیدل کیږي.
 - 2- په اخته شو خلکو کې Ulcerative Colitis پیدا کیږي.
 - 3- نارینه نسبت زنانه و ته زیات اخته کوی.
 - 4- زیاتره Adonoo Carcinoma د نوع خخه وی.
 - 5- په نودولیر شکل یا په (Infiltrative) شکل لیدل کیږي.
 - 6- 37% واقعات یې په C.B.D کې مشاهده کیږي.
- Primary Gall bladder cercinoma : که چیري تیږه د کتلي په داخل کې ولیدل شي د Ca لپاره وصفی دی. د ابتدایي کانسرونو مشخصات د US دنظره.
- 1- د ټول عضویت د خبیثه افاتو 1-3% تشکیلوی.

تلویزونی معاینات

- 2- په نارینه جنس کی نسبت بنخو ته ډیر کم واقع کیږي. 1:4
 - 3- که چیري صفراوی تیږي عملیات نشي %95-65 پوري په خبائث بدلیري.
 - 4- اکثراً د صفراوی لارو د بندش باعث گرخی.
 - 5- د صفراوی کخوری جدار ضخیم او په محراقی شکل غیر منظم لیدل کیږي.
 - 6- په G.B کې یوه کتله چې fixid او غیر متحرک ده لیدل کیږي.
 - 7- د صفراوی قنات توسع لیدل کیږي.
- د صفراوی کخوری د سرطان Pothogonomic علامه عبارت د دی خخه دی چې تیږه د کتلي په داخل چې Fixid او غیر متحرک وی ولیدل شي.
- Orantal کولانجوهیتارس تس : معمولاً د کلسیفیکیشن د کبد په نورمال نسج کې لیدل کیږي.



پانکراس Pancreas

یوه طولاني غده ده چې د **Epigasnic** په ناحیه کې د معدی خلف ته د کبد د چب **lobe** سره موقعیت لري د معدي او پانکراس تر منځ یو جوف چې د **lissar sec** په نوم یادېږي واقع دي چې اکثره د معدي خونریزی پدې برخه کې ځای نیسی البته د معدي د خلفی جدار خونریزی پانکراس د چپ خوا څخه بڼی خوا په طرف **Tail** (لکي) **body** تنه،

غاړه **neck** سر **head** څخه تشکیل شوي چې راس سفلی او بڼی خواته او **tail** یا لکي چپ او علوی خواته تمایل لري.

د پانکراس اوږدوالي **12.5-13** سانتي متره او عرض يې **3.5cm** او ضخامت يې تقريباً **2.5** سانتي متره دي که چيري يو عرضاني مقطع د **epigastic** برخې څخه واخستل شي په خلف د پانکراس کې **confolence** يا **S.V** قرار لري د پانکراس د پيدا کولو لپاره بهترين علامه د **S.M.A** ليدنه ده چې د دې شريان جدارونه ډير زيات **Echogenic** خيال لري او دوهم د **confolence** او يا **spleenic V** چې د هغه په قدام کې پانکراس واقع دي او د هغه څخه قدام کې معده ليدل کېږي که چيري معده خالي وي جدارونه ئی نسبتاً **hypo Echogenic** او که چيري ډکه وي د معدي ساحه **echogenic** ليدل کېږي چې حتی د غذايې موادو **shadowing** کې ليدل کېږي.

د پانکراس د معاینه کولو طرز العمل او نورمال **Texture** د پانکراس **echogenesity** په نورمال کاهلو خلکو کې یا مساوی او یا زیاته د کبد د **echogenesity** وي په زړو خلکو کې څرنگه چې یو اندازه **fatty change** په پانکراس کې منع ته راځي نو **Echogenesity** د پانکراس زیاتېږي په ماشومانو کې **echogenesity** نسبت کبد ته کمه وي د پانکراس په معاینه کې ناروغ ته باید هدایت ورکړه شي چې مخکې د معاینې څخه **8-12h** غذا ونه خوري (**NPO**) او خو دقیقې مخکې د معاینې څخه **4-6** گیلایسه اوبه وڅکوي ترڅو معده د اوبو څخه ډکه شي او د یو **Acoustic window** خاصیت پیدا کړي **US** په معاینه کې د معدي ډکوالي د مایع پواسطه یو کړکی ده د پانکراس او د چپ لوب د ځیگر د بڼه لیدنی لپاره).
د معاینې په شروع کې ناروغ باید **supin** په وضعیت کې وي که چيري پدی وضعیت پانکراس ونه لیدل شي نو ناروغ دی د ناستی وضعیت اختیار کړي او که بیا هم ونه لیدل شو نو ناروغ دی د ولاړې په وضعیت وکتل شي.

والی خخه بحث کوی.

Acute Pancreatitis

نوموری مرض په 50% واقعاتو کې په منتشر ډول او په 29% واقعاتو کې په موضوعی یا محراقي ډول لیدل کیږی په راس کې واقعات نسبت لکی ته زیات دی د مرض اختلاطات عبارت دي
Abscess, sedo cystic, Phlegmon خخه په عمومي صورت
لاندي تغییرات رامنځ ته کوي.

(1) د پانکراس echoganesity کم یا Decrease وی
(Echoech).

(2) حجم د پانکراس لوي او پرسیدلي بنکاری (swolling)

(3) د پانکراس جدار په غیر منظم شکل معلومیږی ممکن چی ا
نسدادی زیږی ورسره ولیدل شي.

Chronic Parereatitis

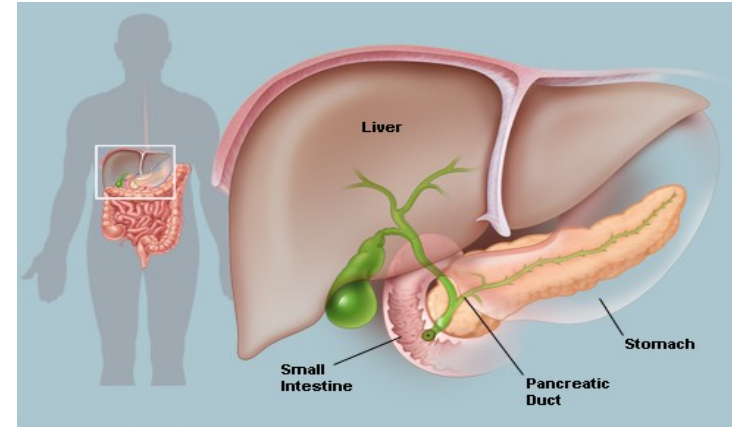
(1) د پانکراس echogeneristy زیاد increase وی 62%.

(2) Calcipication موجودوي یعنی منځ ته راځی 20-50%
واقعو کې.

(3) پانکراتیت قنات کې پراخوالي dilatation لیدل کیږی چې
نورمال پراخوالي 2mm دی

(4) اولاً پرسیدلي بنکاری وروسته تکمش کوي.

په ماشومانو کې یانکراس نسبت کبد ته hypo Echoice وی



NOTE: C.B.D د پانکراس د راس خخه تیریری او هم د معدی
د خلفی جدار او پانکراس د قنات ترمنځ باید تشخیص تفریقی
وشي پانکراس د ابهر او S.M.A په قدام کې واقع دي تنها یوه
برخه یې د S.M.A په خلف کې قرار لري چې Anslint process
په نوم یادیری.

لاندي اصطلاحات په U.S کې استعمال لري

1 Echoic: روشن

2 Hypoechoic: تور

3 Unechoic: ډیر تور

4 Echogenic: روشن

5 Hyper echoic: روشن تر

6 Echo texture: د یو جسم د متجانس والی او غیر متجانس

مگر په کاهلانو کې پانکراس او کبديو شان **echogenicity** لرونکی وی او په زړو خلکو کې د پانکراس **echoe gensity** نسبت کبد ته زیاته وي،

Pancreatic pseudo cyst

د پانکراس په معاینه کې مشکله برخه **Tail** د پانکراس دی او زیاتره **cyst** پدی ساحه کې منخ ته راځی (%50) واقعات یې د پانکراس قنات پوري تړلي دي که چیري د **CYST** خصوصیات ولري **cyst** دی او که نه نو **mass** نومیږی ضمناً **Adenoma** گاني باید په نظر کې وي.

طحال Spleen توري

د **L.U.Q** یو برجستړین برخه جوړوی چې د **9.10.11** ضلع تر منخ واقع دي او په **left post axillary line** کی قرار لري او مستقیماً د چپ طرف حجاب حاجز لاندې موقعیت لري او د اضلاعو او د پانکراس د **Tail** د موجودیت دکبله بڼه نه ښکارېږی

همدارنگه معده، سږی، حجاب حاجز او کولو نی زاویه د طحال د مغشوشیت سبب گرځی، که چیرته په **post axillary** برخه باندې **probe** کینبودل شی او د فعتاً طحال ولیدل شو نو په **spleenonegaly** دلالت کوي او یا د ا چې ټول **screen** د

طحال پواسطه ډک شو د طحال په غټوالي دلالت کوي د طحال او نسی منخنی برخه کې یو مقعریت لیدل کیږی چې د طحال د ثری په نوم یادېږی. په **splenomegaly** کی نوموړی مقعریت د منخه ځی د طحال **echogenicity** د کبدو په نسبت کمه ده مگر د پښتورگی په نسبت زیاته ده همدارنگه د طحال په سفلی برخه کې یو خط یا **lift** لیدل کیږی چې په روښانه شکل ښکاری او نورمال وی.

Splenomegaly

(1) که چیري د طحال طول د علوی پول څخه ته سفلی پول (**pool**) پوري د **12cm** څخه زیات دی نو **splenomegaly** ویل کیږی او ضمناً **spleenic V** هم پراخه کیږی.

(2) په نورمال شکل طحال د چپ پښتورگی د متوسط قسمت پوري رسیږی که چیري د دی برخی څخه کښته او یا د سفلی پول څخه کښته ولیدل شی د طحال په ضخامه دلالت کوی هغه ناروغی چې د طحال د ضخامی سبب گرځی په لاندې ډول دی.

Congestive Splenomegaly : II په لاندې حالاتو کې د

نورو اعضاو په لیدو تشخیصیږی.

Heart failor : A

portal hypertantion B , چې **Ascits** سره یوځای وی

Cirrhoses : C

Splenic Vien Thrombos :D

Cystic Fibrosis :E

پورتنی ټول شیان کولای شی **splenomegaly** منځ ته راوړي.

Hemolytic Anemia :I

Neoplasm :II

Storage Disease: Extra Medullary Hemopoitosis :

III

Infection: VI

Collagen vascular disease : V

Note: طحال یو **Hemogeneous** عضوه ده چې د کبد او پلاستنا

سره شباهت لري. **Portal Hypertention** د موندلو لپاره د

S.P.V لیدل ډیر مهم دی.

: Spleen storage disease

Amyloidosi (1

Hemo Chromatosis (2

Gaucher Disease (3

Gagolism (4

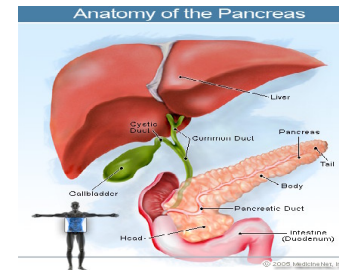
Diabetis (5

Histocystosis (6

Potal Vein= S.M.V+SV

Solid mass : جامد کتلي په طحال کې

جامد کتل د طحال په التراساوند کې لیدل کېږي خو



shadowing نلري

(Lymphoma (1

Primary and Secondarm neoplasm 2

Hemopiotic (3

Sarcoidosis (4

Hemangioma(5

Splenic calcification : په U.S کې ډیر ښه مشاهده کی او

معمولاً **shadowing** ورکوي چی د توری د تیږی په نامه هم

یادیږي. خاصی تداوی ته ضرورت نلری نقطوی او په منتشر

ډول په لاندي مرضونو کې لیدل کېږي.

(1 granulomatosis افات (سفلس او TB یې مهم دي.

(2 Phlebolit

(3 Splenic artary Aneurism (مهم دی).

(4 Splenic Infarction

(5 Old boscess- Hematoma

Spleen infection: انتان د دي سببه چې طحال یوه دفاعي

عضوه ده ډیر کم لیدل کېږي او د **Lymphoriticulor** سیستم د

اعضاو خڅه ده انتاناتو کې لاندي ناروغی منځ ته راځي.

(1 Absces

(2 Pancreatic sedo cyst

(3 Hydatic cyst , Parasitic cyst (خاصتاً هایدراتیکی

Spleenic Cyst: په لاندې ناروغيو کې منځ ته راځي چې د cyst د ټولو خواصو لرونکې دي.

1. congenital په صورت کې
2. Echonococcal cyst
3. Post Tromatic
4. Pancriatic
5. Absces

ټولي شوي مایع لیدل په طحال کې په هغه صورت کې چې د ترضيض سابقه ولري د طحال په Rupture دلالت کوي هر وخت چې مایع د پریټورن په جوف کې وي نو د طحال جدارونه په وضاحت سره لیدل کېږي او کله چې مایع د طحال په اطراف کې ولیدل شي او جدار منظم وي نو په Plearal effusion دلالت کوي چې جداريې عبارت د حجاب حاجز څخه دي.

بعضی وخت که د طحال په خوا کې په عینې Echo Texture یوه کتله ولیدل شي د Joxist spleen چې یوه اضافی طحال دی په نوم یادېږي د پلور په جوف کې مایع درې مهم خاصیتونه لري.

- 1) د کبد جدار Echogenic دی.
- 2) مایع په ابتدا کې د I.V.C په خلف کې وي
- 3) د مایع امتداد upper pole of Right kidney په سرحد کې

Renal Ultrasounography

د پښتورگي تلویزونی معاینات

پښتورگي د بولي سیستم عضوه ده چې ښي او چپ طرف د ستون فقراتو د پښتورگو په ساحو Renal Area کې قرار لري . پښتورگي د Upper Pole او Lower Pole ، Medal side او Lateral Side لرونکي دي علوي قطب يې نژدې متوسط خط ته او سفلي قطب د ستون فقراتو څخه لير واقع شوی . د پښتورگو د US په معاینه کې درې نقطو ته باید متوجه اوسو .

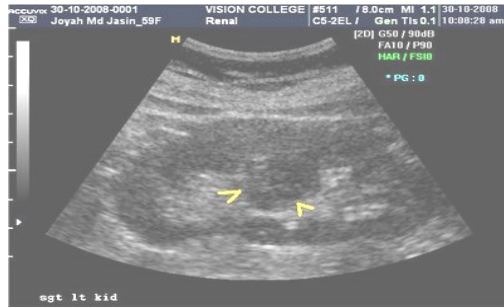
1. Upper Pole is more medial than lower pole.
2. Upper pole is more post than lower pole.
3. Medial side is facing medidy and upper word

ثره قدامی انسی ته متوجه ده او د کلیه په خلف کې د Psous عضله قرار لري.

د US د نظره کلیه باید د قدام جنب او خلف لخوا څخه معاینه شي د US په معاینه کې په کلیه کې درې شیان لیدل کېږي.

1- Sinus د کليې په مرکز کې واقع او callys او Pelvis حویضی څخه متشکله ده چې په US کې نوموړی ساحه echogenic کتل کېږي ځکه چې نسج يې متراکم دی او همدارنگه د مصافاتو ترمنځ شحم ځای نیولي دي.

تلویزونی معاینات



همدارنگه د چپ پښتورگی په قدامی قسمت کې یوه برامده گئی موجود ده چې د **Kidney Hump** په نوم یادېږي.

ب: د پښتورگی اندازه گیری **Mesurement of kidney**

پښتورگی د درې جهتونو اندازه گیری کېږي.

1- **Longitudinal** چې د علوی قطب څخه تر سفلی قطب پورې اندازه کېږي.

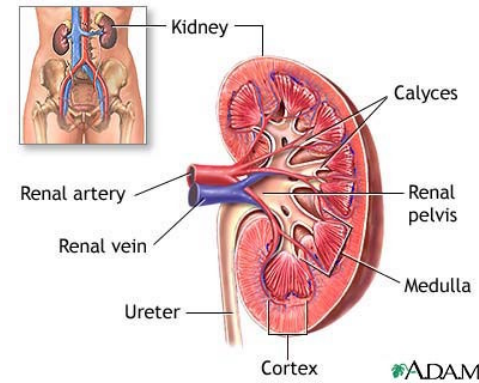
2- **Transvers** : چې د نسی جدار څخه تر وحشی جدار اندازه کېږي.

3- **Cortex** : چې د پښتورگی قطر اندازه کوو او دا برخه د پښتورگی وظیفوی **Functional area** برخه ده که چیرې قطر یې کم وی معلومېږي چې د پښتورگی فعالیت کم شوي دي. (د میدوالا داخلي برخې څخه تر قشر پورې).

تلویزونی معاینات

2- **Medulla** پدی برخه کې **Pyramid** وجود لري او په **US** کې **Hype Echoic** ښکاري پدی کې بعیده او قریبه تیبولونه او **Henli** قنات واقع شوي یعنی د مایعاتو سطحه پکې لورپه ده.

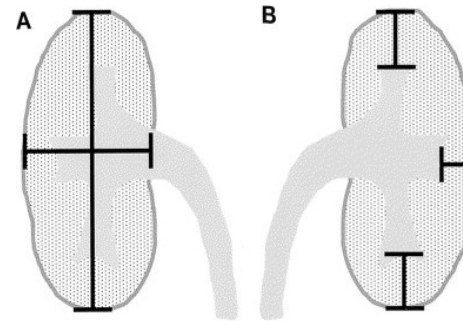
3- **Cortex** پدی برخه کې **glumirois** واقع شوي او نسبت میدولا ته **Echogenic** ښکاري او د فشری طبقه ده.



Colmn of bartin

یو **Hypoechoic** خیال دی چې د **sinus** په برخه کې چې د کلیه مرکزی برخه ده لیدل کېږي او دا عبارت دی د کورتکس او میدولا د برخی داخلیدل په **sinus** کې چې د **US** په معاینه کې د یوې کتلي پشان ښکاري مگر نورمال حالت دی که چیرې **Bartin** مضاعف او **echogenic** برخه داخل شوي ښکاري چې د **Double collecting cyst** پشان یعنی دوه محجم سستمونو د ادرار پشان معلومېږي موجود دی.

تلویزونی معاینات



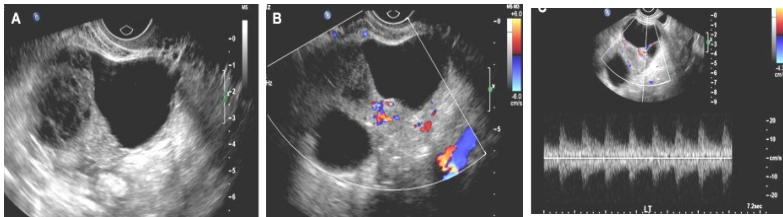
Renal Cyst

نوموړی کیستونه په قشر د کلیه کې لیدل کیږي او په Sinus کې قطعاً نه لیدل کیږي او د cyst موجودیت په مهمه پتالوژی دلالت نه کوي یعنې جراحي او داخله تداوی ته خاص ضرورت نلري نو په همدې لحاظ باید راپور هم ورنکړه شي او که راپور ورکول کیږي نو باید داسې ولیکل شي **Non Medical Significant** (د طب دنظره غیر مهم) ترڅو چې ډاکتر مریض جراحي یا داخله تداوی ته سوق نکړي. د پښتورگی کیست باید د هایدورنفر وز سره تشخیص تفریقي شي چې په لاندې ډول صورت نیسی.

- 1- Cyst په قشر او مخ کې لیدل کیږي پداسې حال کې چې هایدرو تفرس په sinus کې منځ ته راځي یعنې calys او pelvis کې لیدل کیږي Cyst یو دبل سره ارتباط نلري مگر Hydronephrosis یو د بل سره په ارتباط کې وي.
- 2- کله چې د cyst خیال په پښتورگی کې ولیدل شي نو باید په

تلویزونی معاینات

طولاني او عرضانی مقطع مطالعه شی cyst په عرضانی او طولاني مقطع کې گرد خیال ورکوي مگر H.N په یو مقطع کې گرد خیال او په بله مقطع کې مدور خیالونه یو د بل سره یوځای کیږي او یو متوسع قنات جوړوي. د مقطع په تغیرولو سره باید probe پوره 90⁰ تدور ورکړه شي د cyst حجم په لاندې فرمول اندازه کیږي $TTR = \frac{3}{4}$ چې قیمت د 3.14 یا $TT=22/7$ او R عبارت د cyst د شعاع یا د قطر د نمایی څخه دی، هیمورژیک cyst هم په پښتورگی کې لیدل کیږي که چیرې cyst ډیر لوي او د Septra پواسطه یو د بل څخه جلا شوي وی او په لاندینی برخی کې د مایع تجمع Collection لیدل کیږي چې Internal echo هم لري Hemorrhetic cyst به وي

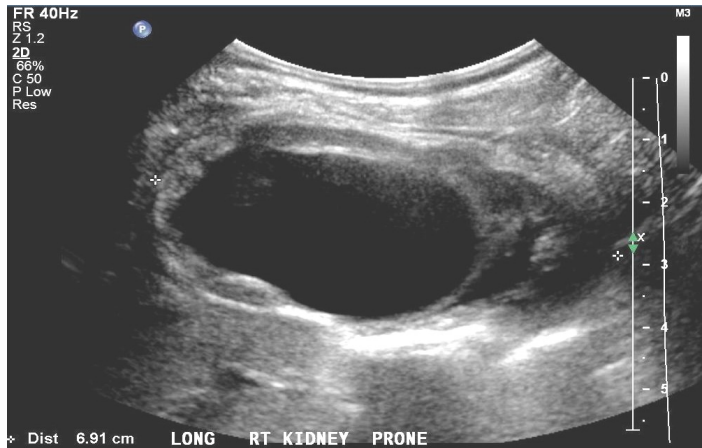

Poly Cystic Kidney دوه شکلونه یې موجود دی

1- Infantol Paly Cystic kidney نوموړی کستونه ډیر کوچنی او متعدد وی، او په US کې د مشاهدی قابلیت نلري مگر د کلیی حجم د نارمل څخه لوی شوی وی او echogenic

Hydro nephrosis

پدی ناروغی کې **calyses Collecting** کلیسونه لوی او واړه دواړه. او حتی (Pelvis) حویضه متوسع شوي او په US کې خصوصیت دادی چې دغه متوسع کلیستونه **Hypogennic** شکل خیال ورکوی او یو بل سره ارتباط لري هایدرو نفروزس باید د **Cyst** سره **DDx** شی هایدرو نفروزس په **sinus** کې مگر **cyst** په قشر او مخ کې لیدل کیږي.



Kidney Stones

د پښتورگی په **calys** او حویضه کې پیدا کیږي چې یا یوه او یا خو عدده وی د US د نظره عمده خاصیت یې عبارت د **Pos-A.Sh** دی معمولاً په **sinus** کې وی څرنګه چې **sinus** او تیره

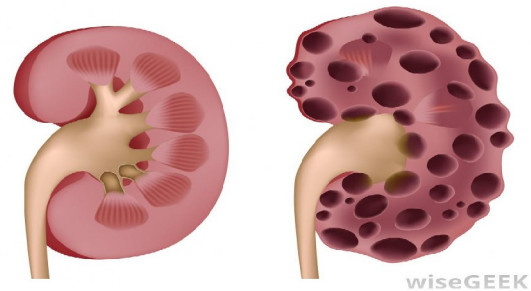
وی.

Adult Poly Sytic -2 پدی صورت کې متعدد کیستونه په پښتورگی کې لیدل کیږي چې کېدی کیستونو سره یوځای وی دغه کیستونه اکثراً په **cortex** او **Medull** برخه کې واقع وي مگر په **sins** کې نه لیدل کیږي غیر منظم جدار لري په یو تعداد ساحاتو کې نورمال د پښتورگی برانشیم لیدل کیږي او هم **sins** پکی نورمال ښکاری

Multi Cystic Displastic Kidney

پدی ډول کې ټول پښتورگی کیستونو اشغال کړي وي او نورمال برانشیم په **cortex** او **Medulla** کې نه لیدل کیږي په US کې **Multi cystic Displastic -K** د انگور د وږی پشان معلومیږي او د پښتورگی جدارونه په غیر منظم شکل ښکاری.

Polycystic Kidney Disease



تلویزوني معاینات

یوه د ولادی اناملی د پښتورگو ده دواړه پښتورگی یا په علوی قطب کې او یا په سفلی قطب کې وصل شوي وی چې داس د نعل شکل اختیاری



Nephro calcinosis

دغه ناروغی په کوچنیانو کې لیدل کیږي او همدارنگه د پښتورگو په وریدي ترمبوز کې منځ ته راځی. پدې واقعه کې د US په معاینه کې classification په cortex او medulla کې مشاهده کیږي خو په sins کې هیڅ نه لیدل کیږي او د سپنی پا غوندي په شکل خیال (echogenic) ورکوي او هم postal A shadowing هم لري.

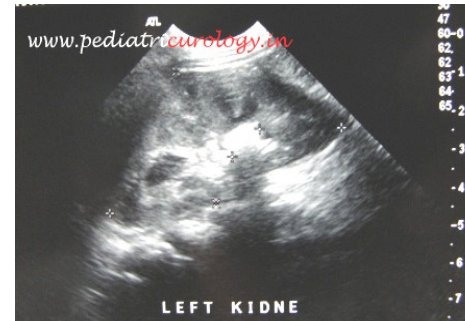Medical Renal Diseases

د دی نوم لاندی، یو تعداد ناروغی د کلیبي په برانشم کې لیدل کیږي چې جراحی تداوی نه غواړی یوازی داخله تداوی کیږی دا ناروغی عبارت دی د

1. Acut Glumerolo Nephritis
2. Chronic glumerolo nephritis

تلویزوني معاینات

دواړه echogenic دی نو تشخیصه مشکلات منځ ته راوړی خوبیا هم Shadowing موجودیت تشیص وضع کوي.



Renal Mass

Angio Myo Lipome هغه کتلي چې د شحم، اوعی، عضلاتو لرونکی وی په US کې Echogenic خیال ورکوي نوموړي تومور زیات لیدل کیږي او په US کې د کبدي Angioma پشان خیال څرگندوی.

د معاینې پواسطه باید د کتلی اندازه خصوصیات جدارونه او وصف چې ایا جامده ده او که CYSTIC ده یا mixed شکل لري او په کوم ځای کې موقعیت لري

مثلاً It seen an echogenic mass in the upper Pole of kidney with regular border measuring 2x3cm

Renal cell ca

په Complex او Hetrogenous شکلو لیدل کیږي چې د غیر منظم جدارونو لرونکی وی او په هر قسمت د کلیه کې ځای نیولي شي

Horse Shoe, Kidney

3. Lupus nephritis
4. Hypertensive nephro sclerosis
5. Diabetic Nephro Sclerosis

پدی ټولو ناروغیو کې د قشر او مخ ترمنځ سرحد د پښتورگی پکې د منځه تللی وی او د لیدنی وړ نه وی او د پښتورگو د قشر echogenisity زیاته شوي وي

Renal poranchymal disease په درې شکلونو لیدل کیږي
Echogenicity : 1 Type د کلیه د قشر د کبد echogenisity سره برابر وی.

2 Type : د پښتورگی قشر Echogenisity د کبد په نسبت زیاته دی.

3 Type : د پښتورگی د قشر Echogenisity د پښتورگی د sinus یا حجاب حاجز د echogenisity سره برابر وی.

Renal Paranelymal- D د مرض د خصوصیاتو په لیدلو سره د US په معاینه کې دفعتاً باید **Medical Disease** تشخیص کیښودل شي په حادگلو میروولو نفرایس کې د (A.G.N) د پښتورگی حجم یا نورمال او یا لوی (Swollen) وی مگر برخلاف په (C.G.N) مژمن گلومیرولو نفرایس کی د پښتورگی حجم کمیږي.

Ultrasound in Renal Transplantation

پدی ترتیب چې ایا د پښتورگی پیوند په کامیابی سره صورت

نیولې او یا دا چې د عضویت د طرفه نوموړی پیوند رد شوي دي کولاي شو د US پواسطه د مطالعي لاندې ونیسو، که چیري د پښتورگی پیوند په موفقانه ډول وی او د عضویت لخوا منل شوي وي نو د U.S پواسطه د هر طرفه پښتورگی روغ او سالم معلومیږي او که موفقانه نه اوسې نو د پښتورگی پیتالوژیک علایم د Monitor د پردی پرمخ د مشاهدی وړ وی.

په مجموع کې US د پښتورگو په امراضو کې اولي معاینه نه شمیرل کیږي یعنی د پښتورگو په ناروغیو کې د تشخیص لپاره اولینه معاینه د ادرار تجزیه (urin Analysis) دی او دوهمه معاینه عبارت د Urin Culture د ادراررد کلچر څخه ده او دریمه یا اخري معاینه عبارت د US د معاینې څخه چې وروسته د دی څخه Kub او I.V.P ارزش لري.

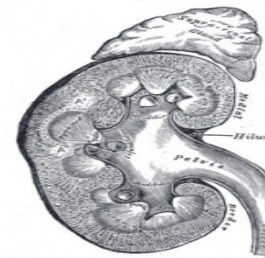
Note : قاعدتاً په عضویت کې هیڅ داسې پیتالوژی نشته چې په متناظر ډول اودوه طرفه عضوي مصاب کړي او که بیا هم په US کې په کوم ناحیه باندې مشکوک شو چې دوه طرفه افت دي بیا هم پیتالوژیک ندي د عضویت نورمال ساختمان دی. (د سایز، شکل Echogenisity او موقعیت د نظره).

Note : که په US کې I.V.C د خلف څخه د قدام په طرف تیله شوي اوسې نو دا حالت د پښتورگی د فوق الکلین دکتلو پوری مربوط او که چیري د قدام څخه د خلف په طرف تیله شوي اوسې د

پانکراس د راس اف ت بنی.

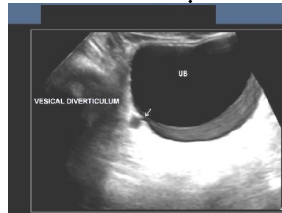
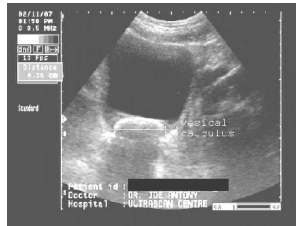Adrenal Gland

د ادرینال غدی دوه عدده دی چې مثلثی شکل لري او د پښتورگی په علوی قطب پوري موقعیت لري نوموړی غدی په US کې په وضاحت لیدلی نه شو مگر په M.R.I او CT Scan کې په درست شکل لیدل کیږي مگر بیا هم د پښتورگو د علوی قطب په لیدلو سره یو څه حدس وهل کیږي او په هغه صورت کې چې د غدو لیدنه په U.S کې ونه توانیږو نو داسې معلومیږي چې غدی نورمال دی د پیتالوژی د نظره د دی غدی تومورونه د اهمیت لرونکی دی څرنگه چې د ادرینال غدی د I.V.C په خلف کې واقع دي که چیري د دی غدو کې کوم تومور واقع شي نو د I.V.C تیله کیدل قدام طرف ته لیدل کیږي او په همدغه ناحیه کې د I.V.C په لومن کې کوچنیوالي منع ته راوړی.



Urinary Bladder

د بولې جهاز یوه عضوه ده چې **Symphysis Pubis** شاته موقعیت لري او د عضلاتو پواسطه پوښل شوي ده او په عرضانی مقطع کې په لاندي شکل خیال څرگندوی.



Ureteric Jet Phenomena

ادرار چې د حالب څخه مثانې ته تیريږي په دوو مدارو او قطره یې شکل نه داخليږي بلکه یو مقدار ادرار چې په حالب کې ټول شوی په یو فشار سره مثانې ته تویږي چې همدغه فورانی شکل تیریدنی ته **U. J. ph** وایې او خصوصیات یې په لاندي ډول دی.

- 1- په یوه دقیقه کې 1-4 دفعی **U.J. Ph** واقع کیږي.
- 2- د یو **U.J.Ph** دوام 3.5sec وی
- 3- د **U.J.Ph** سایز 1-3cm وی یعنی دومره متیازی لیری ا چولی شي.
- 4- د **U.J.Ph** د ادرار د **Specific Gravity** د تغیر په اثر کوم چې په حالب او مثانه کې قرار لري فرق کوي د مثانې د ادرار **Specific Gravity** نسبت د حالب مخصوصه کثافت ته زیات دی.

در بیم خپرکی

OBSTE TRICS ولادی

د کلنیک د نظره د حمل دوام په دری دورو ویشل شویږي.

1- Trimester اول

2- Trimester دوم.

3- Trimester دریم

مگر د US د نظره پورتنی ویشنه د اعتبار وړ نده او لاندی طبقه بندی د حمل لپاره وضع کړي ده.

1- Pre Embryonic Period 2-3 هفتی وروسته د عادت د قطع کیدو موده.

2- == Embryonic 4-10 هفتی وروسته د عادت ماهوار د قطع کیدو څخه

3- Fetal Period 11 هفتی وروسته تر اخره یعنی د ولادت تر وخته پوري ، د Pre Embryonic په مرحله کې Blastoma

Marola او نور حجرات موجود مگر د جنین هیڅ اثره لیدل کیږي او تنهاد U/S پواسطه یو شکل Dubul Echogenic

Regular Rim کتل کیږي.

مگر د Embryonic په مرحله کې ریشم تشکل کوی او بالاخره په دریمه مرحله کې Fetal Period طفل منځ ته راځی چې د انسان شکل او قواره لري .

Pre Embryonic Period

د US د نظره د یو Guastational Sac لیدنه د مانیتور په پرده

د حمل په موجودیت دلالت کوي د End Vagenal Probe

پواسطه کولای شو چې د 3.5-4 هفتی پوري G. S وکتلای شو

مگر د Trans abdominal معاینې پواسطه کولای شو 4-5

هفتی G.S وگورو د Monitor پواسطه یو G.S لرونکی د منظمو جدارونو وی.

بیضوی شکل لري اویو ، Echogenic حلقه د هغه په اطراف کې

لیدل کیږي د یو G.S سایز کولای شو د اولترا ساوند گرافی

پواسطه تعیین کړو چې د هغه د جسامت د رویه د حمل د عمر

تخمین کولای شو.

په مشخص ډول یو G.S د لاندی خصوصیاتو لرونکی وی چې

عبارت دی د

1- Rim یا حلقه په منظم شکل وی او ضخامت یې مساوی یا زیاد د 2mm وی.

2- د بیضوی شکل لرونکی وی.

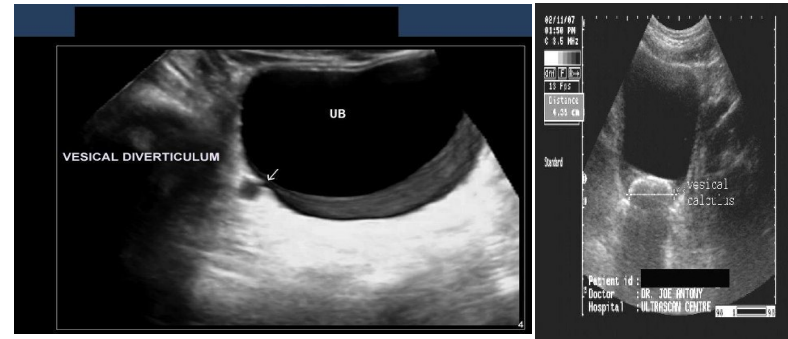
3- په هره ورځ کې د هغه نشونما 1-2mm پوري وي.

4- Double sign Sac موجود وی یعنی Rim ډبل یا دوه پرده

یې وی د حمل په پیشرفت سره د G. S په داخل کې نوی عناصر

لیدل کیږي چې هغه عبارت دی د YolK Sac څخه چې دایروی

شکل لری او جدارونه بی سپین نسکاری.



**Echogenic Rim
Riguler Border
Ovial form**

خرنگه چې مخکې مو اشاره وکړه د US په واسطه کولای شو چې حمل تثبیت کړو او هم هغه وخت چې ښځی حمل اخستی او د جنین عمر تعیین کړو نو مختلفې لاری او د هغه تقریبی اشتباهات په لاندې جدول کې خلاصه شویدي.

Inventro Fertilization القاح مصنوعی <1Day

Ovulation induction 3 days

Recorded basal body Temperature 4-5 days

Crawn Rump lenglit (C. R.L) 5-7 Days

Bi Prerital Diameter (Second Trimostor) 5-7 Days.

Castational Sac Diameter (Average Diameter) 7 Days

Farst Trimaster Physical Anaminat د معاینې طریقہ د مشاهدې له مخې حدس وهل.

Optimal Menstral History

Bi Paretal Diameter (Third Trimester)

Fundal Hight Measurement 28 هفتي مخکې

Fundal Hight Measurement 28 هفتي وروسته

Embryonic Period 2

پدی مرحله کې بهترین طریقہ د جنین د عمر د تخمینولو عبارت د **Crown Rimp Length (C.R.L)** څخه دی چې زیاد دقیق دی او د 2-4 یا 2-7 ورځو زیات اشتباه نلري پدی طریقہ د ماشوم د پورتنی قسمت سرڅخه د لاندې قسمت د سرین کوناټو (**Buttek**) پوري اندازه کیږي مثلاً که نوموړی اندازه **C.R.L=3.4mm** وی نو طفل د 5 هفتو عمر لري د پنځمی هفتی په اخره کې کولای شو چې د ماشوم د قلب حرکات د **Monitor** پواسطه مشاهده کړو پدی وخت کې اصلاً قلب وجود نلري تنها یو ساختمان چې **Endo Cardial Heart Tubes** په نوم یادېږي نوموړی وظیفه اجرا کوي.

په مشخص ډول 5 پنځمی هفتي مشخصات په لاندې ډول دي.

C.R.L=3.4 mm -1

Yolk Sac د ترڅنگ د **Embryo** موجودیت دی که چیري

Embryo د **Yolk Sac** څخه ډیر وړاندې موجود وی بیا هم غیر

نورمال دی او Missed Abortion رانسی.

3- د قلب حرکات موجود وی.

د 6 هفتی مشخصات :-

1- C.R.L=5-8mm

2- په جنین کې C

مانند انحنای لیدل کیږي.

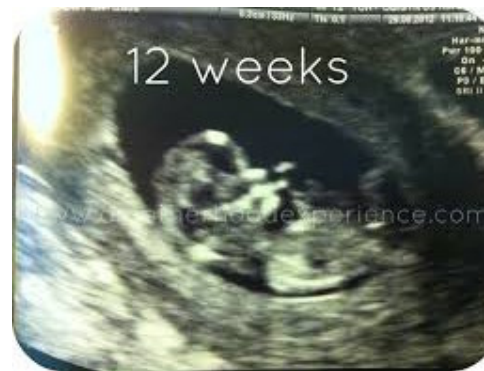3- د Yolk Sac

موجودیت.

4- Flaxid Heart

قلبي Protumbeaint

تبارز(برامده گی)



5- Limb Bund (Bund برامده گی) چې دغه بند کوم چې

وروسته په اطراف بدلېږي.

د 6 هفتي نه وروسته د جنین مشخصات:-

1- دامینوتیک غشا موجودیت د جنین په اطراف کې په نازک شکل .

2- د Yolk Sac موجودیت د امینوتیک غشا د باندي وی او قطر یې 5-10mm څخه زیات نه وی.

3- Cephalic Promenace (د سر د تبارز) بندک) موجود وی.

4- Heart Bulge (د زړه د جوړښت بندک).

5- Lemb Bunds (د اطرافو د جوړښت بندک).

6- Bowel Outside abdomen ليري والي يا خارجوالی د

امعاء د بطن څخه چې د حاملگی په 9-12 هفتو پوري لیدل کیږي او وروسته د منځه ځي).

یعنې پدي وخت کې یوه فزیولوژیکه Hernia د امعاء موجود وی یعنې محتوی د امعاء څخه تشکیل شوي وي او داسې ښکاری چې امعاء د بطن څخه د باندي وتلي وي که چیري طفل د 7 هفتو او یا د هغه څخه زیات وی او د زړه ضربان ونلري پس دلالت

په Missed Abortion کوي په Pre Embryonic Period کې Gestational Sac د منظم جدارونو لرونکی وی (نورمال حالت کې) مگر د embryonic په مرحله کې که جدارونه یې غیر منظم هم وی نورمال دی ځکه نوی ساختمانونه پکې تاسس کوي

Fetal Period: 3

G.S 1Cm=4 Weeks

C.R.L.1Cm=7 Weeks

C.R.L.1.5Cm=8 Weeks

C.R.L=B/W=7-12 Weeks

یعنې C.R.L تر 12 هفتو پوري تعییندلای شي وروسته د 12

هفتي څخه چې درې میاشتی کیږی د طفل سر اندازه کیږی

Miscaring یا Abortion

پدی بحث کې Abortion د مطالعي لاندي نیول کیږي په مقطع

کې په لاندې نوع باندې تعینیري

- Sponteneus incomplete abortion (a)
Sponteneus Complete abortion (b)
Missed Abortion (c)

پدی حالت کې طفل د مور په گیده کې وی خو په نورمال صورت کې جنین او Yolk Sac دواړه نژدی واقع شوي وی مگر که چیری جنین او Yolk Sac ترمنځ فاصله زیاته وی نو په missed Ab دلالت کوي.

2- که چیري G.S خالی وی او په څنگ کې یوه Hypochoic ساحه ولیدل شي بیا هم نورمال دی ځکه د عرص گیدو دوجه یوه اندازه خونریزی ورکوی چې Implantation پنوم یادیري که چیري G.S لوی وی او په داخل کې embryo اوسی او یوه Hypochoic ساحه ولیدل شي نو په Threatent Ab دلالت کوي.

3- که چیري G.S ډیر لوی او په داخل کې یوه کوچنی embryo موجود وی نو په missed Ab باندې دلالت کوي.
4- که چیري G.S موجود او په داخل کې Fetal Pole قرار ولري او په څنگ کې Hypochoic area ولیدل شي نو دا حالت په Threatant Abortion دلالت کوي.

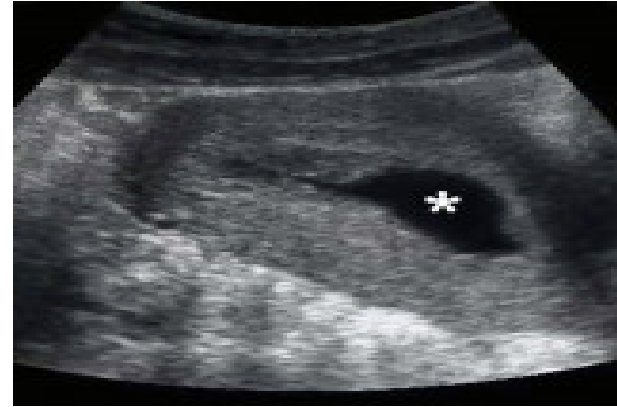5- که چیري Embronic غشا چې په نورمال صورت کې د رحم سره په ټول امتداد وصل وی په کومه برخه کې جلا شوي اوسی یعنی کومه برخه Detachment ولری (انفصال) نو په Threatent Ab دلالت کوي.

د Abnormal G.S خصوصیات:-

- 1- چې ورځنی نمویې 0.25-1mm وی (نورمال 1-2mm /day).
- 2- G.S غټ او خالی اوسی یعنی 2.5cm څخه لوی (>2.5cm) وی نو Blighted Ovum په نوم یادیري.
- 3- د جنین په تناسب G.S ډیر غټ وی.
- 4- Embryo او Yolk Sac یو د بل څخه لیري واقع شوي وي Mossabaortior.

Blighted Ovum

که چیري د G.S قطر د 2.5cm څخه لوی وی او منځ یې خالی وی نو blighted Ovum پنوم یادیري او Missed Ab دی دوگانگی حمل (Multipale G.S) چې دوه جنین او یوه غشا موجود وی چې echogenic وی عبارت Amniotic Membren دی. تر 36 هفتي پوري دواړه جنین په مساوی ډول نشونما کوی او وروسته د هغه یو نشونمازیاتیري د همدی علت د کبله وروسته د ولادت څخه یو لوی او بل کوچنی وی.



-:The Second and Third Trimester

Fetal Pole : (د 11-40 هفتي :-)

پدی مرحله کې طفل په داخل د مورپه رحم او هم مور یې د مطالعي لاندې نیول کېږي طفل د ټولو هغه ساختمانونو لرونکی وی چې یو انسان یې لري همدارنگه د طفل سر دماغ، بطن، صدر (زړه او شش) اوږده هډوکي حوصیله او نو راحشاء د مطالعي لاندې نیول کېږي.

راس: که چیري طفل د رحم په داخل کې په Vertical وضعیت موجود وی یعنی د طفل سر سفلي خواته متوجه وی د راس د معاینې لپاره probe د supra pubic په ساحه ایښودول کېږي او د طفل سر د مطالعي لاندې نیسو مثلاً یو عرضانی مقطع د راس اخلو چې په هغه کې لاندې شیان قرار لري.

. Bonic Colversum

1- Bonic Calversum د قخی عظامو اسکلیت د Monitor

په پرده Echogenic خیال لري.

2- Falx Cerebry د هغه غشاء څخه عبارت چې د قحف په

متوسط کې ښکاري او کره دماغی په دوه برخو یعنی ښی او چپ تقسیموی.

3- Covuim Septum Pallicedum د یو جوف څخه عبارت

دی چې د تلمی په قدام کې قرار لري.

4- Thalamus چې د C. S.P په خلف کې قرار لري.

پدی باید پوه شو چې د طفل د راس قدامی برخه او خلفی برخه

کومه یوه ده او د US پرمخ یې باید تثبیت کړو، پدی ترتیب چې

Thalamus او C.S.P خوا په خوا واقع دی څرنگه چې C.S.P

په قدام د تلموس کې واقع دی نو C.S.P قدام طرف د سر قدام

برخه او د Frontal هډوکي دی او د همدې څخه معلومېږي چې

د سر خلفی او قدامی قسمت تعیین کړو.

5- بطینات جنی: Thalamus په خلف کې قرار لري.

6- Cerebral artery : دماغی شراین د جنبی بطیناتو په

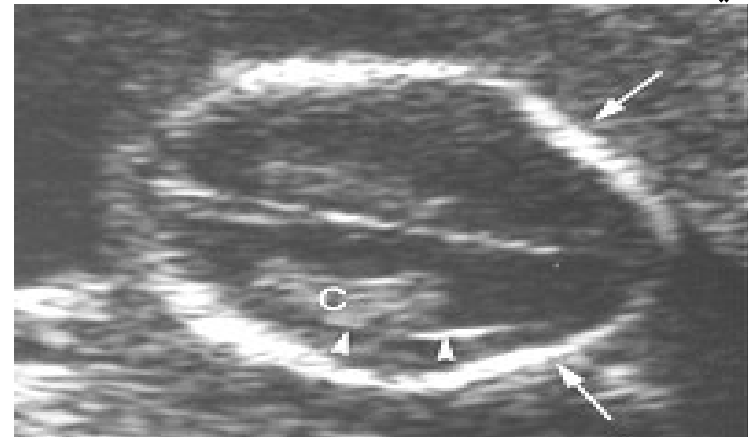
وحشی جدار کې واقع دی او د Monitor د پردی پرمخ په دوه

echogenic خطونو په څیر ښکاري لکه چې په مخکښی نما کې

ښودل شوي دي او د بطیناتو د وحشی جدار جوړوی.

تلویزونی معاینات

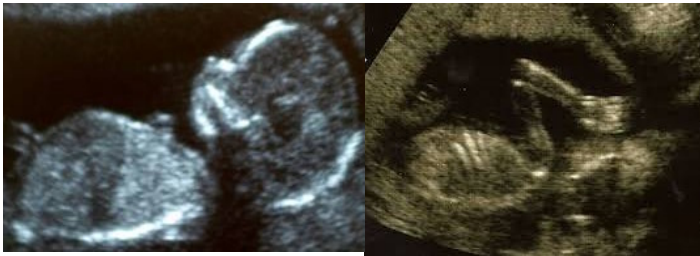7- Crestena : په حقیقت کې دا ساختمان عبارت د یو وسیع شوي اوعی څخه دی چې په هغه کې د دماغ شوکي مایع موجود ده یعنی **Cerebro spinal fluid** یا (C.S.F) چې په خلف کې د مخیخ سره په خط متوسط اتصال لري چې وروسته ورڅخه د **occipital** هډوکي په **Echogenic** شکل بنسکاري که چیري یوه مقطع د تلاموس د لاندیني برخی څخه واخلو کولاي شو چې جنبی بطینات او متوسط بطین یو د بل سره موازی توگه په لاندی شکل کي گورو.



کله چې د تلموس څخه پورته مقطع واخلو البته د حمل په اولینو وختو کې کولاي شو چې په جنبی بطیناتو کې **choroid** **Plexus** وگورو پدی ترتیب چې ټول بطین یې اشغال کړي او په **Echogenic** شکل بنسکاري

تلویزونی معاینات

Plexus echoroid یو ساختمان دی چې د اوعیو څخه غنی دی او د هغه وظیفه د **C.S.F** تولیدول دی همدارنگه کولاي شو د **U.S** پواسطه دسر قطر یعنې **B.P.D** یا **Occipito Frontal.D** تعیین کړو چې لرونکی د زیات اهمیت دی که چیري وغواړو د دماغ اناتومی مطالعه کړونو **Ma** باید زیات کړو یعنې د **Mastergain** باید توره کړو.



دوهم ترمستر

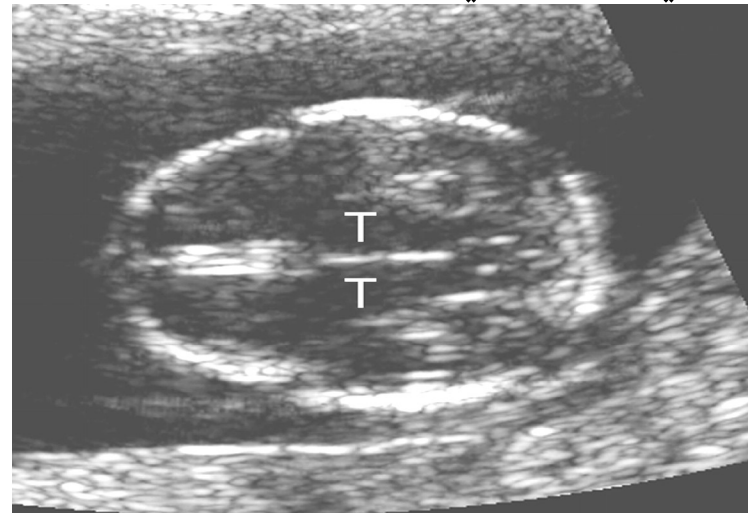
دریم ترمستر

SPIN

د طفل ستون فقرات باید په **Transver-Longitudinal** او **(Lateral) Cronal** مقطع کې وگورو فقرات په **U.S** کې **echogenic** خیال څرگندوی او هره فقره په دری نقطو په **echogenic** شکل بنسکاري د ستون فقراتو عمده خصوصیات عبارت دی له. فقرات منظم شکل لري او باید د یوبل سره په مساوی فاصله کې قرار لري د معاینې په وخت باید په ترتیب سره

تلویزونی معاینات

رقبې فقرات ، صدری فقرات، قطنی فقرات او عصبي عجزی فقرات د مطالعي لاندې ونيول شي عجزی فقرات په نورمال صورت يو انحنا لري او پدی ناحیه کې فقرات يو د بل سره نژدی شوي او زیاتی اناملی په همدی برخه کې منخ ته راخی. په عرضانی مقطع کې فقرات په دری echogenic نقطو لیدل کیږي او د جلد موقعیت د فقراتو د پاسه حتمی دی باید ولیدل شی. برعلاوه د وجود نور فقرات هم باید په US کې ولیدل شي او د مطالعي لاندې ونيول شي.



په U/S کې اورېده هډوکی یو اندازه sound داخل او بیرته Echo ورکوي چې د هغه په نتیجه کې یو Echogenic خیال ورکوي او

تلویزونی معاینات

شاته د دی یو د تورخیال Shadow لیدلې کیږی یعنی د Echogenic خیال موجودیت د sound د تیریدو څخه په داخل د هډوکی منخ ته راخی او د هډوکی حقیقي ضخامت نه نسی بلکه یوازې هډوکی د Monitor په پرده ښکاره کوی.

په U/S کې ثروی جبل هم د یو زنخیر په شکل خیال ورکوي او Echogenic وی او د هغه په مقطع کې دوه شراین او یو ورید د لیدو وړ وی.

همدارنگه څلور واړه د زړه جوفونه په US کې د مشاهد وړ وی او په وضاحت سره لیدل کیږي . کلیه په US کې لاندې خیالونه ورکوي

Capsul -1

Sinus -2

Sinus-3 او Capsul ترمنخ برخه Medulla ده .

د طفل د جنس معلومول د US پواسطه صورت نیسی چې 20-36 هفتي کې ښه معلومیږي د دواړو Femer هډوکو په منخ کې تناسلی اله د طفل په وضاحت سره لیدل کیږي پدی ترتیب چې په نارینه و کې د pins او په ښځو کې Labum major دواړو ورنو ترمنخ مشاهده کیږي.

خلورم خپرکی

Fetal Well being

د دی Trimester هدف د ماشوم د وضع څرنگوالي دي په داخل د رحم کې که چیري کوم ډاکتر خواهش ولري چې د یو حمل fetal well being څرگند کړي، نو پدې صورت کې طفل چې د مور په بطن کې دی د US د نظره په مکمل شکل ارزیابي کيږي او د هغه نتیجه مربوط ډاکتر ته لیکل کيږي د طفل د ارزیابي fetal assessment کوم معاینات چې په US کې اجرا کيږي په دوه عمده برخو ویشل کيږي.

Major Period -1 چې 90% ارزیابي د دی معاینې پواسطه کيږي او عبارت دی د

1. Fetal head
2. Fetal heart
3. Fetal body
4. Fetal limb
5. Placenta
6. Amniotic fluid
7. Fetal age

Minor Period -2 چې د طفل په ارزیابي کې 10% رول لري په لاندې ډول دی

1: Estimation of fetal maturity: د طفل پوخوالی

2: Evaluation of fetal growth: د جنین د ودې څرگندونه

3: Detection of multiple pregnancy: څوگانگی حملونه

معلوماتی

4: Fetal abnormality: د جنین اناملی لیدل

Diagnosis of fetal death: د جنین د مړینې په اړوند

څرگندونه کوي

5: Presentation: وضعیت په داخل درحم کې

6: Clinical problem of mother: د مور کلینکی ستونځي

7: Ambical card: حبل ثروی

Skull- Bones د سر هډوکي

د سر هډوکي د لاندې مشخصاتو لرونکی دی.

1- Continous باید د سر هډوکي باید متمادي وی.

2- Smoth د سر هډوکي باید لشم او هموار وی.

3- Well defined وی او (Pregnecey molpartial mol)

4- Echogenic باید هډوکي وی.

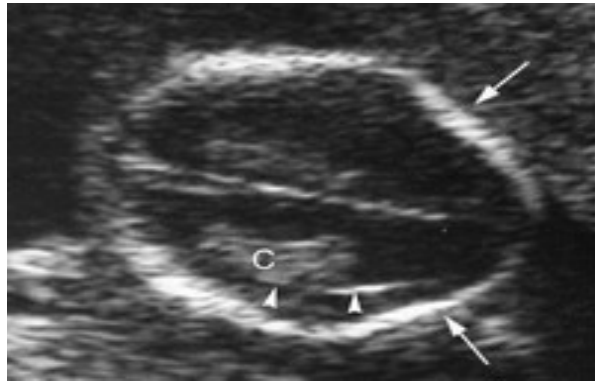
5- Overlapin ونلري د هډوکو یوه انبارملتی چې د spalding

sign یا overlapin په نوم یادېږي چې پدی کې د سر د هډوکو

تمادی د منځه تللی وی چې یوه هډوکي په قدام او بل هډوکي په

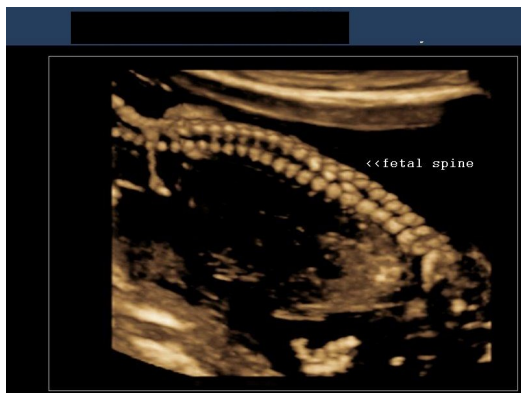
خلف کې قرار نیسی چې په نتیجه کې د ماشوم په دماغ فشار

تلویزونی معاینات



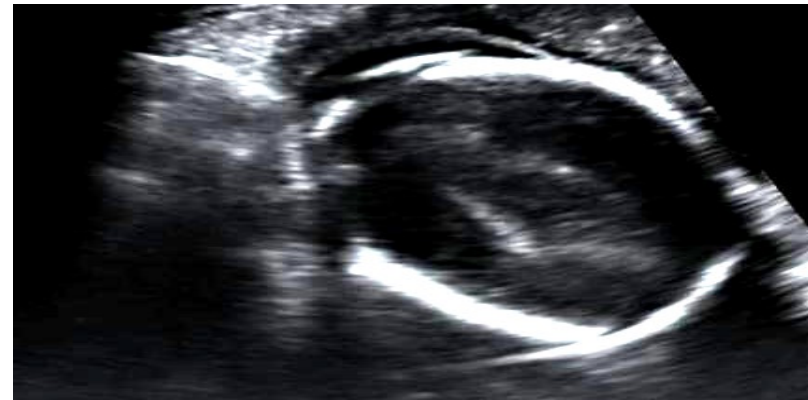سر بیضوی وی او په قدام کې د **Frontal** په هډوکی کې یو ژوروالي موجود وی د **Lemon sign** لیدلو سره باید په لاندی دوه مرضونو ته فکر وکړو ځکه لیمویی علامه په لاندې مرضونو کې پیدا کیږي.

-1 Spin Bifida : د دی د تشخیص لپاره باید ستون فقرات د **US** په پرده مطالعه شي د دی ناروغی سره همیشه **Hydrocepla** موجود دی.



تلویزونی معاینات

راوړی او ماشوم د مړینې سبب په داخل د رحم کې کیږي



د طفل سر: **Fetal Head**

د ماشوم په سر کې باید لاندې ساختمانونه مطالعه کړو.

-1 Bony Calverium

-2 Lateral Ventrieles چې نورمال یا متوسع وی.

-3 Plexus Choroidious

-4 Thalamus

-5 Cavum Septim Palici dum

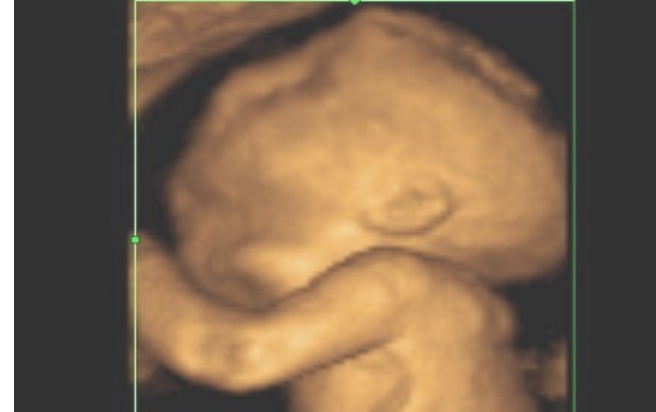-6 Cerebeluim یا مخیخ

-7 Posterior Fossas

Lemon Sign : پدی ډول علامه کی د ماشوم سر د لیمو پشان

وی

-2 Down Syndrum : پدی ناروغی کې انحنایا مقعریت د غاری په په خلفی برخی د طفل کې د منځه ځی او د هغه په عوض نوموړی ناحیه بارز لیدل کیږي



د طفل جسم **Fetal Body** :

د طفل په جسم کې لاندې ساختمانونه باید د US د پردی پرمخ مطالعه شي

1- زړه **heart** : څلور واړه د زړه جوښونه باید وکتل شي او د زړه د جوښو حرکت باید وکتل شي.

2- **Lungs** : د طفل د سږی **Echogenistiy** نسبت کېد ته زیاته ده او باید ولیدل شي چې کومه کتله یا **pleural effusion** لري او که نه

3- **Stomach** معده.

4- **Amblical Vein**

5- **Kidneys**

6- مثانه.

7- پښتی **ribs** او فقرات **spine**

8- د بطن قدامی جدار **Ant wall of Abdomin**

9- **Amblical cord** سروی حبل

10- امینوتیک مایع

11- **placenta**

د بطن محیط او قطر: **Abdominal Diametor or**

Circumfrence

محیط او قطر د بطن باید داسې اندازه کړو چې یوه نقطه د حبل سروی د ورید یا د چپ پورتل وین **Portal Vein** څخه تیره شي او د حبل سروی د ورید څخه بطن ته داخل کیږي اندازه کیږي.

Head Body ratio : د جسم او راس تناسب:

د دی تناسب د پیدا کولو لپاره اولاً باید د سرمحیط او بیا د بطن محیط د طفل اندازه کړو چې په نورمال صورت یو تناسب **Head/Abdomin115** موجود وی. چې د ماشوم پوختگی **maturty** او **growth** نشونما د ماشوم ددی د مخکې هم حدس وهلی شو.

- 1- اول Trimester: د طفل سر د جسم په نسبت لوی وی.
- 2- دوهم Trimester: د ماشوم سر او یایی جسم لوی وی.
- 3- دریم Trimester: د ماشوم جسم د سر په نسبت لوی وی.
- په هیڅ یو Trimester کې د سر او بطن ترمنځ تناسب 1.5 څخه زیات نه وی او که چیرې 1.5 څخه زیات شي غیر نورمال اوپتالوژیک دی
- Placenta**
- پلاستنا Hemogenic (ټول خوا وی Echogenicity لرونکی وی) او Echogenic وی او یو Echogenic خط د Choroid غشا چې په پلاستنا باندې نصب وی د پلاستنا په کنار کې لیدل کیږي Brextonic Heix Contraction هغه خیال دی چې د رحم د عضلاتو د contraction یا کشش څخه دی چې پلاستنا د طفل خواته تیله کوي چې په حامله بنځو کې په موقتي ډول لیدل کیږي چې د سریرې د نظر دیو درد پشکل (Crump) په حامله میندو کې احساس کیږي او د US د نظره لاندې خصوصیات لري
- 1- B.H.C د امینوتیک مایع خواته متوجه وی.
- 2- B.H.C موقتي ډول وي او د 1-2 ساعتو پوري د منځه ځی.
- 3- B.H.C په US کې د ثدي پشکل خیال ورکوی چې طفل خواته متوجه وی لکه طفل چې هغه روی.
- Amniotic Fluid**
- امینوتیک مایع په US کې لاندې خصوصیات لري.

- 1- Hypoechoic خیال ورکوي.
- 2- Internal Echo نلري.
- 3- زیات مقدار یې د حمل په 32 هفته کې وی چې مقدار یې 1000cc ته رسیږي او وروسته د هغه د مایع مقدار د ولادت تر وخته پوري کمیږي ځکه طفل لویږي او د زیات مقدار مایع گنجایش په امینوتیک جیوب کې نه وی که چیرې د امینوتیک مایع مقدار د نورمال حالت څخه کم وي (کمتر د 400cc څخه) نو د Oligo Hydromneus په نوم یادېږي چې په لاندې حالاتو کې لیدل کیږي
- 1- د امینوتیک جیوب د څیري کیدو د سببه premature rupture of membrane
- 2- د Pre eclampsia د سببه کوم چې د Intra I.U.G.R
- Uterin Growth Retardnce د کبله منع ته راځی.
- 3- د Renal agenesis د سببه.
- 4- Fetal Death د ماشوم د مړینې د کبله د مور په رحم کې poly Hydromneous هغه حالت ته وایي چې د امینوتیک مایع مقدار د نورمال څخه زیات وی (1200cc څخه زیات) په لاندې واقعاتو کې لیدل کیږي.
- 1- Idopathic
- 2- کله چې مور په Diabet مرض اخته وی.

3- کله چې د ماشوم د بلغ قدرت کم وی **Decreased Fetal An encephalus Swallowing** یا د سرد هډوکو نه موجودیت **Hydro Cephalis** چه دطبعي حالت څخه د ماشوم سرغټ وی **Un Encephalaus** هغه حالت چې په سر کې دماغ (مغز) وجود ونلري.

Gastro intestinal Tract obstaction د هضمی طرق بندوالی
Intestenal Tract Obstraction د معائې طرق بندوالی
Esophagial Atresia د مری د قنات بندوالی.

Deudenal atresia (د اثنا عشر بندوالی).

Multipal Gastitional Sac خوگانگی حملونه

6- **Mal Rotation of Bowl** د داخل رحمی حیات کی په نورمال صورت 90^0 راسته طرف تدور لري که چیري نوموړی تدور د چپ طرف آو یا په کومه بله درجه کې واقع وی د امعاو تدور خرابیږی.

1- د رحم د عنق د مطالعي لپاره

2- د **placenta previa** د موجودیت په صورت کې.

د رحم عنق یا **Cervex** رحم: په نورمال حالت کې عنق رحم د حمل د شروع څخه تر څو ساعتو مخکې د ولادت څخه او په **Prime Para** کې یو ورځ مخکې د ولادت تړلي وي او وروسته اهسته اهسته خلاصیږي ترڅو چې د ولادت پوخت مکمل خلاص شي او

طفل تولد شي مگر د مرض په صورت کې کیدای شي چې حاملگی پوخت کې عنق خلاص اوسی چې **incompatation** پنوم یادیري چې د خونریزی باعث گرځی او که چیري نوموړی خونریزی دوام وکړي د امینوتیک جیوت د څیري کیدو او د طفل د مرگ سبب گرځی نو ځکه په یوحامله بنځی کې د رحم عنق باید مطالعه شی د رحم د عنق د مطالعی لپاره باید مثانه ډکه وی او د حمل په ټولو **Trimester** کې د **Incompetence** تداوی عبارت د **Circulate** څخه ده.

د جنین د مرگ تشیص **Diagnosis of Fetal Death** :

مړماشوم د مور په نس کې د لاندي اعراضو په موجودیت سره تشخیصیږي.

1- د مور په رحم کې د طفل حرکات په کلي شکل د منځه تللي وي.

2- د طفل د زړه حرکات او ضربان د منځه تللي وي.

Less of fetal movment no cardiac activity

3- د **spalding sign** یا **over lapin** علام موجودیت

4- **Distracted Anatomy** د طفل داخلي اناتومی د منځه تلل پدی حادثه کې د **US** د پردی پرمخ د هډوکو پارچی او د مختلفو عضوه پارچی په پراگنده شکل لیدل کیږي او طفل نورمال شکل نلري.

تلویزونی معاینات

5- Cystic Spaces in Fetal Abdomini د طفل په بطن کې پراگنده سیستیک خیالونه لیدل کېږي .

6- د امینوتیک مایع کې د **muconium** موجود والي چې د **Bright Echose** یا روښانه نقاطو په شکل ښکاري.

7- د امینوتیک مایع عدم موجودیت او یا کموالي **Oligohydramnus** .

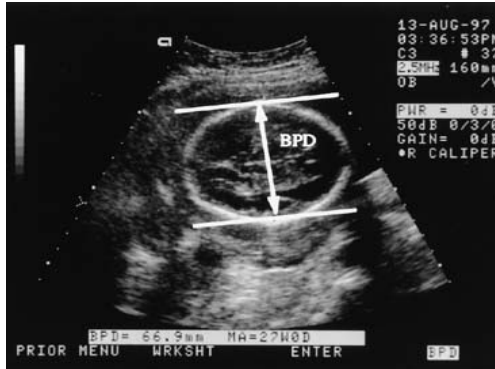
8- د کبد او د بطن د جدار ترمنځ د **Ascitis** موجودیت چې په تورخیال ښکاري. د حمل په دوران کې یو تعداد اندازه گیری **Parametes** د قطرونو موجود دی چې د هغه په پیمایش سره کولای شو چې د طفل ژوند د مور په رحم کې یعنې د هغه د سن تعیینول چې ایا حمل څو هفتي دی حدس وهلي شو او دغه **Parameter** په مختلفو **Trimesters** د حمل کې د مطالعي لاندې نیسو.

1- په اول **Trimester** د حمل کې: پدی مرحله کې دوه اندازه گیری د اهمیت وړ دی چې یو یې عبارت د **Gastational Sac** اندازه کول او بل یې عبارت د **Crown Remp Lenght** (C.R.L) اندازه ده.

د **Gastational Sac** اندازه کول: که چېرې د **G.S** شکل منظم وی نو لوی قطر د **G.S** اندازه کېږي او نوموړی اندازه په جدول کې ښودل شوي.

تلویزونی معاینات

د طفل عمر د هغه جدول له مخې تخمین کیدای شي پاتی دی نه وی چې د قطر اندازه د **G.S** د اخلي برخی څخه اندازه کېږي بلی دا ځلی برخی پوری **from Iner to iner**



که چېرې **G.S** شکل غیر منظم اوسی نو بیا طول او عرض د هغه محاسبه او اندازه کېږي او وروسته **Transducer** ته 90° تدور ورکول کېږي چې د **G.S** ضخامت تعیین کړو وروسته د هغه بیا طول عرض او ضخامت د **G.S** یو د بل سره جمع کېږي او وروسته په 3 عدد ویشل کېږي ترڅو متوسط حد و نیول شي بیا نو نوموړی عدد په مربوطه جدول کې محاسبه کېږي او د طفل عمر په رحم کې تعیینېږي

طول **G.S** + عرض **G.S** + ضخامت **G.S** **G.S=3**

2- **C.R.L : crown rump length**

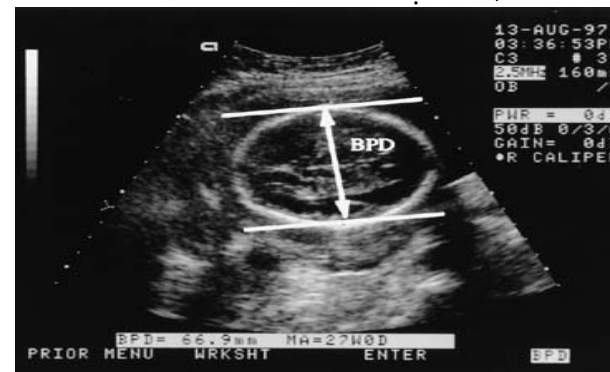دا ډول اندازه د طفل د سرد خارجي بارزی څخه د طفل د کونایو تر

تلویزونی معاینات

حد پوری اخستل کیری او وروسته په مربوطه جدول کې محاسبه کیری او د جنین عمر تخمینوی. په دوهم Trimester کې.

پدی مرحله کې د جنین د عمر د تعیینولو لپاره د Bi Parital Diameter یا (B. P.D) د اندازه کولو څخه استفاده کوو او بعضی وخت ضرورت کیری چې د (O.F.D) Occipito Frontal Diameter څخه کار واخلو.

B.P.D اندازه کول: د دی قطر اندازه گیری داسې کیری چې د خارجی جدار د Parital هډوکی څخه چې Probe خواته دی تر داخلی جدار د بل Perital هډوکی پوری چې د probe څخه لیری دي نیول کیری یعنی uter to inner .



د B.P.D اندازه گیری هغه وخت درست او د اهمیت وړ ده چې سر بیضوی شکل ولري او په هغه کې Cavum septum

تلویزونی معاینات

Palicidium & Falx Cerebri ولیدل شي یعنی په بل عبارت د B.P.D د درست او صحیح اندازه کولو شرایط په لاندی ډول دي.

1- د طفل سر باید بیضوی یا (Ovoid) وی.

2- د B.P.D د تعیین په وخت falx Cerebri مشاهده شي.

3- د B.P.D د تعیین په وخت باید Thalami ولیدل شي.

4- د B.P.D د تعیین په وخت باید c.s.p ولیدل شي.

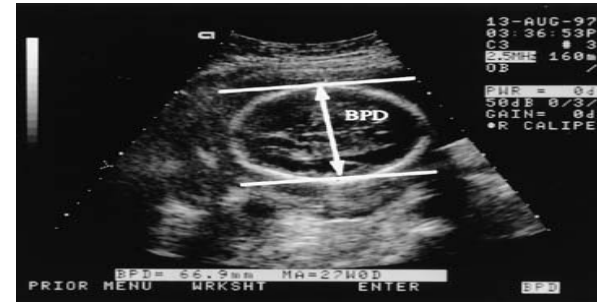
5- د B.P.D د تعیین په وخت باید قطر د Thalami د منع څخه

تیر شي. بعضی وخت تنها د B.P.D تعیین د سن د حمل په تعیین کې کومک نشی کولای مثلاً په هغه صورت کې چې د سر شکل غیر منظم وی یا د سر شکل Circular یا Oblenged اوسی پدی حالاتو کې یوازی B.P.D تعیینول کومک نشی کولای نو

باید O.F.D قطر هم تعیین او اندازه شی

Occipito Frontal Diameter اندازه کول:

په هغه صورت کې چې د B.P.D قطر د حمل د سن په تعیین کې کومک ونکړی نو مجبور یو چې OFD هم تعیین کړو نو پدی صورت کې دواړه قطرونه د یو خارجی جدار څخه تر بل خارجی جدار پوری اندازه کیری لکه په لاندی شکل کې چې بنودل شوي.



سر د شکل د نظره په دری نوع تقسیم شوی دی

- 1- Circular چې مدور ساختمان لري د مغل او هزاره سرونه .
- 2- Ovoid بیضوی: بیضوی شکل لري او اکثراً خلک دارنگه سرلري.
- 3- Oblanged د خربوزې په شکل : قدامی خلفی قطر يي ډیر لوی وی.

د B.P.D د قطر تعیین هغه وخت د جنین د عمر په تعیینولو کې کومک کوي چې سر Ovoid شکل ولري مگر په هغه صورت کې چې د طفل سر Circular یا Oblanged اوسې برعلاوه د B.P.D څخه باید O.F.D قطر هم تعیین شی وروسته د هغه چې B.P.D او O.F.D تعیین شول باید په لاندې فرمول کې محاسبه شی.

$$\text{Cephalic index} = \frac{\text{short axis B.P.D}}{\text{Long axis OFD}} \times 100 = 78.5$$

نورمال range د cephalic index لپاره 74-83 پوري قبول

شوي که چیر عدد فاصل د 74-83 ترمنځ وی نو دا راښی چې سر Ovoid دی ځکه پدی صورت کې یوازی د B.P.D تعیینول د جنین د عمر تعیین بنودلي شي او که چیري لاسته راغلي عدد 83 څخه لوي وي او یا د 74 څخه کوچنی وی نو راښی چې سر Ovoid ندی بلکي بل شکل لري نو پدي صورت کې B.P.D او O.F.D تعیین او په لاندې فرمول کې اچوو .

$$B.P.D \times a = \sqrt{B.P.D \times O.F.D / 1.265}$$

وروسته نتیجه د هغه په جدول کې اچول کیږي او مشاهده کیږي او د طفل جنین عمر د جدول د مخې تعیین کیږي. Circumfrence د سرمحیط: د سر محیط په دوه میتودونو تعیینیږي.

1- Planimetry میتود: چې د US ماشین پواسطه په اتوماتیک ډول تعیینیږي.

Eguation Cirl میتود: لاندې فورمول پواسطه تعیینیږي

$$\frac{B.P.D = O.F.D \times \Pi}{2} \text{ یا } 1.57 \times (BPD + OFD)$$

وروسته نتیجه یې Head Circum France Measuremnt جدول کې وضع کیږي او د سن تعیین یې د دغه جدول له مخې تعیینوو.

Abdomminal Circum France: د بطن محیط باید د هغه

تلویزوني معاینات

$$\text{C.R.L} = 1.5\text{cm} + 6.6 = 8.1 \text{ weeks}$$

$$\text{C.R.L} = 2\text{cm} = 2\text{cm} + 6.6 = 8.6 \text{ weeks}$$

$$\text{C.R.L} = 3\text{cm} = 3\text{cm} + 6.6 = 9.6 \text{ weeks}$$

$$\text{C.R.L} = 3.7\text{cm} = 3.7\text{cm} + 6.6 = 10.3 \text{ weeks}$$

$$\text{C.R.L} = 5\text{cm} = 5 + 6.6 = 11.6 \text{ weeks}$$

$$\text{C.R.L} = 5.4\text{cm} = 5.4 + 6.6 = 12 \text{ weeks}$$

دوهمه ترايمستر: د BPD تعين: د حمل د سن په تعين کې زيات ارزښت لري په هغه صورت کې چې $\text{BPD} = 2\text{cm}$ د حمل سن به 12 weeks وي وروسته د هر يوه سانتي مترو په لويوالي سره درې هفتې په عمر زياتوالي شي او دا تعامل تر هغه دوام کوي چې $\text{B.P.D} = 6\text{cm}$ شي

$$\text{B.P.D} = 3 \text{ cm} = 15 \text{ weeks}$$

$$\text{B.P.D} = 4\text{cm} = 18 \text{ weeks}$$

$$\text{B.P.D} = 5\text{cm} = 21 \text{ weeks}$$

$$\text{B.P.D} = 6\text{cm} = 24 \text{ weeks}$$

د 6-9cm طول پوري B.P.D په سانتي متر 4x کوو چې د هغه حاصل د حمل د سن تعين رابڼی

$$\text{B.P.D} = 6\text{cm} \times 4 = 24 \text{ weeks}$$

$$\text{B.P.D} = 6.5\text{cm} \times 4 = 26 \text{ weeks}$$

$$\text{B.P.D} = 7\text{cm} \times 4 = 28 \text{ weeks}$$

$$\text{B.P.D} = 7.4\text{cm} \times 4 = 29.6 \text{ weeks}$$

$$\text{B.P.D} = 8\text{cm} \times 4 = 32 \text{ weeks}$$

$$\text{B.P.D} = 8.7\text{cm} \times 4 = 34.8 \text{ weeks}$$

$$\text{B.P.D} = 9\text{cm} \times 4 = 36 \text{ weeks}$$

$$\text{B.P.D} = 9.1\text{cm} \times 4 = 37 \text{ weeks}$$

وروسته د 9 سانتي مترو څخه دارنگه محاسبه کېږي

تلویزوني معاینات

برخی څخه اندازه کېږي چې يوه نقطه يې د چپ پورتل وين او Amblical vien څخه تيره شي.

Femor Length: د فخذ هډوکی د يو نهايت څخه تر بل نهايت

پوري اندازه کېږي او د هغه له مخې د جنين عمر تخمينېږي په US کې هغه برخه د فخذ هډوکی چې probe ته نژدی وی مستقيم ښکاري او دهمه برخه چې د probe څخه لري واقع وی په لږ منحنی شکل معلومېږي چې دواړه د عين طول لرونکی دی هغه عدد چې د فخذ د هډوکی طول ښی په مربوطه جدول کې وضع شوي او د هغه له مخې کولاي شو چې د سن تعين کړو.

د حمل د سن تعين: څرنگه چې مخکې مو مطالعه کړه اندازه د تعين د سن حاملگی په اول ترايمستر کې عبارت دي د **Guastational Sac** او يا **C.R.L** د اندازه کولو څخه اول ترايمستر د حاملگی عبارت د **12 weeks** څخه دی همدارنگه په اوله هفته کې د حمل د سن تعين معمولاً د **G.S** د جسامت د تعين څخه او د 7-12 هفتي حمل د **C.R.L** د اندازه کولو څخه معلومېږي

$$\text{G.Sac} = 1\text{cm} = > 4 \text{ weeks}$$

$$\text{C.R.L} = 1\text{cm} = > 7 \text{ weeks}$$

د 7-12 هفتي کې **C.R.L** په cm اندازه کوو او 6.6 ورسره جمع کوو نو د دی حاصيله د حاملگی د جنين سن رابڼی مثلاً **C.R.L** $(\text{cm}) + 6.6 = \text{weeks of G. Sac}$

تلویزونی معاینات

B.P.D=9.1cm دی نو په دایې 9x4 کیږي او عشاری به یو ورسوره جمع کیږي
B.P.D=9.1cm=9x4=36 + 1=37 چې مونږ ته د حمل سن په گوته کوي.

$$\text{B.P.D}=9.1\text{cm} = 9 \times 4 + 1 = 37 \text{ weeks}$$

$$\text{B.P.D}=9.2 = 9 \times 4 + 2 = 38 \text{ weeks}$$

$$\text{B.P.D}=9.3 = 9 \times 4 + 3 = 39 \text{ weeks}$$

$$\text{B.P.D}=9.4 = 9 \times 4 + 4 = 40 \text{ weeks}$$

هغه وخت چې BPD=9.5 ته ورسیري نو طفل د پوره مودې دی او د ولادت ورځې نژدې دی.

د امینوتیک مایع اندازه کول

امینوتیک یوه مایع ده چې په امینوتیک جیوب کې قرار لري او طفل په هغه کې غوټی وهی او هم د همدې مایع څخه تغذیه کوي او هم په کې ادرار کوي همدا مایع ده چې طفل د مستقیم ترخیصاتو څخه ساتي او د طفل لپاره د حرارت درجه یوشان برابروی د امینوتیکي مایع مقدار په متوسطه اندازه د

600>1000ml ملی لیتره ده مگر کیدای شي په نورمال توگه د دی څخه زیات او یا کم شي د امینوتیک مایع اندازه کول داسی کیږي چې بطن په څلورو برخو یعنی Quadrant تقسیمیري مثلاً
Right U & I Quadrant LEFT u & L Quadrant
وروسته هر Quadrant مایع اندازه کیږي او بیا څلورواړه برخي مایع چې اندازه شوی جمع کیږي د ټولو حاصل جمع د امینوتیکي

تلویزونی معاینات

مایع مقدار نسی ((cm د امینوتیک مایع مقدار= (I+II+III+IV) د امینوتیک مایع نورمال مقدار 12.9x4.6 ده یعنې 7.5cm څخه تر 8.3 سانتې پوري د پورتنې اندازو او میتواتیک مایع سره سره ډیر مشکله ده چې حقیقي عمر تعیین شی خامخا لرونکی د اشتباهاتو وی او دا اشتباه په لاندې ډول تعیین شوي.

10-20 هفتي حمل اشتباه I-+ هفته

20-30 هفتي حمل اشتباه +1.5 هفتي

30-40 هفتي حمل اشتباه +2 هفتي

R.L.Q

د طفل د اناملې Fetal Abnormalies :

Head په نورمال حالت کې cephalic index (CI) 75-85 قبول شوي دی سر معمولاً په نورمال شکل په دري شکلونو ویشل شويده

1- Ovioid بیضوی CI=75-50

2- Dolo cephalic (oblanged) CI<75

3- Circular (Circular) Bracho Cephalic CI>85

Abnomal غیر نورمال سرونه د شکل د نظره په لاندې ډول تقسیمیري.

1- Cranial collaps : پدی شکل کی د سر د هډوکو اناملی

موجود اوسر په فشور ده شکل وي چې Spalding یا

Overlapping پنوم یادیري.

2- Cranio Synostosis پدی ډول اناملي کې د سرهدوکی نه تشکیل کیږي او په US کې د سر د هډوکو تمادي موجود نه وي او غیر منظم شکل echogenic نقطی په سر کې لیدل کیږي.

3- Lemon Head د Neural tub Defect اناملي موجود وی او د سر شکل د لیمو پشان وی پدی حادثه کې Spina bifida یا Down Syndram په ماشومانو کې موجود اوسی.

Head Size د سر اندازه: په نورمال شکل کې Bio parital قطر د راس د بطن د قطر سره مساوی وی $BPD=A.D$ د سر اناملي د ساینز له مخې په دوه گروپو large head او small head دی large head ویشلي چې $BPD>AD$ وی په لاندي حالاتو کې لیدل کیږي.

۱- Hydro Cephalus ۲- Symetric Macro Somia .

Small head: چې $BPD<AD$ وي په لاندي حالاتو کې لیدل کیږي

Tichical: په US کې د سر د مقطع اخستلو تخنیکې غلطی سره کیدای شي چې سر د نورمال څخه کوچنی ولیدل شي په هغه صورت کې د سر څخه د علوی برخی یا سفلي برخی مقطع اخستل شوي وي نو د سر شکل په کوچنی شکل معلومیږي نورمال اندازه او شکل د سر په هغه صورت کې ښه تعین کیږي چې د سر په مقطع

کې Folx Cerebri او coum Septam Palicedum او Thalami وگورو.

Micro Cephal: هغه وخت نوموړی اصطلاح استعمالیږي د طفل نشونما د لمړی نشونمایې جدول Parantial (<) وی یعنې چې طفل سر نشونما نه وی کړي نو Microcephal سر لیدل کیږي.

Hydroencephaly: پدی اناملي کې د دماغ ډاکبر تقریباً موجود نه وی او په US کې په داخل د جوف د قحف کې دماغ نه لیدل کیږي او په عوض د مغزو پکې د مایع خیال hypo echoic دمشاهدي وړ وی د دماغ قشر او falx cerebri د لیدو قابل نه وي مگر قدامی thalmi او برین ستیم brain stem په نورمال شکل لیدل کیږي د دی اناملي انزار د خراب او طفل مړ کیږي.

Hydro cephalus عبارت د هغه حالت څخه دی چې پدی کې د C.S.F بندش د هغه په لاره کې او یا د هغه دوباره جذب کې اختلال موجود شوی وی یا په بل عبارت hydro cephalis د C.S fibrosis یا Obstraction OF.C.S.F. flow thowth

ventricular منخ ته راغلي وي چې په نتیجه کې سر ډیر لوي او غیر نورمال گرخی چې په ۲۰۰۰ واقعو کې یوه واقعه 1/2000 لیدل کیږي او 66% د بی-بی نورو دماغی اناملیو سره یوځای وی چې د هغه جملي 40% داخل القحفی او 65% اناملي خارج

القحفی لکه Neural Tub Defect وی.

Cardio vesuler یا C.V.S سستم اناملي د هضمې طرق اناملي د بولی جهاز اناملي او Chorosomal اناارملتی لیدل کیږي Aquaductal stenosis: په هغه صورت کې هغه لاره چې دریم بطین د څلورم بطین سره وصلوی تنگ شوي وي دا حادثه په نوم aquaductal stenosis پنوم یادېږي او نوموړی اناملي تقریباً 43% د ټولو Hydro cephalic واقعو جوړوی او په 15% کې نوری اناملي گانې ورسره یو ځای وی په US کی دریم بطین او جنبی بطینات متوسع لیدل کیږي مگر څلورم بطین نارمل وی انزائی خراب او د داخل الرحمی مرگ باعث گرځی

دماغ شوکی تولید او نورمال جریان:

داخلي جوف د شوکی نخاع 1600ml حجم لري او په داخل کې د C.S.F پواسطه مملوشويدي دغه دماغی مایع د هغه cirsten گانو څخه چې sub orachnoid په اطرافو کې موجود دی تولیدېږي ټول برخی یودبل سره ارتباط لري او د C.S.F فشار ثابت دی او ددی مایع وظیفه داده چې د ماغ محافظه کوي. تقریباً 500cc/day په سرعت سره د C.S.F مایع تولیدېږي چې د دی مقدار 2/3 برخه مایع د choroid چې څلورم بطین کی واقع دی چورېږي او په جنبی بطیناتو کی ځای په ځای کیږي او نوره

پاتی د C.S.F مایع په التواتو او Ependyma برخه کې جوړېږي د C.S.F مایع د جنبی بطیناتو څخه دریم بطین او د هغه ځای څلورم بطین ته تیرېږي چې پدی ځای کې یو مقدار نوره مایع ورسره یو ځای کیږي او د څلورم بطین څخه وروسته د دری وارو سوړیو دلاري چې عبارت دی foramin lushka چې په وحشی برخه کې واقع دی او یوه مایینی شعبه foramin magna څخه بیا cristenia magna ته تیرېږي. Cristenic magna په خلف medulla او مخیخ واقع دي.

Dandy walker mal formation

د دی اناملي د US خصوصیات دا دی چې په څلورم بطین کې Cystic dilation لیدل کیږي Vermis (هغه ساختمان چې دوه میخ سره یو ځای کوي) ورک وي او hydro cephal موجود دی همدارنگه جنبی بطینات او دریم بطین متوسع شوي وي نوموړی اناملي 12% د ټولو hydro cephal جوړوی او 20% واقعاتو کې د نورو اناملیو سره یو ځای وی په US کې یوه cystic کتله په fossa posterior کې لیدل کیږي او غیر نورمال vermis موجود وی او Foraman magna atresia لیدل کیږي او کیدای شی چې forman lushka هم بند اوسی.

په اوله کې امبریولوژی د عصبي جهازد تیوب په شکل وی چې وروسته انکشاف کوی دماغ او نخاع ورڅخه جوړوی په اوله کې

د دماغ نمو یوځای وی یعنی په نمایی کره دماغ کې یوځای وی او وروسته یو د بل څخه جدا کیږي چې جداوالی د هغه د calerge پنوم یادېږي. او په halo pronsen cephalus ، clearage په دماغ کې صورت نه نیسی یعنی په نمائی کره د دماغ کې سره نه جلا کیږي همدارنگه جنبی بطینات هم د یو بل څخه جدا شوي نه وي او د یو واحد جوف په شکل موجود وی او نوموړی اناملی د simi labor-labor او alobar په شکلونو لیدل کیږي په US کې یو لوی بطین (large sign ventrical) لیدل کیږي مگر falx cerebri او corpus colosum د لیدو وړ نه وی همدارنگه thalami هم یوځای وی د طفل انزار پدی اناملی کې خراب وی او په هره مرحله د حمل کې چې ولیدل شي باید حمل ته خاتمه ورکړه شي.

: Choriod Plexus

په chorod Plxus کې غټ او واوړه cyst د لیدو وړ وی چې کلنیکي اهمیت نلري د cyst اندازه د 2cm-3mm پوري شاید اووسی په 80% واقعاتو کې cyst یو طرفه وی او 20% کې امکان لري دوه طرف واقع شوي وي اکثرآ نوموړی cyst په 24 هفته د حمل کې دمنځه ځی او که دمنځه لاړ هم نشی کوم جدی خطر نه پیښوی داسی نظریه موجوده چې دغه cyst په Trisomal 18 پوري ارتباط لري مگر دا ادعا تر اوسه په ثبوت نده رسیدلي که

چیري په US کې chorid ploxus هم ولیدل شي او نورمال راپور ورکړه شي.

Neoral Tube Defect N.T.D

دغه اناملی په دری شکلونو لیدل کیږي

1- anecephaly

2- cephalocell

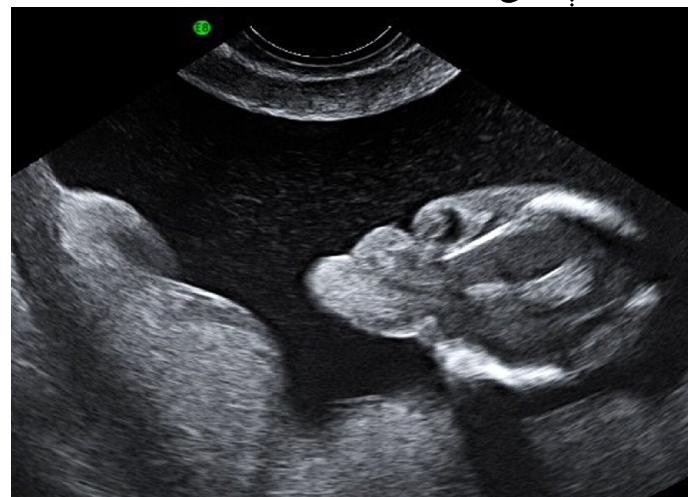3- N.T.D spina befida په 1.5% واقعاتو کې لیدل کیږي او 95% دغه اناملی د امینوتیک مایع معاینې پواسطه تشخیصیږي پدی شکل چې امینوتیک مایع د سرخ پواسطه اخستل کیږي که چیري feto protion په هغه کې موجود و ونو په N.T.D دلالت کوي په 15% واقعاتو کې د feto protion په وینه کې موجود وی تشخیصیږي په 5% واقعاتو کې د جامد افاتو د پاسه لیدل کیږي

1: An ecephaly : پدی ډول اناملی کې د قحف هډوکی او دماغ وجود نلري 1% او واقعات یې لیدل شوي او اکثرآ Spinal bifida ورسره ملگري وي په US کې قحف نه لیدل کیږي او د هغه پرځای یو stroma چې د fibrin او اوعیه څخه جوړه وی د قحف په ځای موجود وی او سر د بقه پشکل (Froghead apperence) لیدل کیږي.

همدارنگه په US کې په 45% واقعاتو کې poly

hydrominose مشاهده کیبری خراب انزار لری او طفل حتماً په مرگ دوچاریری.

II: cephalo cell: پدی ډول اناملی کې د قحف د هډوکی یوه برخه **defect** پیدا کوي چې د هغه څخه د ماغی نسج او سحایا بیرون ته راوتلی وي چې په غریبی هیوادونو کې د هډوکو **defect** د **occipital** په برخه کې او په شرقی هیوادونو کې د **frontal** په برخه کې زیات لیدل کیبری نوموری اناملی 5/10000 واقعاتو کې منځ ته راځی او د دی اناملی سره **bifide** یا هایدروسفل او یا **microcephal** موجود اوسی په **US** کې د قحف ترڅنگ یوکتله لیدل کیبری چې په متوسط خط د پاسه قرار لری او د هغه په داخل کې دماغ او سحایا موجود وی.



Spina buifida

په نورمال حالت کې د ستون فقرات په داخل کې سحایا واقع ده چې د نخاع شوکی شاو خوا کې پونبلی **spinal bifidoa** په دری ډوله ویشل شوي

Menango cell -1

Myelomenango cell -2

Myelo schisis -3

menango cell -1: که چیري د **defect** برخه څخه تنها سحایا بیرون ته وتلی وي د **menenge cele** پنوم یادیری.

myelo menango cell -2: که چیري د **defect** د برخی څخه سحایا او دماغ دواړه خارج ته وتلی وي په نامه **myelo menango cell** پنوم یادیری.

Myelo schisis -3: که د ډیفکت برخی کې سحایا څیري شوي وي او یوازی نخاع د ډیفکت برخی څخه بیرون وتلی وي د **myelo schisis** په نوم یادیری %15 واقعاتو کې د **spina bifido** د پاسه جلد موجود وی.

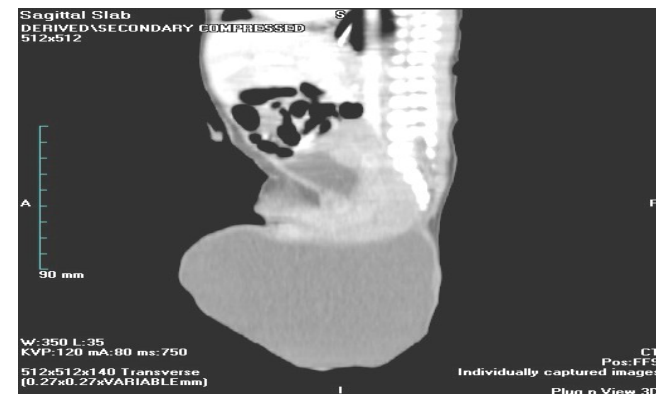اویبستان د هغه د پاسه وجود لري په **US** کې **defect** موجود او نخاع شوکی غیر نورمال وی او په سرکی **lemon sign** او **banana sign** د لیدو وړ وی همدارنگه **hydro cephal** هم موجود او سفلی اطراف د طفل فلج لرونکی وی (دمور د بطن په

تلویزونی معاینات

تنبیه کولو سره طفل تنبه کیږي ترڅو حرکت وکړي) طفل کې **Neorigenic bladder** هم موجود وی په نیورو جینک مثانه کې د متیازو کولو عکسه د پورتنی اناملي په اثر د منځه تللي وي با وجود د دې چې مثانه د متیازو ډکه ده بیا هم دا ادرار کولو عکسه نه تنبه کیږي.

Sacro coccygeal teratoma

تیراتوما یوه توموري کتله ده چې غیر منظم شکل لري او مختلف انساج لکه هډوکی عضروف وینستان، غابنونه منظم او عضلي نسجونه پکې ځای لري دغه تومورونه %50 پوري په مونث جنس کې لیدل کیږي چې کیدای شی **complex cystic** یا **solid** وی په %40 واقعاتو کې **calcification** پکې لیدل کیږي او هم په طفل کې **poly hydromneus** په US کې په نظر راځي.

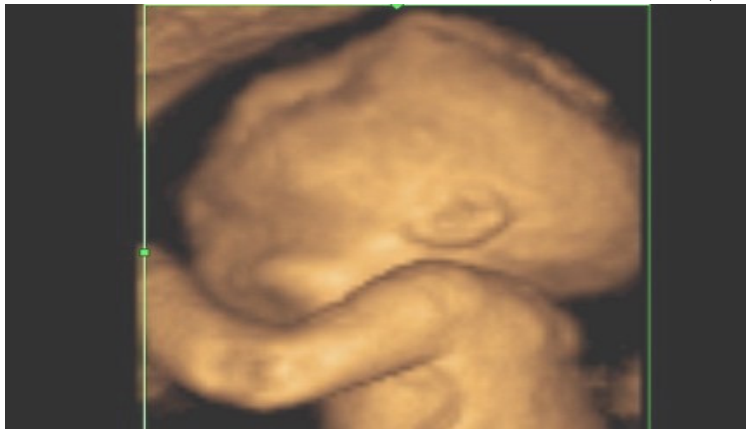

تلویزونی معاینات

Cervical teratoma: د **sacro coccygeal** پشان ده مگر دا په رقبې برخه کې منځ ته راځي مگر انزار یې د **sacro coccygeal** په نسبت بڼه دی

Cystic hydroma: د غاړې د برخې د لمفاوی عقدا تو اناملی ده چې د **cyst** په شکل بنسکاري چې اکثراً د **occipital** او غاړې په برخه کې لیدل کیږي او په عرضانی مقطع کې د کست په داخل کې یوه پرده **septum** لیدل کیږي.

په US کې د غاړې په برخه کې یوه انحنا د **Cyst** د کبله لیدل کیږي .



The fetal Thorax د ماشوم سینه

د US په معاینه کې د طفل په صدر کې زړه او سپری باید مطالعه

- شي د قلب په معاینه کې باید لاندې نقاط په نظر کې ونیول شي.
- 1- د قلب حرکات باید ولیدل شي چې موجود دی او که نه.
 - 2- د قلب څلور واړه جوفونه **chamber** باید ولیدل شي (ازینات او بطینات).
 - 3- باید ولیدل شي چې قلب په بنی خوا کې دی او که په چپ خوا **Dextro Cardia** لري او که نه.
- د دی لپاره چې په US کې څنگه کولاي شو چې وگورو زړه د صدر چپ خوا کې قرار لري او که په بنی خوا کې ډیر ساده ده. یوه عرضانی مقطع د صدر اخلو او په هغه کې د قلب خیال پیدا کوو وروسته لري چې قلب ولیدل شو نو **probe** سفلي (بطن) خواته کښته کوو او د بطن عرضانی مقطع اخلو د هوایی جوف د معدی خیال چې په نورمال حالت کې چپ خواته واقع دی په **hypoechoic** شکل ښکاري که دواړه سره یوځای چپ خواته و نو وایو چې زړه نورمال چپ خوا قرار لري په سږو کې لاندې مسایل ولیدل شي.
- 1- ایا سږی منظم دی یا خیر چې په نورمال حالت کې منظم وی.
 - 2- دواړه سږی باید په **Homogeneous** وی.
 - 3- ایا په سږو کې کوم کتله موجود ده یا خیر او که چیری کتله موجود وی ایا **cystic** ده یا **solid** او یا **complex** ده.
 - 4- ایا **Pleuraeffusion** موجود دی یا نه.

ولی سږی د طفل په US کې گورو د دی لپاره چې طفل د مور په داخل کې تنفس ته ضرورت نلري نو د دی په خاطر باید سږي وگورو چې وروسته د ولادت څخه سږی په تنفس کولو قادر دی او که نه که چیري کوم پرابلم په سږو کې موجود اوسی چې وروسته د ولادت څخه د طفل ژوند تهدید وی نو باید مور پوه شی چې ولادت په یو مهم **center** کې وکړی ترڅو طفل سره د ژوندی پاتی کیدو کومک وشي.

د ماشوم بطن **Abdomen**

په بطن کې مختلف برخې لکه ځیگر چې وروسته به مطالعه شی ، تورې، معده، اثنا عشر، کولون، رحم او مثانه او پښتورگی د مطالعي لاندې نیسو.

Stomach :- په 20% واقعاتو کې معده په US کې نه شولیدلي که چیري طفل د 19 هفتو څخه کم وی نو په US کې معده نه معلومیري نو پدی صورت کې د ابناړملتی امکان 50% موجود دی مگر په هغه صورت کې چې د حمل د 19 هفتو څخه زیات وی او معده ونه کتل شي نو حکم کیري چې 100% د معدی د ابناړملتی موجود ده د معدی د نه لیدلو عمده دلیل په US کې لاندې امراض د خیل دی **oligohydromniosis** د **C.N.S** ناروغی **I.U.G.R** (**Intra utren growth retraction**) او د **GIS** ناروغی دی معده په یو **hypoechoic** خیال چې د بطن په

تلویزونی معاینات

چپ خوا په عرضانی مقطع کې لیدلای شو او که په همدې مقطع کې **probe** لږ پورته خواته حرکت ورکړو نو د جنین زړه په وضاحت سره کتل کېږي معده او زړه کښتنه او پورته قرار لري.

Duodenal Obstruction - Duodenal Obs د اثنا عشر په

اتریزیا **atresia** کې لیدل کېږي او همدارنگه په **Annler**

pancreas کې بندش د اثنا عشر په برخه کې لیدل کېږي **1/10000**

واقعہ کې موجود دی او **25%** واقعو کې **Down syndrum**

ورسره یوځای وی په **US** کې پدی ډول اطفالو کې وصفی علامه د

اثنا عشر د بندوالی عبارت د **Double bubble sign** او **Poly**

Hydromneus ده. په **Double bubble sign** کې دوه کیست

ناحیې چې یوه یې مربوط په معده او بله یې مربوط په متوسع

شوي اثنا عشر دلالت کوی د لیدو وړ وی (البته په عرضانی مقطع

کې) مگر بعضاً معده لویه وی او په عرضانی مقطع کې **Double**

bubble sign خیال ورکوی مگر فرق یې د **D.B sign** سره داوی

چې په **D.B. sign** کې سیستک جوفونه یو د بل سره تږدی وی او

په لویه معده کې سره لری وی.

-: Omphalo cele

د حبل ثروی په داخل کې د بطن د محتویاتو تفتق د **omphalo**

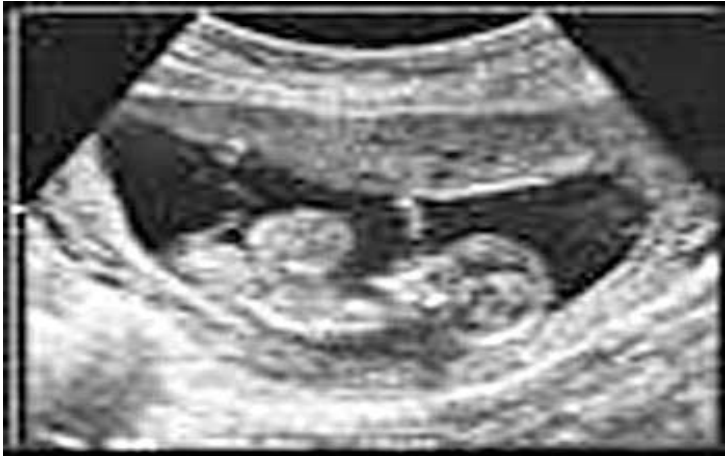cele پنوم یادیرې. د **umbilical cord** فتق په **1/5000** واقعاتو

کې تصادف کوي دی ډول اناملی سره **C.V.S** اناملی په او په

تلویزونی معاینات

50% واقعاتو کې **U.G.S** او **40% neural tube** او **20%**

اناملی د **I.U.G.R** ورسره یوځای وی



I.U.G.R

Gastro schisis

Pera umbilicalobdominal wall defect gastro

schisis څخه عبارت دی یعنی د جنین د بطن قدامی جدار په یوه

برخه کې موجود نه اوسی او د همدغه ډیفکت برخه څخه د جنین

د بطن محتوی خارجېږي او په امینوتیک مایع کې په پراگنده

تیت او پاشان ډول ښکاری **1/1000** واقعات لیدل شوي او نوری

اناملی ورسره یوځای نه وی په **75%** پوري **T.U.G.R** ورسره

ملگري وي په **US** کې په وروسته طرف کې تفتق لیدل کېږي او

No peritonal covering موجود وی د بطن محتوی په

امینوتیک مایع کې پراگنده پراته او د کوم غشاء پواسطه محدود

شوی نه وی .

Ascitis : Ascitis عبارت د تجمع د هغه مایع خخه دی کوم چې د پریتورن په جوف کې د جنین په داخل د رحمی حیات کی موجود وی او دا حالت په لاندي واقعو کې لیدل کیږي.

1. Hydro Fetalis
2. Urinary tract obstruction
3. Bowel perforation
4. Fetal infection
5. Multipal Anamaly syndrome

Ascitis یو **Hydoechoic** کتلی پشان خیال د طفل د بطن په داخل کې نظر د هغه په موقعیت مشاهده کیږي.

:Hydrops fetalis

د داخل رحمی ژوند په دوران کې په ماشومانو کې منخ ته راځي د اسبابو له نظره په دوه ډوله دي

1. Ammune hydrops

RH in compatibility په واسطه منخ ته راځي چې د مور د وینې گروپ منفي او د پلار د وینې گروپ مثبت وي

Non Ammune hydrops د وجود د مختلفو برخو **Abnormality** له کبله منخ ته راځي

مثلاً: **UGS, GIT, CNS** اناملیو کې

د **Fetal Hydrops** د التراساوند مهم علایم په لاندي ډول دي

.a thick skin

.b thick Echogenic Plscenta

.c Poly hyromneus

.d Ascitis

.e Pleural effusion

Kidney: پښتورگی بیضوی شکل لري د بطن په خلفی برخي په متوسط قسمت کی قرار لري.

Echogenic خیال لري مگر **pyramid** په **Hypoechoic** شکل ښکاري.

Calice او حریضه په **Echognic** ډول وی د پښتورگی کپسول په ډیرنازک ډول مگر ډیرزیات **echogenic** وی.

Kidney abnarmality: مجموعاً د پښتورگی اناملی په دوه برخو ویشل شوي

A -Cystic چې په لاندي مرضونه پکښی موجود شامل دی.

1- Multi Cystic Displastic kidney

2- Auto somal dominant poly cystic kidney

B -Solid Mass لاندي ناروغی پکی شاملی دي.

1- poly cystic kidney disease

2- Auto somal Nephro blastomatosi

3- Wilms Tumor او نور د پښتورگو تومورونه.

C-2 - Auto somal Nephro blastomatos Poly cystic
 kidney پدی اناملی کی توبولونه په مجتمع Collecting Tubels په Dialated شکل 1-2mm پوري وی 1/50000 واقعاتو کې لیدل شوي معمولاً یو طرف موجود وی او د مقابل طرف پښتورگی نسبتاً ډیر لوی شوي وي د محافظوی Hypertrophy د کبله.

Bi lateral renal agenesis پدی حالت کې دواړه پښتورگی تشکیل نه وی کړی او په US کی لاندي خصوصیات لري.
Oligo hydromnis -2 موجود وی 2- کلیه موجود نه وی
 3- مثانه هم څرنګه چی تشکیل یې ندی کړی په US کی نه ښکاری

D - Autosomal Domentant Poly cystic Kidney
 پدی ډول ناملی کې Nephron او توبولونه د پښتورگی په cystic شکل لیدل کیږي او متوسع ښکاری چې نوموړی dilatation د 1mm څخه تر څوسانتی متره پوري وی د نوموړی اناملی واقعات زیات دی او د نوموړی واقعی په تشخیص سره باید د طفل مور او پلار هم معاینه شی ځکه نوموړی یوه ارثی ناروغي ده او ممکن د طفل والدین دواړه پورتنی ناروغي ولري 50% واقعاتو کی د شفایابی چانس موجود وی په U.S کی پښتورگی غټ ښکاری او echogenisit زیاته وی او غالباً په

هغه کې کستونه د لیدو وړ وی.

Multi Cystic dysplastic kidney

پدی اناملی کی په پښتورګو کی غټ کستونه لیدل کیږي او د برانشم نسج په ځای Fibrotic نسج ځای نیولي وي کیستونه مختلف جسامت لرونکی وی چې په US کې مشاهده کیږي او پښتورگی د زنبور د جالی په شکل ښکاری د پښتورگی حویضه نه معلومیږي ځکه متعدد کیستونه موجود وی.

Multiple cyst of very large size no central renal pelvis
 : in V/S

د بولي سیستم توسع (Hydro nephrosis) Calyce-pelvis :
 په لاندي حالاتو کې منخ ته راځي

1- Obstraction : چی علت یې عبارت دی د **A: Uretro**
obstraction Pelvic Junction څخه چې حویضه او کلیس پکی متوسع وی

B Posterior Uretro pelvis junction obstraction
 نوموړی حادثه د معصری یا valva ضحامه کیدو د کبله په اهلیلی مثانی برخه کې منخ ته راځي چې د هغی ضحامی په اثر اهلیلی مثانی معصری بندیری اود ادار تراکم په مثانه حالونو او پښتورګو کې صورت نیسی او مثانه حالونه او حویضه ډیره پراخیږي.

Pelvis Mass :C

Non obstruction:

عمده مشکل د **non obstruction** عبارت د **reflex** vesicourether د ادرار کې دی څرنگه چې د ادرار **reflex** د مثانې د معصرې د عدم کفایه د کبله موجود نه اوسی نو ځکه حالونه نسبت د پښتورگو حویفی ته متوسع ښکاری.

Urenary bladder: درشیمی حیات په 13 هفته کې د مشاهده وړ وی د مثانې عدم موجودیت په **bilateral kidney agenesis** موجود وی او **I.U.G.R.** د مشاهده وړ وی پاتی دی نه وی چی داخل الرحمی ژوند کی مثانه باید ارزیابی شی او دا په هغه وخت کې ښه مشاهده کیږي چې د مور مثانه ډکه وی نو د طفل مثانه هم ډکه وی او کله چې مور ادرار وکړی نو لس دقیقې وروسته جنین هم خپله مثانه خالی وی.

Renal dysplasia: په US کې **Renal dysplasia** عمده خصوصیات لاندې دي

1- د پښتورگی د قشر **echogenisity** زیاتیري.

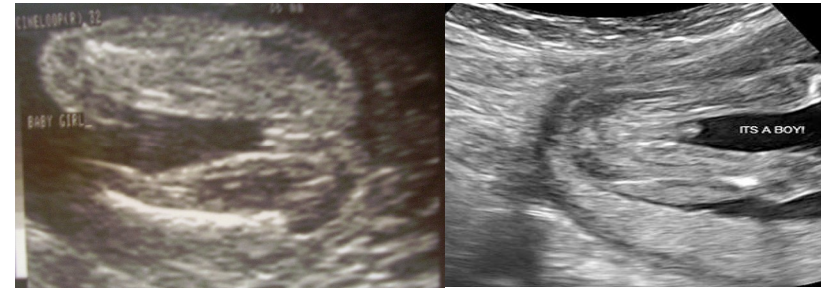
2- د پښتورگو قشر نازک کیږي.

3- د پښتورگو په قشر کې کیستونه لیدل کیږي
Hydronephrosis په US کې د مچیو د جال پشان لیدل کیږي

یعنې د کیستونو په شکل چې د یوبل څخه جدا ښکاری لیدل کیږي.

د طفل د جنسیت تعینول

د اولتراسوند په حساسو ماشینونو کې په منځ د 13-14 هفتی حمل کې کولای شو چې د طفل جنسی اعضاء وگورو مگر په 20 هفتی حمل کې ډیر ښه قابل د مشاهده وی په اوله معاینه کې 62% او په دوهمه معاینه کې 78% د جنین د جنسیت تشخیص کیدلای شي په هلکانو کې 0% غلطی او په جینکو کې 3% غلطی اشتباهات په تشخیص کی کیدلای شي مگر قاطع تشخیص د هلکانو او جلی باید والدینو ته بالخصوص د مؤنث جنس ونه ویل شی ځکه چې زموږ په جامعه کې مؤنث جنس ته ښه نه کتل کیږي که د څو لورگانو وروسته بیا هم لور وی نو ممکن د سقط کوشش وکړی څرنگه چې سقطونه اکثراً **Septic** وی او شاید مور **Septecemia** مصاب شی او د مور د مرگ سبب وگرځی او موږ د هغه د قتل مسؤل وگرځو.



په هلكانو کې **Scrotum, penis** كې يو اندازه **Hydrocele** ليدل كېږي او په جينكيانو كې **labiam major** د مشاهدې وړ وي بعضی وخت د طفل د جنسیت تعینول د طبابت د نظره زیات اهمیت پیدا کړي او مجبور یو ترڅو د جنین جنسیت تعین کړو مثلاً په لاندې حالاتو کې.

1- **X-lined disorder**

2- ایا طفل **Monozygote** یا **Dizygot** دی؟

3- **Exclusion of mater conlamination of lamina**

4- ارزیاوی او تشخیص د ولادې **Abnormolity**.

The Skeletal System:-

د صدر په **dys plasia** کې د سږو **hypo plesia** لیدل کیدای شی پدې حادثه کې %25 اطفال په مړه شکل دنیا ته راځي (still birth) **2.5/10000** د صدر **dys plasia** تولدات موجود وی او هغه اطفال چې نوموړی اناملی ولري او ژوندی تولد شی نو ډیر ژر

مړه کيږي د **skeletal -D** عمده خصوصیات په **US** کې دا دی چې هډوکي د **demeneralization** د موجودیت د کبله **Post-acoustic shadow** نه ورکوي د حبل ثروي په عرضانی مقطع کې درې نقطی چې دوه شریان او یو ورید لیدل کيږي

Two vesalcord او که چيري دوه نقطی **Three vesalcord** ولیدل شو نو ویل کيږي چې کوم یوه اناملی **chrosomal** موجود ده ورید سروی یوازینی ساختمان دی چې بطن د قدامی جدار د لاري ځیگر ته داخلېږي **Theick Skin** یا ضخیم جلد په جنین کې د **dydrops fetalis** او یا په **diabetic** مریضانو کې لیدل کيږي

پلاستنا **Placenta** :

پلاستنا یو لحمی عضوه ده چې **2-4cm** ضخامت لري او قطر یې **15-20cm** پوري دی وزن یې **450.500gr** یا **1/6** د نوی تولد شوی طفل د وزن سره وی د تیبيض په وخت کې **follicle** جوړېږي چې نوموړی ساختمان څيري کيږي او **ovum** تری خارجېږي او **corpus Lutem** باقی پاتی کيږي که چيري حمل صورت ونه نیسی نو **ovum** بیرته د منځه ځي او **corpuo Lutem** په **8-9** ورځو کې په یوبل ساختمان چې **corpus Albicans** پنوم یادېږي بدلېږي او که چيري القاع صورت نیولي وي نو **spermatozoid** د **ovum** سره یوځای

کیري او **zygot** تشکیلوی او **corps Luteum** په اصر جسم تبدیل کیري او **zygot** د رحم په هغه برخه کې غرس کیري چې د **basalis decidua** پنوم یادیري کله چې زیگوت منخ ته راشی د خپل نشونما لپاره غذایی مواد او هورمونونو ته د انکشاف په خاطر ضرورت لري چې نوموړی وظیفه **corpus Luteum** د حاملگی د 12 هفتی یا اول تریمستر پوري په غاړه لري او وروسته د اول ترای مستر څخه نوموړی وظیفه یو بل جوړ شوي ساختمان چې **placenta** نومیري انجاموی نو پوهیروچې 12 هفتي پوري **corpus Luteum** په صحنه کې حاکم او پلاستنا وجود نلري او وروسته د 12 هفتو پلاستنا جوړه او په وروستی مراحلو کې د جنین نشونما کنترول او تنظیموي او **corpus Luteum** د حاملگی د 20 هفتي پوري د منخه ځی پلاستنا دوه مخونه لري چې یوه پورتنی منخ دی چې د رحم سره نبنستی دی او بله یې طفلی منخ یا **fetal side** دی چې د طفل خواته متوجه دی او نوموړی منخ د **umbilical cord** سره وصل وی پلاستنا د داسې ساختمانو څخه جوړه شوی چې په هغه کې شریانونه او وریدونه قرار لري په پلاستنا کې د توري پشان **open circulation** د موی موجود دی یعنی شریان **capillary arterial** شریان او ورید یو د بل سره **Anas Thomose** نلري بلکه یو د بل سره په واز شکل واقع دی طفلی وجه **fetal side** د یوی غشاء پواسطه

چې **chroid plat** نومیري پونبل شویده او نوموړی وجه امینوتیک مایع خواته متوجه وی په پورتنی منخ (شاتنی برخه) د مورد وینی جهیلونه **Decidual lakes** قرار لري چې د US د نظره په **Hypoechoic** شکلونو بنسکاری **Decidual lakes** یو د بل سره ارتباط لري او په داخل کې وریدی وینه جریان لري. د حمل په اول ترایمستر کې ورته 14-15 هفتي پوري پلاستنا **3/4 Sac Gestional** برخه احتوا کوي او د ولادت پوخت کې پلاستنا د رحم 1/5 یا 1/4 برخه احتوا کوی په نورمال صورت پلاستنا 2/3 حصه د اندومیتراوله حصه داخل او غرس کیري. مگر په پتالوژیک ډول کیدای شی چې نوری طبقی هم غرس شي چې عبارت دی د که چیري پلاستنا په ټول ضخامت د اندمیترا طبقه کې غرس شی نو دا د **placenta acrita** پنوم یادیري که پلاستنا د اندومیترا برخې څخه تیر او **myometriam** برخه هم ونیسي نو دا **placenta increta** یادوی او که پلاستنا د **myometrium** ټوله برخه احتواکړی پنوم د **placenta precreta** یادیري. د ولادت پوخت که پلاستنا په خپل نورمال موقعیت یعنی 2/3 اوله برخه د اندومیترا په داخل کې غرس شوی وی. د ولادت په دریمه مرحله کې چې طفل د رحم جدا او خارجیري نو **placenta acreta** او **placenta increta** په نورمال صورت خارجیري چې پدی وخت کې مریض ډیره زیاته خونریزی ورکوي

تلویزونی معاینات

نو یوازینې تداوی یې **Hystrectomy** ده په **US** کې **Decidual lakes** چې په پلاستنا کې موجود دی او جدار د رحم کی موجود دی او په **Hypo echoic** شکل خیال ورکوي نه لیدل کیږي ځکه په **P-increta** شکل کې عضلی طبقه او په **P-precreta** په عضلی طبقه او حتی مصلی طبقی سره تماس لري او **Decidual Lakes** نه لیدل کیږي همدارنگه پلاستنا د رحم جدار پوري نښتی او په **US** کې په **Conteneus echogensity** شکل ښکاري مگر اکثراً میندی خپل حمل په **Grade** صفر او **Grade I** باندي خاتمه ورکوي.

Placenta Garding

د **placenta grading** نه هدف دادی چې پلاستنا تر کومه اندازی پخه شوي په نورمال حمل کې وروسته اول ترايمستر (12 هفتي) چې ختم شی نو پلاستنا په فعالیت شروع کوي اهسته اهسته د حمل دسن په انشکاف سره دپخوالی په طرف ځی ترڅو چې د حمل په اخري وختو کې پوره پختگی ته رسیږی او د طفل په ولادت سره د پلاستنا وظیفه ختمیږی مگر کله داسې واقع کیږي چې حمل په منځ 30-32 هفتو کې یا مخکې د 32 هفتو وی مگر پلاستنا **grade III** پوري پخه شوي وي او یا په **grade II** (32 هفتگی) پخه وی دا حادثه داسې ښائی چې نورپلاستنا قادر په خپلو وظایفو نه ښکاري باید حمل ته خاتمه ورکړی شی په

تلویزونی معاینات

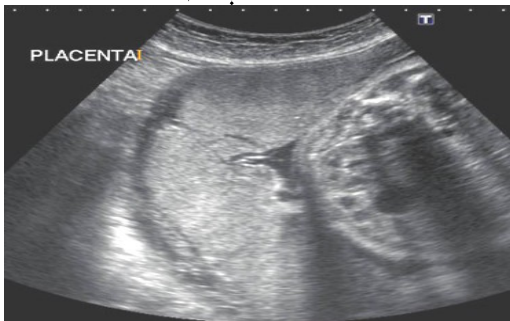خلاصه توگه پلاستنا د پخوالی د نظره په څلور گروپونو ویشل شوي یعنی څلور **grade** تقسیم شوي. **Chronic Plate** **Grade O** شم وی او په پلاستنا کې کلسفیکیشن نه لیدل

کیږي

Grade I: یو اندازه چملکی او برامده گی او فرورفتگی گانی په **chorinic plate** کی منځ ته راځی او خفیف **Basel Calcification** 30-32 weeks تولیدیږي

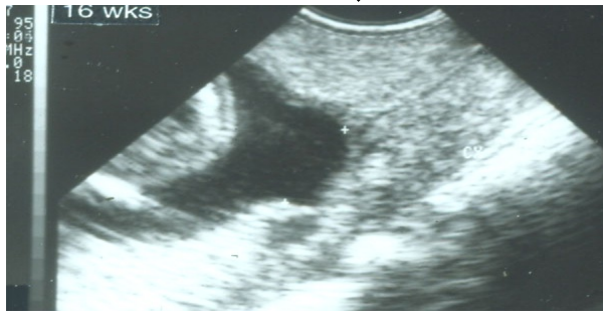Grade II: برامده گی او فرو رفتگی ډیر زیات وی او په موجی شکل ښکاري او **calcification** هم زیاتیږي (32-34weeks).

Grade III: فرورفتگی او برامده گی ددومره زیاته وی چې پلاستنا په متعدد پارچو تقسیم وی او هم **basal classification** ډیر زیاتیږي او غیر منظم او کثیف خیالونه چې **Acoustic shadowing** ورکوي په پلاستنا کی ښکاري او بعضی خیالونه **Hypoechoic** پلاستنا کې هم ښکاري (34-38weeks).



تلویزونی معاینات

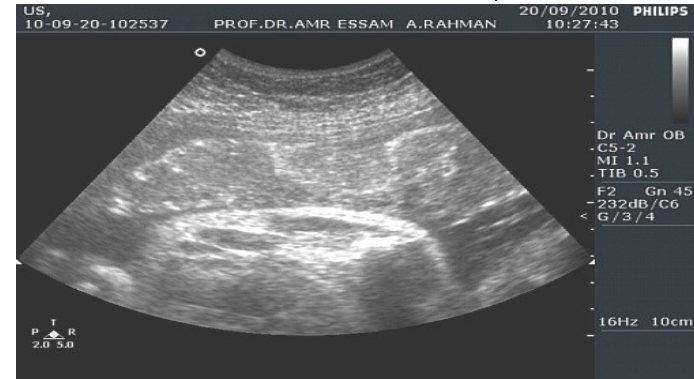کپی یو نورمال شکل رابنی. همدرانگه د US په معاینه کې د پلاستنا د برخو ارتکاز او ختم او شروع باید مطالعه شی په هغه صورت کې د پلاستنا د ارتکاز یوه برخه د عتیق رحم د **internal oss** فوچی ته نژدی وی پنوم د **low lying placenta** یادیري.



Placenta Previa: هغه حالت ته ویل کیږی چې د پلاستنا یو برخه د عنق رحم فوچی **Internal oss** کې واقع وی په نورمال حالت باید رحم د عنق فوچه پلاستنا نه وی اشغال کړي **placenta previa** په دری شکلونو ویشل شویده.

تلویزونی معاینات

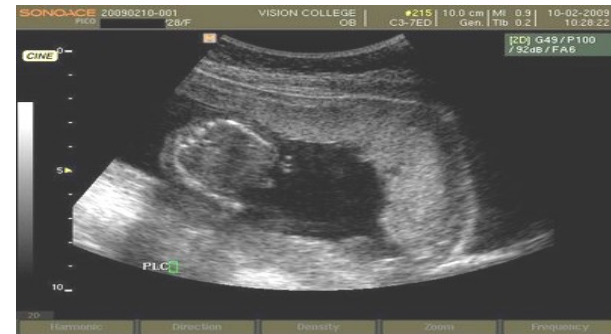د US د نظره پلاستنا **Hemogenous** شکل لري چې 15-20cm طول او 2-4.5cm ضخامت لري خو هیڅ وخت د 5.5cm څخه یې ضخامت نه زیاتیري.



پلاستنا نسبت د نورو برخو درحم او طفل ته **echogenic** وی مهم ترین شی په US کی د پلاستنا د معاینې لپاره د پلاستنا موقعیت دی.

Probe د بطن په قدامی جدار باندي ږدو نظر پدی چې که پلاستنا **probe** ته نژدی وی **Anterior** او که چیري لیري وی **Posterior** او په همدی ترتیب **Anterior fundal** او یا **posterior fundal** موقعیت لري. شکلونه

د پلاستنا د معاینې لپاره په US کی لازم دی چې د مریض مثانه ډکه وی او همدارانگه **cervix** باید مطالعه شی په لاندي عکس



- 1- **Lowly in placenta**: د پلاستنا د یوې نقطی ارتکاز د عنق رحم فوچی ته نژدی واقع وی او هغه یې په مکمل یا قسمی توگه بنده کړی وی.
- 2- **Marginal or Partional placenta**: چې د پلاستنا د ارتکاز یوه نقطه د عنق رحم فوچی ته راغلی وی او هغه یې په نسبی توگه بنده کړي وي.
- 3- **Complate placenta previa**: پدی نوعه کې پلاستنا د عنق رحم فوچه په تام شکل بنده کړی وی.

په هغه صورت کې چې اوله کې د پلاستنا تشکیل (14-16 هفته) کې پلاستنا **low lyin** ولري او **Anterior** وی ترد حمل د اخری هفتی (40-42 هفتی) پلاستنا پورته حی او د **placenta previa** د منع ته راتلو امکان پکی لږ وی او که چیري پلاستنا موقعیت **lowlyin** او **posterior** اوسی نو د دی ډیر امکان شته چې په

اخري هفتو د حمل کې **placenta previa** منع ته راشی بعضی **placenta p** په څلور گروپونو ویشی. چې په لاندې ډول دی

Placenta abruption

Placenta A: د هغه حادثې څخه عبارت دی چې د پلاستنا په یوه برخه کې خونریزی صورت ونیسی او هیما توم جوړ کړی چې د **placenta bleeding** په نوم یادېږي.

Ab- placenta د دی د نظره چې خونریزی د پلاستنا په کومه برخه کې صورت نیولي په څلور گروپو ویشل شوي دي.

بیا هم د یادولو وړ ده چې هر مریض چې د پلاستنا د معاینې په خاطر معاینه کیږي باید مثانه یې د ادرار څخه ډکه وی دوهم د معاینې پوخت باید پلاستنا د ټولو د مخه وکتل شي او موقعیت کې تعیین شی او دا باید ولیدل شي چې د پلاستنا د کومی برخی څخه شروع او په کوم قسمت ختم شوي ده یعنی د ارتکازات یې معلوم شی او راپور یې ولیکل شي.

Molar Pregnancy

Molar Pregnancy: د پلاستنا یوه اناملی ده چې پدی کې پلاستنا **Degenerated** شوي او په **Visical** باندي بدلېږي او **Nicrose** پکښی منع ته راخی پدی ناروغی کې تاریخچه ډیر اهمیت لري او په 70% یې د تشخیص سره مرسته کوي او **Molar Pregnancy** عمده اعراقی او علایم په لاندې ډول دی

1- **Aminorrhea** د 3-4 میاشتو

Veginal bleeding -2

3- Passage of vesical: ویزیکیولونه د انگورد دانو په شکل د مهبلې خونریزی سره یو ځای د مهبل څخه خارجېږي د US د نظره رحم د نورمال حالت څخه لوی وی او **Hypo echogenic** خیالونه د **Multipal cystic area** په شکل د لیدو وړ وی همدارنگه نوموړی خیالونه په دوه نورو ناروغيو کې هم لیدل کېږي.

1- Degenerated fibroid: یوه جامده کتله ده هغه وخت چې **degeneration** پکې منځ ته راشی په جامده کتله کې **hypo echoic** برخې لیدل کېږي.

2- Chronic Carcinoma: څرنگه چې په US کې دا دواړه ناروغی یو شان خیال ورکوي د کلینکي د نظره باید **DDx** وشي چې دغه تفریقي تشخیص د لاندې معایناتو پواسطه اجرا کېږي.

1- Hystry تاریخچه **ch. Corcinama** او **fibroid** **degeneration** په هغه میندو کې منځ ته راځی چې لوړ سن ولري او یا **menophose** ته نژدې وی او یا چې **menophose** کې داخل شوي وي لیدل کېږي په هغه صورت کې چې **mol** په هغه بنځو کې چې پردیکشن یې کی وی لیدل کېږي.

2- ch,ca او **fibroid.d** کی **Aminorrhea** موجود نه اوسی مگر د **Molar Pregnancy** مریضه د 3-4 میاشتی د امینوریا

څخه حکایه لري.

3- Mulor pregnancy کی په مهبلې خونریزی کی ویزیکیولونه لیدل کېږي مگر په **ch, ca** او **fibroid degen** کې ویزیکیولونه موجود نه وی.

4- B heman chronic gonado tropin د مریض په وینه کې **B heman chronic gonado tropin** په لاندې اندازه لیدل کېږي **A** په **fibroid** کې نه لیدل کېږي (-) **M.P B** کی موجود وی (+).

C په **Ch.Carcinoma** کی موجود **(+++)**.

5- Dopller ماشین دی چې په هغه کې شریانې او وریدې وینې جریان په معین شکل رسموی.

A په **fibroid** ; **signal** په کی موجود نه وی یعنې فبرائیډ شریان او ورید نلري.

B په **M.P** کی **high velocity signal** موجود وی.

C **very high velocity signal chro car** موجود وی.

Mulor pregnancy په دوه نوعه ده یو **complete** شکل چې په هغه کی جنین د منځه تللي او پلاستنا د **mol** په ساختمانونو بدل شوي او بل **incomplete** شکل دي یا **partial** چې پکی **mole** او هم د جنین بعضی اعضاء او امینوتیک جوف د لیدو وړ وی.

تلویزونی معاینات

Masses associated with pregnancy د حویلی په امراضو

کې مطالعه کیږي

1- دا جنبي جسمونو موجودیت مثلاً **loop**:- ایا د **loop** په موجودیت سره حمل صورت نیولي مگر پدې حالت کې د جنین سقط حتمی او همیشه رخ ورکوي.

2- **Fibroid+ Pregnancy**: پدې حادثه کې د رحم د **fibroid**

سره یوځای حمل هم صورت نیولي وي د **US** په معاینه کې د فیبروئید په برخه کې **Drop out of sound** لیدل کیږي چې د

عمودی تورو خطونو پشان وی او همدارنگه د رحم جدار **fbroid hompin bumb shadow** پشکل وي په برآمده شکل ښکاري په **Calcification fibroid** کې **echogenic** نقاط چې

لري او د ماشوم د سر په مثل لیدل کیږي چې باید **Dx** شی

Ectopic Pregnancy: E.P اکثراً **Typic** تاریخچه لري چې معمولاً **6-10** هفتی امینوریا او وروسته د مهلبی خونریزی شدید درد څخه مریض شکایت کوي **E.P** اول په نفیری تیوبونو کې واقع کیږي مگر کیدای شی چې

1: **Cervix**

2: نفیرونو په اخره

3: **Fimbri**

4: په مبض کې

او د بریتوان په جوف کې واقع کیدای شي.

تلویزونی معاینات

د تشخیص لپاره تاریخچه زیات اهمیت لري او په دوهمه درجه کې **US** په معاینه کې رحم لیدنه ده په تاریخچه کې **amenorrhea** او مهلبی خونریزی او درد څخه مریض حکایه کوي او په **US** کې اندومیتروم کانال یو **sedo gestational sac** **E.P** چې اول او دوهم موقعیت کې چې ذکر شو د خارج الرحمي حمل باید تثبیت شی **pregnancy test** مثبت وی.

=

Pseudo G.S of E.P:-

دیو خریطه ماندي ساختمان څخه عبارت دی چې د هغه تغیراتو او تبدیلاتو د کبله چې د هورمون واسطه چې د حمل د کبله په اندومیتروم کانال کې پیدا کیږي منع ته راځي امکان لري خارج الرحمي حمل **Reptur** وکړي چې د هغه په اثر خونریزی مهلبی نفری-مبیفی **duglas** او پریتوان په جوف کې نظر پدی چې حمل خارجي کوم ځای موقعیت لري لیدل کیږي.

Sedo gestation sac of E.P چې عبارت د **Decidual**

reaction د حاملگی د وخت دی

Ectopic Pregnancy

I clinical (realy) Aminorrhea 6-10 weeks Vaginal bleeding pain

Lab= Pregnancy test (+)Π

III U.S=Pseudo gestational sac of E.P (decidual reaction)

تلویزوني معاینات

د خارج الرحمی حمل موجودیت په 1-6-2 موقعیتونو کې په هغه صورت کې چې Rupture یې کړی وی د وینې تجمع په مربوطه برخه کې

Pseudo G.S of E.P: هغه ساختمان چې د **Secretary Phase** یا **post ovulation phase** عادت ماهوار په رحم کې منځ ته راځي او **cystic** شکل لري باید تشخیص تفریقی شی په **secretary** مرحله کې مریض درد نلري او مهبلي خونریزی هم نلري.

Multiple Births (Twins Pregnancy)

په مختلفو نژادو کې د څو کانگی حملونو وقوع مختلفه وی مثلاً د چیلی په خلکو کې په 51 حملونو کې یو او د وینزیولا په خلکو کې په 2941 حملونو کې یوه واقعه **multiple births** لیدل کیږي په تورپوستو کې 1176 او په سپین پوستو کې 1/86 او شریانو کې 1/92 څوگانگی حمل لیدل کیږي د دوگانگی حمل اختلالات

Cord prolapses

1- چې ثروی حبل د طفل په غاړه کې حلقه کیږي.
2- **Twin Twin Tranfusion**: پدی واقعه کې د مور وینه اول یو طفل ته انتقال کیږي او بیا د هغه طفل څخه دوهم طفل ته جریان کوي څرنگه چې بڼه **oxygenation** پکی صورت نه وی

تلویزوني معاینات

نیولي نو دوهمی طفل ډیر ضعیفه تولد کیږي ځکه او کسینجن او غذایی مواد د مور وینې څخه اولی ماشوم اخلی او استفاده تری کوي.

په **US** معاینه کې د دوگانگی حملونو کی لاندې شیانو ته دقت وشي د مایع امینوتیک مقدار د اطفالو جنسیت د پلاستنا تعداد او هم حمل څو کریون **chroion** او څو **Amnion** لري

پنځم څپرکی

نسخینه تناسلی جهاز Gynecology

د نسخی تناسلی جهاز د لاندي برخو څخه جوړ شوی رحم، Adenexa (هغه ساختمان دی چې د رحم دواړه خوا بنی او چپ طرف په حوصیله کې واقع لکه میضونه) نفیرونه: او مهبل په US کې: کولاي شو رحم، میضونه دنفیرونو او 2/3 د مهبل علوی برخی مطالعه کړو، د تناسلی جهاز د US په معاینه کې باید مثانه د متیازو څخه ډکه اوسې خصوصاً د رحم په معاینه کې په هغه صورت کې چې مثانه د ادرار څخه ډکه وی رحم د خلف په طرف تیله کوي څرنگه چې رحم موقعیت antroversion وی د مثانې خلف ته قرار لري د ادرار په موجودیت کې رحم خلف خواته تیله کیږي او په صحیح صورت مطالعه کیږي د مثانې ډکوالی یو د Acoustic window په شکل کومک کوي یعنې یوه صوتی دریچه ده. مثلاً: یوه دستکشه چې د اوبو څخه ډکه کړو چې د درقی غدی او ثدییه او نورو مواردو کې تری استفاده کیږي. چې صوتونه د هغه څخه په اسانۍ تیریږي او که چیري مثانه خالي اوسې نو نشو کولاي په صحیح صورت رحم، مبیضونه، نفیرونه او 2/3 علوی برخه د مهبل وگورو.

Uterus: رحم د تناسلي جهاز اساسی برخه ده چې د حمل گيري zygot او د تولد تر وخته پوري د جنین د اوسیدلو ځای دی او لرونکی ددری قسمتونو دی.

1- Fundus: یا عور رحم: 2- Corpus یا جسم د رحم
3- cervix یا عنق رحم چې د دوه فوحي لرونکی دي یوه داخلي او بله خارجی برخه ده چې مهبل ته خلاصیږي.
رحم په نورمال صورت په مختلفو position موجود وی چې مهم ترین عبارت دي.

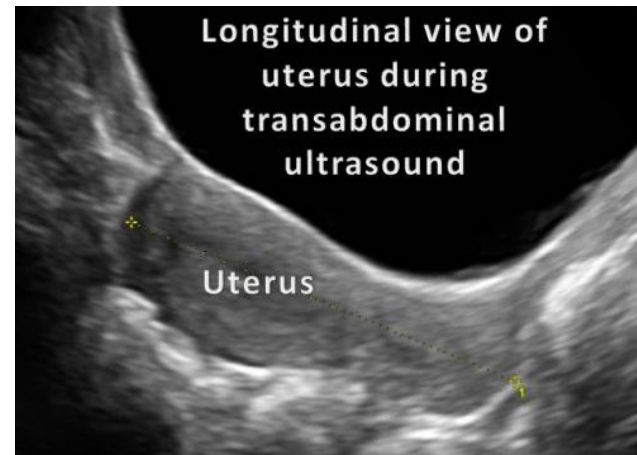
1- Anterior position یا قدامی موقعیت چې د رحم معمول ترین وضعیت دی چې پدی شکل کې Fundus او جسم د رحم قدام خواته تمایل لري او راساً fundus د مثاني خلف ته واقع وی او د Antro version وضعیت په نوم هم یادېږي.

2- Retro version پدی ډول وضعیت کی د رحم غوراو رحم خلف خواته تمایل لري یعنې د رحم غور د مثانې د خلف څخه لیري وي چې تقریباً په 25% نسحو کې نوموړی موقعیت موجود وی او اکثراً نوموړی نسخی infertility وی د دی لپاره چې نوموړی نسخی حمل ونیسی نو وروسته Inter cors جماع څخه د 1h-1/2 پوري په knee elbo joint قرار ونیسی د حمل په 2-3 میاشتو چې جنین یو اندازه غټیږي دغه مریضان زیاتره د ملا درد څخه شکایت کوي ځکه چې رحم د خلفی موقعیت څخه متوسط او قدام

تلویزونی معاینات

طرف ته تمایل پیدا کوي. نو پدي وخت کې ناروغان درد حس کوي . همدارنگه په هغه صورت کې چې ښځې حمل نه وي پیدا کړی او یا جنین وی او **retroversion** رحم ولري نو د برات په ورځو وروسته د مثانې د تخلیې څخه پر مخه ځملى ترڅو چې رحم د خلفی موقعیت څخه قدامی موقعیت ته متوجه شی

3- Transvers : په هغه صورت کې چې رحم غرضانی موقعیت ولري نو مثانه د هغه د پاسه د مثلث (**Trio**) په شکل خیال ورکوي د **US** د نظره رحم د مثانې شاته لیدل کیږي او **Homogeneous** وی د رحم د طول اندازه گیری د هغه خط پواسطه چې دوسط څخه یې تیریږی په هغه صورت کې چې رحم پداخل کې یو شدید **echogenic** خیال ولیدل شی په دوه شیانو دلالت کوي.

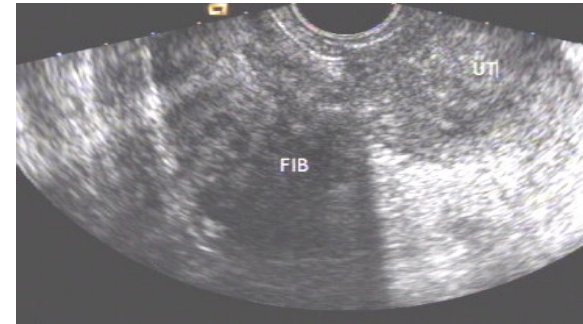


تلویزونی معاینات

1- Foreign body : اجنبی اجسام چې پدی ګروپ کې **I.U.C.D** (**Intra Uterin Contr Septive**) یعنې **loop** چې په کوم قسمت د رحم کې واقع دی په وضاحت سره په **US** کې لیدل کیږي مګر چې په رادیوګرافی کې هم کولای شو چې **loop** وګورو مګر د موقعیت تعیین یې نشی کیدای

2- Air هوا: - مثلاً وروسته د **D.C** څخه یو اندازه هوا په رحم کې باقی پاتی کیږي که چیري پدی وخت کې ناروغ **US** شی نو شدید **echogenic** خیال چې **reverbration** لري لیدل کیږي همدارنگه که ګاز تولیدونکی بکتریا مداخله کړي وی هم یو **echogenic** خطونه لیدل کیږي د **Rever bration** منع ته راتلل د دوه شیانو په خواصو پوري مربوط وی **Metal** (فلز) هوا (**Air**) که چیري د بطن څخه داسې یوه مقطع واخستل شي چې مستعرفی وی او د ثری د برخې پورته مقطع واخستل شي د بطن په سفلی برخو او **duglas** جوف (رتج رحمی مثانې) مایع موجود وی نو ځکه رحم او **Adenixa** په لاندې شکلونو لیدل کیږي.

مبیض یا **ovary** : میض ددوه دانې دی چې ښی او چپ طرف د رحم قرار لري په **US** کې مبیضونه **hypo echoic** شکل ښکاري چې د هغه په منع کې څو دانې فرلیکولونه د **cyst** په شکل ښکاري کوم فولیکول چې ډیر غټ د ټولو لوي وي **folical** **digraph** نومیږي



Vagina مهبل: یوازی 2/3 علوی برخه دمهبیل کولای شو چې په U.S کې مطالعه کړو او 1/3 سفلی برخه د مهبل د U.S په پرده نشو لیدلای مهبل د مخاطی حجراتو لرونکی دی چې مخاط افرازی په نورمال حالت کې د مهبل قدامی او خلفی جدارونه یو دبل سره نښتی وی په جوف کې مخاط موجود وی او همدا مخاط دی چې په U.S کی په echogenic شکل ښکاری او د **Mucosal line** پڼوم یادېږي او همدارنگه یو تعداد کستونه چې د **Nabothion** په نوم یادېږي چې په مهبل کې لیدل کېږي چې نورمال دی په U.S کې هر خیال چې گرد شکل ولري په عرضانی او طولانی مقطع سره مطالعه شی ځکه هغه ساختمانونه چې استوانه یې شکله وی په طولانی مقطع کې تیویولی او په عرضانی مقطع کې دایروی ښکاری. مثلاً د موی اوعی (ورید او شریان) حالب ، اهلایل او صفراوی طرق او نور ساختمانونه مدورخیال لري او په دواړه مقطو کې دایروی خیال ورکوي مثلاً

که د مثانی شاته په عرضانی مقطع کې یو مدور خیال څرگند شو او په طولانی مقطع کې تیویولی شکل یعنی د قنات په شکل ولیدل شی دا ساختمان د اهلایل څخه عبارت دی.

Pelvis Masses : د U.S د نقطی نظره د حوصیلی کتلات په څلور عمده گروپ ویشل شوي ، مونږ دغه څلور ډوله کتلات په جداگانه ډول مطالعه کوو او هغه امراض چې د داسی کتلاتو سبب گرځی په لاندی ډول دڅیرو .

1. Single cystic masses
2. Multipal cystic masses
3. Complex masses
4. Solid masses

د موقعیت له لحاظه نوموړی کتلات هم په دوه برخو ویشل کېږي

Single cystic masses :1

Uterin single cystic masses -A

Hydro metro collpos (a)

Hemometro collpos (b)

Pyometria (c)

Adnexal single cystic masses- B

Fuliclor cyst or fuliclor retention cyst (a)

Corpus luteum cyst (b)

Para ovarian cyst (c)

Serous cyst Adenoma (d)

Hydro sul finx (e)

Hydro Metro callpos :I

تلویزوني معاینات

عبارت د مایع د تجمعوخه په مهبل او رحم کې دی چې د هغه په اثر رحم او مهبل متوسع گرځی چې دغه حادثه په نوی زیریدلی ماشومانو کې لیدل کیږي. پدی حادثه کې د بکارت غشاء څیری شوي نه وی او نه مسامات لری **In perforated** وی.

Hemometro colpos II

په هغه جنکو کې چې لمړنی عادت مهوار یې تیر کړی وی (**Pre menorch**) لیدل کیږي چې پدی مریضانو کې **in perforated** د بکارت غشاء موجود وی چې نتیجه کې په داخل د رحم او مهبل کې وینه ټولیری او مهبل او رحم متوسع کوی. علاوه پر دی په اولترا سوند معاینه کې د مریضانو په مهبل او رحم کې د مایع تجمع لیدل کیږي چې د مهبل او رحم د لویوالی سبب گرځی.

3- Pyometria : پایومتر یا هم په **cystic** شکل او هم په **complex** شکل موجود کیدای شی او دقیق د تجمعوخه په داخل د رحم کې عبارت دی اولاً په ټول رحم کې قیح تجمع کړی وی او وروسته پکی **septa** لیدل کیږي او منخ ته راځی چې د **U.S** په معاینه کې په رحم کې **Internal echo** مشاهده کیږي او همدارنگه په هغه صورت چې گاز تولیدونکی بکتریاو په پایو میتریا په منخ ته راتلو کې شرکت کړی وی. نو په **U.S** شدید **echogenic** ساحات لیدل کیږي چې **shadowing** لرونکی هم وی د لیدو وړ دی چې یعنې **shadowing** لري **pyometria**

تلویزوني معاینات

هغه وخت په **complex mass** لیدل کیږي چې په بعضو برخو کې قیح ټینگ ضخیم او سخت (**thick**) وی او نورو برخو کې قیح د مایع په شکل وي.

4- Hematometria : عبارت د رحم د توسع څخه دی کوم چې د وینې د تجمع څخه په داخل د رحم کې منخ ته راځی دغه حادثه په ولادي شکل موجود وی او همدارنگه هغه **Radation** د کبله چې د عنق رحم د کانسرد تداوی لپاره تطبیق شوي وي لیدل کیږي بل په شدیدو خونریزو کې مثلاً د **ectopic -p** (خارج الرحمی حمل) او د رحم په جراحی عملیاتو کې هم **Hemotometria** لیدل کیږي.

5- Folicular cyst : Foliculor retention cyst : په نوم هم یادیری عبارت د یو واحد **cyst** څخه دی چې د پرودکشن په عمر بنخو کې لیدل کیږي اکثراً وړوکی وی خو کله کله **10cm** پوري هم رسیدای شی او بیرته وروسته د **1-2** سیکلونو د عادت مهوار څخه بیخی د منخه ځی د **cyst** عبارت د فولیکول څخه دی چې تمزق یې ندی کړی او د هورمونی تبه په اثر غت شوی وی دغه **cyst** په **Hypoic** شکل په داخل د مبیض کې خیال ورکوي که چیري مبیضی کستونه د **1-2** سیکلونو د عادت مهور څخه کوچنی نه شول باید عملیات شی.

6- corpus lutum cyst : یوه واحد **cystic** کتله ده چې د

production په عمر کې په بنځو کې لیدل کیږي او مریضه په خپله سابقه کې د امینوریا څخه شکایت کوي او داسې گمان کوي چې گویا حمل لري دغه کتله **corpus luteum** د تنبه په اثر چې **Hamn chronic gonado tropin** هورمون پواسطه صورت نیسی منځ ته راځی د دغی کتلي ضخامت **15cm** ته رسیدای شی مگر د **20** هفتی څخه وروسته د منځه ځی اکثرأ **A symptomatic** وی او کیدای شی په **cyst** داخل کې خونریزی صورت ونیسی چې په **U.S** کی **Internal echo** د **cyst** په منځ کې ځای ونیسی د **foliculor cyst** او **corpus luteum cyst** ترمنځ تفریقی تشخیص د **U.S** د نظره مشکل دی تنها په هغه صورت کې کولای شو چې تشخیص کړو چې مریضه حمل ولري نو کیدای شی **corpus luteum cyst** واوسی.

Para Ovarian cyst یو **single cyst mass** کتله ده چې د **production** په سن کې په بنځو کې لیدل کیږي او دا **embryologic** بقایا او د پاتی کیدو څخه ده

دا **cyst** لوی یا کوچنی وی او **Ovarian** کستونو سره یې تشخیص تفریقی مشکل دي.

-8 Serous Cyst adenoma: یوه واحده سلیمه **cystic** کتله ده او د **20-40** کلنی پوري لیدل کیږي دغه **cystic** کتله د زیاتو نازکه حجاباتو پواسطه په کوچنیو جوفونو تقسیم شوي وي د ډیر

لوئیدو قدرت لري دا یقیناً د بطن زیاته برخه اشغالوي. په دوه حالاتو کې **Indometrim** کانال مشاهده کیږي چې زیات ایکوجینک وی **Hydro sulphinx I**: دغه مرض ډیر نادر دی او د لاندي حالتو لرونکی دی.

1- Reproduction په مرحله کې لیدل کیږي

2- P.I.D ورسره لیدل کیږي د همدی کبله **P.I.D** علایم د **Hydro sulphinx** سره یوځای په **U.S** کی مشاهده کیږي پدی حالت کې مایع په نفیرونو کې تجمع کوي

3- Hydro sulphinx د قیف ماننده **cyst** پشکل معلومیږي او **Funal Shape or kinked cystic straction** مشابه وی علاوه تاد نفیرونو ته یو بونه **Hypo echoic** او **dilated** وی.

II Multiple cystic mass متعدد کستونه وی او په څلور گروپونو ویشل شوي

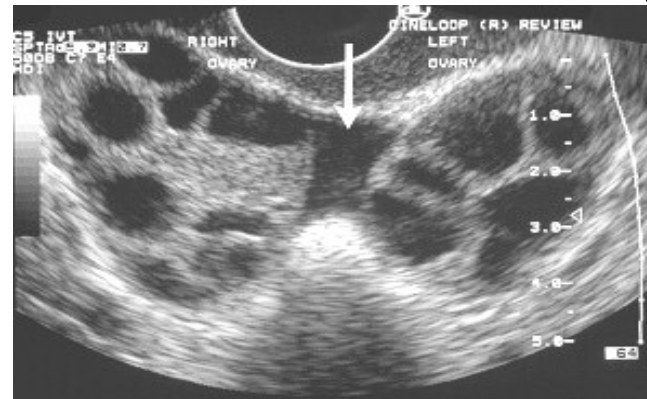1. Endometriosis
2. Theca lutuen cyst
3. Poly cystic ovarian
4. Tubo ovarian abscess

1- Endometriosis د اندمیز نورمال نسج موجود والی د رحم څخه خارج کی چې همدا اندومیتر نسج په داخل د رحم کې موجود وی او بس مگر د اندومیروزیس په ناروغی کی دغه

تلویزونی معاینات

اندومیتتر نسج په جسم، کنار او وجه کی موجود وی او دعادت مهوار په وخت کې دغه اندومیتتر نسج لکه د رحم د داخلی اندومیتتر نسج پشان خونریزی ورکوي او د دائی مهم خصوصیت دی د امراض په **poly cystic** او متعدد کستونو په شکل په **U.S** کې لیدل کیږي او د **reproduction** په عمر کې په بنځو کې لیدل کیږي او په بعضی وخت کې د چاکلیت سیست **chocolate cyst** په شکل لیدل کیږي چې پدې شکل کې **internal echo** هم د **chocolate cyst** په داخل کې د مشاهده وړ وی.

Chocolate cyst د هغه **cyst** څخه عبارت دی چې په هغه کې وینه د پخوا څخه غونډه شوي وي او چاکلیتی رنگ یې ځانته نیولې وي.



2- theca luteum cyst: یو **multiple cystic** دی چې د ری پروډکشن **reproduction** پوخت په بنځو کې لیدل کیږي او

تلویزونی معاینات

ناروغه په خپله سابقه کې د **Aminorhea** څخه شکایت کوي دغه **cyst** اکثراً په **Trophoblastic** امراضو لکه **Hydratid Form** مول یا د **Chorio carcinoma** سره یوځای لیدل کیږي او اکثراً د **(H.C.G) Haman Choro Tropin** پواسطه تنبه کیږي اکثراً **Theca luten cyst** دوطرفه وی او لوی کیدلای هم شی او د **cyst** په منځ کې حجابات هم لیدل کیږي.

3- Poly cystic Ovaries

د **Stein Leventhl syndrom** په نوم هم یادېږي چې د وړو او متعدد کستونو چې لرونکی **1-2mm** قطرونو دی لیدل کیږي دغه کستونه د **reproduction** په مرحله کې هم لیدل کیږي میضونه په حقیف شکل لوي شوي او **Poly cystic** میضونه د **Hirshutism oligo Menorrhoea** او **infertility** سره یوځای لیدل کیږي.

4- Tubo ovarian abscess

دغه کیستونه په نفیرونو او مبیض کی په زیات تعداد لیدل کیږي.

5- Hypre stimulation cyst (Syndrom)

د **Theca luten cyst** پشان دی او د ډاکترانو د تداوی په نتیجه کې منځ ته راځی پدی ترتیب چې بې اولاده بنځو ته د مبیض تنبه

هم موجود وی.

A2 : Missed abortion: پدی حادثه کې رحم غټ وی د نورمال حالت څخه او د رحم په مرکز کې **in hemogenous collection** echoes لیدل کیږي او تشخیص یې پدی ډول کیږي چې په U.S کې پورتنی علائم لیدل کیږي او حاملگی تست پکی مثبت وی د اندومیترویم د کانال پداخل کې د هډوکو ، عضلاتو خیالونه لیدل کیږي او د تومور میتاستازونه په پریټورن کې هم مشاهده کیږي.

Solid mass IV: دغه کتلات هم په دوه گروپونو ویشل شوي

Uterin solid mass -A

Cervical cancer- 1

Fobroid- 2

Endometrial cancer -3

Ovorian solid mass- B

Malagnancy :1

Endometriosis:2

solid mass په مجموع کې په U.S کی د لاندي خصوصیاتو

لرونکی دی

1- کمتر echogenic وی **Good through transmatation**.

یا موجود او یا کم وی 3. جدار لشم او غیر منظم وی.

Fibroids مریض د اوږدی سابقی د ناروغی څخه شکایت کوی او

اکثراً وروسته د **Menophase** د مرحلی او یا د **Menophase**

کوونکی دواگانې (F.S.H) ورکوي او په نتیجه کې **Hyper stimulation cystic** سندروم منځ ته راځی چې په U.S کی زیات تعداد کستونه په مبیض کې لیدل کیږي.

III Complex: کتلات: دا په دوه لاندي گرونو ویشل شوي

A uterin complex masses

1. **Hydati form mole**

2. **Missed abortion**

3. **Pyometria**

4. **Adenomyosis**

B Adenexal complex masses :

1. **Mucinous cyst adenoma cyst adeno carcinoma**

2. **Serous cyst adeno carcinoma**

3. **Cyst teratoma (Dermoid cyst)**

4. **Ovarian cancer**

5. **Ectopic pregnancy**

A : Hydati Forme mole :

پدی مرض کی رحم لوی وی او د **cyst** په منځ کې په مختلفو

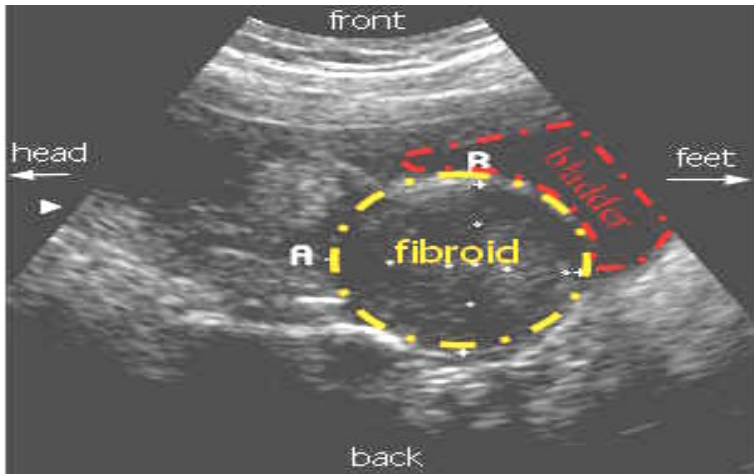
اندازه **ehogenisity** لیدل کیږي او په هغه قسمتونو کې

Visical موجود وی په U.S کی د وړو وړو کستونو په شکل

بنکاری او په هغه قسمتونو کې چې **Degeneration** او

Hemerrhago واقع شوي وي د لوي کستونو په شکل بنکاری

چې په 40% واقعو کې د دی سره یوځای **Theca lutien cyst**



2- Endometrial Cancer د اندومیتروم کانسرد مینوپوز مرحلی د شروع څخه وروسته منع ته راځی مریضه خونریزی لري او رحم یې سختیږی او رحم غتیږي د اندومیتریوم کانال (داندومیتروم جوف) کی مایع لیدل کیږي او د Fibroid سره DDX مشکل دی هر وخت چې د cystic کتلي په حوصیله کې ولیدل شی پدی ترتیب چې یوه کتله د رحم په قدام کې وی د دی لپاره چې وپوهیږو چې یو کتله ده او که مثانه نو مریض ته هدایت ورکو چې خپله مثانه تخلیه کړي.

A3 : Pyometria : دیو واحدسیست Complex cyst په شکل ښکاری د رحم جوف Internal echo رانېی د Reproduction په ابتدایې یا متوسطه مرحله کې لیدل کیږي او دقیحی مایع د تجمع څخه د رحم په جوف کې رحم غت معلومیږي.

په مرحله کې لیدل کیږي او د حوصلی درد او infertility سره یوځای وی رحم د نورمال حالت څخه لوی او homegens شکل د U.S په معاینه کې ښکاری که چیري په fibroid کې Degeneration موجود وی په رحم کی کستونه او echogenic ساحی لیدل کیږي او معمولاً lobulated uterin out line څرنګه چې د رحم په ضخامت کې fibroid موجود وی نو پورتنی قسمت ئې متیازر لیدل کیږي په همدی ترتیب همدغه د رحم متیازر شوي ناحیه مثانې ته تجاوز کوی.

Indentation of bladder out line چې د مثانې حجم کموی بعضی وخت د fibroid جدارونه په echogenic شکل ښکاری چې عبارت د calcified fibroid څخه دی که چیري calcification په fibroid کی ځای نیولي وی نو echogenic برخی shadowing لرونکی وی او که چیري په خباثت بدل شی نو د fibroid نشونما سریع کیږي جسامت یې په سرعت غتیږي (د فبریید د تشخیص مشخصه علامه عبارت ده د Drop out sound څخه ده).

تلویزونی معاینات

انساج عبارت دی د هډوکو ، غابنونو، وینستانو، عضروف او عضلی عصبي منظم نسجونه چې پکې لیدل کیږي د دی لپاره چې Teratoma په درست شکل تشخیص شی لازمه ده چې د U.S معاینې څخه وروسته یو رادیوگرافی دموفه برخی څخه واخستل شی که چیری په کلیشه کې په موفه برخه کې هډوکو د عضروف وینستان او نور ولیدل شي د Dermoid تشخیص قطعی دی په U.S معاینه کې په څلور لاندې منظرو یو Dermoid سیتس لیدل کیږي.

- (a) Mainly cystic with echogenic area with accustice shadowing due to calcification
- (b) Complex echogenic area from fet, hear or bone often with area of shadowing out fluid fluid levels
- (c) Ice berg appearance material within the cyst which shadows renders the main mass in visible
- (d) Predementaly solid and Hemogenas and the uterus

Ovarian Cancer B4

د مبیض یو خبیث تومور دی چې غیر منظم کنارونه لري او مجاورو اعضاو ته یې تجاوز کړی وی او د Bisor complex د منظرې لرونکی وی پدی حادته کیدای شي Malignant ascitis

تلویزونی معاینات

A4 : Adenomyosis : د هغه حالت څخه عبارت دی د غدوی نسج د اندومیترم د داخل څخه د رحم عضلی برخی ته سرایت کوي کوم چې د رحم عضلی برخه.

Mucinous cyst adenoma and cyst adeno carcinoma B1

داکتلات نسبت serous cyst ademona ته کمتر لیدل کیږي او معمولاً د Reproduction او یا post menophosal په مرحله کې د لیدو وړ وی سلیم وی د U.S په معاینه کې د cystic خیالونو پشان چې Hypo echoic دی مشاهده کیږي او septa گانو پواسطه چې ضخیم وی په څو گونو جوفونو تقسیمېږي. هغو کی چې کتله سلیم وی جدارونه یې منظم وی او که چیری خبیثه وی نو د جامدو (solid) کتلاتو پشان چې غیر منظم جدارونه لري په U.S کې مشاهده کیږي دغه حادته د PS endomyoma pretonitis سره متوافق وي

Sereus cyst adeno carcinoma- B2

پشان وی چې د غیر منظم جدارونو لرونکی ده او یو زیات تعداد solid نسج یې په داخل کې لیدل کیږي Ascitis هم ورسره یوځای وی او دا ناروغی باید د Sereus سره تشخیص تفریقی شي.

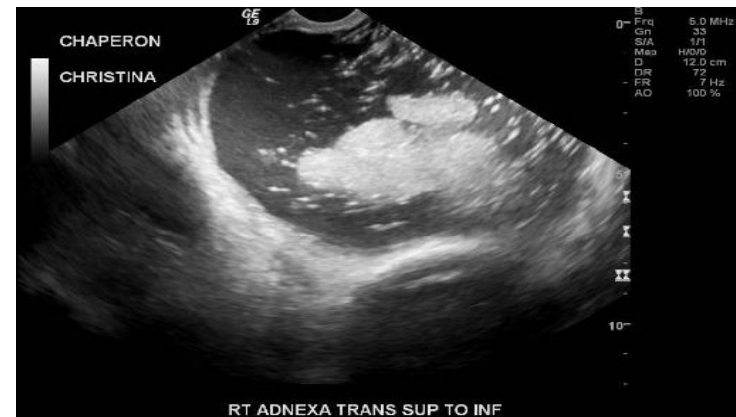Cyst teratoma (Dermoid) B3

داسې تومورونه دی چې مختلف انساج پکې موجود وی اکثرأ دا

تلویزونی معاینات

د هغه امعاو په منع کی چې د نوموړی تومور پواسطه تثبیت شوي لیدل کیږي علاوه پر دی بعضاً په ټولو تلویزونی (U.S) معایناتو کې مثانه باید د ادرار څخه ډکه اوسی ترڅو Gynecology معاینات په صحیح صورت اجرا شی ځکه مثانه د نسایي معایناتو په اجرا کولو کې د Acoustis window حیثیت لري او د مثانې تخلي څخه وروسته په تکرار توگه مریض معاینه کیږي پدی وخت کې هره cystic کتله چې وړوکی شوي وي هغه مثانه ده او که په اولی حالت پاتی شوه نو هغه یوه cystic کتله ده (خصوصاً serous cyst adenoma) وی.

که چیري د cystic کتلي په منع کې یوه جامده کتله ولیدل شي نو هغه خبیث شکل لري د Posterior Acoustis shadow پیدا کیدل تنها په تیرو او هډوکو کی وي.



تلویزونی معاینات

عقامت Infertility :

که چیري یو بنځه چې نورمال وی او په دری میاشتو سره د دی چې کافی inter cours هم صورت نیولي وي او د طفل خاونده نشی نو infertility اصطلاح ورته استعمالیږي. پدی بحث کې اول مونږ د U.S اهمیت په عقامت کې تر مطالعی لاندی نیسو او همدارنگه چې دغه U.S معاینه د عقامت په پیژندنه کې څومره کارونه کوي د برسی لاندی نیسو د عقامت د یو case سره به مخامخ کیدو کې د مریض تاریخچه زیات کومک کوی او همدارنگه پوښتنه کول مخصوصاً داسوال چې میړه دی چیري دی مهم دی داځکه چې بعضی بنځی مراجعه کوي چې د 1-2 کاله کیږي چې واده مې کړي مگر طفل نلرم کوم چې پوښتنه تري وشی چې میړه دی چیري دی په جواب کې وایې چې ډریور دی یا عسکر یا کارگر دی چې د میړه نه موجودیت په کور کې بنی او په دی ترتیب د تشخیص سره کومک کوي. د عقامت په درلودلو سره هغه معاینه چې اجرا کیږي عبارت دی د Sparm analysis څخه ده که چیري میړه د جماع کولو قدرت لري او ولي خانم حمل نه اخلي ممکن په مردانه سپرم کې عارضه موجود وی پدی وخت کې میړه د inter cours کافی قدرت لري هغه سړی چې د طفل دار کیدو قدرت لري fertile په نوم یادیږي.

Impotence په نارینه و کې او infertility په بنځو کې زیات

موجود وی اوس دادی بعضی عوامل د **infertility** او د هغه تداوی ذکر کوو.

1- که چیری عنق رحم **retroflex** یا **retrovers** وی (هغه رحمونه چې **Retroversion** لري کیدای شی چې عقامت منخ ته راوړی چې دغه عقامت د جماع د طریقی د غلطی په اثر پیدا کیږي د جماع د ختم وروسته ټول سپرمونه د مهبل د **fornix** په خلفی برخه کې (چې پدی شکل کی رحم غت خلفی او ژور دی) موجود وی او نشی کولای چې عنق رحم ته ورسیري او خانم چې پرته وی نو سپرمونه دوباره خارج کیږي دا داسې نقصی د ختمولو او د منخه وړلو لپاره باید بنخی ته هدایت ورکړه شی چې **Inter course** د ختم څخه وروسته 1- 1/2 ساعت پوري **knee chest Position** ځانته اختیار کړي ترڅو چې سپرمونه د رحم عنق ته ورسیري او هم د ادرار کولو وروسته پر منخه استراحت وکړی ترڅو رحم قدامی موقعیت اختیار کړي.

2- بعضی بنخی شته چې د **ovary** د دی قدرت نلري چې **folical** تولید او پوخ کړی او داکتر صاحبان په کور کورانه شکل ورته **F.S.H** تنبه کوونکی دواگانی توصیه کوي چې دا کار غلط دی مخکې لږې چې هغه دواگانی چې **F.S.H** تنبه کوي ورکړه شی لازم دی چې مریض 2-3-4 ورځی د **ovulation** څخه **U.S** اجرا شی یعنی د مبیض اندازه شکل او د فولیکولونو موجودیت

په مبیض کې تشبیت او یا داشت شی او وروسته د **ovulation** څخه بیا ناروغه په 14,15,16 ورځو کې **U.S** معاینه اجرا شی چې پدی ورځو کې مبیض فوکیلول چې قطر یې $>2\text{cm}$ لیدل شوي نو ویل کیږي چې د بنخی مبیض د فولیکول د تولید او پخوالی او خیری کیدو قدرت لري او هیڅ نوعه تداوی ته ضرورت نلري وروسته بیا ناروغه په 16-17-18-19 ورځو څخه مریضه **U.S** کوو پدی وخت کې گورو چې فولیکول چاودیدلی دی یا خیر مثلاً په 15 ورځ فولیکول گراف موجود و مگر په 17 ورځ نشته دا رابسی چې فولیکول **Repture** کړی دی او **ovulation** صورت نیولي. فوراً وروسته د خیرکیدو د فولیکول گراف څخه که چیری دوگلاس جوف ولیدل شی نو یو اندازه د مایع **collection** پکی موجود وی چې دا هم یو علامه د فولیکول گراف د خیری کیدو **ovulation** ده او که چیری په 14-15-16 ورځو ولیدل شو چې فولیکول کوچنی شوی $<1\text{cm}$ نو باید مریضانو ته **F.S.H** تنبه کوونکی دواگانی لکه **clomid loop** (**clomaphin citrat**) د عادت ماهوار په 5 ورځ او یا د عادت ماهوار په وخت په دریمه ورځ تر 5 ورځو پوري توصیه شی وروسته بیا هم 14-15-16 ورځو د **U.S** معاینې لپاره ناروغه وغوښتل شي ، بنخی ته باید توصیه وشي چې تر 12 می ورځی د عادت ماهوار تر 14-15-16 ورځو پوري ترڅو چې د **U.S** معاینه اجرا کیږي د جماع څخه منع

و کپري که چيري په معاینه کې 14-15-16 ورځو کې فولیکول گراف تر 2cm پوري رسيدلي وي نو د هغه د Repture لپاره 1000.u-profesi چې دا هم د F.S.H تنبیه کوونکی دواډه مریض ته ورکړه شی او په همدی ورځو کې باید د خپل میړه سره یوځای شی ځکه چې همدا د جماع پرهیز او دولسم 12 ورځی څخه تر د ovulation د ورځی پوري د دی سبب کیږي د څلور ورځو کی سپرم په نارینه کی جمع شی او په نتیجه کې ovulation رح ورکړي چې دا دواړه د حاملگی د وقوع لپاره چانس زیاتوی.

3- په هغه صورت کې چې د بنځی نفیرونه تړلي وي او ovum ونشی کړای چې تخمه نفیرو ته راشی نو بنځو کی عقامت لیدل کیږي نو U.S د حمل داخستلو زمینه د tube boby test پواسطه مساعدوی د دی کار لپاره اول د endo vaginal probe پواسطه یو ovum په مکمل توگه د ovarian څخه د باندي راوړل کیږي او په یو Petridish کی کینودل کیږي او وروسته د مایکروسکوپیک معاینې لاندي راوړل کیږي چې کوم یو فولیکول د القاح کیدو قابلیت لرونکی دی دا فولیکول د نارینه (میړه) د سپرم سره یوځای کیږی د تست تیوب test tube البته فولیکول او سپرم په نوموړی تیوب کې یوځای کیږي او په نوموړی test tube کی القاح صورت نیسی چې وروسته بیا د یو مخصوص canul پواسطه همدغه القاح شوي تخمه د بنځی رح

ته انتقالیږي او حمل صورت نیسی چې نوموړی طریقې ته Test Tube Boby ویل کیږي پدي وخت کې کولای شو لاندي کارونه اجرا کړو.

ovum A خانم + سپرم شوهر.

B که چيري خانم د ovum د تولید قدرت ونلري نو دیو بلی بنځی ovum اخلو او د اولی بنځی د میړه د سپرم سره یوځای کوو او د القاح محصول د اولي بنځی په رحم کی داخلو.

C په هغه صورت کې چې میړه په Azo spermia مصاب وی نو د بنځی ovum یې د بل سړی د سپرم سره یوځای کوي او القاح د صورت نیولو څخه وروسته القاح شوي تخمه د اولی بنځی په رحم کې عرض کیږي ترڅو حمل صورت ونیسی.

4- د U.S پواسطه کولای شو چې H.S.G (چې رحم د نفیرونو خلاصولی او بندولای شی) اجرا کړو اول مریضه U.S کوو نفیرونه او د ډوگلاس جوف گورو وروسته د هغه څخه یو تیوب په عنق رحم کې تسبیت کوو او د 10-50ml نارمل سالیڼ د رحم په کانال کې تیرو او د سالیڼ سروم حرکات په داخل د رحم د مانیتور پواسطه مشاهده کوو چې د نفیرونو څخه تیږی او که نفیرونه خلاصی وی د مایع تجمع (collection) د وگلاس جوف کی کتلای شو مگر دانه پوهیږو چې ایا یو نفیر خلاص دی او که دواړه نفیرونه مگر هغه H.S.G چې د X-Ray پواسطه اجرا کیږي

pelvis are obtained in the trasver and longitudinal plans using the urinary bladder as an acoustic window the uterus exhibitis normoly size shape

Measure

(Longx anterior x Transvers diameter, uteras was echogenisty and echotexture were normal The endometeral canal echo is well usualized and appear normal empty. Both ovories wasen to be normal right ovory measuring ...x....x adeameter left ovory ...x....x... the longest seen in the measuringx....x no free fluid in the cal-d-sac

د طفل ارزیابی د مور په رحم کی

- Single intra uterus pregnancy
- Cephalic presentation at the time of scan
- Cordice motion and four chomber heart seen
- Fetal heart rate at the time of scan 130/ mins beet
- BPD 8,0cm corresponds to 32 weeks + 2 weeks
- Femor longht was 6.0cm Bi par itol – diomal BPD
- Head circumference was 27.2cm
- Abdominal (circum frence was 26.4cm
- Auuat Amniotic Fluid normal limetes for this gestational sac age
- Placenta anterior and fundal no previa there was

مشبته نتیجه لري پدی طریقه کې یو مقدار urographin د canol پواسطه د رحم کانال او نفیرو ته داخلو او وروسته د هغه یې د رادیوگرافی اخلو چې په رادیوگرافی په اجرات سره کتلاي شو چې د رحم کانال او دواړه نفیرونه خلاصی او یا تړلي دي.

د ولادي نسایې په U.S معاینې راپور جوړول کله مو چې کوم واقعه د ولادي نسایې د U.S په معاینه کې ترسترگو شوه نو د هغه راپور باید مربوط داکتر ته ولیږو نوموړی راپور باید خلص او جامع وی او ټول مهم نقاط باید پکې درج اوسی

- Single alive intra uterin pregnancy Presentation
- Bi portal diameter mm corresponding to gustrational sc age ofweekweek
- Cordiac motion and four chrober heart seen
- Placenta ..grade....previa
- Aminotice fluidfor this gestational sac
- Asurly of fetal Anatomy per formed lateral ventrcals spinin – stomach- renal vegana and urenery bladder or visualized and appears normal-fetal movment noted + week
- conclusion single intra uterin pregnancy to week

نسائی Gynecology راپور

Multiple real fine ultrasound graphic image of the

شپږم خپرکی

Small Part

په اولتراسوند کې د وجود بعضی اعضا د Small Part تر عنوان لاندې مطالعه کوو. چې نوموړی غړی عبارت دی د

1. Neonatal Brain
2. Breast
3. Thyroid gland
4. Prostate
5. Testical

د کوچنیانو دماغ د قدامی او خلفی fantanella د لاری معاینه کیږي چې د دی معاینې لپاره مخصوص probe موجود دی د نوزادو دماغ اکثراً د دماغی خونریزی لپاره مطالعه کیږي چې مهم سبب یې د ولادت پوخت د ماشوم د سر د تروما څخه عبارت دی د کوچنیانو دماغی هیمورج په Echo iec شکل خیال ورکوی چې د دماغ په مختلفو برخو کې موجود وی.

Thyroid gland :

نوموړی غده د Tarchia په قدام کې واقع ده چې د esthamus پواسطه په بنی او چپ لوب تقسیمېږي coman cortid artries او intra jugular vien د تایراد غدې په خلفی وحشی برخه کې سیر لري د دی غدې د مشخصو علایمو څخه دی په US کې داسی لیدل کیږي چې گویا د تائیراید په غده کې کیستونه

- No maturity changes
- Fetal anatomy sarvay showed normal lateral view
- Thalami posterior fossa, spine, stemoch, renal area and the urinary bladder
- Conclusion single intra uterin pregnancy of 32 weeks _+2 weeks

د اعتلان په قسمت او F.H.R باید د at the time of scan ولیکل 0020 شی ځکه چې اعتبار نشته ممکن طفل مړ شی او یا دا چې اعتلان یې تغیر وکړی او یا دا چې د طفل د زړه حرکات تغیر وکړي چې معاینه کوونکی پدې وخت کې مسؤل دی نوټ: په دوه قرنه رحم کې د G.S په یو قرن کې موجود او په دوهمی کې موجود نه اوسی او تخلیه بنکاری. نوټ: په نورمال حالت کې داندومیتروم ضخامت د 0.6mm په اندازه وی او که ددی څخه Thick شی یعنی ضخیم اوسی د فیروم په طرف فکر کیږي.

نوټ: که چیري د Vaginal Canal او عنق زاویه چې موجود ده (V) په نوم د antivertion او زاویه چې په منخ عنق او جسم ده هم anti flexed (V) وی په غیر د دی معکوس وی

موجود دی او باید مطالعه شی د تائیراید د غدی مطالعه په U.S کی بهترینه طریقه **water both Technic** دی چې اوبه په دستگش کی اچول کیږي او د تائیرید غدی د پاسه ایښودل کیږي او بیا مطالعه کیږي چې همدا د اوبو څخه ډکه دستکس **Acoustic window** حیثیت غوره کوي او همدارنگه بل میتود دادی چې **probe** راساً په غده ایښودل کیږي او هغه مطالعه کوو بهترین **position** دادی چې ناروغ د **supin** په حالت کې قرار ولري او غاړي ته د بسط وضعیت ورکوو او د اوبو لاندې یې بالښت ږدو.

Intra Thyroid Mass :- د تائیراید غدی کیستونه د نورو برخو کیستونو پشان دی اما کوم فرق چې لري هغه دادی چې د تائیراید د غدی د کیستونو جدار غیر منظم وی او د کیستونو په منځ کې **internal echo** لیدل کیږي
-: **Adenomass**

د تائیراید د غدی معمولي کتلی عبارت دی د **Adenoma** څخه دی چې د U.S د نظره د څو مختلفو منظرو لرونکی دی.

1- یوې شديده **echogenic** کتلي په اطراف کې یوه کمتره **echogenic** هاله لیدل کیږي

2- یو **Hemogenous Solid** کتله چې په اسانۍ سره د **cyst** سره مغالطه کیږي او د دی کتلي په منځ کې **Internal echo** موجود

وی.

3- د یو **Dense** یا کثیف **adenoma** کتلي شکل اکثراً **multinodular** شکل لیدل کیږي پداسې حال کې چې **carcinoma** اکثراً **Multi nodular** نه وی.
: **Carcinoma**

د U.S د نظره د تائیراید کار سنوماً اکثراً په **cyst** او **solid** شکلو لیدل کیږي غیر منظم جدارونه لري او اکثراً ورسره **adeno pathy** موجود وی کله د یو **nodular singal** کتلي پشکل هم ښکاري.

Goiter :- د درقيه غدی غیر متناظر او په منتشر ډول لوبو لونو څخه عبارت دی چې په **coars** شکل لیدل کیږي او متعدد **nodules** پکی مشاهده کیږي (**coars acoustic texture**)

Breast: په ښځو کې اکثراً ثدیه د مطالعي لاندې نیول کیږي، ثدیه دوه دانې دی چې د صدر د پاسه په ښی او چپ خوا کې قرار لري په نورمال حالت کې د **form** او **size** د نظره دواړه ثدیې مشابه وی هر څومره چې د ښځی سن زیاتیري نو په ثدیو کې شحم تجمع کوی پداسې حال کې چې ښځه **menophose** ته نژدی کیږي نو د ثدیې ټولي برخې د شحم پواسطه شغالیږي اما په ځوانو ښځو کې شحم په ثدیه و کې کم وی پدی خاطر ځوانی ښځی د زړو په نسبت په U.S کی په ښه توگه معاینه کیږي او

تلویزونی معاینات

تژی دی کوو او د بنی تژی د معاینې لپاره **probe** د چپی تژی په وحشی قسمت کې او همدارنگه د چپ تژی د معاینې لپاره **probe** د بنی تژی په وحشی قسمت کې رډو او هغه مطالعه کوو پدی حالت کې په کومه تژی چې **probe** ایښودل کیږي **acoustic window** حیثیت لري.

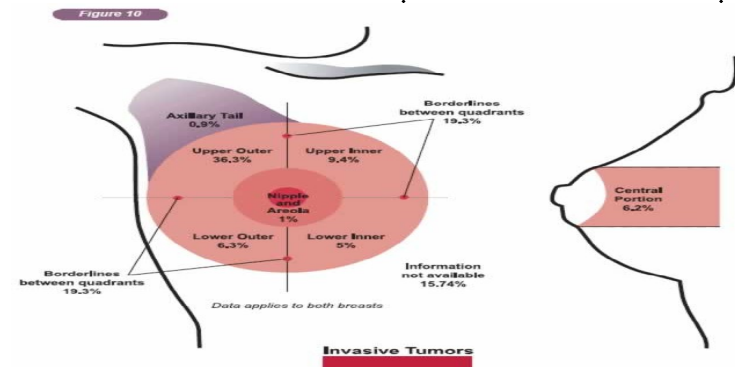
3- water both میتود: پدی صورت کې اول د ستکش د اوبو څخه ډکو او د تژی د پاسه یې رډو او تژی مطالعه کوو. په **U.S** کې د تژیو تنها **solid-cystic** او **complex** کتلای لیدلای شو د تژیو کستونه د وجود نورو برخو دکستونو سره یو شان دی پداسی حال کې چې **good though transmatation** لري انترنال ایکو پکی لږ لیدل کیږي.

Fibroadenoma

دا تومورونه منظم جدار لري او بیضوی شکل (**ovoid**) وی او **good through transmatation** لري او غالباً **internal echo** لري

تلویزونی معاینات

برعکس **mamogaphy** په زرو کې نسبت ځوانو ښځو ته ښه نتیجه ورکوي د **US** د نظره تژی د ساعت پشان تقسیم بندي کیږي چې دا تقسیم بندي د وخت د موقیعت له کبله چې په تژیه کی موجود دی اهمیت لري مثلاً یوه کتله د تژی په علوی برخه کې موجود ده نو ویلاي شو چې کتله په 12 بجو واقع ده

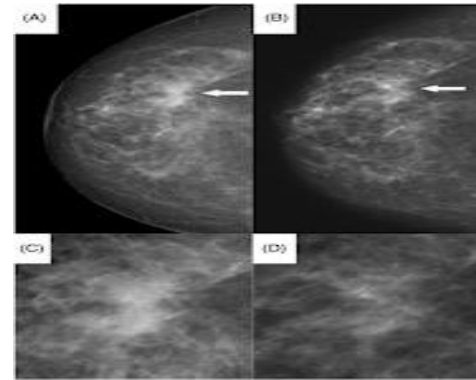


د تژی د معاینې لپاره بهترین وضعیت داسې دی چې ښځه خپل لاسونه پورته کوي او ځان قدام ته لږ کږوی او په لاندی میتودونو کولای شو چې معاینه وکړو.

1- پداسی حال کې چې ښځی خپل ځان قدام خواته خم کړی وی د هغه په څنگ کې دربرو په یو لاس کې تژی کلکه په لاس کې نیسو او په بل لاس **probe** په سینه رډو معاینه کوو.

2- د دواړو تژیو په منځ کې جیل اچوو او د ناروغی تژی سره

تلویزونی معاینات



Ductal Carcinoma: د دی خصوصیت په U.S کې دادی چې د ثدیې قناتونه متوسع کیږي که چیري دا قناتونه تعقیب شی بالاخره په یوه کتله کې ختمیږي چې دا کتله ductal carcinoma څخه عبارت دی.

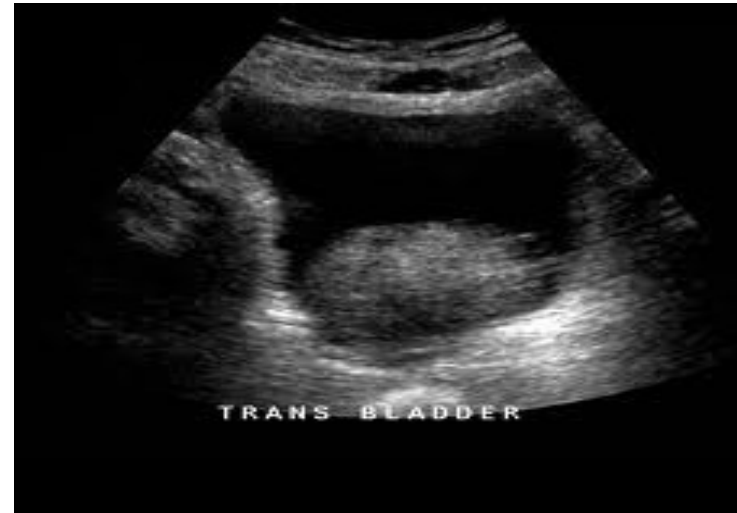: Prostate

په نارینه و کې موجود او د مثانی په سفلی خلفی قسمت کې د اهلیل په دواړه خواو کې قرار لري دا غده probe په ایښودلو سره په supra pobic ناحیه کې پداسې حال کې چې مثانه د ادراڅخه ډکه وی کولای شو چې مطالعه یې کړو که چیري مثانه خالی وی د پروستات معاینه غیر ممکن ده

د پروستات حجم $V=3/4 TT$ یا $V=3/4TT A+B+C/6$ یو 43 فرمول پواسطه کولای شو چې تعیین یې کړو د hematuria یو اساسی عامل عبارت د پروستات ضحامه یا hyper thropy ده

تلویزونی معاینات

هغه وریدونه چې د ضحامیې پروستات د پاسه قرار لري په اسانۍ سره څیږي کیږي او خونریزی باعث گرځی چې hematuria منځ ته راوړی په U.S معاینه کې پروستات لویوالی کولای شو چې د پروستات د متباززوالی د مثانی په سفلی قسمت کې او همدارنگه پروستات برجسته کیدل اود رکتوم په طرف حدس وهلي شو تر اوسه پوري د پروستات د کانسر په هکله د U.S پواسطه حدس نه شو وهلي یا په بل عبارت د U.S معاینې پواسطه نشو کولای د پروستات کانسر Dx کړو د پروستات کانسر هم د Hematuria سبب گرځی. په پروستات کې د echogenic نقاطو موجودیت د پروستات په تیږو کانسونو (B.P.H) Benign Prostate Hyper Thropy باندي دلالت کوي کله چې غټ پروستات ولیدل شو نو باید پښتورگی ولیدل شي چې ایا Secondary Hydronephrosis موجود دی او که نه؟



Testical یا خصیه

په U.S معاینه کې Testicle یا خصیه په بیضوی شکل او Hemogenic وی او خفیفاً echogenic لیدل کیږي د خصی منځنۍ برخه یعنې هغه خط چې خصیه په دوه برخو جلا کوي د mediastenium testis په نوم یادېږي د خصی په خلفی برخه کې یو جوړښت چې تقریباً Hypoechoic وی د خصی شراین او وریدونه د Plexus pampiniform څخه منشه اخلي او د خصی د خلفی برخې څخه epididymis د لاري خصیې ته داخلېږي چې په U.S کې د لیدو وړ نه وی خصی کولاي شو چی مستقیماً د هغه د پاسه probe کیښیږدو او مطالعه یې کړو او همدارنگه د water both پواسطه یې هم مطالعه کولاي شو د خصیو د

مطالعي لپاره high frequency اولتراسوند ضرورت دی په خصیه کې د یو کوچنی کتلي پیدا کول زیات اهمیت لري ځکه چې خباث او له علامه وی کلینکی تشخیص د کتلي د epididymitis د کتلي سره مشکل دی اما په U.S کی په ساده گي سره DDx کیږي همدارنگه Acut او Chronic اپیدیدیماتیس په اسانۍ سره په U.S کې Dx کیږي.

د خصیو تومورونه The testicle mass :-

د خصیو نورمال نسج خفیفاً echogenic وی د خصیې اکثره تومورونه Sem

inomas هایپو ایکوریک وی echogenic او د خصی نارمل نسج بقایا هم په ساحه کې لیدل کیږي یا لیدلای شو د دی تومورونو قطر 2-3mm په منځ کې وی Teratoma او embryonal cell تومورونه د echogenic پلکونو په شکل په US کې لیدلای شو

Epididymitis: په Acut epididymitis کې epididym په لوی شکل معلومیږي او زیاتره Hypoechoic شکل وي ch. Epididym کی epididymitis ضخیم کیږي echogenic focal په شکل لیدل کیږي او همدارنگه د calcification لرونکی وی.

تمت بالخیر

References ماخذونه

1. PETER ARMSTRONGMARTIN WASTIE
DIAGNOSTIC IMAGING FIFTH EDITION
2004
2. RAHMANZAI GHULAM SAKHI
3. DIAGNOSTIC RADIOLOGY 2010
4. SHAHIDA ZAHID
5. REALTIME ULTRASOUND IN
OBSTETRIC AND GYNOCOLGY
SECOND EDITION KARACHI- LONDON-
NEWYORK 1988
6. .4GUIDE of radiological &image
7. Examination and procedure 2009
8. Ahmad shah tughyon MD Phd
9. .5update in formation of internet 2014

الحاج پوهندوی داکتر نجیب الله خلیلي لنډه پېژندنه!



الحاج پوهندوی داکتر نجیب الله خلیلي په ۱۳۳۲ کال د ننگرهار ولایت د رودات ولسوالۍ د اخندزاد گانو کلي په علم پروره او دینداره کورنۍ کې دنیا ته سترگې غړولي د طفولیت له دورې وروسته په ۱۳۳۹ کال په ابتدایي ښوونځي کې شامل او په ۱۳۴۷ کال د احداث متوسطې ښوونځي څخه فارغ شو په همدې کال بیا د ننگرهار عالی لېسې ته چې په جلال اباد ښار کې موقعیت درلودلو شامل شو چې په ۱۳۵۰ کال د ۱۲ ټولگي فراغت حاصل کړ او د کانکوازموینې دورکړې وروسته د ننگرهار پوهنتون د طب پوهنځي ته شامل او ۷ کاله تحصیلي دورې له ختم څخه په ۱۳۵۷ کال کې د طب په څانگه کې د ماسترۍ د پیلوم تر لاسه کړه د ژوند خوږه خاطره یې دا ده چې د ټول تحصیل په دوره کې نه محروم نه مشروط او نه ناکام شوی او په عالی نمره کامیاب شوی چې د دغه کار عامل د هغه قدرمن قبله گاه صاحب چې د الله جل جلاله څخه ورته د لزیات ژوند غوښتنه کوو او بل د هغه مرحوم ورور استاد رعایت الله خلیلي دی چې د پروردگار عالم څخه ورته د جنت الفردوس غوښتونکي یو چې په تربیه ، روزنه او تعلیم کې یې له حده زیات کونښن کړی د پوهنتون د فراغت څخه دوه میاشتې وروسته صحت عامې وزارت د تقسیماتو په اساس د هلمند ولایت د موسی قلعه ولسوالۍ د سرطیب په صفت مقرر شو تقریباً د یو نیم کال وظیفې د اجرا وروسته د کابل ولایت د ابن سینا عاجل روغتون ته د معالج داکتر په صفت تبدیل شو چې د همدې وظیفې په جریان کې د عسکري مقدس خدمت ته سوق او د ترخیص د لاسته راوړلو وروسته په ۱۳۶۰ کال د ننگرهار پوهنتون په طب

پوهنځي داخله سرويس کې د استاد په صفت مقرر شو د څلور کالو وظيفي وروسته د احتياط دورې ته ولېږل شو د هغه خدمت څخه کله چې ترخيض واخيست د طب پوهنځي د راډيولوژۍ په دپارتمنت کې د استاد په صفت وگمارل شو په ۱۳۲۶ کال د پوهنيار علمي رتبې ته ترفيع وکړه کله چې ورته د دپارتمنت له خوا د معدي او اثنا عشر په زخمونو د تحقيق وظيفه وسپارل شوه دغه تحقيق يې په پوره زيار او کونښن سره سرته ورساوه او په ۱۳۲۷ کال د پوهنملي علمي رتبې ته يې ارتقاع وکړه وروسته بيا د مربوطه څانگې له خوا ورته ددهوکو د اوسنيو ماليتيس راډيولوژيکي علايم د تحقيق دنده ورکړل شوه د پروردگار په مرسته يې په ۱۳۷۸ کال دغه تحقيق بشپړ او د پوهندوی علمي رتبې ته يې اتقاع وکړه دريم ځل بيا د څانگې له خوا د څلورم صنف د دوهم سمستر درسي کتاب د تاليف دنده ورکړل شوې چې انشاء الله په دې نږدې وختو کې به هغه هم بشپړ او دلوی پروردگار په غوښتنه به پوهنوالی رتبې ته اتقاع وکړي بايد زياته کړم چې د علمي ترفيعاتو په لړ کې ډېر فرعي او تحقيقي اثار چې د هېواد په معتبرو مجلو کې چاپ شوي ليکلي دي

ومن الله التوفيق

Publishing Medical Textbooks

Honorable lecturers and dear students!

The lack of quality textbooks in the universities of Afghanistan is a serious issue, which is repeatedly challenging students and teachers alike. To tackle this issue we have initiated the process of providing textbooks to the students of medicine. For this reason, we have published 156 different medical textbooks from Nangarhar, Khost, Kandahar, Herat, Balkh and Kapisa medical colleges and Kabul Medical University. Currently we are working to publish 20 more medical textbooks for Nangarhar Medical Faculty. It should be mentioned that all these books have been distributed among the medical colleges of the country free of cost. All published medical textbooks can be downloaded from www.ecampus-afghanistan.org

The Afghan National Higher Education Strategy (2010-1014) states:

“Funds will be made available to encourage the writing and publication of textbooks in Dari and Pashtu. Especially in priority areas, to improve the quality of teaching and learning and give students access to state – of – the – art information. In the meantime, translation of English language textbooks and journals into Dari and Pashtu is a major challenge for curriculum reform. Without this facility it would not be possible for university students and faculty to access modern developments as knowledge in all disciplines accumulates at a rapid and exponential pace, in particular this is a huge obstacle for establishing a research culture. The Ministry of Higher Education together with the universities will examine strategies to overcome this deficit.”

The book you are holding in your hands is a sample of a printed textbook. We would like to continue this project and to end the method of manual notes and papers. Based on the request of Higher Education Institutions, there is the need to publish about 100 different textbooks each year.

As requested by the Ministry of Higher Education, the Afghan universities, lecturers & students want to extend this project to the non-medical subjects e.g. Science, Engineering, Agriculture, Economics, Literature and Social Science. It should be remembered that we publish textbooks for different colleges of the country who are in need.

I would like to ask all the lecturers to write new textbooks, translate or revise their lecture notes or written books and share them with us to be published. We will ensure quality composition, printing and distribution to the medical colleges free of charge. I would like the students to encourage and assist their lecturers in this regard. We welcome any recommendations and suggestions for improvement.

It is worth mentioning that the authors and publishers tried to prepare the books according to the international standards but if there is any problem in the book, we kindly request the readers to send their comments to us or the authors in order to be corrected for future revised editions.

We are very thankful to **Kinderhilfe-Afghanistan** (German Aid for Afghan Children) and its director Dr. Eroes, who has provided fund for this book. We would also like to mention that he has provided funds for 60 other medical textbooks in the past three years which are being used by the students of Nangarhar and other medical colleges of the country. Dr. Eroes has made funds available for 20 additional books which are being printed now.

I am especially grateful to **GIZ** (German Society for International Cooperation) and **CIM** (Centre for International Migration & Development) for providing working opportunities for me during the past five years in Afghanistan.

In our ministry, I would like to cordially thank Academic Deputy Minister, Prof. M Osman Babury and Deputy Minister for Administrative & Financial Affairs Prof. Dr. Gul Hassan Walizai, Dean of Nangarhar Medical Faculty Dr. Khalid Yar as well as Academic Deputy Dr. Hamayoon Chardiwal, for their continued cooperation and support for this project.

I am also thankful to all those lecturers that encouraged us and gave us all these books to be published and distributed all over Afghanistan. Finally I would like to express my appreciation for the efforts of my colleagues Hekmatullah Aziz, Fahim Habibi and Subhanullah in the office for publishing books.

Dr Yahya Wardak
Advisor & CIM-Expert at the Ministry of Higher Education
Kabul/Afghanistan, January, 2015
Office: 0756014640
Email: textbooks@afghanic.org

Book Name	Ultrasound
Author	Prof Dr Najeebullah Khalili
Publisher	Nangarhar Medical Faculty
Website	www.nu.edu.af
No of Copies	1000
Published	2015
Download	www.ecampus-afghanistan.org
Printed at	Afghanistan Times Printing Press

This Publication was financed by German Aid for Afghan Children, a private initiative of the Eroes family in Germany.

Administrative and Technical support by Afghanic.

The contents and textual structure of this book have been developed by concerning author and relevant faculty and being responsible for it. Funding and supporting agencies are not holding any responsibilities.

If you want to publish your textbooks please contact us:

Dr. Yahya Wardak, Ministry of Higher Education, Kabul

Office 0756014640

Email textbooks@afghanic.org

All rights reserved with the author.

Printed in Afghanistan 2015

ISBN 978 – 0 – 1234 – 5678 – 6